Über dieses Buch

Dies ist ein digitales Exemplar eines Buches, das seit Generationen in den Regalen der Bibliotheken aufbewahrt wurde, bevor es von Google im Rahmen eines Projekts, mit dem die Bücher dieser Welt online verfügbar gemacht werden sollen, sorgfältig gescannt wurde.

Das Buch hat das Urheberrecht überdauert und kann nun öffentlich zugänglich gemacht werden. Ein öffentlich zugängliches Buch ist ein Buch, das niemals Urheberrechten unterlag oder bei dem die Schutzfrist des Urheberrechts abgelaufen ist. Ob ein Buch öffentlich zugänglich ist, kann von Land zu Land unterschiedlich sein. Öffentlich zugängliche Bücher sind unser Tor zur Vergangenheit und stellen ein geschichtliches, kulturelles und wissenschaftliches Vermögen dar, das häufig nur schwierig zu entdecken ist.

Gebrauchsspuren, Anmerkungen und andere Randbemerkungen, die im Originalband enthalten sind, finden sich auch in dieser Datei – eine Erinnerung an die lange Reise, die das Buch vom Verleger zu einer Bibliothek und weiter zu Ihnen hinter sich gebracht hat.

Nutzungsrichtlinien

Google ist stolz, mit Bibliotheken in partnerschaftlicher Zusammenarbeit öffentlich zugängliches Material zu digitalisieren und einer breiten Masse zugänglich zu machen. Öffentlich zugängliche Bücher gehören der Öffentlichkeit, und wir sind nur ihre Hüter. Nichtsdestotrotz ist diese Arbeit kostspielig. Um diese Ressource weiterhin zur Verfügung stellen zu können, haben wir Schritte unternommen, um den Missbrauch durch kommerzielle Parteien zu verhindern. Dazu gehören technische Einschränkungen für automatisierte Abfragen.

Wir bitten Sie um Einhaltung folgender Richtlinien:

+ *Nutzung der Dateien zu nichtkommerziellen Zwecken* Wir haben Google Buchsuche für Endanwender konzipiert und möchten, dass Sie diese Dateien nur für persönliche, nichtkommerzielle Zwecke verwenden.

+ *Keine automatisierten Abfragen* Senden Sie keine automatisierten Abfragen irgendwelcher Art an das Google-System. Wenn Sie Recherchen über maschinelle Übersetzung, optische Zeichenerkennung oder andere Bereiche durchführen, in denen der Zugang zu Text in großen Mengen nützlich ist, wenden Sie sich bitte an uns. Wir fördern die Nutzung des öffentlich zugänglichen Materials für diese Zwecke und können Ihnen unter Umständen helfen.

+ *Beibehaltung von Google-Markenelementen* Das "Wasserzeichen" von Google, das Sie in jeder Datei finden, ist wichtig zur Information über dieses Projekt und hilft den Anwendern weiteres Material über Google Buchsuche zu finden. Bitte entfernen Sie das Wasserzeichen nicht.

+ *Bewegen Sie sich innerhalb der Legalität* Unabhängig von Ihrem Verwendungszweck müssen Sie sich Ihrer Verantwortung bewusst sein, sicherzustellen, dass Ihre Nutzung legal ist. Gehen Sie nicht davon aus, dass ein Buch, das nach unserem Dafürhalten für Nutzer in den USA öffentlich zugänglich ist, auch für Nutzer in anderen Ländern öffentlich zugänglich ist. Ob ein Buch noch dem Urheberrecht unterliegt, ist von Land zu Land verschieden. Wir können keine Beratung leisten, ob eine bestimmte Nutzung eines bestimmten Buches gesetzlich zulässig ist. Gehen Sie nicht davon aus, dass das Erscheinen eines Buchs in Google Buchsuche bedeutet, dass es in jeder Form und überall auf der Welt verwendet werden kann. Eine Urheberrechtsverletzung kann schwerwiegende Folgen haben.

Über Google Buchsuche

Das Ziel von Google besteht darin, die weltweiten Informationen zu organisieren und allgemein nutzbar und zugänglich zu machen. Google Buchsuche hilft Lesern dabei, die Bücher dieser Welt zu entdecken, und unterstützt Autoren und Verleger dabei, neue Zielgruppen zu erreichen. Den gesamten Buchtext können Sie im Internet unter `http://books.google.com` durchsuchen.

Digitized by Google

SCHOOL OF MEDICINE
LIBRARY

SIGILLVM · VNIVERSITATIS · CALIFORNIENSIS
FIAT LVX
MDCCCLXVIII
EX LIBRIS

Digitized by Google

Digitized by Google

Digitized by Google

Digitized by Google

Digitized by Google

DERMATOLOGISCHE WOCHENSCHRIFT

GEGRÜNDET VON P. G. UNNA

UNTER MITWIRKUNG VON

A. ALEXANDER-Berlin, J. ALMKVIST-Stockholm, E. ARNING-Hamburg, L. ARZT-Wien, C. BECK-Pécs, B. BERON-Sofia, S. BETTMANN-Heidelberg, H. BOAS-Kopenhagen, M. BOCKHART-Wiesbaden, C. BRUCK-Altona, C. BRUHNS-Berlin, E. BRUUSGAARD-Oslo, A. BUSCHKE-Berlin, J. CAPPELLI-Florenz, K. DOHI-Tokio, M. F. ENGMAN-St. Louis, J. FABRY-Dortmund, E. FINGER-Wien, W. FISCHER-Berlin, E. FREUND-Triest, R. FRÜHWALD-Chemnitz, E. GALEWSKY-Dresden, O. GANS-Heidelberg, C. GUTMANN-Wiesbaden, J. HELLER-Charlottenburg, K. HERXHEIMER-Frankfurt a. M., E. HOFFMANN-Bonn, H. HÜBNER-Salzuflen, W. IWANOW-Moskau, J. JADASSOHN-Breslau, A. JORDAN-Moskau, M. JOSEPH-Berlin, W. KERL-Wien, E. KLAUSNER-Prag, V. KLINGMÜLLER-Kiel, W. KOLLE-Frankfurt a. M., A. KOLLMANN-Leipzig, E. KROMAYER-Berlin, F. v. KRZYSZTALOWICZ-Warschau, R. LEDERMANN-Berlin, L. LEVEN-Elberfeld, H. P. LIE-Bergen, R. MATZENAUER-Graz, E. MEIROWSKY-Köln, S. MENDES DA COSTA-Amsterdam, G. MESTSCHERSKY-Moskau, L. MOBERG-Stockholm, P. MULZER-Hamburg, O. NAST-Danzig, E. NATHAN-Nürnberg, L. NIELSEN-Kopenhagen, P. NIKOLSKI-Rostow a. D., G. NOBL-Wien, M. OPPENHEIM-Wien, T. PAWLOW-Leningrad, M. PELAGATTI-Parma, A. PERUTZ-Wien, F. PINKUS-Berlin, S. POLLITZER-New York, C. RASCH-Kopenhagen, E. RIECKE-Göttingen, H. RITTER-Hamburg, P. RUSCH-Wien, E. SAALFELD-Berlin, F. SAMBERGER-Prag, J. F. SCHAMBERG-Philadelphia, W. SCHOLTZ-Königsberg i. Pr., W. SCHÖNFELD-Greifswald, K. SCHREINER-Graz, J. SCHUMACHER-Berlin, E. SEDERHOLM-Stockholm, G. STÜMPKE-Hannover, L. TÖRÖK-Budapest, A. TRÝB-Brünn, P. UHLENHUTH-Freiburg i. B., K. ULLMANN-Wien, F. v. VERESS-Klausenburg, H. VÖRNER Leipzig, W. WECHSELMANN-Berlin, J. WERTHER-Dresden, CH. J. WHITE-Boston, P. WICHMANN-Hamburg, U. J. WILE-Ann Arbor, F. WINKLER-Wien, K. ZIELER-Würzburg

HERAUSGEGEBEN VON

J. H. RILLE — LEIPZIG
E. DELBANCO — HAMBURG
F. CALLOMON — DESSAU
P. UNNA JUN. — HAMBURG

NEUNUNDACHTZIGSTER BAND

1929

JULI BIS DEZEMBER (Nr. 27—52)

MIT 1 MEHRFARBIGEN UND 124 SCHWARZEN ABBILDUNGEN IM TEXT

LEIPZIG / VERLAG VON LEOPOLD VOSS / 1929

Digitized by Google

Druck von Grimme & Trömel in Leipzig

Digitized by Google

Inhaltsverzeichnis

Originalarbeiten

Seite

Eigentümliche Hautveränderungen, beim Auftauen einer gefrorenen Leiche entstanden. Von M. Staemmler 975
Zur Pathogenese der Striae cutis distensae. Von Fritz Lasch 978
Zur Kenntnis seltener Hauteruptionen bei typhösen Erkrankungen. Von S. K. Rosenthal 981
Echte und falsche Blastomykosen. Von Walter Treuherz 984
Beitrag zur Kenntnis der rituellen Zirkumzisionstuberkulose. Von Valentin Zarubin 995
Über die Sonderstellung der Oberlippe bei Ausbreitung des Lupus vulgaris. Von St. Rothmann und W. Klebe 1019
Über einen Fall von Scabies norvegica. Von Hans Sprafke 1021
Strontiuran in der Dermatologie. Von Ernst Schubert 1028
Über den Mißbrauch der Prostatamassage. Von J. J. Stutzin 1029
Das Ultimatum-Urethroskop, ein praktisches und billiges Instrument für die Gonorrhoetherapie. Von C. Bruck 1032
Entgegnung auf die Arbeit von W. Riebe über die Mastix-Lumbotest-Reaktion nach Emanuel und Rosenfeld. Von G. Emanuel und H. Rosenfeld 1035
Felix Balzer. Von Ch. Fouquet 1037
Frostschäden und ihre Komplikation mit Tuberkulose. Von O. Dittrich 1059
Die Reaktion des Harns von Hautkranken und ihre Beeinflussung durch Alkaligaben. Von Hans-Georg Scholtz jr. 1066
Domenico Barduzzi. Von G. Bertaccini 1074
Laporteadermatitis. Experimentelle Untersuchungen. Von A. Imschenetzky . 1087
Die pharmakologische Provokationsprobe bei der Urethritis anterior. Von Otto Klein 1094
Schicksalsfragen für den deutschen Dermatologen. Von Meirowsky 1097
Hosal und (koch)salzfreie Ernährung. Von E. Delbanco 1115
Über atypische Frostschäden. Von S. C. Beck 1119
Angeborene durch ein in die vordere Augenkammer infiziertes Kaninchen übertragene Syphilis. Von Paul Grigoriew 1122
Über Gefahren bei der intravenösen Anwendung der Gonokokkenvakzine. Von Blümmers 1125
Über Ekzeme und Ekzempathogenese. Von W. Scholtz 1143
Über die Schwierigkeiten der histogenetischen Ableitung der Naevuszellen. Von C. Kaiserling 1153
Über Lues latens. Von Otto Nast 1160
Hereditärer symmetrischer systematischer Naevus aplasticus bei 38 Personen. Von A. Brauer 1163
Seltsame Wanderung eines Geschosses, zugleich ein Beitrag zur Entstehung der Nebenhodenentzündung. Von H. Mühlpfordt 1169
Über Potenz. Von Ernst Riebes 1171
Über die Entstehung von Nebenhodenentzündungen durch Samenleiterbewegungen. Von Sigurd Frey 1175
Über einen Fall von Endotheliosis im Kindesalter. Von J. Dörffel 1178
Angeborene Muskel- und Hautatrophie. Von Lippitz 1182

70993 Digitized by Google

Seite

Über die Erzeugung von experimentell-luetischen Primäraffekten an der Rückenhaut des Kaninchens und des Meerschweinchens. Von C. Schumacher . . . 1186
Syphilis und sterile Ehe. Von Rózsavölgyi 1199
Zur Kenntnis und Kritik der histopathologischen Veränderungen am Zentralnervensystem beim Pemphigus vulgaris. Von Erich Urbach und Heinrich Uiberall 1227
Ein Fall von disseminiertem Lupoid Boeck. Von Jean Briel 1233
Psoriasis arthropathica und Alopecia totalis. Von K. H. Vohwinkel 1236
Über die Behandlung der eitrigen Bartflechte mit Jodisan. Von Enrique P. Fidanza 1239
Ein neuer Beitrag zur Frage der örtlichen Amyloidosis der Haut. Von C. Gutmann 1255
Franciscus Joël, ein Greifswalder Professor der Medizin, Stadtphysikus und Apotheker, sein Leben und seine Werke. Von W. Schönfeld 1265
Mitteilung weiterer Untersuchungen über die Myosalvarsanausscheidung nach subkutaner und intravenöser Injektion. Von Gustav Hopf 1276
Beiträge zur Zosterfrage. VI. Von S. A. Glaubersohn und R. A. Willfand . 1299
Beiträge zur Zosterfrage. VII. Von S. A. Glaubersohn und M. J. Melnik . . 1301
Über Meningitis gonorrhoica. Von Karl Lorentz 1305
Über Untersuchungsergebnisse am Nervensystem bei Pemphigus vulgaris et vegetans. Von G. Riehl jun. 1327
Sommerprurigo und Vitiligo. Von F. Weinberger 1332
Zur Kenntnis der Citocholreaktion. Von E. Klopstock 1334
Konstitution bei Gonorrhoe. „Milde" Gonorrhoebehandlung. Von H. Hecht . . 1337
Schizosaccharomycosis pompholiciformis. Zur Ätiologie und Pathogenese der dysidrosiformen palmaren und plantaren Mykosen (Vorläufige Mitteilung). Von T. Benedek 1355
Ein Fall von 16 Jahre lang erhaltener Salvarsanüberempfindlichkeit. Von Richard Birke 1357
Über den Gonokokkennachweis in gerichtlich-medizinischer Beziehung speziell in Hinsicht auf die Diagnosestellung auf Grund der Untersuchung von Sekretflecken. Von Helmut Lorch 1358
Der gegenwärtige Stand der Serodiagnose der Gonorrhoe. Von Alfred Cohn . 1370
Zur Klinik und Diagnostik des Angioma cavernosum linguae. Von M. O. Derbandiker 1395
Zur Vereinfachung des färberischen Nachweises der Syphilisspirochäten. Von E. Keil 1398
Spirochätenkulturen und ihre Anwendung. Von H. Reiter 1401
Erfahrungen mit der Schnell-Mikro-Mastixreaktion von Melczer und Dahmen. Von Riebe 1406
Über das Fortkommen der pathogenen Hautpilze außerhalb des Körpers. Von E. Kadisch 1423
Über eine bisher nicht beachtete Fehlerquelle bei der Dosierung der Röntgenstrahlen. Von Carl Stern 1433
Zur Frage der Ovarialhormonwirkung auf einige Hauterkrankungen. Von Ssergei Bormann 1441
Ein Fall von Rotz beim Menschen. Von N. Busch 1467
Zur Kenntnis der postskarlatinösen Hauterscheinungen. Von S. K. Rosenthal . 1469
Einfluß der Rückenmarksdurchwärmungen auf die Hyper- und Dysidrosis manuum. Von R. v. Leszczyński 1473
Beitrag zur Therapie der Dermatitis herpetiformis Duhring. Von A. Kryński . 1480
Die endermatische Einführung von Hormonen. Von F. Winkler 1483
Zur Frage über die lokalisierte Epilation durch örtliche Thalliumanwendung. Von N. Tschernogouboff und F. Montreil 1487
Zur Ätiologie und Pathogenese der postvakzinalen Exantheme. Von Paula Seier 1511
Ein Versuch zur Behandlung der männlichen und weiblichen Gonorrhoe durch Impfung mit europäischem Typhus recurrens. Von M. Batunin, A. Wainstein und G. Dertschinski 1518
Das Symptom Chvostek bei der Psoriasis vulgaris. Von Roman v. Leszczyński 1535
Die Reaktionsfähigkeit von Schwefel verschiedener Dispersität. Von H. Bechhold, S. Ornstein und K. Silbereisen 1539
Nachweis der Jodempfindlichkeit bei der Dermatitis herpetiformis durch passive Übertragungsversuche. Von E. Lehner und E. Rajka 1545

Digitized by Google

Seite
Ein Beitrag zur Kenntnis des Scleroedema adultorum. Von Otto Rummert . . 1563
Über Erythema exsudativum multiforme „Typus inversus". Von Max E. Obermeyer 1584
Tuberkuloseimmunität und Hauttuberkulose. Von Walther Krantz 1588
Über Hautschädigungen durch Tabak und Tabakrauchen. Von Fritz Lickint. . 1596
Beitrag zur Epidemiologie des Ulcus molle. Von A. Buschke, R. Ledermann und L. Loewenstein 1605
Zur Histologie des „Blauen Naevus". Von E. Fischer. 1755
Über einen Fall des multiplen benignen Sarkoid Boeck bei einem Säugling. Von Norbert Türk 1756
Über eine Kombination von Trophödem Meige mit Melorheostose Léri. Von F. Goldschlag 1761
Über ein fixes Erythem. Von Emanuel Wohlstein und Ladislaus Schmidt 1766
Über eine durch den Kaufmann-Wolfschen Pilz verursachte Epidermophytosis. Von Sebastian Szathmáry 1769
Ein Fall von Pemphigus neuroticus. Von Julius Wendlberger 1799
Über Kaliumchromatgeschwüre. Von A. P. Dewirtz 1801
Beiträge zu der Frage der kombinierten Thallium-Röntgenepilation. Von Gedeon Dóczy 1806
Syphilitische Osteochondritis bei experimenteller Kongenitallues. Von J. D. Perkel und W. P. Panow 1809
Ist die Poikilodermia atrophicans vascularis Jacobi eine selbständige Krankheit oder nicht? Von Arthur Jordan 1827
Die maximale „kombinierte" intravenöse, lokale und orale Akridintherapie bei Gonorrhoe. Von Josef Vonkennel 1835
Über Melanosarkome der Mundschleimhaut. Von H. Fuhs und L. Kumer . . . 1867
Hirisanpasta gegen Ekzeme. Von Hellmuth Hildebrandt. 1879
Über Haut- und Schleimhautveränderungen bei der Agranulozytose. Von Edgar Reye 1895
Hautveränderungen bei Lungentuberkulose. Von Jenö Szántó 1899
Zur Klinik und Behandlung der Hämangiome. Von Joh. Fabry 1906
Die Epithelintherapie, ein neues Verfahren zur Behandlung des Ulcus cruris, Dekubitus und anderer Hautulzera. Von Josef Sellei 1911
Kombinationsbehandlung gonorrhoischer Komplikationen mit intravenösen Trypaflavininjektionen und Diathermie. Von Kaj Philipsen 1916
Inwiefern ist der Lupus erythematodes von allgemeinen Faktoren abhängig? Von H. Freund 1939
Beitrag zur Frage der Thalliumepilation. Von J. Katzenellenbogen. 1947
Ein Fall von syphilitischem Primäraffekt an der Vagina. Von Erich Rudloff. 1951
Akzidentelle knotige Vakzineerkrankung der Zunge nebst einigen Bemerkungen zur Glossitis papulosa acuta (Michelson). Von H. Gottron 1967
Tumorartige Xanthomatosis mit Störungen seitens des endokrinen und des Nerven-Systems. Von A. L. Chalipsky und A. W. Weger 1972
Über einen seltenen Fall von Sklerom der Gesichtshaut und der oberen Luftwege. Von A. Dobrzański und F. Goldschlag 1981
Exitus letalis nach intravenöser Arthigoninjektion. Von Lilienstein 1985
Georg Arndt. Von H. Löhe 1986
Die Mikrosporie der Kinder. Von Werther 2007
Zur Geschichte der fokalen Infektion. Von E. Delbanco 2014
Beitrag zur Kenntnis des syphilitischen Primäraffektes an der Vaginalportion. Von Milana Kazarowa 2035
Salzylsäurebornylester in der Psoriasistherapie. Von Paul Mitschke 2038
Echte und falsche Blastomykosen. Von A. Buschke und A. Joseph 2039
Zur granulären Form der Syphilisspirochäte. Von Erich Hoffmann 2041
Zur granulären Form der Syphilisspirochäte. Von Meirowsky. 2042

Versammlungen

Berliner Dermatologische Gesellschaft 997, 1103
Bulgarische Dermatologische Gesellschaft 1624, 2020
Dermatologische Gesellschaft Hamburg-Altona. 1240

Digitized by Google

Seite

Deutsche Dermatologische Gesellschaft 1842, 1881
Deutsche Dermatologische Gesellschaft in der tschechoslowakischen Republik 1039, 1443
Frankfurter Dermatologische Vereinigung 1917
Medizinische Gesellschaft zu Leipzig 1193
Nordostdeutsche Dermatologische Gesellschaft 1617
Rumänische Gesellschaft für Dermatologie und Syphiligraphie 1341
Schweiz. Gesellschaft für Dermatologie und Venerologie 1990
Ungarische Dermatologische Gesellschaft, Budapest 1626
Verhandlungen der Nordischen Dermatologischen Gesellschaft Oslo 1952
Vereinigung rheinisch-westfälischer Dermatologen 1313
Vereinigung Südwestdeutscher Dermatologen 1278
Wiener Dermatologische Gesellschaft 1130, 1214, 1375, 1776, 1813

Fachzeitschriften

Acta Dermato-Venereologica 1551, 1635, 1858
Actas Dermo-Sifiliograficas 1004, 1783
Annales de Dermatologie et de Syphiligraphie 1220, 1523, 1919, 2025
Annales des Maladies Vénériennes 1294, 1645
Archiv für Dermatologie und Syphilis 1816, 1955
Archives of Dermatology and Syphilology 1137, 1449, 1856, 1995
Archivio Italiano di Dermatologia, Sifilografia e Venerologia 1074
Bulletin de la Société Française de Dermatologie et de Syphiligraphie . 1000, 1244, 1637, 1920, 2042
Bulletin de la Société Roumaine de Dermatologie et de Syphiligraphie (Section de Bucarest) 1525
Česká Dermatologie 1381
Dansk Dermatologisk Selskab's Forhandlinger 1107
Dermatologia 1384, 1646
Dermatologische Zeitschrift 1316, 1447, 1854
Giornale Italiano di Dermatologia e Sifilologia 1075
Japanese Journal of Dermatology and Urology 1385, 1409, 1550
Il Dermosifilografo 1050
Journal d'Urologie 1549
Proceedings of the Royal Society of Medicine. Section of Dermatology 1494, 2024
Réunion Dermatologique de Lyon 1289, 1641
Revue Française de Dermatologie et de Vénéréologie 1221, 1524, 1636
Russkij Westnik Dermatologii 1345, 1645
The American Journal of Syphilis 1195, 1318, 1491
The British Journal of Dermatology and Syphilis 1137, 1450, 1857, 1997
The British Journal of Urology 1343, 1999
The British Journal of Venereal Diseases 1998
The Urologic and Cutaneous Review 1320, 1493, 1634, 2023
Venerologia und Dermatologia 1077, 1347
Zeitschrift für Urologie 1136, 1448

Mitteilungen des wirtschaftlichen Fachausschusses der Dermatologen Deutschlands 1018, 1114, 1938

Personalien: 1018, 1058, 1086, 1226, 1254, 1298, 1326, 1394, 1510, 1798, 1894, 1938, 2006, 2050

Digitized by Google

Dermatologische Wochenschrift

Nr. 27 (Bd. 89) 6. Juli 1929

Aus dem Pathologisch-hygienischen Institut der Stadt Chemnitz

Eigentümliche Hautveränderungen, beim Auftauen einer gefrorenen Leiche entstanden

Von

Prof. M. Staemmler

Mit 6 Abbildungen im Text

An einem der kältesten Tage des Februars 1929 wurde im hiesigen Institut die Leiche eines etwa 30 Jahre alten Mannes eingeliefert, die in steinhart gefrorenem Zustand in einem Garten aufgefunden worden war. Bei der Besichtigung der Leiche durch die Verwandten und durch die Polizei am Fundort wurden keinerlei Zeichen einer Hautverletzung oder Gewalteinwirkung festgestellt. Gleich nach ihrem Eintreffen im Institut wurde die Leiche von mir so weit besichtigt, als die Bekleidung dies zuließ. Sie wies keinerlei Hautveränderungen an den sichtbaren Teilen des Körpers auf und war steinhart gefroren. Zur Beschleunigung des Auftauens wurde sie für die Nacht in den Heizkeller gefahren.

Am nächsten Morgen, nachdem die Leiche aufgetaut war, fanden sich in der Haut eigentümliche fleckförmige Veränderungen, die in den Abb. 1 und 2 wiedergegeben sind. Sie saßen vorzugsweise an unbekleideten Körperstellen (rechte Halsseite, Kinn, Kieferrand, beide Ohrläppchen, linke Seite der Nasenspitze), besonders an prominenten Stellen und dort, wo eine gewisse Faltenbildung der Haut bestand (z. B. zwischen den Fingern), aber auch an solchen, die von Kleidungsstücken bedeckt waren (z. B. Vorderseite des linken Oberschenkels, von der die Abb. 2 stammt).

Die Flecken waren von grauweißer bis gelbweißer Farbe, etwa festerer Konsistenz als die Umgebung, fühlten sich trocken und leicht rauh an und lagen etwas über dem Niveau der umgebenden Haut, die an ihrem Rande vielleicht eine ganz feine Rötung erkennen ließ. Mit dem Messer ließ sich kaum etwas von ihnen abkratzen. Das spärliche Material zeigte unter dem Mikroskop nur den Charakter von Hornschüppchen.

Ein Teil der Flecken wurde nun sofort herausgeschnitten und zur mikroskopischen Untersuchung in Formalin fixiert, eine Gruppe (vom Oberschenkel) wurde in Pickscher Lösung konserviert. Dabei fiel eine sehr eigentümliche Veränderung der Flecken auf. Als ich das Hautstück in der Glyzerinlösung wieder ansah, war die grauweiße Farbe fast völlig geschwunden, die Flecken unterschieden sich in der Farbe kaum noch von der Umgebung und waren nicht mehr erhaben, sondern im Niveau deutlich eingesunken.

Mikroskopisch ist das Bild nun verschieden, je nachdem, ob die frisch in Formalin fixierten oder die in Pickscher Lösung konservierten Stücke untersucht wurden.

Die ersteren ergaben (im Gefrierschnitt sowohl als im Paraffinschnitt) die Bilder, die ich in den Abb. 3—5 wiedergegeben habe.

Abb. 3 zeigt die Hautveränderung bei schwacher Vergrößerung. Charakteristisch ist die Verbreiterung der ganzen Epidermis, dadurch bedingt, daß das gesamte Epithel siebartig von Vakuolen durchsetzt ist. Nur die oberste Schicht ist davon frei und eher etwas „zusammenge-

Digitized by Google

sintert". Diese Blasenbildung zeigt noch schöner die Abb. 4 bei stärkerer Vergrößerung. Die Vakuolen sitzen in den Zellen und führen zu einer mächtigen Auftreibung des Protoplasmas. Der Kern wird an die Seite

Abb. 1. Postmortal beim Auftauen einer gefrorenen Leiche entstandene Flecken der Haut

Abb. 2. Wie 1. Oberschenkelhaut

gedrängt, ist, besonders an den Zellen der basalen Schicht, stark in die Länge gezogen und liegt oft geradezu bogenförmig gekrümmt der Vakuole an.

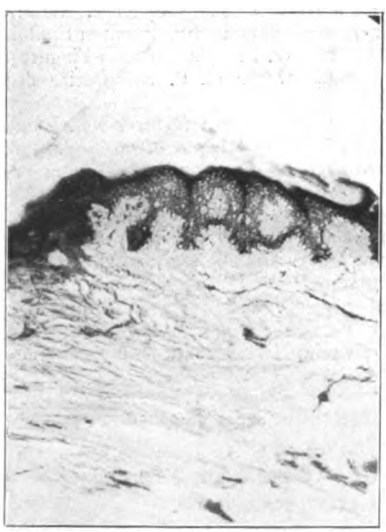

Abb. 3. Hochgradige Vakuolisierung der Epidermis und Kutis. Schwache Vergrößerung

Abb. 4 und 5 lassen zugleich deutlich erkennen, daß diese Blasenbildung auch auf die Kutis übergreift. Die Papillen sind in Vakuolensysteme umgewandelt, und auch in den tieferen Teilen des Korium sind dieselben Veränderungen zu sehen, wie man vielleicht am besten in Abb. 3 erkennen kann, wo die Auflockerung des kutanen Bindegewebes räumlich sehr deutlich der Epithelveränderung entspricht.

Von irgend welchen Reaktionserscheinungen ist nirgends etwas zu sehen. Keinerlei Leukozyten- oder Lymphozytenauswanderungen oder Vermehrung derselben in den Blutgefäßen. Abb. 4 zeigt lediglich, daß das Blut in den Kapillaren der Papillen zu einer homogenen Masse zusammengesintert ist.

Die aus der Glyzerinflüssigkeit kommenden Präparate lassen nun von

Digitized by Google

diesen Veränderungen kaum noch etwas erkennen (Abb. 6). Hier ist, entsprechend dem eingesunkenen Niveau der Flecken, die Epidermis im ganzen verdünnt. Die Zellen sind auffallend klein, dicht, stark gefärbt, ihre Grenzen undeutlich. Nur die Kutis zeigt noch gewisse Reste der ehemaligen Veränderung. Die Bindegewebsfasern verlaufen auffallend ungeordnet und sind vielfach zerbrochen und zerrissen, so daß Bilder entstehen, die an die Fragmentatio myocardii erinnern. Von den so charakteristischen Vakuolenbildungen ist weder im Epithel noch im Bindegewebe etwas zu sehen.

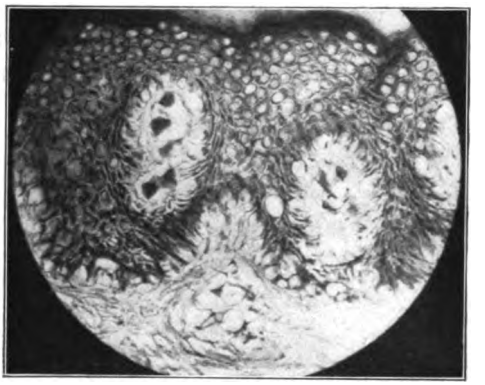

Abb. 4. Vakuolen in Epithel und Papillarkörper. Langgestreckte Kerne. Starke Vergrößerung

Wie ist nun die beschriebene Hautveränderung zu erklären?

Sicher ist zunächst einmal, daß sie nicht intravital, sondern postmortal entstanden ist. Sicher ist ebenso, daß sie nicht eine direkte Folge der Kälteeinwirkung ist, denn im Zustand der vollkommenen Vereisung der Leiche war sie noch nicht zu sehen. Es muß sich vielmehr um einen Vorgang handeln, der bei dem Auftauen des Gewebes entstanden und durch dieses bedingt ist.

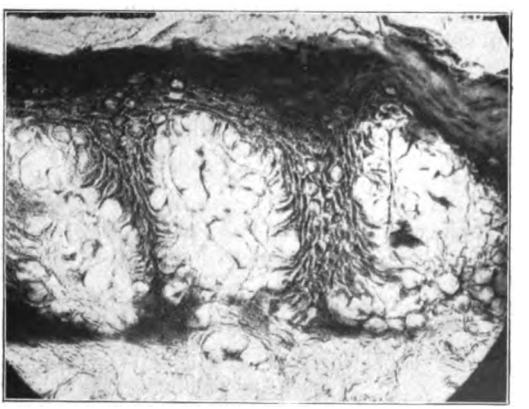

Abb. 5. Vakuolen in Epithel und Papillarkörper. Langgestreckte Kerne. Starke Vergrößerung

Wenn wir uns umsehen, wo wir etwa ähnliche Hautveränderungen finden, so scheint mir am naheliegendsten der Vergleich mit gewissen Bildungen, die durch den elektrischen Strom erzeugt werden und sich vielleicht auch insofern mit unseren Flecken vergleichen lassen, weil auch sie noch an der Leichenhaut entstehen können. Schon makroskopisch ist die Ähnlichkeit nicht zu verkennen, wenn wir z. B. unsere Abb. 1 und 2 mit der Fig. 277 in der gerichtlichen Medizin von Hofmann-Haberda (11. Aufl. 1927) vergleichen. Am mikroskopischen Bild fehlt zwar die ausgesprochen fadenförmige Ausziehung der Basalzellen, wie sie in den Arbeiten von Kawamura, Schridde, Delbanco beschrieben worden ist. Dafür ist die Vakuolisierung des Epithels sehr deutlich und ähnelt

Digitized by Google

offenbar den Veränderungen, die SCHRIDDE und BEEKMANN am negativen Pol sahen und als „Durchsiebung" des Epithels bezeichnen.

Und deshalb werden wir wohl annehmen müssen, daß ähnliche Vorgänge wie dort die Entstehung der Vakuolen auch in unserem Falle bedingen. Nur kann erhöhte Wärmebildung (JOULEsche Wärme) wohl kaum eine Rolle spielen. Was die Vakuolen enthalten, kann ich nicht sagen. Es könnte flüssiges Wasser oder Wasserdampf sein. Das erstere möchte ich für wahrscheinlicher halten und annehmen, daß das Eiweiß der Zellen bei dem Gefrierprozeß irgend welche Veränderungen seiner Quellbarkeit erlitt, so daß bei dem beschleunigten Auftauen das Tauwasser in Tropfenform im Zelleib liegen blieb. So wäre vielleicht auch am ehesten zu erkären, daß durch den Aufenthalt in der glyzerinhaltigen Lösung nachträglich den Zellen das Wasser wieder entzogen wurde, so daß dann von den Vakuolen nichts mehr zu sehen war.

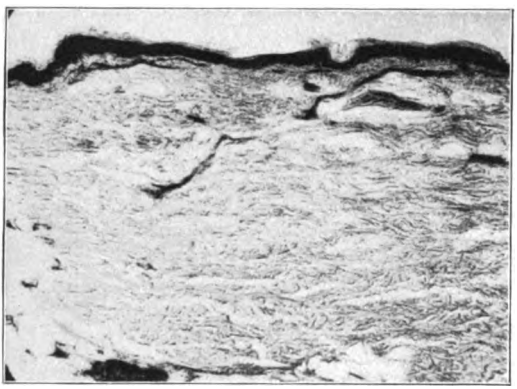

Abb. 6. Dieselben Hautveränderungen nach Konservierung in PICKscher Flüssigkeit

Wenn es sich zunächst auch nur um eine einzelne Beobachtung handelt, so scheint sie mir doch deshalb mitteilenswert, weil sie zeigt, wie hochgradige Umwandlungen noch postmortal durch Auftauprozesse in der Haut entstehen können.

Literatur

KAWAMURA, Virch. Arch., 1921, Bd. 231. — SCHRIDDE und BEEKMANN, Virch. Arch., 1925, Bd. 252. — DELBANCO, Virch. Arch., 1925, Bd. 254.

Aus der dermatologischen Abteilung (Vorstand: Doz. Dr. A. PERUTZ) des Kaiser-Franz-Josef-Ambulatoriums und Jubiläumspitales in Wien

Zur Pathogenese der Striae cutis distensae

Von

FRITZ LASCH

Die Klinik und Histologie der Striae cutis distensae darf heute wohl bereits als gesichert gelten. Es handelt sich um mehrere Zentimeter lange, bis einige Millimeter breite, leicht eingesunkene Streifen der Haut, die anfangs blaurot erscheinen, nach einiger Zeit aber ein grauweißes, glänzendes Aussehen gewinnen, ihre Oberfläche ist oft fein gefältelt. Die Lokalisation entspricht der Spaltrichtung der Haut, wobei eine gewisse

Digitized by Google

Symmetrie auffällt. Prädilektionsstellen sind die Haut über dem Abdomen, Gesäß, Trochanteren, Oberschenkel, Patella, Mammae, Hals und obere Extremitäten, der Stamm selbst zeigt sie seltener. Die Hautfalten treten meist bei jugendlichen Individuen auf, und zwar nach Schultze (1) bei Frauen (unabhängig von der Gravidität) in etwa 36%, bei Männern in etwa 6%.

Die Striae sind bei den verschiedensten Veränderungen des Organismus beobachtet worden; so seien nur genannt Gravidität, Infektionskrankheiten (Typhus, Paratyphus, Dysenterie), bei Lungentuberkulose, Pleuritis, ferner bei Erkrankungen, die eine starke Ausdehnung der Haut im Gefolge haben (Tumor abdominis mit Aszites) usw. Hinsichtlich der genauen Literatur sei auf die ausführliche Arbeit Brünauers (2) verwiesen, in der auch eine eingehende Besprechung der Histologie der Hautstriae enthalten ist.

Was nun die Ätiologie der Striae cutis distensae betrifft, scheint jedoch noch keine einheitliche Meinung zu bestehen. Ursprünglich wurden sie als rein mechanisch durch Überdehnung der Haut bedingt aufgefaßt, besonders in Hinsicht auf die Striae gravidarum [Langer (3)]. Aber schon hierbei waren die Verhältnisse nicht ganz klar, da Rosthorn (4) ausdrücklich darauf hinweist, daß die Striae nicht bei allen Schwangeren auftreten und scheinbar von der Ausdehnung des Leibes unabhängig seien. Als mechanisch durch Dehnung der Haut infolge Flexionsstellung der Gelenke wurden auch die Striae aufgefaßt, die über den Streckseiten der großen Gelenke bei den schweren Infektionskrankheiten (Typhus, Paratyphus, Dysenterie) vorkommen können [Förster, Schottmüller, Strasser, Henoch (5)]; aber auch hierbei konnte das mechanische Moment nicht die einzige Ursache sein, da auch Patienten, die dauernd gestreckt im Bett lagen, Striae bekamen [Schottmüller (5), Brünauer (2)]. Auch in anderen Fällen konnte die rein mechanische Ätiologie keine genügende Erklärung geben, so bei den Striae der jungen Mädchen in der Pubertät, die nie geboren hatten. Es wurden außer den mechanischen noch trophoneurotische [Sattler (6), Kirstein (7)] Momente in vielen Fällen zur Erklärung herangezogen und später auch toxische Ursachen angenommen. Mesnil de Rochement (8) kam auf Grund von Veränderungen in lupösen Herden zu der Ansicht, daß beim Zugrundegehen der Elastika es sich stets um toxische Schädigungen handle. In neuerer Zeit teilte Brünauer (2) in der bereits oben erwähnten Arbeit zwei Fälle von Dysenterie mit, bei denen er auf Grund eingehender klinischer und histologischer Untersuchungen zum Schlusse kommt, daß Striae besonders dort entstehen, wo infolge toxischer, durch den Blutweg übermittelter Noxen das elastische Gewebe der höheren Kutisschichten geschädigt werde. Im Anschluß daran würden die der wichtigsten Stütze beraubten Gewebselemente durch geringe mechanische Traumen überdehnt und es komme zum Bild der Striae cutis distensae. Auch hinsichtlich der ausgedehnten Literatur über die Ätiologie der Hautstriae sei auf die ausgezeichnete Arbeit Brünauers (2) verwiesen. In jüngster Zeit wieder werden von den Autoren Störungen der inneren Sekretion zur Erklärung herangezogen; so bei hypophysären Prozessen [Parkes Weber (9), Nardelli (10), Kogoi (11), Hermstein (12), Wertheim (13)], bei thyreogenen [Lehner (14)]. Allerdings nimmt auch

Digitized by Google

hierbei Kogoi (11) als eigentliches ätiologisches Moment ein Toxin (Striatoxin) an, das durch die primär oder sekundär geschädigten Drüsen mit innerer Sekretion geliefert werde. Es ist aus dieser kurzen Übersicht wohl deutlich zu ersehen, daß die Anschauungen über die Entstehung der Hautstriae wohl keineswegs einheitlich erscheinen.

Nachstehend sei nun kurz eine Beobachtung mitgeteilt, von der wir glauben, daß sie einen wichtigen, geradezu experimentellen Beweis für die Klarstellung der Ätiologie der Striae cutis distensae zu liefern imstande ist.

Es handelt sich um eine 26jähr. Frau, die am 12. III. 1929 unsere Ambulanz aufsuchte. Kein Partus, kein Abortus. Blut WR Ø. Die Patientin litt seit einigen Jahren an einer schweren Sclerosis multiplex. Interner Status o. B. Neurolog. Status: multiple Sklerose. An beiden Gesäßbacken hatte sie je 6 ungefähr 5 cm lange, $^1/_2$ cm breite blaurote Striae cutis distensae. Das Wichtige in der Anamnese dieser Pat. war nun, daß sie im Oktober 1928 wegen ihrer multiplen Sklerose mit intravenösen Typhusvakzine-Injektionen behandelt worden war. Die Kur dauerte 4 Wochen. Die Patientin erhielt eine ganze Serie von Injektionen, nach denen öfters starke Temperatursteigerungen auftraten. 7 bis 8 Wochen nach Beendigung der Kur (anfangs Januar 1929) begannen nun bei der Pat., die vorher nicht die geringsten Hautaffektionen aufwies, an beiden Gesäßbacken die Hautstriae aufzutreten mit deutlicher blauroter Farbe. Die Striae nahmen dann an Zahl und Stärke zu, und die Frau suchte die Ambulanz unserer Abteilung auf.

Betreffs Typhus seien hier nur angeführt die Beobachtungen von Northrup, Shepherd, Norris, Dyce, Duckerworth, Tauber, Sieverkind, Kaiser, Strasser (15) u. a. und von den neueren Autoren Fürst (16), Lenartowicz (17), Rolleston (18) und Rusch (19). Besonders wichtig erscheint uns eine ältere Mitteilung von Stebbing (20), der eine akute lineare Atrophie der Haut der Lendengegend beschreibt; objektiv zeigte der Fall sonst keine pathologischen Veränderungen, anamnestisch konnte nur erhoben werden, daß der Patient vor 9 Monaten gegen Typhus geimpft worden war.

Bei epikritischer Betrachtung unserer Beobachtung erscheint es in Hinsicht auf das häufige Auftreten der Hautstriae bei Typhus wohl als sicher, daß die Striae cutis distensae bei unserem Falle, bei dem sonst jedes andere Moment wie Gewichtsabnahme, innersekretorische Störungen, Gravidität usw. fehlte, auf die Behandlung mit Typhusvakzine zurückgeführt werden müssen. Auch die Zeit des Auftretens der Hautstriae nach der Typhusvakzine-Injektionskur stimmt mit der Zeit des spontanen Auftretens nach Typhus gut überein. Als solche werden angegeben 43 Tage [Rolleston (18)], 3 Monate [Lenartowicz (17)], in der elften Krankheitswoche [Strasser (21)]. Als Ursache für das Auftreten der Striae in unserem Falle wäre also wohl beim Fehlen jedes anderen Moments eine toxische durch die Behandlung mit Typhusvakzine anzunehmen. Was den genaueren Vorgang hierbei betrifft, möchten wir uns der Auffassung Brünauers (2) anschließen, daß durch die Toxine auf dem Blutwege eine primäre Schädigung des elastischen Stützgewebes der Haut eingetreten ist und sekundär dann durch dauernde kleine Traumen das geschädigte, seiner Stützsubstanz beraubte Gewebe mechanisch überdehnt wurde, wodurch es zum Auftreten der Striae cutis distensae gekommen ist.

Zusammenfassung

Es wird über einen Fall von multipler Sklerose berichtet, bei dem es etwa 8 Wochen nach intravenöser Behandlung mit Typhusvakzine zu

Digitized by Google

ausgedehnten Striae cutis distensae des Gesäßes gekommen ist. Da eine anderweitige mechanische oder innersekretorische Störung ausgeschlossen werden konnte, wird die Ätiologie der Hautstriae als primär toxisch durch die Typhusvakzine (analog wie beim Typhus abdominalis) angenommen.

Literatur

1. Schultze, zit. nach Brünauer. — 2. Brünauer, Arch. f. Derm., 1923, Bd. 143, S. 110. — 3. Langer, Med. Jahrb., 1880, S. 41. — 4. Rosthorn, Winckels Handb. d. Geburtsh., 1904, S. 409. — 5. Förster, Schottmüller, Strasser, Henoch, zit. nach Brünauer. — 6. Sattler, zit. nach Brünauer. — 7. Kirstein, B. kl. W., 1893, S. 989. — 8. Mesnil de Rochement, zit. nach Brünauer. — 9. Parkes Weber, Brit. m. J., 1928, Nr. 3502. — 10. Nardelli, Endocrin. e patholog. constituz., 1926, Nr. 1. — 11. Kogoj, Arch. f. Derm., 1925, Bd. 149. — 12. Hermstein, Arch. f. Derm., 1924, Nr. 146. — 13. Wertheim, Zbl. f. Haut- u. Geschlechtskrkh., 1924, Bd. 12. — 14. Lehner, Zbl. f. Haut- u. Geschlechtskrkh., 1925, Bd. 16. — 15. Alle Autoren zit. nach Brünauer. — 16. Fürst, Zbl. f. Haut- u. Geschlechtskrkh., 1928, Bd. 26. — 17. Lenartowicz, Zbl. f. Haut- u. Geschlechtskrkh., 1928, Nr. 27. — 18. Rolleston, Protoc. of the royal soc. of med., 1927, Nr. 20. — 19. Rusch, Zbl. f. Haut- u. Geschlechtskrkh., 1926, Bd. 20. — 20. Stebbing, ref. im Arch. f. Derm., Bd. 136, S. 198. — 21. Strasser, M. Kl., 1916, S. 722.

Aus dem III. Rat-Krankenhaus in Minsk (Weißrußland)
(Hauptarzt: Dr. S. N. Urwanzoff)

Zur Kenntnis seltener Hauteruptionen bei typhösen Erkrankungen

Von

Dr. S. K. Rosenthal

Mit 2 Abbildungen im Text

Obwohl die Roseola bei Abdominaltyphus häufig etwas erhaben ist, scheint jedoch die Umwandlung derselben in eine deutliche Papel ein überaus seltenes und wenig bekanntes Vorkommnis zu sein. Über hierhergehörige Beobachtungen hat unlängst Trussewitsch berichtet und zur Ergänzung sei hier das histologische Bild einer Papula Typhi abdominal. kurz beschrieben. Das Material verdanke ich der Liebenswürdigkeit des Leiters der hiesigen Universitätsklinik für Infektionskrankheiten Herrn Doz. Dr. Ch. Monossohn.

Zur Untersuchung wurde bei einem Kranken mit kraß ausgeprägtem papulösen Exanthem eine frische Papel am linken Unterarm exzidiert. Die eine Hälfte des Stückchens in Gallenbouillon gebracht ergab eine Reinkultur von Bac. typhi abdom. Die andere Hälfte wurde im Formalin fixiert und in Paraffin eingebettet. Färbung der Serienschnitte mit Hämatoxylin-Eosin, polychr. Methylenblau und nach Unna-Pappenheim.

Die Untersuchung ergab ein dichtes, rundliche Form aufweisendes Zelleninfiltrat im oberen Teil der Kutis fast bis an die Epidermis heranreichend. Die Papillen sind im Bereiche des Infiltrats verstrichen. Die infiltrierenden Zellen dringen auch in die Epidermis ein, wo sie in den intraepithelialen Zwischenräumen gelagert sind, und reichen somit an die Hautoberfläche heran. Das Infiltrat besteht hauptsächlich aus segment-

Digitized by Google

kernigen, teilweise zerfallenen Leukozyten, ferner findet man Lymphozyten und von Bindegewebszellen herstammende Elemente. Keine Plasmazellen; hier und da an der Peripherie des Infiltrates Mastzellen. In der Umgebung des Infiltrates und unter ihm perivaskuläre Infiltration, dilatierte Gefäße und ödematöser Zustand des Bindegewebes. Die Abbildungen 1 und 2 gestatten einen Vergleich zwischen der gewöhnlichen Roseola und der Papel bei Abdominaltyphus. Es liegen also bei der Papel kraß ausgeprägte akute entzündliche Erscheinungen vor, so daß bei stärkerer Exsudation die Bildung eines Bläschens resp. Pustel an der Kuppe der Papel verständlich erscheint (vgl. Trussewitsch). Warum es bei manchen Kranken zu solchen intensiven Entzündungserscheinungen bzw. zur Papelbildung kommt, ist schwer zu sagen. Besondere Virulenz der Bakterien scheint hierbei nicht in Betracht zu kommen, da die hierhergehörigen Fälle keinen schweren Verlauf zeigen. Vielmehr drängt sich der Gedanke von einer allergischen Hautreaktion auf.

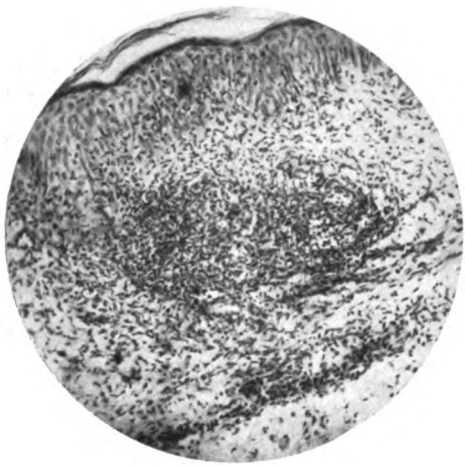

Abb. 1. Papula typhi abdomin.

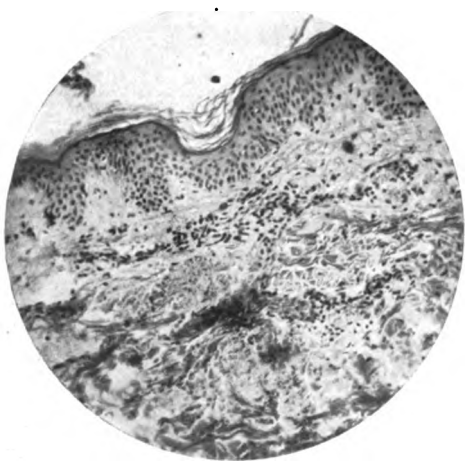

Abb. 2. Roseola typhi abdomin.

Papulöse Eruptionen kommen nicht nur bei Abdominal-, sondern auch bei Flecktyphus und zuweilen sogar bei Rückfalltyphus vor.

Während der großen 1919 bis 1920 hierzulande aufgetretenen Flecktyphusepidemie sah ich einige Fälle mit reichlichem papulösen Ausschlag, der nicht nur am Rumpf, sondern auch am Gesicht lokalisiert war. Weiterhin verwandelten sich die Papeln in flache hämorrhagische Flecken; anfangs hatten sie aber überaus große Ähnlichkeit mit frischem Pockenausschlag.

Betreff papulöser Eruptionen bei Rekurrens finden sich Angaben nur von Litten, Löwenthal und Tschudnowski, deren Mitteilungen sich auf je einen Fall beziehen. Derartige Fälle sind also außerordentlich selten. Mehr Kenntnis besitzen wir bezüglich der bei Rekurrens auftretenden Eruptionen in Form von Roseolen und Petechien. Von

Digitized by Google

älteren Autoren finden sich hierhergehörige Beobachtungen bei Virchow, Dümmler, Murchison, Zorn, Erichsen, Litten, Löwenthal, Eggebrecht, Popoff, Zuelzer und Lingen. In neuerer Zeit wurden zu dieser Frage Beiträge von Ettinger und Halbreich, S. K. Rosenthal, Wolodin und Schubert geliefert. Ettinger und Halbreich haben die Flüchtigkeit der Roseola bei Rekurrens hervorgehoben, ein Merkmal, welches „die Diagnose des Rückfalltyphus ohne Blutuntersuchung mit Bestimmtheit zu stellen ermöglicht". Diese allzu weitgehende Behauptung ist meines Wissens vorderhand von keinem Autor bestätigt worden. Im Gegenteil Schubert hält den diagnostischen Wert der flüchtigen Roseola zumindest für sehr zweifelhaft.

Während einer Rekurrensepidemie 1919—20 in Charkow sah ich an einem ziemlich großen Material viermal Roseolaeruptionen und zweimal Petechien. Charakteristisch für das Roseolaexanthem war die Schnelligkeit des Auftretens und der Rückbildung multipler rundlicher Flecken, die rosarötlich zart gefärbt und etwa von Stecknadelkopfgröße waren. Bei leichtem Fingerdruck verschwanden die Fleckchen vollkommen und gingen nie in Petechien über. Gesicht, Hals, Hände und Füße blieben stets frei. Zweimal entwickelte sich das Exanthem am 2.—3. Krankheitstag, einmal am 6., einmal am 2. Tag des zweiten Anfalls, wobei der erste Anfall ohne Exanthem verlief. Diese Beschreibung wurde später von Schubert bestätigt.

Eigenartiger und weit seltener sind die bei Rekurrens vorkommenden Petechien. Sie bestanden in meinen Fällen aus zahlreichen, gleichartigen, stecknadelkopfgroßen Flecken, welche ziemlich scharf begrenzt waren, blaurötliche Färbung aufwiesen und bei Druck nicht verschwanden; einzelne Elemente ragten etwas über dem Niveau der Haut hervor, wobei letztere in beiden Fällen einen schmutziggelben Farbenton hatte. Ähnliche Beschreibung gab später Wolodin und von älteren Autoren erwähnte seinerzeit Lingen bläulichrote Petechien in Form von Flohstichen. Die Ähnlichkeit der bei Rekurrens auftretenden Petechien mit den durch Insektenstich erzeugten ist tatsächlich groß. Der Unterschied besteht jedoch darin, daß beim Rückfalltyphus die Petechien gleichzeitig auftreten, daher sich in demselben Entwicklungsstadium befinden und nicht die Verschiedenartigkeit von Farbennuancen zeigen, wie das bei Petechien nach Insektenstich der Fall ist.

Literatur

Eggebrecht, Nothnagel's spec. P. und T., Bd. 3, T. 2, Abt. II, S. 142. — Erichsen, Petersb. m. Zschr., 1864. — Ettinger und Halbreich, Wratschebnoje Djelo, 1921, Nr. 16—21. — Lingen, zit. nach Zuelzer. — Litten, D. Arch. f. kl. Med., Bd. 13, S. 239. — Löwenthal, D. Arch. f. kl. Med., Bd. 57, S. 408. — Murchison, Die typhoiden Krankheiten, S. 315. — Popoff, Rückfalltyphus. St. Petersburg 1899. — S. K. Rosenthal, Wratschebnoje Djelo, 1921, Nr. 16—21. — Schubert, Wratschebnoje Djelo, 1922, Nr. 16—20. — Trussewitsch, M. m. W., 1926, Nr. 53. — Tschudnowski, Bericht über die Rekurrensepidemie in St. Petersburg 1880. — Virchow, Arch. f. Path. u. Anat., 1849, zit. nach Murchison. — Wolodin, Wratschebnoje Djelo, 1922, Nr. 16 bis 20. — Zorn, Petersb. m. W., 1865. — Zuelzer, Die Epidemie des rec. Typh. zu St. Petersburg 1864—1865.

Digitized by Google

Echte und falsche Blastomykosen

Von

Dr. Walter Treuherz in São Paulo (Brasilien)

Mit 6 Abbildungen im Text

I. Versuch einer Klassifikation

Wenn zwei weitgehend verschiedene Krankheiten dieselbe Bezeichnung haben, muß naturgemäß bei ihrer Beschreibung Verwirrung entstehen, da man dabei nicht wissen kann, welche von beiden eigentlich gemeint ist. Nun hat man unglücklicherweise sogar eine ganze Gruppe von Krankheiten bis heute mit dem Sammelnamen „Blastomykose" belegt, ohne sich darum zu kümmern, ob dieser allmählich zur Unterabteilung herabgesunkene Kollektivname wirklich das zum Ausdruck bringt, was man mit seiner Hilfe festzustellen wünscht.

Nach Buschke (1) werden „als Blastomykosen diejenigen Erkrankungen zusammengefaßt, welche durch Sproßpilze hervorgerufen werden, d. h. Pilze, die entweder nur in dieser Form bekannt sind, oder wenn sie Myzelien bilden — doch bei ihrem Wachstum im tierischen Organismus vorwiegend in Sproßform anzutreffen sind". Auf Grund dieser Definition stellt die von Busse und Buschke 1894 beschriebene Erkrankung, auf die hier überhaupt nicht eingegangen werden soll, eine echte Blastomykose dar. Die andere, von Gilchrist näher beschriebene und gleichfalls als Blastomykose angesprochene Krankheit, trägt diesen Namen ebenfalls mit Recht, da der Erreger, der Blastomyces dermatitidis, sich durch Sprossung vermehrt.

Schon nicht mit Recht trägt sie den Namen „amerikanische" Blastomykose: damit wird dem geographischen Vorkommen mehr Bedeutung eingeräumt als dem viel maßgebenderen Erreger, doch wäre es immerhin möglich, daß die Auffassungen über diesen Punkt geteilt sein könnten; ganz sicher aber ist die Bezeichung direkt sachlich falsch, bzw. irreführend, weil durch sie eine Reihe von Erkrankungen, die durch einen bloßen Zufall auch außerhalb Europas beobachtet werden, als Abarten der Gilchristschen Blastomykose gekennzeichnet sind, obwohl ihnen nicht einmal der Name Blastomykose zukommt.

Es erscheint daher wünschenswert, daß die von Buschke auf S. 332 des Handbuches für pathogene Mikroorganismen folgendermaßen entworfene Einteilung

I. Eigentliche Hefen (Saccharomyzeten)
- 1a) askogene
- 1b) asporogene (unvollständige)

} Erreger der „europäischen" Blastomykose.

II. Hefeähnliche Mikroorganismen
- 1a) Cryptococcus Gilchrist
- 1b) Coccidioides immitis

} Erreger der „amerikanischen" Blastomykose,

- 2a) Phialophora verrucosa
- 2b) Acrotheca verrucosa

} Erreger der tropischen Blastomykose,

Digitized by Google

erstens deshalb modifiziert werde, weil sie zwei Krankheitsbilder in dieselbe Gruppe einordnet, von denen die eine grundsätzlich die eingangs von Buschke selbst aufgestellten Bedingungen für die Berechtigung zur Bezeichnung Blastomykose nicht erfüllt. Gilchrist-Blastomykose wird nämlich wie bereits erwähnt, von einem Sproßpilz erzeugt; jedoch der Coccidioides immitis, welcher die andere, zu II 1b obiger Einteilung genannte Erkrankung verursacht, pflanzt sich durch endogene Sporulation fort und entzieht daher der Erkrankung das Recht, als Blastomykose klassifiziert zu werden. Zweitens ist die Modifikation der obigen Einteilung deshalb wünschenswert, weil das vom Coccidioides immitis erzeugte Krankheitsbild, „Granuloma coccidioides" gar nicht das einzige in diesem Zusammenhang nennenswerte ist; es fehlt namentlich bei dieser Klassifikation das von Haberfeld scharf umrissene Bild der tödlich endenden Lymphdrüsengranulome, ein absolut selbständiger Symptomenkomplex, erzeugt durch das von Haberfeld 1915—1919 in verschiedenen Arbeiten auf das ausführlichste an Hand von 10 sämtlich letal ausgegangenen Fällen beschriebene Zymonema histosporocellulare.

Unglücklich genug für das Studium dieses verworrenen Gebietes mag es gewesen sein, daß man einem Pilz, weil man ihn für ein Protozoon hielt, einen Namen gab, der den Leser sofort irreführen mußte und daß man diese Bezeichnung trotz der Erkennung des Irrtums immer noch nach mehr als 35 Jahren beibehält; dies läßt sich wohl jetzt nicht mehr ändern, jedoch scheint es mir im Bereiche der Möglichkeit, die in obiger Klassifikation fehlenden tatsächlich vorliegenden Gegensätze herzustellen und die scheinbaren (amerikanische — tropische Blastomykose) auszumerzen.

Die Dermatitis verrucosa (1911 von Pedroso beschrieben) wird von einem Pilz erzeugt, welcher sich durch endogene Sporulation fortpflanzt, darf also ebensowenig zu den Blastomykosen gerechnet werden wie die von Terra, Fonseca, Leão usw. beschriebene Erkrankung, deren Erreger, Acrotheca verrucosa, sich gleichfalls durch Sporulation fortpflanzt.

Vergegenwärtigt man sich nun die vorstehenden Feststellungen, so ergibt sich zwanglos folgende Einteilung:

I. Durch Sproßpilze hervorgerufene Erkrankungen = Blastomykosen.
   a) Blastomykose Busse-Buschke, Erreger: Saccharomyzeten.
   b) Blastomykose Gilchrist, Erreger: Blastomyces dermatitidis.

II. Durch endogen sporulierende Pilze hervorgerufene Erkrankungen = Sporozytosen.
   a) Granuloma coccidioides (Posadas, Wernicke), Erreger: Coccidioides immitis.
   b) Zymonematosis histosporocellularis (Sporozytose) (Haberfeld), Erreger: Zymonema histosporocellulare (Sporocyton).
   c) Dermatitis verrucosa (phialogenes Pedroso, Gonres usw.) Erreger: Phialophora verrucosa (Thaxter).
   d) Zymonematosis acrothecagenes (Terra, Fonseca, Leão).

Es ist, nach der Ansicht von Haberfeld, sehr wahrscheinlich, daß der Erreger aller vier letztgenannten Erkrankungen im Grunde derselbe ist; wenn tatsächlich kleine Unterschiede morphologischer Art vorliegen, so sind diese sicher zurückzuführen

Digitized by Google

1. auf die verschiedenen Lokalisationen,
2. auf die ohnehin in jedem Falle zu konstatierenden Unterschiede der einzelnen Keimformen.

So z. B. hält HABERFELD es für einen Irrtum, den in Brasilien beobachteten Keim von dem in Nord-Amerika beobachteten bloß deshalb zu trennen, weil der nordamerikanische angeblich immer größere Zellformen aufweisen soll als der in Brasilien vorkommende, denn auch in Brasilien kann man in ein und demselben Falle die unwahrscheinlichsten Größenunterschiede konstatieren, und zwar von der Größe eines Kokkus bis 40—50 μ.

Von der zu II b klassifizierten Krankheit soll nun, an Hand von zwei verschiedenen Fällen, die soeben in Beobachtung sind, des weiteren ausführlich die Rede sein.

II. Zur Kenntnis der Zymonematosis histosporocellularis, kurz: Sporozytose (HABERFELD)

Geschichtliches. 1914 beschrieben W. HABERFELD und R. AXTER HABERFELD einen Fall von „Blastomykose" mit abdominaler Lokalisation, welche — ganz entgegen den bis dahin herrschenden Auffassungen, daß die Blastomykose fast stets mit Erkrankungen der Haut oder der Schleimhäute einhergehen müsse — ohne Beteiligung der Haut mit Auftreten von multiplen lymphadenoiden Granulomen rapide zur Kachexie und zum Exitus führte. Im Laufe der nächsten 3 Jahre hatten sie Gelegenheit, noch 10 Fälle mit ausschließlich viszeraler Lokalisation und tödlichem Verlauf zu studieren.

Erst 1919 klärten sich die vielen Beobachtungen, die HABERFELD und seine Schüler CARMO LORDY und ERNESTO SOUZA DE CAMPOS angestellt hatten, zu der Einsicht, daß die vorliegenden Erscheinungen ein Syndrom eigener Art darstellen; in der Einleitung zu seiner Monographie hebt HABERFELD hervor, daß das Resultat seiner bakteriologischen Untersuchungen „die Bezeichnung Blastomykose nicht nur als äußerst unglücklich, sondern schlechtweg als falsch erscheinen läßt". Seit diesen Veröffentlichungen sind zahlreiche brasilianische Autoren mit weiteren Beiträgen zur Kenntnis der Sporozytose (Sp.) hervorgetreten, so ARANTES, DIAS DA SILVA, SOUZA CAMPOS, GOMES, ASSUMPÇÃO, RENATO KEHL, JOÃO MONTENEGRO, M. PEREIRA, G. VIANNA, OLYMPIO PORTUGAL, DA ROCHA LIMA u. v. a.

In Brasilien stellt das Syndrom der Sp. keine große Neuigkeit dar, der unlogischen, unsystematischen und haltlosen Benennung jedoch ist es zweifellos zuzuschreiben, daß die weiteren wissenschaftlichen Kreise in Deutschland zum Beispiel nicht in der Lage waren, den Platz zu begreifen und zu umgrenzen, der der Krankheit zukommt, kurz, überhaupt die Krankheit als solche in der gebührenden Weise als ein abgeschlossenes Ganzes zu würdigen. Nur so ist es zu erklären, daß ein Autor von der Bedeutung BUSCHKES in der schon zitierten Arbeit über die Sproßpilze S. 374 durchaus tastend angibt: „Eine Abart des Granuloma coccidioides scheint ein zuerst von HABERFELD beschriebenes . . .", dabei wird das Granuloma coccidioides von ihm selbst (ebenda, S. 372) folgendermaßen gekennzeichnet (unvollständig zitiert) . . . „die Hautveränderungen ähneln

Digitized by Google

manchmal denen bei Mycosis fungoides, in anderen Fällen entwickeln sich schmerzlose subkutane Knoten . . ."

Wie sich sogleich herausstellen wird, ist das Bild der Sp. unverkennbar anders.

Definition. Die Sp. ist gekennzeichnet durch zwei verschiedene Erscheinungsformen, von denen die eine, bedeutend seltenere, mit verhältnismäßiger scheinbarer Benignität beginnt, um schließlich nach kürzerer oder längerer Zeit in die zweite absolut infauste Form überzugehen, und zwar unterscheidet man

1. die tegumentäre Form, die sich vorwiegend auf der Schleimhaut abspielt, und während dieses Stadiums (welches jedoch durch nichts in seiner Vorwärtsentwicklung aufgehalten werden kann) relativ beschwerdefrei verläuft, und

2. die lymphadenoide Form, welche in sehr kurzer Zeit (3—6 Monaten) mit absoluter Sicherheit zum Tode führt.

Sobald der tegumentäre Typ die Lymphdrüsen befallen hat, geht der Patient unter zunehmender Kachexie sowie all den unten noch zu beschreibenden Begleiterscheinungen der lymphadenoiden Form zugrunde.

Zwischen den Erregern beider Formen besteht außer Größendifferenzen kein erwähnenswerter Unterschied.

Ätiologie. Die Erscheinungsform des Erregers, des Sporocyton (S.) ist grundverschieden, je nachdem man das S. im erkrankten Gewebe oder in der Kultur antrifft.

Im erkrankten Gewebe kommen ausschließlich zelluläre Formen zur Beobachtung: kreisrunde Gebilde mit doppelter Membran, ihr Durchmesser schwankt zwischen 3 und 22 μ, durchschnittlich beträgt er 15 μ. Die Membran ist nicht färbbar, das Protoplasma dagegen läßt sich entsprechend den jeweils vorhandenen Kernsubstanzen einmal mit sauren, einmal mit basischen Farbstoffen, manchmal auch gar nicht färben. Das in den Schnitten (jedoch nach neueren Beobachtungen von Haberfeld nicht in nach Schaudinn feucht fixierten und nachher nicht trocken gewordenen Präparaten) von der Membran ein wenig zurückgezogene Protoplasma weist stets eine Anzahl von ziemlich gleichgroßen Fetttröpfchen auf, die sämtliche Reaktionen neutraler Fette ergeben und die dem Pilz einen auffallenden Glanz verleihen (Abb. 1, 5).

Die Fortpflanzung (Abb. 1, 1—4) geschieht durch Endosporulation im erkrankten Gewebe; sie beginnt mit Verdichtung der chromatischen Substanzen, diese spalten sich in etwa 100 Teile, die mit einer feinen, unfärbbaren Membran umgeben sind. Die kokkenartigen Sporen, die etwa einen Durchmesser von 1 μ haben, werden fast gleichzeitig aus der Mutterzelle ausgestoßen, worauf sie sofort zu wachsen beginnen.

„Niemals wurde im erkrankten Gewebe Bildung von Sprossen oder Fäden beobachtet." Diese 1919 aufgestellte Behauptung, hat Haberfeld 1920 widerrufen, erst im Januar 1929 gelangte er endgültig zu der Überzeugung, daß das S. sich ausschließlich durch Endosporulation im erkrankten Gewebe fortpflanzt; hierzu kam er durch die Beobachtung, daß unmittelbar nach der Ausstoßung der Tochterzellen das Protoplasma der Mutterzelle fast völlig unfärbbar ist, was er auf eine Erschöpfung des gleichzeitig an alle Tochterzellen verausgabten Chromatins zurückführt

Digitized by Google

(die Tochterzellen färben sich mit Hämatoxylin dunkelblau bis blaurot, die Mutterzelle nur blaßrosa). Eine derartig plötzliche Chromatinverarmung hält er bei dem bedeutend langsamer verlaufenden Vorgang der Sprossung für unmöglich. Die Sprossungsbilder können vorgetäuscht werden durch einen länger bestehenden Zusammenhang mit der Mutterzelle. So hat einmal A. Lutz in einer Unterredung mit Haberfeld behauptet, daß er (Lutz) sichere Sprossungsformen beobachtet habe; er wies zur Begründung auf die Beobachtung des sogenannten Steuerrades hin, d. h. einer Mutterzelle, um die herum und im Zusammenhang mit der kleine Zellen hervorzusprossen schienen. Erstens spricht gegen Sprossung die Tatsache, daß aus einer Mutterzelle gleichzeitig nach verschiedener Richtung sich Tochterzellen bilden (dies ist bei der Sprossung nicht die Norm), zweitens hat Haberfeld öfters Bilder beobachten können, bei denen im Innern der Mutterzelle noch einzelne Sporen vorhanden und zugleich Tochterzellen (siehe auch Abb. 1, 2) an der Peripherie noch im Zusammenhang mit der Mutterzelle zu sehen waren.

Sporenbildung und Sproßbildung zu gleicher Zeit in derselben Zelle ist unmöglich.

Drittens werden häufig reihenförmig angeordnete, der Sproßbildung täuschend ähnliche Fetttröpfchen beobachtet, die von nicht sehr Erfahrenen für Keime gehalten werden können.

Einige wenige Autoren (z. B. G. Vianna) wollen doch Sprossungen beobachtet haben; da sie diese jedoch nur im Eiter von „blastomyzetischen" Gummen fanden, ist es sicher, daß sie sekundäre, saprophytäre, echte Blastomyzeten als zu den hier in Frage kommenden Sporozyten gehörig betrachtet haben. Wie Vianna selbst zugibt, hat er nur äußerst selten solche Sproßbildungen gesehen; dies steht in großem Widerspruch mit der ungeheuren Menge von S., die im Falle der wirklichen Sprossung zahlenmäßig viel häufiger derartige Beobachtungen ermöglicht haben müßte.

In den ersten Originalkulturen konnte Haberfeld (auf Nährböden nach Sabouraud) schon nach 14 Tagen 2 Typen makroskopisch beobachten: der eine Typ (Abb. 2) ist starrfädig, von grauer Farbe, Rattenhaaren gleich, der andere weiß und fleckig wie Watte oder Schneeflocken. Wird die Kultur älter, dann nimmt sie mehr gelbliche und bräunlichere Farbentöne an. Die Keime wachsen auf allen gebräuchlichen Nährböden, besonders auf dem von Sabouraud und auf Kartoffel.

Mikroskopisch kann man beobachten, wie aus den zellulären Keimen, die gesät wurden, Fäden nach allen Richtungen die Kapsel durchbrechen und auswachsen. Die Fäden beginnen gewöhnlich verdickt und enden verdickt. Einmal konnte Haberfeld das Auswachsen der Fäden aus phagozytierten Keimen feststellen, eine Beobachtung, die zeigt, wie wenig der Pilz durch phagozytierende vielkernige Riesenzellen geschädigt wird.

Im Beginn ihres Wachstumes sind die Fäden ganz fein; je älter sie werden, desto dicker werden sie, später werden sie segmentiert und weisen Fetttröpfchen auf. Die Kulturen weißer Farbe bestehen fast nur aus solchen Fäden. Später, wenn die Kulturen dunklere Farbe aufweisen, sieht man die Bildung von sessilen und terminalen Konidien und auch reichliche Chlamydosporen (siehe Abb. 3). Erst in ganz alten Kulturen findet man Zellformen, die den im Gewebe angetroffenen ähneln; daher

Digitized by Google

liegt die Auffassung nahe, daß die beiden Zellformen Resistenzbildungen darstellen.

Epidemiologie und Pathogenese. Die Krankheit herrscht sicherlich im Staate São Paulo und Minas Geraes endemisch, das läßt sich auf

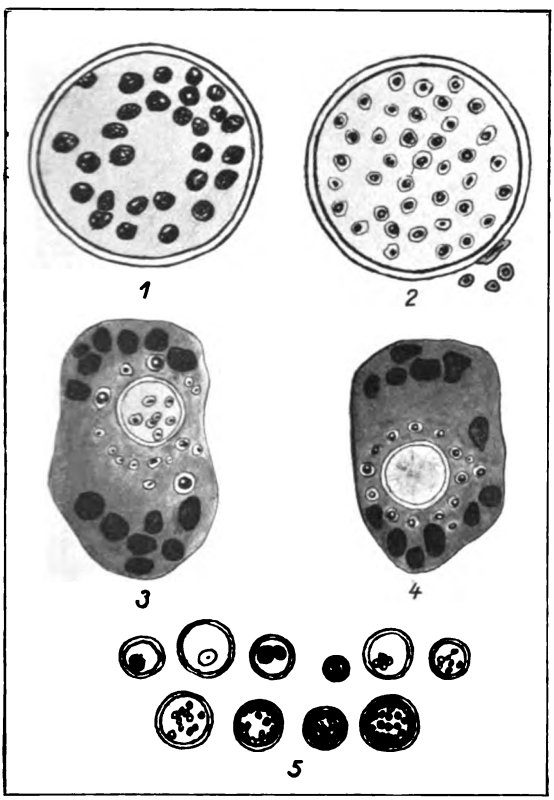

Abb. 1. 1—2 Sporulation des Sporocyton im Gewebe. Vergr. 2500 mal. 3—4 Sporulation von „S.", die in polynukleären Riesenzellen phagozytiert sind. Vergr. 1 : 700. 3 Die ausgeschwärmten Sporen vor Beginn des Wachstums. 4 Schon ziemlich ausgewachsene Sporen in der Umgebung der Mutterzelle. 5 „S." im Gewebe.

Abb. 2. Originalkultur von zwei Monaten

Grund der beträchtlichen Zahl der allein aus diesen beiden Staaten mitgeteilten Fälle ohne weiteres behaupten, vermutlich ist sie in ganz Brasilien anzutreffen. Fast ausschließlich erkranken Landbewohner, besonders häufig Arbeiter auf Kaffeefarmen. In der überwiegenden Mehrzahl sind Männer erkrankt (von 10 Fällen Haberfelds nur eine Frau). Am häufigsten erkranken Japaner und Syrier, von den beiden in Beobachtung

Digitized by Google

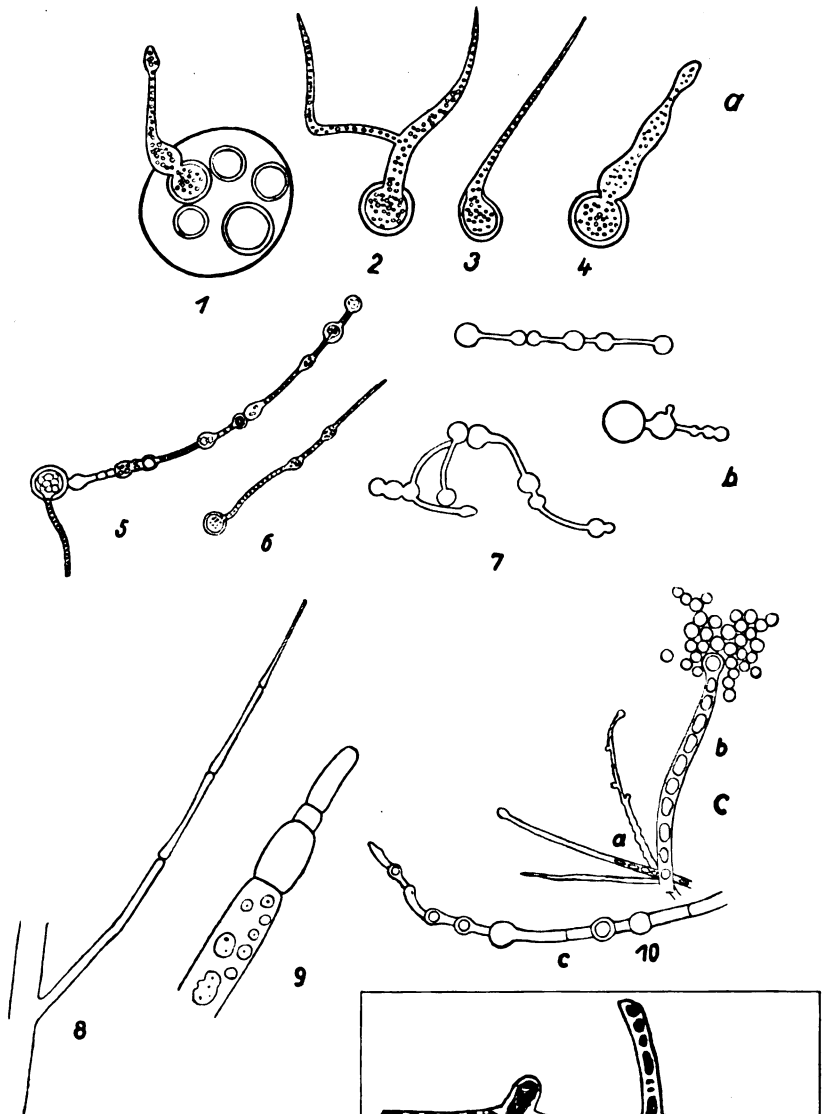

Abb. 3

a Mikroskopisches Bild der Kultur nach 15 Tagen. Vergr. 1 : 400. 1 Ein Faden wächst aus einem phagozytierten Keim; die Riesenzelle enthält noch vier Pilzzellen. 2 und 3 Endfäden, die spitz zulaufen. 4 Faden mit birnenförmiger Verbreiterung zu Beginn und am Ende. b Bild nach 40 Tagen. 5 und 6 Die birnenförmigen Verdickungen bilden sich in zellige Elemente um, die sich in 7 vereinigen. In 5 und 6 bleibt die Mutterzelle noch übrig. c Nach 70 Tagen. 8 und 9 (verschieden stark vergrößert) zeigen nur noch die fadenförmige Struktur der Pilzkultur. 10 entspricht den grauen Kulturen: a sessile laterale Konidien; b terminale Konidien; c Chlamydosporen. d Myzelfaden mit vielen Fetttröpfchen mit Sudan III gefärbt

Digitized by Google

stehenden ist einer Japaner, der andere Portugiese. Über das Wie? der Infektion bestehen vorläufig nur Hypothesen: HABERFELD vertritt den Standpunkt, daß ein Zusammenhang zwischen dem Auftreten der Krankheit und der Beschäftigungsart (nämlich der Landarbeit) der Befallenen bestehe; der eben in Behandlung befindliche Portugiese hat aber z. B. nichts mit Landarbeit zu schaffen, allein dieser Fall stellt uns vor neue, vorläufig nicht zu beantwortende Fragen.

Weiterhin sind in der Mehrzahl die ärmeren Schichten der Bevölkerung erkrankt, aber doch nicht ausnahmslos; so liegen mir 3 Fälle vor, die bei relativ wohlhabenden Leuten aufgetreten sind.

Auch über den Weg, den der Erreger geht, um in den Organismus einzudringen, bestehen keine sicheren Kenntnisse; HABERFELD hält es für denkbar, daß die hier sehr verbreitete Unsitte der Landbewohner, Pflanzenhalme als Zahnstocher zu benützen, die erste Infektion der Mundhöhle herbeiführe; von dort käme es dann leicht zum Eindringen der Erreger in das physiologische Filter dieser Region, in die Gaumenmandeln; von dort zur Generalisierung des Prozesses. In anderen von HABERFELD beschriebenen Fällen gelangen die „Keime" a priori, vielleicht durch Verschlucken direkt auf die Tonsillen, rufen hier eine ulzeröse Entzündung hervor, dringen in die Lymphbahnen ein und verursachen so das typische Lymphdrüsengranulom der akuten Sp. Meines Erachtens müßte dann aber der Erreger auch an Grashalmen usw. gefunden werden, was aber bisher nicht bekannt wurde, weiterhin bestreitet der eine der beiden augenblicklich in Beobachtung befindlichen Patienten auf das entschiedenste, Grashalme usw. in den Mund zu nehmen.

Abb. 4

Kontagiosität. Bei keinem der bisher beobachteten Fälle ließ sich die Möglichkeit einer direkten Übertragung feststellen. Sämtliche Erkrankten gaben an, nie einen mit ähnlicher Erkrankung Behafteten auch nur gesehen zu haben.

Denkbar ist, daß die Sp. in einem besonderen Falle erblich sein kann; die obenerwähnte Frau, Japanerin, war im 6. Monat schwanger; in der Plazenta stellte HABERFELD für Sp. typische Läsionen fest. Der Föt wies keine Erscheinungen auf, jedoch kann man hier kein Urteil fällen, da der foudroyante Prozeß die Mutter bald zugrunde richtete.

Pathologische Anatomie. In der Hauptsache sind die Lymphdrüsen befallen, sie sind sehr vergrößert, im Anfang der Erkrankung hart, später weisen sie Erweichungsherde auf. Die Schnittfläche ist vorerst von gleichmäßiger, grauweißer Farbe, später entstehen gelbliche, durch Konfluenz immer größer werdende Stellen geringer Konsistenz, die schließlich die ganzen Lymphknoten ersetzen können. Man findet dann nur noch eine cremeartige Flüssigkeit vor, die einzig und allein aus massenhaften Keimen und Detritus besteht. Die größten Lymphknotenpakete werden in der Pankreasgegend gefunden (bis mannskopf-

Digitized by Google

groß). Histologisch handelt es sich um ein an Plasmazellen und Riesenzellen reiches, gefäßarmes Granulationsgewebe mit rascher Verkäsung. Sowohl in den Riesenzellen (lymphozytären und epitheloiden Ursprungs) als auch frei werden die Erreger in enormer Anzahl gefunden.

Abb. 5

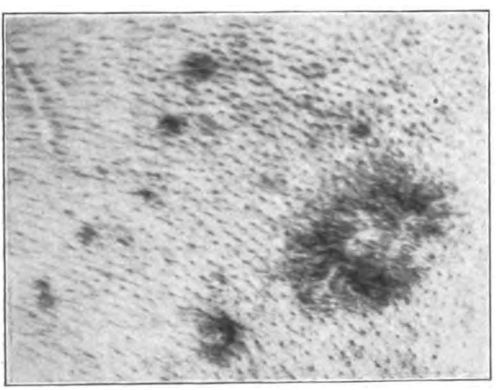

Abb. 6

Die Milz kann bis zu 2 kg schwer werden. Das anatomische Bild ähnelt dem einer generalisierten submiliaren Tuberkulose. Die Entstehung ist hämatogen, die erste Entzündung in den Milzfollikeln.

Die Leber ist fast immer erkrankt, da aber das Lebergewebe nicht viel adenoides Gewebe enthält, ist die Zahl der Keime, die mit Vorliebe die adenoiden Organe befallen, hier recht gering und die Gewebsreaktion von der der Lymphknoten verschieden. Die Verkäsung fehlt fast vollständig.

Der Darm erkrankt höchstwahrscheinlich sekundär durch Verschlucken von Keimen. Im Dickdarm finden sich wenige, tuberkuloseähnliche Geschwüre, der Appendix ist wegen seines Reichtums an adenoidem Gewebe meist sehr stark befallen, Mukosa und Submukosa können ganz zerstört sein. Die übrigen Organe weisen meist keine Besonderheiten auf.

Die Ausdehnung der pathologischen Vorgänge in Leber, Milz und Darm hängen von der Dauer der Erkrankung ab: je rascher der Tod eintritt, desto weniger sind sie ergriffen.

Diagnose und Differentialdiagnose. Die Diagnose ist ungemein leicht und geradezu im Moment zu stellen, das Punktat oder ein Abstrich einer exstirpierten, aufgeschnittenen Halslymphdrüse zeigen sofort in großen Mengen die doppeltkonturierten Zellen des Pilzes. Manchmal genügt schon ein Abstrich der häufig befallenen Tonsillen.

Digitized by Google

Gegenüber der Lymphogranulomatose (Paltauf-Sternberg-Hodgkin) bestehen folgende Abweichungen: die Lymphogranulomatose kann 2 bis 3 Jahre dauern, die Sp. führt nach evidentem Ausbruch in 3—6 Monaten zum Tode; bei der Lymphogranulomatose werden die Drüsenpakete mit der Zeit immer härter, während die Sp. Tendenz zur Erweichung (bis zur Fistelbildung, was allerdings bei der Mehrzahl der Fälle erst bei der Obduktion festgestellt wird) zeigt. Bei der Lymphogranulomatose besteht häufig Monozytose, die Sp. weist normale Monozytenziffern bis zur Monozytopenie auf. Ähnlich ist auch die Differentialdiagnose gegen tuberkulöse Granulome durch den torpideren Verlauf dieser zuletzt Genannten gegeben. Syphilitische und lepröse Granulome unterscheiden sich gleichfalls durch geringere Größe und chronischeren Verlauf.

Inkubation und Symptomatologie. Genaue Inkubationszeiten sind wegen der eminent schleichend beginnenden Erkrankung nicht bekannt geworden, ein Fall jedoch, der bei einem erst seit 3 Monaten in Brasilien befindlichen Manne beobachtet wurde, läßt darauf schließen, daß die Inkubationszeit weniger als 3 Monate betragen kann.

Eine geringfügige Schwäche und leichte Drüsenschwellung sind die ersten Anzeichen, die den Patienten auffallen; deswegen sucht er häufig noch lange nicht den Arzt auf; erst wenn die immer mehr schwellenden Drüsen Schmerzen, Erbrechen (durch den Druck der epigastrischen Drüsenpakete ausgelöst) Fieber und erhöhtes Schwächegefühl erzeugen, wird der Arzt aufgesucht, der durch die häufig sehr irreführenden Symptome zu Fehldiagnosen kommt, bis endlich der Nachweis des S. auf die richtige Spur führt.

Im weiteren Verlaufe können Leber- und Milzschwellungen auftreten, ohne daß die Patienten sich darüber beklagen, selten treten Symptome von seiten des Darmes auf. Die Temperaturen können innerhalb eines Tages zwischen 36 und 40° oszillieren. Später nehmen die Schmerzen allerdings beträchtlich zu, die Schwäche auch, so daß die Kranken sogar die Nahrungsaufnahme verweigern und in vollkommener Kachexie sterben. Die Blutuntersuchung ergibt gewöhnlich leichte Zunahme der Leukozyten bis zu 15000, mehr weniger deutliche Anämie, Lymphopenie bis 5% sowie Neutrozytose. Monozyten normal oder Monozytopenie.

Prognose. Sie ist infaust, sobald erst einmal die Lymphdrüsen befallen sind; an eine tröstlichere ließe sich denken, wenn gleich zu Beginn die initiale Wunde durch Kauterisation beseitigt würde; doch bleibt sie unter den gewöhnlichen Umständen des praktischen Lebens deshalb infaust, weil selbst dann schon die äußerlich unversehrten und nicht vergrößerten Lymphdrüsen mit großen Mengen S. erfüllt gefunden worden sind.

Die Sp. führt also ganz offenbar bereits zu irreparablen Zuständen, bevor das geringste Symptom auftaucht.

Therapie ist vollkommen wirkungslos. Selbstverständlich ist alles Erdenkliche versucht worden.

III. Ein Fall von Sporocytosis mucosae oris

J. C., Portugiese, der einzige Sohn seiner Eltern, Kaufmann, 48 Jahre alt, bemerkte vor 6 Monaten eine kleine unauffällige Wunde am oberen Zahnfleischrande des Oberkiefers. Als diese nach 14 Tage langem Bestehen nicht von selbst heilen wollte,

Digitized by Google

ging er in Piratininga (Staat São Paulo) zum Zahnarzt; dieser behandelte die Wunde erfolglos mit Jod. Nach weiteren $1^1/_2$ Monaten begab er sich nach Baurù zu Prof. Miroslau, welcher ein Stück Gingiva exzidierte und an das Laboratorium des Prof. Haberfeld in São Paulo zur histopathologischen Untersuchung schickte. In Vertretung des gerade auf Reisen befindlichen Prof. Haberfeld untersuchte ich mit Hilfe von Prof. Carmo Lordy das übersandte Präparat, in welchem wenige aber charakteristische Exemplare von S. gefunden wurden.

Dem Patienten ist niemand bekannt, der eine ähnliche Krankheit hat, ebensowenig ist ihm irgend ein besonderer Vorfall, der für die Entstehung von Belang sein könnte oder einen Infektionsmodus ahnen ließe, erinnerlich. Vor wenigen Tagen erschien dieser Mann in São Paulo. Nach etwa 6 Monate langem Bestehen der Krankheit ergibt sich folgender Befund:

12. I. 1929: Kräftiger Mann in sehr gutem Ernährungszustande. Haut gut gespannt, sichtbare Schleimhäute gut durchblutet.

Innere Organe, Nervensystem: o. B.

Subjektives Befinden bis auf eine leichte Schwäche, die seit einigen Tagen besteht, einwandfrei.

Im Munde sieht man (Abb. 4) eine rasenartig den ganzen harten und weichen Gaumen bis tief in die linke Rachengegend bedeckende, wie ein Epitheliom der Schleimhaut anmutende, scharf gegen die gesunde Schleimhaut abgegrenzte Affektion, welche sich etwa 2—3 mm über das Niveau der umgebenden, etwas blassen Schleimhaut erhebt und selbst einen bläulich-weißlichen Ton aufweist. Die Oberfläche der Affektion ist granuliert, wobei man Granula bis zur Größe eines Reiskornes sehen kann, und teilweise mit einem mißfarbigen Belag bedeckt; die Konsistenz der Oberfläche ist weich, so daß man mit Leichtigkeit Stücke herausreißen kann. Ein gewöhnlicher Abstrich aus dieser Gegend fördert die typischen Bilder des S. zutage. Der Boden ist hart infiltriert und viel härter als die Umgebung. Es besteht eine ziemlich ausgedehnte Zerstörung der Gingiva und anscheinend auch schon der Processus alveolari. Dadurch kam es zum Sichtbarwerden des Zahnhalses und zur Lockerung der Zähne, die er sich ziehen ließ, da sie ihm sehr unangenehm wurden.

Seit einigen Tagen sind die Schmerzen beträchtlicher. Die Lymphdrüsen sind vorläufig nicht befallen.

Behandlung: Vorläufig hohe Joddosen, die der Patient schon jetzt nicht gut verträgt, und die auch vollkommen wirkungslos gegenüber dem unaufhörlichen Wachstum der Neubildung geblieben ist.

IV. Ein Fall von Sporozytosis vom lymphadenoiden Typ

N. S., Japaner, 28 Jahre alt, seit 7 Jahren in Brasilien. Mutter an Malaria gestorben, Todesursache des Vaters unbekannt. Keiner seiner Bekannten hat, soviel er weiß, eine der seinigen ähnliche Erkrankung. Beginn mit Schmerzen in der Magengegend, er ging deshalb zum Arzt, der ihm manches verschrieb, was aber nichts half; darauf erhielt er Einspritzungen in die Glutäen; da diese nekrotisierten, kam er nach São Paulo. Seit 2 Monaten Hauterscheinungen.

Befund: Schwächlicher, anämischer Mann mit blassen Schleimhäuten. Die Haut ist schlaff und feucht. Auf der Haut des Stammes unzählige, in geringen Abständen voneinander entfernt stehende akneähnliche Effloreszenzen, von gelblich-bräunlichem Aussehen, mit leichtem Glanz, selten größer als ein Reiskorn, von erhöhter Konsistenz und auf Druck nicht schwindend (Abb. 5). Die Untersuchung einiger dieser Effloreszenzen ergab das Vorhandensein von S. Zwei gleiche „Papeln" wurden am harten Gaumen gefunden. Auf der Stirn und unter dem linken Auge je eine Effloreszenz von bläulicher Farbe, leicht eingedellt, mit weichen Rändern und verhärtetem Boden, von etwa Linsengröße, ebenfalls die Erreger enthaltend (Abb. 6). Auf der Schleimhaut des Mundes und des Rachens ist außer den erwähnten Papeln trotz genauester Inspektion namentlich des Zahnfleisches und der Tonsillen nichts gefunden worden.

Die Lymphdrüsen: am Halse beiderseits kleine submaxilläre und große nuchale Drüsen von harter Konsistenz bis Kleinmandelgröße. Ebenso die axillaren Drüsen. Die rechte Kubitaldrüse ist bis zur Größe eines Pflaumenkerns geschwollen. Links wurde eine etwa walnußgroße exstirpiert (massenhaft S.). Über dem Epigastrium ist ein großes hartes, ziemlich granuliertes Drüsenpaket von über Apfelgröße — unter bedeutenden Schmerzen des Patienten — zu tasten. Inguinaldrüsen bis mandelgroß. Sonst alles ohne Besonderheiten.

Digitized by Google

Literatur

1. Buschke und Joseph, A., Die Sproßpilze. Handb. f. pathogene Mikroorganismen, 1928. — 2. Haberfeld, W., und Haberfeld, Relli Axter, Blastomycose de localisação abdominal. Arch. Brasil de Medicina, 1915. — 3. Haberfeld, W. und Carmo Lordy, Forma visceral primaria na „Blastomycose". Annaes do 1° Congresso Medico Paulista 1916. — 4. Haberfeld. Granuloma Ganglionar Maligno Zymonema histosporocellulare. São Paulo 1919. — 5. Vianna, Doença de Posadas-Wernicke nas lesões appendiculares. Arch. Brazil. de Medic., 1914. — 6. Haberfeld, W., Nova contribuição ao estudo da „Blastomycose", 1920. — 7. Brumpt, Précis de Parasitologie, 1927. — 8. Dias da Silva, P. e Souza Campos, E., Nota preliminar sobre 6 casos de Blastomycose ultimamente observados no hospital da Santa Casa. — 9. Montenegro, João, Septicemia por Coccidioides immitis. — 10. Portugal, O., Blastomykose. These. Rio 1915.

Beitrag zur Kenntnis der rituellen Zirkumzisionstuberkulose[1])

Von

Prof. Dr. med. Valentin Zarubin in Skoplje (Jugoslawien)

In der letzten Zeit waren öfters Versuche gemacht worden, die Affektionen der Tuberkulose in einige Stadien nach dem Verhältnis ihrer Pathogenese zu verteilen (Aschoff, Albrecht, Ranke, Ghon u. a.).

Ranke sprach im Jahre 1911 als der erste die Meinung aus, die jetzt die allgemeine Anerkennung bekommen hat, daß die Tuberkulose, der Syphilis gleich, ihren klinischen Symptomen nach, sich in drei Stadien teilen kann, die sich voneinander nicht nur durch pathologisch-anatomische Veränderungen, sondern auch durch besondere biologische Eigenschaften des infizierten Organismus (die Empfindlichkeit zu dem Tuberkulin) unterscheiden. Nach Ranke haben sich von den neuesten Autoren in diesem Gebiete besonders verdient gemacht Rudolf Peters und Walter Brock. Sie untersuchten das Verhältnis der Hauttuberkulose zu der Infektion des ganzen Organismus und bearbeiteten in der Klingmüllerschen Klinik das passende Material. Untersuchungen an 112 Kranken ergaben, daß bereits in 71,5% der Fälle vor dem Beginn der Hauttuberkulose eine Erkrankung der Lymphdrüsen oder sonstiger Organe bestanden hatte. Also folgte die Hauttuberkulose der allgemeinen Infektion. In ausführlichen klinischen Untersuchungen aller Kranken stellten sie fest, daß die Erscheinungen der Hauttuberkulose durch endogene, aber nicht durch ektogene Wege, wie Lewandowsky meinte, bedingt werden, da fast in allen Fällen tuberkulöse Drüsen des Halses und der Mundbodengegend vorhanden waren, und da die Röntgenoskopie Erkrankungen der Hilus und Bronchialdrüsen ergab.

Als ektogen erhaltene Hauttuberkulose können nur Ausnahmefälle der Infektion bei ritueller Zirkumzision gerechnet werden. Ebenfalls auch Fälle des Leichentuberkels.

---

[1]) Vortrag, gehalten am II. Kongreß der Jugoslawischen Dermato-Venerologischen Gesellschaft in Belgrad, am 1. Dezember 1928.

Digitized by Google

Dementsprechend erscheint das Hauptresultat dieser Arbeit in der Behauptung, daß die Hauttuberkulose gewöhnlich nicht eine selbständige Krankheit, sondern ein Fall der allgemeinen tuberkulösen Infektion sei.

Wir hatten Gelegenheit, mehreremal die Syphilisinfektion bei ritueller Zirkumzision zu beobachten, aber im Laufe unserer mehr als 35jährigen Tätigkeit gelang es uns nur einmal einen Fall einer tuberkulösen Ulzeration am Penis eines Judenknaben zu beobachten. Die Ulzeration entstand als Folge der rituellen Zirkumzision „Moed".

Der Knabe wurde, um die Diagnose festzustellen, aus Nowibasar nach Skoplje (Südserbien) gebracht.

Ein gut ernährtes, blühendes Kind, 3 Monate alt, mit normalem Zustande aller inneren Organe, des Knochen- und lymphatischen Systems; die Haut und die Schleimhäute zeigen auch nichts Anormales. Die Untersuchung der Ulzeration beweist, daß sie von den Treponema pallidum frei ist. Ebenso gibt die Untersuchung des Blutes mit Hilfe der Seroreaktion (WR, S-GR, MR) ein negatives Resultat. Das Kind ist das erste in der Ehe, es wurde zur richtigen Zeit geboren, stammt von vollkommen gesunden jungen, reichen Eltern (Kaufleute). Der Vater 25, die Mutter 23 Jahre alt. Beide frei von der Tuberkulose und der Syphilis (nach klinischen und serologischen Untersuchungen); es fehlen auch Zeugnisse der Möglichkeit dieser Krankheiten in früherer Zeit.

Auf der dorsalen Seite des beschnitteten Penis, rechts neben dem Sulcus retroglandularis, befindet sich ein Ulkus, kleiner als 1 cm im Durchmesser von einer unregelmäßigen runden Form. Die Geschwürsränder sind blaugrau, schlappe, stellenweise wie ausgebissen. Der Geschwürsgrund ist wenig vertieft, hellrot, schlapp, unglatt, feinkörnig.

Die Sekretion des Geschwürs ist sehr gering, eiterig. Auf den Rändern und im Grunde des Geschwürs gibt es nur eine schwache, entzündliche, teigartige Verdickung. Die Ulzeration erregt Schmerzen bei der Berührung und wird behandelt durch ein weiches Pulver. Die rechte inguinale Lymphdrüse ist gering geschwollen, nicht hart, bei der Palpation schmerzhaft.

Bei dem 60jährigen Beschneider, der die rituellen Zirkumzisionen in großer Anzahl vollendete, wurden durch klinische Untersuchung keine Spuren der Syphilis entdeckt. Aber an seinen Lungen hatte er einen weit vorgeschrittenen tuberkulösen Prozeß mit Kavernen und mit reichlichen Bazillen in dem Sputum. Im Pharynx waren tuberkulöse Ulzerationen.

Das Aussaugen des Blutes durch den Beschneider nach Beendigung der Zirkumzision dauerte recht lange. Die Ulzeration erschien 3—4 Wochen nach der Operation.

Kreibich ist der Meinung, daß bei den günstigen Infektionsbedingungen die Infektion nach ritueller Zirkumzision eintritt, keineswegs immer nur bei geschwächten, sondern auch bei kräftigen Kindern (wie es auch in unserem Falle war).

Wir beobachteten ein Ulcus tuberculosum auf der Zehe eines gesunden 7jährigen Knaben. Er wurde in einem Kurorte mit Tuberkulose infiziert, da er barfuß spazieren ging und sich die Zehe an einem kleinen scharfen Steinchen, das mit Sputum eines tuberkulösen Kranken beschmutzt war, verletzte.

Es ist in der Literatur auch ein Fall eines tuberkulösen Geschwürs auf der Stirne einer jungen gesunden Frau, die aber mit einem tuberkulösen Manne verheiratet war, beschrieben worden. Ebenso sind Fälle von solchen Geschwüren des Vorderarmes bei zwei Frauen bekannt geworden, die ihre tuberkulösen Männer pflegten.

Digitized by Google

Lehmann hat 10 Fälle beschrieben, wo Kinder tuberkulöse Geschwüre am Penis hatten, da sie bei ritueller Zirkumzision von dem tuberkulösen Rabbiner infiziert wurden.

Darier hält diese Geschwüre für Exempel des primären tuberkulösen Schankers, der dem den jungen Meerschweinchen eingeimpften Schanker ähnlich ist, nicht aber für tuberkulöse Geschwüre, wie sie bei tuberkulösen Kranken stattfinden.

Einige Autoren meinen, daß den rituellen tuberkulösen Ulzerationen im Falle rechtzeitiger Behandlung (Paquelin, Galvanokauter, Exzision) bei gut ernährten Kindern eine günstige Prognose gestellt werden kann.

Unser Fall endigte unglücklicherweise sehr schlimm mit einer galoppierenden generalisierten Phthise, 4 Monate nach der Exzision. Der an dieser Tragödie schuldige Beschneider, dem jetzt die Praxis verboten ist, ist noch am Leben.

Literatur

Albrecht, H., W. kl. W., 1909, Nr. 10. — Darier, J., Précis de Dermatologie, Paris 1928, 4. édit. — Ghon, A., Der primäre Lungenherd bei der Tuberkulose der Kinder, Wien 1912. — Ghon, A., und Winternitz, F., Zschr. f. Tbc., 1924, Bd. 39, H. 6. — Kreibich, K., Lehrb. d. Hautkrkh., Wien 1904. — Lewandowsky, F., Die Tuberkulose der Haut, Berlin 1916. — Peters, R., und Brock, W., Arch. f. Derm., 1923, Bd. 146, H. 1. — Ranke, K., Beitr. z. Kl. d. Tbc., 1911, Bd. 21.

Versammlungen

Berliner Dermatologische Gesellschaft

Sitzung vom 12. Februar 1929

Bericht von L. Kleeberg-Berlin

F. Pinkus: Nachruf auf P. G. Unna.

Krankendemonstrationen:

I. Bruhns: 1. Papulonekrotisches Tuberkulid bei jungem Mädchen an den Unterschenkeln seit 4—5 Monaten bestehend.

2. Tertiäre Zungensklerose bei 26jähr. Manne.

II. Alexander: Ulerythema sycosiforme bei 40jähr. Frau an Kopf und Stirn. Tuberkulöse Antezedentien. Besserung durch Röntgenbehandlung.

Gottron (Univ.-Hautkl.): **1. Lichen ruber.**

2. Salvarsanhyperkeratose.

3. Papulo-pustulöses Tuberkulid.

4. Parakeratosis variegata.

Langer: Zur Frage der praktischen Verwendung der Lebendvakzine.

Von Loeser wurden zuerst Versuche mit Lebendvakzine bei Blennorhoe angestellt, zu ihrer Behandlung wurden nur frisch hergestellte Vakzine verwendet. Wolff benutzt das Fertigpräparat „Gonovitan", das eine Aufschwemmung von lebenden Gonokokken darstellen soll, die eine bestimmte und auf der Ampulle angegebene Zeit sich am Leben erhalten sollen. — Bakteriologische Untersuchungen konnte Langer nicht vornehmen, und ist deshalb nicht imstande, zu dem bakteriologischen Streit über das Gonovitan Stellung zu nehmen. Über 60 Männer, Frauen und Kinder wurden bis jetzt von Langer hiermit bei chronischer Gonorrhoe behandelt (drei Injektionen in Abständen von 10 Tagen, intra- und subkutan in den Oberarm). Nebenerscheinungen bei den 200 Injektionen nie beobachtet. Fieber tritt nur selten auf, in manchen Fällen mäßige Lokalreaktion in alten, bereits abgeklungenen Entzündungsherden, deren Erscheinungen aber innerhalb 24 Stunden abklingen. Die Herdreaktion an der Injektionsstelle zeigt sich als eine meist innerhalb 24 Stunden

Digitized by Google

sich ausdehnende, phlegmonöse Rötung und Schwellung. In keinem Falle sah man eine Beeinflussung einer Harnröhrenerkrankung, ebensowenig der gewöhnlichen Proktitis, dagegen in 2 Fällen eine sehr rasche Besserung und Heilung einer ulzerösen Proktitis. Gut beeinflußt wurden chronische Adnexerkrankungen bei Männern und Frauen und die chronischen Vulvovaginitiden der Kinder. Auch dort, wo kein Einfluß auf die Gonkokken selbst festzustellen ist, sieht man meistens eine gute Wirkung auf die entzündlichen Erscheinungen. Bei Frauen und Kindern erzielte Langer in 50—60% Heilung oder Besserung, bei Männern nur in 30%. Gonovitan ist bei chronischer Gonorrhoe kein Allheilmittel, aber in einer Reihe von Fällen bringt es uns weiter. Mit frisch hergestellter Lebendvakzine wird man sicherlich noch bessere Resultate erzielen als mit dem Gonovitan.

Diskussion: Wolff-Hannover: Bezüglich der Zweifel, die über die Zusammensetzung des Gonovitans laut geworden sind, sei vorausgeschickt, daß die Ausgangsstämme einwandfrei Gonokokken waren. Die Gonovitankokken besitzen zweifellos einige Eigenschaften, die wir von unseren Laboratoriumsstämmen nicht gewohnt sind. Sie zeigen Vergärungsvermögen für Dextrose (Lingelsheim-Reihe), die Kulturen konnten unter Luftabschluß bei Zimmertemperatur 10 Monate am Leben gehalten werden, ohne ihre Eigenschaften bzw. Färbbarkeit und Vergärungsvermögen verändert zu haben. Sie wachsen auf gutem Nähragar hierfür sowohl im Brutschrank wie bei Zimmertemperatur, vergären außer Dextrose auch Maltose. Die Züchtung bei Stubentemperatur ist nach Ungermann wieder Buschke und Langer gelungen. Daß die Gonokokken, wenn sie einmal dem Nährboden angepaßt sind, auch auf gutem Nähragar ohne Aszitezusatz wachsen können, ist schon lange bekannt. Katarrhaliskokken hingegen vergären Zuckerarten überhaupt nicht. Die von Nagell untersuchte Serie wuchs üppig auf sämtlichen untersuchten Nährböden und griff zunächst die Zuckerarten sämtlich nicht an. Wir hatten jedoch Gelegenheit, ihm persönlich zu demonstrieren, daß die Kultur, die wir aus der uns von ihm übersandten Ampulle Nr. 82 hergestellt hatten, nach 4 Tagen Dextrose vergoren hatte. Das Vergärungsvermögen war also nicht verloren gegangen, sondern nur verspätet eingetreten. Eigene Versuche über das bakteriologische Verhalten der Gonokokken selbst abgeimpfter Gonorrhoen stimmen mit den Gonovitankokken überein, so daß die Vorwürfe gegen das Gonovitan nicht berechtigt sind. Ich habe das Gonovitan über 2 Jahre angewandt, nachdem ich vorher die Originalmethode von Löser an über 100 Fällen durchgeführt hatte. Es gelingt damit zahlreiche Kranke in dem chronischen Stadium in kurzer Zeit zu heilen. Ich stimme mit Löser überein, daß man mit selbst hergestellter Lebendvakzine noch Heilungen erzielt, wo auch das Gonovitan versagt. Für Ärzte, die auf käufliche Vakzine angewiesen sind, ist das Gonovitan zur Zeit das beste, was zur Verfügung steht.

Nagell-Rostock: In Erwiderung auf die Arbeit von Wolff und Blut wurde betont, daß mehrere Stämme aus dem Gonovitan isoliert worden sind, die sich biologisch nicht ganz gleichmäßig verhalten. Wie aus der demonstrierten Tabelle hervorgeht, handelt es sich bei dem einen isolierten Stamm fraglos um einen zur Gruppe des Katarrhalis gehörigen, während der andere mehr zur Gruppe des Mukosus zu rechnen ist. Der Vortragende befindet sich hier in Übereinstimmung mit Reiter, Jötten, Cohn und Danielsen. Für ihn besteht nur die Alternative, daß es entweder niemals Gonokokken gewesen sind, was er für das wahrscheinlichste hält, oder daß es dem Sächsischen Serumwerk gelungen ist, den Nachweis zu erbringen, daß der Micrococcus catarrhalis bzw. mucosus und Gonokokkus ein und dasselbe ist. Er betont nochmals, daß dieser Nachweis noch keineswegs erbracht worden ist, und daß er eine solche Mutation, wobei die Gonokokkenkulturen alle ihre typischen Merkmale verlieren würden (Hämolyse auf Blutplatten, üppigstes Wachstum bei Zimmertemperatur auf allen Nährböden usw.), für ganz ausgeschlossen hält.

Casper (Abt. Buschke) hat Proben von Gonovitan mit frisch isolierten Gonokokken und alten Laboratoriumsstämmen verglichen. Auf Grund seiner kulturellen Befunde (auf 5% Pferdeblutagar, 50% Aszitesagar, Agar, Maltose, Lävulose, Dextrose) lehnt er es ab, die Gonovitankokken als Gonokokken zu bezeichnen. Die Gonovitanplatten weisen auch einen penetranten Geruch (Schwefelwasserstoff?) auf, zum Unterschied gegen den leicht alkalischen der Gonokokken. Mikroskopisch zeigten die Gonovitankokken Uniformität und gleichmäßige Färbung, im Gegensatz zu alten Laboratoriumsgonokokkenstämmen. Da auch die Agglutination mit Gonovitan negativ ausfiel, dürften die berichteten Erfolge als unspezifischer Reiz eines artfremden Eiweißes aufzufassen sein.

Digitized by Google

Baum empfiehlt die Behandlung mit eigenem Gonokokkeneiteryatrengemisch nach Orso (bis 2 ccm intravenös injiziert) zur Nachprüfung. Er selbst sah in vielen Fällen auffallende Erfolge.

Reichert, Sächs. Serumwerk Dresden: Die Gonovitankokken sind Anpassungsformen des Gonokokkus an die künstliche Züchtung unter Wahrung einer bestimmten Virulenz. Diese Formen entstanden durch Kultivierung von Gonokokken in einem langwierigen Turnus auf 2 Spezialnährböden. Hierbei entstanden 3 Varianten: a) eine mit guter Dextrosevergärung und großen kräftigen Kolonien; b) eine mit herabgesetzter Dextrosevergärung und feinen Kolonien; c) mit aufgehobener Dextrosevergärung und feinen Kolonien. (Alle drei Arten sind zur Zeit im Gonovitan vorhanden.) Diese Gonovitankokken haben keine Eigenschaft, welche nicht auch für den Grundtyp der Gonokokken bekannt wäre. So wachsen beide auf gewöhnlichem Nähragar. Bei beiden ist verminderte Dextrosevergärung bekannt und ebenso die Möglichkeit des Wachsens bei Zimmertemperatur und eine lange Konservierbarkeit. Der Micrococcus catarrhalis unterscheidet sich fundamental von den Gonovitankokken dadurch, daß ersterer in Form weißlicher, bröckeliger Kolonien wächst, die sich in Wasser oder Serum nicht homogen aufschwemmen lassen. Eine Nachprüfung der von Nagell besprochenen Hämolyse der Gonovitankokken ergab, daß keine Spur von Hämolyse gefunden wurde.

Loeser: Wolff bewies, daß er bei der Herstellung des Gonovitans von Gonokokken ausgegangen ist. Aber durch An- und Umzüchtung ist eben durch künstlich hervorgerufene Mutationen schließlich aus dem Gonokokkus ein Mikroorganismus geworden, der nach Form und Aussehen der Kolonien, besonders aber in seinem biologischen Verhalten nichts mehr mit einem echten Gonokokkus zu tun hat. Das Gonovitan enthält also nur Mikroorganismen, deren Stammvater einstmals Gonokokken gewesen sind, die aber — um bloß eine für die beabsichtigte Therapie wichtige Tatsache anzuführen — auf die genitalen Schleimhäute gebracht, keine Gonorrhoe mehr hervorrufen können. Damit allein schon ist das Gonovitan ungeeignet für eine spezifische Therapie, wie ich sie mit lebenden, frischen Gonokokkenkulturen angegeben habe zur Heilung der geschlossenen chronischen Gonorrhoe der Frau. Das Gonovitan hat also gar nichts mit der Therapie mittels Lebendkulturen von Gonokokken zu tun. Werden Erfolge mit Gonovitan erzielt, so ist das auf das Konto einer unspezifischen Eiweißtherapie zu buchen, die in diesem Falle mit einem lebenden Bakterium erzielt werden. Wer mit der subkutanen Injektion frischer, lebender, nur über einige Züchtungsplatten gegangener Gonokokkenkulturen arbeitet, der wird in vielen Fällen von chronischer Gonorrhoe, wo alle anderen Hilfsmittel versagen, noch vielfach Erfolge erreichen können, Erfolge, die auch nicht durch das Bakterienpräparat Gonovitan erzielt werden, das sich mir in verschiedenen Fällen als unzureichend erwiesen hat.

Alfred Cohn konnte bei Abimpfung aus einer Gonovitanampulle, dieser angeblichen Gonokokkenlebendvakzine, keine Gonokokken, sondern Erreger aus der Gruppe des Micrococcus catarrhalis züchten. Gegen die Diagnose Gonokokkus und für die Gruppe der Katarrhaliserreger sprechen: 1. das Aussehen der Kultur, 2. das Wachstum bei gewöhnlicher Temperatur auf verschiedenen Platten, 3. das Wachstum auf gewöhnlichem Agar, 4. die Nichtvergärung der Zuckernährböden und 5. die Hämolysebildung auf der Blutplatte. Wenn auch Wachstum von Gonokokken auf gewöhnlichem Agar „aber bei Brutschranktemperatur" — und deren Unfähigkeit, Dextrose zu vergären, in der Literatur vereinzelt beschrieben und vom Verf. selber beobachtet worden sind, so ist das gleichzeitige Zusammentreffen dieser beiden Eigenschaften immerhin auffällig. Nie aber ist eine Gonokokkenzüchtung auf Platten bei Zimmertemperatur für längere Zeit gelungen. Seine mehrjährig und unter verschiedenen Bedingungen fortgezüchteten Gonokokkenstämme zeigten nie die von Wolff und Reichert angegebene atypische Verhalten.

Frieboes-Rostock glaubt, daß trotz der mühevollen Untersuchungen der Vorredner bakteriologisch-theoretisch eine Überbrückung der Gegensätze — ob die im Gonovitan vorhandenen gramnegativen Kokken Gonokokken sind oder nicht — in dieser Sitzung nicht restlos gelingen dürfte. Die einzige Möglichkeit, dies zu erreichen, sei der Nachweis der Gonokokkennatur und ihrer Virulenz durch Vivoversuch am Menschen. Da Nagell diesen zuerst an sich und nach völlig negativem Erfolg noch an zwei anderen Personen mit negativem Erfolg durchgeführt habe, so scheine ihm damit der Beweis erbracht, daß die im Gonovitan enthaltenen Kokken nicht bzw.

Digitized by Google

nicht mehr Gonokokken seien. Er erbittet Auskunft, ob es dem Sächsischen Serumwerk gelungen sei, die für die männliche Harnröhre apathogenen Kokken durch irgend welche geeigneten Nährbödenpassagen wieder „gonorrhoevirulent" zu machen, und ob das Serumwerk über gleiche Vivoversuche wie Nagell verfügt.

Reichert: Versuche mit seinen Gonokokkenkulturen zwecks Erprobung der spezifischen Infektiosität derselben bei Infektion der Urethra hat das Serumwerk nicht ausgeführt. Es könnten sich hieraus untragbare Folgen ergeben. Zu der von Nagell beobachteten Apathogenität der Gonovitankokken sei bemerkt, daß von Copelli das Verschwinden der Infektiosität bei Gonokokken bei langer Züchtung festgestellt wurde.

Frieboes: Auf Grund der Verneinung dieser Frage ist er der Meinung, daß das Sächsische Serumwerk seine Behauptung, die Gonovitankokken seien Gonokokken, nicht aufrechterhalten könne.

Nagell: Auf die Bemerkung von Reichert, daß der Vivoversuch nicht beweisend sei, bzw. daß in der Literatur von einem Virulenzverlust bei Gonokokkenkulturen schon berichtet wäre, weist der Vortragende darauf hin, daß die Arbeiten von Mesinescu und Halbau eindeutig bewiesen, daß selbst jahrelang fortgezüchtete Kulturen für den Menschen voll virulent blieben, und der Autor hegt auch keinen Zweifel, daß die von Cohn demonstrierten Kulturen, die ja schon 5 Jahre alt sind und trotzdem noch das typische Aussehen haben, noch voll für Menschen pathogen sind. Es wäre auch nicht einzusehen, warum die beim Gonovitan so üppig wachsenden Kulturen, falls es sich wirklich um Gonokokken handeln sollte, auf ihrem ursprünglichen Nährboden, also der Menschenschleimhaut, plötzlich nicht mehr wachsen sollten.

Heller erinnert daran, daß die Pyotherapie in der Veterinärmedizin schon vor langer Zeit versucht wurde, leider aber mit unbefriedigendem Erfolg.

Leibholz mahnt zu Skepsis bei einem Gonorrhoemittel, bei dem vor allem bei Frauen und Kindern, wie Langer berichtet, im Gegensatz zur männlichen Gonorrhoe, Erfolge zu verzeichnen sind. Weiß man doch, wie schwer bei Frauen und Kindern die Heilung der Gonorrhoe festzustellen ist.

Referatenteil

Fachzeitschriften

Bulletin de la Société Française de Dermatologie et de Syphiligraphie

1929, Nr. 2. Sitzung vom 14. Februar 1929

Louste u. Juster: A propos du procès-verbal. A propos de la communication de M. Saubouraud „Sur le danger des pommades à l'acétate de thallium contre l'hypertrichose" (Zum Protokoll. Zu der Mitteilung von Herrn Sabouraud „Über die Gefahr der gegen Hypertrichosis empfohlenen Thalliumazetat-Salben"). S. 58.

Es wird auf die Vorteile der Behandlung der Hypertrichosis mit Thalliumionisierung verwiesen, wobei keine Zwischenfälle beobachtet wurden.

Simon, Cl.: A propos du procès-verbal (Zum Protokoll). S. 59.

Weitere Polemik gegen Milian betr. Anwendung der Bezeichnung „inter" für den im Verlaufe der Behandlung aufgetretenen Ikterus.

Sézary, A., u. A. Duruy: Atrophie pigmentaire cutanée de la région scapulo-humérale associée à une atrophie musculaire de la même région (Pigmentatrophie der Haut der Oberarm-Schultergegend in Verbindung mit einer Muskelatrophie in derselben Gegend). S. 60.

Die Erkrankung hat sich bei der jetzt 20jähr. Pat. im Verlaufe von 7 Jahren entwickelt; erythematös pigmentierte Flecke mit oberflächlicher Atrophie und rundliche, depigmentierte, leicht infiltrierte Flecke, dazu zwei kleine Teleangiektasien. Beträchtliche Muskelatrophie in der entsprechenden Gegend. Geringe analoge Hautveränderungen rechts. Eine Ursache ist nicht festzustellen, der Symptomenkomplex erinnert an die von Romberg beschriebene Hemiatrophia facialis.

Digitized by Google

Gougerot, Barthélemy u. P. Thiroloix: Mitralite rhumatismale biotropique du 7e jour (Biotropisch provozierte rheumatische Mitralerkrankung des 7. Tages). S. 64.

Sekundärsyphilitische Patientin, die im Anschluß an früher durchgemachten Gelenkrheumatismus eine Mitralinsuffizienz zurückbehalten hatte, zeigte am 7. Tage einer Salvarsanbehandlung unter Fiebererscheinungen Gelenkschmerzen und frisches Exsudat an der Mitralis.

Gougerot u. Burnier: Erythrodermie kératosique palmaire bilatérale à la suite d'injections de sels d'or (Doppelseitige keratotische Erythrodermie der Handflächen im Gefolge von Einspritzungen von Goldsalzen). S. 64.

Außer den generalisierten exfoliierenden Erythrodermien können auch auf die Hände lokalisierte Erythrokeratodermien nach Goldeinspritzungen auftreten, hier nach 3 Einspritzungen von Krisalbine bei Lupus erythematodes. Im Anschluß hieran werden anderweitige, z. T. tödlich verlaufene Zwischenfälle nach Goldbehandlung angeführt. Ein großer Teil der Erscheinungen zeigt eine auffallende Übereinstimmung mit den nach Salvarsan zu beobachtenden.

Gougerot u. Burnier: Cas pour diagnostic. Lésion papillomateuse du menton avec adénite suppurée (Fall zur Diagnose. Papillomatöse Läsion am Kinn mit Drüsenvereiterung). S. 67.

Haselnußgroße, ovaläre, infiltrierte, wuchernde, leicht nässende, mit Krusten bedeckte Affektion; submaxilläre eitrige Adenitis. Es wird an Primäraffekt, tertiäres Syphilid, Pyodermitis vegetans, Tuberkulose, Mykose gedacht; histologische und bakteriologische Untersuchungen fallen negativ aus, Wismutbehandlung zeigt nur vorübergehenden Erfolg.

Gougerot u. Burnier: Erythrodermie prémycosique avec pigmentation (Prämykotische Erythrodermie mit Pigmentierung). S. 69.

Klinisch und histologisch typische prämykotische Erythrodermie mit gleichzeitiger und nachfolgender intensiver, diffuser flächenhafter Pigmentierung.

Gougerot, H., u. P. Blum: „Granulome vénérien" bénin. Pyodermite végétante préputiale (Benignes venerisches Granulom. Pyodermitis vegetans am Präputium). S. 70.

Der Fall, der am Präputialrand eine papulös wuchernde, auf örtliche Ätzungen schnell heilende Läsion aufwies, zeigt, daß es neben dem exotischen, durch Calymmatobacterium granulomatis hervorgerufenen, eine schwere Erkrankung darstellenden venerischen Granulom eine einheimische gutartige Form gibt.

Gougerot u. Burnier: Poikilodermie à début de „parapsoriasis" (Poikilodermie, im Beginn „Parapsoriasis"). S. 71.

Die Haut zeigt mit den ringförmigen Pigmentierungen, Teleangiektasien, punktförmigen und retikulären Atrophien das bizarre Bild der Poikilodermie; in dem viele Jahre zurückliegenden Beginne hatten sich erythematös-pigmentierte Flecken vom Charakter einer Parapsoriasis gezeigt. Es zeigen sich auch hier die Beziehungen von Parapsoriasis en plaques, Parapsoriasis lichenoides, Poikilodermie.

Gougerot, R. Cohen u. P. Thiroloix: Lipomatose régionale non symétrique, localisée au membre inférieur gauche, et congénitale, chez un bébé (Regionäre, nicht symmetrische Lipomatose an der unteren linken Extremität, angeboren bei einem jungen Kinde). S. 72.

Diffuse, lappige Lipomatose am linken Bein eines einjährigen Kindes, besonders an der Innen- und Hinterfläche. Sonst keinerlei Erscheinungen.

Hufnagel: Atrophie de la peau avec disparition de la graisse sous-cutanée, localisée à la partie supérieure du corps (lipodystrophie progressive) chez une malade atteinte de syphilis évolutive (Hautatrophie mit Schwund des subkutanen Fettes im oberen Körperabschnitt [Lipodystrophia progressiva] bei einer Kranken mit manifester Syphilis). S. 72.

Erscheint in der nächsten Nummer.

Pinard, M., P. Vernier u. Abricosoff: Un cas de Syphilis maligne précoce avec gangrène du pied (Syphilis maligna praecox mit Gangrän des Fußes). S. 73.

4 Monate nach der Infektion zeigt die Pat. ausgebreitetes Exanthem erythematöser und papulöser Effloreszenzen und zahlreiche Ulzerationen mit dicken rupiaförmigen Krusten. Feuchte Gangrän des linken Vorderfußes. WR positiv. Die Schwere der Erscheinungen und die zu der Gangrän führende Arteritis wird durch Zusammenwirken von Syphilis und Alkoholismus erklärt.

Digitized by Google

Louste u. Lévy-Franckel: Hypertrichose en bande linéaire sur un trajet veineux consécutive à une injection sclérosante (Strichförmige Hypertrichose über einem nach sklerosierender Einspritzung entstandenen Venenstrang). S. 77.

Die wegen ausgedehnter Psoriasis mit Psothanoleinspritzungen behandelte Pat. erhielt außerdem zur Verödung variköser Venen 3 Einspritzungen von Natr. salicyl. 2 Monate nach der letzten Einspritzung zeigte sich über einer partiellen Sklerose eine strichförmige, mit Haaren bedeckte Pigmentierung.

Gauch, Sohier u. de Courrèges: Deux cas de sclérodermie dont l'un avec maladie de Raynaud. Action comparée de la pilocarpine et de l'acétylcholine (Zwei Fälle von Sklerodermie, davon der eine mit Raynaudscher Krankheit. Vergleich der Wirkung von Pilokarpin und Azetylcholin). S. 78.

Der erste mit Raynaudscher Krankheit komplizierte Fall beruht auf endokrin-sympathischen Störungen, die die Thyreoidea und die Ovarien betreffen; der zweite mit ausgesprochener Sklerodermie en bandes hat sich an ein Trauma angeschlossen. Therapeutisch zeigte sich bei ihm und den Sklerodermieerscheinungen des ersten Falles ein guter Einfluß des Pilokarpins, während das hier außerdem angewendete Azetylcholin nur auf die Erscheinungen der Raynaudschen Krankheit wirkte.

Simon, Cl., u. J. Bralez: Cas pour diagnostic; purpura senilis de Bateman? (Fall zur Diagnose; Purpura senilis Bateman?). S. 83.

72jähr. Diabetiker. Am ganzen Körper sehr kleine Purpuraflecke, stellenweise konfluierend; ähnliche Schübe sollen schon mehrfach vorausgegangen sein. Am Arm sind die Erscheinungen ringförmig, doch wird Purpura annularis teleangiectodes Majocchi abgelehnt, Purpura senilis Bateman angenommen.

Simon, Cl., u. Coignerai: Dermite médicamenteuse d'origine interne, localisée à des régions qui, 6 mois auparavant, avaient été le siège d'un érythème solaire (Medikamentöse Dermatitis inneren Ursprungs an Stellen, die 6 Monate zuvor der Sitz eines Erythema solare gewesen waren). S. 84.

Nach Einnehmen verschiedener Medikamente (Jod, Hg, Opium, Kryogenin) trat ein diffuses Erythem mit Bläschen und auch Ekchymosen auf, und zwar ausschließlich an Stellen (Hände, Unterarme, Oberarme bis zum oberen Drittel, Beine bis zur Mitte der Schenkel), die 6 Monate zuvor der Sitz eines Erythema solare gewesen waren. Durch dieses war eine Sensibilisierung der Haut für ein innerlich genommenes Medikament bewirkt worden, während sonst gewöhnlich umgekehrt die Haut durch Medikamente für Sonnenstrahlen sensibilisiert wird. Auffallend ist auch das Auftreten nach so langer Zeit.

Hissard: Contribution aux recherches de M. Bodin et de Mme Chevrel sur l'étiologie du mycosis fongoide (Beitrag zu den Untersuchungen von Herrn Bodin und Frau Chevrel über die Ätiologie der Mycosis fungoides). S. 87.

Vor mehreren Jahren hatten Bodin und Chevrel von einem Falle von Mycosis fungoides einen Kokkobazillus isoliert, der bei Tieren pseudotuberkulöse, histologisch der Mycosis fungoides analoge Veränderungen hervorrief und sich weiter züchten ließ. Mit dem Serum Mycosis fungoides-Kranker gab er Komplementablenkung (Bull. 1926, Nr. 7. — Ref. Derm. W., 1927, Bd. 84, S. 215). In den hier vorgelegten, an 3 Fällen (nur einer sichere M. f.) vorgenommenen Nachprüfungen blieben die Inokulationen mit aus dem Blut stammenden Kulturen negativ; Agglutination fiel einmal, Komplementablenkung zweimal positiv aus.

Gouin, J., u. A. Bienvenue: Un cas de lichen plan cutané généralisé guéri par la radiothérapie régionale axillaire. Contribution à la radiothérapie fonctionnelle sympathique cutanée (Ein Fall von generalisiertem Lichen planus der Haut, geheilt durch regionäre Röntgenbestrahlung der Achselgegend. Beitrag zur funktionellen Röntgenbestrahlung des Sympathikus). S. 96.

Gegen die bisherigen, am Rücken vorgenommenen Sympathikusbestrahlungen bei Lichen planus wurde der Einwand erhoben, daß dabei eine Einwirkung auf das Rückenmark und die Rückenmarksnervenwurzeln nicht ausgeschlossen wäre. Das ist sicher nicht der Fall bei den beiden hier vorgestellten Fällen, in denen Bestrahlungen auf die Gegend der Achselhöhle bzw. des Scarpaschen Dreiecks zur Heilung des Lichen planus führten. Auch andere Gefäßnervenkreuzungen können in gleicher Weise benutzt werden. Die Bestrahlungen in der Skapular- oder Lumbalgegend sind dadurch aber nicht überflüssig geworden.

Digitized by Google

Schoch, A.: De l'influence du paludisme d'inoculation lors d'affections syphilitiques sur les séro-réactions de Bordet-Wassermann, Sachs-Georgi, Meinicke et Vernes. Remarques particulières sur la réaction de Vernes (Über den Einfluß der Impfmalaria bei syphilitischen Affektionen auf die Seroreaktionen von Bordet-Wassermann, Sachs-Georgi, Meinicke und Vernes. Besondere Bemerkungen über die Reaktion von Vernes). S. 100.

Zur Untersuchung kamen mit regelmäßigen, mindestens einmal wöchentlich vorgenommenen Seroreaktionen 5 Fälle von Lues II, 1 Lues III, 6 Lues latens, 3 Lues congenita, 5 Paralysen, 5 Tabesfälle. Eine Veränderung der Reaktion blieb kaum, bei negativer Reaktion überhaupt nicht aus; die WR wurde in 25% abgeschwächt, 75% verstärkt, Sachs-Georgi in je 50% abgeschwächt und verstärkt, Meinicke in 63% abgeschwächt, 37% verstärkt. Bei der Vernesreaktion stieg in 76% die Kurve an, nur in 8% fand sich ein deutlicher Abfall. Merkwürdigerweise zeigen die beiden auf Flockung beruhenden Reaktionen von Meinicke und Vernes in fast genau gleichem Prozentsatz ein umgekehrtes Verhalten. Ein Negativwerden der Reaktion durch Chinin konnte nur in einem Falle von kongenitaler Syphilis beobachtet werden. Was im allgemeinen das Verhalten der 4 Reaktionen bei der Syphilis anbetrifft, so zeigen sie eine weitgehende Übereinstimmung; Vernes stellt die beste Stufenleiter zur Messung der Intensität der Behandlung dar; indessen wird sie unter der Behandlung zu schnell negativ und kann Heilungen vortäuschen, die tatsächlich noch nicht erfolgt sind.

Kostoulas, A.: Un cas d'onyxis et périonyxis chronique chez un ancien syphilitique (Ein Fall von chronischer Onychie und Perionychie bei einem alten Syphilitiker). S. 112.

Bei einem seit 1918 an Syphilis leidenden Patienten, der Ende 1922 im Anschluß an eine Salvarsaneinspritzung Auftreten von Lichen ruber am ganzen Körper mit bullösen Erscheinungen an der Mundschleimhaut zeigte, waren einige Monate zuvor an allen Fingern und einzelnen Zehen periunguale Entzündungen aufgetreten, die zu Nagelveränderungen führten. Spezifische und sonstige Behandlung blieb ohne Einfluß.

Jausion u. Paléologue: Une nouvelle méthode de désensibilisation. L'autouro-thérapie dans la cure de l'eczéma (Eine neue Methode der Desensibilisierung. Die Eigenharnbehandlung des Ekzems). S. 115.

Bei allen Ekzemen muß eine, im Anfang spezifische, später allgemeine Überempfindlichkeit angenommen werden. Dabei spielen häufig Endoantigene eine Rolle, die zwar noch nicht isoliert werden konnten, deren Anhäufung im Harn man aber vermuten kann. Darauf gründet sich der Versuch einer Desensibilisierung durch wiederholte subkutane Einspritzungen von Eigenharn. Dieser wird durch Zusatz von Formol oder besser Phenol sterilisiert und in steigender Menge von ½, 1, 1½, 2, 3, 5 ccm in Pausen von zuerst 2, dann 5 Tagen eingespritzt. Zur Behandlung geeignet erscheinen Ekzeme, die auf Autointoxikationen beruhen.

Sézary, A., u. A. Duruy: Psoriasis universalis arthropathique ayant évolué d'emblée sous la forme d'une érythrodermie exfoliante chronique (Psoriasis universalis mit Gelenkerscheinungen aufgetreten in allgemeiner Form als chronische exfoliierende Erythrodermie). S. 119.

Der Kranke hatte vorher keine Psoriasiserscheinungen gehabt; es entwickelte sich eine rasch um sich greifende exfoliierende Erythrodermie mit Gelenkveränderungen, deren Diagnose als Psoriasis erst durch die histologische Untersuchung gestellt werden konnte.

Hudelo, Rabut u. Guex: Lupus érythémateux exanthématique, traité par les sels d'or (Akuter Lupus erythematodes mit Goldsalzen behandelt). S. 122.

Bei dem Kranken hatte Kohlensäureschneebehandlung versagt, es war eine Ausbreitung der Effloreszenzen, Verschlechterung des Allgemeinzustandes eingetreten, Untersuchungen einer Drüse ergaben das Bild einer paratuberkulösen Lymphogranulomatosis. Bei der danach anzunehmenden bazillären Ätiologie der Affektion wurden Einspritzungen von Chrysalbine vorgenommen, die starke örtliche Reaktionen hervorriefen, ebenso auch spätere Einspritzungen von Aurophos. Die Erscheinungen breiten sich ständig weiter aus, es treten Hämorrhagien auf, der Kranke geht im Koma zugrunde.

Giacardy u. Betbeze: Un cas de prurigo gestationis traité avec succès par la bromothérapie intraveineuse (Ein Fall von Prurigo gestationis, mit intravenöser Brombehandlung erfolgreich behandelt). S. 125.

Digitized by Google

Durch 4 Einspritzungen von Brom-Strontiuran wurde die stark juckende papulöse Eruption bei einer Schwangeren beseitigt.

Burnier u. Eliascheff: Un cas de mélanose de Riehl (Ein Fall von Riehlscher Melanose). S. 126.

Endokrine Störungen konnten in dem Falle nicht nachgewiesen werden. Vielleicht war die Ursache häufiger Rauch, der sich von dem Herde entwickelte und der teerhaltig war, wodurch eine Lichtsensibilisierung bewirkt wurde.

Burnier: Epithéliome du nez sur ancien lupus érythémateux (Epitheliom der Nase auf altem Lupus erythematodes). S. 127.

Das Auftreten von Epitheliomen auf Lupus erythematodes ist viel seltener als auf Lupus vulgaris. Röntgen-, Radium-, Kohlensäureschneebehandlung war in dem beschriebenen Falle nicht vorausgegangen.

Blum, P., u. Ed. Peyre: Traitement de l'acné par le bactériophage (Behandlung der Akne mit Bakteriophagen). S. 127.

Angewendet wurden polyvalente Bakteriphagen, und zwar nach Punktion, Ausdrücken der Pusteln oder bei zahlreichen, über eine Hautfläche verbreiteten Pustelchen Skarifikation der Haut, Einspritzung von einigen Zehnteln Kubikzentimeter Bakteriophagen oder Auflegen flüssiger Bakteriophagen auf die Skarifikationen. Wiederholung mehrmals wöchentlich. Gute Erfolge, deren Mechanismus noch nicht geklärt ist. E. Levin-Berlin.

Actas Dermo-Sifiliograficas

November 1928, Nr. 2

Fernandez de la Portilla, J.: Con motivo de un caso de Epitelioma postrayos X (Bemerkungen über einen Fall von Epitheliom nach Röntgenbestrahlung). S. 47.

Verf. berichtet über einen 18jähr. Kranken, welcher in seiner Kindheit wegen einiger Herde von Pelade verschiedentlich mit Röntgenstrahlen behandelt worden war. Das Resultat dieser Behandlung war eine totale und definitive Alopezie, gefolgt von einer intensiven Röntgendermatitis, die schnell ulzerierte und spontan vernarbte. Nach einiger Zeit begann eine neue Phase der Ulzeration, welche sich allmählich ausbreitete und zur Bildung eines Epithelioms der gesamten behaarten Kopfhaut von der Stirn bis zum Nacken führte. Verf. glaubt durch diesen Fall zu erweisen: erstens, daß die Pelade nicht notwendig mit Röntgen behandelt werden muß, zweitens, daß die Fortschritte der Chemotherapie vom depilatorischen und antiparasitären Gesichtspunkt aus beträchtlich die Anwendung physikalischer Heilmittel bei der Behandlung der Pilzaffektionen der behaarten Kopfhaut einschränken, drittens, daß es ratsam ist, die Behandlung mit Röntgenstrahlen nur Röntgenspezialisten von erprobtem Rufe anzuvertrauen.

Bejarano, J., u. R. G. Medina: Las meningitis sifiliticas y el tratamiento especifico (Die syphilitischen Meningitiden und die spezifische Behandlung). S. 48.

In dem ersten beschriebenen Falle handelte es sich um eine 51jähr. verheiratete Frau, die viele Jahre an Malariafieber vom Typus tertianus gelitten hatte. Die Anfälle dauerten immer 2 Monate. Vor einem Jahre erkrankte Pat. an heftigen Kopfschmerzen, die anfangs an der linken Temporo-Parietalseite lokalisiert waren und von Anschwellungen, wahrscheinlich Osteoperiostitiden der Schädelknochen, begleitet wurden. Vor 2 Monaten entwickelte sich eine Ptosis des rechten oberen Augenlides mit Verminderung der Seh- und Hörschärfe. Der gegenwärtige Status zeigt eine Verminderung des Gedächtnisses mit vollständiger Erhaltung der Selbstkritik und Aufmerksamkeit und normale Auffassungsgabe. Pupillendifferenz. Normale Sensibilität. Knie- und Hautreflexe normal. Die Untersuchung des Blutes und Lumbalpunktates ergibt Lues. Es wird eine kombinierte Hg-, Bismut- und Neosalvarsankur eingeleitet. Nach Beendigung derselben sind alle Lumbalreaktionen negativ. Die Kur wird fortgesetzt und ergibt ein Verschwinden der Ptosis und der Pupillendifferenz und eine beträchtliche Verbesserung der Sehschärfe. Auch die Wassermannsche Reaktion wird negativ. Es handelt sich hier um eine syphilitische Basalmeningitis, bei welcher alle klinischen und serologischen Symptome durch die ausschließliche Wirkung einer kombinierten Behandlung verschwunden sind. In dem zweiten Falle, der durch eine Hemiparese der rechten Seite, ohne Beteiligung des Facialis ausgezeichnet war und sich durch das positive Resultat des Lumbalpunktates und des Blutes als syphilitisch

Digitized by Google

erwies, wurde gleichfalls durch eine Quecksilber-Bismutkur eine Heilung erzielt. Die Diagnose lautete Meningovascularitis syphilitica bei einer Kranken, welche das Datum der spezifischen Infektion nicht kannte. Verf. schließt aus diesen Fällen, daß die prophylaktische Wirkung der Malaria auf die Neurosyphilis gleich Null ist.

Puyon, R.: El metabolismo basal y las infermedades de la Piel (Generalides) (Der Grundumsatz und die Hautkrankheiten [Allgemeines]). S. 53.

Verf. definiert den Grundumsatz als die Quantität der Kalorien oder der Energie des Organismus in physiologischer Ruhe. Zur Untersuchung gehört, daß der Untersuchte 12 Stunden nüchtern bleibt, ohne physische Erregung vor der Probe, in vollständiger Muskelruhe, bei der Temperatur des Zimmers (20° C), ohne Fieber und ohne einer Arsenbehandlung unterworfen gewesen zu sein. Der Grundumsatz wird vermindert durch Störungen in den endokrinen Drüsen und kann daher als präzises Mittel zur Feststellung endokriner Störungen verwendet werden. Durch Grundumsatzbestimmung gelingt es frühzeitig, eine Anzahl von Hautkrankheiten der Hormonbehandlung zuzuführen und man wird bei regelmäßigen Untersuchungen z. B. verhindern, daß ein Hyperthyreoidismus in einen Hypothyreoidismus verwandelt wird, da offenbar die subjektiven Symptome täuschend sind. So ergibt die Hyperfunktion der Thyreoidea, der Hypophyse, der Genital- und Nebennierendrüsen einen hohen Grundumsatz, während er bei der Hypofunktion niedrig ist. Die Grenze für die Hyperfunktion beträgt 13 zu 100, für die Hypofunktion 10 zu 100. Zu den Krankheiten mit niedrigem Grundumsatz gehören die Sklerodermie, die Akne, Seborrhoe und die Ekzeme. Man wird also nach Verf. bei allen Hautkranken den Grundumsatz bestimmen müssen. Zu allen gehören auch die Syphilitiker, da die Syphilis oft die endokrinen Drüsen in Mitleidenschaft zieht.

Sainz de Aja, E. A., u. R. Pouyon Prat: El metabolismo en Dermatologia (Der Grundumsatz in der Dermatologie). S. 56.

Nach Verf. ist beim Lupus und der Hauttuberkulose der Grundumsatz fast konstant vermehrt, desgleichen beim Erythema multiforme, bei der Urtikaria und bei der Psoriasis. Bei der Alopecia areata hat Verf. höhere Ziffern als normal gefunden, desgleichen bei der Acne juvenilis, bei der Adipositas und bei Varizen. Bei dem Ekzem sind die Ziffern widersprechend. Die höheren Ziffern überwiegen die niedrigen. In einem Falle war die Schilddrüsentherapie der einzige Weg zur Besserung und Heilung des Ekzems. Verf. faßt diese Mitteilungen als provisorische auf.

Martin, A. N.: La reaccion de Wassermann con suero activo en el diagnóstico de la Sifilis y possibilidad de su „standardización" (Die Wassermannsche Reaktion mit aktivem Serum in der Diagnostik der Syphilis und die Möglichkeit der ‚Standardisierung'). S. 58.

Verf. glaubt, daß die dreifache Reaktion mit aktivem Serum nach der Technik des Instituts Pasteur bzw. der Modifikation von Navarro Martin und Hombria, ferner die Trübungsreaktion von Meinicke und die Flockungsreaktion von Kahn eine sichere Diagnostik gestatten können, welche unser serologisches Gewissen beruhigt und die Erfordernisse der Klinik befriedigt. Er glaubt daher, daß man auf die Wassermannsche Reaktion wird bald verzichten können, zumal die Untersuchungsmethoden mit aktiven Seren auch leicht eine Standardisierung ermöglichen werden.

de la Postilla, F., u. Roldan Tapia: Paralysis general progressivo, fiber, malario y chimiotherapia (Allgemeine progressive Paralyse, Malaria- und Chemotherapie). S. 72.

Verf. behandelte einen Fall von Paralysis progressiva mit außerordentlich charakteristischen Symptomen und vorangegangener schlechter Behandlung 14 Monate mit Malaria, ohne daß eine Besserung eintrat. Erst später erfolgte eine positive Besserung somatischer, serologischer und psychischer Natur mit Wiederherstellung eines ausgezeichneten allgemeinen Gesundheitszustandes.

Sainz de Aja u. M. Forns: Datos estadisticos de la Blennorragia, Chancros vénéreos y Syphilis en dieciocho años (Statistische Daten vom Tripper, weichen Schanker und Syphilis über 18 Jahre). S. 74.

Bei den Männern betrug, mit geringen Schwankungen, der Prozentsatz der Blennorrhoe zur Gesamtzahl der Kranken 10:100. Die nicht genügenden Fortschritte der Blennorrhoebehandlung haben die Zahl der Kranken nicht wesentlich vermindert. Bei den weichen Schankern betrug der Prozentsatz durchschnittlich 6:100, jetzt wie vor 20 Jahren. Vielleicht läßt sich nach Verf. durch körperliche Hygiene die Zahl

Digitized by Google

dieser Kranken noch vermindern. Bei der Syphilis ist die Erkrankungszahl von 35 auf 20 Prozent heruntergegangen, was Verf. dem Einfluß des Salvarsans zuschreibt. Die natürliche Folge des Rückgangs der Syphilis überhaupt ist das Heruntergehen der relativen und absoluten Zahl der harten Schanker, von 10% auf 1%. Die gleiche Erklärung gilt für den statistischen Abstieg der Syphilis congenita. Doch spricht hier die bessere Behandlung in speziellen Kinderhospitälern mit. Dagegen hat sich die Syphilis congenita tarda zweifellos vermehrt. Die Kranken von 1909 haben nach Verf. nicht genügende Salvarsanbehandlung durchmachen können. Ein Teil ist auch nicht frühzeitig genug diagnostiziert worden. Verf. hält eine Zusammenfassung mehrerer spanischer Statistiken für wünschenswert, um die Fehler, die sich aus der Statistik einer einzigen Klientel ergeben, zu korrigieren.

Arroyave, E., u. Roldau: Curva de Glucemia, Colesterinemia y tension arterial en dermatosis (Continuacion) (Kurven der Glykämie, Cholesterinämie und des Blutdruckes bei Hautkranken). S. 84.

Eignet sich nicht für kurze Wiedergabe. R. Ledermann-Berlin.

Bücherbesprechungen

Mense, C.-Kassel: Handbuch der Tropenkrankheiten. Bd. 5, Teil I. XII, 846 S. mit 362 Abbildungen und 6 Tafeln. Verlag von Johann Ambrosius Barth, Leipzig 1929. Preis RM. 90.—, geb. RM. 94.—.

Der neue stattliche Band des Menseschen Handbuches enthält das große Kapitel von G. Sticker, Schüffner und Swellengrebel über Wurmkrankheiten, die Abschnitte über die verschiedenen Spirochätosen von Ruge sowie die Kapitel: Chagas-Krankheit von Chagas, Villela und da Rocha Lima, Gelbfieber von Couto und da Rocha Lima und schließlich eine Übersicht über wenige bekannte Krankheitsbilder und Krankheitsbezeichnungen von C. Mense selbst.

Die umfangreiche Monographie über Würmer umfaßt allein 423 Seiten und ist in einen allgemeinen und einen speziellen Teil gegliedert. Nach der geschichtlichen Einleitung folgen Abschnitte über Verbreitung und Bedingungen der Wurmplage, Nebenwirte, Zwischenwirte und Überträger sowie eine statistische Übersicht über Verteilung der Würmer, hierauf eine allgemeine Nosologie und Diagnostik mit vortrefflichen Abbildungen der verschiedenen Wurmeier. Als allgemeines Syndrom der Wurminfektion wird bezeichnet die Trias: Urtikaria, Charcots Kristalle und Eosinophilie. Abschnitte über Prophylaxe und Therapie beschließen den allgemeinen Teil.

Vom besonderen Teil seien nur die den Dermatologen interessierenden Kapitel aufgeführt. Von den Erkrankungen durch Trematoden (Plattwürmer) sind hervorzuheben die durch Schistosomen erzeugten Bilharziosen. Alle speziellen Kapitel werden eingeleitet durch vorzüglich illustrierte anatomische, biologische, epidemiologische und serologische Übersichten. Dann folgt die spezielle Anatomie, sodann die spezielle Pathologie und Therapie der betreffenden Krankheiten. Dermatologisch wichtig sind die Kapitel über Schistosomiasis urinaria, d. h. die ägyptische Bilharziose, und die Schistosomiasis intestinalis (amerikanische Bilharziose des Enddarmes), während die japanische Schistosomiasis sich in den oberen Teilen des Darmes abspielt. Von anderen Erkrankungen der Nematoden (Rundwürmern) ist anzuführen das Vorkommen von Creeping disease durch Gnatostomenarten: Gnatost. spinigerum und Gnatost. hispidum. Sie erzeugen das als Dermatitis linearis migrans bekannte Krankheitsbild. Dagegen beruhen die in Florida ziemlich häufigen Fälle von „Creeping disease" auf Einwanderung der Nematode Agamonematodum migrans und die Befunde des europäischen, afrikanischen usw. Hautmaulwurfs auf dem Eindringen von Östrus- und Gastrophilus (Fliegen-)Larven. (Dermatobia und Hypoderma.)

Aus der Familie der Filariiden ist zu bemerken der Guinea- oder Medinawurm (Dracunculus medinensis), welcher die Drakontiasis erzeugt. Die durch verschiedene Mikrofilarien hervorgerufenen Hautübel der Filariasis bancrofti (Elefantiasis, Lymphangitis, Abszesse), Filariasis Loa (Ödem, Kalabarschwellungen, Ophthalmie, Creeping eruption und der Hautknotenbildung bei Onchocerciasis volvuli und Onchocerciasis caecutiens werden genau geschildert.

Ein über 60 Seiten langes Kapitel ist der Gattung Ankylostoma aus der Familie der Strongyloiden gewidmet. Wenn auch die Hakenwurmerkrankungen sich im wesent-

Digitized by Google

lichen in den inneren Organen und dem Blute abspielen, so sind doch ihre Prodromalerscheinungen auch für den Dermatologen interessant, weil sie durchaus dem als Creeping disease und Hautmaulwurf bekannten Affektionen gleichen. Häufig gehen der Ankylostomainfektion lebhaft juckende Ausschläge voraus; möglicherweise stehen verschiedene Hautausschläge, die bei Grubenarbeitern, Plantagenarbeitern in verschiedenen Teilen der Welt unter den Namen Ground Itch, Water sore, Zeckenkrätze und anderen Namen bekannt sind, mit der Invasion von Ankylostomalarven in Zusammenhang. In dem stark mit Hakenwurm verseuchten Portoriko gibt es ein juckendes Fußübel: Mazamorra, welches in 98% durch den Hakenwurm hervorgerufen sein soll. Dasselbe Leiden ist andernorts unter den Namen Chauffie (Grenada) und Chandelillas (Kolumbia) bekannt. Die Untersuchungen von Loos haben es wahrscheinlich gemacht, daß neben der oralen Infektion mit Hakenwurm nicht selten auch die intradermale Reaktion vorkommt, indem geschlechtsreife Larven die Haut durchbohren und in die Blut- und Lymphgefäße einwandern. — Von den Hirudineen ist zu erwähnen der mexikanische Blutegel: Haementaria mexicana, dessen Biß toxisch wirkt und urtikarielle und an Erythema multiforme erinnernde Hautübel hervorruft. Der ausführliche und reich illustrierte Artikel von H. Ruge über Rückfallfieber bringt für den Dermatologen sehr interessante immunobiologische Zusammenstellungen über verschiedene Spirochätenarten. Von Hauterscheinungen werden beobachtet eine gelbgraue oder ikterische Verfärbung, Miliaria crystallina, Urtikaria, ziemlich uncharakteristische Roseolen sowie verschiedenartige Blutungen, die Ruge als hämorrhagische Diathese auffaßt. Herpes labialis kommt häufig vor, ebenso Ödeme. Es folgt diesem sehr ausführlichen Abschnitt ein umfassendes Literaturverzeichnis. Hierauf folgen Artikel desselben Verf. über das japanische Siebentagefieber und andere Spirochätosen (Weilsche Krankheit und Bronchialspirochätose), welche dermatologisch weniger interessieren. Im nächsten Abschnitt: Rattenbißfieber oder Sodoku wird das charakteristische fieberhafte Exanthem geschildert und durch eine sehr deutliche Farbentafel und eine Reihe von vorzüglichen Lichtbildern illustriert.

Außer dem unregelmäßigen bläulichroten Fleckenausschlag werden scharf abgegrenzte Papeln und juckende Quaddeln sowie erbsengroße Knötchen der Haut beschrieben. Als Behandlung empfiehlt sich am meisten das Salvarsan.

Bei der von Reiter 1916 beschriebenen Spirochaetosis arthritica handelt es sich um ein Krankheitsbild, dessen charakteristisches Syndrom durch die Trias: Urethritis oder Zystitis, Konjunktivitis und Arthritis gekennzeichnet ist.

Nach einigen dermatologisch weniger interessierenden Abschnitten über seltenere Spirochätosen folgt der interessante Artikel von Chagas, Villela und da Rocha Lima über die Chagas-Krankheit. Bei dieser durch das Trypanosoma Cruzi hervorgerufenen südamerikanischen Erkrankung beobachtet man bei der sogenannten akuten Form fast regelmäßig das Vorkommen von Myxödem, ferner kommen sehr häufig Beingeschwüre vor.

In der folgenden Arbeit von M. Couto und da Rocha Lima über Gelbfieber wird über das Vorkommen von mehr oder minder ausgebreiteter Gangränen bei dieser Krankheit berichtet.

Das Schlußkapitel von C. Mense handelt über: Wenig bekannte Krankheitsbilder oder Krankheitsbezeichnungen. Es behandelt eine Reihe von bisher noch ungenügend bekannten oder ungenau beobachteten Affektionen. Über 30 dieser Erkrankungen betreffen die Haut; infolgedessen ist es unmöglich, dieselben im Rahmen dieses Referates, wenn auch noch so kurz aufzuführen. Manche derselben sind übrigens den Dermatologen wohlbekannt, wie z. B. die Aroeirakrankheit von v. Bassewitz, die Hemisporosis und die Lymphogranulomatosis inguinalis. Im übrigen muß auf das Original verwiesen werden. P. Unna jun.-Hamburg.

Paltauf, A.-Wien: Die Lebendfärbung von Zellkernen. Gedruckt mit Unterstützung aus dem Jerome- und Margaret-Stonborough-Fonds. Verlag Hölder-Pichler-Tempsky A.-G., Wien 1928.

In dieser Arbeit wird gezeigt, daß eine vitale, diffuse Kern- und Plasmafärbung bei verschiedenen Pflanzengeweben leicht gelingt. Dabei ergaben Erythrosin, Eosin und Dahliaviolett eindeutig positive Resultate. Durch Hinzufügen von $Mg(NO_3)_2$-, KNO_3-, $NaNO_3$-, $Ca(NO_3)_2$- und $Al_2(SO_4)_3$-Lösungen zur Farbstofflösung wird die vitale Kernfärbung stark begünstigt. Meirowsky-Köln.

Kromayer, E.-Berlin: Die Behandlung der kosmetischen Hautleiden unter besonderer Berücksichtigung der physikalischen Heilmethoden und der narben-

Digitized by Google

losen Operationsweisen. 2. Aufl. Verlag von Georg Thieme, Leipzig 1929. Preis RM. 5.50.

Kromayers Leitfaden der kosmetischen Therapie, 1923 zum ersten Male erschienen, liegt jetzt in der 2. Auflage vor, die gegenüber der 1. Auflage zahlreiche Neueintragungen erfahren hat; ein kurzer Abschnitt über die Pockennarben ist neu hinzugekommen. Die neue Auflage zeigt alle Vorzüge der ersten Bearbeitung, besonders eine sehr eingehende Darstellung der physikalischen Heilmethoden, besonders der vom Verf. selbst eingeführten. Der Leitfaden wird sich, wie die 1. Auflage, durch die kurze und dabei doch klare Darstellung des behandelten Gebietes viele Freunde erwerben und besonders denen willkommen sein, die sich in die Technik der Kleinchirurgie und der Licht- und Röntgenbehandlung der kosmetischen Hautkrankheiten einzuarbeiten wünschen.

F. Juliusberg-Braunschweig.

Tachau, P.-Wolfenbüttel (Braunschweig): Haut- und Geschlechtskrankheiten. Teil I: Hautkrankheiten. (Bd. 6 von Praktische Differentialdiagnostik, herausgegeben von G. Honigmann-Gießen.) Verlag von Theodor Steinkopff, Dresden 1929. Preis RM. 14.—.

Wer die Schwierigkeiten zu beurteilen versteht, die sich der Abfassung eines solchen Buches über die Differentialdiagnostik eines Wissensgebietes entgegenstellen, wird Tachaus Werk zu würdigen wissen. Er zerlegt seine Abhandlung in zwei Teile: die Differentialdiagnose der Grundelemente und in die der gesamten Krankheitserscheinungen.

Im ersten Abschnitte geht er ein auf die Flechten, die zirkumskripten und diffusen Verdickungen, Verdichtungen und Einlagerungen, die zirkumskripten Flüssigkeitsansammlungen, die Substanzverluste der Haut, die Auflagerungen und die Narben und zirkumskripten und diffusen Atrophien. Der zweite Teil umfaßt die einheitlichen Dermatosen, die polymorphen Dermatosen und die Erkrankungen des behaarten Kopfes, der Nägel und der Schleimhaut. Absolute Beherrschung des Stoffes und leichtfaßliche Darstellung geben dem Werke Tachaus das Gepräge und machen es nicht bloß für den Praktiker, sondern auch für den erfahrenen Dermatologen wertvoll.

E. Sklarz-Berlin.

Mulzer, P.-Hamburg: Lehrbuch der Geschlechtskrankheiten. 3. umgearbeitete Auflage. Verlag von Ferdinand Enke, Stuttgart 1929. Preis RM. 40.—, geb. RM. 43.—.

In dritter Auflage liegt der stattliche Band des Lehrbuches der Geschlechtskrankheiten von Mulzer vor. Er ist vollkommen neu ausgestattet, erscheint in sehr ansprechender Aufmachung und ist mit einer größeren Reihe von Textabbildungen und mit 6 farbigen Tafeln ausgestattet. Inhaltlich findet sich eine durchaus vollkommene und lückenlose Darstellung der einschlägigen Materie. Es sind alle neuen wissenschaftlichen Erfahrungen berücksichtigt worden und alles, was als feststehend und praktisch erprobt gelten darf, ist aufgenommen worden. Das Buch ist recht flüssig geschrieben, das Wichtige durch Sperrdruck übersichtlich hervorgehoben. Wer sich mit der Materie Geschlechtskrankheiten eingehender beschäftigen will oder eines Nachschlagebuches für die Praxis bedarf, wird gern zu diesem Buche greifen und wohl immer Belehrung und Aufklärung über das finden, was er gerade sucht. Das Buch wird sich sicherlich zu seinen alten Freunden viele neue erwerben.

Riecke-Göttingen.

Kahn, R. L.-London: The Kahn Test. Verlag von Bailliere, Tindall u. Cox, London 1928. Preis geb. RM. 18.—.

Die vorzüglich ausgestattete Abhandlung R. L. Kahns ist eine erweiterte und verbesserte Auflage der vor 4 Jahren veröffentlichten zusammenfassenden Darstellung Kahns über die Serodiagnostik der Syphilis durch Präzipitation. In klarer, übersichtlicher Weise sind in dem vorliegenden Werk die wechselvollen Bedingungen geschildert, die die Serodiagnostik der Syphilis mittels Ausflockung beherrschen. Seitdem vor allem Meinicke und Sachs die Möglichkeit erkannten, die Wassermannsche Reaktion durch einfachere Flockungs- und Trübungsverfahren zu ersetzen, haben viele Autoren an der Vervollkommnung der Flockungsreaktionen zur Serodiagnostik der Syphilis gearbeitet. In den vorliegenden Ausführungen kommt die große Mühe und erfolgreiche Arbeit, die Kahn und seine Mitarbeiter leisteten, deutlich zum Ausdruck. Zur Kahnschen Reaktion wird ebenso wie zur Sachs-Georgi-Reaktion ein alkoholischer Rinderherzextrakt verwandt, dem Cholesterin zugesetzt wird. Es ist vor allem das Verdienst Kahns gezeigt zu haben, daß das Zusammenwirken von stärker konzentrierten Extrakten und unverdünntem Serum zu einer raschen, deutlich wahrnehmbaren Ausflockung des syphilitischen

Digitized by Google

Blutserums führt. In 9 Kapiteln, unterstützt von zahlreichen Tabellen und Kurven, hat der Verf. eine genaue Schilderung seines Verfahrens und der Herstellung seines Antigens gegeben. Besondere Sorgfalt gilt dabei der Herstellung des Extrakts. Als Ausgangsmaterial dient getrocknetes Rinderherzpulver, das mit Äther vorextrahiert wird. Zu den Extrakten wird eine bestimmte Menge Cholesterin zugefügt. Um aber ein wirklich brauchbares Antigen zu erhalten, ist eine außerordentlich feine Titration erforderlich. Je nach Bedarf wird die Empfindlichkeit des Extraktes, gemessen an einem Standardantigen, durch Zusatz von Äther- oder alkohollöslichen Stoffen bzw. durch Verdünnen mit Alkohol verändert. Die Menge des Cholesterins ist dabei immer konstant (0,6%). Der Extrakt wird dann mit physiologischer Kochsalzlösung derart rasch verdünnt, daß eine Extraktsuspension entsteht. Durch Zusatz von negativem Serum lösen sich die Extraktpartikelchen auf, während sich durch Zusatz von syphilitischem Blutserum deutliche Flocken bilden. Die Flockung wird durch Schütteln in einer Schüttelmaschine beträchtlich verstärkt. Von besonderer Wichtigkeit ist das quantitative Verhältnis des Antigens zum Serum. Zu je einem Teil Serum werden drei verschiedene Mengen Antigensuspension, und zwar $^1/_3$, $^1/_6$ und $^1/_{12}$ der Extraktverdünnung (bezogen auf ein Teil Serum) zugegeben. Bei stark positiven Sera entsteht bei allen drei Verdünnungen eine Flockung, während sich bei den schwach positiven Sera nur bei schwacher Antigenkonzentration eine Flockung bildet. Diese Überschußhemmung bei zu starker Antigenkonzentration ist als charakteristisch zu bezeichnen. Von der Originalmethode weichen Verfahren ab, die eine quantitative Austitration des positiven Serums gestatten. Ebenso wird die Möglichkeit einer Mikroreaktion angeführt. Zur Untersuchung von Lumbalflüssigkeiten wird der Liquor mit Ammonsulfat gefällt, um eine stärkere Globulinkonzentration zu erhalten. Ausführliche kolloidchemische Betrachtungen ergänzen die Darstellung, die auch die neueren Ergebnisse über das Wesen der syphilitischen Blutveränderung als eine Lipoidantikörperwirkung bereits streift. Die ausgezeichnete Abhandlung wird bei allen serologisch Interessierten lebhaften Widerhall finden. Der Fachserologe wird der geistigen Durchdringung des reichhaltigen Materials und dem großen technischen Geschick des Verf. besondere Anerkennung zollen. Witebsky-Heidelberg.

Blum, V.-Wien: Chirurgische Pathologie und Therapie der Harnblasendivertikel. 2., vermehrte und verbesserte Auflage mit 77 Abbildungen und 5 Tafeln. Verlag Georg Thieme, Leipzig 1929. Preis kart. RM. 13.50.

Verf. hat jetzt, 8 Jahre nach Erscheinen der 1. Auflage, die seinerzeit großes Aufsehen erregte, dieser die 2. folgen lassen. Diese 2. Auflage ist völlig neu umgearbeitet, was durch die große Literatur und die vielen neuen Theorien, die in der Zwischenzeit über dieses Gebiet entstanden sind, notwendig wurde. Zeugnis für die Beachtung, die diese Krankheit in den letzten Jahren gefunden hat, ist die Tatsache, daß innerhalb der 8 letzten Jahre über 160 neue Arbeiten über dieses Thema erschienen sind.

Für den Dermatologen ist von Wichtigkeit, daß die Prostatahypertrophie sehr häufig mit einem Blasendivertikel vergesellschaftet ist, wobei die Divertikelbildung als Folge der Harnverhaltung aufzufassen ist. Es ist so Aufgabe der Dermatologen, die Fälle von Prostatahypertrophie baldigst der chirurgisch-urologischen Therapie zuzuführen. Was andererseits die Therapie der Blasendivertikel anbelangt, so steht Verf. auf dem Standpunkt, daß jedes Blasendivertikel operativ anzugehen sei, wobei der Sitz des Divertikels die operative Methode bestimmt. Bei jüngeren Pat. kommt die Radikaloperation in Betracht, während bei älteren Pat. auch palliative Eingriffe, wie externe und interne Drainage in Betracht kommen. Auch Inzisionen in die Scheidewand, Bildung einer Anastomose usw. wurden ausgeführt und beschrieben. Die Therapie der Wahl ist aber immer die Exstirpation des Blasendivertikels. A. Rosenburg-Mannheim.

v. Hoesslin, H., u. F. Müller: Theoretische und klinische Pharmakologie. 3. Aufl. Verlag von Georg Thieme, Leipzig 1929. Preis RM. 8 60, geb. RM. 11.—.

Nach v. Hoesslin und F. Müller soll die Pharmakologie den Arzt „zur Kritik erziehen und ihn vor unnötiger, übermäßig reichlicher oder unrichtiger Verwendung von Arzneistoffen bewahren; ihm aber andererseits zeigen, wie man im geeigneten Moment durch kleinste oder heroische Dosen eingreifen und die natürlichen Heilkräfte unterstützen kann". Ein vortrefflicher Führer und Ratgeber ist in dieser Hinsicht das jetzt in 3. Auflage vorliegende Lehrbuch nicht nur für den Studierenden, sondern auch für den Arzt und Facharzt, der in den Mühen der Praxis einen pharmakologischen Wegweiser sucht. Ohne zu großen Ballast an Arzneimitteln und Rezepturvorschriften, auch ohne zu ausführliche therapeutische Anweisungen für jede einzelne Erkrankung,

Digitized by Google

erfüllt das Werk seine Aufgabe aufs beste. Die Neuauflage ist allenthalben ergänzt und entsprechend dem heutigen Stand der Erfahrung und Forschung überarbeitet. — Auch der Dermatologe findet hier autoritative Belehrung in allen grundlegenden Fragen seines therapeutischen Handelns, ebenso wie auf dem Gebiete der toxikologischen Forschung. Theoretische und klinische Pharmakologie sind von den Verf. bei faßlicher und fesselnder Darstellung in glücklicher Weise verschmolzen worden. Austattung und Druck hat der Verlag vortrefflich gestaltet. F. Callomon-Dessau.

Seifert, O.-Würzburg: Nebenwirkungen der modernen Arzneimittel. V. Nachtrag zur 2. Auflage des Hauptwerkes von 1923. (Würzburger Abhandlungen, IV. F., Bd. 5, H. 9.) 69 Seiten. Verlag von Curt Kabitzsch, Leipzig 1929. Preis RM. 5.70.

Auch dieser Nachtrag vereinigt die Vorzüge des Hauptwerkes und der übrigen vier Ergänzungsbände: reichlicher Inhalt und ausführlichste Quellenangaben. So enthält beispielsweise Avertin 57, Insulin 191, Vigantol 30 Literaturhinweise. Ein Sach- und Namenregister sowie ein Verzeichnis der Hersteller der einzelnen Heilmittel beschließt das überaus empfehlenswerte Heft. A. Perutz-Wien.

Gierke, E. v.: Taschenbuch der pathologischen Anatomie. II. Spezieller Teil. 10. Auflage. Verlag von Georg Thieme, Leipzig 1929. Preis karton. RM. 6.50.

Das bewährte Taschenbuch von Gierke liegt jetzt in 10. Auflage vor und hat damit das 35. Tausend erreicht, eine Auflagenhöhe, wie man sie wohl nur äußerst selten in der wissenschaftlichen Literatur beobachten kann. Über die Brauchbarkeit des Werkes sich zu äußern, erscheint daher müßig.

Die Berücksichtigung der neuesten Forschungsergebnisse, soweit sie sich allgemeine Anerkennung erworben haben, werden auch diese Auflage zu einem zuverlässigen Führer für den Studierenden machen. Auch dem Arzte wird sie zur Auffrischung seiner speziellen pathologisch-anatomischen Kenntnisse ein wertvoller Ratgeber sein.

Wenn der Abschnitt Haut für den Dermatologen etwas stiefmütterlich behandelt erscheint, so liegt dies wohl an der gerade hier vorliegenden ungeheuren Sammlung von Tatsachen, deren Darstellung naturgemäß auf knapp 4 Seiten nicht nur durchaus unzulänglich bleiben muß, sondern auch der Bedeutung der Hautkrankheiten für die allgemeine Pathologie nicht gerecht werden kann. Es entspricht dies jedoch wohl den Zielen dieses Taschenbuches, welches eben die für den Studierenden wichtigsten pathologisch-anatomischen Störungen in den Vordergrund stellen muß, wenn es seiner Aufgabe gerecht werden will. Gans-Heidelberg.

Mitteilungen aus der Literatur

Urogenitalapparat

Allgemeines

Heilmann, F.-Breslau: Die Beziehungen von Erkrankungen der Drüsen mit innerer Sekretion zu den Sexualhormonen. M. Kl., 1928, Nr. 49, S. 1893.

Im wesentlichen Überblick über die neueren Forschungen bezüglich der Sexualhormone und ihre Prüfung durch die bei kastrierten Mäusen hervorgerufenen künstlichen Brunsterscheinungen an der Scheide. Die Sexualhormone werden nicht nur in den Ovarien, sondern auch an anderen Stätten, z. B. der Plazenta, gebildet. Die reinen Hormone sind in vielfacher Weise jetzt auch in flüssiger Form dargestellt; die Standardisierung geschieht nach der sogenannten Mäuseeinheit. Die therapeutische Anwendung möglichst in Form von Einspritzungen kommt besonders bei Funktionsausfall der Ovarien oder Hypofunktion in Frage, doch sind die praktischen Erfolge noch nicht befriedigend. Die künstliche Brunst kann auch durch das Hormon des vorderen Hypophysenlappens hervorgerufen werden, aber nur, wenn die Ovarien erhalten sind; Beziehungen zu den Ovarien zeigen sich ferner auch in anderen Einflüssen der Hypophyse auf das Genitalsystem (Dystrophia adiposo-genitalis, Akromegalie). Es bestehen zum Ovarium auch in normalen und krankhaften Zuständen sich äußernde Beziehungen zur Schilddrüse (Basedow mit Menstruationsstörungen, Myxödem, Kretinismus, Infantilismus, Sterilität), zur Thymus (Unterentwicklung der Genitalien, Infantilismus, andererseits auch Zunahme der primären und sekundären Geschlechtscharaktere), zu den Epithelkörperchen, worüber noch wenig bekannt ist, zu Pankreas, Leber, Milz, blutbildenden Organen. Bei unge-

Digitized by Google

nügender Wirkung der Organpräparate kommen Exstirpation (die auch durch Strahlenbehandlung ersetzt werden kann) und Transplantation in Frage; letztere wirkt auf die unterfunktionierenden Organe durch Anregung manchmal dauernd, auch wenn das Transplantat verhältnismäßig bald als Fremdkörper resorbiert wird.

E. Levin-Berlin.

Evans, H. M., u. M. E. Simpson-Berkeley, Kalif.: Antagonism of Growth and Sex Hormones of the Anterior Hypophysis (Antagonismus von Wachstum- und Sexualhormon des Hypophysenvorderlappens). J. Am. m. Ass., 1928, Bd. 91, Nr. 18, S. 1337.

Die 1928 von Aschheim und Zondek offengelassene Frage der Beziehungen zwischen Wachstums- und Sexualwirkung des Hypophysenvorderlappens wird von den Verff. experimentell zu klären versucht. Alkalischer, wäßriger Extrakt des Hypophysenvorderlappens ist maximal wirksam auf die Wachstumszunahme von erwachsenen Tieren in Mengen, die bei jungen Tieren keine Reife hervorrufen. Saure, wäßrige Extrakte verursachen bei jungen Tieren geschlechtliche Reife in solchen Dosen, die bei erwachsenen Tieren keine Wachstumserfolge haben. Auch unterscheiden sich die beiden Hormone außerdem darin, daß das Sexualhormon in saurer Lösung das Berkefeldfilter passiert und von Kaolin nicht adsorbiert wird im Gegensatz zu dem Wachstumhormon. Bei gleichzeitiger Verabfolgung beider Hormone kann die Wirkung des Sexualhormons durch das Wachstumshormon vernichtet werden. Daß das Wachstum der Tiere gewöhnlich schon beendet ist, bevor die geschlechtliche Reife erlangt ist, erklären die Verff. damit, daß das Wachstumshormon frühzeitig vorherrscht. P. Seier-Heidelberg.

Laqueur, E., u. S. E. de Jongh: Standardisation of the female sexual Hormone (Standardisierung der weiblichen Sexualhormonpräparate). Lancet, 1928, Nr. 5493, S. 1179.

Genaue Vorschriften über die Prüfung der Ovarialhormonpräparate an der Hand der sogenannten Brunstreaktion bei kastrierten Ratten und Mäusen; die Verff. geben genaue Vorschriften über die von ihnen eingeschlagene Methode, bezüglich deren Einzelheiten auf das Original verwiesen sei, und sind bereit, die von ihnen geprüften Präparate anderen Forschern zur Verfügung zu stellen. F. Juliusberg-Braunschweig.

Sippel, P.-Berlin: Eierstockverpflanzung bei der Frau. (Fortbildungsvortrag.) (Univ.-Frauenkl.) Med. Welt, 1928, Nr. 49, S. 1815.

Die homöoplastische Eierstocksüberpflanzung wird empfohlen in leichten Fällen von Hypogenitalismus. Bei Dementia praecox und vorzeitigem Klimakterium in vielen Fällen Besserung. Verf. übt die Überpflanzung extraperitoneal aus und hält sie für gefahrlos.

H. Ress-Dessau.

Penis, Urethra, Blase

Simnitzkij: Ein Fall von spontaner Gangrän der Geschlechtsteile beim Manne. Wratschebnoje Delo, 1928, Jg. 11, Nr. 21.

Zu den etwa 146 in der Literatur existierenden Fällen von Spontangangrän der äußeren Geschlechtsteile beim Manne fügt Verf. eine weitere Beobachtung. Es handelte sich um einen kräftigen Mann, bei dem die Gangrän blitzartig einsetzte. Die Ursache blieb unbekannt. A. Jordan-Moskau.

Bacigalupo, J.: Sur l'importance des Spirochètes en pathologie humaine (Über die Bedeutung der Spirochäten in der menschlichen Pathologie). Compt. rend. Soc. Biol., 1928, Bd. 99, Nr. 34, S. 1622.

In verschiedenen Fällen chronischer Eiterungen fanden sich Spirochäten, nach deren Beseitigung durch entsprechende Behandlung die Krankheit heilte. So in einem Falle einer seit mehreren Jahren bestehenden hartnäckigen Urethritis ohne Gonokokkenbefund; Heilung nach Instillationen von Salvarsan 1%, später 10%. Dasselbe bei Fällen von eitriger Otitis externa, bei denen sich zahlreiche Spirochaet. Vincenti und fusiforme Bazillen fanden; diese Erkrankung ist durch einen charakteristischen fauligen Geruch ausgezeichnet. Ferner finden sich Spirochäten häufig im blutigen Auswurf tuberkulöser und nichttuberkulöser Personen und in spitzen Kondylomen; daß hier durch örtliche Einspritzungen von Salvarsan Heilungen erzielt wurden, spricht für die pathogene Wirkung der Spirochäten. E. Levin-Berlin.

Trost, W.-Berlin-Wilmersdorf: Behandlung der Urethritis simplex und postgonorrhoica mit „Gyneclorina". M. Kl., 1928, Nr. 48, S. 1873.

Die Behandlung mit Gyneclorina erwies sich auch bei den im allgemeinen gegen jede Therapie resistenten Fällen von Urethritis simplex und postblennorrhoica erfolg-

Digitized by Google

reich. Zur Anwendung kamen Einspritzungen und Spülungen mit einer Lösung von 1 Tablette in 1 Liter warmen Wassers, die zuerst täglich, dann seltener ausgeführt wurden. E. Levin-Berlin.

Hull, H. R. B., u. R. I. G. Parnell: A Urethral Calculus of Unusual Size (Ein Urethralstein von ungewöhnlicher Größe). Lancet, 1928, Nr. 5490, S. 1023.

Der Pat. hatte vor 7 Monaten Blennorrhoe mit Epididymitis. In der Gegend der Cowperschen Drüsen fand sich in der Urethra ein spindelförmiger Körper, der in der Pars bulbosa der Urethra, und zwar in deren Längsachse lag. Operative Entfernung des Steines, der etwa $9^3/_4$ g wog. Der Längsdurchmesser war $3^1/_2$ cm, der größte Breitendurchmesser etwa $1^1/_2$ cm. Er hatte eine harte äußere Schale, die einen Kern von geschichteten Phosphaten umschloß. Hull und Parnell nehmen an, daß es sich um eine primäre Steinbildung handelte. F. Juliusberg-Braunschweig.

Vulpius-Weimar: Die Harnblase als Ausdrucksgebiet für neuropsychische Vorgänge. M. Kl., 1928, Nr. 49, S. 1908.

Die im Felde häufig gemachten Beobachtungen häufigen nächtlichen Harndranges und selbst eintretender Enuresis wurden offenbar durch neurotische bzw. psychische, sich im Gebiete des Unterbewußtseins abspielende Vorgänge hervorgerufen.

E. Levin-Berlin.

Eisendrath, D. N., u. H. C. Rolnick-Chicago: Diagnosis of Bladder or Deep Urethral Injury (Blasen- oder tiefe Urethralverletzung: Die Einleitung von Luft als frühe diagnostische Maßnahme). J. Am. m. Ass., 1928, Bd. 91, Nr. 20, S. 1548.

Die Verff. konnten einen Fall von Urethralverletzung durch die Methode von Vaughan und Rudnick diagnostizieren. Die Methode besteht darin, daß man 50 bis 100 ccm Luft durch einen Katheter einleitet und röntgenologisch feststellt, ob die Blase sich mit Luft füllt. Bei extraperitonealer Verletzung findet man die Luft an den Beckenfaszien entlang ausgebreitet, bei intraperitonealer Ruptur im Abdomen.

P. Seier-Heidelberg.

Lex, E.-Wiesbaden: Über sogenannte echte Blasendivertikel. (Chir. Abt. d. Paulinenstift-Krankenh.) Bruns' Beitr., 1928, Bd. 145, H. 1, S. 31—47.

Verf. entwickelt die Theorie, daß allein durch Bestehen einer Divertikelanlage es zur Divertikelbildung kommt. Die Stufen der Entwicklung sind: 1. Anlage, 2. Ausbuchtung des Blindsackes, 3. Divertikelsphinkter, 4. allgemeine Detrusorhypertrophie. Letztere beiden Punkte zeigen den Grad der Schwächung der Divertikelwand an. Therapeutisch siebt in der Bildung des Divertikelsphinkters und der Blasenwandhypertrophie Verf. den Versuch der Natur zur Selbstheilung, glaubt aber, daß diese infolge der meist vorhandenen Entzündung nur unvollkommen sein wird, weshalb in diesen Fällen gerade zur Beseitigung der oft deletären Infektion eine Operation bei gesunden und nicht zu alten Patienten geboten ist. Die Art und Technik der Operation ist je nach Fall und Einstellung des Arztes verschieden. (Beschreibung von 5 Krankengeschichten.)

H. Colman-Berlin.

Iklé, C,-Bern: Zur Histologie und Pathogenese der Dupuytrenschen Kontraktur. (Pathol. Univ.-Inst.) Dtsch. Zschr. f. Chir., 1928, Bd. 212, H. 1/2, S. 106 bis 118.

Die histologischen Untersuchungen von 10 Fällen von Dupuytrenscher Kontraktur ergaben in Übereinstimmung mit den spärlichen Angaben aus der Literatur, daß es sich bei der Verdickung der Palmaraponeurose um eine Bindegewebsneubildung handelt. Zellreiche Partien, die oft an ein Spindelzellensarkom oder Fibrosarkom erinnern, stellen das jüngere Stadium dar; durch Zunahme der Interzellularsubstanz entsteht das zellärmere, sehnenähnliche Gewebe, und dabei kommt es zur Schrumpfung, die dann wieder die Kontraktur bewirkt. Es liegt demnach ein chronisch-hyperplastischer Prozeß vor, der am ehesten als Fibrosis der Palmaroponeurose zu bezeichnen ist und der über ein zellreiches Stadium zu einem Narbenstadium führt. Die Grundursache für die Dupuytrensche Kontraktur ist die Disposition; worin diese besteht, ist schwer zu entscheiden. Das Vorkommen neben Induration penis plastica und Schwielenbildungen spricht mit großer Wahrscheinlichkeit für eine fibroblastische Diathese. Die Disposition für die Dupuytrensche Kontraktur ähnelt sehr derjenigen zur Keloidbildung. Das berufliche Trauma kann nur das auslösende Moment sein.

F. Juliusberg-Braunschweig.

Digitized by Google

Hoden, Samenbläschen, Prostata

Klink, F.-Darmstadt: Tuberkulös infizierter Hodenkrebs. (Path. Inst. Stadtkrankenh.) Zschr. f. Krebsforsch., 1928, Bd. 28, H. 1, S. 38—43.

Verf. beschreibt den seltenen Fall, wo ein Carcinoma medullare eines Hodens tuberkulös infiziert wurde. In der Geschwulst fanden sich epitheloidzelliges Granulationsgewebe ohne Zerfall oder sonstige degenerative Vorgänge mit reichlichen Tuberkelbazillen. Die gesunden Hodenpartien sowie Nebenhoden sind völlig frei. Die Infektion des Karzinoms war frisch und stammte von einem irgendwo gelegenen latenten Herd, von wo Übertragung auf dem Blutwege anzunehmen war. Man muß wohl vermuten, daß die Tuberkel in dem Karzinomgewebe eine besonders gute Ansiedlungsmöglichkeit gefunden haben. H. Colman-Berlin.

Lacassagne, A., J. Lattès u. G. Fournier: Modifications produites dans l'épithélium séminal par les rayons β de l'uranium X (Veränderungen im Samenepithel, hervorgerufen durch die β-Strahlen des Uran X). Compt. rend. Soc. Biol., 1928, Bd. 99, Nr. 34, S. 1643.

Die am Hoden durch die β-Strahlen des Uran X hervorgerufenen Veränderungen gleichen den bekannten, durch Röntgenstrahlen bewirkten. Es spricht dies für die theoretische Anschauung, daß eine spezifische Differenz in der biologischen Wirkung der verschiedenen Typen, einerseits Röntgen- und γ-Strahlen, andererseits β-Strahlen nicht besteht. E. Levin-Berlin.

Pugh, Winfield Scott-New York: Seminal Vesiculitis: A Cause of Ureteral Obstruction (Samenblasenentzündung. Ein Fall von Harnleiterverschluß). J. Am. m. Ass., 1928, Bd. 91, H. 19, S. 1443.

An Hand einiger Fälle bespricht Verf. die klinischen Erscheinungen, vor allem den Ureterenverschluß. Nach seiner Erfahrung liegt häufig eine Samenblasenentzündung vor, wo klinisch nach Nieren- und Ureterensteinen gesucht wird. In allen Fällen von Nierenkoliken sollten die Samenblasen untersucht werden, bei Appendizitis die rechte Samenblase. Sehr häufig führt die Samenblasenentzündung zu unvollständigem Ureterenverschluß — gelegentlich kann dieser auch vollständig werden. Zur Behandlung eignet sich für fast alle Fälle die Diathermie; die Vasotomie war hingegen nutzlos, da sie die gewöhnlich vorhandene Perivesikulitis nicht erreicht. P. Seier-Heidelberg.

Wolbarst, A. L.-New York: Vibratory Massage of Prostate (Vibrationsmassage der Prostata). J. Am. m. Ass., 1928, Bd. 91, Nr. 18, S. 1371.

Zur Vermeidung der ungleichmäßigen Massage durch den Finger wird ein Vibrationsapparat angewandt. Die Anordnung ist so getroffen, daß die Schwingungen des Oszilators durch einen luftführenden Schlauch übertragen werden auf ein Ansatzstück, welches mit einer Gummikappe am Zeigefinger befestigt wird. Der Zeigefinger wird dann in das Rektum eingeführt. P. Seier-Heidelberg.

Pürkhauer, R.-München: Das Prostatakarzinom, seine Häufigkeit und seine Metastasen. (Mit Mitteilung eines Falles von gigantischer osteoplastischer Karzinose des ganzen Skeletts bei Prostatakarzinom.) (Path. Inst. d. Krankenh. München-Schwabing.) Zschr. f. Krebsforsch., 1928, Bd. 28, H. 1, S. 68—95.

In einer Arbeit, die 55 Krankengeschichten enthält, kommt Verf. zu folgenden Ergebnissen: Das Prostatakarzinom ist, besonders nach dem 60. Lebensjahre, relativ häufig. Metastasenbildung besonders im Knochensystem sehr frühzeitig, wegen Geringgradigkeit oft nur als Nebenbefund bei der Obduktion festgestellt. Sie besteht in mindestens 54.5%, wahrscheinlich viel häufiger. Kein anderes Karzinom neigt derart zur Skelettmetastasierung. Die Verteilung in den einzelnen Knochen entspricht der Recklinghausenschen Theorie und Häufigkeitsreihe. Die osteoplastische Karzinose ist häufiger als die osteoklastische. H. Colman-Berlin.

Nieren, Ureteren, Harn

Talmann, I. M.-Leningrad: Dystopia Renis Congenita. (Chir. Hospitalklin. a. d. Militär-Med. Akad.) Zschr. f. urol. Chir., 1928, Bd. 25, H. 5/6, S. 386—408.

Ausführliche Abhandlung über die dystope Niere, die Verf. durch 5 Krankengeschichten demonstriert. Er beobachtete eine 57jähr. Frau mit einer großen Hydronephrose, deren oberer Rand unterhalb der Crista ossis ilei lag. Der Harnleiter entsprang aus dem obersten Abschnitt des Nierenbeckens. Nephrektomievereiterung der Wunde; Exitus. Der zweite Fall betraf eine 42jähr. Frau: rechts Geschwulst im Ab-

Digitized by Google

domen, wahrscheinlich die rechte Niere, die durch Bandage gehoben werden sollte, aber doch Beschwerden machte. Die Pyelographie bestätigte die Annahme und zeigte ein erweitertes Nierenbecken. Dekapsulation mit Anheften der Niere in Höhe der Operationswunde. Pat. geheilt. Der dritte Fall betrifft einen 22jähr. Matrosen, der dumpfe Schmerzen im Unterbauch, links in der Lumbalgegend, unterhalb des Nabels hatte. Legte sich der Pat. zu Bett, dann vergingen die Schmerzen wieder. Legte sich Pat. aber auf die rechte Seite, so wurden die Schmerzen heftiger. Er konnte nur auf dem Rücken und der linken Seite liegen. Als die Harnentleerung häufiger und schmerzhafter wurde, wurde die linke Niere von anderer Seite angeheftet. Er genas, aber als er am vierten Tage nach der Entlassung einen schweren Gegenstand aufhob, riß die Niere ab und die Schmerzen kamen wieder. Er war im folgenden Jahre in 8 Krankenanstalten. Er befand sich stets bald gut; aber sobald er gehen wollte, bekam er Schmerzen. Es wurde die linke Niere freigelegt und in der Höhe der Operationswunde fixiert. Pat. war dann lange Zeit beschwerdefrei, bis er eines Tages Kohlen in einen Keller hinunterschaufelte; darauf erneut Schmerzen. Die Niere hatte sich aus der Fixation gelöst und saß wieder im Becken. Eine nochmalige Operation lehnte Pat. ab. Der vierte Fall betraf einen 60jähr. Mann, der unter heftigsten Obstipationen litt. Seit 25 Jahren hat er im Bauche links unten eine Geschwulst, die ihn nur bei starken Stößen und bei heftigem Druck schmerzte. Die Ärzte nahmen eine Lymphdrüsengeschwulst an. Die Pyelographie ergab aber eine Beckendystopie der linken Niere. Eine Operation wurde nicht ausgeführt. Der letzte Fall betraf einen 23jähr. Mann, der stets dumpfe Schmerzen im Unterleib hatte. Im Januar plötzlich starke Schmerzen, die in die Beine ausstrahlten. Er wurde mit der Diagnose Appendizitis in die Klinik geschickt. Im Bauch wurde zwischen Nabel und Symphyse eine runde, etwas empfindliche Geschwulst palpiert. Bei der Blinddarmoperation wurde die rechte Niere, die tief im Becken lag, nach oben möglichst hoch vorgezogen und dort fixiert. Dadurch verschwanden die früheren Beschwerden. Die übrigen 7 Fälle, die Federoff beobachtete, mitgerechnet, fand Verf. fünfmal die Niere im kleinen Becken gelagert, fünfmal im Gebiet der Fossa iliaca und zweimal im unteren Abschnitt des Lumbalgebietes. A. Rosenburg-Mannheim.

Kamniker, H.-Wien: Zum Wert der Pyeloskopie. Ein Beitrag zur Peristaltik und Entleerung des Nierenbeckens und Ureters während der Gestation. (I. Univ.-Frauenkl.) Zbl. f. Gyn., 1928, Nr. 48, S. 3058—3063.

Durch eine Reihe röntgenologischer Serienaufnahmen von gesunden und kranken Nierenbecken während der Schwangerschaft wurde festgestellt, daß die Entleerungsverzögerung des Nierenbeckens bereits in den ersten Graviditätsmonaten beginnt und dann ständig zunimmt, bis sie im 6.—8. Monat ihren Höhepunkt erreicht. 14 Tage post partum sind die normalen Entleerungszeiten wieder erreicht. Die Verzögerung erklärt sich weniger aus einer Verminderung der Zahl der Peristaltikwellen, als aus einer Verminderung des Effektes der einzelnen Welle. Besonders deutlich ist diese Entleerungsverzögerung nachzuweisen gewesen bei Fällen von Pyelitis oder Ureterstauschmerzen, sie war jedoch auch bei gesunden Graviden vorhanden. F. Landauer-Berlin.

Smith, C. K.-Kansas City: Urinary Calculi in Children (Steine in den Harnwegen bei Kindern). J. Am. m. Ass., 1928, Bd. 91, H. 19, S. 1431.

Auf Grund einiger Fälle bespricht Verf. Ätiologie, Symptome, Diagnose und Behandlung der kindlichen Harnsteine. Er findet keine grundsätzlichen Unterschiede zwischen den urologischen Problemen bei Kindern und Erwachsenen. Daher empfiehlt Verf. das gleiche Vorgehen in der urologischen Untersuchung für beide. Steine der Harnwege entwickeln sich bei Kindern praktisch aus denselben Gründen wie bei Erwachsenen. In allen Fällen von Pyelitis, von Hämaturie oder dauernden Schmerzen sollten Röntgenaufnahmen gemacht werden. Auf die Bedeutung der fokalen Infektion, auf die Notwendigkeit guter Drainage der Harnwege und häufiger Kontrolle wird hingewiesen. P. Seier-Heidelberg.

Ulmer, O.-Berlin-Weißensee: Lithiasis im frühesten Kindesalter. (Säuglingskrankenhaus.) Arch. f. Kinderheilk., 1928, Bd. 25, H. 2, S. 87—93.

Bei einem $1^3/_4$ Monate alten Kinde treten beim Urinlassen kolikartige Anfälle auf. In der Bauchgegend war ein Tumor zu tasten, außerdem röntgenologisch ein Schattenherd in der Nierengegend erkennbar. Bei Sectio alta wurde ein Stein entfernt. Da die Beschwerden sich nachher nicht besserten (weitere Pyurie), wurde die kranke Niere entfernt. (4 Steine im Pyelon und herdförmige, chronische Nephritis.) Danach absolute Heilung. R. Ley-Kreuznach.

Digitized by Google

Hessler, A.-München: Über Ureter fissus. (II. Univ.-Kl. f. Frauenkrankh. u. Geburtsh.) Zbl. f. Gyn., 1928, Nr. 48, S. 3064—3072.

Bei drei Kranken wurde pyelographisch als reiner Zufallsbefund ein Ureter fissus festgestellt, der klinisch keinerlei Erscheinungen machte. Die Diagnose ist immer schwierig. Bei zweien der Fälle fand sich als besonderer Hinweis für das Bestehen eines Ureter fissus eine eigentümliche doppelte, zarte Konturierung des pelvinen Ureterabschnittes, deren Entstehung sich durch Rückfluß des das kurze Anfangsstück des Ureterstammes oder die Blase ausfüllenden Kontrastmittels erklären läßt.

F. Landauer-Berlin.

Adler-Racz, A. v.-Budapest: Ein Fall von abnorm endender Ureterverdoppelung. (Urol. Kl. d. Königl. Ung. Pazmany-Peter-Univ.) Zschr. f. urol. Chir., 1928, Bd. 25, H. 5/6, S. 305—309.

Verf. beobachtete bei einer 25jähr. Pat. heftige, immer stärker werdende, mitunter krampfartige Nierenschmerzen rechts. Seit dieser Zeit starke Pyurie, öfters auch Hämaturie. 8 Monate und 3 Jahre vorher waren paranephritische Abszesse eröffnet worden. Urin trüb, alkalisch, mit viel Pus und Bakterien. Urin aus den eingeführten Ureterenkathetern beiderseits klar. Bei der Zystoskopie finden sich Eiterfetzen in der Harnblase, die aber aus der Gegend des Sphinkters zu kommen scheinen. Die Röntgenuntersuchung ergibt ohne Kontrastbrei keinen Anhalt für einen Stein, doch weist die Pyelographie auf das Vorhandensein eines doppelten Nierenbeckens hin. Verf. beobachtete dann in dem untersten Winkel der Operationsnarbe eine allmählich immer deutlicher werdende Fluktuation, die beim Einschneiden eine Abszeßhöhle eröffnet. Solange der Eiter durch die Inzision Abfluß hat, finden sich keine Eiterfetzen mehr im Urin; stagniert aber die Eitersekretion aus der Wunde, so erscheinen sofort die Eiterfetzen im Urin. Die erneute Zystoskopie ergab eine zweite rechtsseitige Ureterenöffnung dicht am Sphinkterrand, aus der dicker Eiter heraustrat. Es handelte sich also bei dem vermeintlichen Abszeß um ein zweites vereitertes Nierenbecken. Da, wie sich bei der Operation ergab, die Gefäße des zu exstirpierenden Nierenbeckens nicht von denen des gesunden zu trennen waren, mußte von einer Nierenresektion abgesehen und die Nephrektomie durchgeführt werden. Heilung. A. Rosenburg-Mannheim.

Kairis, Z., u. S. Perlmann-Berlin: Makroskopische Hämaturie als Symptom von eitrigen Entzündungen der Niere und des Nierenbeckens. (Urol. Abt. d. Chir. Univ.-Kl.) W. m. W., 1928, Nr. 47, S. 1485—1488.

An Hand einiger Krankengeschichten weisen die Verff. darauf hin, daß eine Hämaturie auch eine andere Ursache haben kann als Steine, Neubildungen oder Tuberkulose. In jedem Falle ist es wichtig, durch die Zystoskopie, eventuell Ureterenkatheterismus und Pyelogramm die Ursache der Blutung und den eigentlichen Krankheitsherd aufzudecken. Gerade das Pyelogramm ist durch seine oft eindeutigen Bilder für die Klärung des Krankheitsprozesses von außerordentlicher Bedeutung. Stets muß das Auftreten einer Blutung dringend dazu mahnen, sämtliche urologischen Hilfsmittel zur Klärung heranzuziehen. E. Langer-Berlin.

Weibliches Genitale

Schroeder, F.-Göttingen: Über den mikroskopischen Bau der sogenannten „Caruncula urethrae" des Weibes. (Path. Univ.-Inst.) Zschr. f. urol. Chir., 1928, Bd. 25, H. 5/6, S. 442—451.

Die Karunkeln der weiblichen Harnröhre zeigen in ihrem histologischen Aufbau kein einheitliches Bild. Im allgemeinen handelt es sich um ein entzündliches ödematöses Gewebe, das von Lymphozyten und Plasmazellen mehr oder weniger stark durchsetzt ist und hin und wieder auch Leukozyteninfiltrate (darunter eosinophile Leukozyten) aufweist. Einer der charakteristischsten Befunde ist das Vorhandensein stark erweiterter und strotzend mit Blut gefüllter, zum Teil auch neugebildeter Gefäße, die im Papillarkörper und im Korium sowie in den tiefer liegenden Anteilen des geschwellten Gewebes aufzufinden sind. Lymphadenoide Gewebsknoten und scharf umschriebene Lymphozytenhaufen sind nur in einer beschränkten Anzahl von Fällen nachzuweisen; sie liegen zumeist dicht unter dem Epithelüberzug. Zystische Gebilde, die sowohl in den subpapillären Schichten als auch in den tieferen Gewebspartien aufzufinden sind, stellen keinen konstanten Befund der Harnröhrenkarunkel dar, sind aber für ihre Diagnose sehr gut zu verwerten. Verf. glaubt, daß das höhere Alter bevorzugt ist, wie dies auch schon Fritsch beobachten konnte.

A. Rosenburg-Mannheim.

Digitized by Google

Fullerton, W. D.-Cleveland: Tuberculosis of Bartholins Gland (Tuberkulose der Bartholinschen Drüse). J. Am. m. Ass., 1928, Bd. 91, Nr. 16, S. 1175.

Verf. berichtet über einen Fall von Tuberkulose der Bartholinschen Drüse. In der Literatur sind weitere 3 Fälle angegeben. Tuberkulose kann hier als primäre Infektion oder als sekundär von einem anderen Herd ausgehend auftreten. Der chronische Prozeß, das Fehlen der akuten Entzündung, der dünne, wäßrige, klare oder bräunliche Ausfluß und das Fehlen einer blennorrhoischen Infektion sollten bei Entzündung der Bartholinschen Drüse an eine tuberkulöse Entzündung denken lassen.

P. Seier-Heidelberg.

Ottow, B.-Berlin: Ein Uterus unicorporeus bicollis cum vagina septa. (Univ.-Frauenkl.) Zbl. f. Gyn., 1928, Nr. 50, S. 3204—3209.

24jähr. Mädchen, normal menstruiert, sekundäre Geschlechtsmerkmale regelrecht ausgebildet. Mäßige vaginale Blutung. Die Scheide ist in vollem Umfang doppelt, das trennende Septum reicht bis zum Introitus. Beide Vaginen gleich groß, nicht verkürzt und nicht verengt. Im Grunde beider Vaginen findet sich je eine gut ausgeprägte, aufgelockerte und für einen Finger durchgängige Portio. Aus den beiderseits verstrichenen Zervikalkanälen ragen blutige Gewebsmassen heraus. Abortus mens. II. Bei der manuellen Ausräumung zeigte sich, daß es sich nicht etwa um einen Uterus bicornis oder septus handelte. Vielmehr saß die Plazentastelle in der Mittellinie im Fundus; das Cavum uteri war vollkommen einheitlich, das sagittale Septum reichte nicht über den inneren Muttermund hinauf. Auf der Scheidewand ritt das losgelöste Ei, so etwa wie ein Embolus auf der Gefäßbifurkation reitet. F. Landauer-Berlin.

Meyer, P.-Berlin: Fluor vaginalis. Fortbildungsvortrag in der geburtsh.-gyn. Woche, März 1928.

Die Schwierigkeit des Fluorproblems besteht darin, die Bedingungen festzustellen, unter denen Ausfluß entsteht. Neben extragenitalen spielen örtliche Ursachen eine große Rolle. Der normale und pathologische Mikrobismus der Scheide wird besprochen und, daran anknüpfend, die Behandlung mit den verschiedenen Spülmitteln und Trockenpuderung. Hervorzuheben ist der Schlußsatz: „Es muß des öfteren mit den Spülmitteln und den anderen Präparaten gewechselt werden." H. Ress-Dessau.

Köhler, R., u. H. Porges-Wieden-Wien: Zur Behandlung des Fluors mit Antivirus Besredka. (Gyn. Abt. Krankenhaus Wieden.) Zbl. f. Gyn., 1928, Nr. 50, S. 3232.

Versuche mit Hilfe des Besredkaschen Verfahrens, die Scheidenflora durch Einführung eines gegen Döderlein-Bazillen gerichteten Antivirus zu verschlechtern, sind sämtlich mißlungen, so daß Verff. dem Antivirus Besredka jede spezifische Wirkung auf das Bakterienwachstum absprechen zu können glauben. F. Landauer-Berlin.

Fekete, A. v.-Budapest: Erkrankungen der Geschlechtsorgane infolge weiblicher Berufsarbeit. (Gyn. Abt. d. Graf Apponyi-Polikl.) Zbl. f. Gyn., 1928, Nr. 49, S. 3138—3142.

Neben den Lageveränderungen der Gebärmuttersenkung und Prolaps sind es die Funktionsstörungen, bei denen die Berufsarbeit als Entstehungsursache eine wesentliche Rolle spielt. Hierher gehört der nichtinfektiöse Fluor, die Hyper- und die Polymenorrhoe. Am stärksten dabei beteiligt sind diejenigen Berufe, die auch leicht zur Ermüdung des Nervensystems führen: Maschinenschreiberinnen, Lehrerinnen, Telephonistinnen usw. Von diesen klagten über 10% über Menstruationsstörungen oder Fluor, während die Gruppe der Hausgehilfinnen nur mit 0,52%, die der landwirtschaftlichen Schwerarbeiterinnen sogar mit nur 0,40% beteiligt war. F. Landauer-Berlin.

Rektum und Anus

Orbach, E.-Berlin: Eine einfache Behandlungsmethode der Fissura ani mit Jodalcet. D. m. W., 1928, Nr. 49, S. 2063.

Jodalcet verschorft die oberflächlichen Schichten der Wunde unter Bildung eines kaum sichtbaren elastischen Ätzhäutchens. Unter diesem Ätzhäutchen, das nicht einreißt, kann die Epithelisierung unbehindert vonstatten gehen. Bevor das Pulver aufgetragen wird, wird der Sphinkter mittels Saugglocke gedehnt.

F. Harry-Wiesbaden.

Digitized by Google

Tagesgeschichtliche Nachrichten

XVI. Tagung der Deutschen Dermatologischen Gesellschaft vom 4. bis 10. August in Königsberg i. Pr. Themata: 1. Köhler-Königsberg u. Siemens-Leiden: Vererbungsforschung in der Dermatologie (dazu: Hecht-Prag: Psoriasis, Keratodermie und Vererbung; Jordan-Moskau: Vererbtes Ekzem; Fuhs-Wien: Erbgang der Keratosis palmoplantaris papulosa; Kerl-Wien: Vererbung bei Spiegler-Tumoren).

Vorträge: Rille-Leipzig: Ichthyosiforme Erythrodermie; Bettmann-Heidelberg; Gefäßreaktion und Gefäßnaevi; Arzt-Wien: Spezifische Exantheme bei Lymphomatosen und Myelosen; Musger-Wien: Ätiologie der Nicolas-Durand-Favreschen Krankheit (Lymphogranulomatosis inguinalis); Stein-Wien: Haarausfall bei der Feerschen Krankheit (vegetative Neurose des Kleinkindes); Bommer-Gießen: Diätbehandlung bei Lupus vulgaris; Frei-Spandau: Karzinomähnliche spitze Kondylome am Penis; Benedek-Leipzig: Blutkulturen des Schizosacharomyces hominis; Parl-Göttingen: Guttadiaphot; Agronick-Moskau: Hautleishmaniosis in Rußland; Stühmer-Münster: Die Verwendung des Lupenbildes im dermatologischen Unterricht; Hauck u. Dietel-Erlangen: Klinische und chemische Untersuchungen zur schwarzen Hautschrift; Miescher-Zürich; Zur Frage des Lichtschutzes und der Lichtgewöhnung; Lomholt-Kopenhagen: Lichtwirkung auf der Haut; Uhlmann-Frankfurt: Abhängigkeit der Pigmentbildung von der Längenwelle der Strahlen; Truttwin-Dresden: Uran in der Dermatologie; Jadassohn-Zürich: Mechanismus der Jodwirkung bei Sporotrichose; Keller-Freiburg: Elektro-physiologische Untersuchungen bei verschiedenen Hautkrankheiten; Marchionini-Freiburg: Wasserstoffionenkonzentrationen der kranken Haut; Kadisch-Charlottenburg: Einfluß der Züchtungstemperatur auf das Wachstum der pathogenen Hautpilze auf den üblichen Nährböden und auf inneren Organen des Meerschweinchens; Herrmann-Frankfurt: Grundumsatzbestimmungen in der allergenfreien Kammer; Urbach-Wien: Das subaquale Darmbad; Riehl jun.-Wien: Ulcus pepticum bei Verbrennung; Mayr-München: Scleroedema adultorum; Moncorps-München: Metastasenbildung bei Mycosis fungoides; P. Unna-Hamburg: Quecksilberüberempfindlichkeit und Tätowierung; v. Veress-Klausenburg: Nagelerkrankung; Kerckhoff-Leiden: Pathogenese der Psoriasis; Wucherpfennig-Münster: Das Schneiden mit der Diathermieschlinge; Stein-Wien: 1. Zur Kenntnis der Plattenepithelkarzinome des inneren Präputialblattes bei Jugendlichen; 2. Therapeutische Technizismen, a) Becherelektrode zur Anästhesie der Glans penis und zur Diathermiebehandlung periurethraler Infiltrate, b) Über Technik und Indikationen der Diathermie des Kapillitiums; Lippitz-Königsberg: Stoffwechseluntersuchungen bei Hautkranken; Pachur-Königsberg: Quantitative Fettbestimmung an der Hautoberfläche; Keil-Königsberg: Kultureller Nachweis von Tuberkelbazillen bei Hauttuberkulose, insbesondere Lupus; Mulzer u. Hahn-Hamburg: Experimentelle Beiträge zur Lues congenita; Zieler u. Hämel-Würzburg: Experimentelle Untersuchungen zur Frage der Heilbarkeit der Syphilis und Verhütung der angeborenen Syphilis; Boas-Kopenhagen (mit Lodemann): Einfluß der kongenitalen Syphilis auf Schwangerschaft, Geburt, Wochenbett und Nachkommenschaft; Kerl-Wien: Erfahrungen über Erbsyphilis; Marcus-Stockholm: Prognose und Behandlung der kongenitalen Lues; Kindler-Wien: Luetinreaktion bei kongenitaler Lues; Rossiansky-Moskau: Prophylaxe der kongenitalen Lues; Lesser-Berlin: Behandlung der Säuglingslues mit Spirozid; Oppenheim-Wien: Behandlung der kongenitalen Lues mit Spirozid; Hecht-Wien: Zur Frage der Berechtigung des Stillens eines erscheinungsfreien Kindes durch die luetische Mutter; Herxheimer-Frankfurt: Über die Ablesung der serodiagnostischen Prüfungsreaktion; Lipp u. Riehl jun.: Über den Wert der Müller-Ballungsreaktion bei kongenitaler Lues; Müller-Wien: Erfahrungen mit der Methode einer Ballungsreaktion (M.B.R. II); Hecht-Prag: Zur Flockungsreaktion bei Syphilis (K.F.R.I.-Kugelflockung); Habermann-Hamburg: Über Bewegung der Spirochaeta pallida; Matras-Wien: Gummöse Veränderungen bei kongenitaler Lues; Hartmann-Münster: Rezidivstammbildung und Schankerimmunität der Trypanosomiasis des Kaninchens; Schallinger-Brünn: Alopecia specifica und Liquorveränderungen; Schumacher-Königsberg: Versuche an klinisch spontan abgeheilten luetischen Kaninchen spirochaetozide Fähigkeiten nachzuweisen; Keil-Königsberg: Modifikation der Mühlpfordtschen Spirochätenfärbung mit Viktoriablau IV R.; Jessner-Breslau u. Rossianski-Moskau: Die deutsch-russische Syphilisexpedition 1928; Zieler u. Geyer-Würzburg: Feststellung der Heilung des Trippers; Oppenheim-Wien: Bedeutung der Komplementbindungsreaktion der Gonorrhoe nach

Digitized by Google

Müller-Oppenheim für Feststellung der Heilung der Gonorrhoe; Stühmer-Münster: Kritik der Gonorrhoeprovokation; Hecht-Prag: Kann die Komplementbindung mittels der Aktivmethode die Heilung einer Gonorrhoe feststellen? Müller-Wien: Über Komplementbindung bei Gonorrhoe (Methode Müller-Oppenheim) und die Grenzen ihrer klinischen Verwertbarkeit; Riedler-Wien: Feststellung der Heilung der kindlichen Gonorrhoe Zuehelle-Bonn: Experimentelle Untersuchungen der Prophylaxe; Memmersheimer-Tübingen: Autovakzinebehandlung der Gonorrhoe; Mulzer u. Keining-Hamburg: Vakzinebehandlung der Gonorrhoe; Wohlstein-Pistyan: Ätiologie der entzündlichen Erkrankungen der Prostata und Samenblase; v. Veress-Klausenburg: Radikale Heilung gonorrhoischer intraurethraler Gänge mittels endoskopischer Ausspülung; Frey-Königsberg Nebenhodenentzündung und Samenleiterbewegung; Dörffel-Königsberg: Komplementbindungsreaktion bei Gonorrhoe.

Vom 25.—30. Oktober findet in Barcelona unter dem Vorsitze von Prof. J. Peyri ein Kongreß über Krebs der Haut (Congreso monográfico de Cáncer de la piel) statt. Anfragen sind zu richten an Dr. Sebastiano Montserrat.

Der II. internationale Kongreß für Sexualforschung wird in London im Hause der British Medical Association, vom 3.—9. August 1930 abgehalten werden. Anfragen sind an Geh. Sanitätsrat Dr. Albert Moll, Berlin, Kurfürstendamm 45 zu richten.

Ernannt: Priv.-Doz. Alfred Brandweiner in Wien, zum a.o. Professor.

Gewählt: Hofrat Prof. Julius Wagner v. Jauregg, emeritierter Vorstand der psychiatrischen Klinik in Wien, zum Ehrenmitglied der Akademie der Wissenschaft in Wien;

Prof. Arthur Jordan in Moskau zum Ehrenmitglied der dortigen Venerologisc Dermatologischen Gesellschaft;

Hofrat Dr. h. c. Arthur Meiner, Inhaber des Verlages Leopold Voss, vom akademischen Senat der Universität Leipzig, zum Ehrensenator.

Mitteilungen des wirtschaftlichen Fachausschusses der Dermatologen Deutschlands

Verantwortlich für die Redaktion dieses Abschnittes: Dr. Polzin-Essen

Alle deutschen Dermatologen erhalten „als Drucksache" eine Werbeschrift, welche die Gliederung in Bezirke, den Zweck und die Notwendigkeit des wirtschaftlichen Fachausschusses im einzelnen darstellt. Die Dermatologen, welche eine Werbeschrift nu nicht erhalten haben, werden gebeten, ihre Adresse dem Unterzeichneten bekannt geben.

Allen Mitarbeitern an der Statistik auf diesem Wege verbindlichsten Dank.

Auf folgende Dinge erscheint es uns notwendig hinzuweisen:

1. Es ist dringend erwünscht, daß die Dermatologen sich reger an den allgemeinärztlichen Fragen beteiligen.
2. Versuche, die Fürsorge in den Beratungsstellen auf die Behandlung auszudehnen, sind besonders zu beachten und strengstens zu bekämpfen.
3. Die Förderung der Tätigkeit der D. Ges. z. B. d. G., auch durch Beitritt zur Gesellschaft, wird empfohlen.
4. Noch nicht mitgeteilte Wünsche zur Neubearbeitung von Gebührenordnungen werden eiligst erbeten. Dr. Polzin-Essen, Limbeckerplatz 15.

Nachdruck (auch des Abschnittes „Tagesg. Nachr.") ist ohne Genehmigung des Verlegers nicht erlaubt

Verantwortlich für die Redaktion: für Originalabhandlungen und T. N.: Prof. Dr. J. H. Rille, Leipzig, Johannisplatz 1. Für den Referatenteil: Dr. Fritz Callomon, Dessau

Digitized by Google

Dermatologische Wochenschrift

Nr. 28 (Bd. 89) 13. Juli 1929

Aus der Lupusheilstätte Gießen (Direktor: Prof. Dr. A. Jesionek)

Über die Sonderstellung der Oberlippe bei Ausbreitung des Lupus vulgaris

Von

Prof. St. Rothman und Dr. W. Klebe

Das von uns geprüfte Material der Lupusheilstätte Gießen umfaßt 362 Fälle von Haut- und Schleimhauttuberkulose. In 154 Fällen, d. h. in 11,3%, bestand eine tuberkulöse Erkrankung der Mundschleimhaut und ihrer unmittelbaren Umgebung (Lippen und Mundwinkel). Davon waren 148 Fälle Mundschleimhautlupus; die Tuberculosis miliaris ulcerosa des Mundes war nur in 5 Fällen, die Tuberculosis colliquativa in 1 Fall (am harten Gaumen) vertreten. Primär[1]) war die lupöse Erkrankung der Mundschleimhaut und ihrer Umgebung in 129 Fällen. Sonstige statistische Einzelheiten sind aus der ausführlichen Mitteilung von W. Klebe: Beiträge zur Kenntnis der Mundschleimhauttuberkulose, Inaug.-Diss., Kiel 1928, zu entnehmen.

Die genauere Prüfung des Verlaufs hat ergeben, daß bei der Ausbreitung des Lupus von Haut auf Mundschleimhaut und umgekehrt die Erkrankung der Oberlippe eine hervorragende Rolle spielt in dem Sinne, daß sie in jedem Fall zu einem progressiven und meist bösartigen (hypertrophisch-ulzerösen) Übergreifen von der Schleimhaut auf die Haut und umgekehrt führt. In 9 von 10 Fällen, in welchen die Erkrankung primär von der Oberlippe ihren Ursprung nahm, hat sich der Prozeß gegen die äußere und innere Nase zu ausgebreitet und dann den üblichen Verlauf eines Gesichtslupus genommen; in 4 Fällen wurde gleichzeitig auch die Mundschleimhaut ergriffen, und es kam zu schweren Zerstörungen. Auch in jenen Fällen, in denen der Prozeß erst sekundär die Oberlippe befällt, haben wir eine besonders rasche und bösartige Weiterverbreitung von der Oberlippe aus nach beiden Richtungen feststellen können. Im scharfen Gegensatz dazu werden Unterlippe und Mundwinkel sowohl primär wie sekundär nur selten befallen, und ihre Erkrankung ist verhältnismäßig gutartig. Nur in 5 Fällen unseres Materials hat der Lupus an der Unterlippe bzw. an den Mundwinkeln begonnen. In 2 Fällen

[1]) Unter Primärerkrankung verstehen wir in diesem Zusammenhang die erste Manifestation der äußeren (Haut- und Schleimhaut-) Tuberkulose. Die Tuberkulose innerer Organe wird nicht berücksichtigt. Primäre Erkrankung ist also nicht gleichbedeutend mit exogener Infektion.

Digitized by Google

breitete sich der Prozeß äußerst langsam in der Richtung der Mundschleimhaut aus; ein Übergreifen auf die Gesichtshaut war trotz 4- bzw. 8jährigen Bestehens nicht zu beobachten. In den 3 anderen Fällen war die Entwicklung ebenfalls langsam, solange der Prozeß die Oberlippe nicht erreicht hat; dann nahm sie einen stürmischen Verlauf und verbreitete sich über das ganze Gesicht. Sekundär von der Haut aus erkrankte die Unterlippe per continuitatem unter 104 Fällen 18mal, die Oberlippe 70mal. Diese Bevorzugung der Oberlippe birgt unter anderem eine Gefahr für das Oberkieferzahnfleisch in sich. Das Zahnfleisch der Oberkiefers war in der Gruppe der kontinuierlich weiterschreitenden Prozesse in 18, das Zahnfleisch des Unterkiefers in 2 Fällen erkrankt. Ein ähnliches Verhältnis ergibt die gesonderte Zusammenstellung jener Fälle, in denen die Ausbreitung des Lupus per disseminationem erfolgt ist. Auf die Oberlippenerkrankung folgt rasch die Erkrankung der oberen Gingiva, des harten und weichen Gaumens; die Dissemination von der Unterlippe aus gehört zu den Seltenheiten. Bei der durch sprunghafte Ausbreitung zustande gekommenen sekundären Erkrankung der Oberlippe ist der primäre Herd meist in der Nasenschleimhaut zu suchen. Auch der umgekehrte Weg: Oberlippe—Nasenschleimhaut kommt recht häufig vor, während die Unterlippe anscheinend nie von der Nasenschleimhaut, die Nasenschleimhaut nie von der Unterlippe per disseminationem infiziert wird.

Die primäre Erkrankung der eigentlichen Mundschleimhaut ist analog den Unterlippenerkrankungen. Von unseren 4 Fällen blieben 3 innerhalb $1\frac{1}{2}$—7 Jahren auf den harten und weichen Gaumen beschränkt. Im 4. Falle führte die Erkrankung über die Oberlippe hinweg auf das Gesicht. Der Umstand, daß sekundäre Gaumenerkrankungen, die von der Oberlippe ausgehen, stark progrediieren, während primäre Erkrankungen des Gaumens bei gleicher Lokalisation gutartig sind, läßt darauf schließen, daß von der Oberlippe aus ein dauernder Nachschub des infektiösen Materials besonders leicht erfolgt.

Wenn wir an die oft jahrelang stillstehenden kleinen Primärherde in der Mitte der Wangen, an den Ohrmuscheln, an der Stirne und am Körper außerhalb des Gesichts zurückdenken, so können wir sagen, daß die Oberlippe nicht nur der Unterlippe und der Mundschleimhaut gegenüber, sondern auch ganz allgemein eine Sonderstellung einnimmt. Nur die Erkrankung der Nasenschleimhaut (die bei uns statistisch nicht verarbeitet ist) verläuft manchmal in ähnlicher Weise verhängnisvoll wie die Erkrankung der Oberlippe. Eine isolierte und isoliert bleibende Nasenschleimhauterkrankung ist immerhin ein häufigeres Ereignis als eine isolierte Erkrankung der Oberlippe, und vor allem kommt die Nasenschleimhauterkrankung viel leichter zur Ausheilung.

Es besteht kein Zweifel, daß die besondere Stellung der Oberlippe bei der Ausbreitung des lupösen Prozesses in erster Linie durch anatomische Verhältnisse des Lymphgefäßsystems bedingt ist, zumal eine ähnliche Bedeutung der Oberlippe bei Ausbreitung akuter Infektionen (Furunkel) seit jeher bekannt ist. Wir glauben aber, daß darüber hinaus noch eine besondere Gewebsaffinität in Betracht kommt bzw. eine besonders geringe Abwehrkraft den Tuberkelbazillen gegenüber. Erstens

Digitized by Google

spricht das häufige Befallensein der Oberlippe in diesem Sinne, zweitens auch der bösartige Verlauf von der Oberlippe aus. Diesen bösartigen Verlauf können wir uns — wie oben angedeutet — nicht anders vorstellen, als daß von hier aus andauernd Schübe mit großen Bazillenmengen durch die Lymphbahnen abgehen. Ein solches Verhalten steht aber im Gegensatz zu den lupösen Erkrankungen sonstiger Gesichtshaut- und Schleimhautpartien. Sie sind bekanntlich zu einer hochgradigen Abwehr fähig, die sich einerseits in dem torpiden Verlauf des Lupus, andererseits durch die Bazillenarmut im Gewebe kundgibt.

Praktisch ergibt sich die Forderung, daß man der Erkrankung der Oberlippe besondere Aufmerksamkeit schenke und gegen sie die energischsten therapeutischen Maßnahmen (bei isolierter Erkrankung möglichst Exzision weit im Gesunden) in Anspruch nehme.

Aus der dermatologisch-venerischen Abteilung des Stadtkrankenhauses Zschopauer Straße in Chemnitz (Direktor: Prof. Dr. Frühwald)

Über einen Fall von Scabies norvegica

Von

Dr. Hans Sprafke, Assistent der Abteilung

Mit 2 Abbildungen im Text

Seitdem im Jahre 1844 auf einem Kongreß skandinavischer Naturforscher in Christiania Danielssen auf das Vorkommen von Krätzmilben in ungeheurer Menge in und unter dicken Borken bei einem Leprakranken aufmerksam gemacht hatte, wurde das Interesse der Zoologen und Dermatologen auf diese eigenartige Krankheitsform gelenkt. Es mehrten sich bald die Mitteilungen, in denen von ähnlichen Befunden berichtet wurde.

Da die ersten Beobachtungen an Leprakranken gemacht worden waren, glaubte man zuerst, eine bestimmte Form der Lepra vor sich zu haben, die eine Vermehrung der Milben besonders begünstigte. Erst genauere Untersuchungen zeigten, daß es sich um eine besondere Krätzeform handele.

In der Namengebung wichen die einzelnen Autoren voneinander ab. Ursprünglich wurde diese Erkrankung von Boeck, der mit Danielssen gemeinsam an der Erforschung und Beschreibung derselben arbeitete, mit dem Namen „Scabies crustosa“ belegt. Als Borkenkrätze beschrieb sie Fuchs, später auch Bergh. Auch als Scabies psoriasiformis wurde sie beschrieben. Von Hebra wurde der Name „Scabies norvegica“ zu Ehren der nordischen Forscher geprägt, eine Bezeichnung, die sich jetzt allgemein eingebürgert hat.

Neuerdings hat Kiess in einer umfassenden Arbeit „Scabies crustosa s. Boeckii“ die Ergebnisse der Forschungen zusammengestellt und durch eigene Beobachtungen und Untersuchungen erweitert.

In der Beschreibung des Krankheitsbildes ähneln sich alle Autoren weitgehend. Dicke, trockene Krusten oder Borken finden sich an den ver-

Digitized by Google

breitete sich der Prozeß äußerst langsam in der Richtung der Mundschleimhaut aus; ein Übergreifen auf die Gesichtshaut war trotz 4- bzw. 8jährigen Bestehens nicht zu beobachten. In den 3 anderen Fällen war die Entwicklung ebenfalls langsam, solange der Prozeß die Oberlippe nicht erreicht hat; dann nahm sie einen stürmischen Verlauf und verbreitete sich über das ganze Gesicht. Sekundär von der Haut aus erkrankte die Unterlippe per continuitatem unter 104 Fällen 18mal, die Oberlippe 70mal. Diese Bevorzugung der Oberlippe birgt unter anderem eine Gefahr für das Oberkieferzahnfleisch in sich. Das Zahnfleisch der Oberkiefers war in der Gruppe der kontinuierlich weiterschreitenden Prozesse in 18, das Zahnfleisch des Unterkiefers in 2 Fällen erkrankt. Ein ähnliches Verhältnis ergibt die gesonderte Zusammenstellung jener Fälle, in denen die Ausbreitung des Lupus per disseminationem erfolgt ist. Auf die Oberlippenerkrankung folgt rasch die Erkrankung der oberen Gingiva, des harten und weichen Gaumens; die Dissemination von der Unterlippe aus gehört zu den Seltenheiten. Bei der durch sprunghafte Ausbreitung zustande gekommenen sekundären Erkrankung der Oberlippe ist der primäre Herd meist in der Nasenschleimhaut zu suchen. Auch der umgekehrte Weg: Oberlippe—Nasenschleimhaut kommt recht häufig vor, während die Unterlippe anscheinend nie von der Nasenschleimhaut, die Nasenschleimhaut nie von der Unterlippe per disseminationem infiziert wird.

Die primäre Erkrankung der eigentlichen Mundschleimhaut ist analog den Unterlippenerkrankungen. Von unseren 4 Fällen blieben 3 innerhalb $1^1/_2$—7 Jahren auf den harten und weichen Gaumen beschränkt. Im 4. Falle führte die Erkrankung über die Oberlippe hinweg auf das Gesicht. Der Umstand, daß sekundäre Gaumenerkrankungen, die von der Oberlippe ausgehen, stark progrediieren, während primäre Erkrankungen des Gaumens bei gleicher Lokalisation gutartig sind, läßt darauf schließen, daß von der Oberlippe aus ein dauernder Nachschub des infektiösen Materials besonders leicht erfolgt.

Wenn wir an die oft jahrelang stillstehenden kleinen Primärherde in der Mitte der Wangen, an den Ohrmuscheln, an der Stirne und am Körper außerhalb des Gesichts zurückdenken, so können wir sagen, daß die Oberlippe nicht nur der Unterlippe und der Mundschleimhaut gegenüber, sondern auch ganz allgemein eine Sonderstellung einnimmt. Nur die Erkrankung der Nasenschleimhaut (die bei uns statistisch nicht verarbeitet ist) verläuft manchmal in ähnlicher Weise verhängnisvoll wie die Erkrankung der Oberlippe. Eine isolierte und isoliert bleibende Nasenschleimhauterkrankung ist immerhin ein häufigeres Ereignis als eine isolierte Erkrankung der Oberlippe, und vor allem kommt die Nasenschleimhauterkrankung viel leichter zur Ausheilung.

Es besteht kein Zweifel, daß die besondere Stellung der Oberlippe bei der Ausbreitung des lupösen Prozesses in erster Linie durch anatomische Verhältnisse des Lymphgefäßsystems bedingt ist, zumal eine ähnliche Bedeutung der Oberlippe bei Ausbreitung akuter Infektionen (Furunkel) seit jeher bekannt ist. Wir glauben aber, daß darüber hinaus noch eine besondere Gewebsaffinität in Betracht kommt bzw. eine besonders geringe Abwehrkraft den Tuberkelbazillen gegenüber. Erstens

Digitized by Google

spricht das häufige Befallensein der Oberlippe in diesem Sinne, zweitens auch der bösartige Verlauf von der Oberlippe aus. Diesen bösartigen Verlauf können wir uns — wie oben angedeutet — nicht anders vorstellen, als daß von hier aus andauernd Schübe mit großen Bazillenmengen durch die Lymphbahnen abgehen. Ein solches Verhalten steht aber im Gegensatz zu den lupösen Erkrankungen sonstiger Gesichtshaut- und Schleimhautpartien. Sie sind bekanntlich zu einer hochgradigen Abwehr fähig, die sich einerseits in dem torpiden Verlauf des Lupus, andererseits durch die Bazillenarmut im Gewebe kundgibt.

Praktisch ergibt sich die Forderung, daß man der Erkrankung der Oberlippe besondere Aufmerksamkeit schenke und gegen sie die energischsten therapeutischen Maßnahmen (bei isolierter Erkrankung möglichst Exzision weit im Gesunden) in Anspruch nehme.

Aus der dermatologisch-venerischen Abteilung des Stadtkrankenhauses Zschopauer Straße in Chemnitz (Direktor: Prof. Dr. Frühwald)

Über einen Fall von Scabies norvegica

Von

Dr. Hans Sprafke, Assistent der Abteilung

Mit 2 Abbildungen im Text

Seitdem im Jahre 1844 auf einem Kongreß skandinavischer Naturforscher in Christiania Danielssen auf das Vorkommen von Krätzmilben in ungeheurer Menge in und unter dicken Borken bei einem Leprakranken aufmerksam gemacht hatte, wurde das Interesse der Zoologen und Dermatologen auf diese eigenartige Krankheitsform gelenkt. Es mehrten sich bald die Mitteilungen, in denen von ähnlichen Befunden berichtet wurde.

Da die ersten Beobachtungen an Leprakranken gemacht worden waren, glaubte man zuerst, eine bestimmte Form der Lepra vor sich zu haben, die eine Vermehrung der Milben besonders begünstigte. Erst genauere Untersuchungen zeigten, daß es sich um eine besondere Krätzeform handele.

In der Namengebung wichen die einzelnen Autoren voneinander ab. Ursprünglich wurde diese Erkrankung von Boeck, der mit Danielssen gemeinsam an der Erforschung und Beschreibung derselben arbeitete, mit dem Namen „Scabies crustosa" belegt. Als Borkenkrätze beschrieb sie Fuchs, später auch Bergh. Auch als Scabies psoriasiformis wurde sie beschrieben. Von Hebra wurde der Name „Scabies norvegica" zu Ehren der nordischen Forscher geprägt, eine Bezeichnung, die sich jetzt allgemein eingebürgert hat.

Neuerdings hat Kiess in einer umfassenden Arbeit „Scabies crustosa s. Boeckii" die Ergebnisse der Forschungen zusammengestellt und durch eigene Beobachtungen und Untersuchungen erweitert.

In der Beschreibung des Krankheitsbildes ähneln sich alle Autoren weitgehend. Dicke, trockene Krusten oder Borken finden sich an den ver-

Digitized by Google

schiedensten Körperstellen; auch das Gesicht und der behaarte Kopf kann befallen sein. Stets lassen sich ungeheure Mengen von Krätzmilben, Eiern und Exkrementen in den krustigen Auflagerungen nachweisen. Zu Haarausfall und Nagelveränderungen kommt es, wenn die Erkrankung auf diese Gebiete übergegriffen hat. Auf der nicht mit Krusten bedeckten Haut fehlen Milbengänge vollkommen, oder sie sind nur in ganz geringer Anzahl anzutreffen. Die Kranken selbst machen einen sehr verwahrlosten Eindruck. Sie klagen, daß sie durch ein mehr oder minder starkes Jucken und Brennen belästigt würden.

Von manchen Autoren wird die Ähnlichkeit des Bildes mit vernachlässigten, seborrhoischen Ekzemen oder Psoriasis pustulosa hervorgehoben. Alle Beobachter weisen auf den stets weit zurückliegenden Krankheitsbeginn hin.

Mehrfach ist behauptet worden, daß es sich bei der Scabies norvegica um eine vom Sarcoptes scab. var. hominis streng zu unterscheidende Milbenart handele. Der Erreger sollte eine besondere auf den Menschen übertragbare Tiermilbenart sein, die sich durch ihre Größe und ihre äußere Form deutlich von der gewöhnlichen Krätzmilbe unterschied. Genaure Untersuchungen und Messungen, wie sie von Bergh, Buxton, Kiess unternommen worden sind, haben die Identität der Erreger von norwegischer und gewöhnlicher Krätze ergeben. Besonders die Untersuchungen von Bergh und Kiess sind beweisend für die Unität beider Krankheitsformen. Letzterer hatte Gelegenheit, an den Milben von drei Scabies-norvegica-Kranken Messungen anzustellen und genaue morphologische Studien zu machen.

Betont wird von sämtlichen Beobachtern dieses Krankheitsbildes seine relative Seltenheit. Sind doch seit der Entdeckung dieser besonderen Krätzeform kaum mehr als ein halbes Hundert Fälle in der Literatur veröffentlicht worden. In Deutschland sind bisher etwa zehn Erkrankungen beschrieben worden, soweit ich das aus der mir zugänglichen Literatur entnehmen konnte.

Wegen dieser Seltenheit der Erkrankung ist vielleicht die Beschreibung und Anführung eines weiteren Falles von Scabies norwegica von dermatologischem Interesse.

Amalie Sch., 70 Jahre. Vom 2. II. bis 26. V. 1928 auf der hiesigen Hautabteilung.

Anamnese: Patientin stammt aus einem Dorfe der Umgebung von Chemnitz. Ernstere Erkrankungen hat sie nicht durchgemacht. Geschlechtskrankheiten werden negiert. Seit 36 Jahren leidet sie an einem offenen Bein. Weitere Hautleiden hat sie früher nicht überstanden.

Ungefähr seit einem Jahr ist Patientin an einem Hautausschlag erkrankt, der sie zeitweilig durch geringes Jucken belästigte. Es bildeten sich an den Händen dicke Borken, die allmählich auch auf die Unterarme übergriffen. Sie suchte einen Arzt auf, der ihr verschiedene Salben verordnete. Es trat danach wohl eine Besserung ein, ganz verschwanden die Erscheinungen aber nicht. Vor ungefähr 8 Wochen setzte Nässen ein und am Kopf und an den Unterschenkeln bildeten sich ebenfalls dicke Borken. Nun ließ sich die Patientin ins hiesige Krankenhaus einweisen.

Andere Familienangehörige sind angeblich nicht an einem ähnlichen Hautleiden erkrankt.

Status praesens: Verwahrlost aussehende Frau in leidlichem Ernährungs- und dem Alter entsprechendem Kräftezustande. Innere Organe nicht nachweisbar erkrankt. Rigide Gefäße. Nervensystem und Sinnesorgane bei grober Prüfung ohne pathologischen Befund. Geringe Drüsenschwellungen am Hals und in den Leistenbeugen. Genitale äußerlich ohne Besonderheiten.

Digitized by Google

Haut: Die Haut der Patientin zeigt eine leichte Rötung, unter der eine bräunliche Pigmentierung hervortritt; nur stellenweise, besonders am Stamm, sieht man einzelne, etwa stecknadelkopfgroße Knötchen, die zum Teil auf der Kuppe zerkratzt und mit einer bräunlichen Borke bedeckt sind. Vereinzelt, hauptsächlich auf der Brust, sieht man strichförmige Kratzer.

Die Haut des Nackens und des Gesichts ist ziemlich stark gerötet, leicht verdickt, und zeigt eine ziemlich starke Ausprägung der Hautfurchen. Das Haupthaar ist kurz, spärlich und fehlt auf der rechten vorderen Kopfseite. In ihm finden sich zahlreiche Pedikuli und Nisse. Die ganze gerötete behaarte Kopfhaut ist mit graugelben Schuppen und Krusten bedeckt. An der Stirn und auf dem Hinterhaupt erheben sich diese zu etwa $^1/_2$ cm dicken, gelben Krustenmassen. Diese Krustenmassen sind durch Risse voneinander getrennt, in welchen die Haut gerötet und etwas nässend erscheint.

Die Krustenauflagerungen erstrecken sich auch auf das linke Oberlid; das rechte dagegen ist frei. Die rechte Augenbrauengegend ist gerötet, leicht schuppend und durch den Druck der darüber befindlichen Krustenmassen in zwei Wülste aufgeworfen.

An der linken Wange befindet sich ein halbkinderhandgroßer Herd mit mäßig dicker Krustenauflagerung.

Das Kinn wird eingenommen von einem zitronengroßen Herd mit starker Krustenbildung. Der Rand des Herdes ist gerötet. Die Krusten werden von Rissen durchzogen, in denen die nässende Haut sichtbar wird.

Abb. 1

Beide Ohrmuscheln zeigen mäßig dicke Krustenauflagerungen.

Der Stamm zeigt nur die oben beschriebenen Knötchen, Kratzer und Schuppung; nirgends ist von Krustenbildung etwas zu bemerken. Ebenso sind die Arme beschaffen, nur ist dort die Schuppung eine intensivere und auch die Knötchenbildung stärker ausgeprägt. Der linke Ellenbogen wird von einem fünfmarkstückgroßen roten Herde mit mäßiger Krustenbildung eingenommen.

Sehr stark sind beide Hohlhände befallen. Sie tragen mächtige Krusten, die auf der rechten Seite bis zu $1^1/_2$ cm hoch sind. Die Krustenmassen erstrecken sich auch auf die Beugeseiten der Finger, wodurch diese in leichter Beugestellung festgehalten werden. Auch hier sind die Krusten von Rissen überall durchzogen, in denen die nässende Haut erscheint.

An den Daumen erstrecken sich die Krusten auch auf die Ulnarseite, während an den anderen Fingern die übrigen drei Seiten nur Rötung und Schuppung aufweisen. Dagegen zeigen auf beiden Seiten die Nagelränder der Finger ganz intensive Krustenbildung, die zum Teil auch auf den Nagel übergeht.

Die Nägel selbst sind etwas verdickt und werden durch eine grüngelbliche Masse emporgehoben. Am 4. und 5. Finger rechts, am 1. und 5. Finger links erstrecken sich die Krustenmassen vom Nagelfalz auch unter den Nagel. Am 3. und 5. Finger der rechten Hand befindet sich der Nagel in Ablösung; seine abgehobenen Teile sind verdickt, graugrün und rollen sich zusammen.

Eine intensive großlammellöse Abschuppung weisen beide Unterschenkel auf, dagegen finden sich an ihnen nur fleckweise Rötungen. Das unterste Drittel des linken Unterschenkels wird eingenommen von einem unregelmäßig begrenzten, schmierig belegten Geschwür, das sich bis zum inneren Knöchel erstreckt. Der Rand des Geschwürs ist bläulichrot und narbig.

Digitized by Google

Der linke Fußrücken ist mit grüngelben Krustenauflagerungen bedeckt; die Zehen tragen dorsal und plantar dicke, gelbe, mörtelartige, Krusten, die sich auch unter die Nägel erstrecken, so daß diese abgehoben und eingerollt werden. Auf der linken Fußsohle finden sich nur wenig dicke, grüngelbe Krusten, unter denen die Haut gerötet und nässend ist. Stark gerötet ist die Fußsohle und der Fußrücken des rechten Fußes. Während aber erstere nur geringe Schuppen- und Krustenbildung aufweist, finden sich auf letzterer stärkere, etwa 2 mm dicke Krustenbildungen. Auch die Zehen sind von dieser Borkenbildung erfaßt; ihre Nägel sind verdickt und abgehoben.

Milbengänge ließen sich bei der Patientin nirgends nachweisen, auch an den Prädilektionsstellen der Skabies konnten solche trotz genauester Untersuchung nicht gefunden werden. Während des ganzen Krankenhausaufenthaltes der Patientin wurde, obwohl ständig danach gefahndet wurde, das Auftreten von Gängen nicht beobachtet.

Der Blutstatus ergab folgenden Befund: Hämoglobin 80 Sahli, Leukozyten im Kubikzentimeter 4000, Erythrozyten im Kubikmillimeter 4500000.

Blutausstrich: Polymorphkernige Leukozyten 70%, Eosinophile Leukozyten 2%, Übergangsformen 2%, Mastzellen —, Lymphozyten 26%.

Abb. 2

In den Krusten ließen sich große Mengen von Krätzmilben nachweisen; bis zu fünf Stück fanden sich in einem Gesichtsfeld. Eine genauere Differenzierung ergab, daß es sich hauptsächlich um Larven und Nymphen handelte, während die Zahl der ausgewachsenen Tiere stark zurücktrat. Bestätigen können wir die Angaben Berghs, daß die Zahl der in den Krusten vorhandenen Parasiten mit dem Alter der Krusten abnimmt. Es fanden sich in einem etwa 1 qmm großen Stück aus der oberflächlichen Krustenschicht 2—3 Nymphen und 5 bis 7 Larven. Männchen waren in dieser Schicht etwas häufiger als Weibchen, doch waren nie mehr als 2 Männchen in dem 1 qmm großen Bezirk zu finden. In den tiefen Krustenschichten war die Menge der Milben eine bedeutend größere. Wieder waren auch hier die Larven in der Überzahl. Es konnten 9—14 Larven und 4—6 Nymphen in den entsprechenden Krustenstücken gezählt werden. Die Zahl der Männchen und Weibchen war wieder sehr gering; es fanden sich kaum mehr als 2 Stück. Diesmal waren aber die Weibchen etwas in der Überzahl. Naturgemäß nahm auch die Zahl der Eier, Eireste und Exkremente in den tieferen, also jüngeren Schichten bedeutend zu.

Bei Betrachtung mit bloßem Auge erscheinen die Krusten auf dem Querschnitt als leicht poröse Masse, die hin und wieder etwas größere Löcher und Kanäle erkennen läßt. Aus ihnen entleert sich beim Schütteln ein gelblichweißer Staub.

Histologie: Im histologischen Präparat eines exzidierten Hautstückchens vom Fußrücken läßt sich eine geringe Verdickung der Hornschicht erkennen. Stellenweise findet sich Parakeratose; durchwegs zeigt die Epidermis Ödem und Akanthose. Das Stratum germinativum ist etwas verbreitert und schickt kleine Zapfen in den Papillarkörper vor. Die Pallisadenzellreihe erscheint aufgelockert. Kernteilungsfiguren sieht man bei der Durchmusterung der Schnitte selten. Hin und wieder findet man Altération cavitaire mit Kompression der anliegenden Epidermiszellen. Die Papillen sind verdickt und verlängert. An manchen Stellen sind sie nur durch wenige Epidermiszellagen von der Hornschicht entfernt. Rundzellinfiltrationen finden sich in Subkutis, Kutis und Epidermis. Am reichlichsten bemerkt man sie in der Kutis, wo es an manchen Stellen zur Bildung von kleinen Abszessen gekommen ist. Am wenigsten von Rund-

Digitized by Google

zellen infiltriert ist die Epidermis, aber auch hier ist es vereinzelt zu Häufchenansammlungen dieser Zellen gekommen. Das Auftreten von eosinophilen Zellen wurde in den Hautschnitten nicht beobachtet.

Die mikroskopische Untersuchung der Krusten ergibt eine starke Schichtung von Zellen des Stratum corneum, deren Kerne fast durchweg gut erhalten sind und sich mit Hämalaun tiefblau färben. Nur in geringer Anzahl finden sich Stellen, wo die Kerne fehlen bzw. zerfallen sind. An diesen Stellen hat sich auch das Protoplasma mit Kontrastfarbe bedeutend schwächer gefärbt. Sämtliche Schichten der Krusten zeigen eine starke Leukozyteninfiltration. Auch werden vereinzelt Ansammlungen zu Leukozytenhaufen beobachtet. Vollkommen fehlen eosinophile Zellen. Durchzogen werden die Krusten von zahlreichen Kanälen, die zum Teil parallel verlaufen, zum Teil miteinander kommunizieren. In sämtlichen Schichten sieht man in den Kanälen Durchschnitte von Milben, Eiern und Fäzes, deren Zahl in den jüngeren Teilen der Krusten größer als in den oberen älteren ist.

Die Patientin wurde nach mechanischer Entfernung der Krusten mit Mitigal behandelt. Am Kopf und an den Nägeln wurden Salizylsalben gegeben. Nach kurzer Zeit verschwanden die Krusten, und auch an den ersten Phalangen der Finger und Zehen kam die Erkrankung bald zur Abheilung. Die Fingernägel stießen sich fast sämtlich ab, an den Endgliedern der Zehen kam es ohne Ausfall der Nägel zur Heilung.

Die Kranke wurde auf eigenen Wunsch, von der Scabies norvegica geheilt und vom Ulcus cruris gebessert, entlassen.

Bei der Entlassung bot die Kranke folgenden Hautbefund dar: Die Haut ist überall weich, glatt. Zum Teil ist sie fleckig pigmentiert. Die Nägel sind an allen Fingern fast vollständig nachgewachsen. Kratzeffekte sind nicht vorhanden. Ebenso finden sich keinerlei Zeichen von Skabies mehr.

Auf Veranlassung von Prof. Frühwald habe ich ein halbes Jahr nach der Entlassung die Patientin in ihrer Häuslichkeit aufgesucht. Die Kranke, die, wie schon erwähnt, vollkommen symptomfrei entlassen worden war, zeigte ein ausgesprochenes Rezidiv des Leidens; allerdings waren die Erscheinungen diesmal nicht so ausgeprägt.

Sie gab an, daß ungefähr ein Vierteljahr nach ihrer Entlassung aus dem Krankenhause erneut Krustenbildung aufgetreten sei. Körperliches Unbehagen habe sie nicht bemerkt. Ungefragt macht sie die Angabe, daß sie in der letzten Zeit unter stärkerem Juckreiz zu leiden gehabt hätte.

Am ganzen Körper, besonders aber auf Brust und Rücken, finden sich zahlreiche Kratzeffekte. In beiden Handtellern und Fußsohlen bemerkt man neue Krusten. Sie sind gelblich-braun gefärbt, und ihre Dicke beträgt etwa $^1/_4$ cm. Auf dem behaarten Kopf besteht eine mäßige Seborrhoe. Das Gesicht ist vollkommen frei von Erscheinungen. Befallen sind auch wieder die Finger- und Zehennägel. Sie sind mit dicken gelblichen Massen unterlegt, eine Neigung zur Ablösung besteht aber nicht. An den verschiedensten Körperstellen lassen sich Milbengänge und Milben nachweisen. Besonders reichlich finden sich diese am linken Oberarm, auf der Brust und auf dem linken Schulterblatt. Das Unterschenkelgeschwür ist bedeutend größer geworden, sein Grund ist schmierig belegt.

Die übrigen Familienmitglieder, welche fast sämtlich anwesend waren, boten bei der Untersuchung keinerlei Erscheinungen von Skabies dar. Auch die abwesenden klagten, wie mir auf das bestimmteste versichert wurde, nicht über Jucken.

Bemerkenswert ist das diesmalige Vorhandensein von Milbengängen, während bei der ersten Beobachtung keine Gänge gefunden werden konnten. Das Bild der Erkrankung ist jetzt im Rezidiv aber bedeutend weniger

Digitized by Google

ausgesprochen, wie man beim Vergleich beider Hautbefunde feststellen kann. Nach Kiess können in mehr als einem Drittel der Fälle Gänge fehlen, und es sind gerade die schweren Formen der Scabies crustosa, bei denen diese Feststellung gemacht wurde. Aus bisher noch nicht sicher geklärten Gründen beschränkt sich der Aufenthalt der Parasiten in den ausgeprägten Stadien dieser Krätzeform nur auf die krustösen Gebiete, während es bei weniger ausgesprochenen, jüngeren Fällen noch an sämtlichen Körperstellen zur Gangbildung kommt. Kiess versucht die fehlende Gangbildung dadurch zu erklären, daß die Haut auf den durch die Milben gesetzten Reiz so schnell mit Parakeratose und Zellvermehrung antwortet, daß die Milbe sofort gezwungen ist, tiefer zu bohren. Auf diese Weise würde dann eine sichtbare Gangbildung verhindert.

In den Veröffentlichungen der letzten Jahre liest man häufiger von dem Bestehen einer Bluteosinophilie bei Scabies norvegica. Einige Autoren fassen dieses abnorme Blutbild sogar als pathognomonisch auf. Vereinzelt werden recht hohe Werte für eosinophile Leukozyten angegeben. Dubreuilh fand bei einem Kranken eine Eosinophilie von 26 %. Diesen hohen Werten stehen aber hinwiederum andere Angaben gegenüber, wo keine erhöhte Zahl der Eosinophilen festzustellen war. Auch in unserem Falle war keine Vermehrung dieser Blutzellen gegenüber der Norm zu beobachten. Wenn man bedenkt, daß die eosinophilen Leukozyten bei den verschiedensten Hautkrankheiten vermehrt sein können, und daß ihre Zahl schon bei gewöhnlicher Krätze in weiten Grenzen schwankt, muß man wohl das Bestehen einer Bluteosinophilie als pathognomonisches oder gar diagnostisches Zeichen ablehnen. Kiess hat die gleiche Ansicht schon in seiner großen Arbeit ausgesprochen.

Einen irgendwie charakteristischen Geruch haben wir bei unserer Patientin nicht bemerken können. Wohl verbreitete die Kranke bei ihrer Aufnahme einen unangenehmen Geruch. Dieser verlor sich aber sofort nach gründlicher Reinigung. In der Literatur finden sich übrigens auch nicht häufig Angaben über einen charakteristischen Geruch; nur sechsmal habe ich Hinweise darauf gefunden. Einmal wird der Fötor als ähnlich dem Geruch des Rattenurins beschrieben, ein anderes Mal wird er ähnlich dem Geruch von faulendem Serum geschildert.

Auffällig ist der Unterschied in der Zahl der Kratzeffekte, wie er bei der ersten Aufnahme und später beim Auftreten des Rezidivs beobachtet wurde. Ganz spontan gab mir die Kranke bei einem Besuch in ihrer Wohnung an, daß sie das Jucken diesmal viel ärger als beim ersten Male quäle. Objektiv wird diese Angabe durch die vielen Kratzer bestätigt. Die Beobachtung, daß die norwegische Krätze im ausgebildeten Stadium wenig durch Jucken die Kranken belästigt, ist häufiger beschrieben worden.

Eigenartig ist, daß man nicht so selten die Angabe in der Literatur findet, daß es trotz der ungeheuren Zahl von Milben, wie sie sich bei der Scabies norvegica stets finden, zu keinerlei Übertragung auf die Umgebung gekommen ist. Auch in unserem Falle wurde ein ähnliches Verhalten beobachtet. Es läßt sich aber das durch die Bettlägrigkeit der Kranken zwanglos erklären. Bei den übrigen Fällen handelte es sich ebenfalls um bettlägrige Patienten. Sie sind dadurch zweifellos an der

Digitized by Google

Verschleppung durch Kontakt mit anderen Individuen behindert. Erwähnen muß ich hier, daß eine unserer Pflegerinnen, die ständig mit der Erkrankten zu tun hatte, über Jucken klagte. Es zeigte sich aber nach längerer Beobachtung, daß das Jucken rein psychisch bedingt war.

In unserem wie auch in früheren, durch andere Autoren beschriebenen Fällen ist es zu einem Rezidiv der Erkrankung gekommen. Stets kam es aber erst nach der Rückkehr der betreffenden Kranken in ihr häusliches Milieu dazu. Unser Fall bildet darin keine Ausnahme. Als die Patientin von uns entlassen wurde, zeigte sie keinerlei Erscheinungen irgend welcher Skabiessymptome. Die antiskabiöse Therapie war schon seit ungefähr acht Wochen abgesetzt. Da die Kranke wegen des gleichzeitigen Bestehens des Ulcus cruris diese Zeit im Krankenhause verblieb, konnte und wurde sie täglich auf das Wiederaufflackern der Erkrankung hin untersucht. Es bildeten sich keine neue Krusten mehr, ebenfalls wurden keine Milbengänge gefunden. Neue Kratzeffekte waren nicht entstanden und die alten waren vollkommen abgeheilt. Die Haut war überall glatt und spiegelnd. Aus den angeführten Gründen ist daher das spätere Rezidiv wohl als Reinfektion aufzufassen.

Ungeklärt ist die Frage, warum es trotz der Häufigkeit der gewöhnlichen Krätze so selten zur Ausbildung der norwegischen Form kommt. Man wird hierfür wohl eine gewisse Hautdisposition annehmen müssen. Als hauptsächlichstes Moment für die Entstehung der Scabies norvegica ist große Unsauberkeit verantwortlich zu machen. Begleitende schwere Erkrankungen kommen als ätiologischer Faktor wohl nur insoweit in Betracht, als sie bei mangelnder Pflege die Unsauberkeit befördern.

Zusammenfassung

Es wird ein weiterer Fall von Scabies norvegica, mit Ulcus cruris vergesellschaftet, beschrieben, bei dem es nach der Entlassung aus dem Krankenhaus zu einem Rezidiv gekommen ist. Weiterhin wird auf die Histologie und auf die Frage der Ätiologie kurz eingegangen.

Literatur

Amicis, Th. de, Ein neuer Fall von norwegischer Krätze. Ref. B. kl. W., 1904, Nr. 37. — Bloemen, J., Scabies norvegica. Ref. Zbl. f. Haut- u. Geschlechtskrkh., Bd. 3, S. 373. — Bruner, E. u. Krakowska, Z., Eosinophilie bei Skabies. Ref. Zbl. f. Haut- u. Geschlechtskrkh., Bd. 8, S. 515. — Civalleri, I. u. Cantagalli, M., La reazione eosinofila nel sangue della scablia. Ref. Zbl. f. Haut- u. Geschlechtskrkh., Bd. 4, S. 158. — Dubreuilh, W. u. Flye Sainte-Marie, Sur un cas de gale norvégienne. Ref. Zbl. f. Haut- u. Geschlechtskrkh., Bd. 12, S. 381. — Feldmann, W. u. Per, Scabies norvegica nebst Trichophytie. Ref. Zbl. f. Haut- u. Geschlechtskrkh., Bd. 23, S. 169. — Gans, O., Histologie der Hautkrankheiten. Berlin 1928, Bd. 2, S. 139. — Gastou u. Tissot, Extension au visage avec sillons et acare d'une gale intense (dite norvégienne) ayant duré deux années. Ref. Zbl. f. Haut- u. Geschlechtskrkh., Bd. 5, S. 39. — Gruss, R., Scabies norvegica. W. kl. W., 1924, S. 48 u. 504. — Hahn, C. F., Über einen Fall von Scabies norvegica. Arch. f. Derm., Bd. 156, S. 232. — Hayman, Joseph, M. u. Temple S. Fay, Studies on albuminuria and eosinophilia. Ref. Zbl. f. Haut- u. Geschlechtskrkh., Bd. 1, S. 56. — Jordan, A., Scabies norvegica. Derm. W., Bd. 73, S. 769. — Joyeux, Ch., Sur un cas de gale norvégienne en Afrique occidentale. Ref. Zbl. f. Haut- u. Geschlechtskrkh., Bd. 11, S. 436. — Kiess, O., Zur Anatomie und Entwicklungsgeschichte der Krätzmilbe. Ref. Zbl. f. Haut- u. Geschlechtskrkh., Bd. 1, S. 352. — Kiess, O., Scabies crustosa s. norvegica Boeckii. Derm. Studien, Bd. 26, Leipzig. — Kyrle, J., Vor-

Digitized by Google

lesungen über Histobiologie der menschlichen Haut und ihre Erkrankungen. Berlin 1925, Bd. 1, S. 332. — Mandoul, A., A propos de l'acare de la gale norvegienne. Ref. Zbl. f. Haut- u. Geschlechtskrkh., Bd. 20, S. 323. — Nagel, R., Ein Fall von Scabies norvegica mit einem Beitrag zur Histiologie dieser Erkrankung. Arch. f. Derm., Bd. 118, S. 651. — Pick, Über Scabies norvegica. W. kl. W., 1917, S. 849. — Rille, Zwei Fälle von Scabies norvegica. Derm. W., Bd. 69, S. 825. — Schaeffer, Über Scabies norvegica. M. m. W., 1916, S. 1432. — Tarchini, P., Contribuzione allo studio di un caso di scabies norvegica nella sua forma iniziale. Ref. Zbl. f. Haut- u. Geschlechtskrkh., Bd. 18, S. 389. — Venturi, T., Ricerca dell eosinofilia nella scablia. Ref. Zbl. f. Haut- u. Geschlechtskrkh., Bd. 15, S. 446.

Weitere ausführliche Literaturangaben bei Kiess: Scabies crustosa s. norvegica Boeckii.

Strontiuran in der Dermatologie

Von

Dr. med. Ernst Schubert, Facharzt für Dermatologie in München

Während ich früher die intravenöse Darreichung von 10%igem Calc. chlorat. puriss. bei Urtikaria, Pruritus usw. anwandte, bin ich durch günstige Erfahrungen der hiesigen dermatologischen Klinik dazu übergegangen, an Stelle des Kalziums das Strontium zu verwenden, und zwar das 10%ige Strontiuran (Dr. R. & Dr. O. Weil-Frankfurt a. M.).

Experimentell ist der Vorzug des Strontiums vor dem Kalzium in den Arbeiten von Boruttau und Grassheim begründet, die fanden, daß die Wirkung des Strontiums auf den peripheren Nerv in gleicher molarer Konzentration die Wirkung des Kalziums bei weitem überdauert.

Die genannten Autoren, wie auch Salzmann und Haffner, haben weiter experimentell gezeigt, daß bei geschädigtem Herzen durch Strontium eine Wiederbelebung noch dann erzielt werden kann, wenn das Kalzium in seinen verschiedensten Verbindungen versagt hat. — Die günstigen klinischen Erfahrungen über die bessere Wirkung des Strontiums gegenüber dem Kalzium (Keller, Univ.-Hautklinik Freiburg i. B.; Hartmann und v. Roques, Univ.-Hautklinik Frankfurt a. M.; Hummel, Chirurgische Univ.-Klinik Würzburg, und andere Autoren) sind somit auf den verschiedensten Gebieten auch durch das Experiment gestützt.

Der Angriffspunkt des Strontiurans ist nach den heute wohl feststehenden Theorien das vegetative Nervensystem im Sinne einer Reizdämpfung und auf das Kapillargefäßsystem im Sinne einer Membrandichtung.

Dadurch erklären sich die günstigen Erfahrungen mit Strontiuran bei Asthma bronchiale, Heufieber und nach den Fällen von Budai und Hässler auch bei Keuchhusten.

In der Dermatologie sind vor allem die urtikariellen Erkrankungen ein dankbares Indikationsgebiet. Bei urtikariellen Exanthemen und angioneurotischen Ödemen ist die Strontiuraninjektion das Mittel der Wahl neben der kausalen (ableitenden) Therapie.

Ich habe in den letzten zwei Jahren 18 Fälle von Urtikaria mit Strontiuran (10%ig) i. v. behandelt. Bei 11 Fällen genügte eine einzige Injektion von 10 ccm des 10%igen Strontiurans, um die Hauptsymptome zum Schwinden zu bringen. Bei den restlichen 7 Fällen mußten 2—3 Injektionen gegeben werden. Daneben gab ich noch Strontiurantabletten à 1,0 3mal täglich.

Bei Pruritus und juckenden Dermatosen gebe ich dem Bromostrontiuran den Vorzug, eine Lösung von Natriumbromid-Strontiumchloridharnstoff. Von 11 Pruritusfällen reagierten 7 prompt auf 10 ccm Bromostrontiuran, bei 3 Fällen wurde die Injektion im Abstand von zwei Tagen wiederholt; bis zum völligen Schwinden des Juckreizes waren je nach der Stärke und Lokalisation 4—5 Injektionen notwendig.

Bei 1 Fall von Pruritus vulvae, der sich längere Zeit hindurch allen anderen Behandlungsarten resistent verhielt, wurde nach 9 Injektionen von 10 ccm Bromostrontiuran Beseitigung der Beschwerden erzielt und Rezidive durch anschließende Gaben von Bromostrontiurantabletten längere Zeit hindurch vermieden.

Speziell bei Dermatitiden verschiedener Ätiologie, sowie bei akuten und chronischen Ekzemen sah ich zur Unterstützung der lokalen Behandlung durch Gaben von Bromo-

Digitized by Google

strontiuran schnelleres Abklingen der Reizerscheinungen und vor allem des lästigen Juckgefühles. — Ein Fall von ausgedehntem Herpes zoster an rechter Brust, Rücken und Schulter im Bereich des unteren Astes des rechten Trigeminus wurde durch 10 ccm Bromostrontiuran von starken Schmerzen befreit. Auch bei Lichen chron. splx., Lichen ruber und vor allem intertrig. Ekzem mit starkem Juckreiz hatte ich guten Erfolg mit Bromostrontiuran. Am schnellsten wirkte es intravenös, doch sah ich auch Erfolg mit der intramuskulären Darreichung, die ich bei einigen Fällen mit sehr schlechten Venen anwandte. Ich wählte hier das Neostrontiuran, das speziell für intramuskuläre Injektionen durch Einstellung seiner Wasserstoffionenkonzentration geeignet ist.

Bei kleinerer Ausdehnung des Erkrankungsherdes gelang es mir des öfteren mit der 20%igen Strontiuransalbe Heilung zu erzielen. Bei ausgedehnten Bezirken, wie bei Urtikaria und Pruritus, wobei ja oft der ganze Körper befallen ist, ziehe ich die Injektionstherapie vor.

Strontiurantabletten à 1,0 g habe ich bei längerer Krankheitsdauer zur Unterstützung der Injektionstherapie in der Zwischenzeit, 2—3 Tabletten täglich, gegeben.

Die Mitteilung von Harry (D. m. W., Nr. 20), wonach bestehende Salvarsanexantheme durch Strontiuran in kurzer Zeit zum Verschwinden gebracht werden konnten, habe ich aus Mangel an Salvarsanexanthemfällen nicht nachprüfen können, doch deckt sich das berichtete günstige Resultat durchaus mit meinen Erfahrungen. Ich habe nämlich das Verschwinden anderer Empfindlichkeitserscheinungen nach Salvarsan durch Injektion von 5 ccm 10%igem Strontiuran beobachten können. Auch Rosenthal berichtete über günstige Ergebnisse bei dieser Indikationsstellung.

Ich habe Strontiuran als Lösungsmittel für Neosalvarsan bei salvarsanempfindlichen Patienten angewandt mit dem Erfolg, daß Brechreiz und Übelkeit, die bei Gebrauch von Aq. dest. als Lösungsmittel aufzutreten pflegen, ausblieben. Den annähernd gleichen Erfolg hatte ich früher bei solchen Fällen bei Anwendung einer 10%igen Sol. calc. chlorat. cryst. puriss. als Salvarsanlösungsmittel, doch wurde fast stets ein äußerst starkes Hitzegefühl in Fingerspitzen und Zungenspitze von individuell verschiedener Dauer als äußerst lästig empfunden. Dieses Hitzegefühl fällt beim Gebrauch des Strontiurans völlig weg.

Meines Erachtens kommt als Salvarsanlösungsmittel bei intravenöser Darreichung das Strontiuran (Ampulle à 5 ccm) allein in Betracht, nicht Bromostrontiuran.

Zusammenfassend komme ich zum Schluß, daß durch die Strontiuranpräparate eine wesentliche Bereicherung des Arzneischatzes, speziell des Dermatologen, erreicht wurde, zumal diesem die intravenöse Technik besonders geläufig ist.

Nachtrag: In Jadassohns Handbuch der Haut- und Geschlechtskrankheiten schreibt Lieser 1928 auf S. 577 u. 578 in „Die Praxis der Salvarsanbehandlungen“:

„Die Erfahrungen unserer Klinik mit Strontiuranzusatz zur Salvarsanlösung haben uns zur Überzeugung gebracht, daß es oft recht empfehlenswert ist, bei drohenden Salvarsanschäden einen Versuch mit Strontiuran zu machen. Wir kennen eine Reihe von Kranken, bei denen reine Salvarsanlösungen stets mehr oder weniger von Störungen an der Haut, im Zentralnervensystem (Cephalalgien), Magen usw. beantwortet wurden, während auf Strontiuranzusatz diese Erscheinungen entweder viel geringer oder gar nicht eintraten.“

Aus der urologischen Abteilung des Kaiserin Auguste-Viktoria-Krankenhauses in Berlin-Lichtenberg (Dirigierender Arzt: Stutzin)

Über den Mißbrauch der Prostatamassage

Von

J. J. Stutzin

Vor etwas mehr als 3 Jahren haben wir die Aufmerksamkeit auf die Gefährlichkeit der Prostatamassage (PM.) gelenkt. Wir haben in dieser Arbeit (Zschr. f. Urol., 1926, Bd. 20) im wesentlichen ausgeführt, daß die PM. kein Analogon in der wissenschaftlichen Medizin hat. Es

Digitized by Google

ist überall oberster Grundsatz, ein entzündetes Organ nicht zu insultieren. Man würde es zweifellos als Kunstfehler bezeichnen, wenn man eine Mastitis, gleichgültig welcher Form, massieren würde. Dabei liegen, was die Ausdrückbarkeit des Sekrets betrifft, die Verhältnisse bei der Brustdrüse außerordentlich viel günstiger als bei der Vorsteherdrüse. Die Milchausführungsgänge und der zentrale Ausführungsgang der Mamma sind ungleich geräumiger als die mikroskopisch fein verästelten Kanäle der Prostata. Vor allem aber liegt die Mamma zugänglich für Auge und Finger, bei der Prostata arbeiten wir im Dunkeln. Wir haben ferner darauf hingewiesen, daß nach den pathologisch-anatomischen Untersuchungen (Orth, Ribbert, Kaufmann, Christeller) die Prostatitis sich in der Regel nicht endoglandulär, sondern interstitiell abspielt, und daß man beim Zerdrücken der vielfach abgekapselt liegenden Abszesse größere Wahrscheinlichkeit hat, die Infektionsmassen ins Gewebe zu pressen und zu verschleppen, als sie in die minimalen Lumina der Ausführungsgänge hineinzupressen. — Unmittelbarer Anlaß für unsere Veröffentlichung waren neben unseren seit vielen Jahren nach dieser Richtung geleiteten Beobachtungen die Veröffentlichungen von Oppenheimer und Bloch-Frankfurt a. M., die beide über Todesfälle nach PM. berichteten. Unserer Anregung zur Überprüfung des ganzen Verfahrens folgten verschiedene Autoren. O. Sprinz, der Schriftleiter des Derm. Z., bekannte rückhaltlos, daß nach seinen Erfahrungen die PM. durchaus schädlich und gefährlich sei, während Zollschan (Ungarn) für die PM. eintrat (Zschr. f. Urol., 1927, Bd. 19). Lutz, Direktor der chirurgischen Abteilung des Krankenhauses Berlin-Pankow, berichtete über zwei Todesfälle und einen Fall von Prostataabszeß und periurethraler Phlegmone als Folge der PM. Er bezeichnet sie als unphysiologisch, unchirurgisch und gefährlich. Ch. P. Henry veröffentlicht, wie mir E. Leschke-Berlin mitteilt, im Atlantic Med. J., Nov. 1927, über einen Todesfall durch Embolie nach einem Einlauf; es fanden sich Thromben in dem Plexus prostaticus. Auch hier dürfte der Tod doch nur eingetreten sein, weil beim Einführen der Kanüle ein Druck auf die Prostata ausgeübt worden ist, der, so klein er auch gewesen sein mag, genügt hat, um die periprostatischen Thromben zu mobilisieren und eine Embolie hervorzurufen. Martens-Berlin erwähnt einen Fall von schwerer Osteomyelitis des Femur, der nach PM. auftrat. W. E. Coutts berichtet (zit. nach der Zschr. f. Urol., 1928, H. 11, S. 902) über einen tödlich endenden Fall von Prostataabszeß, Periprostatitis und Peritonitis des kleinen Becken nach Ausführung der PM. Es muß bemerkt werden, daß es sich in diesem Falle um eine chronische Erkrankung handelte (die Anhänger der PM. betonen immer wieder, daß man nur in chronischen Fällen massieren soll, und daß dann Komplikationen nicht vorkommen). Fürbringer erwähnt in seinem bekannten Lehrbuch über Sexualstörungen, daß die doppelseitige Epididymitis mit ihren schwerwiegenden Folgen von Azoospermie (dauernde Kinderlosigkeit!) vielfach der intensiven Lokalbehandlung zuzuschreiben ist (bekanntlich wird in den meisten Lehrbüchern hervorgehoben, daß nach der PM. nicht selten eine Epididymitis aufzutreten pflegt). Endlich möchte ich einen Fall erwähnen, über den in der Universitätsklinik für Urologie in Santiago (Chile) berichtet wurde, als ich dort, einer Einladung südamerikanischer

Digitized by Google

Fakultäten Folge leistend, über den gleichen Gegenstand Vortrag hielt. Es handelt sich auch hier um einen tödlichen Fall von Sepsis nach PM.

Anlaß unserer heutigen Betrachtung ist aber nicht die PM. als solche, sondern der Mißbrauch, der mit ihrer Anwendung getrieben wird in Fällen, wo eine Prostatitis überhaupt nicht vorliegt. Auf Grund zahlreicher Erfahrungen haben wir den Eindruck, daß mancher Praktiker in der PM. gewissermaßen ein Vorbeugungsmittel sieht für viele urosexuelle Erkrankungen, ohne sich der Gefährlichkeit des Verfahrens bewußt zu sein. Wir erwähnen bei dieser Gelegenheit, daß nach einer Diskussionsbemerkung von Lichtenbergs (Charlottenburger Ärzteverein, Sitzung März 1929) in der von ihm geleiteten urologischen Abteilung des Hedwig-Krankenhauses die PM. nicht geübt wird. — Wir möchten im folgenden nur zwei Fälle von offenbarem Mißbrauch der PM. des näheren würdigen.

A. E., 21 Jahre alt, bekommt im Winter 1927/28 Schmerzen in der linken Nierengegend und außerdem in der „linken Prostatagegend". Es besteht kein Ausfluß, keine Harnröhreninfektion. Da aber der Patient reichlichen Sexualverkehr zugibt, wird wegen „Excesse in Venere" (!) mit der Prostatamassage begonnen und zweiwöchentlich fortgesetzt, trotzdem der Patient nach der PM. deutliche Verschlimmerungen verspürt. Außerdem wird, wie üblich, gespült und bougiert.

Befund am 13. II. 1929: Patient ist körperlich stark heruntergekommen. Blasengegend von erheblicher Empfindlichkeit. Harn trübe-faserig (Patient muß stündlich unter großen terminalen Schmerzen Urin lassen). Die Zystoskopie ergibt eine auf höchstens 50 ccm geschrumpfte Kapazität, lebhafte Tenesmen. Blasenschleimhaut zeigt zahlreiche Infiltrate von wechselnder Größe und Intensität, z. T. polypenartig wuchernd. Rechter Ureter ist frei, linker stark ödematös und stellenweise unregelmäßig ulzeriert. Die Funktion der rechten Niere fast stärker als gewöhnlich, links erheblich abgeschwächt. Im Harn finden sich Tuberkelbazillen in Nestern. Die Niere wird exstirpiert, sie zeigt zahlreiche Herde im Stadium der Proliferation bzw. Infiltration. Die Dysurie und Pollakisurie gehen in den nächsten Wochen ohne Lokalbehandlung bis auf ein Minimum zurück, bedeutende allgemeine Erholung und Gewichtszunahme.

Wir haben hier einen typischen Fall von Nierentuberkulose, der mit PM. behandelt worden ist. In diesem Falle hat die PM. nicht nur die radikale Behandlung, die Nephrektomie, verzögert und evtl. das Übergreifen auf die Blase begünstigt, sondern hätte u. U. auch der Entstehung einer Adnextuberkulose Vorschub leisten können. Denn die Massage eines Muskelorgans löst Bewegungen — Kontraktionen — aus, die keineswegs in einer — peristaltischen — Richtung sich abspielen, sondern in verschiedenen Richtungen, auch antiperistaltisch. So ist die Möglichkeit leicht gegeben, daß von der mit infektiösem Material belegten Passage der hinteren Harnröhre — die auch so schon selbst affiziert zu sein pflegt — retrograd durch die Ductuli ejaculatorii der infektiöse Strom nach der Prostata, den Samenblasen und dem Nebenhoden gelenkt wird. Ähnliches erleben wir ja häufig genug bei der banalen bzw. gonorrhoischen Infektion.

So sehen wir hier — auch im Sinne der Anhänger der PM. — einen unzweifelhaften Mißbrauch derselben, sicherlich nicht nur durch Nichterkennung der originären Erkrankung, sondern vor allem im Vertrauen auf die Ungefährlichkeit dieses Verfahrens, was aber, wie ausgeführt, keineswegs zutrifft.

Der zweite Fall betrifft den 52jähr. Arbeiter A. S., der mit der Diagnose Prostataabszeß unserer Abteilung überwiesen worden ist. Der Kranke litt seit längerer Zeit an erschwertem, schmerzhaftem Harnlassen. Er wurde dann ausgiebig mit PM. behandelt,

Digitized by Google

und als die Schmerzen und die Dysurie unerträglich wurden, bei uns eingeliefert. Es besteht eine starke Pollakis-, Dys- und Strangurie. Die Prostata ist erheblich vergrößert, dabei aber fast knorpelhart und stark druckempfindlich. Keine Temperatursteigerung, keine wesentliche Pulsveränderung. Keine Druckempfindlichkeit in der Dammgegend. Die Annahme eines Prostataabszesses fiel uns schwer infolge Fehlens jeder allgemeinen Reaktion und vor allem bei der ausgesprochenen Härte des Organs, das palpatorisch ganz den Charakter eines Karzinoms hatte. Nur die Überempfindlichkeit bei der Berührung sprach dagegen. Unter beruhigender Beobachtung verminderten sich die strang- und dysurischen Beschwerden, während die Druckempfindlichkeit der Prostata völlig verschwand. Die Härte und Vergrößerung aber blieben bestehen. Es zeigte sich bald — auch nach dem zystoskopischen Befund —, daß es sich um ein mit der Rektalschleimhaut bereits verwachsenes Karzinom handelte. Die palpatorische Hyperästhesie ebenso wie bedeutende Steigerung der Harnbeschwerden waren offenbar durch die Massage des krebskranken Organs verursacht worden. — Auch in diesem Falle hätte die weiter fortgesetzte Massage zu den schwersten unmittelbaren Komplikationen führen können.

Diesen beiden Fällen von offenbarem Mißbrauch der PM. könnten wir verschiedene andere mitteilen, insbesondere Fälle von Prostatahypertrophie, die z. T. noch fleißig massiert werden. Wir begnügen uns aber mit diesen beiden Fällen, sie sollen nur als Warnung dienen gegen den Mißbrauch eines Verfahrens, dessen Nützlichkeit fraglich, dessen Gefährlichkeit aber außer allem Zweifel ist[1]).

Aus der dermatologischen Abteilung des Städt. Krankenhauses Altona (Prof. Dr. Bruck)

Das Ultimatum-Urethroskop, ein praktisches und billiges Instrument für die Gonorrhoetherapie

Von

C. Bruck

Mit 1 Abbildung im Text

Seit der Begründung der praktischen Urethroskopie durch Nitze und Oberländer haben sich zahlreiche Autoren, unter denen Valentine, Casper, Kollmann, Goldschmidt, Wossidlo genannt seien, mit dieser Untersuchungsmethode und ihrem weiteren Ausbau beschäftigt, ohne daß es gelungen wäre, ihr eine größere Anwendung zu gewinnen. Die meisten Gonorrhoetherapeuten, und zwar nicht nur unter den praktischen, sondern auch unter den fachlich vorgebildeten Ärzten, wenden die Urethroskopie nur selten oder überhaupt nicht an, und selbst in den venerologischen Fachabteilungen hat sie bei den Leitern und Assistenten nur spärliche Freunde. Diese Tatsache ist bedauerlich, denn jeder, der viel urethroskopiert hat, wird zugeben müssen, daß insbesondere bei der Gonorrhoe der vorderen Harnröhre mit ihren, Arzt und Kranken oft zur Verzweiflung bringenden, immer neue Rezidive bedingenden Drüsen-

[1]) Nachträglich ersehe ich, daß auch Delbanco-Hamburg aus den gleichen Erwägungen zum entschiedenen Gegner der PM. geworden ist. Delbancos pessimistische Einstellung gegenüber unserer gegenwärtigen Gonorrhoetherapie wird auch unsererseits geteilt. — Literarisch ist noch zu ergänzen: Martens, Zbl. f. Chir., Jahrg. 55, Nr. 26, S. 1611—1613.

Digitized by Google

erkrankungen und Infiltraten eine direkte Besichtigung und Ätzbehandlung der erkrankten Partie oft eine schlagartige Besserung oder Heilung zu erzielen vermag. Der Grund für die Unbeliebtheit der Urethroskopie von seiten der Gonorrhoetherapeuten liegt meines Erachtens weniger darin, daß diese Untersuchungsmethode für zwecklos gehalten wird (denn jede mögliche Verbesserung der therapeutischen Aussichten gerade bei Gonorrhoe muß uns willkommen sein!), sondern vielmehr darin, daß die bisher zur Verfügung stehenden Instrumentarien für den praktischen Gonorrhoetherapeuten zu schwerfällig und zu teuer sind, und daß ihre Anwendung zu zeitraubend ist. Wenn man beobachtet hat, welche Vorbereitungen selbst in der Klinik die Anwendung eines Urethroskops erfordert (dessen Anschaffungspreis ohne Lichtquelle zwischen 60 und 120 Mark liegt), wie der Apparat erst an Pantostaten oder Akkumulatoren angeschlossen werden muß, wobei die kleinen Glühlampen oft durchbrennen, wie die Einführung und Entfernung der dicken Metallobturatoren oft Schmerzen oder Schleimhautblutungen verursachen oder vor-



Abb. 1

herige Lokalanästhesie erfordern, der wird die Scheu des beschäftigten Praktikers vor einer solchen Untersuchungsmethode verständlich finden.

Ich habe daher die Ultimatum-Glühlampengesellschaft Berlin[1]), die vor kurzem eine insbesondere auch für dermatologische Zwecke sehr praktische und billige Tageslichtuntersuchungslampe eingeführt hat, veranlaßt, dasselbe Prinzip auf die Urethroskopie zu übertragen und nach meinen Angaben ein einfaches, sofort gebrauchsfertiges und wohlfeiles Urethroskop mit passender Lichtquelle zu konstruieren.

Der neue Apparat (siehe Abb. 1) besteht zunächst aus einer eigens konstruierten Trockenbatterie von hoher Brenndauer (bei täglich halbstündiger Lichtentnahme etwa 50 Stunden) und einer Lagerfähigkeit von einem Jahr. Diese Batterie, die in der Manteltasche unterzubringen ist, und die eine praktische Ein- und Ausschaltvorrichtung besitzt, wird durch ein dünnes Leitungskabel mit dem in die Harnröhre einzuführenden, ein intensives blendungsfreies Tageslicht ausstrahlenden Leuchtstab in Verbindung gebracht. Da Lampe und Batterie genau aufeinander abgestimmt sind, ist ein Durchbrennen der Lampe unmöglich. An Stelle der Metall-

[1]) Berlin O 34, Gubener Str. 47.

Digitized by Google

obturatoren enthält der Apparat stumpf abgeschliffene und leicht zu desinfizierende schwarz mattierte Hartglastuben von verschiedenem Durchmesser, die, mit Wasser oder etwa Gleitcreme befeuchtet, ohne Schwierigkeiten oder Schmerzen in die Urethra eingeführt, durch spiralige Drehungen auf und ab bewegt werden können und die durch schrägen Abschliff die Besichtigung einer größeren Schleimhautpartie gestatten.

Außer zwei langen Tuben und einem langen Leuchtstab, die der Besichtigung der ganzen Anterior dienen, enthält der Apparat einen kurzen Leuchtstab und zwei kurze Tuben, die für die Besichtigung und Behandlung des vordersten Teils der männlichen Urethra und für die weibliche Harnröhre bestimmt sind. Gerade für die an Morgagnilakunen und Littrédrüsen reiche Partie hinter dem Orifizium, die so oft die Quelle immer neuer Rezidive ist, eignen sich die kurzen, handlichen Tuben und Leuchtstäbe weit besser als die langen, bei deren Herausziehen ein bestimmter Punkt dieser Stelle nur schwer zu fixieren ist.

Die Anwendung des Ultimatum-Urethroskops ist eine sehr einfache. Lokalanästhesie ist nicht erforderlich. Man steckt die Batterie in die Tasche, führt den betreffenden Tubus in die Urethra ein und tupft mit Wattestäbchen leicht aus. Dann schaltet man den Leuchtstab ein, führt ihn in den Tubus und leuchtet die Schleimhautwände durch leichte Drehungen des Tubus und durch Hin- und Herführen des frei beweglichen Leuchtstabes systematisch ab. An der erkrankten Partie (Drüse, Lakune, Infiltrat) wird der Tubus fixiert, der Leuchtstab entfernt und die betreffende Stelle mit der Ätzsonde behandelt. Zur Ätzung verwenden wir fast ausschließlich 10 %ige Argentum-nitricum-Lösung. Der Schmerz hierbei ist minimal, die Lokalreaktion gering und der Effekt völlig genügend, oft schlagartig, während die Elektrokaustik einen wenn auch kurzen intensiven Schmerz verursacht und ziemlich langsam abheilende Ätzwunden setzt. Nur bei sehr derben und tief sitzenden Infiltraten wird man dieses drastische Verfahren zuweilen nicht entbehren können.

Angenehm empfunden wird es auch, daß bei Anwendung der Schwarzglastuben das eingeführte Argentum nitricum nicht verändert wird, während bei Benutzung der bisherigen Metalltuben die Silberlösung nicht selten sofort reduziert wird und das schwarze Argentum die Tubenwände sowie das Blickfeld verschmiert.

Der Preis des Ultimatum-Urethroskopiebesteckes einschließlich Batterie, Kabel, zwei Leuchtstäben und vier Tuben ist in Anbetracht der Präzisionsarbeit ein verhältnismäßig geringer (RM. 30.—).

Es ist zu hoffen, daß der kleine, sehr schöne und klare Schleimhautbilder ergebende Apparat dazu beitragen wird, der im Verlauf der Gonorrhoetherapie oft so nützlichen und bisher recht vernachlässigten Urethroskopie neue Freunde zu gewinnen.

Digitized by Google

Entgegnung auf die Arbeit von W. RIEBE über die Mastix-Lumbotest-Reaktion nach EMANUEL und ROSENFELD[1])

Von

G. EMANUEL und H. ROSENFELD

In Nr. 12 dieser Wochenschrift beschäftigt sich W. RIEBE mit der Mastix-Lumbotest-Reaktion. RIEBES Arbeit ist vorher als Inaugural-Dissertation zur Erlangung der Doktorwürde an der Universität Greifswald erschienen. Wegen der in dieser „Kritik" vorhandenen Fehler in der Methodik und in der Bewertung der Ergebnisse sehen wir uns zu einer Entgegnung genötigt.

Die von uns 1927 angegebene Mastixreaktion veröffentlichten wir nach sorgfältigen Untersuchungen an einem großen klinisch-neurologisch begutachteten Material aus dem Wunsche zur Vereinfachung und Vereinheitlichung der Technik sowie der Ablesung. Die historische Entwicklung der von EMANUEL in die Liquordiagnostik eingeführten Mastixreaktion und die theoretischen physikalisch-chemischen Voraussetzungen haben wir in unserer ersten Arbeit (1) dargelegt, deren Lektüre offenbar RIEBE entgangen ist. Denn er erwähnt sie weder inhaltlich noch in der Literaturangabe. Nach unseren Veröffentlichungen (2, 3) ist die Lumbotestreaktion bereits von mehreren Nachuntersuchern klinisch geprüft worden. Auch diese Arbeiten von LEVENSON (4), FISCHL (5), ferner die Beurteilung von PLAUT (6), WÜLLENWEBER (7) und KAFKA (8), die ausnahmslos die gute klinische und praktische Brauchbarkeit der Reaktion darlegen, sind RIEBE leider sämtlich entgangen.

RIEBE hat an einem kleinen Material (100 Fälle) — stets nur mit halben Dosen arbeitend — die Lumbotestreaktion nachgeprüft, im Vergleich mit der Normomastixreaktion. Er hat in 70 Fällen Übereinstimmung, in 30 Fällen Abweichungen von der Normomastixreaktion festgestellt. Bevor wir auf RIEBES Resultate kurz eingehen, müssen wir zu seiner Methodik bemerken, daß wir die Lumbotestreaktion ausdrücklich im Vergleich zur Goldsolreaktion ausarbeiteten. Wir betonen in unseren Arbeiten ausdrücklichst die Ähnlichkeit mit den Goldsolkurven. Die Vorzüglichkeit der Goldsolreaktion gibt ja auch RIEBE zu. In nicht verständlicher Weise hat er aber die Nachprüfung im Vergleich zur Goldsolreaktion abgelehnt, „da sie in der Praxis nur wenig geübt, ein zu kleiner Leserkreis genügend über sie orientiert ist und infolgedessen weitere Nachprüfungen auf Schwierigkeiten stoßen und schließlich unterbleiben würden". Es dürfte jedem Fachkundigen bekannt sein, daß jedes größere Laboratorium heute die Goldsolreaktion anwendet und daß die Behauptungen RIEBES in dieser Richtung durchaus falsch sind. Wir haben eine Identität mit der Normomastixreaktion nie behauptet und müssen die Nachprüfung unserer in Analogie mit der Goldsolreaktion angegebenen Methode allein mit jener als einen methodischen Fehler ansehen. Daß unsere Reaktion weitgehend mit der Goldsolkurve — unter den von uns angegebenen Abweichungen bei bluthaltigen Liquores — übereinstimmt, beweisen vor allem die an 370 Liquoren vorgenommenen Nachprüfungen FISCHLS, der in 91,7% Übereinstimmung zwischen Lumbotest- und Goldsolreaktion fand, während wir 91,6% angegeben hatten. RIEBE trifft also mit seinen 30% Abweichungen — falls er keine Fehler in der Anstellung beider Reaktionen gemacht hat — nicht die Lumbotest-, sondern in erster Linie die Goldsolreaktion, deren Vorzüglichkeit von ihm selbst erwähnt wird.

Aus den Ausführungen RIEBES geht ferner hervor, daß er mit der Geschichte der Mastixreaktion (9) nicht vertraut ist. Es soll keineswegs die wertvolle Mitarbeit von JACOBSTHAL und KAFKA an dem weiteren Ausbau der von EMANUEL in die Liquordiagnostik eingeführten sogenannten EMANUELschen Mastixreaktion geleugnet werden, wobei den vorgenannten Untersuchern die Tatsache zugute kam, daß sie, nachdem EMANUEL gezwungen war, an der russischen Front (1915) die vorläufigen Ergebnisse

[1]) Derm. W., 1929, Bd. 88, Nr. 12.

Digitized by Google

seiner Untersuchungen notgedrungeu abschließend publizieren zu müssen, bei ihren ersten modifizierenden Versuchen in ihren Hamburger Laboratorien sich ruhiger Forschungsarbeit widmen konnten. Der wesentliche spätere Fortschritt für die heutige Gestaltung der Mastixreaktion wurde erst durch den Amerikaner Cutting (10) 1917, dem später in Parallele Stanton (11) folgte, herbeigeführt. Dieser Fortschritt bestand in der Alkalisierung (Stabilisierung). Die Bemerkung Kafkas in seiner Arbeit über die Geschichte der Mastixreaktion (8), daß ihm bei der Einführung des Normosals die Arbeit von Cutting nicht bekannt war, trifft zwar zu, ihm war aber ein deutsches Referat über die Arbeit von Stanton bekannt, der unter Bezug auf Cuttings Arbeit — die amerikanischen Originalarbeiten waren zu dieser Zeit in Deutschland nur schwer zugänglich — statt Kalium carbon., Natrium carbon. nahm. Kafka arbeitete zunächst auch genau wie Stanton mit Kalium carbon., ersetzte dann, ohne irgendwie ein Wort weiterer Begründung zu geben, das Natrium carbon. durch das „stabilisierende" Alkali Normosal.

Ein zweiter methodischer Fehler besteht in der willkürlichen Abänderung der Ablesung. Wir haben unsere Reaktion in Angleichung an die Goldsolreaktion auf 5 Ablesungsgrade eingestellt. Eine Ablesung in 12 Graden widerspricht unserer Angabe, kann zu Irrtümern in der Bewertung führen.

Werfen wir einen Blick auf die Resultate Riebes, die leider nicht in Kurvenform angegeben sind, so daß sie der objektive Leser nicht nachprüfen kann. Sämtliche Abweichungen bewertet Riebe in sehr subjektiver und einseitiger Weise zum Nachteil der Lumbotestreaktion. Bald bleibe sie zurück, bald schlüge sie zu weit aus; daraus resultiert die angebliche „Labilität" der Reaktion.

Die „zu weiten" Ausschläge der Lumbotestreaktion bei meningitischen Prozessen rechnet Riebe uns zum Nachteil an, obwohl sie unbestritten ein großer Vorteil der Reaktion sind. Es ist ja hinlänglich bekannt, daß unser hauptsächliches Streben in der Liquordiagnostik auf die Unterscheidung von entzündlichen und degenerativen Erkrankungen des Zentralnervensystems ausläuft. Warum Riebe darin keinen Vorteil erblickt, ist uns nicht verständlich. Die Rechtsverschiebung bei der Meningitis tuberculosa als „zu weiter" Ausschlag zu bewerten, ist ein direkt grober Fehler.

Lumbotest „blieb zurück" vor allem bei 5 Fällen von Lues II, 3 Fällen von Lues latens. Es ist uns allerdings rätselhaft, wie wohl jedem Serologen, daß Lues II und Lues latens irgend welche pathologischen Mastixkurven ergeben sollen. Im Gegenteil, der negative Kolloidbefund ist ja bekanntlich ein wesentliches Unterscheidungsmerkmal von der Lues cerebrospinalis. Ebenso ist der positive Ausfall der Mastixreaktion bei Neurasthenie ein Novum; soll das „Zurückbleiben" der Lumbotestreaktion bei Neurasthenie etwa auch ein Fehler sein? Wir trauen auch der Normomastixreaktion — zu ihrer Ehre sei es gesagt — keinen Ausschlag bei Neurasthenie zu; vielmehr liegt die Vermutung nahe, daß es sich um gar keine Neurasthenie, sondern um einen organischen Prozeß gehandelt haben muß.

Von den 12 Paralysen endlich stimmten 7 bei beiden Reaktionen überein, 5 differierten, und zwar blieb Lumbotest zurück. Diese 5 Liquores waren indessen sämtlich bluthaltig! Kein irgendwie erfahrener Untersucher wird größere Kurvenausschläge der Kolloidreaktion bei bluthaltigen Liquores allein zur Diagnosenstellung heranziehen, da sie zu den größten Fehlschlüssen führen könnte. Die Dämpfung der Kurven halten wir für wertvoll, gerade weil beim Goldsol bei normalem Liquor bekanntlich durch Blutgehalt eine Paralysenkurve vorgetäuscht werden kann.

Das unbefriedigende Resultat, zu dem Riebe nach seinen Ausführungen kommt, ist also keineswegs der Lumbotestreaktion zur Last zu legen, sondern der ungenügenden Erfahrung des Nachuntersuchers.

Endlich hält Riebe die von uns bewußt nicht gewollte Verdünnung 1 : 1 für einen wesentlichen Nachteil. Leider schweigt sich Riebe über die Gründe dieses Urteils aus. Wir halten diese Verdünnung wegen Liquor- und Materialersparnis sowie wegen der größeren Prägnanz der Kurven, ähnlich wie Goebel und Wüllenweber für überflüssig und sehen keinen Grund, von unserer Überzeugung abzugehen. Für die Beurteilung der klinischen Brauchbarkeit der Mastixreaktion ist die Verdünnung 1 : 1 übrigens nicht als belangvoller Faktor anzusehen. Ein weiterer Vorteil der Lumbotestreaktion, der Riebe ebenfalls entgangen ist, ist die Unabhängigkeit vom Wasser, von Gläsern und anderen äußeren Faktoren durch die Pufferung der Verdünnungsflüssigkeit, sowie das Wegfallen des auch bei der Normomastixreaktion notwendigen umständlichen Salzvorversuches.

Digitized by Google

Vergleichen wir kurz die Ergebnisse anderer Nachuntersucher über die Lumbotestreaktion. Levenson (4) prüfte an einem rein neurologischen Material die Reaktion nach und kommt zu folgenden Ergebnissen: „Die Einfachheit der Technik, und insbesondere die Arbeit mit fertigen Reagentien tragen zur Vereinheitlichung der Reaktion und der Bewertung der Resultate bei. Ohne in der Empfindlichkeit der Goldsolreaktion nachzustehen, gibt die Emanuel-Rosenfeldsche Mastixreaktion der subjektiven Wertung des Untersuchers einen geringeren Spielraum, da die verschiedenen Grade des Niederschlages sich schärfer voneinander unterscheiden als die Farbänderungen des Goldsols."

Plaut (6) erhielt mit der Lumbotestreaktion nach Emanuel und Rosenfeld bei deren Nachprüfung durchaus befriedigende Resultate. Er glaubt, daß die Reagentien von Emanuel und Rosenfeld doch einen begrüßenswerten Fortschritt in der Richtung der Standardisierung der Mastixreaktion darstellen, und daß zahlreiche Untersuchungsstellen, die nicht Mühe und Zeit zur selbständigen Einstellung der Mastixreagentien aufbringen können, sich gern des Mastixlumbotest bedienen werden.

Die gute Brauchbarkeit des Lumbotests betonte, ähnlich wie Plaut, auch Wüllenweber (7) (Ausführungen auf der Hamburger Neurologen-Tagung, September 1928), der die Reaktion zur Ausarbeitung seines Mastixeiweißquotienten benutzt hat.

Selbst Kafka (8) gibt die Brauchbarkeit der Lumbotestreaktion gerade für die Praxis zu.

Endlich hat Fischl (5) (unter Steiner, Heidelberger Universitäts-Nervenklinik) seine Erfahrungen an 370 Liquoren mit Mastixlumbotest niedergelegt. Er kommt zu folgenden Schlußergebnissen: Die Ergebnisse der Emanuel-Rosenfeldschen Mastixreaktion stimmten in 91,7% mit denen der Goldsolreaktion überein. Mit einer Ausnahme erweist sich die Emanuel-Rosenfeldsche Mastixreaktion mindestens ebenso empfindlich wie die Goldsolreaktion: sie zeigt eine sehr günstige Dämpfung bei bluthaltigen Liquoren, während die Goldsolreaktion schon bei geringer Blutbeimengung unspezifische Zacken und Kurven ergibt. Die einfache und schnelle Technik, die leichte Ablesbarkeit und die deutlichen Kurventypen sind bemerkenswerte Vorteile der Emanuel-Rosenfeldschen Mastixreaktion, welche als wertvolle Methode neben der Goldsolreaktion anzusehen ist.

Zum Schluß möchten wir betonen, daß wir wegen der Fehler in der Methodik und der subjektiven einseitigen Bewertung der Resultate die Kritik Riebes über die Lumbotestreaktion für völlig abwegig halten müssen.

Literatur

1. Emanuel und Rosenfeld, Kl. W., 1927, Bd. 29. — 2. Emanuel und Rosenfeld, D. m. W., 1927, Bd. 31, S. 48. — 3. Emanuel und Rosenfeld, Psych. neurol. W., 1928, Bd. 30, Nr. 7. — 4. Levenson, Der Nervenarzt 2, 1929, Nr. 11. — 5. Fischl, Arch. f. Psych. u. Nervenkrkh., Bd. 86, Nr. 1. — 6. Plaut, Ref. Zbl. f. d. ges. Neurol. u. Psych., 1928, Bd. 50, S. 389. — 7. Wüllenweber, Ref. Zbl. f. d. ges. Neurol. u. Psych., 1928, Bd. 50, S. 795. — 8. Kafka, Arch. f. Psych. u. Nervenkrkh., 1928, Bd. 84, S. 504. — 9. Emanuel, Zbl. f. d. ges. Neurol. u. Psych., Bd. 28, H. 6—7. — 10. Cutting, J. Am. m. Ass., 16. Juni 1917, Bd. 68. — 11. Stanton, Arch. of Neurol. a. Psych., 1920, Bd. 4, Nr. 3, S. 301.

Félix Balzer

Die französische Medizin und insbesondere die Dermato-Venerologie ist in erneute Trauer versetzt worden durch den Heimgang von F. Balzer, Médecin honoraire am Hospital St. Louis in Paris, Mitglied der Académie de Médicine und Offizier der Ehrenlegion.

F. Balzer, geboren am 4. April 1849 in Châteaubriant (Loire inférieure), machte seine klassischen Studien am Lyzeum von Rennes und begann dort auch seine medizinischen Studien, die er in Paris vollendete. Beim Concours de l'internat des Hôpitaux im Jahre 1873 wurde er Schüler von Remarquay, Empis, Cadet de Gallicourt, Duquet. Dann wurde er 1878 Doktor der Medizin mit einer klassisch gebliebenen

Digitized by Google

Arbeit (Beitrag zum Studium der Broncho-Pneumonie), zu der er von seinem Lehrer CHARCOT angeregt worden war und in der er im Detail die peribronchitischen Knötchen und die lobuläre Splenisation beschrieb. Direktor des histologischen Laboratoriums am Amphitheater des Hôpitaux war er von 1877—1880 und dann des histologischen Laboratoriums der Fakultät am Hospital St. Louis von 1880—1885, an dem er mit den Professoren BESNIER und ALFRED FOURNIER arbeitete, im Jahre 1881 wurde er zum Médecin des hôpitaux ernannt. Er hatte zuerst eine Abteilung an der Klinik Lourcine, dann an der Klinik Ricord, schließlich am Hospital St. Louis, wo er von 1896—1919 bleiben sollte.

Er wurde Präsident der Société française de Dermatologie et de Syphiligraphie von 1909—1914 und der Société française de prophylaxie sanitaire et morale, als Nachfolger von Prof. FOURNIER, dem Gründer dieser Gesellschaft. Im Jahre 1908 wurde er zum Mitglied der Académie de Médicine gewählt. Er war Mitglied zahlreicher französischer wissenschaftlicher Gesellschaften, sowie der Gesellschaften für Dermatologie und Syphiligraphie in Wien und Rom.

F. BALZER war von einer außerordentlichen Arbeitskraft; er hinterläßt eine große Zahl von Arbeiten, deren erste die allgemeine Medizin, die zahlreichsten aber die Dermatologie und Venerologie betreffen.

In der Dermatologie hatte er, bevor man das Orcein kannte, ein Verfahren zum Nachweis der elastischen Fasern gefunden, das ihm gestattete, das elastische Netzwerk der Haut, der Drüsen, den elastischen Anteil der Talgdrüsen und der Haarfollikel zu studieren. Seinen Namen erhielt die als Adenoma sebaceum bezeichnete Krankheit, die er mit MÉNÉTRIER studierte; ein besonderes Studium widmete er den posteruptiven Maculae atrophicae, den atrophierenden papulösen Syphiliden, der Histologie der Hautgummen.

In der Venerologie hat er als einer der ersten auf die Auffassung der Blennorrhoe als einer Allgemeinerkrankung mit viszeralen Lokalisationen hingewirkt und die durch die Gonokokken hervorgerufenen Nephritiden, Purpura, infektiösen Erytheme studiert und beschrieben. Auf Grund dieser Arbeiten wurde ihm auf dem Kongreß von 1900 ein Bericht über die Ursachen der Allgemeininfektion beim Tripper übertragen.

Bei seinen Untersuchungen über den weichen Schanker zeigte er das Vorkommen elastischer Fasern in dem Schankergeschwür und die häufige fusospirilläre Symbiose.

Eine große Zahl seiner Arbeiten beschäftigt sich mit der Syphilis, insbesondere mit ihrer Behandlung. Er war einer der ersten, der die Behandlung der Syphilis mit unlöslichen Quecksilbersalzen (Kalomel, graues Öl) empfahl; auf Grund von Tierexperimenten zeigte er, daß das Vaselinöl das beste Vehikel für Quecksilbersalze ist. Auf dem 3. Medizinischen Kongreß in Paris 1904 wurde er mit einem Bericht über die Quecksilbereinspritzungen beauftragt. Als erster hatte er 1889 den Gedanken, die Wismutsalze bei der Behandlung der Syphilis zu versuchen, doch verzichtete er auf eine Fortsetzung der Versuche, da er bei den Versuchstieren schwere toxische Zufälle beobachtete. Zur Zeit der Entdeckung des Salvarsans durch EHRLICH empfahl er ein anderes Arsenpräparat, das Hectin von Mollueyrat.

Ein unfehlbarer Untersucher, über die Vorgänge im Auslande, besonders in Deutschland und in Italien auf dem laufenden, war er stets bereit neue Behandlungen zu versuchen, wenn er glaubte, sich davon eine Besserung seiner Kranken versprechen zu können.

Geliebt von seinen Kollegen, Schülern, Patienten hinterläßt F. BALZER die Erinnerung an einen sehr unterrichteten, guten, stets hilfsbereiten Menschen, der während der langen Dauer seines Lebens stets nur dankbare Freunde hatte.

CH. FOUQUET-Paris.

Aus dem Französischen übersetzt von Dr. ERNST LEVIN-Berlin.

Digitized by Google

Versammlungen

Deutsche Dermatologische Gesellschaft in der tschechoslowakischen Republik

(Im Rahmen der II. Südostdeutschen Wissenschaftlichen Ärztetagung in Prag 1929)

Vorsitzende: Jadassohn, Kreibich

Sitzung vom 23. Februar 1929

Jadassohn-Breslau: Einige aktuelle syphilidologische Fragen.

1. Bedeutung der Konstitution für die Behandlung der Syphilis. Für jeden Mediziner ist es selbstverständlich, daß der Verlauf der unbehandelten Syphilis, abgesehen von Differenzen in den Spirochätenstämmen von Milieueinflüssen usw., von der ursprünglichen Veranlagung des Individuums (seiner „Allergieierbarkeit") und von der differenten Reaktionsart seiner einzelnen Organe abhängig ist. Das sehen wir ja auch jetzt an dem differenten Verlauf der „unvermittelten Spätfälle". Das muß sich auch bei der Behandlung zeigen, wenn diese in das Gegenspiel zwischen Organismus und Mikroorganismus eingreift. Wir kennen von früher her die Verschiedenheit der Quecksilbereinwirkung; wir wissen, daß bei der frühen energischen Salvarsanbehandlung die individuellen Differenzen im Verlauf viel weniger hervortreten. Wäre die Therapia magna sterilisans durchführbar, so würde die Konstitution bedeutungslos werden, vorausgesetzt, daß die Sterilisierung zu einer Zeit eingetreten wäre, zu welcher bleibende Organstörungen noch nicht vorhanden waren. Bei der großen Zahl der Heilungen (in dem jetzt möglichen Sinne) von primär energisch behandelten Fällen tritt in der Tat die Konstitution ganz zurück — außer wenn konstitutionelle Momente die Durchführung der Therapie beeinträchtigen. Bei schwächerer Behandlung ist der Erfolg weniger regelmäßig, die konstitutionellen Verhältnisse machen sich dann wieder mehr geltend (vgl. auch „resistente Syphilis"). Das Durchschnittsmaß der Behandlung ist natürlich so zu wählen, daß die bei vielen Individuen vorhandenen „konstitutionellen Widerstände" überwunden werden — ohne Schädigung des Organismus, auch wenn manche dabei mehr erhalten, als für sie unbedingt notwendig wäre. Diese „Überkompensation der konstitutionellen Schwierigkeiten" gelingt sehr oft auch in der Sekundärperiode — zum mindesten für lange Jahre, wenngleich nicht mit der gleichen Häufigkeit wie bei den Primärfällen. Wie sehr in der Quecksilberära die Frühperiode durch Rezidive der verschiedensten Art ausgezeichnet war, wissen wir. Jetzt werden diese Zwischenfälle durch die Behandlung meist vermieden, also die konstitutionellen Schwierigkeiten überwunden; dabei allerdings gründliche Behandlung in der Latenz. Jeder Syphilistherapeut muß ein Schema haben, das für das Gros der Konstitutionen genügt und das er, je nach der Individualität, nach Verlauf und Toleranz jederzeit individuell gestalten kann. Es ist kein Grund vorhanden, zu fürchten, daß bei energischer Verwendung der Spezifika die Verschiedenheiten der Konstitution ein Gegenargument gegen unsere moderne Behandlung auf breitester Grundlage geben.

2. Zur Frage der Vermehrung der Tabes und Paralyse durch die moderne Frühbehandlung bemerkt der Vortragende in aller Kürze: Wenngleich es unbestritten ist, daß auch nach der Salvarsanbehandlung die parenchymatöse Nervensyphilis auftreten kann, so besteht doch völlige Unsicherheit über die Zahl solcher Fälle und über das Maß ihrer Behandlung. Auch hier spielt natürlich die Konstitution eine Rolle. Die statistische Erfassung der Tabes ist sehr schwer, aber auch die Beurteilung der Paralysekurve ist es. Ob es unabhängig von der „Syphiliskurve" auch Schwankungen der Paralysekurve gibt, steht dahin. Die immer wiederholte Behauptung von der Vermehrung der Paralysefälle trifft nicht zu; einzelnen anscheinend nachgewiesenen Anstiegen stehen sogar auffallende Verminderungen (besonders in Großbritannien, Schweden, der Schweiz, aber auch in einzelnen Kliniken Deutschlands) gegenüber. Bei dieser ganzen Diskussion wird die große Zahl der überhaupt nicht früh behandelten Paralysefälle vergessen — durch sie wird der Einfluß der Behandlung auf das Auftreten der Paralyse natürlich noch weniger deutlich. Auch für eine in dieser Beziehung schädigende Wirkung der „Anbehandlung" fehlt jeder Beweis (vgl. z. B. das Prostituiertenmaterial Pinkus). Bei der enormen Zahl der im Beginn der Salvarsanära nur Anbehandelten müßte die Zunahme der Paralysen schon ganz deutlich sein. Auch das vermeintliche Fehlen von

Digitized by Google

Tabes und Paralyse bei unzivilisierten Völkern beweist nichts für den schädigenden Einfluß des Salvarsans. Ebensowenig ist die viel behauptete Gegensätzlichkeit zwischen Haut- und Nervenerscheinungen verwertbar, da verschiedene Organotropie der Spirochäten und verschiedene Reaktionsart der Organe zu ihrer Erklärung vollständig ausreichen. Unter den unvermittelten Spätsyphilisfällen sind die Haut- und die Nervenerscheinungen zahlreich — das kann doch nur durch die erwähnten Differenzen erklärlich sein. Auf Grund des bisher vorliegenden Materials kann man aber auch bei den Behandelten die Lokalisation im Nervensystem nicht auf die Behandlung zurückführen. Die unbehandelte Frühsyphilis hat, wie eine Zusammenstellung von Epstein aus der Breslauer Klinik (Jahre 1880—1900 und 1921—1926) ergibt, in dieser Zeit keine irgendwie nachweisbare Wandlung erlitten. Unvermittelte Späterkrankungen der Haut usw. sehen wir noch immer; ihre Zahl ist absolut nicht zurückgegangen, im Verhältnis zur Frühsyphilis eher gestiegen. Es ist also, trotz einzelner selbst statistischer Angaben nirgendwo festgestellt, daß ein schädlicher Einfluß der Frühbehandlung auf die nervösen Spätformen besteht. Die Veröffentlichungen über die Vermehrung der Aortitis sind ebenfalls sehr kritisch zu beurteilen, wie neueste Mitteilungen zeigen. Jedenfalls wird diese Vermehrung schon von einer Zeit behauptet, in der die moderne Behandlung noch keine Rolle spielte. Warnung vor der praktischen Verwertung rein hypothetischer Vorstellungen, welche zu einer Verschlechterung der antisyphilitischen Frühbehandlung und dementsprechend zu einer Abschwächung des therapeutischen Kampfes gegen die Ausbreitung der Syphilis führen muß.

3. Zur persönlichen Luesprophylaxe. Die Spirozidprophylaxe ist nicht allgemein durchgeführt wegen Furcht vor Nebenwirkungen bei oft wiederholter Anwendung und vor eventuellen „ruhenden Infektionen". Bei den lokalen prophylaktischen Maßnahmen schien der letzte Einwand nicht berechtigt. Jetzt sind die Resultate der Tierversuche zu berücksichtigen: Schnelligkeit der Verbreitung von der Infektionsquelle aus und ruhende Infektion. Man könnte fürchten, daß die unvermittelte Spätsyphilis durch diese Prophylaxe begünstigt würde, wenn auch (besonders die Marine-)Statistiken für ihre Frühwirkung sprechen. Gegen die Annahme einer solchen Förderung der unvermittelten Spätsyphilis durch die Prophylaxe spricht aber eine statistische Tatsache. Wir wissen, daß die Spätsyphilis ohne Anamnese unter den Frauen der Poliklinik am häufigsten ist, unter den Männern der Privatpraxis am seltensten. Das spricht doch dafür, daß wenigstens für sehr viele Fälle die bisherige Annahme, daß die Frühlues dieser Kranken nicht wirklich latent, sondern nur nicht beobachtet worden ist, zutrifft. Die Verhältnisse bei der Infektion der Menschen und der Tiere sind doch eben sehr verschieden. Wir haben also noch immer das Recht, auch zur Vorbeugung der Syphilis eine gründlich örtliche Desinfektion zu empfehlen. Die auf möglichst breiter Basis vorzunehmende Blutuntersuchung auch nicht nachweisbarer Syphilitischer würde jedenfalls manche Fälle aufdecken können, bei denen eine solche latente Infektion vorliegt.

Aussprache: Hecht: Über die Bedeutung der Prophylaxe. Die Bekämpfung der Geschlechtskrankheiten ist vorwiegend energische Behandlung der Kranken und Schutz der Gesunden. Prophylaxe ist das Problem der Zukunft. Es war Vortragendem möglich, diesbezüglich in Prag einen Vergleich zu ziehen. Eine Zusammenstellung des Materials einer Krankenversicherungsanstalt mit intelligentem Krankenmaterial (Beamtenkasse) verglichen mit einer Arbeiterversicherungsanstalt ergibt in den Jahren 1925—1928 klar eine Verminderung der Neuinfektionen bei Lues und Gonorrhoe der ersteren und eine auffallende Vermehrung frischer Luesfälle bei letzterer Anstalt. Die Erklärung ist verhältnismäßig einfach: von vornherein wird neben der Behandlung in der Beamtenkrankenkasse Wert auf Prophylaxe gelegt. Es wurde durchgesetzt, daß die Anstalt die Kosten der Prophylaxe zum Teil übernimmt, daß jeder geheilte Patient ein Prophylaktikum in die Hand bekommt. Wichtig ist die Angabe der Anwendungstechnik sowohl dieses als auch des Präservativs, außerdem muß dem Patienten zum Bewußtsein gebracht werden, daß immer noch Möglichkeit besteht, sich sofort zu desinfizieren. Vortragender hat den Eindruck, daß viel zu viel Wert auf die Behandlung und viel zu wenig auf die Vorbeugung gelegt wird. Die Kosten dieser Prophylaxe sollen durch die Allgemeinheit getragen werden. Das Schlagwort der Zukunft ist: Neben der gründlicher Behandlung aller, auch der Unbemittelten, Prophylaxe der Geschlechtskrankheiten.

Schoenhof: Über die indirekte Röntgenbehandlung der Hautkrankheiten. Mehr oder weniger sichere Zusammenhänge, die zwischen dem Ausbruche einzelner Dermatosen und Erkrankungen und Funktionsstörungen bestimmter innerer

Digitized by Google

Organe bestehen, haben zu einer Reihe von Experimenten geführt, durch Röntgenbehandlung dieser ursächlich in Betracht kommenden Organe eine Beeinflussung der Hautveränderungen herbeizuführen. Im Gegensatze zu der symptomatischen Behandlung von Hautkrankheiten durch direkte Bestrahlung stellt die indirekte Röntgenbehandlung den Versuch einer ätiologischen Röntgentherapie dar. Nach einer kurzen Besprechung der verschiedenen, hier bereits vorliegenden Erfahrungen, die sich im wesentlichen auf die Bestrahlung der Thymus, der Thyreoidea und der Hypophyse sowie auf die von Cottenot inaugurierte Bestrahlung der Wirbelsäulengegend beziehen, berichtet Vortragender über die Ergebnisse seiner eigenen recht zahlreichen Experimente, die in 3 Gruppen zerfallen: Bestrahlung innersekretorischer Organe, Behandlung der vergrößerten Lymphdrüsen beim Lupus erythematodes und Bestrahlungen der Wirbelsäulengegend.

Von der Beeinflussung einzelner Hautkrankheiten durch die Röntgenbestrahlung von Drüsen mit innerer Sekretion sind besonders die Resultate der Stimulationsbestrahlung des Ovars hervorzuheben, die nur bei Bestehen einer deutlichen Menstruationsstörung als Ausdruck einer Dysfunktion vorgenommen wurde. Die Bestrahlung ergab bei 5 von 11 behandelten Fällen ein günstiges Resultat, durchweg Patientinnen, bei denen dem Ausbruche der Dermatose eine kürzere oder längere Zeit dauernde Amenorrhoe vorausgegangen war. Es sind diese der von Kreibich publizierte Fall von Parapsoriasis atrophicans, eine Pityriasis lichenoides chronica, eine Psoriasis, ein Herpes rezidivescens und eine an Brust, Achseln und Genitokruralfalten lokalisierte Neurodermitis. Das Wiedereinsetzen normaler Menstruationsverhältnisse im Anschlusse an die Bestrahlung in Verbindung mit dem darauf folgendem Schwinden der Hauterscheinungen spricht in diesen Fällen für einen ursächlichen Zusammenhang. Bei den übrigen Patientinnen kam es wohl zum größten Teil zur Behebung der Menstruationsanomalie, ohne daß aber eine Beeinflussung der Hautveränderungen erfolgt wäre. Offenbar stellte hier die erst im Verlaufe der Erkrankung aufgetretene Menstruationsstörung nur eine Begleit- oder Folgeerscheinung der Hautkrankheit dar, so daß die ätiologisch gedachte Behandlung unwirksam bleiben mußte. Der Umstand, daß in Verbindung mit Hautkrankheiten nur selten ausgesprochene Dysfunktionen bestimmter innersekretorischer Organe bestehen, sondern zumeist nur Korrelationsstörungen vorliegen, macht es begreiflich, daß einerseits bei der Röntgenbehandlung nur Einzelerfolge zu erwarten sind, andererseits bei der gleichen Dermatose verschiedene Angriffspunkte zum Ziele führen können.

Ausgehend von der Tatsache, daß die Röntgenbehandlung eines tuberkulösen Lymphoms bei einem Falle von Lupus erythematodes zugleich mit dem Rückgange der Drüsenerkrankung ein Schwinden der Lupusherde herbeiführte, eine Erscheinung, die dem gelegentlich beobachteten spontanen Rückgang nach Exstirpation tuberkulöser Drüsen gleichzusetzen ist, hat Vortragender bei zahlreichen Fällen von Lupus erythematodes eine Röntgenbehandlung der vergrößerten Hals- bzw. Axillardrüsen vorgenommen. Von 50 Fällen, bei denen die Behandlung abgeschlossen erscheint, kam es bei 20 zu völligem Schwinden der Hauterscheinungen, während bei 10 weiteren nur noch ganz geringe Reste zurückgeblieben sind. Von den restlichen zeigten die meisten mehr weniger deutliche Besserungen und nur 4 blieben völlig unbeeinflußt. In Tierversuchen und mit Hilfe von Serienschnitten aus den exstirpierten vergrößerten Lymphdrüsen konnte mehrfach der Beweis für deren tuberkulöse Natur erbracht werden, obwohl sonst bei diesen Fällen kein Anhaltspunkt für eine Tuberkulose vorlag. Im Verein mit diesen Befunden bildet der Erfolg der Röntgenbehandlung eine gewichtige Stütze für die Annahme einer ätiologischen Beziehung des Lupus erythematodes zur Tuberkulose.

Die hauptsächlich von französischen Autoren geübte Behandlung juckender Hautkrankheiten durch Bestrahlung der Wirbelsäulengegend wurde bei den verschiedensten Dermatosen versucht. Da weder die von Pautrier und Hufschmit angegebene Methode noch die Bestrahlung nach Art Gouins vollkommen befriedigende Resultate ergab, hat Vortragender die Technik modifiziert (s. d. Zbl., Bd. 24, S. 347). Bestrahlt wurden in dieser Weise mehr als 140 Fälle. Die besten Resultate wurden beim Lichen ruber planus erzielt, bei dem fast ein völliges Schwinden der Effloreszenzen zu verzeichnen war. Auch bei der Neurodermitis, Prurigo, allgemeinem und lokalisiertem Pruritus gelang es vielfach, eine deutliche Beeinflussung, in manchen Fällen eine völlige Beseitigung des Hautprozesses herbeizuführen. Sehr günstig waren die Resultate bei der Behandlung zirkumskripter

Digitized by Google

Sklerodermien, wo bei 3 Fällen ein völliges Schwinden der Hautveränderung, bei 6 weiteren eine wesentliche Besserung erreicht wurde. Hervorzuheben wäre noch die Beeinflußbarkeit universeller Sklerodermien (Heilung der torpiden Ulzera und Schwinden der schmerzhaften Sensationen), wenn auch hier die Behandlung anscheinend meist nur einen vorübergehenden Erfolg zeitigt. Beachtung verdient schließlich auch die allerdings bisher nur zweimal erzielte Heilung eines Mal perforant du pied.

Nach der Art der Bestrahlung kommt eine Beeinflussung des Rückenmarkes, der Spinalganglien, der Nervenwurzeln, der Hautäste des Sympathikus und des Grenzstranges in Frage. Anscheinend ist der Wirkungsmechanismus bei den einzelnen Krankheiten nicht gleichartig. So spricht bei Lichen ruber planus vieles für eine Beeinflussung des Sympathikus, während bei anderen Dermatosen, wie bei der zirkumskripten Sklerodermie, nur eine streng metamerale Bestrahlung zum Ziele geführt hat, was auf eine Einwirkung auf die Spinalganglien oder die Nervenwurzeln hinweist.

Abgesehen von den therapeutischen Erfolgen ist die indirekte Röntgenbehandlung vielleicht berufen, neue Wege zu der Forschung der Ätiologie und Pathogenese einzelner Hautkrankheiten zu eröffnen.

Aussprache: Kreibich: Neben den schönen therapeutischen Erfolgen ergeben sich aus der Rückenmarksbestrahlung auch pathogenetische Aufschlüsse. Ich habe in meiner Monographie über Angioneurosen 1905 ausgeführt, daß der vegetative Nerv nicht direkt, sondern indirekt durch afferente Erregungen innerviert wird. Erregungen von Rückenmark und Gehirn sind als afferent, den Reizen von der Hautoberfläche aus gleichzusetzen. Der Übergang erfolgt offenbar in der Regel dort, wo afferente Fasern an den Sympathikus stoßen. Die Operation nach Leriche hat uns eine Zeitlang von dieser Stelle abgebracht, und wir haben durch Bestrahlung der peripheren Nerven leider bei Psoriasis Zeit verloren. Mittlerweile hat man anderwärts begonnen zentral zu bestrahlen, und diese zentrale Bestrahlung scheint eben die Stelle zu treffen, wo afferent in efferent umgesetzt wird. Danach könnte auch wenigstens für die schwächeren Dosen vermutet werden, daß Röntgen auch auf den peripheren vasomotorischen Apparat, zunächst auf den afferenten Teil, wirkt. Die Beeinflussung des Juckens durch Bestrahlung, die günstige Wirkung kleiner Dosen auf juckende Ekzeme, auf Lichen simplex, sprechen in diesem Sinne. Das Infiltrat ist dabei eine Folge des Scheuerns, und Röntgen wirkt nicht so sehr auf diesen Folgezustand, als auf den auslösenden Nervengefäßapparat.

Jessner, M.-Breslau: Demonstrationen zur salvarsan-resistenten Lues und Acrodermatitis chronica atrophicans.

1. Salvarsanresistente Lues: Ausgehend von einem Falle, in welchem am Ende einer im Primäraffektstadium begonnenen starken kombinierten Kur ein sehr atypisches, spirochätenhaltiges Exanthem auftrat, bespricht Vortragender unter Demonstration von Moulagen und Photographien das eigenartige klinische Aussehen der „resistenten" Erscheinungen. Er hat in den letzten 9 Jahren 28 resistente Fälle beobachtet — nur diejenigen gerechnet, in denen während (17 Fälle) oder ganz kurz nach einer Kur luetische Erscheinungen auftraten. Wenn auch die recht häufig vorhandene schlechte Verträglichkeit des Salvarsans bei derartigen Fällen eine energische Behandlung mit starken Dosen oft verhindert, so sind darunter doch auch solche, die genügend stark behandelt sind. Die Atypie der exanthematischen Erscheinungen — abgesehen von den Hyperkeratosen an den Handflächen, der Lokalisation im Gesicht, dem spät sekundären Charakter (vgl. M. Kl., 1923, Nr. 25) — ist häufig (16 Fälle) und erschwert die Diagnose erheblich. Vortragender demonstriert Exantheme, die ganz der Psoriasis, dem seborrhoischen Ekzem gleichen, solche, die oberflächliche, unscharf begrenzte Infiltrationen (ähnlich dem bei der kongenitalen Lues vorkommenden) aufweisen und andere von den gewöhnlich abweichenden Formen.

2. Acrodermatitis chronica atrophicans. Demonstration von Moulage und Bildern folgenden Falles: 75jähr. Frau. Vor 6 Jahren „überbeinartiger" Knoten unter normaler Haut auf linkem Handrücken. Vor 3 Jahren linke Ellenbogenhaut livid, verdickt, bis 1927 auch Unterarm. Poliklinik: Akrod. chron. atroph. typisch. Wegen Handrückenknoten ad chirurgos. (Operiert. Diagnose: Sehnenscheidenhygrom; histologisch: atypische Tuberkulose mit Neigung zu Bindegewebshyperplasie.) Seit ¾ Jahren auch linker Handrücken livid, verdickt, Haut der Knie leicht

Digitized by Google

livid. Exzision Handrücken: starke Lymphozyteninfiltration, Stellen mit tuberkuloider Struktur, wenig Riesenzellen. Durchuntersuchung: Röntgen (Lungen, Handknochen): nur Knochenatrophie, wie nicht selten bei A. chr. atr. Blut serologisch und morphologisch normal. Tuberkulinreaktion erst bei 0,1 von 1:1000 i. d. positiv. Antikutine, Prokutine nicht eindeutig. Weitere Exzisionen aus Handrücken, neu aufgetretener knotiger Infiltration am Ellbogen: ebenfalls tuberkuloide Stellen in Infiltrationen. Tierimpfungen: Bei einem von zwei mit Hautmaterial geimpften Meerschweinchen Tuberkulinreaktion nach 2 Monaten positiv, in vergrößerter exzidierter Leistendrüse dieses Tieres keine Tuberkelbazillen, keine Tuberkulosestruktur.

Hinweis auf die Fälle von Hodara, Attinger, M. Jessner, Klaar, Pautrier, in denen Riesenzellen bzw. tuberkuloide Struktur gefunden wurden. Besprechung der Eigenart dieses Falles, der ausführlich publiziert wird.

Aussprache: Spät, Helene-Prag demonstriert einen Fall von Epidermolysis bullosa hereditaria, bei dem die Familienanamnese langdauernde Nagelveränderungen bei der Mutter ergibt; beim Pat. begann die Hautaffektion an den Nägeln und den typischen Druckstellen im 4. Lebensjahr. Die Blasenbildung sistierte nach dem 30. Lebensjahre. Bemerkenswert ist der Übergang der Haut in Atrophie an den unteren Extremitäten, die als Folge der langdauernden Blasenbildung und des Scheuerns aufzufassen ist und die das Bild der Akroderm. atrophicans chron. nachahmt.

Wagner, R.-Prag: Die Wirkung von Chinin und Schwefel in der Primärlatenz der experimentellen Kaninchensyphilis.

Vortragender berichtet über die ersten Ergebnisse einer Versuchsreihe, in welcher er die Wirkung von Chinin und Schwefel auf die Primärlatenz der experimentellen Kaninchensyphilis studiert hat. Er verwendet ein Chininpräparat, das die Gesamtalkaloide der Chinarinde in leicht resorbierbarer Form enthielt (Präparat Prof. Starkenstein). Von diesem Präparate wurden 0,5 g i. e. 0,09 g Gesamtalkaloide pro Kilogramm in wässeriger Aufschwemmung am Tage der Infektion intramuskulär verabfolgt. In gleicher Weise wurde eine dichte wässerige Sulfidalaufschwemmung gegeben. Als 3. Präparat wurde Chininum bisulfuricum gewählt, in einer 5%igen wässerigen Lösung, von welcher in 3tägigen Intervallen je 2 ccm subkutan injiziert wurden (Kaninchengewicht 2000 g), und zwar die erste Injektion 2 Tage vor der Infektion, die letzte, zwölfte, schon bei bestehendem Schanker. Für jedes Präparat standen 3 Tiere im Versuch, hierzu kamen dann noch 3 Kontrolltiere. Die Medikamente wurden von allen Tieren gut vertragen, nur bei den letzten subkutanen Chininum-bisulfuricum-Injektionen traten leichte Hautnekrosen auf. Die syphilitische Infektion wurde bei allen Tieren am gleichen Tage, mit dem gleichen Materiale, und zwar beiderseits subskrotal vorgenommen. In diesem ersten Versuche wurde vorerst nur die Entwicklung des Schankers beobachtet. Bei sämtlichen behandelten Tieren kam es frühzeitig (19. Tage) und im weiteren Verlaufe zu mächtiger Schankerbildung, die ganz augenfällig in ihrer Entwicklung die Schanker der Kontrolltiere übertraf. Außerdem zeigten diese Schanker eine deutliche Ödematisierung, wodurch ihre Randpartien eine perlengraue Transparenz erhielten. In Punktaten und histologischen Schnitten zeigte sich keine merkliche Abnahme der Spirochäten, das Ödem war auch histologisch deutlich, nebenbei bestand eine leichte Neigung zu Nekrose, die jedoch nicht so exzessiv war, daß sie als pathologischer Befund gedeutet werden könnte. Die Regression der Schanker erfolgte in allmählicher Involution im Verlaufe der nächsten 10 Wochen, der Reihe nach verschwanden die Schanker der Kontrolltiere, der Chininalkaloid-, Chin.-bisulf.- und Sulfidaltiere.

Ohne aus dieser kleinen Versuchsreihe bindende Schlüsse zu ziehen, neigt Vortragender zur Ansicht, daß die frühzeitige und starke Schankerentwicklung als erhöhte Organabwehr, hervorgerufen durch die Medikamente, gedeutet werden muß. Auch in der Humanpathologie wird eine kräftige Schankerbildung als gute Abwehrreaktion, eine geringe Entwicklung als mangelnde Abwehr des Organismus gedeutet. Für eine Virulenzsteigerung des Keimes liegen keinerlei Anhaltspunkte vor, eine Gewebsschädigung kann vorerst bei Präparaten, die symptomatisch günstig wirken (Lenzmann, Schröder), kaum angenommen werden. Weitere Versuche müssen ergeben, ob den verwendeten Medikamenten mangels einer direkten ätiotropen (spirochätiziden) Wirkung die Fähigkeit innewohnt, durch Steigerung der Organabwehr den Verlauf einer syphilitischen Infektion günstig zu beeinflussen. Vortragender glaubt, daß aus der verschiedenen Wirkung von Medikamenten im Präventivversuch

Digitized by Google

(Bismutdepot!) Aufklärung über jene Faktoren gewonnen werden könnte, welche den Infektionsprozeß hemmen oder fördern, nur müßte hierbei auf die Beteiligung des Organismus selbst mehr Rücksicht genommen werden.

Aussprache: Pollak, Franz (Deutsche Psychiatrische Klinik, Prag): Schwefel in der Behandlung metaluetischer Erkrankungen. An einem Material von 8 Fällen werden die vorläufigen Ergebnisse der Schwefelbehandlung bei metaluetischen Erkrankungen besprochen. Die besten Erfolge wurden bei progressiver Paralyse erzielt, was sich klinisch und serologisch in tiefgehenden Remissionen, manchmal bis zum Negativwerden des Blut- und Liquor-Wassermann, äußert. Eine solche Behandlung umfaßt 10—12 intragluteale Injektionen kolloidalen Schwefels in Abständen von 2—4 Tagen. Neben den sonstigen Wirkungskomponenten der Fieber- und Infektionstherapien wird in Übereinstimmung mit eigenen Erfahrungen und solchen aus der internen Literatur bei dieser Behandlung die besondere Affinität des Schwefels zum Stoffwechsel als Charakteristikum angesprochen. (Erscheint ausführlich in der „M. Kl.")

Schröpl-Eger: Nachruf für Prof. P. G. Unna.

Kreibich-Prag: Nachruf für Dr. P. Sobotka.

Koppel, Alice-Breslau: Syphilôme anorectal und Lymphogranuloma inguinale.

Vor einigen Monaten berichteten Frei und ich über 5 Fälle von Syphilôme anorectal als Folgeerscheinung des Lymphogranuloma inguinale. Es handelte sich um 4 Frauen und einen Mann, die eine durch die Freische Kutanreaktion als Lymphogranuloma inguinale ausgehende Leistendrüsenerkrankung durchgemacht hatten und später an den genannten Veränderungen des genitalanalen Gebietes erkrankten. Wir glaubten das Lymphogranuloma inguinale als ätiologischen Faktor ansprechen zu dürfen, da Ulcus molle und Gonorrhoe, die ja auch Ulzerationen der Genito-Analgegend hervorrufen können, in unseren Fällen keine Rolle spielten. Allerdings mußten wir es dahingestellt sein lassen, ob sich nicht vielleicht derartige Veränderungen nur auf dem durch die chronischen Infektionskrankheiten: Lues und Tuberkulose geschädigten Terrain entwickeln können. Denn vier unserer Fälle — und zwar alle Frauen — hatten eine Lues und reagierten auffallend stark auf Tuberkulin.

Inzwischen hatten wir Gelegenheit, eine den fünf anderen Fällen ähnliche Patientin zu beobachten, die 2 Jahre nach Erkrankung an einem typischen Lymphogranuloma inguinale chronische Genitalulzerationen aufwies und wie unsere anderen weiblichen Patientinnen eine Tuberkulose und Lues durchgemacht hatte.

Ein besonderes Interesse beanspruchen jedoch zwei andere Fälle — wiederum Frauen. Die eine von beiden leidet seit 1½ Jahren an blutenden und eiternden Ulzerationen der Rektalschleimhaut, die bisher jeder Therapie trotzten. Der Anus ist von einem Kranz hämorrhoidalartiger Papillome umgeben. Bei genauer Inspektion bemerkt man in der rechten Leistenbeuge multiple kleine Narben, die von einer vor 3 Jahren durchgemachten Leistendrüsenvereiterung herrühren. Da die Freische Reaktion positiv, die Itosche Ducrey-Reaktion negativ ausfiel, kann man nach unseren bisherigen Erfahrungen mit Sicherheit auf ein Lymphogranuloma inguinale schließen. Im Gegensatz zu unseren früheren Beobachtungen sind aber Lues, Tuberkulose und Gonorrhoe nicht nachzuweisen, so daß hier das Lymphogranuloma inguinale als ätiologischer Faktor angesehen werden muß.

Dasselbe gilt von unserer zweiten Patientin, die vor 3 Monaten mit einem akuten doppelseitigen Lymphogranuloma inguinale zu uns kam. Die Freische Reaktion war bei ihr postiiv, die Itosche negativ. Unter unseren Augen bildeten sich immer neue Bubonen, und nach 8 Wochen entwickelte sich ein Ödem des rechten großen Labiums, das zwar in seiner Intensität wechselte, aber im großen und ganzen etwa 6 Wochen stabil war; erst in allerletzter Zeit scheint es sich endgültig zurückbilden zu wollen. Diese Patientin hatte außerdem eine akute Gonorrhoe, die unter der üblichen Therapie ausheilte.

Die beiden letzten Fälle, bei denen es sich um eine Lymphogranulomerkrankung handelt, sind eine weitere Stütze für unsere Ansicht, daß das Lymphogranuloma inguinale als Ursache für chronische Genitalulzerationen in erster Reihe in Betracht kommt.

Aussprache: Samek-Prag berichtet über eine 33jähr. Patientin, gewesene Prostituierte, die im Jahre 1916 in der Klinik mit einer Lues II lag, nach ausreichender Behandlung seit 1924 ständig negative WR hat. Seit der gleichen Zeit bestehen Beschwerden beim Stuhlgang mit Abgang von Blut und Schleim. Die

Digitized by Google

rektale Untersuchung ergibt 5 cm hinter dem Sphinkter eine für die Fingerkuppe durchgängige Stenose, die in der Klinik Prof. Schmidt bougiert wurde. Rektoskopisch ist nur ein Ödem der Schleimhaut, die auf Berührung leicht blutet, zu konstatieren; keine Ulzerationen. Das äußere Genitale ist außer einem Fluor ohne Befund, Gonokokken negativ. Die Intrakutanprobe mit Lymphogranuloma-inguinale-Antigen (Frei und Koppel, Kl. W., 1928, Nr. 49) war typisch positiv; für Tuberkulose kein Anhaltspunkt. Die histologische Untersuchung einer haselnußgroßen, klinisch scheinbar intakten Drüse ergibt das Bild einer chronischen exsudativ-proliferativen Lymphadenitis. Die zentralen Nekrosen mit einem Epitheloidzellenwall, lymphozytäre und plasmazelluläre Infiltration, vereinzelt Riesenzellen lassen eine inguinale Lymphogranulomatose möglich erscheinen. Der demonstrierte Fall bestätigt die Befunde von Frei und Koppel; betont wird die Seltenheit des Ulcus vulvae chronicum trotz der Häufigkeit des Ulcus molle in Prag. Das gehäufte Auftreten bei Frauen erklärt sich daraus, daß peripher entzündliche Reizungen als auslösendes Moment in Betracht kommen, während das Lymphogranuloma inguinale die vermutliche Disposition abgibt.

Kuznitzky-Breslau: Unsere Erfahrungen mit der intratumoralen Thorium-X-Stäbchenbehandlung bei Epitheliomen der Haut.

Die intratumorale Thorium-X-Therapie nach Halberstädter lehnt sich an die intratumorale Radiumtherapie, besonders an die Radonkapillarentherapie an. Die Technik kann als bekannt vorausgesetzt werden. Da bei den Hauttumoren im allgemeinen die Erfolge mit Röntgen- oder Radium- bzw. Mesothoriumbestrahlungen (Kontakt oder Distanz) sehr befriedigend sind, werden für die Spickmethode nur solche Tumoren in Betracht kommen, bei denen erfahrungsgemäß diese Methoden, auch in Kombination mit Operation oder Kaltkaustik, oft im Stiche lassen, also z. B. Spinalzellenepitheliome, Lupuskarzinome, Lippenkarzinome usw. Wir haben dementsprechend zur Behandlung nur solche Fälle herangezogen, die sich bereits gegenüber vorangegangener chirurgischer oder bzw. und Strahlenbehandlung refraktär gezeigt hatten.

Demonstration von Diapositiven folgender behandelter Fälle: 2 Lupuskarzinome, 1 Unterlippenkarzinom, 1 Spinalzellenepitheliom, 1 Epithelioma terebrans, 1 Lidkarzinom, ferner 1 Tbc. cutis verrucosa.

Schließlich Bericht über einen erfolgreich mit Thorium-X-Stäbchen behandelten paraurethralen Gang bei einer Frau sowie einer seit 2 Jahren bestehenden röntgenstrahlenrefraktären tuberkulösen Fistel.

Auf das Hauptanwendungsgebiet der intratumoralen Therapie, die Schleimhauttumoren, soll hier nicht eingegangen werden. (Ausführliche Publikation a. a. O.)

Jacoby-Breslau: Stomatitis aphthosa endemica.

Bericht über ein merkwürdiges Auftreten von Stomatitis aphthosa — Erkrankungen, die wir auf unserer Kinderstation bei vier in benachbarten Betten liegenden Patienten beobachten konnten. Ende Juni 1289 erkrankte eins dieser Kinder mit hohem Fieber und typischer Aphthenbildung im Munde. An den inneren Organen kein krankhafter Befund, Allgemeinbefinden stark gestört. Blutbild bis auf mäßige Vermehrung der Gesamtleukozytenzahl normal. In Abständen von wenigen Tagen erkrankten drei weitere Kinder, die in den Nachbarbetten lagen, unter den gleichen Erscheinungen. Auch hier Blutbild und sonstiger Organbefund o. B. Bei einem Kinde bestand daneben starke Gingivitis und Blutungsneigung. Das gleichzeitige Vorkommen von Varizellen auf der Station ließ an isolierte Schleimhautvarizellen denken. Dies konnte jedoch ausgeschlossen werden, da 2 Kinder schon Varizellen gehabt hatten und eins später noch daran erkrankte. Auch in der Literatur kein Hinweis auf Varizellen der Schleimhaut ohne Hautbeteiligung. So muß eine endemische Form von Stomatitis aphthosa angenommen werden, die nach der Literatur sehr selten zu sein scheint.

Samek-Prag: Zum Wesen der suggestiven Warzenheilung.

Ausgehend von der Ansicht Unnas, daß der Prozeß der Warzenentstehung in einer epithelialen Wachstumsanomalie besteht, wird das Wesen der Warzenheilung auf die erhöhte Reaktionsleitung der Kutis zurückgeführt. Unter Zuhilfenahme der grundlegenden Arbeit von Lipschütz wird zunächst die normale Histologie der Warze besprochen und Hauptgewicht auf die degenerativen Veränderungen in der oberen Stachelzellen-, Keratohyalin- und Hornschicht gelegt, die teils unmittelbare Folge des nukleotropen Virus (Kerneinschlüsse), teils Ausdruck von Ernährungs-

Digitized by Google

störung sind (keratohyalinoide, nukleäre Degeneration, hydropische Protoplasmaquellung). Auf der Basis klinischer und histologischer Betrachtung kann der Vorgang der suggestiven Warzenheilung in 3 Stadien eingeteilt werden, die zwanglos ineinander übergehen.

Zunächst gewissermaßen als Merkmal, daß die Warze anspricht, ist eine deutliche entzündliche Irritation zu konstatieren. Dieses Stadium markiert sich in verstärkter Zellvermehrung im Papillarkörper mit Hyperämie, während das Epithel keine Differenzen gegen die Norm aufweist (Waelsch, Galewsky, Halberstaedter, Delbanco, Jadassohn).

In weiterer Folge weist die Warze Schuppung zunächst des Randes, schließlich der ganzen Warzenkuppe auf, die unter allmählicher Abflachung vor sich geht. In diesem Involutionszustand haben die Mitosen der unteren Stachelzellenschicht an Zahl abgenommen, während die degenerierten Zellen der oberen Epithelschichten ebenfalls stark vermindert der gitterförmigen Keratose im Bereiche der Hornschicht zum Opfer fallen, die durch Schuppung eliminiert wird.

Ist die Warze so weit rückgebildet, daß sie nur mehr durch intensive Rötung und häufig durch klinisch sichtbares Infiltrat kenntlich wird, kann mikroskopisch nur an der gitterförmigen Keratose der Hornschicht die Diagnose gestellt werden; der ödematöse Papillarkörper ist von einem dichten Rundzellen- und leukozytären Infiltrat durchsetzt, zahlreiche Leukozyten durchwandern das Epithel.

Auf Grund dieser morphologischen Beobachtung wird das Wesen der suggestiven Warzenheilung dahin gedeutet, daß auf psychisch-reflektorischem Wege eine zielstrebige, reaktive Entzündung zustande kommt, die durch Demarkation die degenerierten Warzenzellen eliminiert, andererseits zu regressiven Veränderungen der Matrixzellen der Warze und damit zu einem Stillstand der Mitosen führt. Das Sistieren der Mitosen kann auch dadurch erklärt werden, daß nach erfolgter Demarkation der kerneinschlußführenden Zellen die von Lipschütz supponierte Fernwirkung des Virus auf das Epithel und damit das proliferative Agens wegfällt. (Erscheint ausführlich.)

Klausner-Prag: Über Versuche mit Glykosiden. (Vorläufiger Bericht.)

Demonstration von Kaninchen, bei denen es durch Vorbehandlung des einen Auges mit Glykosidlösungen gelingt, eine Senfölverätzung des unbehandelten Auges zu verhüten.

Demonstrationen von Krankheitsfällen.

Schallinger, G.-Brünn: Boecksches Lupoid.

34jähr. Patientin, seit ½ Jahr erkrankt. Hauptsächlicher Sitz der Affektion Hals und obere Brustpartien, hinten Nacken und obere Rückenpartie. Zahllose mohn- bis hanfkorngroße, ganz hellbräunliche, leicht transparente, papulöse Efflureszenzen, außerdem einige fleckförmige Läsionen von gelblichbrauner Farbe im Gesicht. Klinische Diagnose Syringozystadenom. Der histologische Befund ergab überraschenderweise typisches Miliarlupoid. Die Affektion heilte binnen kurzer Zeit unter Sonnenbestrahlung ab. Patientin ist jetzt 1 Jahr rezidivfrei.

Schallinger, G.-Brünn: Herpes zoster und Lichen ruber planus (Lichenifikation?).

Pollak, F. (Deutsche psychiatrische Klinik, Prag): Hemiatrophia systematisata cruris dextri et abdominis.

37jähr. Frau erkrankte im Anschluß an die zweite Gravidität unter tonischen Krämpfen an einer im Titel näher beschriebenen Hemiatrophie. Die klinische Untersuchung ergibt kapillaroskopisch das Bilde einer mittelschweren spastisch-atonischen Vasoneurose über beide Körperhälften verbreitet. Röntgenologisch eine mäßige Atrophie des Knochens an den Kondylen der Tibia und des Femur. Sonst o. B. Der vorliegende Krankheitsprozeß wird lokalisatorisch in den mesenzephalen Sympathikus als höchste Repräsentanz der Trophik verlegt, wobei in Anlehnung an die ersten Beschreiber dieses Krankheitsbildes, besonders Moebius, die Veränderungen am Gefäßsystem vermutungsweise für das Primäre gehalten werden. In Analogie zu dieser Lokalisation werden die seltenen Fälle von streng halbseitigem akromegalieähnlichem Überwachstum besprochen (Barilli, O. Fischer und ein eigener bisher unveröffentlichter Fall) sowie auf eigene Erfahrungen beim Morbus Raynaud mit mesenzephaler Lokalisation und dementsprechender Behandlung verwiesen. (Erscheint ausführlicher in einer späteren Arbeit.)

Digitized by Google

Aus der Deutschen Dermatologischen Klinik in Prag.

Kreibich: Lichenifikation unter dem Bilde des Lichen ruber acuminatus.

56jähr. Beamter. Am Stamm und Extremitäten annähernd das Bild des Lichen ruber accuminatus. Einzelknötchen nicht individualisiert genug, zu wenig gelbbräunliche Farbe, geringe Schuppung, nicht aus dem Gesunden hervortretend, von zentralen Stellen gegen die Peripherie kleiner werdend. Unter dem Kragen Herde mehr planusartig, aber als Lichenifikation zu erkennen. Intensivstes Jucken seit längerer Zeit und heftiges Scheuern zugegeben. Keine Vaselindermatitis. Ausgesparte, fünfkronengroße Herde, ähnlich wie bei Prämykosis, Fehlen jeder teigigen Infiltration. Harte Drüse rechts konnte an Lymphogranulom denken lassen, wenn nicht am Nacken wiederholte Furunkel bestanden hätten. Röntgenbefund der Lunge spricht nicht deutlich genug für und nicht gegen diese Annahme, so daß der Grund des Juckens bis jetzt ungeklärt erscheint. Es wurde das Rückenmark bestrahlt. Hautveränderung in der nicht abgedeckten bestrahlten Zone prompt verschwunden. Deshalb wird direkte Hautbestrahlung durchgeführt.

Kreibich: Morbus Bowen.

43jähr. Patient, wies seinerzeit 3 Herde von Bowen auf, deren Histologie publiziert wurde. Dazu sind derzeit zwei neue Herde gekommen. Außerdem weist Patient typischen Lichen ruber planus der Mundschleimhaut, rund papulös organisierten Lichen ruber des Skrotums und Lichen ruber verrucosus mit zentraler Atrophie der Unterschenkel auf.

Kreibich: Naevuskarzinom.

34jähr. Patient weist auf dem Kopf mehrere rotbraune Tumoren auf. Sie könnten für Spiegler-Tumoren oder Mycosis fungoides d'emblée gehalten werden. Dagegen spricht die Härte der Tumoren und die vergrößerten Lymphdrüsen an Hals, in der Achsel auf beiden Seiten. Die Härte der Drüsen spricht auch gegen Leukämie (Blutbild normal). Drüsen links viel größer, besonders taubeneigroße Kubitalis. Diese führt zur Hand, die angeblich wegen Tuberkulose des einen Fingers amputiert wurde und neben der Narbe Tumoren zeigt. Diagnose Naevuskarzinom mit zahlreichen Metastasen in der Haut und im äußeren Gehörgang. Die klinische Diagnose wurde durch die Histologie bestätigt. (Nachtrag: 2 Wochen nach der Demonstration Exitus. Die Sektion ergab zahlreiche Metastasen in inneren Organen.)

Dufke: Lupus pernio.

35jähr. Patientin; bläulichrote, mit Teleangiektasien versehene Infiltrate an der Nasenspitze, plattenartiger tiefer liegender Herd unter dem Kinn. Sämtliche Finger verdickt, aufgetrieben. Am kleinen Finger bläulichrotes flaches Infiltrat mit gelblichbraunen Stippchen. Röntgen: verdickte Kortikalis, Aufhellung und Lückenbildung. Histologisch: scharf abgesetzte Epitheloidzellhaufen mit Rundzellen. Klinisch und röntgenologisch kein Anhaltspunkt für Tuberkulose innerer Organe. Drüsen o. B. Tuberkelbazillen im Gewebsschnitt sowie im Tierversuch negativ, dagegen viermalige positive Herd- und Stichreaktion auf ATK. subkutan; keine Allgemeinreaktion. Weiterhin trotz Dosen bis 3 mg keine Reaktion mehr auslösbar. Also positiver allergischer Zustand des Organismus, im weiteren Verlaufe Änderung des allergischen Zustandes ohne Auftreten irgend welcher klinischer Symptome zur positiven spezifischen Anergie. Die positive Herd- und Stichreaktion spricht im Sinne der tuberkulösen Ätiologie dieser Erkrankung.

Dufke: Lichen ruber planus der Wangen- und Zungenschleimhaut.

16jähr. Patientin. An der Zunge etwa fünfkronengroßer rundlich begrenzter Herd mit angedeuteter Abheilung im Zentrum von bläulichweißem Farbenton. In nächster Umgebung zwei weitere kleine Flecke. Weitgehende Ähnlichkeit mit einer Verätzung mit Argentum nitricum. An der Wangenschleimhaut beiderseits an den den Molaren entsprechenden Partien zierliche, netzartige, ringförmige, federartig sich aufsplitternde, weißliche Epithelveränderungen. Der Fall erscheint bemerkenswert, weil die Schleimhautveränderungen seit etwa einem halben Jahre die einzige Manifestation, das Initialsymptom eines Lichen ruber planus darstellten. Diagnose erscheint gesichert durch zwei typische vor kurzem aufgetretene Lichen-ruber-planus-Effloreszenzen an der Kreuzbeingegend.

Aussprache: Kreibich: Lichen-ruber-planus-Herde sprechen für reaktives Auftreten. So Herde hinter dem Weisheitszahn (häufiger Ort von Reizungen). Der Herd mitten in der Zunge deutet auf Trauma. Im Kleiderbund sieht man gewöhn-

Digitized by Google

liche Follikelbetonung durch Reibung und in der Mitte eine einzige typische Lichen-ruber-planus-Effloreszenz.

Dufke: Lymphangioma multiplex cysticum.

Neuerliche Demonstration des in der Sitzung vom 14. XI. 1926 von Schröpl gezeigten Falles. Zustand seit Kindheit bestehend. In Gruppen angeordnete Bläschen mit durchscheinenden, teils auch hämorrhagischem Inhalt, daneben als Effekt vorhergegangener Behandlung und wiederholter Erysipele Keloidbildung. Lokalisation rechter Schultergürtel. Histologisch: zystische Hohlräume von Endothel ausgekleidet und mit Flüssigkeit gefüllt.

Lewith, R.: Erythema gyratum recidivans.

Ringförmige und gyrierte, leicht erhabene, urtikariell erythematöse Herde bis zu Kronengröße, zeitweise verschwindend und wiederkehrend, an den Beugeseiten der Arme, Palmae, Kreuz, Lendengegend, Außenseite der Oberschenkel lokalisiert. Einzureihen in die Gruppe der atypischen Erytheme, die Jadassohn als Erythema gyratum symplex, Strempel als Erythema mikrogyratum persistens beschrieben hat. Doch während bei den Fällen Jadassohn (Jaffé), Strempel Angina oder eitrige Gingivitis vorangegangen sind, die als ätiologische Noxe aufgefaßt wurden, führt unser Pat. (Mediziner) seine Erkrankung auf einen im 12. Lebensjahre durchgemachten Nervenchok zurück, dem die Hauterkrankung folgte und nach Besserung des nervösen Zustandes auch an Intensität abnahm. In den letzten Jahren Auftreten immer nur im Zusammenhange mit sexuellen Reizzuständen. Auf Grund obiger präziser Anamnese und da Medikamente, alimentäre Intoxikation, Angina mit Sicherheit ausgeschlossen werden konnten, wird die Hautaffektion als Angioneurose aufgefaßt.

Lewith, R.: Lupus miliaris explosivus disseminatus.

Knötchenförmige Effloreszenzen im Gesicht, am Kopf, Stamm und Extremitäten, von denen ein Teil Lupusknötchencharakter aufweist, der größere Teil aber pustulös beschaffen und akuter bräunlichrot verfärbt ist, mit stellenweise zyanotischer Komponente. Neben diesen oberflächlichen Effloreszenzen finden sich tiet sitzende (der Kutis angehörende) bis erbsengroße Knoten, die gegen die Oberfläche zu wachsen, wobei die sie bedeckende, zu Beginn normale Haut einen bläulichroten Farbenton annimmt. Einzelne dieser Herde involvieren sich spontan, andere werden lebhafter rot und pustulös. Abheilung mit Narbe. Also klinisch eine Form der Hauttuberkulose, die z. T. Lupuscharakter zeigt, z. T. sich klinisch dem papulonekrotischen Tuberkulid nähert. Doch ergab die Histologie sowohl der oberflächlichen Knötchen als auch der Kutisinfiltrate lupösen Aufbau mit epitheloiden und Riesenzellen, so daß der Fall als ein über den ganzen Stamm ausgebreiteter Lupus miliaris disseminatus aufzufassen ist. Lungenbefund o. B. Auf $^1/_{10}$ mg ATK. schwach positive Stichreaktion. WR negativ.

Samek: 5 Fälle von Lymphogranuloma inguinale.

Demonstration teils geheilter, teils florider typischer Fälle. Betont wird die Häufigkeit des Vorkommens der Erkrankung besonders in Kombination mit Ulcus molle, deren Sicherstellung nur durch die Intrakutanprobe nach Frei möglich wird. In ätiologischer Hinsicht meist negative Ergebnisse, vereinzelt wurden Pseudodiphtheriebazillen, einmal ein Bazillus aus der Subtilisgruppe gezüchtet. Therapeutisch wird Tartarus stibiatus in Kombination mit Röntgentherapie als Mittel der Wahl empfohlen.

Samek: Lymphstauung der Penishaut als Folge gonorrhoischer Lymphadenitis.

21jähr. Patient, bei dem im Anschluß an eine Gonorrhoe ein entzündliches Ödem des Präputiums auftrat und trotz antiphlogistischer Maßnahmen nicht zur Rückbildung zu bringen war; die Schwellung nahm allmählich eine teigige Konsistenz an, es entwickelte sich der Zustand einer Lymphstauung, der bereits viele Monate besteht. Dorsaler Lymphstrang federkieldick, hart, inguinale Lymphdrüsen scheinbar unverändert. Exzision eines etwa haselnußgroßen inguinalen Lymphknotens, aus dem Gonokokken in Reinkultur gezüchtet werden konnten. Die histologische Untersuchung bestätigte die Annahme, daß der gonorrhoische Prozeß zu einem fast völligen Schwund der Drüsensubstanz infolge exsudativ proliferativer Entzündung geführt hatte. Starker Sinuskatarrh mit zahlreichen Leukozyten und gequollenen Endothelien in den erweiterten Sinus. Die normalen Rindenfollikel sind durch Infiltrationsmassen, bestehend aus Lymphozyten und Plasmazellen, konsumiert;

Digitized by Google

reichliche bindegewebige Proliferation von der Rinde und Kapsel ausstrahlend. Das Besondere des Falles liegt darin, daß der gonorrhoische Prozeß ohne Suppuration zu einer nur mikroskopisch nachweisbaren entzündlichen Verlegung der abführenden Lymphwege innerhalb der Lymphdrüsen und vermutlich auch in der Peripherie geführt hatte. In pathogenetischer Hinsicht besteht eine Analogie zum Ulcus vulvae chronicum (Koch) und zum chronischen Unterschenkelekzem (Jadassohn). (Erscheint ausführlich.)

Schnabl, Elly: Porokeratosis Mibelli.

Seit der Demonstration in der Sitzung vom 6. XI. 1927. Befallensein auch des rechten Ohrläppchens und Auftreten eines neuen Herdes an der linken Wange. Die alten Herde unverändert.

Schnabl, Elly: Granuloma anulare.

35jähr. großer, kräftiger Mann. Seit 10 Jahren bestehende typische Herde an beiden Ellenbogen und Handrücken, ungefähr kindeshandtellergroß. Lungen klinisch und röntgenologisch o. B. Nach $^1/_{10}$ mg ATK. heftige Stich-, deutliche Herdreaktion.

Aussprache: Kreibich: Die rundbucklige, zentral undeutlich eingesunkene Form des Granuloma anulare kann mit Perniones verwechselt werden. Diese Form fand sich in einem Teil neben Sehnenscheidenhygrom. Typische Histologie.

Fischer, E.: Erythema exsudativum multiforme grave.

Großknochiges Erythema multiforme, lokalisiert an den Streckseiten der Unterarme, an den Handrücken, über dem Knie, an den Unterschenkeln und am Nacken. Die Affektion ist etwa 10—14 Tage nach einer fieberhaften Angina aufgetreten. Harn ohne pathologische Bestandteile.

Fischer, E.: Lichen nitidus generalisatus.

20jähr. Patient. Außer einem luetischen Exanthem, das unter spezifischer Behandlung abheilte, Ausschlag kleinster gelblicher, bis gelbbrauner, planer, glänzender Knötchen, vorwiegend lokalisiert auf den Beugeseiten der Handgelenke, an den Ellenbogen, am Penis, in der Interglutäalfalte, an den äußeren Flächen der Knie. Die Knötchen waren nicht an die Follikel gebunden. Die Affektion besteht seit 9—10 Jahren ganz stabil, ohne je dem Pat. subjektive Beschwerden verursacht zu haben. Von den in Betracht kommenden Diagnosen wurden Lichen ruber planus und Lichen simplex ausgeschlossen. Der eigentümliche Glanz, die Lokalisation besonders am Penis führte gleich auf die Diagnose: Lichen nitidus, die durch die histologische Untersuchung erhärtet wurde. Die Histologie zeigte ein an die Epidermis angepreßtes Knötchen von tuberkulösem Bau: Epitheloidzellen, in manchen Schnitten zahlreiche Riesenzellen, Rundzellenwall. Zur Frage der Ätiologie angestellte Untersuchungen: Tuberkulosebazillen im Schnitt negativ. Klinisch keine Zeichen von Tuberkulose. ATK. subkutan 0,1 mg ergab eine mäßige Stichreaktion, keine Herd- noch Allgemeinreaktion. Die lokale Tuberkulinwirkung durch Moros diagnostische Tuberkulinsalbe ergab bei Einreibung durch 2 Minuten auf der gesunden Haut eine sehr schwache, eben angedeutete Reaktion, während die Effloreszenzen eine ausgesprochene Reaktion zeigten, die schon nach 12 Stunden auftrat und fast 10 Tage deutlich bestehen blieb.

Haber: Naevus fibromatosus. (Demonstriert in der Sitzung vom 4. XI. 1928.)

52jähr. Mann. Familienanamnese o. B. Intern, neurologisch o. B. WR. negativ. Seit 3 Jahren bestehende Hautaffektion. Lokalisation: Scheitel, äußere Gehörgänge fast bis zum Trommelfell reichend, ferner die Gegend um den Anus, Perineum und hintere Skrotalwand. Morphologisch: am Scheitel flach erhabene bis linsengroße Effloreszenzen von normalem Hautkolorit. Äußerer Gehörgang: papillärer Charakter der Effloreszenzen. Genitalgegend: Tumormäßige Ausbildung der Affektion, papillomatös, hier starke Betonung des Pigments; speziell die umgebende Haut braunschwarz. Histologie: Fibrome in der Kutis und im Stratum papillare. Epidermis unverändert. Wegen der auffallenden Symmetrie der Affektion ist dieselbe als Naevus anzusprechen.

Weinberger: Lymphskrotum.

21jähr. Patient. In der Kindheit Keratitis phlyctaenulosa und skrophulöse Drüsenprozesse durchgemacht. Seit 5 Jahren bestehende Affektion. Das ganze Genitale auf das Vielfache vergrößert, die Skrotalhaut und der Penisschaft elefantiastisch verdickt, daß nur die Glans sichtbar ist. Am Skrotum, Perineum, Mons veneris und in den Femurfalten papillomatöse und warzenartige Wucherungen. Die ganze Bauchpartie unterhalb des Nabels und die proximale Partie der medialen Seite des linken Oberschenkels ist in die elefantiastische Verdickung einbezogen. WR, Freische

Digitized by Google

Kutanimpfung auf Lymphogranuloma inguinale negativ. Auf $^1/_{10}$ mg ATK. mächtige Stichreaktion und skarlatiniformes Tuberkulinexanthem. In den nächsten 24 Stunden prall elastisches Ödem der Glans und des Penis. Das nach 48 Stunden angefertigte Blutbild ergab eine Eosinophilie von 24%. Für eine parasitäre Erkrankung sonst kein Anhaltspunkt. Die Eosinophilie wird als anaphylaktische Eosinophilie nach der Tuberkulinreaktion aufgefaßt, und die Hautaffektion als ein Folgezustand von tuberkulöser Erkrankung der tiefen Beckendrüsen gedeutet, welcher durch Verlegung der Lymphbahnen die Lymphstauung bewirkt hat. (Erscheint ausführlich.)

Kasztor: Lichen obtusus.

53jähr. Patient. Die Affektion begann im Kindesalter, heilte unter Salbentherapie ab und flammte von neuem vor 7 Jahren auf, Lokalisation an den Ober- und Unterschenkeln. Exzessiv juckende Effloreszenzen, meist zerkratzt, halbkugelförmig, von braun- bis blauroter Farbe, fühlen sich rauh an, sind von harter Konsistenz, transformieren sich in keine andere Morphe, einige bilden sich im Laufe der Jahre zurück. Salbentherapie jetzt machtlos, auf Röntgenbestrahlung leichte subjektive Besserung.

Fischer, Klara: Myomatosis cutis.

Es handelt sich um den von Sobotka im Arch. f. Derm., Bd. 89, H. 2—3 publizierten Fall.

Fischer, Klara: Lupus vulgaris eczematisatus.

Neuerliche Demonstration des in der Sitzung vom 4. XI. 1928 vorgestellten Falles. Derzeit weitgehend gebessert, die Ekzemapapulatum-artige Herdreaktion (nach 0,1 mg ATK.) geschwunden, Fisteln geschlossen. Lichen scrophulosorum persistierend. Der Tierversuch ergab ulzeröse Tuberkulose des Stichkanals, Vergrößerung der inguinalen Drüsen, positiven Bazillenbefund in Haut und Drüse.

Fischer, Klara: Ichthyosis congenita.

Typischer Fall. Schlangenhautähnliche Felderung der Haut. Weder Konsanguinität, noch Heredität nachweisbar.

Fischer, Klara: Onychogryphosis.

Erstes Auftreten der Nagelveränderungen während der Schwangerschaft mit Restitutio ad integrum nach wenig Wochen. Derzeit Besserung nach Thyreoideamedikation, vor allem an den zuletzt erkrankten Nägeln. R. Lewith-Prag.

Referatenteil

Fachzeitschriften

Il Dermosifilografo

Jahrg. 3, Nr. 10

Ciambellotti, E.-Siena: Erpete recidivante del volto di probabile natura anafilattica (Rezidivierender Herpes des Gesichts, wahrscheinlich anaphylaktischer Natur). S. 523.

19jähr. Mädchen. Anamnese: Pat. machte die üblichen Kinderkrankheiten mit. Im ersten Lebensjahre trat eine Hautaffektion auf, welche sich in Intervallen von 6—12 Monaten ohne nachweisbaren Grund wiederholte, bis sie vom 13. bis 16 Lebensjahre ganz ausblieb, um mit dem Eintreten der ersten Menses, welche einen dysmenorrhoischen Typus zeigte, wieder zu erscheinen. Die Affektion, ein typischer Herpes zoster, war stets von neuralgischem Brennen in der Jochbeingegend, der Orbita und der linken Oberlippenhälfte begleitet. In der Zeitperiode, wo die Affektion nicht auftrat, bestand ein schmerzhaftes Brennen in der Rückengegend der Pat. Außerdem traten bei ihr im Sommer heftig juckende Quaddeln, Rhinitis, Konjunktivitis, Anfälle von Hyperthermie, Gastralgie und Erbrechen auf, letztere Beschwerden, besonders nach Genuß von Rindsleber akzentuiert. Die objektive Untersuchung ergab keine Erkrankung der inneren Organe oder des Zentralnervensystems und keine Anzeichen einer endokrinen Störung. Im Harn und Stuhl nichts Abnormes. Blutbefund: Leichte Oligämie, normale Leukozytenformel (eosinophile Zellen 3—4%). WR, MR und die Hechtsche R. negativ. Die Bestimmung der fixen Alkali

Digitized by Google

(Slyke) ergibt normale Verhältnisse. Grundumsatz um 11% erhöht. Es wurden vom Verf. bei der Pat. zahlreiche Antigene (Methode von Walker), aber mit negativem Erfolge, vorgenommen. Erst mit einem frischen Ovarialpräparat wurde eine stark positive Reaktion erhalten, worauf bei der Pat. zwecks Desensibilisierung weitere 14 Introdermo (mit 0,1) und 4 subkutane Injektionen von 0,01 von „Ovarial" vorgenommen wurden; hierauf durch 10 Monate normaler Verlauf der Menstruationen und Ausbleiben des Herpes. Verf. bespricht dann die wahrscheinliche Ätiologie des bei der Kranken beobachteten Herpes und glaubt, daß auf dem hypersensibilisierten Terrain (anaphylaktischer Typus) die ovariellen Hormone die Bedeutung eines Antigens angenommen hätten und daß der rezidivierende Herpes eine der zahlreichen anaphylaktischen Manifestationen gegenüber der ovariellen Sekretion sei. Gegen diese Annahme spreche aber nach Verf. der Umstand, daß der Ausfall der von ihm vorgenommenen Widalschen Probe negativ und der Prausnitz-Kuestersche Versuch sehr undeutlich ausgefallen sei. Schließlich bespricht Verf. die Frage, ob es außer dem infektiösen Herpes auch einen durch nervöse Einflüsse hervorgerufenen, anaphylaktischer Natur, gäbe. Er glaubt auf Grund genauer Analyse seines und anderer Autoren Fälle diese Frage bejahen zu können, und zwar in dem Sinne, daß einzelne Herpeseruptionen als infektiöse beginnen und sich dann nach verschiedenen Mechanismen wiederholen, wobei die größte Bedeutung der nervösen Läsion und nicht der Ursache zuzuschreiben sei. Auf die im weiteren Verlaufe der Arbeit ausgeführten Theorien des Verf. über die Anaphylaxie kann in diesem kurzen Referat nicht eingegangen werden.

De Napoli, F.-Bologna: La profilassi delle sifilide e della malattie veneree in Italia (Die Proyhylaxe der Syphilis und der venerischen Erkrankungen in Italien). S. 544.

Verf. zählt zunächst die verschiedenen Verordnungen (Regolamenti), welche die Regierungen Italiens von Cavour bis Mussolini erlassen hatten, auf und bespricht die sanitäre und antivenerische Gesetzgebung Italiens im allgemeinen, als da sind: die Anzeigepflicht und deren Beschränkung, die Dispensarien, die von der Regierung eingerichtet werden und zu deren Erhaltung sie beiträgt, dann die kommunalen und antivenerischen Dispensarien, die antivenerische Propaganda usw. Dann behandelt Verf. die Therapie der venerischen Krankheiten, wobei hauptsächlich auf die Frauen Bedacht genommen wird und in welchen auch zu ihrer Rehabilitierung Maßregeln getroffen werden. Trotz der herrschenden liberalen Auffassung steht es aber dem Präfekten auch frei, in besonderen Fällen gewisse Einschränkungen walten zu lassen, wo die öffentliche Gesundheit es erheischt, und selbst zu Zwangsmaßregeln zu greifen. Schließlich hofft Verf., daß es bald zu einer internationalen Zusammenarbeit kommen werde.

Jahrg. 3, Nr. 11

Truffi, M.-Padua: Oidiomicosi interdigitale (Interdigitale Oidiomykose). S. 571.

Fall von Oidiomycosis interdigitalis, eine 65jähr. Magd betreffend. Die Affektion begann vor 45 Jahren unter der Form einer leichten Erosion im III. Interdigitalraum der rechten Hand. Verlauf: Bald Besserung, bald infolge von lokaler Reizung Verschlimmerung. Seit etwa 1 Jahr machte sich in der Läsion eine progrediente Verdickung sichtbar, bis es zu folgendem Zustande kam: Der einige Millimeter über das Niveau emporragende Hautherd hat eine graue, faltige Oberfläche, ist mit schwer zu entfernenden Hornkrusten bedeckt, unter welchen man eine warzige, weißliche oder rosarote Oberfläche mit hier und da zottigem oder stacheligem Aussehen bemerkt. Kein Lymphstrang, keine Drüsenentzündung. Histologischer Befund: Starke Hyperplasie der Epidermis, Hyperkeratose. In der Basalschicht zahlreiche Kariokinesen. Über dem Rete findet sich eine sehr dichte Schicht von im Zustande der Paraeleidose befindlichen Elementen, welche fast die gesamte hyperkeratotische Masse ausmachen. Die Paraeleidose ist besonders sichtbar in der Umgebung der Dukti. Im Derma superf. und prof. befinden sich Infiltrate aus mono- und polynukleären Elementen, dann fixen Bindegewebszellen und wenigen Plasmazellen bestehend. Mikroorganismen nicht nachweisbar. Es gelang aus der Oberfläche der warzigen Herde regelmäßig einen Keim mit den Charakteren des Kryptococcus interdigitalis zu isolieren. Die Kulturen, unter die Haut eines Meerschweinchens eingeimpft, provozierten einen unbedeutenden Abszeß, von welchem eine Retrokultur des Pat. erhalten wurde. Die intraperitoneale Injektion ergab ein negatives Resultat.

Digitized by Google

Weitere Tierversuche ergebnislos verlaufen. Therapie und Verlauf: Heilung mit 6%igem Salizylvaselin.

Venturi, T.-Florenz: Sovra alcuni casi di vaccinosi accidentale (Über einige Fälle von akzidenteller Vakzinose). S. 576.

7 Monate altes Kind. Bis zum 4. Monat stets gesund gewesen, dann Auftreten eines jeder Therapie trotzenden Ekzems der behaarten Kopfhaut und der Stirn. Aufnahme in der Klinik: Hier fand sich Kopf, Hals und Gesicht mit einer kompakten Krustenmasse besetzt, welche, entfernt, zahllose linsen- bis erbsengroße Pusteln und Blasen sehen ließ, und von denen sich auch zwei in der Kornea des rechten Auges fanden. Kleinere Pusteln sitzen auf den Lippen und einzelne auf den Beinen und Armen. Innere Organe gesund. Es wurde die Diagnose akzidentelle Vakzinodermie, wahrscheinlich von einem anderen, geimpften Kind herrührend, gestellt. Verlauf: Anfangs zufriedenstellend, später aber kam es zu tonisch-klonischen Krämpfen, Fieber, Nackenstarre, Pneumonie und Exitus. Intra vitam waren folgende Proben und Untersuchungen angestellt worden: Urin, Blut: Befund normal. Histologische Untersuchung: Typischer Befund für Vakzinepusteln und Einwanderung von Mikroorganismen. Biologische Versuche beim Kind und bei Tieren: 1. Impfung des Kindes mit Lymphe vom Berner Institut: Erfolg negativ. Der Inhalt von unversehrten Pusteln wird in die Kornea eines Meerschweinchens eingeimpft. Es entsteht eine Keratitis und einige Pustelchen in der Umgebung. Enukleation des Auges. Die mikroskopische Untersuchung ergibt typischen Befund für Impfpusteln und Vorhandensein von Guarnierischen Körperchen. Dann wurde der Liquor des Kindes einem Tiere in die Kornea eingeimpft. Effekt: Keratitis. Enukleation des Auges. Befund wie bei Tier 1. Guarnieri negativ. Einem 3. Tier werden 2 ccm Liquor des Kindes endovenös injiziert, worauf dasselbe nach 5 Tagen einging, ohne Zeichen von Parese oder Paralyse gezeigt zu haben. Sektionsbefund: Mikroabszesse in der Niere, sonst alles, auch das Gehirn, normal. Ein 4. Tier wird mit dem am 3. Tage entnommenen Blute des 3. Tieres korneal geimpft. Effekt: Leichte Trübung der Kornea. Die Sektion des Kindes ergab außer Enzephalitis und Perivaskulitis und beginnender Mitralaffektion keine besonderen Befunde, ebensowenig wie die histologische Untersuchung der inneren Organe. 2. Fall: Ähnlich wie der erste. Auch hier Infektion von einem impetiginösen Ekzem aus. Heilung nach 10 Tagen. Auch hier wurden die oben beschriebenen Versuche vorgenommen, die aber resultatlos verliefen. 3. Fall: Analog wie der zweite. 4. Fall: Eine 45jähr. Frau betreffend. Lokalisation: Genitalien. Die Inf. erfolgte von einem kleinen Kinde, mit welchem die Pat. schlief. 5. Fall: 32jähr. Pat. Befund und Verlauf ähnlich wie der vierte. Verf. hebt in seinen Schlußsätzen den letalen Ausgang bei dem einen Kinde unter den Symptomen von Enzephalitis, welche auch histologisch und nekroskopisch bestätigt wurde, hervor (Gegenwart von Staph. pyog. aur.).

Dogali, M.-Rom: Lichen ruber planus acuto ed arsenobenzoli (Akuter Lichen ruber planus und Arsenobenzole). S. 602.

Es handelt sich um einen luetisch nie infiziert gewesenen Soldaten, welcher angeblich infolge von Schreck an einem Lichen ruber planus acuminatus erkrankte und gegen welchen 40 Injektionen von Na. kakod. ergebnislos gemacht worden waren. Verf. nahm nun beim Pat. endovenöse Injektionen von Novarsenobenzol (Billon) vor (Gesamtdosis 5,4 g), mit welcher Therapie komplette Heilung erzielt wurde.

Jahrg. 3, Nr. 12

Meineri, P.-Florenz: Studio sopra un caso di nevo anemico del Voerner (Untersuchung eines Falles von Naevus anaemicus Voerner). S. 619.

Verf. erinnert zunächst daran, daß Martinotti es war, welcher darauf aufmerksam gemacht hat, daß Voerner bei der Beschreibung des von ihm geschaffenen Typus einen konstanten Befund nicht erwähnt habe, und zwar die Hyperämie, welche mit der Anämie vergesellschaftet ist. Diesen Befund näher zu beleuchten ist Zweck der Arbeit des Verf. Klinischer Fall: Es handelt sich um einen 20jähr., sonst gesunden Mann. In der rechten Paramamellarlinie, in der Höhe der Klavikula, sieht man einige unregelmäßige, flache, rundliche, weiße, verschieden große Flecke, welche beim Druck auf ihre Ränder verschwinden, während in ihrer Zirkumferenz eine leichte hyperämische Zone mit unregelmäßigen Rändern sichtbar wird. Um aber die erwähnte hyperämische Zone zu sehen, ist es nötig, gewisse technische Kunstgriffe anzuwenden, da z. B. bei horizontaler Lage, besonders in der Frühe, es fast unmög-

Digitized by Google

lich ist, diese Farbenvarietät zu sehen. Wenn sich aber Pat. aufrichtet, so ist dieselbe sofort sichtbar. Dasselbe ist ebenso auch der Fall, wenn man die die Flecke umgebende Haut durch Reiben, Erwärmen oder durch faradischen Strom reizt, woraus Verf. schließt, daß die Grundzone des anämischen Hofes ein anderes Gefäßspiel habe als die normale Haut. Verf. untersuchte den Naevus auch mit dem Kapillarmikroskop, wobei er die Befunde Saphirs teilweise bestätigen konnte. Die Funktionsprüfung der Herde mittels des Dermographismus ließ normale Funktion der Gefäße des Naevus feststellen. Die Prüfung mit Adrenalin ergab: Die zwischen den weißen Flecken befindliche Haut reagiert mit normaler Ischämie, und im Gegensatz zu der Gegenseite mit einem intensiven roten Hof, welcher an der Grenze der weißen Flecke Halt macht. In den anämischen Herden geringer Effekt, während man an der Stichstelle einen runden anämischen Fleck und um ihn einen kaum sichtbaren roten Hof bemerkt. Es herrscht also überall normale Gefäßreaktion und kein Spasmus. Ferner prüfte Verf. die Flecke mit Morphium und mit Histamin, erhielt aber normale Befunde. Überraschend war dann die Tatsache, daß ein streifenförmiges Kantharidinpflaster innerhalb des anämischen Fleckes früher und intensivere Blasenbildung erzeugte als die umgebende normale Haut. Histologische Untersuchung: Hautbefunde: Das papillare und subpapillare Gefäßnetz fehlt fast vollständig, und der ganze anämische Fleck ist gefäßarm. Die tiefen und kommunizierenden Gefäße besitzen nur aus einer Endothelschichte bestehende Wände, haben weder perivasale Infiltrate noch eine Elastika, noch eine sonstige Verstärkung. Außerdem zeigen sich stellenweise Ausbuchtungen. Es ist also die Basis des Naevus anaemicus in der Hauptsache eine anatomische, was schon Saphir auf Grund seiner kapillaroskopischen Untersuchung angenommen hatte.

Balduzzo, G.-Padua: Eritrasma a localizzazioni multiple e non comuni (Erythrasma mit multiplen und ungewöhnlichen Lokalisationen). S. 633.

Fälle von Erythrasma mit abnormer Lokalisation, und zwar in der Achselhöhle und den angrenzenden Partien, dann auf der Brust und den Oberarmen, den Ellenbogenbeugen und Kniekehlen. Die histologische Untersuchung bestätigt die Befunde von Meineri (siehe diese Wochenschrift, 1928, Bd. 87, S. 1488).

Jahrg. 4, Nr. 1

Meineri, P.-Florenz: La Dermatologia nel „de Medicina" di Aulo Cornelio Celso (Die Dermatologie in der „de Medicina" des Aulus Cornelius Celsus). S. 1.

Aulus Cornelius Celsus lebte zur Zeit des Tiberius, schrieb ein aus vielen Bänden bestehendes Werk unter dem Titel „De artibus", in welchem er unter vielen anderen Argumenten auch solche juristischer, kriegswissenschaftlicher, philosophischer, geschichtlicher und medizinischer Natur behandelte. Alle diese Bände sind verloren gegangen, und nur der über die Medizin, vielleicht weil er der beste war, ist erhalten. Celsus war der erste Arzt, welcher sich der lateinischen Sprache bedient hat. Was die Dermatologie betrifft, so finden wir zunächst die Lepra erwähnt, damals unter dem Namen Elephantiasis bekannt, dann das Erysipel, den Karbunkel, gegen welchen sofortiges Ausbrennen empfohlen wird; das Karzinom sei weniger gefährlich als der Karbunkel, wenn es nicht durch irrationelle Behandlung gereizt wird. Bezüglich der übrigen Beschreibung des Karzinoms, so haben die späteren Autoren bis auf die heutige Zeit fast nichts Neues hinzufügen können. Weniger bestimmt und verständlich geschildert ist das nach Renzi dem Lupus entsprechende Therion. Das „heilige Feuer" dürfte eine Varietät unseres Herpes zoster sein, während die andere Varietät des „heiligen Feuers" unserem Herpes circinatus entsprechen dürfte. Das Ulcus varicosum entspricht bei C. dem Ulkus des Chiron. Sehr präzis sind das Erythema pernio und dann der Furunkel beschrieben. Zu den eitrigen Affektionen rechnet C. auch das Phyma und das Figellum. Während der Abszeß exakt beschrieben ist, entspricht das von C. beschriebene Cherion nicht vollständig dem unsrigen Cherion, sondern vielleicht dem Furunkel. Ein ganzes Kapitel ist dann den Warzen, den Zysten, den Kondylomen und den Schwielen gewidmet. Unter dem Namen Pusteln vereinigt C. Pustulose, Urtikaria, Sudamina u. a., während Impetigo von C. Flisatium genannt wird. Zu dieser Gruppe zählt C. auch das Ekthyma. Die Skabies, wie sie von C. aufgefaßt wird, deckt sich nicht vollständig mit unserer Krätze. Noch weniger aber hat die Impetigo des C. mit unserer Impetigo etwas zu schaffen, da zu jener z. B. auch die Psoriasis gerechnet wird, ebenso wie die unter dem Namen Papeln vereinigten Affektionen nichts mit unseren Papeln zu schaffen

Digitized by Google

haben. Dagegen scheint die Vitiligo des C. der unsrigen zu entsprechen. Bezüglich des Haarausfalles gibt C. für denselben einige Rezepte an, erklärt aber den Ausfall durch Alter als unheilbar. Etwas vage ist sein Begriff „porrigo" und scheint allerlei Haarkrankheiten zu umfassen. Auch die „Sycosis" entspricht nicht ganz der unsrigen, während die Area des Celsus sich vollständig mit der heutigen deckt. Schließlich erwähnt C. die „porri", die Lentigines und die Epitheliden, welche eine besondere Behandlung nicht verdienen; allein man könne, sagt C., „eine Frau nicht daran hindern, sich schön zu machen". Bezüglich der chirurgischen Affektionen, so beschreibt C. die Zysten in exakter Weise. Verf. schließt aus den exakten Kenntnissen des C., daß dieser im Gegensatze zu Plinius die Medizin ausgeübt haben müsse. Schließlich bringt Verf. ein Schema der Einteilung der Hautkrankheiten durch Celsus.

Maierano, M.-Turin: Un caso di morbo di Bowen (Ein Fall von Bowenscher Krankheit). S. 22.

Es handelt sich um eine 63jähr. Frau. Im Alter von 33 Jahren bemerkte Pat. einen kleinen roten Fleck, welcher sich allmählich vergrößerte, sich immer mehr mit Schuppen bedeckte, bis er die Form einer Psoriasis annahm, heftig juckte und allmählich die Dimensionen von 10:5 ccm erreichte. Später traten etwa 30 ähnliche, teils glatte, teils erodierte Effloreszenzen auf, von denen eine sich zu einem nußgroßen Tumor umwandelte, welcher chirurgisch entfernt wurde. Ein Jahr darauf wurden ein zweiter identischer Tumor und vor einem Jahr vier ebensolche exstirpiert. Ferner wurde ein makroskopisch keine Zeichen von Neoplasma zeigender Herd zwecks histologischer Untersuchung entfernt. Die Leistendrüsen nur mäßig vergrößert. Die WR negativ. Pat gibt an, daß unter allen bisher angewandten Kuren nur die Heliotherapie einen Effekt gezeigt hätte. Histologische Untersuchung: Es fanden sich multiple Läsionen vom Typus des Basalzellenkrebses auf einem durch präkanköse Läsionen vorbereiteten Boden, weshalb die Diagnose auf Bowensche Krankheit gestellt wurde.

Cortella, E.-Perugia: Le tigne in Perugia e provincia (Die Trichophytien in der Stadt und der Provinz Perugia). S. 31.

Verf. hat aus den klinischen Registern der Universitätsklinik Perugia festgestellt, daß vom September 1924 bis Oktober 1926 im Ambulatorium 24 Fälle von oberflächlicher, 5 von tiefer Trichophytie, 8 von Sycosis paras., einer von Favus der behaarten Kopfhaut und 27 Fälle von Trichophytie der unbehaarten Haut untersucht worden sind, also zusammen 5—4% der Gesamtzahl aller ambulatorischen Fälle der Klinik. Von den Feststellungen des Verf. sei hervorgehoben: 1. daß 86,6% durch Tr. violaceum hervorgerufen und 2. daß zwei verschiedene Formen des Tr. viol. beobachtet worden waren. In therapeutischer Hinsicht kamen die üblichen Mittel, darunter auch Thallium in Betracht.

Pierangeli, W.-Ancona: Di ulteriori esperience con i preparati delle serie acridinica per via endovenosa nelle terapia blenorragica (Über die weiteren mit den Präparaten der akridinischen Serie auf endovenösem Wege erzielten Erfahrungen bei der Behandlung der Gonorrhoe). S. 35.

Verf. hat 211 Fälle von Blennorrhoe mit endovenösen Injektionen von Akridinpräparaten behandelt. Von diesen hatten 137 Urethritis ac. anterior, davon 42 Fälle nicht seit über 3 Tagen, 66 seit 3—10 Tagen und 29 seit 10—25 Tagen bestehend. 52 Fälle hatten Urethritis ac. totalis von verschiedener Dauer (17 davon waren kompliziert mit Zystitis und 11 mit Epididymitis) und 22 Fälle hatten Urethritis chron. totalis. Von all diesen Fällen wurden 12 Fälle von Urethritis ac. ant. (Erkrankungsdauer nicht über 3 Tage) ausschließlich mit endovenösen Injektionen von Trypaflavin behandelt, während in allen anderen eine gemischte (d. h. auch lokale) benutzt worden war. Die Trypaflavinlösung wurde in 2%iger Konzentration und in Dosen von 8—10 ccm an abwechselnden Tagen in die Vene injiziert und gleichzeitig als Antiphotokatalisator Resorzin per os verabreicht. Es wurden nie irgend welche allgemeine Beschwerden, außer einem flüchtigen Erythem, beobachtet. Sämtliche 211 Kranke erhielten zusammen 2537 endovenöse Injektionen von Trypaflavin. Gesamtzahl der Injektionen bei den einzelnen Pat.: 5—25. Resultate: Von 12 Fällen von Urethritis gon. ant. Heilung in 36 Fällen ohne lokale Behandlung, bei 95 Fällen von seit 3—25 Tagen bestehender Urethritis gon. ant. Heilung durchschnittlich in 28 Tagen, aber bei gemischter Behandlung. Brillant waren die Resultate bei Zystitis, weniger gut bei Epididymitis. Verf. kann die Behandlung mit den Akridinpräparaten bestens empfehlen.

E. Freund-Triest.

Digitized by Google

Bücherbesprechungen

Joseph, J.-Berlin: Nasenplastik und sonstige Gesichtsplastik nebst einem Anhang über Mammaplastik. Ein Atlas und Lehrbuch. Abt. 2: Seite 209—496 mit 646 zum Teil farbigen Abbildungen im Text. Verlag von Curt Kabitzsch, Leipzig 1929. Preis RM. 85.—.

Die zweite Abteilung des Josephschen Werkes über plastische Operationen, dessen erster Teil in dermatologischen Kreisen mit Recht großes Aufsehen erregt hat (siehe diese Wschr., Bd. 87, S. 1629), ist jüngst erschienen. Jede Seite des Buches zeigt, wie der große Operateur sich bemüht hat, die bereits bekannten Methoden und auch die von ihm selbst ersonnenen Methoden genau darzustellen, und wie meisterhaft sich Wort und Bild vereinigen, um das Verständnis der Operationen zu erleichtern und Grundlagen für das praktische Handeln zu geben. Der erste Teil des Buches hat die Nasenverkleinerung und die Schiefnasenbehandlung behandelt; der nun vorliegende zweite Teil umfaßt die Methoden des Nasenersatzes, zeigt die Bildung der Nasenhaut und der Nasenschleimhaut, die Schaffung der Nasenlöcher, die Wirkung von Defekten nach Lupus und Lues, die Heilung von Nasenspitzendefekten, die Korrektur der Sattelnase durch Einfügung von Knochen oder Knorpel oder Elfenbein, bespricht die Nachteile der Paraffineinspritzung und zeigt, mit welchen überraschenden Resultaten man Schrumpfnasen, Plattennasen und Doggennasen zu behandeln vermag. Ein wichtiges, für den Dermatologen außerordentlich dankbares Gebiet ist die in dem vorliegenden Buche sehr ausführlich beschriebene Behandlung jener Fälle, in welchen das Nasengerüst intakt ist und nur die äußere Haut der Nase ganz oder teilweise ersetzt zu werden braucht. Die Indikation hierfür ist gegeben durch häßliche, meist durch Verbrennung entstandene Narben, ferner durch Naevi und durch Rhinophym; weiter gehören hierher die Nasenfisteln und die falschen Nasenlöcher. Der ungeheure Reichtum des Werkes an Bildmaterial — die erste Abteilung brachte 409 Abbildungen und die zweite Abteilung sogar 650 zum Teil farbige Abbildungen — macht den unvergänglichen Wert des erstaunlich geschickt gearbeiteten Werkes aus, das für den Chirurgen ebenso wichtig wie für den Dermatologen notwendig ist, da es dem ersteren neue Methoden vorführt, dem letzteren aber ein ganz neues Tätigkeitsgebiet erschließt. In keiner fremdländischen Literatur ist etwas Ähnliches zu finden. F. Winkler-Wien.

Bab, M.-Berlin: Moderne Kosmetik unter besonderer Berücksichtigung der chirurgischen Kosmetik. Verlag von S. Karger, Berlin 1929. Preis RM. 2.80.

Das Büchlein, das hauptsächlich für den Allgemeinpraktiker bestimmt ist, gibt in kurzer, gedrängter Form einen Überblick über die wichtigsten Methoden der modernen Kosmetik. Seinen Zweck, den Praktiker hierbei schnell und sicher zu orientieren, kann das übersichtlich zusammengestellte Material in vollem Maße erfüllen, zumal nur das Wissenswerteste gebracht wird und vieles andere, was den modernen Anschauungen nicht mehr entspricht, fortgelassen ist. Auch aus der großen Zahl der kosmetischen Rezepte werden nur die gebräuchlichsten gebracht. Neben der allgemeinen Kosmetik sowie der speziellen Kosmetik der Haut und der Haare wird auch in einem besonderen Kapitel die chirurgische Kosmetik der einzelnen Körperteile kurz und übersichtlich abgehandelt. Für jeden, der sich schnell in die hauptsächlichsten Fragen der Kosmetik einen Einblick verschaffen will, ist dieses Büchlein ein wertvolles Hilfsmittel.

B. Peiser-Berlin.

Rost, G. A.: Malattie della pelle (Hautkrankheiten). Übersetzung des Dr. Conte, durchgesehen und vervollständigt durch einen Anhang von Prof. Fontana. Unione Tipografico-Editrice Torinese, 1929, XVI u. 698 S. Preis L. 80.—.

Das Handbuch von G. A. Rost — bei den deutschen Lesern bekannt und geschätzt — wird sicher auch bei den italienischen Ärzten, und zwar nicht nur bei den Dermatologen, lebhaften Anklang finden. Schon im Jahre 1926, als das hervorragende Buch, reich an genialen und originellen Anschauungen — besonders was die Nomenklatur und die Klassifikation anbetrifft — in der deutschen Auflage erschien, hatte es auch in Italien lebhaftes Interesse gefunden, welches sicherlich, nun die Übersetzung erschienen ist, nur noch wachsen wird. Das Buch hat in der Übersetzungsausgabe nichts von der schönen Ausstattung verloren. Fontana hat für dieselbe gesorgt und gibt uns außerdem noch im Anhang kurze Winke über einige seltene Hautkrankheiten und über die Klassifikation der pflanzlichen und tierischen Hautparasiten. M. Monacelli-Rom.

Digitized by Google

Wolff, J.-Berlin: Die Lehre von der Krebskrankheit. Von den ältesten Zeiten bis zur Gegenwart. Bd. 1. 2. verbesserte Auflage. Verlag von Gustav Fischer, Jena 1929. Preis RM. 38.—, geb. RM. 44.—.

Das in 2. Auflage vorliegende Buch ist das gleiche Quellen- und Standardwerk der Lehre von der Krebskrankheit von den ältesten Zeiten bis zur Gegenwart geblieben. Forscher und Praktiker finden in Wolffs Werk, das ein Lehr- und Handbuch zugleich ist, alles Wissenswerte aus der Geschichte der Krebsforschung und der Krebsentstehungstheorien. In gründlichster Weise, mit peinlicher Berücksichtigung der fast unübersehbaren Literatur in ihren Originalarbeiten, hat der Verf. ein gigantisches Material zusammengestellt und derartig fesselnd kritisch verarbeitet, daß die oft große Sprödigkeit des Stoffes nie Langweile und nie den bekannten Schrecken vor der Durcharbeit durch große „Wälzer" aufkommen läßt. Wer das Buch liest, erhält durch die Darstellungskunst des Verf. einen grandiosen Überblick nicht nur über die Entstehungsgeschichte unseres Wissens von der Krebskrankheit, sondern der gesamten pathologischen Anatomie, ja der Medizin überhaupt. Wie in der 1. Auflage, so sieht Verf. auch jetzt in den Kenntnissen und Erkenntnissen der histologischen Struktur des Karzinoms das Fundament aller Forschung, auch der experimentellen. Deshalb ist die Entstehung unseres Wissens über Morphologie und Histologie des Krebses bis zu dem heutigen Stand der Wissenschaft in höchst eingehender und alle Einzelheiten berücksichtigender Form das Grundmotiv der Darstellung. Sie führt den Leser durch die Wandlungen der Theorie von der Atra bilis über die Lymph- und Blastemtheorie zur Zellularpathologie und zu den Embryonaltheorien Cohnheims und Ribberts. Im Abschnitt „Die Zelltheorien" bringt Verf. dann die neueren Fortschritte und Erkenntnisse der Morphologie und Biologie der Zelle bis zu den Arbeiten v. Hansemanns und Lubarschs. Der Schlußabschnitt behandelt die parasitären Theorien bis zur neuesten Zeit (Gye und Barnard). In diesem Abschnitt gibt der Verf. eine ausgezeichnete und ausführliche Darstellung der als Erreger überhaupt in Frage kommenden Parasiten. Die Kenntnis der Parasitologie verlangt Verf. als Voraussetzung jeder experimentellen Forschung und zeigt überzeugend, wie oft er sie vermissen mußte: die Theorien und Veröffentlichungen auf diesem Gebiet strotzen von längst schon früher Vorgebrachtem, längst Widerlegtem, erneut Gesagtem, erneut Bekämpftem. Es ist eins der größten Verdienste des Wolffschen Buches, die praktischen Folgen aus dem Mangel historischen Wissens und genügender Literaturbeherrschung erwiesen zu haben. Schon aus diesem Grunde ist der Besitz des Buches für jeden Arzt unerläßlich, der ein klares Bild über die geleistete Forscherarbeit auf dem Gebiete der Krebskrankheit zu haben wünscht. F. Jacobsohn-Berlin.

Salminen, Y. W.-Helsingfors: Über die Wassermannsche Reaktion im Serum Lepröser und über Liquoruntersuchungen bei Lepra. Sonderabdruck aus der Acta Soc. Med. Fennecae „Duodecim". Verlag der Akademischen Buchhandlung, Helsingfors 1929. Preis Finn. RM. 30.—.

Bei allen Formen von Lepra tuberosa und Lepra mixta scheint die WR im Blutserum in irgend einem Stadium der Krankheit positiv sein zu können, wogegen sie bei Fällen von reiner Lepra maculo-anaesthetica stets negativ ist. Die WR im Serum Lepröser, welche an Lepra tuberosa oder an Lepra mixta leiden, schwankt bedeutend und ist aller Wahrscheinlichkeit nach in hohem Grade abhängig von dem Verlauf und der Entwicklung der Krankheit. Je akuter die Krankheit, desto kräftiger ist die Reaktion, welche in Perioden des Krankheitsstillstandes sogar ganz und gar negativ werden kann. Da zwischen Lepra tuberosa und Lepra mixta auch serologisch kein Unterschied ist, ebensowenig wie klinisch, sollte der überflüssige Name Lepra mixta gestrichen werden. Im Liquor Lepröser treten zeitweise pathologische Veränderungen auf (Pleozytose, Nonne-Apelt +, Ross-Jones +, Pandy +), welche S. auf Erkrankungen des Zentralnervensystems bezieht. Eine größere praktische Bedeutung kommt diesen Reaktionen nicht zu; höchstens konnte man durch einen positiven Liquor eine Syringomyelie, die stets liquornegativ ist, ausschließen. 63 Krankengeschichten und Literaturübersicht.

P. Unna jr.-Hamburg.

Dietel, F.-Erlangen: Das Bettnässen, seine Ursachen und Vorschläge zu seiner Behandlung. Mit 6 Abbildungen. Verlag von J. F. Lehmann, München 1929. Preis RM. 4.50, geb. RM. 6.—.

Es ist von dem Verf. des vorliegenden Buches außerordentlich dankenswert gewesen, daß er sich der Aufgabe unterzogen hat, das gesamte Gebiet der Enuresis nocturna und ihrer Behandlung zusammenhängend darzustellen. Nicht nur von Laien, sondern auch von den behandelnden Ärzten werden gerade die Bettnässer oft recht stief-

Digitized by Google

mütterlich behandelt, da viele der irrtümlichen Ansicht sind, es handle sich um ein Leiden, das therapeutisch nicht angreifbar ist. Allzu oft werden die bedauernswerten Kranken dadurch Kurpfuschern in die Hände getrieben. Welch dankbares Gebiet gerade auch in der Enuresis sich für den Arzt findet, zeigt Verf. in seinem Büchlein. Nach eingehenden anatomischen und physiologischen Vorbemerkungen gibt Verf. eine ausführliche Übersicht über die verschiedenen Entstehungsmöglichkeiten der Enuresis und uber die verschiedenen Formen ihres Auftretens. Die Erfahrungen der umfangreichen und verstreuten Literatur werden hier mit den eigenen kritisch zusammengestellt. Das gleiche gilt von der Behandlung. Ausführlich stellt Verf. zusammen, was alles gegen die Enuresis therapeutisch empfohlen wurde und was sich nach eigenen und anderer Erfahrungen bewährt hat. Wer das wertvolle Büchlein liest, wird es mit dem Gefühl fortlegen, daß es bei dieser so mißlichen und für den Träger in jeder Beziehung unangenehmen Krankheit möglich ist, vielen zu helfen und sie von ihren lästigen Beschwerden zu befreien. Der Weg dazu wird jedem leicht durch den Inhalt des Buches gewiesen. E. Langer-Berlin.

Linsert, R.-Berlin: § 297, 3 „Unzucht zwischen Männern"? Neuer Deutscher Verlag, Berlin 1929. Preis RM. 3.50.

Dieses Buch behandelt ein Thema, das sehr vielen, besonders in kleineren Städten wohnenden Menschen nicht geläufig sein dürfte. Es ist auch nicht verwunderlich, daß den meisten normal Empfindenden die männliche Prostitution etwas Unverständliches oder Unappetitliches ist. Daher besteht eine große Wahrscheinlichkeit, daß dieser im Strafgesetzentwurf vorgesehene § 297, der die männliche Prostitution mit Zuchthaus bis zu 10 Jahren bedroht, dem Empfinden einer großen Mehrheit der Abgeordneten entsprechend, zur Annahme kommt. Die Annahme würde aber, sobald man die Angelegenheit rein sachlich und nicht affektativ beurteilt, eine ungeheuere Barbarei darstellen, und es ist daher zu begrüßen, daß Linser unter Mitarbeit von Hirschfeld, Lehnerdt, Hodann und Lampel mit diesem Buche einen Feldzug gegen die Gesetzesvorlage eröffnet. Solange es Homosexuelle geben wird, wird auch die männliche Prostitution bestehen, wie ja auch die weibliche geduldet werden muß. Während letztere nun aus allen polizeilichen Überwachungsbestimmungen herausgenommen und lediglich einer sanitären Beratung überlassen wurde, wird die männliche Konkurrenz mit fürchterlichsten Strafen bedroht. Wer dieses Buch gelesen hat, kann nicht Anhänger des geplanten Paragraphen sein. Die Lektüre ist aber, abgesehen von der beabsichtigten Erreichung eines Zweckes, sehr interessant, da in ihm die historische, juristische und soziale Seite der männlichen Prostitution geschildert wird. Dazu berichtet Lampel Interessantes und Erschütterndes aus dem Leben der „Lustknaben", die meist aus der Bahn geworfene junge Unglückliche und selten Verbrechernaturen sind. Meist treibt sie nur die schwerste Not zu diesem Beruf. Den Schluß des Buches bilden Antworten namhafter Menschen aus allen Berufen, die sich ausnahmslos gegen den Paragraphen wenden. Es wäre wertvoll, wenn viele dieses Buch lesen würden, um sich ein Urteil über ein vielfach unbekanntes Gebiet zu bilden und damit beitragen würden, schweres Unrecht zu verhüten.
H. Colman-Berlin.

Mitteilungen aus der Literatur

Rektum und Anus

Meisen, V.-Kopenhagen: Injection Treatment of Haemorrhoids (Injektionsbehandlung der Hämorrhoiden). Acta chir. scand. (Stockholm), 1928, Bd. 64, H. 3/4, S. 311.

Die Varizenverödung ist in Dänemark weit verbreitet und hat die Operation verdrängt. Verf., der über ein Material von 1700 Fällen verfügt, verwendet jetzt, vor allem bei kleinen Venen, 50% Traubenzuckerlösung. Besonders geeignet sind auch Hämorrhoiden, die Verf. in 100 Fällen injiziert hat. Nur in einem Fall gab es eine Nekrose mit nachfolgendem Abszeß 3 Monate nach der Injektion. Akute Fälle sind von der Behandlung auszuschließen. Voruntersuchung und Beobachtung des Erfolges im kleinen Rektoskop (1 cm Durchmesser) ist notwendig. Die Technik ist derart, daß man durch Biersche Saugglocke oder Pressen des Pat. die Hämorrhoiden zum Vorschein bringt, dann folgt eine Injektion von 1 ccm Novokainlösung, alsdann je nach Lage des

Digitized by Google

Falles einige Tropfen bis höchstens 1 ccm einer Lösung nach dem Rezept: Chin. chlor. 0,5, Äthyluretan 0,25, Aqu. dest. ad 2,0. Der Vorteil der Methode gegenüber der Operation besteht darin, daß sie schmerzlos ist, ambulant (nach Ansicht des Verf. allerdings nicht in der Sprechstunde des Praktikers) vorgenommen werden kann und eine Narkose unnötig ist. Emboliegefahr besteht nicht. Verf. hofft, daß im Traubenzucker ein Mittel gefunden ist, das Nekrosen und Abszedierungen ausschließt.

H. Th. Hinrichs-Halberstadt.

Sexualpathologie und -hygiene

Boenheim, C.-Berlin: Zur Frage der Onanie im Kindesalter. (Poliklinik für nervöse und schwer erziehbare Kinder am Kinderkrankenhaus der Stadt Berlin). D. m W., 1928, Nr. 47, S. 1971.

Verf. hat 30 Fälle von ausgesprochener Onanie beobachtet. Ungünstige Milieuverhältnisse wurden in den meisten Fällen konstatiert, weniger psychopathische Züge bei den Kindern selbst. Die Onanie scheint bei Kindern im Alter von 3—15 Jahren sehr häufig vorzukommen, nur ist sie in der Mehrzahl der Fälle nicht sehr hochgradig. Schädliche Wirkung für Körper und Seele haftet der Onanie nicht an. Für die zahlreichen psychischen Folgezustände, Angst- und Schuldgefühle, narzißtische Einstellung, Flucht vor normaler Auseinandersetzung mit dem Leben ist nicht die Onanie, sondern die fehlerhafte Einstellung der Umgebung oder die anormale Eigenart der Persönlichkeit verantwortlich zu machen. Eine Behandlung der normalerweise onanierenden Kinder ist unnötig. In anderen Fällen wird sich die Therapie mehr auf die Angehörigen als auf die Kinder selbst zu erstrecken haben, nur selten wird eine tiefenpsychologische Behandlung nötig sein.

F. Harry-Wiesbaden.

Tagesgeschichtliche Nachrichten

Ab März d. J. erscheint in Paris eine neue von Prof. H. Gougerot herausgegebene Vierteljahresschrift, die Archives Dermato-Syphiligraphiques de la Clinique de l'Hôpital Saint-Louis.

Vor kurzem wurde die neuerbaute Dermatologische Klinik in München (Direktor: Geh.-Rat Prof. v. Zumbusch) eröffnet.

Ernannt: Prof. Hermann Werner Siemens in München zum ordentlichen Professor der Dermatologie an der Reichsuniversität in Leiden;

Dr. E. Langer zum dirigierenden Arzt der dermatologischen Abteilung des Krankenhauses Neukölln-Britz (Berlin);

Dr. Frederick Reiss zum Assistant-Professor der Dermatologie an der National Central University, College of Medicine in Shanghai.

Gewählt: Prof. Leopold Arzt in Wien das dritte Mal zum Dekan der medizinischen Fakultät;

Geh. Rat Prof. Kolle in Frankfurt a. M. zum Ehrenmitglied der Società Italiana di Dermatologia e Sifilografia;

Prof. Paul Mulzer in Hamburg zum Ehrenmitglied der Dermatologischen Gesellschaft in Saratow;

Priv.-Doz. Dr. Alois Memmesheimer in Tübingen zum auswärtigen Mitglied der St. Johns Hospital Dermatological Society in London;

Dr. Ravaut, leitender Arzt am Hôpital Saint-Louis in Paris, zum Mitglied der Académie de médecine.

Gestorben: Dr. H. J. Nichols in Washington, bekannt durch seine Arbeiten über experimentelle Syphilis (Nichols-Stamm) sowie über Pellagra;

Dr. Robert Lyman Morris, Urologe in Chicago.

R.

Nachdruck (auch des Abschnittes „Tagesg. Nachr.") ist ohne Genehmigung des Verlegers nicht erlaubt

Verantwortlich für die Redaktion: für Originalabhandlungen und T. N.: Prof. Dr. J. H. Rille, Leipzig. Für den Referatenteil: Dr. Fritz Callomon, Dessau

Digitized by Google

Dermatologische Wochenschrift

Nr. 29 (Bd. 89) 20. Juli 1929

Aus der Universitätshautklinik Kiel (Direktor: Prof. Dr. KLINGMÜLLER)

Frostschäden und ihre Komplikation mit Tuberkulose[1])

Von

Priv.-Doz. Dr. O. DITTRICH

Einflüsse der Kälte auf die menschliche Haut sind schon seit langem bekannt und, wenn sie einen gewissen Grad erreicht haben, unter der Bezeichnung Frostbeulen beschrieben. Man verstand darunter, wie der Name sagt, umschriebene Infiltrate, welche Neigung zu Ulzerationen zeigten. Man faßte die Erscheinungen als die Folge einer groben Kälteschädigung auf und brachte sie häufig in Beziehung zur direkten Erfrierung der Haut. Das klinische Bild dieser Erscheinung ist besonders durch die livide bis tiefdunkelblaue Verfärbung der Haut an den Extremitäten einprägsam und läßt so pathologische Vorgänge im Gefäßsystem erkennen. Es weist deutlich auf Störungen in bestimmten Gefäßabschnitten hin, es macht wahrscheinlich, daß in der Hauptsache das Venensystem alteriert ist. Nun gibt es nicht nur livid verfärbte umschriebene Infiltrationen der Haut mit Ulzerationen auf dem Punctum maximum, sondern es waren auch diffuse bläulichrot verfärbte Bezirke an den abhängigen Partien der Extremitäten bekannt geworden, welche Substanzverluste der Haut vermissen ließen. Die Farbe dieser Bezirke war nicht gleichmäßig livid, bläulichrot oder dunkler, man sah öfter Stellen, an welchen in die dunklere Verfärbung der Haut mehr oder weniger scharf begrenzte hellrote bis zinnoberrote Flecken eingestreut waren. Diese Farbnuancen lenkten nun auch die Aufmerksamkeit auf die andere Seite des Gefäßsystems, und zwar auf das arterielle Gebiet. Es handelte sich bei den erwähnten Stellen um Farbtöne, welche das sauerstoffhaltige Blut an der Haut zustande kommen läßt. Ferner zeigte dieser neue Farbton, daß das Kaliber dieser Gefäße verändert sein mußte, da gewöhnlich die arterielle Hautstrombahn keine Farbunterschiede bewirkt, mit anderen Worten, es mußte eine Erweiterung dieser Gefäße stattgefunden haben. Soweit handelte es sich um ein voll ausgeprägtes Krankheitsbild, welches klinisch unschwer zu diagnostizieren war, es interessierte uns, nach den Früherscheinungen zu suchen. So wurden als weitere Etappe des Weges, welcher zur Erforschung der Primäreffloreszenzen führte, von KLINGMÜLLER Herde aufgefunden, welche mit einem Schlage die Genese des Krankheitsbildes der Perniosis unter einen neuen Gesichtspunkt stellte. Diese Herde sind nun

[1]) Nach einem Vortrag in der Dermatol. Ges. Hamburg-Altona am 28. IV. 1929.

Digitized by Google

das Hauptcharakteristikum der Frostschäden, wie wir diese Erkrankung bezeichnen möchten, geworden. Sie sind in zweierlei Weise bedeutsam für die Erkennung der Frühschäden, deren weitere Entwicklung zu dem klinisch eindruckvollsten Bilde, dem sogenannten Frostgeschwür führen kann. Erstens dokumentieren sie sich durch ihr klinisches Aussehen, durch ihre Lokalisation an bestimmten Gewebselementen und ihre gesetzmäßige Verlaufsart als Frühstadien. Ferner lassen sie besonders deutlich und klinisch direkt ablesbar das Verhalten der Grundelemente, der feinsten oberflächlichen Hautgefäße erkennen, deren Reaktionsweise gegenüber atmosphärischen Einflüssen für das Zustandekommen des ganzen Krankheitsbildes der Perniosis verantwortlich zu machen ist. Die Beobachtungen gerade dieser kleinsten Einzelherde der Perniosis bestärkte uns in der Ablehnung der Ansicht, daß es sich um eine direkte Einwirkung der Kälte selbst auf die menschliche Haut handle.

Zum Verständnis dieser Vorbemerkungen erscheint es wichtig, die schon andernorts geschilderten Veränderungen des in Rede stehenden Stadiums kurz zusammenzufassen. Es sind dies die kleinen follikulären Herde, die von der Kieler Klinik schon mehrmals beschrieben worden sind. Sie sind hauptsächlich an den Unterschenkeln der Frauen und Mädchen zu finden, die an Frostschäden leiden, fast immer kommen sie bei solchen Patientinnen an der Streckseite der Oberarme vor, so daß man schon aus diesem Armbefund bei den Straßenpassantinnen auf korrespondierende Frostschäden an den unteren Extremitäten schließen kann. Beim Manne finden sich in der Glutäalregion ebensolche follikuläre Infiltrate. Im einzelnen sehen diese Herdchen folgendermaßen aus: es sind follikuläre und perifollikuläre Infiltrate von einer Farbe, welche klinisch je nach der Stärke des Frostschadens Farbnuancen erkennen lassen, die von rötlich bis nach livid-dunkelblau hinüberreichen. Sie sind an die Haarfollikel gebunden und wirken auch auf die Haare ein, indem sie an diesen Deviationen, spiralige Windungen und Haarabbruch erkennen lassen. Der Follikel selbst erscheint geschwollen bei mäßigem Grade der Erkrankung. Bei zunehmender Erkrankung wird auch das perifollikuläre Gelände mitergriffen, jedoch nie so stark, daß die interfollikulären Zwischenräume ausgefüllt werden, jedenfalls nicht an den oberen Partien der Extremitäten. Dies findet erst an den abhängigen Partien z. B. der Unterschenkel statt, wo die Gesamtzahl der follikulären Einzelherde im massiven Infiltrat der tiefdunkelblauen Pernionen scheinbar untergeht, scheinbar nur deshalb, weil man bei Anämisierung dieses starren Gewebes doch noch die Einzelfollikel erkennen kann. Von diesen follikulären Infiltraten ist die Extremität gewissermaßen übersät, besonders die untere mit Einschluß des Oberschenkels; zuweilen gehen diese follikulären Herde auch schon von der Hüfte aus, an den oberen Extremitäten auch von der Schulter. Die eben genannten Herde, welche also die Perniosis proximal begrenzen, sind nun nicht von vornherein als Übergangsformen zu den pathologisch veränderten zu erkennen, denn sie sehen ziemlich unverdächtig und reizlos aus. Sie stellen kugelige, reizlos geschwollene Follikel dar, wie man sie bei manchen Dermatosen zu sehen gewohnt ist, und machen keinerlei subjektive Beschwerden. Nur für den, der das klinische Bild der Perniosis zu lesen versteht, erregen sie ein gewisses Interesse, und zwar wenn man sie in des Wortes wahrster Bedeutung unter die Lupe nimmt. Dabei zeigen sich an manchen, namentlich bei denen, welche sich dem Schwarm der schon makroskopisch deutlich veränderten Follikel nähern, Erscheinungen, die den vaskulären Einschlag des ganzen Krankheitsbildes der Perniosis erkennen lassen. Es finden sich auch an diesen umschriebenen Herdchen reizlos geschwollener Follikel, welche leicht kugelig das Niveau der Haut überragen, Gefäßerweiterungen, und zwar in dem Hautfeld, welches zwischen diesen Follikeln liegt. Dieselben Teleangiektasien, nur stärkeren Grades, findet man auch an den schon klinisch durch starke Farbnuancen ausgezeichneten Follikeln des typischen Perniosisgebietes, wo sie sehr häufig durch ihre Farbwirkung zuweilen den Eindruck eines rötlichen bis lividen Exanthems hervorrufen und sogar zur Konfluenz der follikulären Einzelherde zu führen scheinen. Dies ist jedoch nur scheinbar, denn beim genauen Zusehen kann man das Exanthem in seine Einzelbestandteile, bestehend aus einzelnen, durch Gefäßerweiterungen kolorierten Follikeln, bequem auflösen. Neben der vaskulären Komponente, indirekt natürlich auch

Digitized by Google

von ihr abhängig, zeigt sich an den Follikeln die Erscheinung der Hyperkeratose. Sie kann verschieden starke Grade annehmen, von der zartesten feinlamellösen Schuppung bis zur reibeisenartigen sichtbaren Verhornung, die palpatorisch fühlbar ist und an die Keratosis pilaris s. Lichen pilaris erinnert, zuweilen so stark, daß wir in der ersten Zeit unserer Untersuchung dieses Krankheitsbildes nur zwischen Lichen pilaris und Perniosis-infiltraten trennten, bis wir uns durch eingehendste, auch kapillarmikroskopische Untersuchungen davon überzeugten, daß wenigstens in unseren Fällen der Perniosis sich eine Trennung zwischen den Vorstadien zur massiv infiltrierten Frostbeule und den genannten follikulären Herden nicht mehr aufrechterhalten ließ.

Unter den früheren Beschreibungen des Lichen pilaris finden sich schon Anklänge an unsere Auffassung, und zwar in dem Sinne, daß Kälte die Herde dieser Erkrankung deutlich hervortreten läßt, ebenso daß die Rötung oft nicht auf die Follikel beschränkt bleibt, sondern auch auf das zwischen ihnen liegende Gewebe übergreifen kann. Diese Erscheinungen seien besonders bei jungen Mädchen und Frauen lästig, da sie bei gewissen Kleidern sichtbar werden. Auch die Angaben über den Sitz stimmen mit unseren Beobachtungen überein, nämlich hintere und äußere Fläche der Oberarme, vorderer und äußerer Oberschenkel, Haut der Gesäßregion und der Waden. Wir haben sie auch an den Unterarmen, an allen Seiten des Unterschenkels und Oberschenkels und in ganz geringen Anfangsstadien, wie eben bemerkt, auch an der Hüfte und Schulter beobachten können. Die Hyperkeratose ist nicht gleich von vornherein so stark ausgeprägt wie beim Lichen pilaris, vor allem nicht in den frühesten Stadien, sondern scheint erst bei stärker einsetzendem Kälteschaden zuzunehmen oder nach Überstehen mehrerer Frostanfälle hervorrufender Temperaturschwankungen. Nach unseren Beobachtungen der Farbnuancen könnte man die Brocqsche Bezeichnung variieren zu Keratosis pilaris alba-rubra-livida-coerulea, wenn wir nicht der Einfachheit halber unsere Bezeichnung Pernio follicularis acuminatus sive planus vorziehen, die wir jedoch ebenfalls, um die Synonyma nicht weiter zu vermehren, zugunsten des Ausdrucks Perniosis zurückgestellt haben.

Wir haben vorhin schon auf das Vorhandensein von Gefäßbeteiligungen hingewiesen, welche teils makroskopisch, teils unter Lupenbeobachtung sichtbar sind. Man kann da unterscheiden zwischen Gefäßen, welche erst durch die wiederholten Temperaturschwankungen in einen pathologischen und für die Perniosis pathognomonischen Zustand geraten, und zwischen solchen, welche anscheinend schon konstitutionell Kaliberänderungen aufweisen. Sehr häufig fanden wir beide Gefäßbilder vereinigt, jedoch als selbständige Gruppen, die allerdings in ihrer Wirkung auf das klinische Bild ineinander übergehen können. Die Gefäße wurden makroskopisch, mikroskopisch und kapillaroskopisch untersucht, wobei die genannten Untersuchungsmethoden einander vorteilhaft ergänzten.

Im Kapillarmikroskop sieht man den Follikel von schmalen Gefäßen, meist nur von einem Gefäß halbkreis- oder kreisförmig umgeben, zuweilen zweigt sich von ihm eine Kapillare nach der Umgebung ab. Die Strömung in diesem Follikelgefäß ist nicht so lebhaft wie in den Gefäßen, welche als dichtes Netz den Follikelrand umgeben. Dieses besteht aus breiten geschlängelten Bändern, oft in gitterförmiger Anordnung oder radiär zu einem zentral gelegenen Gefäß gestellt, und zeigt deutliche bis jagende Strömung. In den dünneren Gefäßen erfolgt die Blutbewegung in gewissermaßen peristaltisch abgesetzten Klümpchen, ebenfalls kontinuierlich und flott. Bei besonders starken Ektasien der Gefäße des subpapillären Plexus, mögen sie das Gefäß auf weite Strecken in toto betreffen oder als isoliert erweiterte Seitenäste auftreten, ist eine Zirkulationsstörung

Digitized by Google

in Form von träger Strömung oder temporärem Stillstand zu beobachten. Am deutlichsten ist die Verminderung des Stromtempos an höher als die vorher genannten gelegenen Gebilden zu sehen, welche den Eindruck von Kapillaraneurysmen machen oder von Scheitelsäckchen, wie sie von Bettmann genannt wurden. Sie imponieren als punktförmige, gleichsam schwebende Gebilde, teils kugel-, birnen- oder lanzettförmig an ganz dünnen Gefäßästchen hängend, welch letztere als aufsteigende Kapillarschenkel zu deuten sind. In diesen Gefäßteilchen herrschte starke Stromverlangsamung bis typische Stase. In diesem Zusammenhang möchte ich daran erinnern, daß diese Kapillarbefunde O. Müller beim Lichen pilaris des Oberarms erhoben hat, während wir dieselben Befunde auch am Unterschenkel im Gebiet der follikulären Perniosis bestätigen konnten. Histologisch fanden wir neben Veränderungen an den übrigen Gefäßen auch die organischen Grundlagen für die Erscheinungen der Stase in den Hautkapillaren, nämlich Verstopfung der Kapillaren mit Blutkörperchen, Erweiterungen und Vorgänge im Sinne einer Kapillarthrombose sowie sonstige Anzeichen einer Beteiligung von Gefäßwand und -inhalt. Auch die Gefäße größeren Kalibers bis hinab zu den Gefäßen des Fettgewebes zeigen Störungen leichteren Grades in Form von Erweiterung mit geringer perivaskulärer Infiltration und bei vorgeschrittenen Fällen in Form von Wandveränderungen, welche sich als Verdickung oder Quellung der Muskularis mit mehr oder weniger starker Destruktion der Muskelfibrillen oder als Intimahyperplasie darstellten, die zuweilen zum Verschluß des Lumens der kutanen und subkutanen Gefäße führt. Es gibt auch Fälle, bei welchen die Gefäßveränderungen im Fettgewebe ungleich schwerer sind als diejenigen der oberflächlichen Schichten.

Vom perivaskulären Infiltrat war schon die Rede. Es lenkt die Aufmerksamkeit auf zwei weitere klinische Symptome der Perniosis: auf das Ödem und die Hyperkeratose. Wir wollen es hier dahingestellt lassen, ob dieses Infiltrat aus dem Gefäß stammt oder eine Reaktion des Gewebes auf Austritt des Gefäßinhaltes ist. In beiden Fällen ergibt sich im Zusammenhang mit der Gefäßerweiterung die Folgerung, daß Gefäßinhalt ausgetreten sein muß. Das Infiltrat, welches meist aus Lymphozyten, spärlichen Leukozyten und einigen Plasmazellen besteht, zeigt den Charakter eines Extravasates, und man sieht auch überall deutlich die Anzeichen eines Gewebsödems bei allen Formen der Perniosis. Es beginnt fast regelmäßig dicht subepithelial, auch das Epithel selbst zeigt Spongiose, nicht selten bis zur Ausbildung intraepithelialer Bläschen und sonstiger Lymphstauung, und durchtränkt die übrigen Hautschichten in wechselnder Tiefe; auch an den Anhangsgebilden der Haut wie Schweißdrüsen und M. arr. pil. kann man seine gewebsangreifenden Einwirkungen sehen. Klinisch führt dieses Ödem im Gebiet der follikulären Perniosis zu isolierter Blasenbildung, im Bereich größerer Infiltrate oder besser gesagt Extravasate zur Durchtränkung größerer Strecken, zur Gewebseinschmelzung, Fluktuation und sekundärer Geschwürsbildung in Form von matschen runden oder unregelmäßigen Substanzverlusten, und am Handrücken, unteren Drittel der Vorderarme, an den Fingern und Zehen, an der „susmalléolären" Knöchelzone des Unterschenkels zu einem eigenartigen prallen Ödem, welches besonders nach Abklingen der Erscheinungen der Stase zu Verwechslungen mit dem Trophödem Meiges führen kann. Die Ödeme der Perniosis sind scharf abgesetzt, besonders typisch die Einziehung an den Phalangealgelenken der Finger und am Handgelenk, und nur wenig eindrückbar. Förmlich zur Zystenbildung führt das Ödem der Perniosis der Ohrmuschelränder, jedenfalls kann man histologisch subepitheliale Veränderungen in Form von Lymphzysten feststellen, welche den Knorpel im ganzen freilassen, am Perichondrium eine Metachromasie bewirken und klinisch als juckende hirse- bis schrotkorngroße Knötchen erscheinen; daneben finden sich Atrophien.

Das andere Symptom der follikulären Perniosis, die Hyperkeratose der Follikel, steht, wenn man Kyrle folgt, in naher Beziehung zum Ödem. Sie wäre demnach ein Ausdruck der Mehrleistung des Epithels, und man sieht sie auch nicht immer von vornherein, sondern häufiger bei voll entwickelten älteren Fällen oder in dem Gebiet mit stärker betonten Farbnuancen. Den klinisch sichtbaren follikulären Verhornungsprozessen sowie den atrophischen Follikeln entsprechen histologisch oft mächtige, peripiläre Hornkegel in den Follikeln, wobei die Verbindung mit dem übrigen Epithel erhalten ist, oder tief eingezogene, fast hornfreie Follikel in größerer Anzahl mit verdünntem Follikelgrundepithel. Bei den tief eingezogenen Follikeln hat man oft den Eindruck, als ob dieser Vorgang auf eine durch Kälteeinwirkung verursachte Dauerkontraktion des elastischen und muskulären Follikelapparates zurückzuführen ist, wie es denn auch nicht gelingt, im Bereich solcher Follikel eine neue Cutis anserina zu erzeugen.

Digitized by Google

Kehren wir zurück zu den klinischen Bildern der Perniosis. Wir haben die follikulären Formen deshalb etwas in den Vordergrund gestellt, weil sie bisher nicht klar als selbständige Stadien erkannt worden sind. Sie leiten über zu den ausgebildeten, massiven Infiltraten blauroter bis dunkelblauer Farbe, welche besonders an den Unterschenkeln junger Mädchen und Frauen teils herdweise teils in zusammenhängender Form manschettenartig auftreten und zuweilen steil abfallende Polster darstellen. Diese Formen sind bisher in der Literatur des In- und Auslandes unter dem Namen Erythrocyanosis crurum puellarum und unzähligen anderen Bezeichnungen angeführt worden, wobei für die Erklärung der Ursache das Hauptgewicht auf endokrine Störungen gelegt wird, eine Vermutung, die wir nicht bestätigen konnten; denn wir fanden bei ebenso vielen Fällen keine endokrinen Störungen, vor allem bei Kindern, welche weit vom menstruationsfähigen Alter entfernt waren. Was wir an reiner Erythrozyanose, eigentlich mehr Zyanose beobachteten, das war die bläuliche, ohne Infiltration einhergehende Verfärbung der Handrücken und distalen Teile der Unterarme. Diese Erscheinungen findet man häufig bei Kindern männlichen und weiblichen Geschlechts, natürlich auch bei jungen Mädchen und Frauen, bei diesen häufig mit dem Ödem verbunden, und bei Männern jüngeren und mittleren Alters, bei denen dieses Symptom neben den Knötchen und Atrophien der Ohrmuschelränder das einzige Zeichen von Frostschäden darstellt. Außerdem finden sich bei den Männern zuweilen follikuläre Herde an den Glutäen mit Einschluß der obersten Teile der Oberschenkel. Diese Zyanose der Handrücken ist oft mit einem weiteren Symptom der Extremitätenfrostschäden verbunden, der Cutis marmorata. Man sieht dann vom proximalen Ende der Extremität ausgehend, oft in reiner Form, zuweilen auch in ihren Netzen follikuläre Herde aufweisend und weiter distal zu den follikulären, infiltrativen und ödematösen Herden überführend. Sie kommt bei Kindern beiderlei Geschlechts, zuweilen auch am Oberschenkel junger Männer, besonders häufig aber bei jungen Mädchen und Frauen vor, welche ausgedehnte Frostschäden aufweisen.

Wenn wir kurz die klinischen Symptome der Verlaufsarten der Perniosis zusammenfassen, so ergibt sich folgendes Durchschnittsbild: Beginn an den Extremitäten mit reizloser Follikelschwellung von der Schulter bzw. von der Hüfte aus, Zunahme der Zahl der Follikel und des Grades ihrer Verfärbung, wobei die Farbe von rötlich bis dunkelbläulich variiert, isolierte oder manschettenförmige Infiltrate an den abhängigen Partien, gebunden an die Temperaturschwankungen ausgesetzten Extremitätenteile, und ein eigenartiges, nicht stark eindrückbares Ödem, polsterartig die Infiltrate absetzend, eingezogen über den einzelnen Phalangealgelenken und am Handgelenk sowie isolierte Blasenbildung. Beim Manne und bei männlichen Kindern follikuläre Perniosis deutlich nur an der Glutäalgegend, an den Extremitäten fast immer nur Cutis marmorata, welche weiter distal in eine diffuse Zyanose ohne Ödem übergeht, bei Männern sind Ulzerationen in diesen Bezirken ungleich seltener als bei Frauen. Dafür sind sie häufiger an den Ohren der Männer, wo sie aus den klinisch sichtbaren Knötchen der Ohrmuschelränder bestehen. Als Folge dieser Erscheinungen, aber auch wenn keine Ulzerationen vorausgegangen

Digitized by Google

sind, können bei Frostschäden der Ohren Atrophien oder Verziehungen der Ohrmuschel resistieren.

Wir haben mehrfach betont und an Hand von Kapillarbildern auch gesehen, daß das Bild der Perniosis mit Veränderungen im Gefäßsystem aller Kaliber beginnt und in seiner Schwere von dem Grade dieser Veränderungen abhängig ist. Vor allem ist wichtig das Verhalten der kleinsten Gefäße, welches ja auch sonst bei anderen Krankheiten, siehe Infektionskrankheiten, eine Rolle spielt. Für uns ist diese Tatsache wichtig wegen der Frage der Ätiologie der Perniosis. Viele Autoren sind, wenn sie nicht für einen endokrinen Einschlag stimmen, der Ansicht gewesen, daß besonders die ausgebildeten Stadien in nahem, wenn nicht gar ursächlichem Zusammenhang mit der Tuberkulose stehen. Wir haben von vornherein betont, daß Tuberkulose erst in zweiter Linie in Frage kommt. Die Ursache für die Reaktion der Haut auf Temperaturschwankungen ist durch eine primäre angeborene oder erworbene Gefäßschwäche begründet. Ob nun an diesem labilen Gefäßsystem endokrin-nervöse Einwirkungen statthaben, nachträglich, oder sonstige Körperveränderungen im Spiele sind, ist für die Ätiologie ohne Belang, denn wir finden die Perniosis sehr häufig bei kerngesunden Patienten. Das Primäre muß die erwähnte Labilität des Gefäßtonus sein, welche im Verlaufe wiederholter Inanspruchnahme durch Temperaturschwankungen organischen, oft irreparablen Veränderungen Platz macht. Von der Tuberkulose ist es bekannt, daß sie gern im Anschluß an Traumen auftritt, überhaupt nach Vorgängen, welche zu einer Schädigung eines bestimmten Gewebsbezirkes führen. Ich will im folgenden nur zwei Fälle anführen, welche eine Kombination von Perniosis und Tuberkulose zeigen und sowohl die eben genannte These sowie die Rolle der Gefäße aller Kaliber, besonders aber der oberflächlicheren Hautgefäße beleuchten.

Beim ersten Fall sind wir außerdem in der Lage, die Labilität der Hautgefäße, verstärkt durch Frost, durch das Vorhandensein eines medikamentösen Ausschlages (Salvarsanexanthem) zu beweisen, welcher an fast alle mehr oder weniger stark beteiligten Follikel der follikulären Perniosis gebunden ist. Das Exanthem trat im Laufe der Salvarsanbehandlung in größeren Abständen immer im Anschluß an die Injektion 6mal an denselben Stellen, nämlich an den Follikeln der Perniosis der oberen und unteren Extremitäten auf. Weiterhin ist es sehr interessant, daß 1 ½ Jahre nach dieser Behandlung im Anschluß an eine Neosalvarsaninjektion 0,3 an den durch Frost und Salvarsan geschädigten Follikeln des Ober- und Unterschenkels typische papulo-nekrotische Tuberkulide mit Tuberkelbazillen im Schnittpräparat auftraten. Viszeral war außer einer leichten Kyphoskoliose kein pathologischer Befund zu erheben.

Beim zweiten Fall handelte es sich um ein Mädchen mit typischer follikulärer, infiltrativer und ulzerierter Perniosis, neben welcher im Pernionengebiet ulzerierte und nichtulzerierte derbe, tief gelegene Infiltrate vom Typ des Erythema induratum Bazin bestanden. Der Einschlag von Tuberkulose veränderte die primären matschen, flacheren Geschwüre der Perniosis, besonders an den Unterschenkeln, zu derberen Geschwüren derselben Farbe und größerer Tiefe, wobei im Zentrum kreisrunde, scharf

Digitized by Google

begrenzte, kraterförmige Gewebsverluste entstanden. Ihr Grund zeigte eitrige Sekretion, und nach Entfernung des Eiters sah man auch eine Unterminierung der Ränder. Im übrigen waren die tuberkulösen Infiltrate etwa markstückgroß, tief gelegen und regellos an den unteren Extremitäten mit Einschluß des Gefäßes verstreut, also nicht streng an die Kleidergrenze der Perniosisinfiltrate gebunden. Im Eiterausstrich fanden sich phagozytierte säurefeste Stäbchen und ebensolche an den Kapillaren des lymphozytär infiltrierten Fettgewebes. Neben den spezifischen Geschwüren konnte man auch deutlich die oberflächlicheren, stellenweise Fluktuation zeigenden blauroten und scharf umschriebenen Herde der Perniosis erkennen. Zwischen den beiden Geschwürsarten oder Infiltraten fand sich deutlich ein verstärktes Hervortreten rötlich bis bläulich verfärbter Elemente der follikulären Perniosis. Diese Patientin zeigte nach Alttuberkulin diagnostisch und therapeutisch Herd- und Allgemeinreaktionen, wonach nach Verabreichung von etwa 90 mg Alttuberkulin die spezifischen Herde abheilten, während die Herde der Perniosis sich durch Bettruhe und Wickelung der Beine ebenfalls besserten.

Die Erwähnung des Tuberkelbazillenbefundes in den Fettkapillaren wirft rückblickend ebenfalls ein interessantes Licht auf die Verhältnisse in den sonstigen Kapillaren bei der Perniosis. Der Reichtum an Kapillaren des Fettgewebes ist bekannt, und wir fanden auch bei nichtkomplizierter Perniosis Kapillarveränderungen im Fettgewebe, zuweilen mit den oberflächlichen Hautkapillaren korrespondierend, zuweilen selbständig auftretend, ohne daß wesentliche Gefäßveränderungen in den oberen Hautschichten histologisch zu bemerken waren. Es besteht also die Möglichkeit, daß die Kapillaren des Fettgewebes solitär reagieren können auf Temperaturschwankungen, eine Beobachtung, welche häufig bestätigt wird durch die kühle Temperatur einer fettreichen Glutäalregion. Wir hatten uns schon anderenorts darüber geäußert, daß durch solche Beobachtungen die Rolle des Fettpolsters als Wärmeschutz in Frage gestellt wird, und wir finden recht häufig gerade gesunde, kräftige, gut ernährte Patienten mit ausgedehnten Fettpolstern von den Gefäßphänomenen der Perniosis betroffen.

Nachträglich möchte ich noch bemerken, daß mir gestern eine Arbeit (M. m. W., 1929, Nr. 5) zugesandt wurde, in welcher Lars Nielsen über kapillarmikroskopische Befunde bei Erythrocyanosis crurum berichtet. Die Arbeit enthält interessanterweise fast dieselben Kapillarbefunde, welche ich in meiner zweiten Mitteilung (beim Archiv eingegangen am 4. Juli 1928) abgebildet habe. Auch Nielsen fand die zum Teil kugeligen Gebilde an Ober- und Unterschenkel, worauf wir in diesem Vortrage eingangs hingewiesen haben. Er hält die Stase in den Papillarkapillaren für so hochgradig, daß sie einer Ausschaltung aus dem Kreislauf gleichkommt. Desgleichen fand er eine Erweiterung des subpapillären Plexus. Die Arbeit ist uns eine weitere Bestätigung dessen, daß die Erythrocyanosis crurum mit der von uns geschilderten Perniosis identisch ist. Im übrigen finden sich in der Arbeit die uns bekannten Mißverständnisse unserer ersten Mitteilung, die wir hier nicht ausführlich widerlegen wollen. Ich will nur die Hauptpunkte herausgreifen und feststellen: 1. Parkes Weber ist nicht unsere Hauptstütze, dies waren unsere eigenen Beobachtungen; wir haben von ihm lediglich gesagt, daß er Kuhnemüllers Beobachtungen über den Zusammenhang der Lokalisation der gröberen Frostschäden mit der Kleider- und Schuhmode neben anderen Autoren auch bestätigt hat. 2. betonen wir schon auf Seite 2 unserer ersten Mitteilung, daß eine primäre Gefäßschwäche die Hauptursache für das bei Temperaturwechsel auftretende Verhalten der Hautgefäße ist; 3. haben wir stets die Bezeichnung „chronische Erfrierung" vermieden,

Digitized by Google

denn die Perniosis ist keine Erfrierung, sondern nur von Temperaturerniedrigungen gesprochen, welche nur wenige Grade auszumachen brauchen, um Gefäßphänomene aller Grade auftreten zu lassen. Im übrigen kann ich NIELSEN auf die genaue Lektüre der beiden Mitteilungen selbst, namentlich der zweiten verweisen, in welcher an Hand von 14 Textabbildungen Klinik, Histologie und die Kapillarbefunde eingehend zur Anschauung gebracht sind.

Aus der Universitätshautklinik zu Königsberg Pr. (Direktor: Prof. Dr. W. SCHOLTZ)

Die Reaktion des Harns von Hautkranken und ihre Beeinflussung durch Alkaligaben

Von

Dr. HANS-GEORG SCHOLTZ jr.

Mit 3 Abbildungen im Text

In seinem vor kurzen erschienenen Buch „Ulkusproblem und Säurebasengleichgewicht" führt BALINT die Genese des Ulcus ventriculi auf eine Verschiebung der Reaktion der Gewebe nach ihrer sauren Seite hin — auf eine saure Diathese — zurück. Auf eine solche glaubte er aus Befunden im Blut und im Urin schließen zu können. Einerseits fand er die Wasserstoffionenkonzentration des Blutes, gemessen nach einer eigenen kolorimetrischen Methode, beim Ulkuskranken erhöht, und anderseits zeigte er, daß der Ulkuskranke nicht so prompt wie der Gesunde per os und intervenös zugeführtes Alkali durch den Urin ausschied, was er aus der p_H-Kurve des Harns ablesen zu können glaubte. Während nämlich bei Gesunden die p_H-Kurve des Harns nach Alkaligaben nach der alkalischen Seite hin steil anstieg und sich dann auf einer konstanten Höhe hielt, zeigte diese Kurve beim Ulkuskranken große Schwankungen; sie ging die ersten 24—48 Stunden nach dauernder Alkalizuführung per os immer wieder zunächst noch in das saure Gebiet zurück und hielt sich erst allmählich auf der Höhe. BALINT kam so zu der Anschauung, daß die Gewebe des Ulkuskranken übersäuert und alkalihungrig wären und das zugeführte Alkali zu speichern suchten.

Die sehr einleuchtende Methode BALINTS schien ein relativ einfacher Weg zu sein, um einen Einblick in den Säurebasenhaushalt des Organismus zu bekommen.

Da es klinische und experimentelle Gründe wahrscheinlich machen, daß auch bei gewissen Dermatosen, in der Hauptsache Ekzem und Psoriasis, eine Verschiebung des Säurebasenhaushaltes, beim Ekzem speziell nach der sauren Seite hin, vorliegt, sind die Befunde BALINTS auch für den Dermatologen von größtem Interesse.

Schon oft wurde berichtet, daß Hautkranke durch vegetabilische Diät, die als alkalische Kost anzusehen ist, und selbst durch Gaben von reinem Alkali gebessert wurden. Dann liegen die Beobachtungen LUITHLENS vor, welcher fand, daß die Reizbarkeit der Haut der Versuchstiere nach exquisit saurer Ernährung wesentlich erhöht war.

Die bisher von dermatologischer Seite vorgenommenen Untersuchungen haben eine Klärung des Säurebasenhaushaltes bei Ekzemen und

Digitized by Google

Psoriasis noch nicht gebracht. So fand Preininger bei seinen Untersuchungen der Wasserstoffionenkonzentration im Blut bei Psoriasis und Ekzem nur ganz geringe Unterschiede, und auch die Bestimmungen der Alkalireserve am Hautkranken durch Pulay, Grzybowski, Negishi haben kein eindeutiges Resultat gezeigt. Ferner finden sich in der dermatologischen Literatur die sehr eindrucksvollen Befunde des Engländers Doble angegeben. Doble untersuchte die Wasserstoffionenkonzentration im Harn bei Hautkranken und Hautgesunden. Während bei Hautgesunden nach seinen Angaben die Harnreaktion nur zwischen den Werten 6,4 und 6,8 schwankte, bewegte sich die Harnreaktion von Kranken mit seborrhoischen Ekzemen, Akne, zwischen 4,8 und 5,8. Die letzteren Patienten wurden dabei durch zugeführte Alkaligaben weitgehend gebessert. Nähere Angaben über seine Versuchsanordnungen fehlen leider. Diese wären aber bei der vorliegenden Frage äußerst wichtig.

Nach den grundlegenden Untersuchungen von Veil, Jansen und Karbaum, welche die p_H-Kurve des Harns beim Gesunden im Laufe des Tages festlegten, ist es nämlich keineswegs richtig, daß beim Gesunden die aktuelle Harnreaktion nur in so verhältnismäßig kleinen Grenzen schwankt. Ihre höchsten Ausschläge im Verlauf von 24 Stunden bewegen sich nach den genannten Autoren etwa zwischen den Werten $p_H = 5{,}5$ und $p_H = 7{,}5$. Dabei ist der Harn während der Nacht ziemlich sauer, am frühen Morgen nach dem Aufwachen tritt eine Alkalurie auf, die nach dem ersten Frühstück noch stärker wird, dann sinkt die p_H-Kurve wieder in das saure Gebiet, zeigt aber 1—2 Stunden nach der Mahlzeit wieder eine alkalische Zacke. Auch sonst sind die Angaben Dobles, die bald daraufhin von Jacobson und Joseph nachgeprüft wurden, nicht unbestritten geblieben. Jacobson und Joseph fanden keine greifbaren Unterschiede im p_H des Morgenurins zwischen Gesunden und Hautkranken. Während des Tages zeigten die Normalen und die meisten Kranken Tagesschwankungen im p_H zwischen 0,7 und 1,5. Stärkere Schwankungen über 1,5 zeigten sich nur bei Neurodermitis und Seborrhoe. Ferner fiel bei einigen Fällen von konstitutionellem Ekzem, Lichen ruber und bei alten Leuten eine äußerst starre Fixation des Harn-p_H auf.

Die vorliegende, hier im kurzen wiedergegebene Literatur veranlaßte uns folgende Fragen zu bearbeiten. Die Angaben Dobles von einer exquisit sauren Harnreaktion bei Hautkranken gegen Hautgesunde, die von Jacobson und Joseph bestritten worden waren, sollten nochmals nachgeprüft werden, und da Veil, Jansen und Karbaum auf die großen Tagesschwankungen in der Harnreaktion hingewiesen hatten, durch Vergleich von Tageskurven der p_H-Werte und nicht nur durch Vergleiche von einzelnen p_H-Werten. Sodann wollten wir feststellen, ob sich ein ähnliches Verhalten, wie es Balint für Ulcus ventriculi beschrieben hat, d. h. eine verzögerte Alkalisierung des Urins nach Alkaligaben, auch bei Hautkranken nachweisen ließe.

Wir waren uns dabei darüber klar, daß die Methode Balints — die Messung der Wasserstoffionenkonzentration — nur eine Annäherungsmethode ist und keineswegs der gesamte Säurebasenstoffwechsel, soweit er sich durch die Ausscheidung im Urin darstellt, damit zu erfassen ist. Dazu würde außer der Messung der Wasserstoffionenkonzentration

Digitized by Google

noch die Messung der titrierbaren Azidität und des ausgeschiedenen Ammoniaks und Bikarbonats gehören.

Um wenigstens einen gewissen Einblick in die gesamten Mengenverhältnisse der durch den Urin ausgeschiedenen sauren und basischen Valenzen zu bekommen, haben wir daher bei einem Teil der Fälle neben der p_H-Kurve auch noch durch Titration das jeweilige Mengenverhältnis an primärem und sekundärem Phosphat festgestellt, von dem ja im wesentlichen die aktuelle Reaktion des Harns abhängt. Die Titration mit Natronlauge gegen Phenolphtalin gibt dabei Aufschluß über die vorhandenen Mengen an primärem Phosphat, und durch die von GYÖRGY und ZONDEK angegebene Titration mit Salzsäure gegen Methylorange kann man die Menge des ausgeschiedenen sekundären Phosphats erfassen.

Das Verhältnis von primärem zu sekundärem Phosphat ist im Blut stets 1 : 7, denn nur bei diesem Verhältnis der beiden Phosphatpuffer zueinander ist die Wasserstoffionenkonzentration p_H gleich 7,4. In seiner Arbeit über Säureausscheidung bei Rachitis hat GYÖRGY im 24stündigen Urin nun den Überschuß an sauren oder alkalischen Valenzen über dieses Verhältnis berechnet und ihn „titrierbare Azidität" genannt. Auch wir nahmen diese Berechnung vor und stellten dabei fest, daß tatsächlich innerhalb der Messungsfehlergrenze der p_H des Harns gleich 7,4 war, wenn das Verhältnis von primärem zu sekundärem Phosphattiter gleich 1 : 7 war. Da somit die Grundlage der ganzen Berechnung stimmte, kann man annehmen, daß die Titration durch das im Harn vorhandene Ammoniak nicht gestört wurde, es wird wahrscheinlich durch diese Titration gar nicht erfaßt.

Unsere Versuchsanordnungen richteten wir so ein, daß wir die Patienten auf eine Standarddiät, die im wesentlichen als chemisch neutral gelten konnte, setzten und 2—4stündliche Urinproben von 6 Uhr früh bis 8 Uhr abends untersuchten. Hatte der Patient während der Nacht urinieren müssen, so wurde dieser Nachturin, der in einem Gefäß unter Paraffin aufbewahrt worden war, mit der ersten Morgenportion vermischt. Am 1. Tag wurden bei allen Patienten noch keinerlei Alkaligaben verabreicht, vom 2. Tag an erhielt der eine Teil der Patienten 4mal am Tag 2 g, in einigen Fällen auch nur 1 g Natriumbikarbonat, der andere Teil erhielt am 2. Tage einen einmaligen Alkalistoß durch 20 g Natriumbikarbonat per os. Nach dem Absetzen der jeweiligen Alkaligaben wurden die Patienten noch einige Tage weiter untersucht, bis die Titrations- und die p_H-Werte wieder etwa die vorherige Höhe erreicht hatten. Wir erhielten so längere Kurven der Werte der Wasserstoffionenkonzentration und der Titrationswerte, die miteinander verglichen werden konnten. Im ganzen wurden 52 Hautkranke und 14 Hautgesunde untersucht. Von den Hautkranken waren 31 Ekzematiker, 12 Psoriatiker, 9 andere Dermatosen. Als hautgesunde Kontrollfälle wurden fieberfreie Patienten mit abgeklungener Gonorrhoe, alter gonorrhoeischer Epididymitis und Adnexitis und Lues latens genommen.

Durch die Untersuchungen am 1. Tage, an dem noch keine Alkaligaben gegeben wurden, sollten vor allem die Angaben DOBLES von einer eventuellen gegen die Norm ins saure Gebiet verschobene Harnreaktion bei gewissen Hautkrankheiten nachgeprüft werden. Die Untersuchungen,

Digitized by Google

die wir hinsichtlich dieser Frage an Hautgesunden vornahmen, brachten ein Resultat, das im wesentlichen mit dem von Jansen, Veil und Karbaum übereinstimmte. Die Kurven der Hautgesunden bewegten sich alle zwischen den Werten $p_H = 5{,}4$ und $p_H = 7{,}5$. Die größte alkalische Zacke, die bei allen Kurven bei Hautgesunden ausgeprägt war, hatte ihren Höhepunkt um 12 Uhr mittags; sie reichte meistens bis $p_H = 7{,}0$, ja überschritt diesen Wert öfter.

Die Kurven der Hautkranken verliefen in der Mehrzahl ebenso. Eine gegen die Norm absolut stärker im sauren Gebiet liegende Kurve, die etwa mit den Angaben von Doble übereinstimmte und nur zwischen den Werten $p_H = 5{,}0$ und $p_H = 5{,}8$ schwankte, fanden wir nur in einem Falle von stark entzündlichem Ekzem.

Als wesentlichste Abnormität gegenüber den hautgesunden Fällen stellten wir jedoch bei 6 Ekzematikern und 2 Psoriatikern (18% der gesamten Ekzem- und Psoriasisfälle) eine ziemlich starke Fixation der p_H-Werte fest, die während des ganzen Tages unter dem Wert $p_H = 6{,}0$ lagen. Nur durch diese Fixation ihrer p_H-Werte, durch das Ausbleiben der alkalischen Zacke, haben diese Patienten einen erhöhten Säuregrad ihres Urins; die Kurven liegen aber nicht im ganzen tiefer, was man aus der Beschreibung von Doble lesen müßte. Auf ein solches starres Festhalten der Harnreaktion haben schon Jacobson und Joseph hingewiesen. Sie fanden sie bei Lichen ruber, konstitutionellem Ekzem und bei alten Leuten; unsere Fälle waren Ekzeme der verschiedensten Art und 2 Fälle von universeller Psoriasis.

Um die Ausscheidung von alkalischen Valenzen durch den Harn zu erfassen, wurden, wie vorher erwähnt, die verschiedensten Methoden, p_H-Kurven des Urins und Messung der titrierbaren Azidität, angewandt. Bei Überblickung der Versuchsergebnisse zeigte sich, daß eine längere Darreichung von Alkaligaben und eine über längere Zeit sich erstreckende Untersuchung der Ausfuhr durch den Harn zu greifbareren Resultaten führte als die Untersuchungen nach einem einmaligen Alkalistoß. Die Kompliziertheit der ineinandergreifenden Vorgänge läßt bei dem letzteren gröberen Verfahren, wie es in ähnlicher Weise von Rosenberg und Hellfors als Nierenfunktionsprüfung angegeben wurde, wohl nur Unterschiede erkennen, wenn schon sehr schwere Störungen im Säurebasenhaushalt vorliegen, wie es die genannten Autoren für Niereninsuffizienz gezeigt haben. Es konnten auch nur die Kurven von den Patienten verwertet werden, die 4mal täglich 2 g Natriumbikarbonat erhalten hatten, da nach Gaben von 4mal täglich 1 g Natriumbikarbonat die Ausschläge zu gering waren. Ferner zeigte es sich bei Überblickung der Resultate, daß alle individuellen Unterschiede in der Art der Säurebasenausscheidung, die sich in den Titrationskurven des primären und sekundären Phosphats ausdrücken, sich auch schon in der Kurve der p_H-Werte ausdrücken. Es kann deshalb darauf verzichtet werden, auf die Titrationskurven näher einzugehen, und es werden im folgenden nur die durch p_H-Messungen gewonnenen Resultate erläutert werden. Auf die quantitativen Untersuchungen gehe ich zum Schluß ein.

Um die nur geringe Ausbeute an Ergebnissen ins richtige Licht zu setzen, muß zunächst erwähnt werden, daß verschiedene an denselben

Digitized by Google

Patienten vorgenommene Kontrolluntersuchungen zeigten, daß die Ausscheidung von sauren und basischen Valenzen beim einzelnen Individuum bei gleicher Diät ziemlich gleichbleibend ist, denn es ergaben sich stets ähnliche Kurven und ähnliche Mengenwerte.

Bei Anwendung von länger andauernden Alkaligaben in der Art der Balintschen Versuchsanordnung zeigten sich im Prinzip wohl dieselben 2 Typen der p_H-Kurven, die nach den Balintschen Angaben ziemlich scharf Ulkuskranke und Gesunde trennen sollen; wir konnten aber keineswegs mit derselben Schärfe Hautkranke gegen Hautgesunde dadurch abtrennen.

Die p_H-Kurven der 4 untersuchten Hautgesunden stimmten im wesentlichen mit der von Balint beschriebenen Normalkurve überein, indem auf die Alkaligaben hin ein steiler Anstieg ins alkalische Gebiet erfolgte, und die Harnreaktion daraufhin über $p_H = 7{,}0$ blieb. Nur ein Hautgesunder wies nach einem steilen alkalischen Anstieg am 1. Tag der Alkaligabe am Morgen des 2. Tages noch ein einmaliges Absinken der Harnreaktion ins sauere Gebiet auf.

Von den 21 Hautkranken, die nach dieser Versuchsanordnung untersucht wurden, zeigten 8 Patienten denselben prompten Ausscheidungstyp, wie er für die ersten 3 der Hautgesunden charakteristisch war. Dagegen war bei 13 Hautkranken (67 %) der alkalische Anstieg der Kurve entweder ein langsamer, oder die Kurve bewegte sich nach einem zunächst erfolgenden Anstieg am 1. Tage der Alkaligabe noch unter die Linie $p_H = 7{,}0$, ja sie sinkt auch noch am 2. und 3. Tage der Alkaligabe meist unter die Neutrallinie. In vielen dieser Fälle sind beide Erscheinungen miteinander verbunden. Auffallenderweise befanden sich unter diesen Fällen all diejenigen Patienten, die am ersten Untersuchungstage, also vor jeder Alkaligabe, den Harn-p_H im Saueren fixierten.

Es wurde nun natürlich untersucht, ob sich diese Resultate in irgend einen Zusammenhang mit den verschiedenen Krankheitsbildern bringen ließen. Insbesondere achteten wir darauf, ob sich die Ekzemkranken anders als die Gesunden verhielten, und sich ein gegensätzliches Verhalten von Ekzem- und Psoriasiskranken feststellen ließe, was in klinischer Hinsicht für nicht unwahrscheinlich gehalten werden konnte. Die Ekzemkranken allein betrachtet zeigten aber auch nur die eben erwähnten Eigentümlichkeiten wie die Hautkranken überhaupt, und stellte man die Ekzematiker den Psoriatikern gegenüber, so zeigte es sich, daß bei beiden etwa gleich häufig und prinzipiell dieselben Abweichungen vom Normaltypus gefunden werden, wie sie eben beschrieben worden sind. Unsere Versuchsanordnung wich nun allerdings etwas von derjenigen Balints ab, indem wir nur 4mal täglich 2 g Natriumbikarbonat bei neutraler Diät gaben.

Aber auch bei genauer Anwendung der Balintschen Versuchsanordnung, die in einer Milchkur mit 2stündlichen Gaben von 2 g Natriumbikarbonat — im ganzen 14 g pro Tag — bestand, ergaben sich prinzipiell dieselben Kurventypen, nur waren sie etwas höher nach der alkalischen Seite hin gelegen.

Endlich haben wir untersucht, ob Kranke mit akut entzündlichen Dermatosen (akute Ekzeme, frische Pemphigusfälle, frische universelle

Digitized by Google

Dermatitiden) sich bezüglich der Alkaliausscheidung anders verhalten wie solche mit mehr chronisch verlaufenden Hautaffektionen; aber auch das war nicht der Fall; und ebenso hat es nach unseren Beobachtungen auch nicht den Anschein, daß die Harnreaktion durch Fieber beeinflußt wurde.

Die beiden erwähnten Typen der Alkaliausscheidung, die sich bei längerer Alkalidarreichung zeigten, und ihre Ähnlichkeit mit den Balint-schen Typen werden durch die 2 beigegebenen charakteristischen Kurven veranschaulicht.

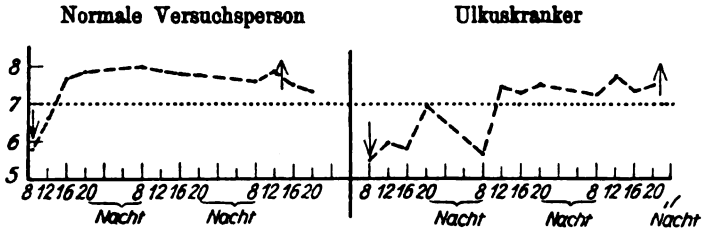

Abb. 1. Vergleichskurve aus Balint: „Ulkusproblem und Säurebasengleichgewicht", S. 68. Alkaligaben waren hier fast doppelt so groß wie bei der eigenen Versuchsanordnung

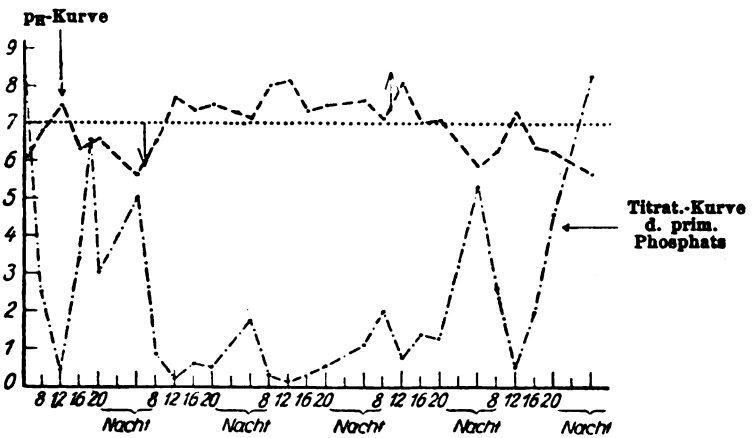

Abb. 2. Normalkurve. Fall Nr. 9. Bu. (hautgesund). Alkalidarreichung zwischen den Pfeilen. p_H-Kurve bleibt während der Alkaligabe über 7,0; Titrat.-Kurve des prim. Phosphats bleibt gesenkt

Noch schwieriger zu bewerten sind die Befunde, die wir nach einer einmaligen Gabe von 20 g Natriumbikarbonat in der Harn-p_H-Kurve erhielten. Die Harn-p_H-Kurve stieg bei allen Hautgesunden sofort nach der alkalischen Seite hin steil an, und zwar erreichte sie mindestens den Wert $p_H = 8{,}0$, ja überschritt diesen Wert meist. Ebenso verhielten sich aber auch die meisten p_H-Kurven von den Hautkranken; nur bei 1 Fall von entzündlich gereizter Psoriasis und 1 Fall von Dermatitis exfoliativa erreichten die p_H-Kurven nicht den Wert von $p_H = 8{,}0$. Da in dem letzten Falle aber außerdem eine geringgradige Niereninsuffizienz vorlag, ist dieser

Digitized by Google

Fall wohl nicht zu verwerten. Auffallenderweise hielt sich aber die p_H-Kurve, die sonst einen ziemlich raschen Abfall zeigte, bei 5 der 21 Hautkranken, die nach einem Alkalistoß untersucht wurden, länger auf der Höhe, wie bei den 4 auf diese Art untersuchten Hautgesunden. Es sind dies die Kurven von 3 Ekzematikern, 1 Psoriatiker und 1 Lupösen. Dabei zeigten 2 dieser Patienten am Untersuchungstage vor der Alkaligabe wieder eine ziemlich starke Fixation ihrer Harn-p_H-Werte. Es ist bemerkenswert, daß — ebenso wie bei den Ergebnissen der 1. Versuchsanordnung — auch hier bei 2 Kranken der Kurvenverlauf zweierlei von Normalen abweichende Momente aufwiesen. Eine Deutung dieser Verhältnisse ist zunächst noch nicht möglich.

Zum Schluß seien noch die Resultate der nach der Györgyschen Methode gemachten quantitativen Bestimmungen der Alkalitäts- und Aziditätsmengen besprochen. Auch hier war es schwer, einen irgendwie eindeutigen Schluß zu ziehen. Vor der Alkaligabe war die berechnete „titrierbare Azidität", wie György sie bezeichnet hat, bei Hautgesunden und Hautkranken ziemlich gleich. Nach der Alkaligabe von 20 g Natriumbikarbonat — nur bei dieser Versuchsanordnung wurde diese Berechnung angestellt — wurde nun von einigen Patienten über das im Blut bestehende Verhältnis der Phosphate hinaus Alkali im Überschuß ausgeschieden; manche Patienten schieden aber auch trotz der Alkaligabe im Überschuß Säure, manchmal in erheblicher Menge, aus. Meist war bei diesen Patienten auch am 3. Untersuchungstage der ausgeschiedene Säureüberschuß besonders groß. Dieser Unterschied, so prägnant er zunächst anmutet, grenzt aber auch Hautkranke und Hautgesunde keineswegs gegeneinander ab, denn er findet sich auch bei einem der 5 untersuchten Hautgesunden und bei nur 7 der 21 auf diese Weise untersuchten Hautkranken. Letztere wiesen im allgemeinen ziemlich entzündliche Hautaffektionen auf, zeigten aber sonst klinisch die verschiedensten Krankheitsbilder.

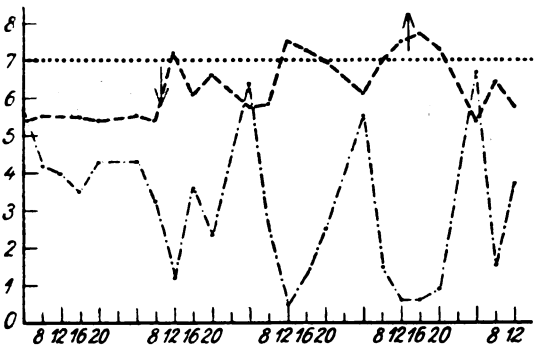

Abb. 3. Kurve eines Patienten mit anscheinend verzögerter Alkaliausscheidung. Fall Nr. 7. Kal. (Univers. trockenes Ekzem.) p_H-Kurve am ersten Tage fixiert, geht während der Alkaligabe immer wieder unter p_H 7.0. Titrationskurve des prim. Phosphats schwankt stark

Bei unserer Arbeit wurde auch darauf geachtet, ob das subjektive Befinden oder der objektive Befund bei den Kranken durch die Alkalibehandlung irgendwie beeinflußt wurde. Wir hatten dabei den Eindruck, daß bei einigen Patienten der Juckreiz etwas nachließ, konnten aber bei der kurzen Zeit der Alkalidarreichung sonst nichts Greifbares feststellen.

Trotz der spärlichen Resultate schien eine Veröffentlichung unserer Untersuchungen doch angebracht, weil dieselben die Kompliziertheit der

Digitized by Google

Zusammenhänge des Säurebasenhaushaltes und der Säurebasenausscheidung zeigen und vor einem Schematismus warnen.

Die Untersuchungen zeigten, daß es individuelle Unterschiede in der Art der Ausscheidung von sauren und basischen Valenzen durch den Harn gibt, die wahrscheinlich Verschiebungen im Säurebasenhaushalt des Gesamtorganismus entsprechen. Ferner zeigte es sich, daß solche Verschiebungen auch bei einer relativ großen Anzahl von Hautkranken vorkommt. Inwieweit dabei aber ein pathogenetischer Zusammenhang zwischen den verschiedenen Hautaffektionen und dieser Verschiebung im Säurebasenhaushalt besteht, geht aus unseren Untersuchungen nicht hervor. Der Nachweis eines ätiologischen (disponierenden) Zusammenhanges wird auch deswegen besonders schwer zu erbringen sein, weil die in einem Teil der Fälle beobachtete Verschiebung von Säurebasenhaushalt auch eine Folge der Hauterkrankungen sein kann.

Literatur

Balint, Ulkusproblem und Säurebasengleichgewicht, Berlin 1927. — Doble, Lancet, 1925, S. 272. — Grzybowski, ref. Zbl. f. Haut- u. Geschlechtskrkh., 23, 3/4. — György, Zschr. f. d. ges. exper. M., 38. — Hoeber, Hofmeisters Beitr., 1903. — Jansen u. Karbaum, D. Arch. f. kl. Med., 1926. — Jacobsohn u. Joseph, M. Kl., 1925, 47. — Luithlen, W. kl. W., 1911; Arch. f. exper. Path. u. Pharm., 68/69; Zbl. f. Haut- u. Geschlechtskrkh., VII, 1. — Negishi, ref. Zbl. f. Haut- u. Geschlechtskrkh., 24, 1/2. — Preininger, Derm. W., 1927, 49. — Pulay, ref. Zbl. f. Haut- u. Geschechtskrkh., 24, 1/2. — Schreus, Verhdl. d. Dtsch. Derm. Gesellsch., 15. Kongr., ref. Arch. f. Derm., 155. — Rosenberg u. Hellfors, M. m. W., 1927, 22; Kl. W., 1928, 1. — Veil, Kl. W., 1922, 44. — Zondek, Die Elektrolyte, Berlin 1927.

Domenico Barduzzi

Der Granuffiziale Domenico Barduzzi, ehemals Direktor der Universitätshautklinik von Siena, emeritierter Professor in dieser Fakultät, mit dem Lehrauftrag für Geschichte der Medizin betraut, ist zu Siena am 27. Februar 1929 im Alter von 82 Jahren gestorben.

Er war ein Mann von höchster Tätigkeit, von vielseitigen geistigen Interessen und ein Eklektiker. Das lange Verzeichnis seiner verschiedenartigen Leistungen gibt von seiner umfangreichen Tätigkeit Zeugnis, die sich besonders auf drei Äste der medizinischen Wissenschaften richtete: die Dermatosyphilidologie, das Wasserheilverfahren und die Geschichte der Medizin. Für alle diese drei Disziplinen lieferte er bemerkenswerte Beiträge von wissenschaftlichen Veröffentlichungen, entwickelte er große und anregende Tätigkeit.

Als Dermatologe gehörte er zu der berühmten und hochverdienten Schar jener Männer, welche man die Gründer der modernen italienischen Dermatologie nennen kann und welche die amtlichen Lehrstühle dieses Faches ins Leben riefen. Er füllte seinen Platz ehrenvoll in dieser Schar aus, welcher zugehörten: Majocchi, Tommasoli, Proveta, Campana, de Amicis, Pellizzari, Bertarelli und Breda.

Er war zuerst Oberarzt an der chirurgischen Klinik der Universität Pisa, wurde dann mit der Gründung der Hautklinik an dieser Universität im Jahre 1883 beauftragt und nahm dann nach erfolgreicher Bewerbung den Posten und Titel eines Direktors der Hautklinik an der Universität Siena ein, wo er bis zum 75. Jahr seines Lebens blieb.

Von seinen sehr zahlreichen Schriften handeln 80 von Dermatologie und Syphilidologie, größerenteils klinische und therapeutische Beiträge; mit Vorliebe beschäftigte er sich mit der Behandlung der Syphilis; vielfach bearbeitete er auf die Prostitution be-

Digitized by Google

zügliche Fragen, sowohl diese für sich allein als auch in ihren Beziehungen zu den Geschlechtskrankheiten.

Er war Präsident und Ehrenmitglied der Società Italiana di Dermatologia, zu deren Gründungsmitgliedern er gehörte, war Dekan der Fakultät und Rektor der Universität Siena und Präsident der R. Accademia dei fisio-critici. Die Beweise von Ehrerbietung und Zuneigung, welche er durch vielfache Ehrungen im Leben und bis zu seinem Leichenbegängnis erhielt, stellen eine öffentliche Anerkennung seiner großen Verdienste dar.

G. Bertaccini-Perugia.

Übersetzt von Prof. v. Notthafft-München.

Referatenteil

Fachzeitschriften

Archivio Italiano di Dermatologia, Sifilografia e Venerologia

Bd. 4, H. 2

Casazza, R.-Pavia: Sulla falsa botriomicosi umana (Über die unechte humane Botriomykose). S. 3.

Unter den die unechte Botryomykose betreffenden Theorien sind nach Verf. folgende drei die wichtigsten: 1. Die unechte B. hat einen rein staphylogenen Ursprung. 2. Sie ist eine granulomatöse, an verschiedene Ursachen gebundene Form, und zwar an die chemischen, physikalischen und parasitären. 3. Sie ist eine Form von benigner Geschwulst. Bezüglich der ersten Theorie kann Verf. die Ansicht einiger Autoren, welche die unechte B. für identisch halten mit Pyodermitis vegetans, nicht teilen. Was die zweite Hypothese betrifft, so hält ein Teil der Autoren dieselbe für einen granulomatösen Typus, während der andere sie für eine Geschwulst hält. Verf. beschreibt dann 6 eigene Fälle, von denen 5 ein normales Verhalten zeigen, während der sechste sich dem Typus des Granuloma pediculatum lupoides von Zurhelle nähert. Verf. berichtet dann über seine eigenen, bei Tieren künstlich erzeugten Fälle von Botryomykose, wobei er sich auf die Versuche von Balog stützt. Er glaubt aber nicht, daß die künstlich erzeugten Botryomykome mit den beim Menschen vorkommenden identisch seien, da jene nach Abbruch der Versuche wieder spontan verschwinden. Außerdem seien sie sehr gefäßarm. Was die Hypothese betrifft, nach welcher das B. ein Granulom sei, so schreibt Verf. einen größeren Wert der Prädisposition als dem Reize zu. Bezüglich der Hypothese, nach welcher die B. ein benigner Tumor sei, so weist er auf den dabei oft beobachteten Faktor des Traumas hin. Das Faktum der Heilung von Fällen von B. durch Arsen (Pouzin) bringt Verf. dazu, an eine Analogie zwischen B. und Sarc. Kaposi zu denken. Auch die schnell eintretenden Rezidiven sprächen für Tumorcharakter. In klinischer Hinsicht steht aber B. stets zwischen Granulom und Tumor und dürfte ein noch nicht bekanntes Virus dabei im Spiele sein.

Nicoletti, V.-Pisa: Su un caso di malattia di Pringle (Über einen Fall von Pringlescher Krankheit). S. 54.

14jähr. Mädchen. Klinisch und histologisch typischer Fall. Bemerkenswert, daß bei der Pat. außer in der Kindheit durchgemachten epileptischen Anfällen der neurologische Befund normal ist. Ebenso ist auch die Intelligenz fast normal.

Fraulini, M.-Reggio Emilia: La velocità di sedimentazione dei globuli rossi nella sifilide nervosa (Die Sedimentierungsgeschwindigkeit der roten Blutkörperchen bei Nervenlues). S. 68.

Verf. bezweckt mit seiner Arbeit die Feststellung, ob ein deutlicher Unterschied zwischen der Senkungsgeschwindigkeit bei Patienten mit P.P., Ta. und hereditärer Lues besteht und ob eine gewisse Übereinstimmung zwischen dem Allgemeinzustande der Pat. und der S.G. vorhanden sei. Von P.P. wurden 50, von Gehirnlues 5, von Ta. 2 und von Taboparalyse 1 Fall untersucht. Technik: Die übliche, nur daß in manchen Fällen auch nach 24 Stunden abgelesen wurde. Schluß-

Digitized by Google

folgerungen: Verf. glaubt, daß die S.G. der roten Blutkörperchen ein wertvolles diagnostisches Hilfsmittel bieten könne, besonders wenn man in gewissen initialen Formen der P.P. eine starke Anfangsbeschleunigung feststellt. Weniger deutlich ist der Gang der S.G. in den Fällen von Gehirnsyphilis, wo sie eine viel langsamere ist. Bei den 2 Fällen von Ta. wurde nichts Charakteristisches festgestellt. Bezüglich der hohen Ziffern des einzigen Falles von Taboparalyse könne man nach Verf. diese als ein Überwiegen der Symptome von Demenz über die der Ta. auffassen. Auch der Verf. hat feststellen können, daß eine positive WR begleitet ist von einer beschleunigten G.S., was Verf. auf Grund einiger bereits bekannter Theorien zu erklären versucht.

Demel, V. C.-Pisa: Di un caso di sclerema dei neonati a forma polimiositica (Über einen Fall von Sklerema neonatorum mit polymyositischer Form). S. 82.

Es handelt sich um ein Kind, welches 9 Tage nach der Geburt an einem Sklerema starb (klinische Diagnose Prof. Lombardo). Die Sektion ergab folgende Befunde: Diffuse Sklerodermie der unteren Bauchgegend, der vorderen Oberschenkelseiten mit diffusem Ödem des Unterhautzellgewebes und der Muskulatur, Verhärtung der Thymus durch diffuses Ödem, Ödem der Lungen und der Nebennieren. Harnsäureinfiltrate in den Nieren. Histologische Untersuchungen: Haut: In der Epidermis nichts von Belang. Derma: Ödem, Gefäßerweiterung; subkutanes Gewebe: Ödem, herdweise angeordnete kleinzellige Infiltrate. Gefäßerweiterung mit Hämorrhagien und außerdem Thrombosierung der Venen. In den Muskeln finden sich perivasale und parenchymatöse Herde mit Degeneration der Muskelfibrillen und eitrige Einschmelzung. Die Lymphdrüsen leicht hypertrophisch ohne follikuläre Reaktion. Die Lungen, die Leber und das Herz zeigen starke Kongestion und Hämorrhagien. In den endokrinen Drüsen fanden sich zirkulatorische, degenerative und entzündliche Alterationen verschiedenen Grades, in der Thyreoidea ein intensiver, entzündlicher, parenchymatöser und interstitieller Prozeß und akute Thyreoiditis mit Schwund der kolloidalen Substanz; in der Nebenniere intensive Pigmentierung, besonders der Randzellen, ohne Entzündungserscheinungen, in der Thymus entzündliche Infiltration sowie vorgeschrittene hyaline Degeneration der Elemente der Markschichte. In der Hypophyse besonders hervorstechend der Befund multipler Kalzifikationen, aber keine Entzündung. Verf. ist der Ansicht, daß weitere histologische Untersuchungen von zur Obduktion gekommenen Fällen von Sclerema neonatorum angezeigt wären, wobei man ein besonderes Augenmerk auf den Muskelapparat lenken müßte, was bisher noch nicht geschehen war, sowie auf den Zustand der endokrinen Drüsen, um zu sehen, ob das Vorhandensein derselben notwendig sei zum Auftreten des vollständigen Syndroms des Sklerödems oder nicht. E. Freund-Triest.

Giornale Italiano di Dermatologia e Sifilologia

1929, Bd. 20, H. 1

Bertaccini, G.-Perugia: Nuove osservazioni sopra un caso di xeroderma pigmentoso. Tentativi di radiumterapia degli epiteliomi, tentativi di desensibilizzazione alla luce con la pirocatechina (Neue Beobachtungen über einen Fall von Xeroderma pigmentosum. Versuche von Radiumbehandlung der Epitheliome, Desensibilisierungsversuche gegen Licht mit Pyrokatechin).

Gute Erfolge mit langer Einwirkung filtrierter Radiumstrahlen. Schon früher bestrahlte Stellen verlangten Sitzungen von doppelter Zeitdauer. Nach endovenöser Einverleibung von 5 mg des genannten in 5 ccm H_2O gelösten Chemikale hatten Bestrahlungen mit der Jesionekschen Lampe einen etwas schwächeren Effekt. Durch die Behandlung scheint die Empfindlichkeit gegen Strahleneinwirkung, wenigstens vorübergehend, zurückgegangen zu sein.

Flarer, F., u. L. Peracchia: Osservazioni e ricerche sulla cura del Lupus eritematoso e del Lupus volgare con preparati d'oro (Beobachtungen und Nachforschungen über die Behandlung des Lupus erythematosus und des Lupus vulgaris mit Goldpräparaten).

56 Fälle von Lupus erythematodes bzw. von Hauttuberkulosen (Lupus vulgaris, Lichen scrophylosorum, Tuberculosis verrucosa cutis usw.). Behandlungsergebnisse: Unter 16 Hauttuberkulosen 6 Besserungen, 8 geringgradige Änderungen, 2 Heilungen.

Digitized by Google

Unter 25 Fällen von Lupus erythematodes 12 Heilungen, 8 Besserungen, 5 Mißerfolge (bei nichttuberkulösen Hautkrankheiten kein Erfolg). Unmittelbar auf die Einspritzungen folgte für 1—1½ Stunden ein Leukozytensturz verschiedenen Grades und verschiedener Dauer. Bei den günstig beeinflußten Fällen stieg das Körpergewicht, der Hämoglobingehalt und die Zahl der roten Blutkörperchen; die Zahl der Leukozyten verhielt sich schwankend (Steigerungen und Verringerungen); häufig Verringerung der neutrophilen Polynukleären, leichte Eosinophilie und Vermehrung der mononukleären Elemente; kräftige und deutliche Abbiegung der Arnethschen Formel nach rechts; Vermehrung des refraktometrischen Index und entsprechende Abänderung des viskosimetrischen. Bei den ohne Erfolg behandelten Fällen waren die Verhältnisse gerade entgegengesetzt. Verf. glauben, daß den Goldpräparaten — zur Verwendung kamen Krysolgan, Trifal, Aurophos, Neokrisol und Crisalbin — eine nicht im ätiologischen, wohl aber im pathologisch-anatomischen Sinne spezifische örtliche Wirkung zukommt, und daß daneben eine ebenso zu beurteilende Umstimmung des Stoffwechsels, der Blutbildung und der Abwehrkräfte des Organismus sich zeigt.

Truffi, G.-Padua: Amiloidosi cutanea primitiva (Ursprüngliche Amyloiderkrankung der Haut).

60jähr. Mann, ohne besondere Vorgeschichte, bei dem seit 30 Jahren eine Amyloiderkrankung der Haut begann, zuerst an den Beinen, dann auch an den Armen. Stecknadelkopf- bis linsengroße Knötchen, tief in die Haut hineinreichend, schwer aus einer schüsselförmigen, leicht blutenden Vertiefung herauszukratzen, von roter bis rotbrauner Farbe, scharfer Abgrenzung, halbkugelig, mit glatter oder unebener Oberfläche, nicht oder kaum schuppend, sich holperig und hornartig anfühlend, ohne bestimmte Beziehung zu bestimmten Hautteilen. Kein Zusammenfließen. An den Armen Spontanheilungsvorgänge. Manchmal heftiges Jucken. Mikroskopisch: Amyloid im Papillarkörper. Sonst schien der Körper amyloidfrei zu sein. Die Amyloidose der Haut entstand durch Degeneration der Gefäßendothelien und der Bindegewebszellen, das Amyloid ist also nicht zugeführt. Die Ätiologie dürfte eine andere sein als bei allgemeiner Amyloiderkrankung. Möglicherweise kann das Hautamyloid wieder aufgesogen werden. (Sehr gute makro- und mikroskopische Photogramme.)

Ferrari, A. V.-Turin: Sopra un caso di cheratosi spinulosa successiva a trattamento con acetato di Tallio (Über einen Fall von Keratosis spinulosa im Anschluß an Thalliumbehandlung).

17 Tage nach der Anwendung des Thalliums, 2 Tage nach Beginn des Haarausfalls entstand bei einem Favuskind unter Hautjucken an den typischen Stellen das Leiden, das nach 45 Tagen von selbst wieder abheilte. Verf. nimmt als Ursache die durch Thallium erzeugten endokrino-sympathischen Störungen an, ohne die Möglichkeit einer Beziehung zu der Wirkung des Thalliums auf das Haarbalgdrüsensystem leugnen zu wollen.

Cordicai, U.-Messina: Sugli eritemi essudativi cronici anulari e centrifughi (Über die chronischen, exsudativen ringförmigen und zentrifugen Erytheme).

Bei einer 42jähr., epileptischen Wäscherin waren an den Beinen unter Ergriffensein des Allgemeinbefindens und rheumatischen Beschwerden die Erscheinungen eines Erythema anulare centrifugum Darier (Erythema papulo-circinatum migrans et chronicum) aufgetreten. Verf. durchgeht kritisch die einschlägige Literatur und schält die dem Darierschen Typus sich nähernden heraus. Er glaubt mit Mibelli, daß sie in einigen Fällen infektiösen oder toxischinfektiösen, in anderen rheumatischen Ursprungs sind. (Abbildung.)

Cattaneo, L.-Mailand: Meningiti luetiche acute precoci e malariaterapia (Akute luische frühzeitige Meningitis und Behandlung mit Malaria).

Heilung eines Falles nach 10 Fieberanfällen.

Scolari, E.-Mailand: Malatti acute febrili e manisfestazioni cutanee della sifilide (Akute fieberhafte Krankheiten und Hauterscheinungen der Syphilis).

Bei einem Menschen mit Syphilis maligna war zuletzt, nachdem alles versagt hatte, die Malariatherapie eingeleitet worden. Während derselben entstand eine Pneumonie, welche rasch die Syphiliserscheinungen beseitigte. Die WR war am Schlusse der Behandlung noch positiv gewesen. Obwohl die Malaria wegen der eingetretenen Pneumonie kupiert wurde, ist also der Fall nicht ganz eindeutig. Von allen infektiösen fieberhaften Krankheiten scheint das Erysipel, wohl wegen seines

Digitized by Google

Sitzes in der Haut, am stärksten auf Hautsyphilide einzuwirken. Die Wirksamkeit der fieberhaften Krankheiten ist auf die Hauterscheinungen beschränkt; sie ist inkonstant; Rückfälle folgen in der Regel und die serologischen Reaktionen werden nicht beeinflußt.

Leigheb, V.-Genua: Osservazioni sopra un caso di sifilide ereditaria tardiva con manifestazioni cutanee e viscerali (Beobachtungen an einem Falle von Erbsyphilis mit Erscheinungen an Haut und Eingeweiden).

Die Arbeit ist die Niederschrift der Ergebnisse einer peinlichst genauen Untersuchung aller Organe eines außen und innen schwer erkrankten Zwanzigjährigen, des durch die Therapie Erreichten und des Nichterreichten.

v. Notthafft-München.

Venerologia und Dermatologia

1929, Jahrg. 6, Nr. 1

Prokoptschuk-Minsk: Zur Frage der Nodosités juxta-articulaires (Jeanselme-Lutz).

Beschreibung von 5 Fällen von juxta-artikulären Knoten, und zwar bei 2 Frauen und 3 Männern, welche von anderen syphilitischen Erscheinungen begleitet waren, wie z. B. Papeln, Tabes dorsalis, positiver WR, bzw. charakteristischen, syphilitischen Narben. Die juxta-artikulären Knoten sind histo-pathologisch fibroide Gummen.

Petruschkin-Krim: Noch zwei Fälle von Nodositas juxta-articularis Jeanselme von unzweifelhaft syphilitischer Herkunft bei Personen, welche niemals das Europäische Rußland verlassen hatten.

Die Nodositäten saßen in dem einen Fall, bei einem 38jähr. Tataren, welcher die Gewohnheit hatte, auf der rechten Seite und auf harter Lagerstätte zu schlafen, auf der rechten Gesäßpartie, unweit des Trochanter; in dem anderen Fall, bei einer 22jähr. Kranken, auf der Streckseite des linken Oberarms und der rechten Tibia.

Belachow-Moskau: Zur Kasuistik der harten Zervixschanker mit spezifischer Leistendrüsenadenitis.

Bei einer 23jähr. Frau, welche sich wegen starkem, übelriechendem Scheidenausfluß an die Moskauer I. Hautklinik wandte, wurde, außer drei Papeln auf den großen Schamlippen, eine derbe Schwellung der Portio vaginalis konstatiert mit rundem Ulcus indurat. auf der rechten äußeren Partie derselben. Rechtsseitige Leistendrüsenschwellung. WR stark positiv.

Krol, S., u. Tichwinskij (Gouv. Wladimir): Zur Frage der Syphilisbehandlung mit Osarsol.

Das russische Stovarsol, genannt Osarsol, erweist sich als ein bequemes, rasch die äußeren syphilitischen Erscheinungen zum Schwinden bringendes Mittel in den verschiedenen Stadien der Syphilis. Die Nebenerscheinungen sind unbedeutend und verschwinden schnell. Die Verff. gaben das Mittel bei Kindern in der Dosis von 0,05—0,15, zweimal täglich, bei Erwachsenen in der Dosis von 0,5—1,0 pro die mit Pausen nach 5tägigem Gebrauch.

Golschmid-Perm: Zur Frage des Angiokeratoma Mibelli.

1. 21jähr. Mädchen mit Erscheinungen von aktiver Lungentuberkulose und Angiokeratom Mibelli auf der linken Gesäßpartie und 2. ein 4jähr. Mädchen mit ebensolchen Erscheinungen auf der Zunge, nach Masern. Die Kryotherapie wirkte günstig ein.

Schusterow-Omsk: Rotz beim Menschen.

17jähr. Mädchen mit Rotzknoten auf dem rechten Arm, nach Pferdebiß. Die Knoten zerfielen; der Prozeß ging weiter auf die Brust, das Allgemeinbefinden wurde bei hohen Temperaturen, starken Schüttelfrösten immer schlechter und schlechter. Die Kranke ging ein.

Elfond-Krasnodar: Über einen eigenartigen Fall von Hautveränderungen durch Sonnenstrahlen.

Die 22jähr. Bäuerin gab an, vor 10 Jahren unter Ödem des Gesichts und der Hände mit Bläschenbildung erkrankt zu sein, später kam es zu Pigmentierung. Im Winter verheilte der Prozeß. Bei der Aufnahme der Kranken in der Hautklinik erwiesen sich die Handrücken stark hypertrophiert, die Gesichtshaut bräunlich pig-

Digitized by Google

mentiert und rauh. Histologisch: Parakeratose und Schollenbildung in der Hornschicht.

Gorbulew-Moskau: Lichen ruber planus, auf Grund der Daten der Poliklinik G. W. J.

Von den 59 Kranken mit Lichen ruber planus, welche in der Poliklinik des Moskauer Staatl. Venerolog. Instituts behandelt wurden, standen die meisten im Alter von 20—40 Jahren. Einige derselben litten an atypischem Lichen, nämlich an Lichen ruber planus verrucosus 6, L. r. pl. atrophicus 3, L. r. pl. linearis 2 und L. r. pl. pemphigoides bzw. annularis atrophicus je einer. In 24 Fällen fand sich der Ausschlag nur auf den Extremitäten, in 12 nur auf den Geschlechtsteilen, in den übrigen Fällen bald nur auf dem Rumpf, bald auf Rumpf und Extremitäten, bald auf Rumpf, Extremitäten, äußeren Geschlechtsteilen und der Mundschleimhaut. In 2 Fällen fand sich der Ausschlag auf dem Halse, der Kreuzgegend und entsprechend der linken Achselhöhle; in einem Falle nur auf der Kopfhaut, in 2 Fällen war der Ausschlag universal. Gleichfalls in 2 Fällen waren nur die Fußsohlen und Handflächen betroffen. Auf der Schleimhaut wurde der Ausschlag bloß in 5 Fällen konstatiert.

Bludowa-Moskau: Dermatitis erysipeloides menstrualis.

Erysipelartige Röte des Gesichts bei einer 22jähr. Jungfrau, regelmäßig sich mit den Menses wiederholend, mit hohen Temperaturen einhergehend, ohne bleibende Hautveränderungen zu hinterlassen, wurde günstig beeinflußt durch Behandlung mit Streptokokkenvakzine.

Schorno-Moskau: Über die Prostatitis gonorrh. und die Methoden zur Diagnose derselben.

Die Prostatitis ist bei Blennorrhoe eine häufige Komplikation. Für die Diagnose und Prognose sind die Leukozytose und die Lezithinkörperchen von Bedeutung. Normal enthält das Prostatasekret 1—3 Leukozyten und viele Lezithinkörperchen. Bei Prostatitis gon. ist die Anzahl der Leukozyten stark erhöht. Den krankhaften Zustand zur Norm zurückzuführen, gelingt meist nicht; es ist das auch nicht nötig. Als Kriterium der Genesung ist ein konstanter Zustand der Leukozytose, bei großer Konstante der Lezithinkörperchen anzusprechen.

Chrypow u. Ettingow: Ein Fall von Gonotoxämie.

21jähr. Arbeiter mit blennorrhoischem paraurethralem Abszeß in der Cowperschen Drüse, welcher zu Meningealerscheinungen und Exitus führte.

Juchnewitz u. Skrotzki-Odessa: Vergleichende Untersuchungen über den Wert der verschiedenen Färbungsmethoden der Spir. pallida.

Als beste Färbungsmethoden erwiesen sich diejenigen nach Burri, Kliewe und Schmemine.

Zuckermann, J.-Sewastopol: Die Reaktion Murata-Masataka zur Serodiagnostik der Syphilis.

Diese Reaktion stimmte in 94,82% mit der WR überein.

Nachimson-Löwenton: Nachprüfung der Methode zur Konservierung des Komplements nach Ginzburg-Kalinin.

Die Methode von Ginzburg-Kalinin zur Konservierung des Komplementes durch Zusatz von 4% sol. ac. borici und 10% NaCl oder von Borsäure mit 5% Strontium chlor. ist entschieden brauchbar.

Segal, M., u. Grünblat-Moskau: Laboratoriumsuntersuchungen des Samenbläschensekrets.

Das Samenbläschensekret koaguliert in Wasser, wie in neutralen Lösungen, und gibt Flocken und Koagula, welche eine richtige mikroskopische Untersuchung hindern. Durch schwache Essigsäurelösungen (5%ig) oder Sodalösungen werden diese Koagula aufgelöst. Die sog. Trousseaux-Lallemagne-Körper bilden ein koaguliertes Sekret der Samenbläschen und lösen sich in Säure vollkommen auf. Verff. empfehlen eine leicht alkalische Lösung oder die Ringersche Lösung (7,5—8,0%ig) hinzuzusetzen.

Atarow: Zur Frage der Organisation der Statistik der venerischen Krankheiten.

Verf. plädiert für das einheitliche persönliche Kartensystem in allen Fürsorgestellen SSSR.

Liebermann, S., u. Pankratow, M.: Alkoholismus, geschlechtliches Leben und Geschlechtsleben unter den neueinberufenen Matrosen der Schwarzmeerflotte in den Jahren 1925/26.

Digitized by Google

Von den neueinberufenen venerisch kranken Matrosen gaben 16% an, nicht zu trinken; 70%, daß sie selten trinken, und 14%, daß sie oft trinken. Das geschlechtliche Leben hatte in 56% im Alter von 17—19 Jahren eingesetzt, bloß 4% hatten noch nicht geschlechtlich verkehrt, der Rest sogar vor dem 18. Lebensjahr. Von den 284 Venerikern hatten 123 (d. h. 45%) venerische Krankheiten in aktiver Form, während 161 angaben, venerisch krank gewesen zu sein.

Uimanow u. Alfimow-Baku: Geschlechtskrankheiten unter den Bergwerksarbeitern im Leninschen Bezirk.

Im Jahre 1914 wurden in dem früheren Balachanowschen, jetzt Leninschen Bezirk bei Baku 340, im Jahre 1927 bloß 160 venerische Kranke unter 10000 Einwohnern konstatiert.

Porudominskij-Moskau: Die Biologie des Gonokokkus im Organismus. Eine Übersicht.

Fälle aus der Praxis:

a) Iwanow, N.: Ein Fall von Erythema fixatum nach Jodgebrauch.

b) Liebermann, M.: Nochmals über Gangrän nach intramuskulären Hg-Injektionen bei Syphilis. A. Jordan-Moskau.

Bücherbesprechungen

Reichenow, E., u. G. Wülker: Leitfaden zur Untersuchung der tierischen Parasiten des Menschen und der Haustiere. (Zugl. Neuauflage des gleichnamigen Leitfadens von Braun und Lühe.) VII, 236 S. mit 104 Abb. Verlag von Curt Kabitzsch, Leipzig 1929. Preis RM. 20.—, geb. RM. 22.—.

Der parasitologisch interessierte Arzt findet in dem kurz und präzis gefaßten Werk eine Fülle von Material über die Erkennung und Gewinnungstechnik der tierischen Parasiten bei Mensch und Tier. Der erste Hauptabschnitt der „Protozoa" enthält einen reichen Wissensschatz über die Amöben, Flagellaten der offenen Körperhöhlen, des Blutes und der Gewebe, ihre Biologie, Unterscheidung, Übertragung auf Versuchstiere und schließlich ihre künstliche Züchtung. Das praktisch Wichtige der Untersuchung der Malaria- und Piroplasmosenerreger und ihrer Überträger findet eine prägnante Darstellung. Der zweite Hauptabschnitt umfaßt das Kapitel der „Würmer" mit allen Methoden ihres Nachweises, ihrer Unterscheidung, künstlichen Züchtung und experimentellen Übertragung. Der dritte, letzte Hauptabschnitt gibt eine gute Übersicht über die parasitisch wichtigen „Arthropoden", deren hervorragende Rolle als Überträger menschlicher und tierischer Infektionskrankheiten aus einer tabellarischen Zusammenstellung ersichtlich ist, und deren Morphologie und Biologie anschließend behandelt wird, wobei natürlich auch die Hautparasiten gebührend berücksichtigt sind. Besonders wertvoll erscheint an dem Buch, daß es über der rein praktischen Aufgabe nicht vergißt, kurze Streiflichter auf viele noch ungeklärte wissenschaftliche Fragestellungen der parasitologischen Forschung zu werfen und dadurch anregend zu wirken, womit sich das Buch von selbst am besten empfiehlt. O. Grütz-Elberfeld.

Wyler, E. J.-London: The Wassermann Test. Technical Details of Nr. 1 Method M.R.C. (Modified) (Die Wassermannsche Reaktion [technische Einzelheiten der Methoden Nr. 1 des Medical Resurch Council]). Veröffentlicht durch His Majesty's Stationery Office, 1929. Preis 9 d.

Die sehr sorgfältige Arbeit bringt in allen Einzelheiten die Technik der ursprünglich von L. W. Harrison ausgearbeiteten Methode der serologischen Luesdiagnose. Wie sich auf der Kopenhagener Serumkonfernz gezeigt hat, ist diese Methode von allen Komplementbindungsreaktionen, die dort geprüft wurden, die spezifischste, allerdings auch nicht so empfindlich wie manche andere (Ref.). Sie arbeitet mit cholesteriniertem alkoholischem Menschenherzextrakt und benutzt zur Abmessung der Reagenzien — besonders für den Hauptversuch — die Tropfenmethode. Durch ausführliche Versuche werden die Tropfengrößen der einzelnen Reagenzien und Glasinstrumente vorher austitriert. Das Serum wird 1:5 verdünnt genommen. Das Komplement jedesmal genau titriert. Es ist unmöglich im Rahmen dieses Referates die Einzelheiten der Arbeit aufzuführen. Für solche, die die in England üblichen Methoden kennen lernen wollen, ist das Werkchen von großer Wichtigkeit. E. Jacobsthal-Hamburg.

Digitized by Google

Hellerström, S.: A contribution to the knowledge of Lymphogranuloma inguinale (Ein Beitrag zur Kenntnis des Lymphogranuloma inguinale). (Act. derm.-venereol., Suppl. I). Verlag von P. A. Norstedt & Söner, Stockholm 1929.

Verf. konnte 1927—1928 in der Klinik von Prof. Almkvist-Stockholm 47 bzw. 48 Fälle von sog. klimatischen Bubonen beobachten. In der vorliegenden Monographie gibt er eine sehr ausführliche Beschreibung seiner klinischen und histologischen Befunde. Klimatischer Bubo und Lymphogranulomatosis inguinalis sind identisch. — Von den 47 Fällen stammten 32 aus Schweden, demnach scheint sich also auch dort eine Zunahme des Krankheitsbildes bemerkbar zu machen. 45 waren Männer und nur 2 Frauen. — Verf. gibt dann zunächst ein ausführliches Bild über die Klinik. Die Freische Reaktion fiel in allen Fällen positiv aus. Kontrollen — besonders mit Ulcus molle und Ulcus-molle-Bubonen — verliefen alle negativ. Die Freische Probe sollte stets zur Unterscheidung herangezogen werden. Die Behandlung ist noch recht undankbar. Die besten Ergebnisse liefert die Entfernung der Drüsen. Auch mit Antimonbehandlung sind die Erfolge leidlich. (Erwähnt ist nicht die Behandlung von Hermans, Kl. W. 1928, S. 2436, mit dem Buboantigen.) — Tierimpfungen haben auch dem Verf. keine Klarheit über die Art des Erregers gebracht. (Prieto erzielte angeblich Angehen von Geschwüren auf Meerschweinchen, die z. T. eingingen. Medicina Ibera, 1928, S. 569.) Der histologische Befund wird im Gegensatz zu anderen Autoren als nicht charakteristisch angesehen. Die Diagnose könne durch ihn nicht gestellt werden. Am Schluß findet sich eine ausführliche Zusammenstellung der einzelnen Krankengeschichten und ein ausführliches Literaturverzeichnis. Ruge-Hamburg.

Bourdon, J. R.-Paris: Perversions sexuelles (Sexuelle Perversitäten). Verlag „Astra", Paris 1929.

Das Buch ist flüssig, interessant und obschon etwas feuilletonistisch, so doch streng wissenschaftlich geschrieben und behandelt in ausführlichen Kapiteln Pathologie und Therapie des Exhibitionismus, Fetischismus, Masochismus, Sadismus, der Päderose, Homosexualität und Sodomie. In einem Nachwort bespricht Verfasser noch einmal zusammenfassend seine Ansichten über diese Krankheiten. Er macht Vorschläge für Erziehung, Prophylaxe und Behandlung. Aus seinen Abhandlungen spricht große eigene Erfahrung. Diätetik und Organotherapie spielen eine große Rolle, die Psychotherapie verschiedener Schulen wird berücksichtigt. Deutsche Ärzte, die sich mit den sexuellen Perversionen befassen, wird es interessieren, dieses Buch des erfahrenen französischen Autors zu studieren, und sie werden gewiß Anregungen daraus schöpfen. H. Colman-Berlin.

Kurtzahn, H.-Königsberg i. Pr.: Kleine Chirurgie. Verlag von Urban & Schwarzenberg, Berlin 1929. Preis RM. 20.—, geb. RM. 22.—.

Bei der Ausbreitung der dermatologischen Chirurgie tut es not, daß sich der Dermatologe eifrig mit der kleinen Chirurgie beschäftigt, da die Maßnahmen des Chirurgen für die Behandlung der Hautkrankheiten unerläßlich geworden sind. Das Studium des vorliegenden Buches bietet wirklich viel Anregendes sowohl in diagnostischer wie in therapeutischer Hinsicht, und zahlreiche Abbildungen beziehen sich auf dermatologische Affektionen, die man in den gebräuchlichen Lehrbüchern kaum beschrieben findet. Namentlich die Schilderung der Behandlung der Geschwülste und die Besprechung der Therapie eiteriger Infektionen sind sehr instruktiv, und die genaue Darstellung der Krampfaderverödung wird vielen Dermatologen sehr willkommen sein. Das Bestreben des vielerfahrenen Verfassers, nur erprobte und leicht ausführbare Methoden anzuführen, erlaubt es, das Buch für den praktischen Gebrauch wärmstens zu empfehlen; es wird dem Praktiker viel Nutzen bringen.

F. Winkler-Wien.

Mitteilungen aus der Literatur

Sexual-Pathologie und -Hygiene

Peters, H.-Wien: Sexuelle Disharmonien in der Ehe und Kameradschaftsehe Lindseys. Med. Welt, 1928, Nr. 48, S. 1794.

Verf. unterscheidet vier Gruppen sexueller Veranlagung: Normale, Hypersexuelle, Hyposexuelle und Asexuelle. Neben der günstigsten, wenn auch nicht sehr häufigen

Digitized by Google

Kombination Gleichveranlagter entstehen daraus 12 mögliche Kombinationen von Ehen sexuell verschieden veranlagter Menschen, die zu Unstimmigkeiten führen müssen. Ärztliche und soziale Erwägungen drängen zu einer Revision unserer Ehegesetze. Die von Lindsey in seinem bekannten Buche geforderte „Kameradschaftsehe" verdient angesichts der zur Zeit bestehenden und allgemein empfundenen Ehekrise ernsthafte Erörterung. Bessere Vorbereitung der Jugend auf die Ehe sei erforderlich. Kurse, Gesundheitszeugnis, Nachweis finanzieller Selbständigkeit, Beratung durch eine Eheberatungskommission sollten obligatorisch sein. Paternitätsverpflichtungen kämen bei den bestehenden Präventivmöglichkeiten nicht in Frage. Die Werteinbuße der Frau durch den Verlust der Virginität sei ein Vorurteil. Jedenfalls seien vom moralischen Standpunkt aus gegen eine Kameradschaftsehe geringere Einwendungen zu erheben als gegen die Mehrzahl der heutigen unglücklichen Ehen. Allerdings müßte die Erlaubnis zur Lösung der Kameradschaftsehe von der Entscheidung einer ärztlich-juristischen Kommission abhängig gemacht werden. Keinesfalls dürften Leichtsinn, freie Liebe, Sittenlosigkeit durch diese Einrichtung Förderung finden. Die Kameradschaftsehe sei eine Vorstufe zur Familienehe, die die Möglichkeit biete, unglückliche Ehen mit ihren schädlichen Einflüssen auf die Nachkommenschaft zu verhüten. M. Gumpert-Berlin.

Ude, J.-Graz: Bemerkungen zu vorstehendem Artikel. Med. Welt, 1928, Nr. 48, S. 1798.

Ude widerspricht vom Standpunkt der katholischen Moral eindringlich der Zustimmung Peters' zu dem Gedanken der „Kameradschaftsehen" (Lindsey). Es handle sich um eine amerikanische Modetorheit und eine gesellschaftlich sanktionierte Form der Prostitution. Die sexuelle Not der Jugend werde verschwinden, wenn die Eltern nicht mehr trinken, nicht mehr rauchen, vegetarisch essen, erotischen Schmutz, namentlich im Kino bekämpfen, wenn der Arbeiter ein menschenwürdiges Dasein führen dürfe, Bodenreform durchgeführt sei, unsozialer Genuß und unsoziale Produktion unterbleiben. Nicht Kameradschaftsehe, sondern wahre Lebensreform sei nötig.

M. Gumpert-Berlin.

Strassmann, G.-Breslau: Über sittliche Verfehlungen im höheren Lebensalter. (Gerichtsärztl. Inst. d. Univ.) D. m. W., 1928, Nr. 48, S. 2018.

Sittliche Verfehlungen, insbesondere exhibitionistische Handlungen oder unzüchtige Handlungen an Mädchen unter 14 Jahren, wenn sie erstmalig in höherem Lebensalter begangen werden, erwecken stets den Verdacht, daß seniler Schwachsinn vorliegt. Eine Bestrafung solcher Personen ist zwecklos. Sie sollten in eine Anstalt verbracht werden. Auch Männer im 50. Lebensjahr, die sich erstmalig vergangen haben, sind auf ihren Geisteszustand zu untersuchen, da auch bei ihnen das Delikt das erste Zeichen einer präsenilen Veränderung sein kann. Zu berücksichtigen ist in solchen Fällen, in welchem Maße der Alkoholgenuß eine auslösende Rolle gespielt hat und in welchem Grade er das Bewußtsein verändert hat. F. Harry-Wiesbaden.

Heller, J.-Charlottenburg-Berlin: Kann eine Frau durch Amor lesbicus gonorrhoisch infiziert werden? D. m. W., 1928, Nr. 46, S. 1930.

Die genannte Frage wird auf Grund der Beobachtung eines Falles bejaht.

F. Harry-Wiesbaden.

Vererbungswissenschaft

Steffan, P.: Die Beziehungen zwischen Blutgruppe, Pigment und Kopfform. Zschr. f. Rassenphysiol., 1929, Bd. 1, H. 2, S. 72.

Die deutsche Gesellschaft für Blutgruppenforschung veranstaltet zur Zeit die Sammelforschung über die Beziehungen zwischen Blutgruppe, Pigment und Kopfform und hat ihren Mitarbeitern ein Schema angegeben, nach dem sie die Haarfarbe, die Farbe der Iris, die Kopfform und die Gesichtsform bestimmen können. Die Ergebnisse werden fortlaufend in Tabellen mitgeteilt. Diese Arbeit enthält die Resultate der Untersuchungen des Kreisarztes Dr. Klein in St. Goarshausen über die Verhältnisse in Oberlahnstein und St. Goarshausen, die in 13 Tabellen wiedergegeben sind. Meirowsky-Köln.

Wellisch, S.: Über die Vererbung der Blutgruppen. Zschr. f. Rassenphysiol., 1929, Bd. 1, H. 2, S. 92.

Nach dem gegenwärtigen Stande der Forschungen über die individuelle Blutbeschaffenheit ist anzunehmen, daß im Blutserum zwei verschiedene, gegenseitig unabhängige Agglutinine α und β und in den roten Blutkörperchen zwei agglutinable, gleichfalls voneinander unabhängige Agglutinogene A und B enthalten sind, welche letztere

Digitized by Google

als die vorherrschend charakteristischen unveränderlichen Eigenschaften des Blutes dominant vererbt werden. Bezeichnet man die den Agglutinogenen A und B entgegengesetzten Eigenschaften mit „Nicht-A" = a und „Nicht-B" = b, so sind Aa und Bb die in wandelnder Bedeutung voneinander unabhängigen Allelenpaare; a und b sind die als bloße Formelzeichen eingeführten Rezessiven. J. Furnhata stellt nun eine neue Hypothese der Vererbung der Blutgruppen auf, in der das Agglutinogen und das Agglutinin als Vererbungsmerkmale oder Gene in Betracht gezogen werden. Der Grundgedanke der Hypothese von Furnhata kann in folgenden Sätzen zusammengezogen werden: 1. Die vier menschlichen Blutgene A, B, a, b vererben sich nicht unabhängig voneinander, sondern gekoppelt zu drei Vererbungseinheiten Ab, aB, ab. 2. Die Blutgruppe eines Menschen besteht aus zwei dieser zu einem Allelenpaar sich zusammenschließenden Vererbungseinheiten, wovon eine vom Vater, eine von der Mutter abstammt. 3. Die Blutgruppe des Nachkommen wird durch Kombination einer vom väterlichen und einer vom mütterlichen Allelenpaar durch Abspaltung gewonnenen Vererbungseinheit gebildet. Meirowsky-Köln.

Anatomie und Physiologie der Haut

Gusnar, K. v.-Rostock: Histologische Untersuchungen an männlichen Brustdrüsen als Grundlage zur Erklärung einiger pathologischer Veränderungen der Mamma. (Path. Inst. d. Univ.) Arch. f. kl. Chir., 1928, Bd. 153, H. 2, S. 253.

Der Einfluß endokriner Drüsen auf das Wachstum der männlichen Mamma ist unverkennbar; bei Beginn der Pubertät entwickelt sich in der Drüse ein Bindegewebskörper, der sich im ersten Teil des dritten Dezenniums vergrößert, wobei eine Quellung der Bindegewebsfasern auftritt, die Drüsengänge sich stärker verzweigen, gelegentlich Läppchenbildungen auftreten und die Innenepithelschicht mehrreihig wird mit gut ausgebildeten hohen Zylinderepithelien. In engster Beziehung damit steht die Ausbildung des apokrinen Schweißdrüsensystems in der Brustdrüse. Die Rückbildungsprozesse, gekennzeichnet durch Atrophie der Zellen und Schwund des Drüsengewebes treten beim Manne zu verschiedenen Zeiten ein, wobei häufig die eigentliche Involution erst jenseits des 50. Lebensjahres erfolgt. Sklerosierung des Bindegewebes und Hyalinisierung der Basalmembran kommen auch im jugendlichen Alter vor und sind oft mit einer Vergrößerung des Bindegewebskörpers verbunden, infolge einer innersekretorisch bedingten Ausdifferenzierung der dem Bindegewebe anliegenden Fibroblasten. Bei gleichzeitigen anderen, zumeist traumatischen Reizen, kann sich daraus die Mammafibrose bilden. Bei der Gynäkomastie besteht neben der relativ geringgradigen Bindegewebsvermehrung eine nicht unerhebliche Hyperplasie des Drüsengewebes; in diesen Fällen ist öfters eine Schädigung der Hoden beobachtet worden, während die Mammafibrose diese Schädigung nicht zeigt. Zystenbildungen sind öfters in der normalen Brustdrüse zu sehen; sie enthalten ein homogen aussehendes Sekret und stehen mit einer verzögerten oder verhinderten Resorption des Produktes der Sekretion der Innenepithelien in Zusammenhang. Bei chronisch verlaufenden Allgemeinerkrankungen, wie Tuberkulose, Tumoren, Lymphogranulomatose, sieht man eine frühzeitige Atrophie der Drüsengänge und ein Ausbleiben der normalen Entwicklung der Mamma während der Pubertät.

F. Winkler-Wien.

Bakteriologie und Immunitätslehre

Zeissler, J., u. L. Rassfeld-Altona: Die Kohlehydratspaltung durch die anaeroben Bazillen. (Bakt. Untersuchungsamt.) Zbl. f. Bakt., 1928, Bd. 110, H. 1/3, S. 24.

Zur Artbestimmung und Differentialdiagnose anaerober Bazillen hat sich die Kohlehydratspaltung in den Kulturen mit Lakmus als Indikator für die Zunahme der Wasserstoffionenkonzentration als zuverlässige Prüfungsmethode bewährt. Die Ergebnisse der Prüfung stimmten in allen Fällen mit den sonst differentialdiagnostisch verwendeten Kriterien (Morphologie, Wuchsform auf Traubenzuckerblutagar, Verhalten in Milch, Gelatine, Hirnbrei, Dampfresistenz der Sporen) überein. F. Harry-Wiesbaden.

Grilichess, K. B.-Zürich: Zur ätiologischen Bedeutung von atypischen Diphtherie- und Pseudodiphtheriebazillen bei menschlichen Erkrankungen. (Hyg. Inst. d. Univ.) Schweiz. m. W., 1928, Nr. 52, S. 1281.

Mitteilung zweier Fälle von chronischer lokaler Erkrankung der Bronchialschleimhaut, die in Zusammenhang gebracht wird mit dem Befund von morphologisch, kulturell und serologisch typischen, für das Meerschweinchen nicht pathogenen Diphtheriebazillen.

Digitized by Google

Zwei Fälle von Mastitis, ein Fall von Akne (bei dem bei zahlreichen Entnahmen immer wieder die von Unna und Sabouraud zuerst beschriebenen diphtheroiden Stäbchen in Reinkultur gefunden wurden und auch histologisch so zahlreich vorhanden waren, daß eine rein saprophytäre Existenz unwahrscheinlich erschien), Fälle von Zystitis und Endometritis ergaben bakterielle Befunde, die für die pathogene Rolle der nachgewiesenen Pseudodiphtheriebazillen sprechen. Wenn auch der Tierversuch am Meerschweinchen neben den morphologischen, kulturellen und serologischen Eigenschaften immer noch als ausschlaggebend für die Charakterisierung des echten virulenten Diphtheriebazillus angesehen werden darf, so nimmt Grilichess doch an, daß der negative Tierversuch nicht ohne weiteres auf saprophytäre Keime schließen läßt.

F. Juliusberg-Braunschweig.

Duran-Reynals, F., u. J. Suner Pi: Exaltation de l'activité du Staphylocoque par les extraits testiculaires (Steigerung der Wirkungsfähigkeit des Staphylokokkus durch Hodenextrakte). Compt. rend. Soc. Biol., 1928, Bd. 99, Nr. 38, S. 1908.

Ebenso wie schon früher bei dem filtrierbaren Vakzinevirus konnte auch beim Staphylokokkus eine Verstärkung der Wirksamkeit durch Zusatz von Hodenextrakt zu der für Einspritzungen bei Meerschweinchen verwendeten Kultur nachgewiesen werden. Die dadurch erzeugte Hautläsion ist eine intensivere als bei Einspritzungen ohne Zusatz; bewirken diese allein schon eine starke Hautläsion, so tritt durch Zusatz von Hodenextrakt der Tod des Tieres ein, bevor die Hautläsion zur vollen Entwicklung kommen kann. Es besteht also eine vollkommene Übereinstimmung zwischen einem typischen filtrierbaren Virus und einem typischen Bakterium. E. Levin-Berlin.

Jaubert, A.: Essais d'immunisation streptococcique chez la Chèvre (Versuche einer Streptokokkenimmunisierung bei der Ziege). Compt. rend. Soc. Biol., 1928, Bd. 99, Nr. 37, S. 1843.

Durch subkutane und intramuskuläre Einspritzungen steigender Dosen lebender Streptokokkenkulturen erhält man bei Ziegen ein spezifisches Serum, das mit Filtraten älterer Kulturen heterologer Streptokokken starke Flockung gibt, während diese bei vom Pferde stammendem Antistreptokokkenserum ausbleibt. Bei der immunisierten Ziege bleibt eine tödliche Dosis von Streptokokkentoxin wirkungslos. E. Levin-Berlin.

Weinberg, M., u. J. Barotte: Propriétés des sérums antigangréneux préparés par injections de microbes formolés seuls (Eigenschaften von Antigangränserum, hergestellt durch ausschließliche Einspritzung von mit Formol behandelten Mikroben). Compt. rend. Soc. Biol., 1929, Bd. 100, Nr. 1, S. 19.

Bouillonkulturen der hauptsächlichsten Anaeroben von gangränösen Verletzungen werden zentrifugiert, dem mit physiologischer Kochsalzlösung aufgenommenen Bodensatz wird Formol zugesetzt, nach 4—5 Tagen Aufenthalt im Brutschrank werden die Mikroben durch erneutes Zentrifugieren abgetrennt und dann entweder als dicke Emulsion in gleichen Teilen physiologischer Kochsalzlösung und sterilem Glyzerin oder nach Trocknen und Zerreiben in pulverförmigem Zustande aufbewahrt. Hiermit wurden Pferde durch subkutane Einspritzungen immunisiert; sie lieferten dann ein Serum mit agglutinierenden, antitoxischen und antiinfektiösen Eigenschaften, von denen die erstere konstant bleibt, während die beiden anderen bei verschiedenen Tieren beträchtliche Unterschiede zeigen und auch bei demselben Tiere im Verlaufe der Immunisierung oft nicht zu erklärenden Abfall zeigen. Die Tatsache der Immunisierung durch ausschließliche Verwendung der mit Formol behandelten Mikroben erklärt sich so, daß die Mikrobenkörper beim Zentrifugieren Toxin zurückhalten, das durch die Zufügung des Formols fixiert wird. Für die Gewinnung von Seren mit guten antitoxischen und antiinfektiösen Eigenschaften kommt die Methode praktisch nicht in Frage. E. Levin-Berlin.

Weinberg, M., u. J. Barotte: L'emploi des toxines formolées dans la préparation des sérums antigangréneux (Die Verwendung von mit Formol behandelten Toxinen bei der Herstellung von Antigangränserum). Compt. rend. Soc. Biol., 1929, Bd. 100, Nr. 1, S. 21.

Der Zusatz von Formol zum Antigen erscheint unter gewissen Umständen vorteilhaft zur Konservierung des Antigangränserums, jedoch nicht, wenn es sich um gegen Vibrio septicus und B. histolyticus eingestelltes Serum handelt. E. Levin-Berlin.

Rosenberg, R., u. D. Romanow-Charkow: Über eine neue Gewinnungsmethode von hochwertigem und spezifischem präzipitierendem Milzbrandserum, sowie über die diagnostische Verwendbarkeit desselben. (Inst. wissenschaftl. u. prakt. Veterinärkunde Ukraina.) Zbl. f. Bakt., 1928, Bd. 110, H. 1/3, S. 102—111.

Mit Hilfe einer modifizierten Fudjiwara-Methode gelang es, präzipitierende Sera

Digitized by Google

von hoher Spezifität und hohem Titer (1:100000) zu gewinnen. Solche Sera eignen sich in hervorragender Weise zur Milzbranddiagnose. F. Harry-Wiesbaden.

Compton, A.: Cutaneous Allergy Following Diphtheria Anatoxin Administration (Kutane Allergie im Anschluß an die Verabreichung von Diphtherieanatoxin). Brit. m. J., 1928, Nr. 3547, S. 1175.

Ein 17jähr. Kindermädchen erhielt drei prophylaktische Injektionen von Diphtherieanatoxin (0,6 — 0,8 — 0,8 ccm) aus dem Institute Pasteur mit Pausen von 13 bzw. 16 Tagen. Am Tage der dritten Injektion leichtes Unwohlsein und am folgenden Morgen diffuse Urtikaria, leichtes Fieber und starke Indikanurie. Nach zwei Tagen Wohlbefinden. Die exakte chemische Untersuchung des angewendeten Präparates ergab einen Gehalt von 0,01% Albumen, das wohl von der zur Herstellung gebrauchten Nährbouillon herstammen dürfte. Die in 1 ccm enthaltene Menge von 0,0001 g kann sehr wohl als ätiologischer Faktor angesehen werden, denn ein Pferdeserumantigen kommt bei dem Anatoxin nicht in Frage. C. empfiehlt, Bedacht darauf zu nehmen, ein möglichst vollkommen eiweißfreies Anatoxin herzustellen, andererseits zu versuchen, womöglich mit wenigen (nur zwei statt drei) Injektionen auszukommen.

A. Philippi-Bad Salzschlirf.

Suarez, E. u. W. Schäfer: Recherches sur l'anaphylaxie sérique (2. Mitteilung) (Untersuchungen über Serumanaphylaxie). Ann. Inst. Pasteur, 1928, Bd. 42, Nr. 11, S. 1447.

Es ist möglich, eine Antianaphylaxie ohne Chok zu erreichen; sie ist stärker als jene nach einem Chok. Man kann einen wiederkehrenden Chok (choc à répétition) durch Euglobulin herbeiführen, ohne daß eine Antianaphylaxie entsteht. Zwischen Chok und Antianaphylaxie besteht kein kausaler Zusammenhang. Die Untersuchungen über Anaphylaxie und Antianaphylaxie durch verschiedene Serumproteine führen zur Annahme, daß beide Erscheinungen durch zwei Momente bedingt sind: sensibilisierend und toxisch einerseits, antianaphylaktisch andererseits. Die Serumproteine besitzen nicht gleichmäßig diese Funktionen. Euglobulin ist vorwiegend sensibilisierend und toxisch, während die antianaphylaktischen Eigenschaften desselben gering oder null sind. Im Pseudoglobulin sind beide Funktionen wie im Gesamtserum vorhanden. Serumalbumin wirkt vorwiegend antianaphylaktisch, viel weniger toxisch oder sensibilisierend.

T. Benedek-Leipzig.

Suarez, E., u. W. Schäfer: Recherches sur l'anaphylaxie sérique (3. Mitteilung) (Untersuchungen über Serumanaphylaxie). Ann. Inst. Pasteur, 1928, Bd. 42, Nr. 11, S. 1458.

Bei der Serumanaphylaxie gibt es neben der Artspezifität eine solche bezüglich der therapeutischen Wirkung des Serums. Die letztere Spezifität gibt sich durch die ungleiche Giftigkeit der therapeutischen Sera gegenüber den durch eins dieser Sera sensibilisierten Tieren kund. Das zur Sensibilisierung verwandte therapeutische Serum ist am giftigsten. Sämtliche therapeutischen Sera haben dieselbe Giftigkeit für die durch Normalserum sensibilisierten Tiere. Die Spezifität der therapeutischen Sera ist bis zu einem gewissen Grade in Beziehung mit ihrem antitoxischen Wert. Sie ist im Dysenterieserum an die Globuline, im Diphtherieserum an das Albumin gebunden. Diese Unterschiede in der Toxizität der therapeutischen Sera gestatten eine Antianaphylaxie ohne Chok zu erreichen. T. Benedek-Leipzig.

Roden, A.-Mégève: L'urticaire et les accidents sériques doivent-ils être traités par la saignée? (Sollen Urtikaria und Zwischenfälle nach Seruminjektionen durch Blutentziehung behandelt werden?) Lyon méd., 1928, Nr. 50, S. 668.

Beschreibung von zwei Fällen sehr ausgedehnter und heftiger Urtikaria, einmal nach wiederholter Seruminjektion (Antitetanusserum), das andere Mal alimentären Ursprungs. In beiden Fällen führte die einfache Blutentnahme von 10—20 ccm Blut eine schlagartige Aufhebung der quälenden Symptome herbei. Keine Rückinjektion des entnommenen Blutes. T. Benedek-Leipzig.

Khaw, O. K.-Amoy, China: Untersuchungen über Hautreaktionen bei Impfung mit Askaristrockensubstanz. (Univ.) Arch. f. Schiffs- u. Trop.-Hyg., 1928, Bd. 33, H. 1, S. 46.

Bei 99 Schülern und 37 buddhistischen Mönchen in Amoy wurde eine Impfung mit Ascaris-lumbricoides-Trockensubstanz nach Fülleborn aufgestellt. Es wird Fülleborns Ansicht bestätigt, daß eine spezifische praktische Bedeutung der Reaktion nicht zukommt. P. Unna jun.-Hamburg.

Digitized by Google

Duke, W. W.-Kansas City: The Pollen Content of Still Air (Der Pollengehalt der unbewegten Luft). J. Am. m. Ass., 1928, Bd. 91, Nr. 22, S. 1709.

Auf Grund einer großen Versuchsreihe stellte Verf. fest, daß der Gehalt der Luft an Pollen während 24 Stunden in einem geschlossenen Raume viel geringer ist als in bewegter Luft. Er macht daher den Vorschlag, daß während der Jahreszeit des Pollenfluges die Patienten nach Möglichkeit während der Nacht und eines Teils des Tages sich in einem geschlossenen Zimmer mit unbewegter Luft aufhalten, besonders an sonnigen, windigen Tagen. Auf diese Weise sah er schwere Anfälle von Pollenheufieber und Asthma auf die einfachste Weise behoben. P. Seier-Heidelberg.

Ràmirez, M. A.-New York City: Statistical Report on the Treatment of Hay Fever (Statistischer Bericht über die Behandlung des Heufiebers). Am. J. m. sc., 1928, Bd. 176, Nr. 6, S. 856.

Die statistische Verarbeitung von 425 Fällen ergibt die Notwendigkeit, die Behandlung mit Pollenextrakt vor Eintritt der Pollenjahreszeit zu beginnen und während ihrer ganzen Dauer fortzusetzen. Die gleichzeitige Anwendung antigener, von der Nase gewonnener Vakzine ist nützlich, genügt aber für sich allein nicht, ebenso auch nicht örtliche Pollenbehandlung allein. Die Verwendung mehrerer Pollen ist empfehlenswert. Örtliche Behandlung der Nase mit der Kromayer-Lampe hilft bei einzelnen Fällen, versagt jedoch bei anderen. E. Levin-Berlin.

Storm van Leeuwen, W., u. J. van Niekerk-Leiden: Über die Bluteosinophilie bei Allergikern. (Pharmakother. Inst. d. Reichs-Univ.) Zschr. f. d. ges. exper. M., 1928, Bd. 63, H. 3/4, S. 393.

In Übereinstimmung mit schon öfters festgestellten Tatsachen wurde bei fast allen Allergikern eine Erhöhung der Eosinophilie im Blute gefunden, die Intensität der Bluteosinophilie gab aber keine Indikation für die Schwere der Allergie oder für die Möglichkeit einer therapeutischen Beeinflussung. In einer Umgebung, wo die Allergene, gegenüber welchen die Patienten überempfindlich sind, fehlen, folglich die Patienten ohne Beschwerden sind, ändert sich die Bluteosinophilie während einer Beobachtungszeit von 4—100 Tagen nicht. Während einer Periode, in der die Einwirkung von Luft- und Nahrungsmittelallergenen ausgeschlossen ist, läßt sich bei den Asthmatikern, die dann noch Anfälle haben, kein gesetzmäßiger Zusammenhang zwischen Frequenz und Größe der Anfälle und Zahl der Eosinophilen im Blute nachweisen. Dagegen sinkt die Zahl der Bluteosinophilen fast regelmäßig nach solchen Eingriffen, welche in allgemeiner und nichtspezifischer Weise die Allergie günstig beeinflussen; solche Eingriffe sind: bestimmte Infektionskrankheiten (Pneumonie), das Hungern, gewisse Formen der Reiztherapie. Die allergischen Manifestationen und die Bluteosinophilie sind in ihrem Vorkommen und Intensität nicht untrennbar verbunden. T. Benedek-Leipzig.

Allgemeine Pathologie und Diagnostik.

Müller, E. F., u. W. F. Petersen-Hamburg: Krankheitsbereitschaft und vegetatives Nervensystem. (Med. Univ.-Poliklinik.) M. m. W., 1928, Nr. 50, S. 2127.

Der Selbstschutz des Gewebes geht von den lebenden genuinen Gewebselementen aus, wobei in erster Linie die ungestörte Funktionsfähigkeit der zellulären Elemente notwendig ist und ferner auch eine bestimmte Einstellung des das betroffene Gewebe beherrschenden vegetativ-nervösen Apparates, die eine volle Entfaltung der Gewebsfunktionen und des Energieersatzes möglich macht. Jede Reaktion eines Organs wirkt sich im organisierten Gewebsverband auf Grund gesetzmäßiger und unstörbarer Korrelationen mehr und minder auf alle Gewebe aus und kann bei hoher Intensität fördernde und hemmende Einflüsse auf die Leistungsfähigkeit anderer Organe ausüben. Derartige auf vegetativ-nervösem Wege zustande kommenden Hemmungen bedingen gleichzeitig mit der Verringerung der Durchblutung, bzw. davon abhängig, eine Abnahme der Anpassungsfähigkeit der Einzelelemente und damit eine erhöhte Krankheitsbereitschaft. Hemmende Einflüsse, z. B. auf Haut und Schleimhäute des Nasen-Rachenraums, werden wirksam, wenn, wie im Schüttelfrost und Fieber, Steigerungen der Leistungen im Abdomen zustande kommen; umgekehrt auf die Schleimhäute des Darmes, wenn bei anhaltender Außenwärme die Leistungen peripherer Gewebe steigen und große Blutmengen in die Peripherie abwandern. Ein solches Beispiel für das Nachlassen des Gewebsschutzes ist u. a. das Auftreten von Herpes labialis bei plötzlich einsetzendem Fieber, ferner auch der Herpes der Frau zu bestimmten Zeiten des Menstruationszyklus und

Digitized by Google

bei vielen Individuen im Verlauf jeder Verdauungstörung. In allen Fällen ist die Ursache dieselbe, indem jede plötzlich einsetzende intensive Steigerung von Organleistungen im Abdomen mit starker örtlicher Gefäßerweiterung und Zunahme ihrer sekretorischen Leistungen sich sofort, erkennbar u. a. an der entsprechenden Blutabgabe, auf die peripheren Gebiete auswirkt. Dieselben passen sich an die veränderten Lebensbedingungen ihrer Gewebe mit reaktiver Gefäßverengerung und Herabsetzung ihrer biologischen Zellleistungen an. Auf diese Weise kommen krankhafte Störungen und Schädigungen in dem betreffenden Organ, wie z. B. der Haut, zustande, die als Folge solcher hemmender Einflüsse auf das Hautorgan anzusehen sind. In gleicher Weise läßt sich auch die erhöhte Empfänglichkeit für Infektionen derartig beeinflußter Organe und Gewebe erklären, wie sie durch plötzlich ungewohnte Abkühlung und auch auf psychische Einflüsse hin entstehen kann. Anfälligkeit und Krankheitsbereitschaft steigen mit zunehmender Einschränkung der Gewebsvitalität, d. h. mit zunehmender Kontraktion der Gefäße, Schrumpfung und Wasserverlust und entsprechender Umsatzeinschränkung der Einzelelemente in solchen Geweben, die unmittelbar oder von anderen Energiezentren her auf vegetativ-nervösem Wege hemmende Einflüsse empfangen. B. Peiser-Berlin.

Pharmakologie und allgemeine Therapie der Hautkrankheiten

Bickel, A.-Berlin: Neue Beobachtungen über Stoffwechselwirkungen des Arsens. Beziehungen zum Wachstum. (Exper.-biol. Abt. d. Path. Univ.-Inst.) Med. Welt, 1929, Nr. 1, S. 5.

Die bekannte Tatsache, daß Arsen Wachstum und Stoffansatz befördert, wird durch experimentelle Untersuchungen erhärtet. Bestimmungen des Kohlenstoff- und Oxydationsquotienten des Harns haben ergeben, daß durch Arsen der oxydative Prozeß gehemmt, der anoxydative Abbau gefördert wird. Eine herabgesetzte Durchoxydierung des Materials beim Stoffwechsel — das dysoxydative Moment —, das sich in Anhäufung von Milchsäure im Blut ausdrückt, ist aber mit dem Wachstumsprozeß untrennbar verbunden. So wird durch Arsen das Wachstum begünstigt. H. Ress-Dessau.

Tagesgeschichtliche Nachrichten

Der VIII. internationale Kongreß für Dermatologie und Syphilis findet vom 5.—9. August 1930 in Kopenhagen unter dem Präsidium von Prof. C. Rasch statt. Hauptthemata sind: 1. Ätiologie und Pathogenese des Ekzems (Referenten: Darier-Paris und Jadassohn-Breslau; Korreferenten: Bloch-Zürich, Krzysztalowicz-Warschau, Oppenheim-Wien, Pusey-Chicago, Sabouraud-Paris, Šamberger-Prag, Whitfield-London). 2. Syphilis: Immunität, Reinfektion, Superinfektion (Referenten: Trauffi-Padua, Wade Brown-New York; Korreferenten: Arzt-Wien, Hoffmann-Bonn, Matsumoto-Kyoto, Stokes-Philadelphia, Nékám-Budapest, Mestscherski-Moskau). 3. Die Hauttuberkulose und ihre Behandlung (Referenten: Adamson-London, Reyn-Kopenhagen; Korreferenten: Bruusgaard-Oslo, Covisa-Madrid, François-Antwerpen, van der Valk-Groningen, Volk-Wien). Anmeldungen sind bis 1. April 1930 an den Generalsekretär Dr. Svend Lomholt, Kopenhagen, Raadhuspladsen 45, zu richten.

Seit Beginn dieses Jahres erscheinen in Bogota (Columbia) die „Archivos de Lepra", herausgegeben von Dr. A. Benchetrit.

Prof. Erich Hoffmann-Bonn wird über Einladung am japanischen Ärztekongreß in Osaka (April 1930) teilnehmen. R.

Nachdruck (auch des Abschnittes „Tagesg. Nachr.") ist ohne Genehmigung des Verlegers nicht erlaubt

Verantwortlich für die Redaktion: für Originalabhandlungen und T. N.: Prof. Dr. J. H. Rille, Leipzig, Johannisplatz 1. Für den Referatenteil: Dr. Fritz Callomon, Dessau

Digitized by Google

Dermatologische Wochenschrift

Nr. 30 (Bd. 89) 27. Juli 1929

Aus der Klinik für Dermatologie und Geschlechtskrankheiten des Staatsinstitutes für medizinische Wissenschaften zu Leningrad (Leiter: Prof. A. K. Stein)

Laporteadermatitis

Experimentelle Untersuchungen

Von

Dr. A. Imschenetzky

Mit 3 Abbildungen im Text

Unter verschiedenen Hauterkrankungen, die ihren Ursprung äußeren Ursachen verdanken, stehen die von einigen Pflanzen hervorgerufenen Veränderungen der Haut an hervorragender Stelle.

In der vorliegenden Arbeit sind von uns die durch die Laportea moroides entstehenden Veränderungen der Haut und die Bedingungen für ihr Auftreten experimentell untersucht worden.

In der Literatur haben wir diesbezügliche Untersuchungen nicht gefunden, obwohl die Eigenschaft dieser Pflanze, Dermatitis hervorzurufen, schon längst von Botanikern erwähnt worden ist. Weddel beschreibt in seiner ausgiebigen Monographie über Urticaceae 17 Laporteaarten. Diese Zahl ist weiterhin noch gestiegen, da neue Arten beschrieben worden sind. Engler z. B. erwähnt bereits 25 Arten, und Bailey spricht neuerdings von 40—50 Abarten der Laportea. Je nach der Art können die zahlreichen Laportea als Gras, Gesträuch oder Bäume auftreten. Geographisch sind sie sehr weit verbreitet: Nord- und Südamerika, Indien, Japan, Australien und auch andere Gegenden mit tropischem Klima. Giftige Eigenschaften besitzen alle, jedoch nicht in gleichem Maße. Die stärkste Wirkung übt die L. gigas aus, da ausgedehnte Beschädigungen durch dieselbe den Tod zur Folge haben können. Von anderen Arten sei die L. canadensis genannt, deren Fasern zu Faden gesponnen werden, und die, wie White mitteilt, erhebliche Dermatitis hervorruft.

Botanischer Tatbestand

Es galt in erster Reihe die Struktureigenschaften der L. moroides eingehender kennenzulernen (s. Abb. 1). Da die botanische Literatur keine Beschreibung des Schutzapparates der Pflanze enthält, waren wir genötigt, uns in unserer Arbeit an die Angaben von Duval-Jouve betreffs der Vertreter der Urtica, Familie Urticaceae, zu halten.

Die mikroskopische Untersuchung verschiedener Teile der Pflanze ergab, daß die L. moroides drei Arten von Härchen besitzt, die hinsicht-

Digitized by Google

lich ihrer Form, Größe und der Häufigkeit ihres Auftretens stark voneinander abweichen. Wir führen ihre Beschreibung kurz an:

1. Dünne, kleine, sich allmählich verjüngende Härchen, die aus einer einzigen Zelle mit durchsichtigem Protoplasma bestehen. Meistenteils sind sie neben ihrer Aussatzstelle gebogen und das Härchen liegt parallel zur Fläche, an welcher es sich befindet. Diese Härchen befinden sich in großen Mengen an Blättern, Ranken und Stengeln der Pflanze und sind dem unbewaffneten Auge als die Pflanze bedeckender „Flaum" wahrnehmbar (Abb. 2, A, B und C).

2. Drüsenbildungen, die mit unbewaffnetem Auge nicht wahrnehmbar sind — les poils glanduliféres. Diese befinden sich an einem kurzen Stiel, sind von rundlicher oder ovaler Form und enthalten Harze, die mikroskopisch gelbe Massen vorstellen. Diese Härchen sind nur spärlich zu finden und vornehmlich an den Blättern (Abb. 2, D, E und F).



Abb. 1. Laportea moroides (gesamtes Bild der Pflanze)

3. Einzellige Härchen von ansehnlicher Größe, bis 1,5 mm Länge, mit durchsichtigem Inhalt. Von regelrechter zylindrischer Form, an dem Ende zugespitzt, sind sie an den Stengeln und an den Adern der unteren Blattfläche dem unbewaffneten Auge deutlich sichtbar. An den Stengeln sind sie auf kleinen, gewölbten Erhöhungen gelegen, die aus polygonalen, Natro-Oxalycum-Kristalle enthaltenden Zellen bestehen. Diese Härchen sind von völlig gerader Form und bilden mit der Fläche, an der sie sich befinden, einen kleinen Winkel (Abb. 2, G und H). Hinsichtlich der Häufigkeit ihres Auftretens nehmen sie die Mitte zwischen beiden vorher beschriebenen Arten ein. Bei starker Vergrößerung gelingt es, eine wesentlich wichtige Eigenart ihrer Struktur festzustellen. Das Härchen läuft nicht spitz aus, sondern ist an der Spitze mit einer hakenartigen Vorrichtung versehen. An der Stelle, an der die Biegung beginnt, und an der Stelle, die der Richtung des Hakens entgegengesetzt ist, ist die aus der Kutikula bestehende Wand des Härchens verdünnt (Abb. 2, J). Auf Grund der nachfolgenden Untersuchung kamen wir zur Ansicht, daß nur diese Härchen die Eigenschaft besitzen Dermatits hervorzurufen.

Wie kommt die Wirkung des Härchens auf die Haut zustande?

Wenn die Haut mit der Stelle, an welcher die Härchen sich befinden, in Berührung kommt, dringen dieselben dank dem Haken an ihrer

Digitized by Google

Spitze in die Haut ein und brechen von der Pflanze ab. Beim Eindringen in die Haut ist die Beschädigung der feinen Spitze des Härchens unvermeidlich: der Haken bricht an der Stelle, an welcher die Wand verdünnt ist, ab, und der Inhalt des Härchens gerät in die Haut, wo er eine Entzündung verursacht. Ein aus der Haut gezogenes Härchen besitzt, wie ersichtlich (Abb. 2, K), die charakteristische Spitze nicht. Zuweilen bricht nur der in die Haut eingedrungene Haken ab und der Inhalt des Härchens fließt aus, während das Härchen selbst an der Pflanze verbleibt.

Der Giftstoff des Härchens ist ein Produkt der Lebenstätigkeit der betreffenden Zelle und, als solches, nicht als einfache chemische Ver-

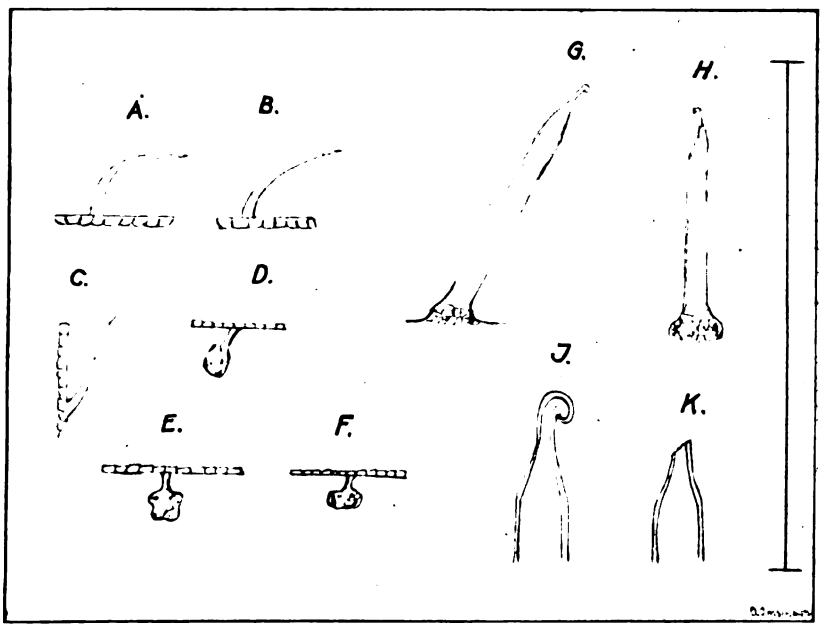

Abb. 2. Schutzapparat der Pflanze. A, B, C = kleine einzellige Härchen. D, E = Drüsenbildungen — les poils glanduliféres. G, H = Härchen welche an der Spitze mit hakenartigen Vorrichtungen versehen sind und giftige Stoffe enthalten. J = Spitze der Härchen, man kann die Verdünnung seiner Kutikula sehen. K = Härchen nach Abbrechen des Hakens

bindung anzusehen. Die lange herrschende Ansicht, Acidum formicum sei der aktiv wirkende Stoff der Urticaceae, ist gegenwärtig verworfen. Chemisch ist dieser Stoff zu den wenig bekannten, toxischen Eiweißstoffen des Pflanzenreiches zu zählen und läßt sich zweifellos mit den giftigen Ausscheidungen der Reptilien und der Insekten vergleichen.

Experimentelle Untersuchungen

Die von uns ausgeführten Versuche lassen sich in zwei Gruppen teilen. Zur ersten Gruppe gehören die Versuche, die unter gleichen Bedingungen, wie gewöhnlich die Dermatitis entsteht, ausgeführt wurden.

Digitized by Google

Zu diesem Zweck wurde die Haut des Vorderarmes mit dem ätzende Härchen enthaltenden Teil der Pflanze berührt und der Verlauf der Veränderungen beobachtet.

Zur zweiten Gruppe gehören Untersuchungen mit isolierten Teilen der Pflanze, mit Pflanzensaft und Extrakten.

Bevor wir unsere Ergebnisse mitteilen, geben wir eine kurze Beschreibung der Veränderungen, die gewöhnlich bei der Laporteadermatitis auftreten, an.

Als erstes Symptom dessen, daß der Inhalt des Härchens in die Haut eingedrungen ist, erscheint starkes Brennen und Stechen an der betreffenden Stelle. Nach 1—2 Minuten erscheint, bei stetem Ansteigen dieses Gefühls, auf der völlig normalen Haut eine Quaddel von der Größe eines Hirsekornes. Die Quaddel nimmt an Umfang schnell zu und erreicht in den ersten 5—10 Minuten die Größe einer halben großen Erbse. Dieses Urtikariaelement hat zu der Zeit rosige Färbung angenommen, erhebt sich um 2—3 mm über die Oberfläche der Haut, ist gespannt und fester als die umgebende Haut, von der es sich scharf abgrenzt, 2 cm im Umkreis ist die Haut stark gerötet, rauh, leicht angeschwollen und heiß anzufühlen. Ungefähr eine Stunde verbleibt die Quaddel in diesem Zustande, flacht dann allmählich ab und verschwindet im Verlauf von 3—4 Stunden nach Beginn des Versuches. Die Rötung hält länger an und ist erst nach 15—20 Stunden vollständig verschwunden.

Was die subjektiven Symptome anbetrifft, so steigt das vor dem Erscheinen der Hautveränderungen eintretende Brennen mit dem Eintritt der Dermatitis, bei Berührung der beschädigten Stellen in akuten Schmerz übergehend. Gewöhnlich treten kurz nach dem Erscheinen der Urtikariaelemente starke, ziehende Schmerzen an der medialen Fläche des Oberarmes und in der Achselhöhle auf, die in die Seitengegend der entsprechenden Thoraxhälfte ausstrahlen. Beim Druck auf die Haut längs dem vorderen Rande des M. biceps verstärken sich die Schmerzen. Der Schmerz erreicht seinen Höhepunkt 15—20 Minuten nach Beginn des Versuches, verbleibt auf gleicher Höhe 1—4 Stunden und verschwindet nach 10—16 Stunden.

Obwohl die Erscheinungen der Dermatitis nach 24 Stunden völlig verschwunden sind, bleibt die lokale Schmerzhaftigkeit bestehen, und zwar ruft eine Berührung noch im Verlauf von 2—3 Tagen Stechen und Schmerzhaftigkeit hervor. Wir sehen also, daß die Laporteadermatitis mit völlig subjektiven Symptomen beginnt und ausklingt, unter welchen jedoch das Jucken gänzlich fehlt.

Die beschriebenen Hautveränderungen sind die Folge des Eindringens in die Haut des Inhaltes eines Härchens. Wenn mehrere Härchen betätigt sind, können die Urtikariaelemente, der Lage des Härchens entsprechend, als Streifen auftreten oder die Quaddeln vereinigen sich, indem sie peripherisch zunehmen, miteinander, wodurch ausgedehnte, angeschwollene Hautbezirke entstehen, die von erisypelasähnlicher Röte umgeben sind. Der Grad der subjektiven Beschwerden entspricht der Menge der in die Haut eingedrungenen Giftsubstanz.

Unsere Versuche stellten sich die Lösung folgender Fragen zur Aufgabe:

Digitized by Google

1. Ist das Toxin nur für die besagten Härchen spezifisch oder enthalten auch andere Pflanzenteile dasselbe?

2. Reagiert die Haut auf das Toxin, wenn ihre Oberfläche nicht beschädigt wird?

3. Wie verlaufen die Erscheinungen unter Bedingungen des Experimentes, mit isolierten Härchen?

Zur Lösung dieser Fragen wurden 32 Versuche ausgeführt, darunter 7 an mir selbst. 9 Versuche aus der Gesamtzahl wurden unter gewöhnliche Bedingungen gestellt.

In der folgenden Tabelle ist das angewandte Material nebst kurzer Beschreibung der Versuchsergebnisse angegeben.

Untersuchungsmaterial	Methode der Anwendung	Zahl der Versuche	Ergebnisse
Verschiedene mit ätzenden Härchen versehene Pflanzenteile	Berührung der Haut	9	Eintreten in allen Fällen des typischen Bildes der Laporteadermatitis
Isolierte ätzende Härchen	Einreiben in die Haut mittels eines Glasstäbchens	7	Entstehung von feinen, den Follikelöffnungen entsprechend gelegenen Urtikariaelementen
Blattadern nach Entfernung der Härchen	Einreiben in die Haut	3	Ergebnisse negativ
Pflanzenstengel nach Entfernung der Härchen	Einreiben in die Haut	3	Ergebnisse negativ
Ausgepreßter Pflanzensaft	Anfeuchten der Haut	2	Ergebnisse negativ
Alkoholextrakt aus den Härchen	Anfeuchten der Haut	4	Geringe diffuse Rötung und Anschwellung der Haut, ohne Quaddelbildung
Härchen mit einigen Tropfen Physiollösung verrieben	Intrakutane Injektion	4	Scharf ausgesprochene, abgegrenzte Anschwellung der Haut mit bedeutender Rötung ringsherum. Sehr starke Schmerzhaftigkeit

Aus der Tabelle ist ersichtlich, daß nur die oben beschriebenen Härchen den Stoff, der die Entzündung hervorzurufen imstande ist, enthalten.

Die starke Reaktion bei intrakutaner Einführung, die Geringfügigkeit der Erscheinungen beim Anfeuchten der Haut mit Extrakt und der Mechanismus der Einwirkung des Härchens berechtigen zur Ansicht, daß zur Entwicklung einer ausgesprochenen Dermatitis Beschädigung der Epidermis erforderlich ist.

Es versteht sich, daß bei typischer Dermatitis die Quaddel an der Eintrittsstelle des ätzenden Härchens entsteht. Bei Einreibung in die Haut der isolierten Härchen dringt die toxische Substanz durch die Öffnungen der Haarfollikel ein, in deren Umgebung auch die Hautschwellung beginnt. Die Menge des in die Haut eindringenden toxischen Stoffes ist, wie der geringe Umfang der Quaddeln bezeugt, in diesem Fall gering.

Digitized by Google

Das Erscheinen der Dermatitis auf der Haut eines jeden, der mit der Laportea in Berührung kommt, veranlaßt dieselbe zu den Pflanzen mit isotoxischen Eigenschaften zu zählen.

In unserer Arbeit über Herakleum- und Geraniumdermatitis ist bereits mitgeteilt worden, daß die erste dieser Pflanzen bei jedem Arbeiter des Botanischen Gartens, der mit ihr in Berührung kam, entzündbare Erscheinungen der Haut, die nicht vom Jucken begleitet waren, hervorrief. Wie bereits erwähnt, fehlt das Jucken bei der Laporteadermatitis gleichfalls, und es wäre möglich, daß dieses ein charakteristisches Merkmal für Dermatitis ist, das von Pflanzen, deren Wirkung für jedermann gleich giftig ist, hervorgerufen wird. Die meisten von Pflanzen hervorgerufenen Dermatitiden treten nur bei gewissen Personen, deren Haut gegen Reiz durch den betreffenden Pflanzenstoff besonders empfindlich ist, auf und sind anaphylaktischer Art. Wir hatten Gelegenheit zu beobachten, daß der bei einigen Arbeiten auftretenden Geraniumdermatitis stets starkes Jucken vorangeht. Wir sehen also, daß nicht allein die Reaktionsfähigkeit des Organismus, sondern auch die Eigenschaften der Pflanze für das Auftreten der Dermatitis wesentlich verantwortlich sind.

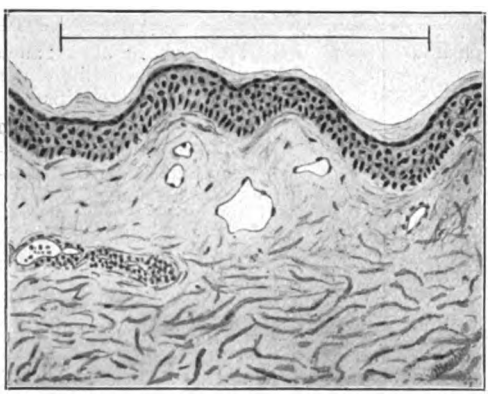

Abb. 3. Histologisches Bild der Laporteadermatitis. Hochgradige Erweiterung der Kapillaren, Ödemerscheinungen in der Kutis und spärliche rundzellige Infiltration

Histologische Untersuchung

Es wurden zwei Biopsien ausgeführt. Im ersten Falle wurde ein ganz frisches, nicht großes Urtikariaelement von weißlicher Farbe genommen, im zweiten Fall eine vollständig entwickelte, große, rötliche Quaddel, die von einem breiten roten Rand umgeben war. Um ein völlig unverändertes Bild zu erhalten, wurde die Biopsie ohne Anästhesie bei einer Hysterischen ausgeführt an einer der Stellen, die für Schmerz unempfindlich ist. Fixiert wurde das Hautstückchen in 10%iger Formalinlösung und daraufhin in Paraffin eingeschlossen. Gefärbt wurden die Präparate mit Hämatoxylin-Eosin, nach VAN GIESON, WEIGERT-HART und mit Azur-Eosin.

Im ersten Fall wies das Epithelium keine Veränderungen auf. Intrakutan im Bereich der Beschädigung waren Ödemerscheinungen. In der Papillarschicht sind die Kapillaren durch die Ödemflüssigkeit zusammengepreßt, zuweilen sogar vollständig. In den tieferen Schichten sind die Blutgefäße erweitert und von spärlichem aus runden Zellen bestehendem Infiltrat umgeben. Die kollagenen und elastischen Fasern sind auseinandergeschoben und das Gewebe der Haut erscheint gelockert. Für den zweiten Fall war Erweiterung der Blutgefäße und der lymphatischen

Digitized by Google

Spalten, sowohl in der oberen wie auch in den untereren Schichten der Haut charakteristisch und das Infiltrat um dieselben war etwas reichlicher (Abb. 3).

Aus der Beschreibung ist ersichtlich, daß der Unterschied in der Färbung der Urtikariaelemente ausschließlich von dem Zustand der Blutgefäße in der Papillarschicht abhängig ist.

Wir gehen zur Beschreibung der Pathogenese der Laporteadermatitis über. Der in die Haut eindringende Reizstoff wirkt zuerst auf die Nervenfasern der Haut, daraufhin auf die Wände der Kapillare. Das allmähliche Eindringen der Giftsubstanz in die Haut ruft nur Gefäßerweiterung hervor, ohne daß Ödem eintritt. Das verschiedenartige Bild der Veränderungen hängt also von der Menge des in die Haut eingetretenen Reizstoffes ab. An derjenigen Hautstelle, an welcher der Giftstoff konzentriert wirkt, bildet sich die Quaddel, während die umgebende Haut infolge geringerer Intoxikation sich nur rötet. Die Folgen der starken Reizung der sensorischen Nervenendungen halten noch an, nachdem die verhältnismäßig rasch vorübergehende lokale Reaktion der Kapillaren verschwunden ist. Es ist anzunehmen, daß das Toxin seine Wirkung nicht nur auf die Haut ausübt, sondern weiter vom Organismus absorbiert wird. Dafür sprechen die längs den Nerven auftretenden Schmerzen. Die Bildung der Urtikariaelemente infolge lokaler Einwirkung des Toxins unterscheidet sich die in Rede stehende Dermatitis von solchem Urtikariaausschlag, der reflektorisch von inneren Ursachen hervorgerufen wird.

Mitteilungen in der Literatur (Touton), daß einige Vertreter der Urticaceae als Volksmittel bei Hemiplegie, Lethargie usw. gelten als starke Reizmittel für die Haut, und daß nach drei-, viermaliger Anwendung derselben die Hautreaktion ausbleibt, veranlaßten uns auf möglicherweise eintretende Immunität achtzugeben. Jedoch habe ich weder an mir selbst, noch an Kranken eine Desensibilisation beobachten können. Auch eine Hypersensibilität wurde nicht beobachtet. Die Haut reagierte stets gleich, sowohl an schon gereizten Stellen, als auch an frischen. Es könnte möglich sein, daß ein solcher Ausfall der Reaktion bei ausgedehnteren Dermatitiden stattfindet, das Hervorrufen solcher ist indes wegen der Schmerzhaftigkeit mit Schwierigkeiten verbunden.

Schlußfolgerungen

Die Ergebnisse unserer Untersuchungen berechtigen uns zu folgenden Schlußfolgerungen:

1. Die Laportea moroides besitzt drei Arten von Härchen.
2. Die die Dermatitis hervorrufende toxische Substanz ist:
   a) nur in den großen Härchen enthalten,
   b) ist gleich toxisch für jedermann,
   c) besitzt die Eigenschaft Hautödem hervorzurufen.
3. Eine überstandene Dermatitis übt keinen Einfluß auf die Reaktionsfähigkeit der Haut aus.
5. Die Laporteadermatitis ist mit starker Schmerzhaftigkeit begleitet.
6. Für den Eintritt einer typischen Laporteadermatitis ist Beschädigung der Epidermis erforderlich.

Digitized by Google

Literatur

1. Weddel, Monographie de la Famille des urticées. Arch. du muséum d'histoire naturelle, Paris 1856—57. — 2. Engler u. Prantl, Die natürlichen Pflanzenfamilien. Bd. 3, 1889. — 3. Bailey, Cyclopedia of Horticulture. Bd. 8. — 4. White, zit. nach Touton. — 5. Duval, Jouve, Etude sur les stimules d'ortie. Bull. de la. soc. Botanique de France, 1867, Teil 14. — 6. Touton, Zbl. f. Haut- u. Geschlechtskrkh., Bd. 17 u. 20. — 7. Imschenetzky, Russ. Westnik Dermatologii, 1928, Nr. 3.

Aus der II. Abteilung für Haut- und Geschlechtskrankheiten
(Vorstand: Dozent Dr. A. Pebutz) des Mariahilfer Ambulatoriums und Spitals in Wien

Die pharmakologische Provokationsprobe bei der Urethritis anterior

Von

Dr. Otto Klein, Assistent der Abteilung

Die Feststellung der Heilung einer männlichen Gonorrhoe ist besonders schwerwiegend (Eheerlaubnis, gerichtliche Fälle) und oft nicht leicht durchzuführen. Keines der bisher geübten Verfahren ergibt so einwandfreie Resultate, um als Methode der Wahl bezeichnet zu werden. Aber allen diesen diagnostischen Methoden haften Fehlerquellen an, so daß es zweckdienlich erscheint, mehrere bei ein und demselben Falle heranzuziehen, um die Fehlerquellen möglichst herabzudrücken.

Nun gab Pebutz eine pharmakologische Methode an, mit deren Hilfe die Drüsen der männlichen Harnröhre zur Sekretion angeregt werden können, wobei das Sekret dann auf Gonokokken untersucht werden kann. Sind doch erfahrungsgemäß die intraurethralen Drüsen häufig der Ausgangspunkt des Wiederaufflackerns einer scheinbar geheilten Urethritis anterior. Dieses ursprünglich nur zum Studium der Innervationsverhältnisse der Littréschen und Cowperschen Drüsen verwendete Verfahren kann demnach auch als Provokationsmittel herangezogen werden, so daß wir derzeit

1. mechanische,
2. chemische (Lapis, Lugollösung, Sublimatlösung, Bierprobe usw.),
3. serologische,
   a) spezifische (Vakzine),
   b) unspezifische (Aolan),
4. pharmakologische Reizmittel

zur Feststellung der Heilung kennen. Das durch eins dieser Untersuchungen gewonnene Sekret wird mikroskopisch auf Gonokokken geprüft oder auf Nährböden überimpft, dem Kulturverfahren unterzogen. In letzter Zeit wird der Spermakultur und der Serodiagnose der Gonorrhoe nach Müller-Oppenheim besondere Aufmerksamkeit geschenkt. Doch sei nochmals hervorgehoben, daß keins der erwähnten Reizmittel das andere überragt und daß es daher zweckmäßig ist, alle ergänzend heranzuziehen, um diese wichtige Frage zu lösen.

Digitized by Google

PERUTZ fand bei Untersuchung der Innervationsverhältnisse der Harnröhrendrüsen, daß die LITTRÉschen und COWPERschen Drüsen echte Drüsen und pharmakologisch durch Erregung sekretorischer Nerven zu beeinflussen sind. Ihre Innervation entspricht den Schweiß- und Speicheldrüsen, sie werden sympathisch und parasympathisch innerviert, beide Nervensysteme sind aber hier nicht als Antagonisten anzusehen.

PERUTZ verwendete als pharmakologisches Verfahren die intraurethrale Einspritzung von 20 ccm einer Lösung von salzsaurem Pilokarpin 0,05 auf 200,0 ($^1/_4$ ‰ige Lösung). Die Lösung blieb 10—15 Minuten in der Harnröhre. Nach etwa 2 Stunden erfolgte eine Sekretion einer alkalischen Flüssigkeit. Nach 12—24 Stunden schwand diese Sekretion. Auch bei Harnröhrengesunden konnte dieser Befund des öfteren erhoben werden. Wurde aber eine Stunde nach der Pilokarpineinspritzung $^1/_4$ mg Atropin. sulfur. (Atropin. sulfur. 0,005 auf 400,0) in die Harnröhre eingeführt, so trat keine Sekretion auf. Auch bestehendes Pilokarpinsekret war durch Einspritzung von Atropin zu unterdrücken. Die urethralen Drüsen werden somit durch ein Gift, das an den pharmakologischen Nervenendigungen angreift, beeinflußt: Pilokarpin regt die Sekretion dieser Drüsen mächtig an, Atropin unterdrückt sie, kann aber durch Pilokarpin wieder angeregt werden und durch Atropin neuerlich gehemmt werden. Der gegenseitige Antagonismus der Affinität des Atropins zu den autonomen Nervenendigungen gegenüber der gleichen Affinität des Pilokarpins war somit erwiesen. Anders verhielt sich das Adrenalin, dessen sekretionsfördernde Wirkung nach endourethraler Einspritzung von $^1/_4$ ccm einer Lösung von 1 : 1000 erfolgte. Die Adrenalinsekretion ist allerdings nicht so stark wie die durch Pilokarpin bewirkte, läßt sich aber im Gegensatz zu letzterer nicht durch Atropin hemmen. Die Sekretion aus den Urethraldrüsen ist somit eine echte Drüsentätigkeit, hervorgerufen durch Erregung sekretorischer Nerven. Die spinalen Zentren liegen wahrscheinlich in der Gegend des Ejakulationszentrums, wenigstens erfolgt bei Erregung des Erektionszentrums eine Miterregung der Urethraldrüsen (PERUTZ).

Nachuntersucher bestätigten diese Befunde von PERUTZ. So verwendeten JAUSION und BECKER therapeutisch Pilokarpin in Kombination mit Trypaflavin, um die urethrale und paraurethrale Drüsentätigkeit zur Sekretion anzuregen. DIMITRIEV zog zur Provokation latenter Gonorrhoen Pilokarpin 0,5 : 100 (5—6 ccm in die Urethra, 15 Minuten lang) heran und erzielte damit gute Resultate. MOTORNOW fand bei 80 Fällen nach 1—5 Stunden Ausfluß; der Höhepunkt desselben war am Tage nach der Pilokarpineinspritzung. Er verwendete eine $^1/_2$ %ige Lösung.

Bei unseren Fällen war die Konzentration der Pilokarpinlösung 0,05 : 200,0, das ist $^1/_4$ ‰ig. 10 ccm dieser Lösung, die durch 10 bis 15 Minuten in der Harnröhre verblieben, riefen sehr häufig eine Sekretion hervor. Untersucht wurde das Morgensekret des folgenden Tages.

Fall 1. Ludwig Sp.: Gonorrhoe vom 9. XI. 1928 bis 28. I. 1929. Pilokarpin: Sekret +, Gonokokken —.

Fall 2. Rudolf K.: Gonorrhoe vor drei Jahren. Ausfluß und Gonokokken negativ. Pilokarpin: Sekret +, Gonokokken —.

Digitized by Google

Fall 3. Max L.: Gonorrhoe 29. X. 1928 bis 26. II. 1929. Geheilt. Pilokarpin: Sekret +, Gonokokken +.

Fall 4. Theodor K.: Gonorrhoe negativ. Pilokarpin: Sekret —, Gonokokken —.

Fall 5. Robert Gr.: Gonorrhoe 20. IX. 1928. Klinisch 6. XI. keine Gonokokken. Pilokarpin: Sekret +, Gonokokken +.

Fall 6. Jakob K.: Gonorrhoe vor drei Jahren, gelegentlich Ausfluß. Pilokarpin: Sekret +, Gonokokken —.

Fall 7. Robert Sp.: Vor acht Jahren Gonorrhoe, keine Erscheinungen. Pilokarpin: Sekret +, Gonokokken —.

Fall 8. Albert H.: Klinisch wenig Ausfluß, keine Gonorrhoe. Pilokarpin: Sekret +, Gonokokken +.

Fall 9. Anton R.: Vor mehreren Jahren Gonorrhoe. Pilokarpin: Sekret —, Gonokokken —.

Fall 10. Artur St.: Gonorrhoe vor sechs Jahren. Sekret: Gonokokken —. Pilokarpin: Sekret +, Gonokokken +.

Fall 11. Fritz Ch.: Vor mehreren Jahren Gonorrhoe. Pilokarpin: Sekret —, Gonokokken —.

Fall 12. Felix P.: Vor mehreren Jahren Gonorrhoe. Pilokarpin: Sekret +, Gonokokken +.

Fall 13. Johann K.: Vor mehreren Jahren Gonorrhoe. Pilokarpin: Sekret —, Gonokokken —.

Fall 14. Alexander N.: Gonorrhoe 23. IV. 1928 bis 14. V. 1928. Sekret: Gonokokken —. Pilokarpin: Sekret —, Gonokokken +.

Fall 15. Richard W.: Gonorrhoe vom 27. XII. 1928 bis 31. I. 1929. Sekret —, Gonokokken —. Pilokarpin: Sekret +, Gonokokken +.

Fall 16. Fritz P.: Gonorrhoe vom 19. XII. 1928 bis 14. III. 1929. 17. I.: Sekret —, Gonokokken —. 18. I. Pilokarpin: Sekret +, Gonokokken —. 22. I.: Sekret +, Gonokokken +. 27. II.: Sekret +, Gonokokken —. 5. III. Pilokarpin: Sekret —, Gonokokken —.

Fall 17. Johann K.: Gonorrhoe 17. I. bis 27. II. 1929. Pilokarpin: Sekret +, Gonokokken —.

Fall 18. Valentin S.: Gonorrhoe 7. I. bis 22. III. 1929. Pilokarpin: Sekret +, Gonokokken —.

Fall 19. Karl D.: Gonorrhoe 26. X. 1928 bis 8. III. 1929. Pilokarpin: Sekret —, Gonokokken —.

Fall 20. Karl W.: Gonorrhoe 14. IX. 1928 bis 14. I. 1929. Pilokarpin: Sekret +, Gonokokken —.

Fall 21. Adalbert S.: Gonorrhoe 10. I. bis 3. III. 1929. Pilokarpin: Sekret —, Gonokokken —.

Fall 22. Franz K.: Gonorrhoe 2. VII. 1928 bis 25. III. 1929. Pilokarpin: Sekret —, Gonokokken —.

Fall 23. Heinrich D.: Gonorrhoe 12. IV. bis 27. XI. 1928. Pilokarpin 0,05 : 200,0, 0,1 : 200: Sekret —, Gonokokken —.

Fall 24. Franz G.: Gonorrhoe 29. I. bis 25. X. 1928. Pilokarpin: Sekret +, Gonokokken —.

Fall 25. Franz H.: Gonorrhoe 4. VI. bis 25. X. 1928. Pilokarpin: Sekret —, Gonokokken —.

Fall 26. Franz N.: Gonorrhoe 25. IV. bis 8. XI. 1928. Pilokarpin: Sekret —, Gonokokken —.

Es wurden 26 Fälle von abgelaufener vorderer Harnröhrengonorrhoe teils im Heilungsstadium, teils längere Zeit nach erfolgter Behandlung untersucht. 17 ergaben auf Pilokarpineinspritzung Sekretion, davon waren 8 Fälle gonokokkenpositiv, 9 ergaben auf Pilokarpininjektion keine Sekretion.

Es sind demnach folgende Befunde zu verzeichnen: Nach Einspritzung von Pilokarpin erfolgte:

Sekretion mit Gonokokken	8 mal
Sekretion ohne Gonokokken	17 mal
keine Sekretion	9 mal

Digitized by Google

Wir sehen zunächst, daß Pilokarpin in der hier verwendeten schwachen Konzentration imstande ist, bei einer großen Anzahl von Fällen die endourethralen Drüsen zu einer Sekretion anzuregen. Die mikroskopische Untersuchung des Ausflusses ergab Epithelzellen, Eiterkörperchen (wir untersuchten ja hauptsächlich pathologische Fälle) und bei 8 von 17 Fällen Gonokokken. Bei diesen Fällen, die Gonokokken im Ausflusse hatten, wurden bei einigen die übrigen Provokationsmethoden früher verwendet, ohne daß dabei Gonokokken zum Vorschein gekommen wären. Erwähnenswert ist Fall 14, bei dem das Sekret zuerst negativ war, nach der ersten Pilokarpineinspritzung negativ verblieb, um nach der zweiten Injektion positiv zu werden. Wieweit die 9 negativen Fälle als geheilt zu bezeichnen sind, läßt sich schwer sagen; sie hatten auch nach den anderen Reizverfahren ein negatives Ergebnis. Auf jeden Fall sei festgestellt, daß das pharmakologische Provokationsverfahren nach PERUTZ, wie es auch die Nachuntersuchungen von DIMITRIEV und MOTORNOW dargetan haben, uns in einer Anzahl von Fällen ein brauchbares Resultat lieferte, auch wenn andere Verfahren versagten, wobei aber nicht die unbedingte Überlegenheit dieser Methode gegenüber anderen Eingriffen betont sein soll. Schon die Dynamik seiner Wirkung setzt ihm gewisse Grenzen, Grenzen, die aber jedes andere Verfahren, jedes in seiner Art, hat.

Zusammenfassend kann gesagt werden: Das pharmakologische Provokationsverfahren nach PERUTZ ist eine der brauchbaren Methoden, um die Heilung einer Urethritis anterior festzustellen. Es kann dann herangezogen werden, wenn ganz besonders ein Verdacht einer endourethralen Drüsenerkrankung vorliegt. Die endourethrale Pilokarpineinspritzung bewirkte bei einer ganzen Anzahl von Fällen durch Anregung der Drüsentätigkeit eine Sekretion. Bei 17 auf Pilokarpin reagierenden Fällen wurde 8mal das Vorhandensein von Gonokokken festgestellt. Es ist angezeigt, bei der Untersuchung auf Heilung einer Gonorrhoe auch diese Methode nebst den anderen üblichen Verfahren heranzuziehen.

Literatur

PERUTZ, Über Innervation und pharmakologische Beeinflussung der urethralen Drüsen. Kl. W., 1922, Nr. 48. — JAUSION und BECKER, Compt. rend. soc. biol., 1927, Nr. 96. — DIMITRIEV, Russky Westn. dermat., 1926, Nr. 4. — MOTORNOW, Tendi Odeskogo, 1927, Nr. 1.

Schicksalsfragen für den deutschen Dermatologen[1])

Von

Prof. Dr. MEIROWSKY in Köln a. Rh.

Die Krisis, in der sich die deutsche Ärzteschaft und insbesondere die deutsche Dermatologenschaft befindet, ist nicht nur auf die Überfüllung

[1]) Eine ausführlichere Darstellung der neueren Fürsorgebestrebungen auf dem Gebiet der Heilkunde findet der Leser in dem Sitzungsbericht der Ärztekammer für die Rheinprovinz und die Hohenzollernschen Lande (Rheinisches Ärzteblatt vom 3. VI. 1929, Nr. 11). Hier ist das Referat des Verfassers sowie das Gegenreferat

Digitized by Google

unseres Faches zurückzuführen, sondern hat mehrfache, tiefer greifende Wurzeln.

Eine der Ursachen liegt in der Krankenkassengesetzgebung vom 15. Juni 1883, die zwar einen Markstein auf dem Wege der Gesundheitsfürsorge für die wirtschaftlich Schwachen, aber auch gleichzeitig einen Markstein für den Niedergang des deutschen Ärztestandes bedeutet. Die freie Versorgung der Bevölkerung durch den freien Arzt besteht nur noch bei einer kleinen Oberschicht des deutschen Volkes. Der Mittelstand ist durch Krieg, Inflation und Deflation so vernichtet, daß heute nur noch höchstens 10% der Bevölkerung der Versorgung durch den freien Arzt zugänglich sind. HELMUT LEHMANN, der 1. Vorsitzende des deutschen Krankenkassenverbandes, hat bei der letzten Tagung seines Verbandes die Forderung aufgestellt:

„Aufhebung aller Befreiungen von der Pflichtversicherung und der Pflichtkassenzugehörigkeit. Versicherungsgrenze bis 6000 Reichsmark Jahresverdienst. Einbeziehung der Sozial- und Kleinrentner, der versicherungsfreien Hinterbliebenen Versicherter und der Selbständigen bis zu dieser Grenze in die Pflichtversicherung."

Von anderer Seite ist man sogar noch weiter gegangen und hat die Aufhebung jeder Versicherungsgrenze verlangt.

Eine weitere Ursache liegt in der immer mehr zunehmenden Erfassung der Bevölkerung durch die Organe der kommunalen Fürsorge. Wenn man auch ohne Übertreibung sagen kann, daß die soziale Fürsorge von der frei praktizierenden Ärzteschaft geschaffen und aufgebaut worden ist, so hat die Ärzteschaft genau so wie bei der Krankenkassengesetzgebung ihre Weiterentwicklung nicht übersehen. Die Führung ist ihr entglitten und befindet sich heute in den Händen hauptamtlicher Kommunalärzte, die ihre, eine große Stoßkraft besitzenden Ideale verwirklichen wollen, oft ohne Rücksicht darauf, ob der freie Ärztestand erhalten bleibt oder einer Verbeamtung anheimfällt.

Ursprünglich hatte die Fürsorgeärzteschaft das Ziel, nur die fürsorgebedürftige Bevölkerung zu erfassen. Dieses Ziel ist nach mehreren Richtungen grundlegend geändert worden, und gerade diese neuen Bestrebungen stellen die kritischen Punkte dar, in denen die Wege der frei praktizierenden Ärzteschaft sich von denen der Fürsorgeärzte trennen: Die erste Forderung der Fürsorgeärzte ist die Ausdehnung der Fürsorge auf die gesamte Bevölkerung, die zweite die Erfassung der Kranken durch periodisch wiederkehrende Untersuchungen der Gesunden, die dritte, die von dem radikalsten Flügel der Fürsorgeärzte vertreten wird, die Umwandlung der Beratungsstellen in Behandlungsstellen, also die Durchführung der Behandlung in kommunalen Instituten.

Aus der Literatur will ich nur zwei Autoren anführen: RÖDER und KNABE. RÖDER verlangt: Erfassung aller durch die fürsorgerische Tätigkeit der Schwestern, die die Familien unaufgefordert in

---

des Beigeordneten COERPER ausführlich wiedergegeben. Ich bin gern bereit, Kollegen, die den hier vorliegenden Fragen ein besonderes Interesse entgegenbringen, die noch vorhandenen Sonderdrucke zur Verfügung zu stellen.

Digitized by Google

der Wohnung besuchen, regelmäßige gesundheitliche Betreuung durch den Fürsorgearzt. Dauernde Betreuung bis zur Beseitigung der Gefährdung.

Dieses Ziel ist nicht mit Hilfe einer freien Ärzteschaft zu verwirklichen: er verlangt deshalb die Herausziehung des Arztes aus seiner Wohnung und die Verpflanzung der Ärzteschaft in zweckentsprechende Institute zur Herbeiführung zeitlicher und funktioneller Kooperativarbeit. Das ist nichts anderes als die Forderung nach einer offenen Sozialisierung des Arztes, der zur Massenarbeit unter Aufsicht der Fürsorgeärzte gezwungen werden soll.

Röder kommt zu dem Schluß: „Die Ärzteschaft steht am Scheidewege. Aber nicht steht in Frage, ob freier Beruf oder nicht. Diese Frage ist zuungunsten des freien Berufes, wenigstens in der Großstadt, entschieden, wenn auch die starken Mächte der ärztlichen Organisation und des Heilbehandlungsmonopols diese Tatsachen eine Zeitlang den meisten Ärzten noch verschleiern. Es kann sich nur darum handeln, ob sich die Ärzteschaft langsam unter Kämpfen wie bisher abwürgen lassen will, oder ob sie sich mutig und entschlossen in den Strom der Entwicklung stellt und damit den Übergangsprozeß für alle, auch für die Ärzte selbst erleichtern."

Knabe fordert nichts mehr und nichts weniger als die Kommunalisierung der gesamten Ärzteschaft. Die Gemeinden sollen Gesundheitsämter einrichten, Ärzte mit dem Zahlenverhältnis 1 Arzt auf 1000 Versicherte bestellen. Diese sollen planmäßig bezirksweise verteilt werden, während die Fachärzte in poliklinik-ähnlichen Instituten zusammengefaßt werden sollen. Daß es sich hier nicht mehr um theoretische Erörterungen handelt, zeigen die Vorgänge in Berlin.

In Berlin sind 55% aller Beratungsstellen für Geschlechtskranke, nämlich 10 von 18, gleichzeitig Behandlungsstellen. Es wird den Patienten freigestellt, sich in der Beratungsstelle oder von freiberuflichen Ärzten behandeln zu lassen. Es besteht freie Arztwahl unter denjenigen Mitgliedern des Groß-Berliner Ärztebundes, die erklärt haben, über die zur bakteriologischen Diagnose der venerischen Erkrankungen notwendigen Kenntnisse und Apparate zu verfügen, allen Fachärzten für Geschlechts- und Frauenkrankheiten und den beamteten Ärzten der Sozialversicherung, soweit diese einen entsprechenden Verpflichtungsschein unterschrieben haben.

Obwohl die Ärzte der Beratungsstelle den Begriff der Minderbemittelten nicht engherzig auslegen sollen, sind doch nach den Angaben Lennhoffs (Mitteilungen der D. G. z. B. d. G., 1929, Nr. 1) in den 10 Monaten seit Bestehen des bezüglichen Vertrages nur rund 600 Überweisungsscheine für freiberufliche Ärzte ausgestellt worden, kaum 5% der Behandlungen in den Beratungsstellen, zur großen Enttäuschung der Ärzteschaft. Einerseits wird angenommen, daß in die öffentlichen Behandlungsstellen vorwiegend Patienten kommen, die zur privaten Behandlung keine Neigung haben, andererseits, daß zwar nicht von den verantwortlichen, aber von anderen kommunalen Organen eine Beeinflussung zugunsten der öffentlichen, zuun-

Digitized by Google

gunsten der privaten Behandlung stattfindet. Es wird angenommen, daß der Wettbewerb, in den viele Berliner Bezirke bewußt und gewollt mit den freiberuflichen Ärzten treten, sich letzten Endes ungünstig auswirken werde. Ein Bedürfnis nach den öffentlichen Behandlungsstellen wird keineswegs anerkannt.

Die Einführung der Behandlung in den Beratungsstellen ist der erste Schritt zur Kommunalisierung, zunächst der Dermatologen und später der gesamten Ärzteschaft, denn schon jetzt fordert die Stadt Berlin unter Führung ihrer Kommunalärzte die Streichung der Bestimmung in dem Vertrag der Stadt mit der Ärzteschaft, laut denen die Zahl der bestehenden Behandlungsstellen nicht ohne Zustimmung der vertragsschließenden Parteien vermehrt werden dürfen. Es ist bekannt, daß auch Hautkranke in den Behandlungsstellen behandelt werden und daß die Beratungsstellen allen Einwohnern ohne Rücksicht auf ihre wirtschaftliche Lage zugänglich gemacht werden sollen.

Man fragt sich: wie steht in Berlin die Aufsichtsbehörde zu dem Vorgehen der Berliner Kommunalverwaltung?

Auf 2 Punkte im Gesetz z. B. d. G. scheinen sich die Fürsorgeärzte zu stützen: Während im allgemeinen im Gesetz immer von „Minderbemittelten" die Rede ist, enthalten die Preußischen Durchführungsanweisungen Abs. VI, 1 die Bestimmung, daß in den öffentlichen Beratungsstellen sich jeder unentgeltlich untersuchen lassen kann, ob er geschlechtskrank sei. Hier wird also das Prinzip, daß nur Minderbemittelten die Beratungsstellen zugänglich sein sollen, durchbrochen und die Fürsorge auf die gesamte Bevölkerung ausgedehnt. Abs. VI, 4 besagt ferner: „Eine Heilbehandlung Geschlechtskranker soll in ihnen nicht erfolgen." Leider steht hier das verhängnisvolle Wort „soll". Es handelt sich also nicht um eine Muß-, sondern um eine Sollvorschrift. Die Vertreter der Ärzteschaft haben es wahrscheinlich bei der Beratung des Gesetzes nicht erkannt, daß sie hier einer für die frei praktizierende Ärzteschaft verhängnisvollen Entwicklung Vorschub geleistet haben, und geglaubt, sich bei der Bestimmung beruhigen zu können, daß bei der Regelung der Frage, ob und in welcher Weise die Beratungsstellen die Behandlung vermitteln sollen, die Ärztekammer oder eine örtliche ärztliche Organisation beteiligt werden solle. Auf eine Anfrage teilte mir Geheimrat SCHAEFER, der Mitherausgeber des bekannten Kommentars über das Gesetz z. B. d. G. zu diesem Punkte folgendes mit: „Nach meiner persönlichen Meinung stellt die Bestimmung in VI, Abs. 4, Sch. 2 der Anweisung des Preußischen Ministers für Volkswohlfahrt zur Durchführung des Gesetzes vom 18. II. 1927 nur eine Sollvorschrift dar, die keine zwingende rechtliche Bindung enthält, die aber gleichwohl wie jede Anweisung einer vorgesetzten Dienstaufsichtsstelle von den nachgeordneten Stellen zu beachten ist. Die Beachtung zu erzwingen, müßte gegebenenfalls im Wege der Dienstaufsichtsbeschwerde versucht werden."

Recht verhängnisvoll können sich auch die neuen Richtlinien des Reichsarbeitsministers über Gesundheitsfürsorge in der versicherten Bevölkerung vom Februar 1929 auswirken. Sie umfassen die Gesundheitsfürsorge der Versicherungsträger bei der Bekämpfung der Tuberkulose

Digitized by Google

und der Geschlechtskrankheiten. Unter den allgemeinen Maßnahmen (für Tuberkulose § 25) finden Sie unter anderem die Bestimmung zur Förderung von Einrichtungen, die gesundheitlich Gefährdete planmäßig erfassen, durchmustern und rechtzeitig betreuen. Diese Richtlinien beziehen sich nach § 1 auf die Bekämpfung der Volkskrankheiten und die Hebung der Volksgesundheit im allgemeinen nach §§ 4 und 5 auf die gegen Krankheit, Invalidität oder Berufsunfähigkeit Versicherten. Ich betone das deshalb, weil der § 1 auch hier die Möglichkeit offen läßt, die gesamte Bevölkerung zu erfassen. In die ärztliche Berufsfreiheit könnte sehr viel stärker § 28 eingreifen, in dem die Gesundheitsfürsorge für geschlechtskranke Versicherte besprochen wird. Es wird ausdrücklich bestimmt, daß zu den Maßnahmen im Einzelfalle die ärztliche Behandlung gehört. Diese Bestimmung öffnet allen möglichen Deutungen Tür und Tor und macht es dringend notwendig, daß die Ärzteschaft in die Arbeitsgemeinschaften eintritt, die nach § 2 der Richtlinien gegründet werden sollen.

Die hier angeführten Tatsachen dürften auch allen denjenigen die Augen öffnen, die, wie leider noch viele unserer Kollegen glauben, sich um die Entwicklung des Fürsorgewesens nicht zu kümmern brauchen. Diese Entwicklung muß für die Ärzteschaft und damit auch für die Volksgesundheit verhängnisvoll werden, wenn sie in der geschilderten Richtung weitergeht.

Es dürfte wohl nach diesen bisherigen Ausführungen klar sein, daß die Schicksalsstunde des deutschen Dermatologen und damit sicherlich auch die der deutschen dermatologischen Wissenschaft gekommen ist. Setzen sich die Berliner Tendenzen und die weitgespannten Ziele der Fürsorge durch, so werden über kurz oder lang die Haut- und Geschlechtskranken in zentralen kommunalen Instituten beraten und behandelt werden. Die Erfassung aller anderen Krankheiten auf dem gleichen Wege wird nachfolgen. Die Verbeamtung der Ärzteschaft muß die unmittelbare Folge dieser Maßnahmen sein.

Wir Ärzte aber wollen unsere Freiheit und Unabhängigkeit unter allen Umständen bewahren, nicht um unseres Berufes willen, sondern um des Dienstes an der Volksgesundheit willen. Wir sind nämlich der Überzeugung, daß nur in einem freien Beruf das Spiel der Kräfte es ermöglicht, das Beste aus uns für die Gesundheit des einzelnen und der Gesamtheit herauszuholen. Eine nach den Vorschriften der Vorgesetzten arbeitende, büromäßig aufgezogene Ärzteschaft drückt die Leistungsfähigkeit des einzelnen herunter. Ein solcher Arzt wird zur Massenarbeit gezwungen und ist nicht mehr imstande, eine Persönlichkeitsleistung zu vollziehen. Heute vollbringt diese die deutsche Ärzteschaft — das muß man zu ihrer Ehre anerkennen — trotz des Bestehens der Krankenkasseneinrichtungen immer noch, und zwar deshalb, weil der harte Kampf ums Dasein die Kollegen zwingt, das Beste auf dem Gebiete der Diagnose und Therapie zu leisten. Wer da nicht mitkommt, unterliegt bei dem Überangebot von ärztlicher Arbeit dem Tüchtigeren. Dieses Spiel der freien Kräfte ist nur im freien Beruf möglich. Eine Verbeamtung des Arztes muß

Digitized by Google

sich also letzten Endes zuungunsten der Volksgesundheit auswirken, die nur gefördert werden kann, wenn das persönliche Vertrauensverhältnis zwischen Arzt und Kranken erhalten bleibt und nicht durch einen büromäßigen Schalterdienst ersetzt wird.

Dabei steht noch nicht einmal streng wissenschaftlich fest, daß der Rückgang der Säuglingssterblichkeit und der Geschlechtskrankheiten auf die Tätigkeit der Fürsorge zurückgeführt werden kann. Die Geburtenhäufigkeit ist nämlich von 1913 bis 1927 ebenso wie die Säuglingssterblichkeit um über ein Drittel gesunken. Gerade an Hand dieser Zahlen kann die Frage aufgeworfen werden, ob der Rückgang der Säuglingssterblichkeit nicht in der Hauptsache als automatische Folge des Geburtenrückgangs zu deuten ist. Die Geschlechtskrankheiten sind aber infolge der Fortschritte der Wissenschaft und der vorbildlich aufopfernden und selbstlosen Arbeit der Dermatologenschaft innerhalb der D. G. z. B. d. G. bedeutend zurückgegangen, bevor das Gesetz zur Bekämpfung der Geschlechtskrankheiten in Kraft getreten war und bevor die Beratungsstellen die ihr obliegenden Aufgaben durchgeführt hatten.

Auf die Forderung der Fürsorgeärzte, durch eine periodisch wiederkehrende Untersuchung der gesunden Bevölkerung die Fürsorgebedürftigen zu erfassen, kann hier des Raumes wegen nicht eingegangen werden. Wie aber diese Gesundheitsreglementierung ohne eine Verbeamtung der freien Ärzteschaft durchgeführt werden soll, hat uns noch kein Fürsorgearzt verraten. Ihre Einführung bedeutet das Aufgehen der freien Ärzteschaft in die Organisation der beamteten Fürsorgeärzteschaft. Dem Volkswohl könnte die Freiheit eines Berufs geopfert werden. Ich bin aber der Meinung, daß eine verbeamtete Ärzteschaft sich nicht zum Wohle des Volkes auswirken wird.

Wir stehen tatsächlich am Scheidewege. Die Ideen der Fürsorgeärzte marschieren und werden uns über den Haufen rennen. Wenn auch jedes neue Gesetz auf dem Gebiete der Fürsorge, wie z. B. das Gesetz zur Bekämpfung der Geschlechtskrankheiten, sich als Schrittmacher für die Ziele der Fürsorgeärzte auswirkt, so wollen wir doch nicht, wie RÖDER offen schreibt, uns „abwürgen lassen". So ist es notwendig, daß wir uns wehren und nach Mitteln und Wegen suchen, um im Interesse der Volksgesundheit die Entwicklung in solche Bahnen zu lenken, daß unser Stand als freier Beruf erhalten bleibt. Da hier lediglich die Zukunftsfragen der Dermatologenschaft behandelt werden, will ich einige Gesichtspunkte auf Grund unserer Erfahrungen in Köln hervorheben.

1. Es ist notwendig, die hier besprochenen Verhältnisse zum Gegenstand von Verhandlungen in den ärztlichen örtlichen Organisationen zu machen und zu einer Vereinbarung mit den Fürsorgeärzten zu kommen, deren Ziel die Anerkennung des Punktes 7 der SCHEYERschen Richtlinien auf dem Ärztetag in Würzburg sein muß. Dieser lautet: „Durch die Überspannung der Befürsorgung und die Ausdehnung derselben auf alle Volkskreise, alle Gebiete und jede Lebensperiode kann das Verantwortungsgefühl in den Familien erschüttert werden. Die Ärzteschaft ist nicht davon überzeugt, daß auf die selbst nach den Bestimmungen der Reichs-

Digitized by Google

grundsätze über Voraussetzung, Art und Maß der öffentlichen Fürsorge vom 4. Dezember 1924 vorgesehene Prüfung der Hilfsbedürftigkeit verzichtet werden muß. Es ist aber anzuerkennen, daß sich eine Beschränkung in gewissen Zweigen der Fürsorge, z. B. der Schulfürsorge, nur schwer vollziehen läßt. Um so entschiedener muß auch hier gefordert werden, daß jede Art von Behandlung unterbleibt."

Wenn keine Vereinbarung mit den Kommunalärzten möglich ist, müssen Verhandlungen mit den übergeordneten Stellen eingeleitet werden. Hier in Köln haben wir jedenfalls durch Verhandlungen mit Herrn Oberbürgermeister ADENAUER, die ich als Vorsitzender des hiesigen Allgemeinen ärztlichen Vereins zusammen mit anderen Kollegen geführt habe, erreicht, daß in Köln die Fürsorge nicht auf die ganze Bevölkerung ausgedehnt wird, abgesehen von der Krüppelfürsorge, der Seuchenbekämpfung und der Säuglingsfürsorge.

2. Es ist dringend erforderlich, daß die D. G. z. B. d. G. und die Deutsche dermatologische Gesellschaft eine authentische Auslegung des Abs. VI, 4 der preußischen Durchführungsbestimmungen herbeiführen und bei der Aufsichtsbehörde eine Beschwerde über das Vorgehen der Berliner Stadtverwaltung einleiten. Der neu gegründeten wirtschaftlichen Vereinigung der Dermatologen kommt die Aufgabe zu, nicht nur die Mißstände der ADGO. zu beseitigen, sondern die Zukunft der deutschen Dermatologenschaft von dem Gesichtspunkte des Ausbaues des Fürsorgewesens aus zu verfolgen.

3. Der Universitätslehrer stellt heute nicht mehr eine für sich abgeschlossene, nur auf die Aufgaben des Unterrichts und der Wissenschaft sich beschränkende Persönlichkeit dar. Der Geist der Zeit hat ihn gezwungen, sich mit den Problemen des ärztlichen Nachwuchses zu beschäftigen. In Köln ist dieses in vorbildlicher Weise durch den inneren Kliniker Geheimrat MORITZ und unseren engeren Fachkollegen ZINSSER, den jetzigen Rektor der Kölner Universität, geschehen. Es besteht eine Schicksalsverbundenheit zwischen den Lehrern der Dermatologie an den Universitäten und den Fachkollegen in der freien Praxis. Die Räder der deutschen dermatologischen Wissenschaft werden zum Stillstand kommen, wenn der dermatologische Nachwuchs fehlt. Mögen deshalb die Vertreter der dermatologischen Wissenschaft den hier besprochenen Fragen ihre größte Aufmerksamkeit schenken und zu ihnen Stellung nehmen.

Versammlungen

Berliner Dermatologische Gesellschaft

Sitzung vom 12. März 1929

Bericht von L. Kleeberg-Berlin

Krankendemonstrationen.

I. Univ.-Hautkl. 1. Blumenthal, F.: Lichen scrofulosorum.

2. Jacoby: Demonstration mikroskopischer Präparate von Bowenscher Dermatose.

Digitized by Google

3. **Freund, H.: a) 2 Fälle von Morphaea.**
b) **Lupus erythematodes auf Drüsennarbe.**
c) **Syringome.**

II. **Buschke: 1. Lichen ruber planus.**
2. 25jähr. Mann mit **Folliculitis decalvans des Hinterkopfes.**
3. **Ausgedehntes papulöses Exanthem,** das in zusammengedrängter Form auf ausgedehnten Varizen des linken Unterschenkels lokalisiert ist.
4. 45jähr. Frau mit **ausgedehnter Lues maligna.**
5. 5jähr. Knabe mit fast **universeller Psoriasis,** auf Thymusbestrahlung und Myosalvarsan in wenigen Wochen geheilt.

III: **Fischer, W.: Fall zur Diagnose.**

Mann in mittlerem Alter. Lues latens WR positiv. Seit Sommer 1928 Auftreten symmetrischer subkutaner Geschwülste an den Handtellern, Daumenfalten, Streckseiten der Ellenbogen und Kniekehlen. Sie sind auf Druck etwas schmerzhaft, zeigen aber keine entzündliche Reizung. Erstes Auftreten an den Händen, ganz allmähliches Wachstum. Am rechten Arm in der Mitte des Oberarmes bis zum Handgelenk reichend etwa 40 stecknadelkopf- bis hanfgroße, meist in Gruppe gestellte kutane Tumoren von weißlicher Oberfläche.

Diskussion: E. Saalfeld denkt an juxtaartikuläre Knoten.

Buschke: Eine sichere Diagnose ist wohl ohne histologische Untersuchung nicht zu stellen. Es sind aber rein kutane Herde und nicht nur subkutane tiefe Efflorescenzen. Außerdem sitzen die Knoten auch an Stellen, die zu den Gelenken gar keine Beziehung haben.

IV. **Ledermann: Fall zur Diagnose.**

32jähr. Gerüstbauer mit netzförmigem, aus dunkelbläulich pigmentierten Streifen bestehendem Exanthem auf beiden Rückenseiten, das besonders rechts seine Entstehung aus etwa 2 cm breiten rosaroten, leicht entzündlichen, oberflächlich schuppenden, ein wenig atrophischen Bändern erkennen läßt. Das Bild erinnert an die nach warmen Umschlägen zurückbleibenden netzförmigen Pigmentationen, doch liegt hier irgend eine intensive Wärmeeinwirkung nicht vor.

Diskusion: Buschke: Es handelt sich doch wohl um eine Cutis marmorata (pigmentosa et hyperplastica). Bei früheren Untersuchungen dieser Fälle fand sich kein sicherer Anschluß an das Venennetz. Ähnliche Bilder sind bei Lues und Tuberkulose beobachtet, bei denen aber ein Zusammenhang mit den Hautvenen festgestellt wurde. Histologische Untersuchung ist deshalb erforderlich.

Michael fand bei kapillarmikroskopischen Untersuchungen eine regelmäßige musterförmige Abwechslung zwischen erweiterten und vermehrten Kapillaren und zugehörigen kleinsten Arterien und Venen mit kontrahierten Gefäßen. Die Versorgung der Kapillaren sowie zu- und abführenden Gefäße mit Sympathikusfasern läßt in diesem Fall an eine regionär begrenzte Sympathikuserkrankung denken.

Sklarz sah ähnliche Bilder nach intrakutanen verdünnten Suprareninlösungen.

V. **Löhe: 60jährige Frau mit tuberoulzerösem Syphilid der Nase.**

Septumdefekt der Nase, narbige Veränderungen der hinteren Rachenwand und Gaumenbögen. Epiglottisdefekt mit Narben, Infiltration der Stimm- und Taschenbänder. Großes oberflächlich ulzeriertes Infiltrat an der Larynxhinterwand. WR —, MTR —, Tbc. —, Pirquet —.

VI. **Michael: Lymphogranulomatose.**

Junger Mann mit seit 8 Monaten bestehender beiderseitiger Leistendrüsenschwellung, WR positiv, keinerlei Einfluß einer kombinierten Kur, auch Röntgentiefentherapie ohne Einfluß; langsame Entstehung von Fisteln mit zähem Eiter, bakteriologisch ohne Besonderheiten. Hodgkin und Pseudo-Hodgkin konnten durch innere Röntgenaufnahmen und Blutuntersuchung ausgeschlossen werden. Derartige Fälle kommen jetzt anscheinend in Deutschland häufiger zur Beobachtung. Die Art der voneinander gut abtastbaren mehrfachen Drüsen ist differentialdiagnostisch von Wichtigkeit.

Diskussion: Buschke hat als Assistent der Neisserschen Klinik häufig sogenannte strumöse Bubonen gesehen, die zum Ulcus molle gerechnet wurden. Sie hatten eine gewisse Ähnlichkeit mit den jetzt als Lymphogranuloma inguinale beschriebenen Fällen. Hier in Berlin hat Buschke noch keinen sicheren Fall von L. gesehen.

VII. **Buschke u. Joseph: Russische Chromoblastomykose.**

Kurze Darstellung der Symptomatologie und Histologie der Krankheit unter Bezugnahme auf einen früher mitgeteilten kubanischen Fall. Dieser hier ist der erste in

Digitized by Google

Europa beobachtete. Demonstrationen mikroskopischer Präparate, welche die charakteristischen Erreger enthalten, und von Kulturen, die Phialophera verrucosa zeigen.

VIII. **Joseph: Über diagnostische Untersuchungen mit Spirochätenextrakten.**

Das von Króo, Robert-Koch-Institut, hergestellte Luetin stellt eine von Nährbodenbestandteilen freie Aufschwemmung von Pallidakulturspirochäten in einem indifferenten Medium dar. Bei Lues aller Stadien (250 Fälle) ergaben sich etwa neun Zehntel positive Reaktionen, doch reagierte auch ein sehr beträchtlicher Anteil der nichtsyphilitischen Vergleichspersonen positiv. Dauer und Stärkegrad der Reaktionen ließen keine sicheren Schlüsse zu, eine hinreichende Spezifität liegt nicht vor. Vielmehr scheint dabei eine unspezifische Quote, die auch der normergischen Haut unter Umständen zukommt, und eine spezifische in Betracht zu kommen. Örtliche Applikation von Jodtinktur (an der Impfstelle) bewirkte bei Syphilitikern weit häufiger Verstärkung der Reaktionen als bei den Kontrollfällen. Auch ließ sich bei Luetikern in erheblich größerem Prozentsatz als bei Vergleichspersonen eine starke positive Tuberkulinreaktion feststellen. (Heteroallergie).

Diskussion: Frl. Jaffé. Kadisch hat am Charlottenburger Krankenhaus in etwa 100 Fällen Luetin von Króo, in einer anderen Serie auch das Organ-Luetin von Busson erprobt. Kadisch hat nicht, wie Joseph, Jodtinktur, sondern 5%ige Jodkalilösung verwandt. Es zeigte sich bei einem großen Prozentsatz eine deutliche Steigerung durch den KJ.-Umschlag, bei Luetin-Króo, Luetin-Busson und beim Pirquet. Die innere Verabreichung von KJ. scheint von wesentlich stärkerer Wirkung zu sein als die lokale. Trotz fast gleich ungünstiger Ergebnisse betreffend Spezifität, wie Joseph sie mitteilte, kann K. einen prinzipiell ablehnenden Standpunkt zur allergischen Luesdiagnose nicht einnehmen.

Kleeberg hat schon vor 7 Jahren mit von Wassermann zur Verfügung gestelltem Kulturluetin eingehende Untersuchungen angestellt. Bei alter Lues waren die Reaktionen wesentlich häufiger und stärker als im Frühstadium, aber bei ausgedehnten Kontrolluntersuchungen an Gesunden fanden sich so häufig positive Resultate, daß die Luetinreaktion als praktisch nicht brauchbar abgelehnt werden muß. Mit Organluetin (Busson) und Kulturluetin von Króo erhielten wir ebenfalls bei sicher Gesunden positive Reaktionen.

Bruhns hat die Kutanreaktion früher mit dem Klaußnerschen Pallidin eingehend geprüft und bei tertiärer Haut-, Schleimhaut- und Knochenlues fast immer positive Reaktion, bei Nicht-Lues nur selten unspezifische Reaktion gefunden. Da aber zu jener Zeit der Einfluß des Jodkali nicht genügend berücksichtigt wurde, sind solche früheren Versuche heute nicht mehr entsprechend verwertbar. Die Auffindung einer einigermaßen spezifischen Kutanreaktion wäre für fragliche tertiäre Fälle neben der oft versagenden Blutreaktion doch eine sehr wertvolle diagnostische Unterstützung.

IX. **Bruhns: 1. Fall von Schambergscher Krankheit.**

62jähr. Pat., seit etwa 18 Monaten an den Außenseiten, in geringem Grade auch an den Vorderseiten beider Unterschenkel zahlreiche braune, unregelmäßig nebeneinanderstehende Flecken von Stecknadelkopfgröße. Keine Varizen, gelegentlich geringes Jucken. Im Blut leichte Polyglobulie.

2. Fall von sogenannter Pityriasis lichenoides acuta et varioliformis.

22jähr. Mann, auf Rumpf, Armen und Beinen zahlreiche bis erbsengroße Pusteln, die vielfach zerkratzt und mit Blutkrusten besetzt sind und unter feiner Narbenbildung abheilen. Starkes Jucken, WR negativ, nichts von Tuberkulose. Histologisches Bild uncharakteristisch. Behandlung mit Schwitzkur (Pilokarpin).

X. **Ephraim: Fall von Erythema induratum Bazin.**

27jähr. Patientin. Blaurote Infiltrate an beiden Unterschenkeln, die klinisch das Bild vom papulonekrotischen Tuberkulid bis zum typischen Erythema induratum Bazin zeigen.

XI. **Bruhns u. Kadisch: Demonstration von Pilzkulturen.**

Bei den oberflächlichen Trichophytien oder Epidermophytien an Handtellern und Fußsohlen, in den Inguines, unter den Axillae, bei Frauen unter den Mammae und besonders relativ häufig zwischen den Zehen, kommt oft monatelang nach anscheinend erfolgter Heilung ein Rezidiv. In manchen Fällen ergibt sich dann, daß offenbar auf der äußerlich gesunden Haut virulente Pilze latent liegengeblieben waren, die später wieder Hauterscheinungen hervorgerufen haben. Als die von außen kommenden Übertragungen vermittelnden Medien sind wohl besonders Wäsche, Seide, Leder, Stroh u. a. anzusehen. Die im Sommer an den Fußsohlen viel beobachteten oberflächlichen Tricho-

Digitized by Google

phytien hängen wahrscheinlich mit dem häufigen Besuch der Badeanstalten zusammen; die Pilze haften vielleicht an den Holzlatten des Bodenbelages, aber möglicherweise auch an Erde oder Sand, mit denen die nackten Füße in Berührung kommen.

B. und K. demonstrieren **Kulturen von Achorion gypseum, Tr. gypseum und cerebriforme, die auf Leder, Seide, Strohmist, Torf, Erde usw. gezüchtet wurden;** sie haben sich auf diesen Medien vermehrt und ließen sich dann auf gewöhnlichen Medien auch wieder weiterzüchten.

XIII. **Kadisch: Demonstration von Pilzkulturen.**

1. **Trichophyton fumatum** beimpft auf Sabouraud-Maltoseagar verschiedener Alkalität, von $P_H = 6{,}6$ — $P_H = 8{,}4$. Weißgraues Wachstum des Keimes. Mit steigendem P_H eine Neigung zum Platzen des Kulturrasens, auf Grütz-Malz nur angedeutet; jedoch tritt mit steigender P_H ein weißer Farbton in den Kulturen auf.

2. Die übliche Züchtungstemperatur für die Hautpilze ist die Zimmertemperatur. Als pathogene Hautbewohner leben sie jedoch bei einer Temperatur, welche zwischen 25° und 32° schwankt. Von den Züchtungsversuchen bei verschiedener Temperatur ist überall bei 14 verschiedenen pathogenen Keimen deutlich zu sehen, daß das Wachstum bei 27° besser ist als bei 37° und 20°.

2. Abbildungen von Organen eines Meerschweinchens, welches 2 Tage nach intrakardialer Injektion von Achorion gypseum zur Sektion kam; Niere, Hirn, Nebenniere, Lunge sind völlig mit Achorion gypseum bewachsen. Die Beimpfung hat durch intrakardiale Injektion stattgefunden. Die Organe wurden nur steril entnommen und in der feuchten Kammer aufbewahrt.

Diskussion: Joseph weist auf die große Schwierigkeit hin, Nährböden von bestimmter P_H-Konzentration, die konstant bleiben, herzustellen.

Leibholz sah nicht nur relativ, sondern auch absolut die meisten Hautpilzerkrankungen an der Fußsohle.

Schilling a. G.: **Einige Bemerkungen zum Wesen und zur praktischen Bedeutung der Guttadiaphotmethode.** (Vortrag mit Demonstrationen.)

Das Guttadiaphotverfahren ist — nach Schilling — eine allgemeine unspezifische Methode zur Feststellung gewisser pathologischer Blutveränderungen bei Anämien und bei allen möglichen Infektionen. Die Auffassung, es sei ein spezifisches luetisches Diagnostikum, hat Schilling niemals geäußert und lehnt sie auch ferner ab. Es ist sinnlos, das Guttadiaphot zur Feststellung der Lues beim Kaninchen zu verwenden, da dessen Guttadiaphot von dem des Menschen grundverschieden ist. Die Methode ist in der Tat empfindlicher wie die WR, aber nicht spezifisch. Die „Versager" bei positiven Kontrollfällen zeigen eben andere infektiöse Haut- und Geschlechtskrankheiten an. Trotzdem rät Schilling bei zweifelhaften (besonders internen) Luesfällen, bei negativer WR und positivem Guttadiaphot, bei Fällen, die sonst klinisch verdächtig sind, spezifische Therapie zu versuchen.

Diskussion: G. Blumenthal legt die Gründe dar, die ihn zur Verwendung des Guttadiaphots für die Erkennung der experimentellen Kaninchensyphilis bestimmten. Zwischen dem Blut Schwerkranker, Leichtkranker oder Gesunder fanden sich mehrfach Unterschiede, die aber keinen Rückschluß auf die Ätiologie (Lues, Tuberkulose) gestatten.

Buschke: Die ersten Mitteilungen der Entdecker des „Guttadiaphotverfahrens" mußten den Eindruck erwecken, daß es sich um ein einfaches und brauchbares Syphilisdiagnostikum handeln sollte. Daraufhin wurde von Buschke im Auftrag des Hauptgesundheitsamtes die Methode geprüft. Erst durch Schilling ist betont worden, daß von einer Spezifität für Lues gar nicht die Rede sein könne und solle. Das ist ja auch heute bei den Demonstrationen von Schilling betont worden. Daß eine Methode unspezifisch ist, darf ja kein Grund sein, sie als zur Luesdiagnostik unbrauchbar zu verwerfen. Auch die WR ist ja streng genommen eine unspezifische Reaktion und hat sich doch als praktisch sehr brauchbar erwiesen. Beim „Guttadiaphotverfahren" ist dies aber für Lues nicht der Fall. Eine Vereinfachung der Serodiagnostik — eine Methode in der Hand des praktischen Arztes — hält Buschke, wie früher schon ausgeführt, für ein großes Unglück; die Fehlerquellen und die falschen Diagnosen würden sich nur häufen.

Kleeberg weist darauf hin, welchen Schaden es anrichtet, wenn eine Methode wie das Guttadiaphotverfahren, das theoretisch unser größtes Interesse beansprucht, für die allgemeine Praxis aber absolut noch nicht spruchreif ist, in der Tagespresse als ein neues Syphilisdiagnostikum angepriesen wird.

Digitized by Google

Gesenius a. G.: Blutwassergehalt und Tropfbildausfall gehen miteinander parallel. Die positiven Ausfälle mit dem Blute gesunder und syphilitischer Kaninchen waren bei dem hohen Wassergehalt des Kaninchenblutes zu erwarten. Sowohl vom chemischen wie vom physiologischen Standpunkt stellt uns das Guttadiaphotverfahren vor interessante Fragen.

Referatenteil

Fachzeitschriften

Danak Dermatologiak Selskab's Forhandlinger 1927—1928

red. von H. C. S. Finsen. (Verlag J. Jorgensen & Co., Kopenhagen)

204. Sitzung am 5. Okt. 1927

Nyfeldt: Behandlung von Seborrhoe mit Schwefel und Sodawaschungen.

Genner, V.: Fall von Trichomanie.

Der 5jähr. Knabe hatte offenbar seine Alopezie durch Ausreißen von Haaren erzeugt.

Haxthausen, H.: Ulzerierte Gummata am Gaumen und an den Genitalien.

Haxthausen, H.: Pseudoxantherma elasticum.

Bei einer 25jähr. Frau, welche wegen ulzerierter Gummata des weichen Gaumens und der Genitalien zur Aufnahme kam, fanden sich am untersten Teile vom Rücken und Abdomen sowie an den Oberschenkeln Gruppen von eigentümlich gelb gefärbten, wenig vorspringenden und nicht infiltriert anzufühlenden, kleinen Flecken. Einen Zusammenhang mit der syphilitischen Infektion hält H. nicht für vorliegend.

Kristjansen, Aa.: Hypertrophierende Jodkaliumdermatitis.

Es handelte sich um eine 26jähr. Bauernfrau, welche nach Gebrauch von Jodkali zur Bekämpfung von Asthma eine fast krebsartig erscheinende Ulzeration der Nasenspitze akquirierte.

Jensen, C. E.: Temporäre Azoospermie nach Epididymitis duplex.

Bericht über einen 48jähr. Kaufmann, der im 20. Lebensjahr Blennorrhoe mit doppelseitiger Epididymitis akquirierte, und bei dem 5—6 Jahre später A. Haslund Azoospermie feststellte. Bei der jetzt von J. auf Grund einer Klage wegen vermuteter Schwängerung vorgenommenen Untersuchung fanden sich Massen von lebenden Spermatozoen, und die Gravidität erwies sich als tatsächlich bestehend.

Haxthausen, H.: Ulzerierte Knoten in einer Tätowierung.

Demonstrierung eines 35jähr. Seemanns, bei dem an einer 16 Jahre zuvor ausgeführten Tätowierung im Gebiet der mit Zinnober rot gefärbten Partien rötlichbraune, infiltrierte und zum Teil ulzerierte Knoten sich entwickelt haben, während die mit Tusche blau gefärbten Partien unverändert geblieben sind.

Kristjansen, Aa.: Glossite losangique (Brocq et Pautrier).

Schilderung eines typischen Falles dieser von B. und P. 1914 zuerst beschriebenen Affektion. Pat., der jetzt wegen eines vor 4 Wochen akquirierten Primärsyphilids zur Behandlung gekommen ist, hat die Zungenaffektion schon vor 2 Jahren bemerkt, ist aber dadurch nicht weiter belästigt worden.

205. Sitzung am 2. Nov. 1927

Haslund, O.: Fall zur Diagnose.

Vermutlich handelte es sich um eine mykotische Affektion.

Haxthausen, H.: Ein Fall vom sog. primären tuberkulösen Symptomenkomplex.

Isolierte Geschwürsbildung an der Stirn bei einem tuberkulös belasteten 3jähr. Mädchen im Anschluß an Trauma entstanden.

Jersild, O.: Superinfektion bei einem kongenital Syphilitischen.

Ein 23jähr. Mann mit an den Unterschenkeln lokalisierten Geschwüren, die als ulzerierte Gummata zu deuten waren, und außerdem mit verschiedenen Sym-

Digitized by Google

ptomen von kongenitaler Syphilis behaftet, bot am Präputium eine indurierte Fissur und Drüsenschwellungen dar. Im Drüsenpunktat sowie in Schabepräparaten der Fissur fanden sich zahlreiche Spirochäten.

Jersild, O.: Pseudoleukämisches Hautleiden (vom Typus: Erythrodermia exfoliativa).

Die wohl ausgesprochene Affektion hat bei dem 61jähr. Pat. seit 1½ Jahren bestanden. Sie hat sich unter Arsenbehandlung deutlich gebessert.

Lomholt, S.: Fall von Boeckschem Sarkoid der Haut mit ausgebreiteten Symptomen im Knochensystem (Schaumannsches Lymphogranuloma benignum).

Die wohl charakterisierte Affektion betraf bei der 38jähr. Frau hauptsächlich die Hände, die eine Nasenhälfte und auch, weniger ausgesprochen, die Füße.

Genner, V.: Ein Fall von Induratio penis plastica in Verbindung mit Dupuytrenscher Kontraktur an beiden Handtellern.

Es soll bei dem 52jähr. Mann ein Versuch mit Röntgenbestrahlung gemacht werden.

Genner, V.: Ein Fall von Dermatitis artificialis von skarlatiniformem Typ (Platzen eines Hg-Depots?).

Vielleicht handelte es sich bei dem 28jähr. Manne, der 4 Jahre zuvor intraglutäale Hg-Einspritzungen erhalten hatte, um Durchbruch eines Depots.

Kristjansen, Aa.: Röntgenogramm einer gonorrhoischen Harnröhrenstriktur mit Abszeß- und Fistelbildung im Perineum.

Lehrreicher Fall bei einem 44jähr. Pat., der vor 26 Jahren blennorrhoisch infiziert war und nun neben Urethralstrikturen einen periurethralen, bis ins Skrotum und Perineum sich erstreckenden Abszeß, der zuerst als Tumor imponierte, darbot. Spontaner Aufbruch und Entleerung von Gonokokken enthaltendem Eiter. Fistelbildung. Die nach Einspritzung von Lipoidol vorgenommene Röntgenuntersuchung gab wertvollen Aufschluß über die Verhältnisse in bezug auf die Fistelbildung und die Strikturen und gab auch Andeutung auf das Vorhandensein von Konkrementen in der Prostata, die später operativ entfernt wurden.

Haxthausen, H.: Porokeratosis Mibelli.

Beschreibung eines mikroskopisch bestätigten, teils wohl charakterisierten, teils in den Anfangsstadien befindlichen Falles bei einem 4jähr. Mädchen.

Haxthausen, H.: Pseudoxanthoma elasticum.

Die mikroskopische Untersuchung des im Oktober 1927 mit dieser Diagnose vorgestellten Falles hat die Diagnose nicht bestätigt. Es fand sich vielmehr eine schwer zu erklärende Atrophie sämtlicher Schichten der Haut.

206. Sitzung am 7. Dez. 1927

Finsen, H. C. S.: Akneförmige Tuberkulide.

Ein 22jähr. Mann mit ungewöhnlich stark ausgebreiteten Läsionen.

Rasch, C.: Kombinierte Genodermatose (Läsionen von der Art der Ichthyosis und der Pityriasis rubra pilaris).

Bei dem 16jähr., dürftig entwickelten Landarbeiter fanden sich an Knien, Händen und Füßen ausgedehnte Läsionen, welche als Pityriasis rubra pilaris zu deuten waren, während an den Achselhöhlen und in der Umgebung des Nabels die Affektion entschieden als Ichthyosis zu diagnostizieren war.

Finsen, H. C. S.: Arsenikkeratosen.

An den Handtellern und Fußsohlen ist die Haut bei der 62jähr. Dame keratotisch verdickt, was vor 20 Jahren im Anschluß an eine mehrere Monate fortgesetzte Arsenikbehandlung entstanden zu sein scheint.

Lomholt, S.: Sarkoid auf der Wange.

Charakteristischer Fall bei einer 33jähr. Frau.

Lomhold, S.: Großes ulzeröses Syphilid.

Warnendes Beispiel von den Verheerungen, welche bei fehlender Behandlung durch die Syphilis entstehen können.

Genner, V.: Hypertrophischer Bromkaliausschlag.

Genner, V.: Fall zum Diagnostizieren (fleckförmiger Ausschlag vom Aussehen wie Leukämiden).

Die zeitweilig gesteigerte Anzahl der Leukozyten ließ an die Möglichkeit einer Leukämie bei dem 1¼ Jahre alten Kinde denken, aber wahrscheinlicher ist es, daß es sich hier um Prurigo mit einigen ungewöhnlichen Nebenerscheinungen handelte.

Digitized by Google

Kristjansen, Aa.: Pringlesche Krankheit.
An anderer Stelle publiziert.

Kristjansen, Aa.: Lichen planus corneatus (mikr. Präparat).
Der von Haslund in der 205. Sitzung zum Diagnostizieren vorgestellte Fall hat sich bei der mikroskopischen Untersuchung als Lichen plan corné ausgewiesen.

Lomholt, S.: Epidermolysis bullosa mit typischer familiärer Ausbreitung.
Die vorgelegte Tafel zeigt das Auftreten des Leidens bei der Stammutter und 3 weitere Generationen hindurch.

Pontoppidan, H.: Gonorrhoe in einem Epithelgang an der unteren Seite des Präputiums als einzige Lokalisation.
Ein 22jähr. Bankbeamter, der nach Blennorhoe als geheilt entlassen und allem Anschein nach völlig symptomenfrei geblieben war, kam in den Verdacht, seine Braut blennorhoisch infiziert zu haben. Bei der Untersuchung fanden sich normale Verhältnisse, bis auf einen kleinen Schorf auf der unteren Seite des Präputiums, der in Verbindung stand mit einem engen, mit Epithel ausgekleideten Gang. Aus diesem entleerte sich gonokokkenhaltiger Eiter. Verödung mit dem Galvanokauter. Heilung.

207. Sitzung am 1. Febr. 1928

Gjelberg-Hansen: Fall von Pemphigus vegetans benignus.
Eine 41jähr. Frau, zuerst 5 Jahre vor der Aufnahme erkrankt, aber wiederholt längere Perioden hindurch symptomenfrei, bot im Krankenhaus wohl ausgesprochene Läsionen dar. Nach etwa 6monatiger Behandlung Entlassung in guter Gesundheit bis auf starke Infiltrationen an den Genitalien, vegetative Veränderungen und Pigmentierungen. Die anfangs erhebliche Eosinophilie war bedeutend zurückgegangen. Behandelt wurde unter anderem mit einer Autovakzine aus Staphylococcus albus, die aus einer der Blasen entnommen war. In einem Nachsatz wird mitgeteilt, daß Pat. 12 Wochen später mit großem Rezidiv wieder aufgenommen wurde.

Finsen, H. C. S.: Acne necrotica.
Fall mit besonders starker Ausbreitung.

Haxthausen, H.: Syringom.
Wohlausgesprochener Fall bei einem 30jähr. Manne.

Kristjansen, Aa.: Parapsoriasis mit Leukoderma.
An anderer Stelle veröffentlicht.

Haxthausen, H.: Lupus erythematodes mit intravenösen Injektionen von Goldchlorid behandelt.
Nach vergeblicher sonstiger Behandlung erzielte H. bei dem recht intensiven Leiden einen vollen Erfolg mit 7 vollkommen symptomlos verlaufenden Injektionen von je 1 ccm einer 1‰igen Lösung, in wöchentlichen Intervallen gegeben.

Haxthausen, H.: Lymphangioma cutis circumscriptum.
Die Affektion soll bei dem 7jähr. Knaben schon von der Geburt an bestanden haben.

Finsen, H. C. S.: Epidermolysis bullosa hereditaria.
Ein 1¼ Jahr altes Kind, Mädchen, zeigt, wie ihre Mutter, gut ausgebildete Läsionen der Epidermolysis bullosa, und ein Bruder der Mutter sowie ihr Vater sind angeblich ähnlich affiziert.

Genner, V.: Atrophia unguium (Komplikation mit Epidermolysis bullosa hereditaria).
Bei dem 10jähr. Mädchen setzte das Leiden im 4. Lebensjahr ein mit Abschälung aller Nägel. Zeitweilig Wiederwachsen der Nägel. Jetzt an allen Fingern und den meisten Zehen nur eine ganz dünne Bedeckung. An den Fersen Läsionen von Epidermolysis bullosa.

Genner, V.: Syringomyelie mit ekzematösen Hautveränderungen.
Bei einem wegen Ekzem der Hände aufgenommenen Dienstknecht fanden sich nach Beseitigung der Handaffektion Zeichen von Syringomyelie. G. ist der Meinung, daß die Affektion des Nervensystems das Primäre gewesen ist, und daß das Ekzem, das von im ganzen 17 Ärzten zuvor vergeblich behandelt worden war, als Auswirkung des Nervenleidens anzusehen ist.

Genner, V.: Naevus sebaceus mit Hauthorn.
Ein schon früher demonstrierter Fall, der aber nach vorgenommener Exzision jetzt rezidiviert ist.

Digitized by Google

Kristjansen, Aa.: Parapsoriasis.
Kristjansen, Aa.: Ulcus vulvae.
An anderer Stelle publiziert.
Boas: Syphilis ignorée.
Eine 65jähr. Frau, die 38 Jahre lang an einem Ulkus am Schienbein behandelt worden ist, zwei Aborte gehabt hat und 2 Kinder jung verloren hat, ist jetzt erst als syphilitisch erkannt worden.
Jersild, O.: Aktive kongenitale Syphilis mit konstant negativer WR.
Neugeborenes Kind mit klinisch unzweifelhaft luischen Läsionen und positivem Spirochätenbefund verhielt sich dauernd gegen alle verschiedenen Seroreaktionen durchaus negativ. Mutter, noch nicht behandelt, lieferte wiederholt positive Ergebnisse der WR.
Nander: Herpes gestationis.
Stark ausgeprägte Affektion bei einer 27jähr. Frau, welche schon 3 Kinder, ohne ähnlich affiziert zu sein, geboren hat. Nach der Entbindung Rezidiv des anscheinend völlig beseitigten Leidens.
Schmidt, M.: Onychogryphosis.

208. Sitzung am 7. März 1928

Finsen, H. C. S.: Epididymitis colica.
Die Affektion scheint auf Infektion mit B. coli zurückzuführen zu sein.
Jersild, O.: Prurigo nodularis (Hyde).
Bei dem 53jähr. Manne hatte die Affektion mit 4 Monaten bestanden und hatte eine ungewöhnliche Ausdehnung über den ganzen Stamm und die Extremitäten nebst Händen und Füßen gewonnen.
Haxthausen, H.: Acne vermoulante.
Das 8jähr. Mädchen ist früher wegen hartnäckigen Ekzems des Gesichts, wo jetzt die Acne indurata lokalisiert ist, im Finseninstitut behandelt worden.
Vorslund-Kjaer: Fremdkörpergeschwulst in der Nase.
Bei einer 31jähr. Dame, die wiederholt an Abszeßbildungen an der Nasenschleimhaut behandelt worden war, entleerte sich ein 3 mm langer, 1½ mm breiter Holzsplitter. Derselbe stammte von der Spitze eines Bleistiftes her, der ihr 10 Jahre zuvor bei Gelegenheit einer Schneeballschlacht durch einen unglücklichen Zufall in die Nase getrieben und darin abgebrochen war.
Kristjansen, Aa.: Pseudosyphilitische Papeln.
An anderer Stelle veröffentlicht.
Kristjansen, Aa.: Varizen mit eigentümlichen Hautveränderungen.
Die aus Atrophie, Pigmentierung und Ekzematisation zusammengesetzten Hautläsionen folgten ziemlich genau dem Verlauf der Unterschenkelvarizen.
Boas: Die Müllersche Ballungsreaktion.
Bei der Prüfung dieser Methode an 500 Sera erhielt B. doch 6—7% unspezifische Reaktionen.

209. Sitzung am 4. April 1928

Genner, V.: Alopecia areata mit eigentümlichen Pigmentveränderungen an den Haaren.
Bei einem 38jähr., wegen Alopecia areata erfolgreich mit Höhensonne behandelten Gardinenweber wiesen die neu wachsenden Haare einen vollständigen Pigmentmangel auf. Dabei zeigten einzelne stehengebliebene Haare von 11 cm Länge, entsprechend einer Wachstumsdauer von etwa 9 Monaten, eine dunkle distale Partie von etwa 3½ cm Länge, während der proximale Teil wie die neu gewachsenen Haare weiß und pigmentlos war.
Genner, V.: Elephantiasis der unteren linken Extremität auf trophoneurotischer Basis.
Das Leiden hat bei der 39jähr. Frau vor 20 Jahren begonnen. Von seiten des Nervensystems war zu bemerken ein Kreuzungsmangel in bezug auf das sympathische Nervensystem — besonders ausgesprochen in bezug auf den naso-okulären Reflex und den pilomotorischen Reflex. Auch fehlt bei der Pat. die den Lumbalsegmenten entsprechende Behaarung auf der Vorder- und Innenfläche des linken Oberschenkels.

Digitized by Google

Lomholt, S.: Pemphigus vulgaris mit Beginn an einem Fleck von altem Lichen ruber hypertrophicus.

Der 69jähr. Pat. war 3½ Jahr vor der jetzigen Aufnahme in befriedigendem Zustande nach Behandlung eines wohl ausgeprägten Lichen ruber hypertrophicus mittels Radiumemanation in Wachs entlassen worden. Die jetzt aufgetretenen Pemphigusblasen sind vorzugsweise an den noch kenntlichen Gebieten des Lichens, aber auch an sonst gesund gebliebenen Hautstellen und auch auf dem Gaumen lokalisiert.

Haxthausen, H.: Arsenikkeratosen auf den Fußsohlen.

Betraf ein 20jähr. Mädchen, das wegen Lungentuberkulose energisch mit Arsenik behandelt worden war. Röntgenbehandlung hatte nur eine zeitweilige Wirkung.

Haxthausen, H.: Symmetrische punkt- und netzförmige Teleangiektasien an den unteren Extremitäten, Rumpf und Oberarmen.

Der Fall gehört zur Kategorie der essentiellen Teleangiektasien. Mikroskopisch ergab sich nur eine einfache Erweiterung der oberflächlichen Hautgefäße und ganz schwache Rundzelleninfiltration längs derselben.

Lomholt, S.: Lupus vulgaris follicularis disseminatus durch Kohlenbogenlichtbad geheilt.

Die Läsionen nahmen bei der 49jähr. Pat. den größeren Teil des Gesichts ein und sind bis auf geringe Reste beseitigt.

Haxthausen, H.: Lupus erythematosus mit Goldchlorid behandelt. Kokardenförmiges, schuppendes Erythem an den Oberschenkeln.

Während der Behandlung ihres L. erythematosus mit wöchentlichen intravenösen Injektionen von Goldchlorid in Dosen von 1 mg bzw. 5 mg trat bei der 38jähr. Pat. an den Oberschenkeln ein Ausschlag von der Form des Vidalschen Typs der Pityriasis rosea hervor.

Lomholt, S.: Multiple, disseminierte, basozelluläre Karzinome der Haut.

Ungewöhnlich starke Ausbreitung der durch wiederholte Biopsien sicher diagnostizierten Affektion über Gesicht, Haarboden, Rumpf und Arme.

Lomholt, S.: Lymphangioma cutis colli.

Angeblich ist die Affektion bei dem 13jähr. Knaben schon bei der Geburt vorhanden gewesen.

Kristjansen, Aa.: Syringozystadenome.

Typische, an der Regio submentalis und submaxillaris lokalisierte, zahllose Läsionen bei einer 38jähr. Frau. Diagnose durch Biopsie bestätigt. Kein Zusammenhang mit den Schweißdrüsen zu entdecken.

210. Sitzung am 2. Mai 1928

Nander: Bromkaliausschlag bei einem 7 Wochen alten Brustkind.

Nander: Fibroma lymphangiectaticum.

Ungewöhnlich umfangreiches, durch Biopsie sichergestelltes Lymphangiom am Penis, Skrotum und angrenzenden Teilen bei einem tuberkulös belasteten 50jähr. Landmann.

Jersild, O.: Elephantiasis ano-rectalis.

Auf Syphilis ist in diesem Falle nach D.s Meinung die Affektion nicht zurückzuführen, obwohl sie große Ähnlichkeit mit dem Fournierschen Syphiloma anorectale darbietet.

Jersild, O.: Zonenbegrenzte Hautkrankheiten.

Demonstration von 3 Kranken mit a) Sklerodermie, b) Leucoderma colli, axillae et abdominis, c) Psoriasis, bei denen die Läsionen genau den Headschen Zonen entsprechend lokalisiert waren.

Lomholt, S.: Lupus vulgaris.

Eine 49jähr. Frau mit ganz kolossaler Ausdehnung des Leidens und Beteiligung von Gesicht, Arm, Bein und Fuß im Anschluß an in der Vagina bestandene tuberkulöse Prozesse an Lymphdrüsen- und Knochensystem.

Finsen, H. C. S.: Acrodermatitis continua Hallopeau.

Ziemlich einwandfreier Fall von 3jährigem Bestehen bei einer 64jähr. Dame.

Lomholt, S.: Lupus erythematosus mit Lokalisation an der Volarfläche der Finger und der Hände.

Ein 72jähr. ehemaliger Handarbeiter bemerkt seit etwa ½ Jahr rote Flecke

Digitized by Google

(L. erythematodes) auf den Wangen, und im Anschluß daran haben sich auf der Volarseite der Finger und Hände die gleichen Läsionen entwickelt. Dorsalflächen frei.

Lomholt, S.: Fall zum Diagnostizieren (Parapsoriasis?).

Die Affektion hat bei dem 56jähr. Rentner schon im 20. Lebensjahr begonnen und hat jetzt trotz vielfacher Behandlung eine fast universelle Ausdehnung gewonnen.

Finsen, H. C. S.: Tertiär syphilitisches Erythem.

Genner, V.: Boecksches Sarkoid (Lupus pernio).

Wohl ausgeprägter Fall mit Beteiligung namentlich des linken Ohrläppchens, der Nase, der Wange und des Vorderarms. Röntgenuntersuchung ergab bei sonstigem normalem Lungenbefund Schwellung der Hilusdrüsen und ferner Veränderungen am Knochenmark am I. Os metatarsi.

Genner, V.: Mycosis fungoides.

Kristjansen, Aa.: Hauthornbildung auf der Basis von Schweiß- und Talgdrüsennaevi.

K. hat den einen Fall mikroskopisch untersucht, wobei sich als Ausgangspunkt der Hornbildung der Schweißdrüsennaevus erkennen ließ.

Haslund, O.: Exitus letalis nach 7 subkutanen Injektionen von Myosalvarsan.

Ein 36jähr. Mann, vor 15 Jahren infiziert, erhielt mit mehr als der üblichen Vorsicht 7 Injektionen von Myosalvarsan. 2 Tage nach der letzten Injektion plötzlich einsetzendes Unwohlsein, Erbrechen, Koma. Tod binnen wenigen Stunden. Keine Autopsie.

Lomholt, S.: Partielle Gangrän am Gesäß nach Injektion von 4 cg Quecksilberbenzoat.

Bei der unter allen üblichen Kautelen am bettlägerigen Pat. ausgeführten Injektion muß wohl ein kleiner Arterienzweig betroffen worden sein.

211. Sitzung am 10. Mai 1928

Kissmeyer, A.: Die Bedeutung der Konzentration der Wasserstoffionen und des Salzes in antiseptischen Medien für die Tiefenwirkung der bakteriziden Stoffe besonders mit Rücksicht auf die Gonorrhoebehandlung.

Siehe Ugeskr. f. Laeg., 1928, Nr. 24.

Boas u. A. Portmann: Gibt es die Gennerich-Miliansche Reaktivierung der Wassermannschen Reaktion?

Siehe Hosp.-Tid., 1928, Nr. 23, S. 593. A. Philippi-Bad Salzschlirf.

Mitteilungen aus der Literatur

Pharmakologie und allgemeine Therapie der Hautkrankheiten

Stern, E.-Tiberias, Palästina: Anaphylaktischer Chok und Tod nach 0,02 g intraglutäaler Emetineinspritzung bei einem Kinde. Arch. f. Schiffs- u. Trop.-Hyg. 1928, Bd. 32, H. 12, S. 610.

Verf. berichtet über einen Chok und Exitus bei einem bis dahin relativ gesunden 2jähr. Kind, welches 0,02 g Emetin intraglutäal wegen Amöbenruhr erhalten hatte. Die kombinierte Behandlung von Yatren und 0,3—0,4‰igen Rivanolklystieren wird bei Amöbenruhr warm empfohlen. P. Unna jun.-Hamburg.

Mort subite par injection de novocaine-adrénaline dans la région amygdalienne (Plötzlicher Tod nach Injektion von Novokain-Adrenalin in die Mandelgegend). Presse méd., 1928, Nr. 102, S. 1634.

20 Jahre alte kräftige Patientin, völlig gesund, öfters Angina, sehr große Mandeln. Daher Exzision der Mandeln vorgeschlagen. Pat. erhält in die beiden Mandelgegenden eine Injektion von Novokain-Adrenalin: 8 ccm 2%iges Novokain mit 1 ccm Adrenalin 1‰. Injektion wird gut vertragen. Nach 5 Minuten stürzt Pat., welche auf einem Stuhle saß und wartete, zu Boden, bleich, Atmung steht still, Herzschläge stark abgeschwächt wahrnehmbar. Nach 10 Min. Exitus trotz intrakardialer Injektion von 1 ccm 1‰igen Adrenalins, subkutanen Ätherinjektionen und künstlicher Atmung. Autopsie wurde verweigert. Verf. kann keine Erklärung für den Unglücksfall finden. D. Abel-Lörrach.

Digitized by Google

Issekutz, B. v., u. F. v. Végh-Szeged: Über die diuretische Wirkung organischer Quecksilberverbindungen. (Pharm. Inst. d. Kgl. Ungar. Franz-Josef-Univ.) Arch. f. exper. Path. u. Pharm., 1928, Bd. 138, H. 1/4, S. 245.

Bei Untersuchung verschiedener organischer Quecksilberverbindungen konnten Verff. feststellen, daß nicht jede organische Quecksilberverbindung eine diuretische Wirkung entfaltet, sondern daß es dazu einer bestimmten chemischen Struktur bedarf, während anorganische Quecksilbervergiftungen bei ihrer Ausscheidung mehr oder weniger eine Reizung des Nierenparenchyms bewirken, die, wenn sie geringgradig sind, eine Steigerung der Diurese, wenn sie stärker sind, eine Nephrose veranlassen. Bei organischen Quecksilberverbindungen ist die chemische Struktur für die spezifische diuretische Wirkung maßgebend. Die bisher bekannten Typen solcher chemischer Struktur sind das Novasurol und das Salyrgan. Bei letzterem Präparat kann die Salizylsäure durch Kampfersäure ersetzt werden, während der Ersatz der Salizylsäure durch Bernsteinsäure nicht diuretisch wirkt. Auch die Länge der Seitenkette ist von Wichtigkeit, da ein Präparat, das eine dem Salyrgan ähnliche Struktur aufweist, aber eine kürzere Seitenkette hat, keine Diurese bewirkt. Die diuretische Wirkung dieser Verbindungen wirkt durch Theophyllin verstärkt. Die Beimengung von Theophyllin hat ferner noch den Vorteil, daß es schwach sauer reagiert und dadurch die alkalische Reaktion der wäßrigen Lösungen kompletter Natriumazetatsalze, deren Injektion schmerzhaft ist, neutralisieren kann. Ohne Theophyllin wurde die Diurese um 66,81% gesteigert, bei der Kombination mit 0,01 g Theophyllin stieg die Diurese um durchschnittlich 272,1%. Dies steht mit den Untersuchungen von Fröhlich und Zak in Einklang, die fanden, daß Theophyllin die Eigenschaft hat, die Zirkulation der Gewebssäfte zu beschleunigen, die Permeabilität der Gewebe zu steigern und die Wirkung der verschiedensten Stoffe dadurch zu verstärken, daß deren Resorption beschleunigt wird und sie saurer an den Ort ihrer Wirkung gelangen. A. Perutz-Wien.

Gabriel, G.-Frankfurt a. M.: Die lokale Strontiurantherapie. (Röntgeninst. d. Israel. Krkhs.) M. Kl., 1929, Nr. 2, S. 72.

Die therapeutischen Bestrebungen bei der Bekämpfung der Entzündung gehen dahin, einen möglichst ungünstigen Nähr- und guten Heilboden zu schaffen, wozu die Beeinflussung des Gefäßnervensystems einen besonders guten Angriffspunkt gibt. Hierzu wurde Kalium und Kalzium verwendet, die unangenehmen Nebenwirkungen des letzteren bei der intravenösen Injektion vermeidet sein Ersatz durch Strontiuran. Bei rein lokalen Erkrankungen empfiehlt sich jedoch dessen perkutane Anwendung, um so auf die Gefäße und das Nervensystem und damit auf den Zustand des Gewebes selbst einzuwirken. Zur Verwendung kam eine Strontiuransalbe, die gute Erfolge bei Röntgenerythem (auch prophylaktisch), Röntgenulkus, frischen Wunden, Ulcera cruris, Frostbeulen, Neurodermitis, Pruritus ani et vulvae, ikterischem Hautjucken zeigte. E. Levin-Berlin.

Sakrepa: Zur Anwendung von intrakutanen Kochsalzinjektionen in der Dermatologie. Wratschebnoje Del., 1928, Nr. 23.

Die Methode der intrakutanen Kochsalzinjektionen ist sehr einfach, fast überall ausführbar und bedarf keiner Assistenz. Man spritzt 0,4—0,6 physiologische Kochsalzlösung an einer oder an mehreren Stellen ein und muß zum Erfolg bloß eine Quaddel erzeugen. Die Einspritzungen werden über einen Tag gemacht, wobei man zuerst 0,1 gibt und steigt allmählich mit der Dosis, wenn sie keinen Effekt erzielte. Als höchste Dosis wandte Verf. 1,8 an. Unter im Durchschnitt 10—15 Injektionen, in seltenen Fällen 21, gelingt es, ohne lokale Behandlung bei allen eiternden Prozessen therapeutisch gute Resultate zu erzielen. A. Jordan-Moskau.

Gaschke, R.-Wien: Erfahrungen und Erfolge mit Novoprotin. M. Kl., 1929, Nr. 2, S. 73.

Novoprotin, ein kristallisiertes Pflanzeneiweiß, ist ein nichtspezifischer Proteinkörper, der bei zum Teil vorher auf andere Weise erfolglos behandelten Fällen von Furunkulose, Pyodermien, Impetigo, Urtikaria, Pruritus, besonders aber Acne vulgaris dorsi und Acne juvenilis faciei in Kombination mit künstlicher Höhensonne sehr schnell bemerkenswerte Besserungen bewirkte. Es wurden in Pausen von 2—4 Tagen intravenöse Einspritzungen, beginnend mit 0,1—0,2 und um je 0,1 bis auf 1,0 steigend verabfolgt. Eventuell kann die Kur nach mehreren Monaten wiederholt werden. Auch bei Ekzemen, besonders chronischen und schweren akuten, waren die Erfolge gute, ebenso bei blennorrhoischen Komplikationen bei Männern und Frauen und auch bei nichtblennorrhoischen Adnexerkrankungen der letzteren. E. Levin-Berlin.

Digitized by Google

Kochmann, M.: Prüfung von Ovarialpräparaten des Handels. (Pharm. Inst. d. verein. Friedrichs-Univ. Halle-Wittenberg.) Arch. f. exper. Path. u. Pharm., 1928, Bd. 137, H. 3/4, S. 187.

Verf. untersuchte die im Handel befindlichen Ovarialpräparate auf ihren Gehalt an „Brunsthormon". Dieses Hormon ruft bei kastrierten Nagern Brunst hervor, fördert das Wachstum von Vagina, Uterus, Tube und der Mammae, hemmt das Wachstum der Generationsorgane junger männlicher Tiere, verändert den Blutkalkspiegel um 20—35% und verändert den Stoffwechsel von kastrierten weiblichen Tieren derart, daß eine Verminderung des Sauerstoffverbrauches um etwa 15% erfolgt. Am wertvollsten erweist sich der Brunstversuch, der durch einen Umbau der Scheidenschleimhaut und Veränderungen des Scheidenabstriches charakterisiert ist. Auch die Stoffwechseluntersuchungen geben gut zu verwertende Resultate. A. Perutz-Wien.

Tagesgeschichtliche Nachrichten

XVI. Kongreß der Deutschen Dermatologischen Gesellschaft in Königsberg i. Pr. Es sind noch folgende Vorträge gemeldet worden: Bieberstein und Epstein-Breslau: Immunitätsreaktionen bei Pilzerkrankungen; Voigt-Nürnberg: 1. Erfahrungen mit Buckystrahlen, 2. Verwendung der Kuhpockenlymphe in der Hauttherapie; Hoffmann und Zurhelle-Bonn: Seltene Epitheliome der Gesichtshaut (morphaeaart. und Kinnepitheliome); Strempel und Louis-Bonn: Intradermoreaktion bei gonorrhoischen Erkrankungen; Strempel und Schmitz-Bonn: Kann die Thalliumanwendung die Röntgenepilation ersetzen?; Klövekorn-Bonn: Röntgenbestrahlung der entzündlichen Erkrankungen mit Berücksichtigung der gonorrhoischen Entzündungen; A. v. Mallinckrodt-Haupt-Daun-Bonn: Erntekrätze in Deutschland; Zollschan-Raab: Die einfachsten und sichersten Heilungskriterien der Gonorrhoe; Freund-Berlin: Endokrine Störungen bei Recklinghausenscher Krankheit; Scherbschewsky-Berlin: Experimentelle Beiträge zum Studium der Lues und der Gonorrhoe; Blumenthal und Reiss-Berlin: Über die Besredkasche und Klopstocksche Reaktion bei Tuberkulose und Tuberkuliden; Schmidt-La-Baume-Frankfurt a. M.: Neue Gesichtspunkte für die Vakzinebehandlung der Gonorrhoe. R.

Mitteilungen des wirtschaftlichen Fachausschusses der Dermatologen Deutschlands

Verantwortlich für die Redaktion dieses Abschnittes: Dr. Polzin-Essen

Folgende Beschlüsse des Leipziger Verbandes sind für die Dermatologen von besonderer Bedeutung: Die Adgo 1928 wird zum nächsten Termin gekündigt. Die Grundlage des neuen Vertrages soll die Preugo bilden. Der erste Satz von Absatz 2, § 10a der neuen Satzung, der bestimmte: die Mitglieder eines Ausschusses werden vom Gesamtvorstand ernannt, ist unserem Wunsche entsprechend dahin abgeändert worden: die Mitglieder eines Ausschusses werden vom Gesamtvorstand „im Benehmen mit den interessierten Ärztegruppen" ernannt.

In der letzten Sitzung des preußischen Ärztekammerausschusses vom 25. März hat Herr Richter-Zeitz über die Tätigkeit der Kommission für Umarbeitung der Preugo berichtet und erklärt, es sollten nunmehr von den wirtschaftlichen Ausschüssen der verschiedenen Facharztgruppen die Wünsche hinsichtlich der Abänderung der Preugo eingeholt und alsdann an die Umarbeitung der Preugo herangegangen werden, wobei es sich in erster Linie um eine neue Festsetzung des Wertes der ärztlichen Leistungen zueinander handele.

Wir bitten deshalb nochmals, uns möglichst umgehend alle diesbezüglichen Wünsche bekanntzugeben. Dr. Polzin-Essen, Limbeckerplatz 15.

Nachdruck (auch des Abschnittes „Tagesg. Nachr.") ist ohne Genehmigung des Verlegers nicht erlaubt

Verantwortlich für die Redaktion: für Originalabhandlungen und T. N.: Prof. Dr. J. H. Rille, Leipzig. Für den Referatenteil: Dr. Fritz Callomon, Dessau

Digitized by Google

Dermatologische Wochenschrift

Nr. 31 (Bd. 89) 3. August 1929

Hosal und (koch)salzfreie Ernährung

Von

Prof. Dr. E. Delbanco in Hamburg

Es bedarf nur eines kurzen Hinweises auf die Bedeutung der salzfreien Diät bei inneren Erkrankungen. Bestimmte Erkrankungen der Nieren, Herzleiden, die mit Ödemen einhergehen, besondere Symptomenkomplexe der Arteriosklerose verlangen bereits längst die Ausschaltung des Kochsalzes in der Nahrung. Einzelne Formen der Schlaflosigkeit haben die salzfreie Diät einführen lassen. Wo immer diese Zustände von dem Dermatologen beachtet werden müssen, erinnert er sich der salzfreien Diät von selbst. Anders liegt es bei den Dermatosen, bei welchen Komplikationen der inneren Organe und des Gefäßsystems ausgeschaltet erscheinen, und der behandelnde Arzt der vorwiegend externen Behandlung sich zuwendet. Angesichts der neueren Feststellungen der Mikrochemie des Blutes, der Wasserstoffionenkonzentrationsänderung und der Störungen im Säurebasenhaushalt des Organismus dürfte das Hosal eine Rolle zu spielen berufen sein, wenn die in hervorragenden deutschen Kliniken gemachten Feststellungen Bestätigung und Erweiterung erfahren haben.

In seinem Beitrag zur internen Behandlung der Ekzeme hat kürzlich in Nr. 8 der Derm. W. dieses Jahres Carl Bruck in wenigen Seiten den Niederschlag seiner großen praktischen Erfahrungen gegeben. Bei der Gruppe der exsudativen Ekzeme des Kindesalters erwähnt er nicht die einstmals warm empfohlene, auf Finkelstein zurückgehende, salzfreie Ernährung. In der erschöpfenden Arbeit von Kreibich über das Ekzem im Handbuch der Hautkrankheiten unterrichten wir uns über die Salzfrage in der Therapie des Ekzems. Finkelstein hatte die Ursache der Milchschädlichkeit bei einseitiger und reichlicher Milchkost in dem starken Salzgehalt erblickt. Im Gegensatz zu ihm behandelt allerdings Feer das Kinderekzem mit einer salzreichen, aber fettarmen Kost. Es mag hier nicht der Ort sein, die Hypothesen zusammenzustellen, mit deren Hilfe die Bedeutung der salzarmen Kost bei der Behandlung des Ekzems erklärt wird.

In dem gleichen Hefte, in welchem Bruck sich äußert, stellt Oscar Gans in äußerst fesselnden Ausführungen zur Pathogenese der Psoriasis vulgaris die Störungen im Säurebasenhaushalt des Psoriatikers in den Vordergrund. Er knüpft an die allgemeinem Interesse begegnende Arbeit von van Kerkhoff an, die ein Darniederliegen der Oxydation in den Psoriasis-Herden und ganz allgemein in der Haut der Psoriatiker sehr wahrscheinlich gemacht hat. Wir selbst sind zu wenig Chemiker, um mit den Ergebnissen von van Kerkhoff und Oscar Gans die gelegent-

Digitized by Google

lichen und sehr betonten Empfehlungen einer kochsalzfreien Ernährung bei der Psoriasis in ursächliche Verbindung bringen zu können. Sehr beachtenswert erscheint uns von anderen Gesichtspunkten der Gedanke, das Jucken bei Altersekzemen und einzelne Formen des Pruritus von der starken Kochsalzausscheidung abhängig zu machen.

Von der kochsalzfreien bzw. kochsalzarmen Ernährung glaubten wir einen Erfolg gesehen zu haben bei der Gruppe von Affektionen, welche die neue Literatur den allergischen Ekzemen zurechnet, gleichgültig, welcher Noxe sie ihre Entstehung verdanken. Unsere Empfehlung natürlich nur für den Fall, daß die Ergründung der Noxe nicht gelungen ist. Wer sich in Kreibichs Ekzemkapitel vertieft oder einen der jüngsten Aufsätze von Jadassohn „Theoretisches und Praktisches zur Ekzemlehre" (Zschr. f. ärztl. Fortb., 26. Jahrg., 1929, Nr. 5) studiert, damit die augenblickliche Stellungnahme zweier maßgebender Forscher gegenüber der häufigsten Hautkrankheit fixiert sieht, wird alle mühsam aufgerichteten Unterschiede zwischen dem Ekzem und der Dermatitis wieder schwinden fühlen. Darum sind wir außerstande, ein uns vorschwebendes, unseres Erachtens auch abgerundetes, besonderes Krankheitsbild richtig einzugliedern: gehört es in die große Gruppe der akuten Ekzeme, der toxischen Dermatitiden, bzw. Toxikodermien Jadassohns oder wiederum allergischer blasenbildender Erytheme. Wir sind uns auch nicht darüber klar geworden, ob zwischen ihm und dem urtikariellen Ekzem Neissers Beziehungen bestehen. Nur selten haben wir das Krankheitsbild in seiner ausgesprochenen Form gesehen. Die Ermittlung der äußeren Ursache war uns nicht gelungen. Bei der Schwere der Symptome war uns Grütz' bemerkenswerter Fall hochgradiger Fischidiosynkrasie ein Anlaß zur Erinnerung an die Stunden geworden, welche der Arzt an solchen Krankenlagern verlebt.

In mehr oder weniger langen Intervallen treten ganz unvermittelt auf völlig gesunder Haut, den Kopf gewöhnlich bevorzugend, gewöhnlich symmetrische, urtikarielle Rötungen und Schwellungen auf — mit und ohne Nässen und in ersterem Fall bis zur Abhebung der Epidermis — unter entsetzlichem Jucken und gewöhnlich auch unter Erregungszuständen des Herzens, das namhafte Geräusche zeigen kann. Ebenso unvermittelt schwinden diese Anfälle wieder, mehr oder weniger schnell abklingend. Den schwersten Fall erlebten wir bei einem 30jähr. Arzte, welcher nach vorwiegendem Genuß von Konserven auf einem Torpedoboot an einer Rötung und ödemartigen Schwellung der Haut der Vorderseite der beiden Unterschenkel erkrankte. Das schwere, eben geschilderte, sich anschließende Krankenlager zog sich über viele Wochen hin. Die einzelnen mehr oder weniger fieberhaften Anfälle mit ihren Herzgeräuschen, die uns die Mitbeobachtung eines Klinikers ratsam erscheinen ließen, legten uns immer wieder das Bild des anaphylaktischen Choks nahe. Es war lange vor dem Kriege und Testversuche existierten noch nicht. Keine Therapie blieb unversucht. Trotz unserer kritischen Einstellung in allen Fragen der Therapie glaubten wir von der Entziehung des Kochsalzes eine Abkürzung des Krankenlagers erlebt zu haben.

In welchem Umfange das Hosal nach seinem Geschmack das Kochsalz zu vertreten vermag, haben andere Ärzte und wir selbst ausprobiert.

Digitized by Google

indem wir, die wir leider stark gesalzene Speisen bevorzugen, in der vorgeschriebenen Form das Hosal wochenlang an Stelle des Kochsalzes verwandten. Wieweit es auf die Dauer als Geschmackskorrigens ertragen wird, mag eine andere Frage bleiben. Nach der zum Kongreß für innere Medizin, 1929, von Prof. Hess in der M. m. W. erschienenen Veröffentlichung hat sich Hosal auch in über $1^1/_2$ jähr. Verwendung bewährt.

Der Veröffentlichung von Prof. Becker über den Chemismus von Hosal entnehme ich folgende Notizen:

Hosal ist frei von Halogenionen und enthielt nur wenig Natriumkation. Den salzähnlichen und zugleich würzigen Geschmack verdankt Hosal im wesentlichen seinem Gehalt an optisch aktiven polyaminosauren Kalziumdoppelsalzen.

Hosal ist ein gelblichweißes mikrokristallinisches Produkt, das sich leicht im Wasser löst und auch Temperaturen bis zu 70° ausgesetzt werden kann.

Hosal ist kein Heilmittel, nur dazu bestimmt, der Nahrung einen salzartigen und gewürzigen Geschmack zu geben. Es muß darauf geachtet werden, daß Hosal den Speisen nicht während des Kochens zugegeben wird, weil Geschmack und Farbe sich bei der hohen Temperatur ändern. Es eignet sich vor allem als Zugabe nach dem Garkochen und als Streusalz für fertige Speisen jeder Art.

Neuerdings empfehlen Jesionek und Bommer aus der Universitäts-Hautklinik in Gießen (M. m. W., 1929, Bd. 17, Nr. 21) eine Behandlung der Hauttuberkulose mit der Gerson-Sauerbruch-Herrmannsdorfer-schen Diät, deren Wert und Eigentümlichkeit sie in ihrer Kochsalzarmut erblicken. Unter dem Einfluß der Diät kommt es nach den Gedankengängen Jesioneks zu einer Steigerung der antituberkulösen Funktion des Hautparenchyms, die mit der Tatsache in ursächlichem Zusammenhang zu bringen ist, daß aus der kochsalzarmen Nahrung den Hautparenchymzellen weniger Kochsalz oder weniger Na-Ionen oder weniger Cl-Ionen zufließen als aus kochsalzreicher Nahrung. Sauerbruch wollte wie bekannt, durch eine saure Kost den Wundverlauf ganz allgemein günstiger gestalten, durch eine Reaktionsverschiebung von Blut und Geweben nach der sauren Seite vor allem in infizierten Wunden gesunde Granulationen anregen.

Im Rahmen eines ärztlichen Fortbildungskursus (G. J. Becker, Würzburg 1928) zu Kissingen im Jahre 1928 hat Klewitz in einem Vortrage über neue Bestrebungen der diätetischen Therapie sich mit der Gerson-Diät auseinandergesetzt, von welcher die obengenannten Autoren auch eine günstige Beeinflussung des Verlaufs chirurgischer Tuberkulosen gesehen hatten. Als Hauptbestandteile der von Gerson angegebenen Kostformen sind zu nennen: Milch, Butter, Obst, Gemüse, Reis, Zucker, Honig, Öl neben einer bestimmten Menge Fleisch. Dazu kommen als Medikamente Phosphor-Lebertran und ein Mineralgemisch, das Gerson Mineralogen nennt. Die Kost soll möglich kochsalzarm zubereitet sein, dagegen sind pflanzliche Gewürze in beliebiger Menge erlaubt. Klewitz sagt wörtlich: „Die Kost ist kalorienreich und, wie man sieht, auch reich an Vitaminen. Für den Entzug des Kochsalzes und die Zulage des Mineralgemisches sind wohl Vorstellungen über nahe Beziehungen zwischen einer Störung im Mineralstoffwechsel, der „Demineralisation" französischer Autoren, und Lungentuberkulose maßgebend gewesen".

Digitized by Google

Mit dieser Diät wurden auch auf der Sauerbruchschen Klinik gute Ergebnisse beim Lupus und bei der Lungentuberkulose erzielt. Klewitz hat bei der Behandlung von Lungentuberkulosen mit der Gerson-Diät in der Königsberger Inneren Klinik keine Vorteile erlebt. Dagegen weist er mit Nachdruck auf die Schwierigkeiten hin, welche mit dieser Kost verknüpft sind. An erster Stelle meint er, daß durch den Entzug des Kochsalzes die Schmackhaftigkeit der Speisen leide.

Jesioneks Ideen folgend, haben wir angefangen den Lupus und den Lupus erythematodes — dieser für uns eine tuberkulöse Affektion — mit kochsalzfreier Nahrung unter Einschaltung des Hosals zu behandeln.

Die Erfahrungen aber von Autoren wie Sauerbruch und Jesionek machen dem Dermatologen die Benutzung der Gerson-Sauerbruch-Herrmannsdorferschen Diät, über welche uns in dankenswerter Form M. und A. Herrmannsdorfer eine praktische Anleitung geben (J. A. Barth, Leipzig 1929), zur Pflicht. Von welchen Faktoren neben der Kochsalzfreiheit diese Diät auch immer getragen wird: neben und mit ihr darf der Praktiker sich des Hosals erinnern.

Aus einer Reihe von Veröffentlichungen[1]) geht die Unschädlichkeit des Mittels hervor. Dies ergibt sich auch aus früheren Feststellungen, die sich sowohl auf die im Hosal enthaltenen Aminosäuren[2]), als auch auf die Salze der niedermolekularen Fettsäuren beziehen. Auf die Würzkraft des ameisensauren Natron hat schon vor längerer Zeit H. Strauss, Berlin[3]) hingewiesen und seine Unschädlichkeit für Nierenkranke in gewissen Dosen — auch bei monatelanger Verwendung — betont. Das Mittel hat sich aber wegen seines wenig angenehmen Beigeschmackes nicht einführen können. Der wesentliche Unterschied zwischen Chlornatrium und Hosal besteht also, wie nochmals ausgesprochen werden soll, darin, daß Hosal kein Halogen enthält und einen weit geringeren Na-Gehalt besitzt. Arbeiten[1]) aus den Kliniken von Prof. Volhard, Prof. Brauer, Prof. Goldscheider, Prof. Hess und anderen haben gezeigt, daß die Menge des Natriums, wie sie im Hosal dem Patienten zugeführt wird, für den Organismus durchaus unschädlich ist.

„Neuere Erfahrungen über die lakto-vegetabilische Diät bei Magen- und Darmkrankheiten" lassen J. Boas[4]) auf den sehr geringen Kochsalzgehalt dieser Kost hinweisen. Für ihre Zubereitung sei nur ein mäßiger Kochsalzgehalt erforderlich, der durch das Hosal noch weiter herabgesetzt werden kann.

---

[1]) Klinisches über Hosal (Aus der Med. Univ.-Kl. Frankfurt, Dir. Prof. Dr. Volhard) von Dr. Lürmann. Zbl. f. Med., 38/1928. Hosal als Geschmackskorrigens bei salzarmer Kost. (Aus der Direktorialabteilung [Medizinische Universitätsklinik] des Eppendorfer Krankenhauses zu Hamburg) von Prof. Dr. Brauer. M. m. W., 37/1928. Erfahrungen mit einem neuen Kochsalzersatzpräparat „Hosal". (Aus der Direktorialabteilung [Med. Univ.-Kl.] des Eppendorfer Krankenhauses) von Dr. Müller. M. Kl. 37/1928. Fortbildungsvortrag über Hochdruck von Prim. Prof. Dr. Pal, Wien. W. m. W., 40/1928. Vortrag über die Einwirkung des Hosal auf den gesunden Organismus von Dr. Hildebrand (Med. Univ.-Kl. Frankfurt a. M.), 90. Vers. Deutscher Naturforscher und Ärzte, Hamburg. Über Hosal: Prof. Hess-Bautzen. Kongreßnummer der M. m. W., April 1929. Hosal, ein neues diätetisches Salz: Prof. Dr. Becker, Fortschr. d. Ther., 1929, H. 2. — [2]) Abderhalden, Biochem. Handlexikon, 4, 9, 11. — [3]) Zschr. f. physik. u. diät. Ther., 1917, S. 333. — [4]) Fortschr. d. Ther., 10. April 1929, 5. Jahrg., H. 7, S. 211.

Digitized by Google

Aus der Klinik für Haut- und Geschlechtskranke der königl. ung. Elisabeth-Universität in Pécs (Direktor: Prof. Dr. S. C. Beck)

Über atypische Frostschäden

Von

Dr. S. C. Beck

Die Mitteilung von Perutz über eigenartige Lokalisation von Frostschäden (diese Zschr., 1929, Bd. 88, Nr. 20) bietet mir Gelegenheit die Aufmerksamkeit auf Beobachtungen zu lenken, welche zwar mit den Perutzschen nicht vollkommen identisch sind, ihr aber in mancher Beziehung nahestehen. Der heurige strenge und lange Winter hat wahrscheinlich überall eine sowohl quantitative, wie qualitative Steigerung der Frostschäden zur Folge gehabt. Beutler-Charlottenburg (Die Med. Welt, 1929, Nr. 10) und Moeller-Berlin (ebenda, Nr. 16) haben kaum 1 bis 2 Monate vor Perutz kurz über Beobachtungen berichtet, welche den Perutzschen ganz ähnlich zu sein scheinen.

Meine Beobachtungen beziehen sich auf eine kleine Gruppe von Fällen, welche in bezug auf Lokalisation, Ausdehnung und Form von den gewöhnlich als „Frostschäden" bezeichneten Veränderungen abweichten. Es war uns im vorhinein klar, daß bei allen außer der ungewöhnlichen Kälte, bzw. den großen Temperaturschwankungen noch andere Momente eine bedeutende Rolle spielen mußten. Vor allem war es das klinische Bild, welches uns zu dieser Annahme führte. Die knotige, manchmal ulzerierte Form, die subkutanen Infiltrationen, die begleitende netzartige Livedo waren Erscheinungen, welche die Annahme eines tuberkulösen ätiologischen Faktors rechtfertigten. Während nun Perutz in seinen Fällen die Mitwirkung einer Tuberkulose ausschließt, bestätigte sich in unseren Fällen die Annahme eines Zusammenwirkens von Tuberkulose und Kälte.

Im ganzen waren es acht Fälle, die in diese Gruppe gerechnet werden konnten. Zum größten Teil gelangten diese Fälle von Mitte Februar bis Ende März zur Beobachtung und boten trotz der Polymorphie ihrer Erscheinungen ein solches klinisches Bild, welches eine zusammenfassende Beschreibung ohne Widergabe von einzelnen Krankengeschichten ermöglicht. Die Veränderungen kamen, wie bei Perutz, ausnahmslos bei gut genährten jungen Mädchen und Frauen vor. Sitz der Veränderungen waren vordere und innere Fläche des oberen Teiles der Unterschenkel, innere Kniegegend, manchmal auch Oberschenkel. An diesen Stellen traten entweder flach erhabene, scharf begrenzte dunkelrote, oder mehr lividfarbige Infiltrate, oder kirschen- bis pflaumengroße mäßig derb-elastische Knoten von derselben Farbe auf, welche sich etwas hervorwölbten. Die Bilder sahen ausgedehnten Pernionen, atypisch lokalisierten Infiltraten von Erythema indur. Bazin oder den Sarcoides noueuses et nodulaires von Darier (Sarkoid Typ. III) ähnlich, nähern sich aber auch der Beschreibung und den Abbildungen, welche Perutz als drittes

Digitized by Google

und viertes Stadium seiner Frostschäden beschreibt, mit Knotenbildung bzw. Zerfall dieser Knoten. Ähnlich scheinen auch die Fälle gewesen zu sein, welche Moeller beschrieben und als Erythrocyanosis crurum aufgefaßt hat.

Meine Fälle waren manchmal mit Frostbeulen oder Akrozyanose der Hände vergesellschaftet, bei einer gut, fast übernährten jungen Frau waren die Infiltrate mit einer scharf hervortretenden Livedo racemosa der Kniegegend, der Oberschenkel und selbst der Nates kombiniert, in mehreren anderen war die netzförmige Livedo auf kleinere Bezirke lokalisiert und weniger scharf ausgesprochen. Es oblag keinem Zweifel, daß die Veränderungen unter dem Einfluß der andauernden großen Kälte bei sonst gut ernährten und gekleideten Individuen aufgetreten sind. Dafür sprach außer den Angaben der Patienten das gehäufte Auftreten in der kältesten Jahreszeit, die Kombination mit anderen zweifellosen Frostschäden, wie Pernionen und Livedo e frigore.

Die große Ähnlichkeit mit atypisch lokalisierten Knoten von Erythema indur. Bazin veranlaßte mich neben der Kälteeinwirkung die Tuberkulose als mitwirkendes Moment in Betracht zu ziehen.

Man pflegt gewöhnlich den verschiedenen Ursachen, welche bei ätiologischen Forschungen herangezogen werden, teils die Rolle von disponierenden, teils diejenige von auslösenden Faktoren zuzuschreiben. Es kann aber unter Umständen eine strenge Trennung dieser verschiedenen Rollen nicht durchgeführt werden, es kann die Feststellung, welchem Faktor die disponierende und welchem die auslösende Einwirkung zukommt, sehr erschwert sein. Es wäre z. B. denkbar, daß die Kälte durch Änderung der Zirkulationsverhältnisse an gewissen Stellen für die Ansiedlung irgend einer Form des Tuberkulosevirus (lebende oder tote Bazillen, Muchsche Granula, Endotoxine oder filtrierbare Form des Tuberkelbazillus) begünstigend gewirkt hat, und umgekehrt könnte man auch sagen, daß in dem durch das Tuberkulosevirus geschwächten Gewebe die Kälteeinwirkung die fraglichen Veränderungen ausgelöst hat. Logischer scheint es uns — zwar werden die ätiologischen Fragen und Forschungen in dieser Weise bedeutend komplizierter —, wenn man sich auf den Standpunkt der Tendelooschen Konstellationspathologie stellt, die jede Erkrankung aus dem Zusammenwirken und aus den verschiedensten Konstellationen verschiedenster innerer und äußerer Faktoren ableitet. Durch diese Auffassung können auch die sogenannten Übergangsformen und atypischen Fälle erklärt werden. In ihrer komplexen Ätiologie hat die Stellung der einzelnen ursächlichen Faktoren zueinander, ihre gegenseitige Wirkung aufeinander und auf den Organismus eine Verschiebung in dem Sinne erlitten, daß statt den typischen Bildern, durch Zurücktreten oder Hervortreten des einen oder des anderen Faktors, ein atypisches oder ein Übergangsbild resultiert.

Gewiß sind wir heute noch weit davon entfernt, selbst bei den einfachsten Fällen, alle wirkenden Faktoren, ihre Konstellation zueinander und ihr Verhältnis zum Organismus erforschen zu können. Selbst das, was wir Konstitution nennen und was bei allen krankhaften Veränderungen von größter Bedeutung ist, ist ja nichts anderes, als die „Erkenntnis der vollständigen Konstellation der inneren Eigenschaften (Faktoren),

Digitized by Google

welche eine unmittelbare Bedeutung für das Ganze haben" (Tendeloo: Konstellationspathologie und Erblichkeit 1921).

Zur Feststellung des tuberkulösen Faktors bedienten wir uns des einfachsten Beweises, der Pirquetschen Reaktion. Schon früher konnten wir bei verschiedenen Formen der Hauttuberkulose und Tuberkulide feststellen, daß die Pirquetsche Kutanimpfung im Krankheitsherd oder dessen unmittelbarer Nähe wesentlich stärker ausfällt wie an entfernten gesunden Hautstellen. Dieselben Erfahrungen haben übrigens schon Doutrelepont, Nagelschmidt, W. König, Lewandowsky u. a. bei Lupus vulg. gemacht, während Jadassohn mit der Moroschen perkutanen Reaktion auch bei Tuberkuliden oder seinerzeit als solche aufgefaßten Veränderungen, insbesondere bei Lichen serofulos. und Eryth. indurat., zu ähnlichen Resultaten gelangt ist. Wir machten also Pirquetsche Impfungen: 1. in der unmittelbaren Nähe der Krankheitsherde, dann 2. 15—20 cm weit entfernt von denselben und schließlich 3. an ganz entfernten Stellen, zumeist am Oberarm, zu gleicher Zeit. An der ersten Impfstelle fiel die Reaktion immer äußerst stark positiv aus, oft mit einem 6—8 cm großen Durchmesser der entzündlich ödematösen Schwellung, mit Blasenbildung oder zentraler Nekrose und mit einigen mehrere Zentimeter langen lymphangoitischen Strängen. Die Entzündung der etwas entfernteren zweiten Impfstelle entwickelte sich viel weniger und erreichte die Größe einer mittelstarken Pirquetschen Papel, während die entfernteste dritte Impfstelle zumeist noch schwächer positiv, ja einmal sogar negativ ausfiel. Die Rückbildung der Impfläsion erfolgte im Erkrankungsgebiet bedeutend langsamer als an anderen Stellen. Unter solchen Verhältnissen kann nicht daran gezweifelt werden, daß in der Ätiologie der fraglichen Veränderungen das Tuberkulosevirus einen wichtigen Faktor bildet.

Es wäre verlockend, auf die immunbiologische Bedeutung der verschiedenen Reaktionsgrade der Pirquetschen Impfung bei demselben Individuum unter den oben geschilderten Verhältnissen näher einzugehen. Dies würde aber zu weit führen, darum möchte ich nur soviel hervorheben, daß diese Erfahrungen dafür sprechen, daß bei den Hautveränderungen, bei welchen das Tuberkulosevirus, wenn auch zusammen mit anderen Faktoren, eine wichtige Rolle spielt, die Antikörperbildung im Krankheitsherde selbst vor sich geht und die gebildeten Antikörper an die Zellen gebunden bleiben und nicht oder nur in ganz geringem Maße in die Zirkulation gelangen.

In einem Falle, wo die unter dem Knie und am Oberschenkel aufgetretenen Infiltrate von einem Netz grobmaschiger Livedo racemosa umgeben waren, zeigte die mikroskopische Untersuchung des Livedonetzes im tieferen Teil der Cutis propria und im subkutanen Fettgewebe ein entzündliches Granulationsgewebe von embryonalem Charakter, mit ausgesprochener Flemmingscher Wucheratrophie des Fettgewebes und Neigung zur Nekrose, welche insbesondere die Gefäßwände und ihre Umgebung betraf. Tuberkuloide Struktur fehlte. Dieser Fall näherte sich am meisten einem Erythema indur. mit atypischer Lokalisation, was auch das mikroskopische Bild bestätigte. Bei derselben Patientin waren übrigens im Bereich und in der Umgebung des Livedo auch einige linsengroße oberflächliche papulonekrotische Tuberkulide zu beobachten.

Im Gegensatz zu Perutz, der in seinen Fällen keinen Anhaltspunkt für die Annahme einer tuberkulösen Ätiologie gefunden hat, litten alle vier Patientinnen von Moeller an Lungenspitzenkatarrh. Meine Patien-

Digitized by Google

tinnen, die alle dem dritten und vierten Stadium des PERUTZschen Krankheitsbildes nahestanden, lieferten ausnahmslos den Beweis für die Mitwirkung der Tuberkulose. Wie PERUTZ, haben auch BEUTLER und MOELLER in ihren kurzen Mitteilungen die moderne Damenkleidung, welche gerade für die Kniegegend wenig Schutz bietet, und wo das Gummiband der jetzt üblichen Beinkleider zirkulationshindernd wirkt, für das Auftreten dieser Frostschäden verantwortlich gemacht. Auch in meinen Fällen mußte der mangelhafte Schutz gegen die Kälte eine bedeutende ätiologische Rolle spielen, obzwar meine Patientinnen zumeist zu jenen niedrigeren Klassen gehörten, die sich nicht nach der Mode kleiden. Ihr Zustand hat sich nach ihrer Aufnahme in die Klinik unter dem Einfluß hygienischer Temperaturverhältnisse sichtlich gebessert. Es soll aber nicht unerwähnt bleiben, daß außerdem auch die PIRQUETschen Impfungen, welche alle 8—10 Tage wiederholt wurden, einen äußerst günstigen Einfluß auf die lokalen Veränderungen ausübten und die verhältnismäßig rasche Heilung außerordentlich begünstigten.

Ich möchte wiederholt betonen, daß ich meine Fälle mit den PERUTZ-BEUTLER-MOELLERschen nicht identifiziere, obzwar ich es nicht für ausgeschlossen halte, daß Fälle des dritten und vierten Stadiums von PERUTZ sich meinen Fällen außerordentlich nähern. Sonst sind aber die PERUTZschen Beobachtungen eher den gewöhnlichen Pernionen und der Erythrocyanosis crurum, meine dem Erythema indur. BAZIN verwandt, was aus den Konstellationen der ursächlichen Faktoren erklärlich ist. Unter diesen spielt bei PERUTZ außer der Kälteeinwirkung bzw. Temperaturschwankung noch ein äußerlicher Faktor: die Strangulation durch das Gummiband und ein anatomischer: die Verteilung des Fettpolsters eine gewisse Rolle; in meinen Fällen kommt zur Kälteschädigung noch die Tuberkulose, wodurch klinisch eine Übergangsform vom Pernio zum Erythema indur. BAZIN und die Livedo racemosa entsteht.

Aus der Syphilidologischen Klinik der Universität zu Saratow (U. S. S. R.)
(Direktor: Prof. Dr. P. GRIGORIEW)

Angeborene durch ein in die vordere Augenkammer infiziertes Kaninchen übertragene Syphilis

Von

Prof. Dr. PAUL GRIGORIEW

Die Frage der Generalisierung des syphilitischen Virus bei Kaninchen nach Impfung ins Auge muß als im positiven Sinne entschieden erachtet werden (GROUVEN, PÜRCKHAUER, IGERSHEIMER u. a.).

GROUVEN beschreibt drei diesbezügliche Beobachtungen. Beim ersten Tiere haben sich Erscheinungen allgemeiner Syphilis, nach längerer Zeit auch parenchymatöser Keratitis auf der Impfstelle, entwickelt; die inneren Organe erwiesen sich als entzündlich verändert und enthielten Spirochäten. Bei einem zweiten Tiere mit beiderseitiger intrakularer Impfung, welche Iritis links und Keratitis rechts hervorgerufen hatte, erschienen an beiden Hinterfüßen nach einem Jahre Papeln mit zentralen Erosionen, die Spirochäten enthielten. Bei einem dritten Tiere endlich, welches auch eine doppelseitige intraokulare Impfung erhalten hatte, hatte sich an der Sohle nach einem Jahre eine spirochätenhaltige Papel entwickelt.

Digitized by Google

Pürckhauer hat bei einem Kaninchen, welches in die vordere Augenkammer geimpft wurde, parenchymatöse Keratitis mit Anwesenheit von Spirochäten beobachtet.

Ungemein interessant ist die Beobachtung von Igersheimer. Es war einem Kaninchen in die vordere Augenkammer ein Stückchen syphilitischer Kornea implantiert worden. Während 5 Monaten blieben jegliche Syphilissymptome aus; doch nach Verlauf dieser Frist zeigte sich starker Haarausfall, papulöses Exanthem und Paronychie; es wurden Spirochäten vorgefunden. Die Beobachtung steht in der Literatur vereinzelt da; Igersheimer bezeichnet sie mit Recht als ein „Novum einer Augenimpfung ohne Primäraffekt mit Sekundärerscheinungen".

Bei Untersuchungen über das Problem der experimentellen Syphilis congenita des Kaninchens stießen wir auf eine außerordentlich interessante Tatsache, welche auf ganz eigentümliche Art dafür spricht, daß die Impfung von syphilitischem Virus ins Auge generalisierte Syphilis nach sich ziehen kann. Eine analoge Beobachtung ist meines Wissens bisher nicht veröffentlicht.

Dem Kaninchenweibchen Nr. 50 wurden am 29. April 1925 in die Vorderkammer des linken Auges 0,2 ccm Reizserum mit zahlreichen Spirochäten, welches vom Primäraffekt des Kaninchens Nr. 40 (V. Viruspassage) genommen war, eingebracht. Nach einem Monate erschienen Symptome beginnender Keratitis in Form eines feinzweigigen Gefäßnetzes und leichter Trübung. Sich allmählich verstärkend, erreichte die Keratitis im Verlauf eines Monats die Akme ihrer Entwicklung: die Kornea ist vorgetrieben nach allen Richtungen von Blutgefäßen teils oberflächlichen, teils tiefgelegenen, durchdrungen; auf dem allgemeinen Fond einer diffusen ausgesprochenen Trübung sind Inselchen von intensiv weißgrauer Farbe zu sehen; sie erheben sich über das allgemeine Niveau der Hornhaut, ihr ein rauhes Aussehen erteilend. Augenscheinlich hat sich gleichzeitig mit der Läsion der Kornea Iritis entwickelt, wofür die bedeutende Pupillenerweiterung und das fast völlige Fehlen der Lichtreaktion zeugte.

Während der nächstfolgenden $2^1/_2$ Jahre wurden wiederholte Remissionen von partiellem Charakter im Zustande des Auges beobachtet, welche von neuen Verschärfungen des Krankheitsprozesses abgewechselt wurden. Es wurden keine Syphilissymptome weder an der Haut, noch an den Schleimhäuten und im Knochensystem beobachtet. WR wiederholt positiv. Einige Male hatte das Kaninchenweibchen Nachkommenschaft gehabt, größtenteils lebensunfähige: die Kaninchenjungen kamen im Verlauf der ersten Stunden oder Tage nach der Geburt um. Diesen Umstand sind wir geneigt in kausale Abhängigkeit von der syphilitischen Infektion zu stellen, da in unserer Tierzüchterei bei nicht mit Syphilis infizierten Kaninchen solche Erscheinungen nicht beobachtet werden.

Von den am Leben gebliebenen stellen ein großes Interesse die Kaninchenweibchen Nr. 29 und Nr. 11 dar.

Das Kaninchenweibchen Nr. 29 war am 26. Juli 1925 geboren, d. h. 3 Monate nach der Infektion des Muttertieres (Kaninchenweibchen Nr. 50) in die vordere Augenkammer. Der Vater — ein gesundes Kaninchen. Geburt zum Termin. Während 8 Monaten entwickelte es sich regelrecht und schien vollkommen gesund. Im 9. Monate erschienen im linken Auge Gefäßästchen, welche beim Limbus ein Geflecht bildeten. Während eines Monates entwickelte sich diffuse Trübung der Kornea, Ödem der Iris, Verengerung der Pupille und träge Lichtreaktion derselben. Die Läsion hielt 5 Monate an.

Resümee. Wir neigen zur Meinung, daß in Rede stehendem Falle eine spezifische Augenläsion vorliegt, welche sich infolge angeborener Übertragung der Syphilis von der intraokulär geimpften Mutter her entwickelt hat. Dafür sprechen: 1. das typische Bild des Primäraffektes im Auge bei der Mutter; 2. die wiederholt positive WR im Blute derselben (dem messen wir indessen nur eine relative Bedeutung bei); 3. der Ausgangscharakter ihrer vielen Graviditäten; 4. die histologischen Veränderungen in ihrer Kornea, welche vollkommen identisch denjenigen sind, die wir stets bei Kaninchen mit spezifischen Augenläsionen vorfinden; 5. Identität des klinischen Bildes der Keratitis bei dem Kaninchenweibchen (Nr. 29) mit analogen Erkrankungen bei anderen unserer

Digitized by Google

Kaninchen, die sich im Laufe der Generalisation der Syphilis bei ihnen nach Inokulation in das Skrotum entwickelt haben; 6. volle klinische Ähnlichkeit der Erkrankung mit dem Krankheitsbilde bei dessen Schwester, Kaninchenweibchen Nr. 11, das ebenfalls Keratitis hatte, die sich im Laufe der angeborenen Syphilis entwickelt hatte (siehe unten).

Kaninchenweibchen Nr. 11, von einem Wurfe mit dem vorhergehenden, entwickelte sich bis zum März 1926 regelrecht, ohne jegliche sichtbare Syphiliserscheinungen. Am 10. März 1926 wurden am rechten Auge die ersten Keratitissymptome bemerkt; im Laufe von 2 Wochen hat sich scharf ausgesprochene Keratitis in Kombination mit Iritis entwickelt: starke Neubildung und Injektion der Blutgefäße in der Kornea, intensive diffuse Trübung derselben, Verengerung der Pupille. Nach 3 Monaten in leichterem Grade auch Erkrankung des linken Auges, mäßige Neubildung von Blutgefäßen in der Kornea.

Januar 1927 begann das Kaninchen stark abzumagern, wurde träge; an der ganzen Hautoberfläche erschienen krustöse knotige Effloreszenzen; ebenso an den geröteten und geschwollenen Augenlidern. Die Untersuchung auf Spirochäten im Reizserum dieser Ausschlagselemente blieb erfolglos.

Am 15. Januar 1927 (d. h. 19 Monate nach der Geburt und 10 Monate nach der Entwicklung der Keratitis) wurde das Kaninchen getötet. Das rechte Auge mit Erscheinungen scharf ausgesprochener Keratitis war zur histologischen Analyse genommen. Leber- und Milzstückchen werden einem gesunden Kaninchen in das Skrotum eingeimpft. Nach 3 Monaten im Reizserum der sich an der Impfstelle entwickelnden typischen Primäraffekte charakteristische Spirochäten.

Das mikroskopische Bild der Kornea erwies sich identisch mit jenen Veränderungen, welche wir regelmäßig bei unseren Kaninchen mit spezifischen Läsionen der Kornea, die sich im Verlauf der generalisierten Syphilis nach verschiedenen anderen Infektionsmethoden entwickeln, vorfinden. Vor allem fällt die Neubildung von Blutgefäßen in den Geweben der Kornea selbst auf. Dieselben ordnen sich fast in regelrechten Reihen in allen Schichten der Kornea. Ihrer ganzen Ausdehnung nach ist ein sie in Art eines Muffes umgebendes Zelleninfiltrat zu sehen. Dasselbe besteht aus vermehrten unbeweglichen Zellen der Kornea, mäßiger Anzahl von Polynuklearen, zahlreichen Lymphozyten und Plasmazellen. Die letzteren sind stellenweise so zahlreich und prävalieren über den anderen Zellelementen dermaßen, daß es berechtigt ist von einem „Plasmon" zu sprechen. Das Endothel der Blutgefäße ist gequollen, stellenweise doppelschichtig, ragt in das Gefäßlumen hinein. Das im allgemeinen normale Vorderepithel ist stellenweise auf 1—2 Schichten reduziert, zeichnet sich durch unregelmäßig ausgezogene Form aus; einzelne Zellen sind durch ödematöse Flüssigkeit auseinandergeschoben; das Protoplasma der meisten Zellen in solchen Anteilen färbt sich schlecht, ist stark vakuolisiert. Iris und Ziliarkörper sind ebenfalls von einem dichten Infiltrat mit zahlreichen Plasmazellen durchdrungen.

In den nach Levaditi-Manouélian versilberten Präparaten wurden im Korneagewebe typische Spirochäten gefunden.

Resümee. Der gegebene Fall stellt einen zweifellosen und eigenartigen Beweis der Möglichkeit einer Syphilisgeneralisation bei intraokularer Infektion der Kaninchen dar. Zu dieser Behauptung veranlassen uns außer den im Resümee der Beobachtung des Kaninchens Nr. 29 aufgezählten Erwägungen: 1. die Anwesenheit der Syphilisspirochäte im Gewebe der Kornea und 2. das positive Resultat der Impfung bei einem gesunden Kaninchen mit Leber und Milz eines Tieres, welches zweifellos an angeborener Syphilis litt.

Zum Schluß sei noch besonders auf zwei interessante Besonderheiten in unseren Beobachtungen hingewiesen: 1. daß die Syphilis bei Kaninchen nach intraokularer Infektion in weniger als 2 Monaten sich generalisieren kann (die Kaninchenweibchen Nr. 11 und Nr. 29 wurden 3 Monate nach Infektion des Muttertieres geboren); 2. nach derselben Zeit ist die Übertragung der Syphilis auf die Nachkommenschaft möglich.

Digitized by Google

Aus der Dermatologischen Abteilung des Städt. Rudolf Virchow-Krankenhauses in Berlin
(Dirigierender Arzt: Prof. Dr. Löhe)

Über Gefahren bei der intravenösen Anwendung der Gonokokkenvakzine

Von

Dr. Blümmers, Assistent der Abteilung

Die Gonokokkenvakzine spielt, wie allgemein bekannt, seit vielen Jahren eine große Rolle in der Therapie und Diagnostik des Trippers. Ihr Wert bei der Behandlung geschlossener gonorrhoischer Herde sowie als Provokationsmittel ist heute von fast allen Seiten anerkannt, und die Verwendung derselben ist zur Zeit eine außerordentlich weit verbreitete. In Deutschland am gebräuchlichsten sind Arthigon und Gonargin, und zwar werden diese Mittel zumeist intravenös angewandt, weil sich diese Applikationsart hinsichtlich des Effektes als den anderen weit überlegen erwiesen hat.

Wenig bekannt ist über ernsthafte Nebenwirkungen der Gonokokkenvakzine, und im allgemeinen gelten dieselben auch bei intravenöser Anwendung als harmlos und ungefährlich. Es trifft zweifellos zu, daß die Vakzine von gesunden Personen in den meisten Fällen gut und ohne jeden Schaden vertragen werden, aber es kommt doch zuweilen vor, daß die Anwendung dieser Mittel auch bei der nötigen Vorsicht mit recht unangenehmen Nebenwirkungen verknüpft ist. Wir mußten es viermal erleben, daß intravenöse Gonargin- bzw. Arthigoninjektionen äußerst unerwünschte Folgen hatten; von vier kräftigen, scheinbar gesunden Patienten, um die es sich handelt, kam einer zum Exitus und die drei anderen bekamen Kollapszustände schwerster Art mit außerordentlich bedrohlichen Erscheinungen. In Anbetracht der ausgedehnten Verwendung der Gonokokkenvakzine heutzutage erscheint uns die Mitteilung dieser Fälle wichtig.

Fall 1[1]): 32jähriger, hochgewachsener, kräftiger Offizier; erhielt von Prof. Löhe ambulant, zwecks Provokation eine Injektion Gonargin, 20 Millionen Keime intravenös, 11 Uhr vormittags. Nachmittags Mattigkeit, Appetitlosigkeit, Kopf- und Kreuzschmerzen, Fieber. Gegen Abend einsetzende Benommenheit und etwa gegen 10 Uhr nachts Exitus letalis (Angaben der Angehörigen). Die Sektion ergab nur geringfügige Veränderungen am Herzen (Ekchymosen, geringe Hypertrophie des linken Ventrikels), dagegen das ausgesprochene Bild des Status thymicolymphaticus. Die übrigen Organe wiesen keine Veränderungen auf.

Fall 2: W. N., 29jähriger, mittelgroßer, mittelkräftiger Mann, aus nervös belasteter Familie stammend, selbst auch von Kindheit an sehr nervös, hatte seit dem 18. Lebensjahre eine vergrößerte Schilddrüse, war sonst nicht ernstlich krank gewesen. Die Untersuchung ergab, abgesehen von dem Genitalbefund (frische Gonorrhoe mit Epididymitis dextra), das Vorhandensein einer deutlichen diffusen weichen Struma und einer allgemeinen nervösen Übererregbarkeit, vor allem im Bereich des vegetativen Nervensystems: Starker Dermographismus, livide Verfärbung der Hände, Blässe auf Druck, weite Lidspalte, gesteigerte Herzaktion (105 pro Min.), vereinzelte Extrasystolen, respiratorische Arhythmie, gesteigerte Magensekretion, stark saurer Urin mit Sed. lateritium und Oxalatkristallen. Das weiße Blutbild wies eine geringe Lymphozytose (30%) und Erhöhung

[1]) Von Löhe erwähnt in seiner Arbeit: „Fortschritte in der Behandlung der Gonorrhoe". Ergebnisse der gesamten Medizin, 1919, Bd. 2.

Digitized by Google

der Monozyten (11%) auf. Sonst war kein pathologischer Befund zu erheben. Kein Anhalt für eine organische Erkrankung des Kreislaufsystems. Thymusdrüse röntgenologisch nicht nachweisbar. Außer der Struma und der vegetativen Stigmatisation auch kein Anhalt für Morbus Basedowii; Grundumsatz nicht erhöht.

Dieser Patient erhielt wegen seiner Epididymitis am 10. VIII. 11,30 Uhr a. m. 25 Millionen Keime Arthigon intravenös. ¾ Std. später starker Schüttelfrost mit Temperaturanstieg bis über 42°. Klagen über starke Kopfschmerzen, Angstgefühle. Wenige Minuten später Bewußtlosigkeit, krampfartige Zuckungen in den Extremitäten, lautes Schreien. Puls kaum fühlbar, Herzaktion etwa 200 in der Minute, unregelmäßig; Atmung beschleunigt, erschwert. Dieser Zustand hielt über eine Stunde an. Patient erhielt Eisblase auf Kopf und Brust, Cardiazol. Dann fiel die Temperatur fast bis zur Norm, Patient war immer noch benommen, sah außerordentlich blaß und verfallen aus; Puls stark beschleunigt, sehr klein und weich.

4,30 Uhr p. m. war Patient wieder bei Bewußtsein, fühlte sich sehr elend, klagte über Kopfschmerzen, Herzklopfen und Druckgefühle auf der Brust; Puls 140, schlecht gefüllt. Am nächsten Tage hatte sich der Kranke wieder ziemlich erholt, Temperatur normal.

Fall 3: B. W. Dieser Fall gleicht dem vorigen weitgehend. Auch dieser Patient, 23 Jahre alt, kräftig gebaut, von Kindheit an sehr nervös, hatte eine erheblich vergrößerte Schilddrüse und zeigte eine starke nervöse Übererregbarkeit, besonders wieder von seiten des vegetativen Nervensystems. Die vegetativen Symptome glichen im wesentlichen denen des vorigen Patienten, so daß sie hier nicht noch einmal wiederholt werden sollen. Sonst war, abgesehen vom Genitale, kein krankhafter Befund zu erheben. Das weiße Blutbild war vollkommen normal, für Basedow auch hier kein Anhalt. Grundumsatz normal.

Dieser Patient reagierte auf die erste intravenöse Arthigoninjektion (25 Millionen Keime), die er wegen seiner Epididymitis am 8. VIII. erhielt, zwar auch stark mit Schüttelfrösten, Temperaturanstieg bis 40,8° und anschließenden Kopfschmerzen, vertrug dieselbe aber sonst gut. Dagegen erlitt er am 13. VIII., eine Stunde nach der zweiten Injektion (50 Millionen Keime), einen ganz ähnlichen Kollaps schwerster Art wie der obige Patient mit Bewußtlosigkeit, Krämpfen und denselben bedrohlichen Kreislaufserscheinungen. Das Fieber, das in diesem Falle bis 40,0° stieg, ging auch hier nach einer Stunde zurück, ebenfalls hörten dann die Krämpfe auf, während die Benommenheit und die Kreislaufstörungen mehrere Stunden anhielten. Am nächsten Tage fühlte sich dieser Kranke wieder ziemlich wohl.

Fall 4: A. M., 36 Jahre alt, kräftig gebaut, hatte als Kind eine Nephritis gehabt, war sonst nicht krank gewesen. Die Untersuchung ergab keinerlei krankhafte Veränderungen. Er erhielt am 21. IX. 1927 von Prof. Löhr ambulant zwecks Provokation 20 Millionen Keime Gonargin intravenös. Eine Stunde nach der Injektion stark einsetzende Reaktion; Patient brach auf der Treppe bewußtlos zusammen, hatte starke Schüttelfröste, Temperatur 39,8°, erhielt vom herbeigerufenen Arzt Kampferinjektionen: künstliche Atmung. Die Bewußtlosigkeit hielt etwa 2 Stunden an. Während der beiden nächsten Tage bestanden ganz erhebliche Störungen, Patient war schwindelig, hatte Kopfschmerzen stärkster Art, war kaum imstande die Augen zu öffnen und den Kopf zu drehen, mußte im verdunkelten Zimmer liegen, Temperatur schwankend zwischen 37,6 und 39°.

Auch an den folgenden Tagen war die Temperatur noch leicht erhöht; Patient klagte noch über Kopfschmerzen und beim Aufstehen über Schwindelgefühle. Erst 5 Tage post injectionem war die Reaktion völlig abgeklungen.

Die Erklärung für diese abnorme Wirkung der Vakzine bei den vorliegenden Fällen ist natürlich schwierig. In erster Linie könnte man daran denken, ob nicht die Vakzinen selbst zufällig irgendwie verändert und besonders toxisch waren und so die gefährlichen Reaktionen hervorriefen; da dieselben aber in allen Fällen von anderen Patienten, die zu gleicher Zeit und aus denselben Flaschen Injektionen erhielten, gut vertragen wurden, kommt diese Erklärung nicht in Frage, sondern als Ursache ist nur die Reaktionsart bzw. Konstitution der Kranken anzusehen.

Bei dem ersten Fall, wo es sich um einen scheinbar gesunden, kräftigen Mann handelte, muß man wohl den Status thymicolymphaticus für den Exitus verantwortlich machen. Die Bedeutung des Status thymico-

Digitized by Google

lymphaticus ist allerdings in neuerer Zeit sehr umstritten, und derselbe spielt nicht mehr die wichtige Rolle wie früher, vor allem, nachdem zahlreiche Sektionen bei jungen Kriegsgefallenen ergeben haben, daß sowohl die Thymusdrüse als auch der lymphatische Apparat bei jungen Individuen in der Norm viel stärker entwickelt sind, als man früher angenommen hatte (Groll und Löwenthal). Manche Autoren (R. Jaffé und H. Wiesbader) lehnen den Status thymicolymphaticus überhaupt ab und erkennen nur die mechanische Form des Thymustodes an. Aber es liegen andererseits doch so zahlreiche Beobachtungen über plötzliche unerklärliche Todesfälle nach geringfügigen Ursachen vor, bei denen die Sektion nur das Bild des Status thymicolymphaticus ergab, daß man nicht umhin kann, diese Konstitutionsanomalie für viele dieser unerklärlichen Todesfälle verantwortlich zu machen. So hat Aschoff noch unlängst diesbezügliche von ihm während des Krieges beobachtete Fälle mitgeteilt; bei 21 Soldaten, die auf unerklärliche Weise nach geringfügigen Ursachen: Salvarsaninjektionen, Lokalanästhesie, Narkose usw. starben, fand sich bei der Sektion fast regelmäßig eine abnorm große Thymusdrüse.

Bei den beiden stationären Patienten (Fall 2 und 3) bestand eine diffuse weiche Struma und eine nervöse Übererregbarkeit, besonders von seiten des vegetativen Nervensystems, bei Fall 2 außerdem eine geringe Vermehrung der Lymphozyten und der Monozyten im weißen Blutbild. Eine sonstige organische Erkrankung war auch bei genauester Untersuchung nicht festzustellen. Man wird bei diesen Fällen in erster Linie die vegetative Neurose für das Zustandekommen der übermäßig starken, gefährlichen Reaktionen anschuldigen müssen, indem man annimmt, daß ein stärker labiles vegetatives System bei erheblichen Anforderungen, um die es sich bei der intravenösen Vakzineapplikation immerhin handelt, versagt, und daß es im Bereich der verschiedenen Organ- bzw. Funktionssysteme zu bedrohlichen Störungen kommen kann. Ob der vergrößerten Schilddrüse, wie sie beide Fälle aufwiesen, bei diesen Störungen eine selbständige Bedeutung zukommt, oder in welchen Beziehungen dieselbe zu der vegetativen Übererregbarkeit steht, ist schwer zu sagen. Daß die endokrinen Drüsen in weitgehenden Wechselbeziehungen zum vegetativen Nervensystem stehen, ist ja bekannt.

Bei dem vierten Fall handelte es sich um einen großen, kräftigen Mann, bei dem sich bei der Untersuchung keine krankhaften Veränderungen und keinerlei Ursache für die schweren und lange anhaltenden Störungen nach der Gonargininjektion finden ließen. Allerdings erhielt dieser Patient seine Injektion ambulant und war daher nicht in der Lage, gleich Bettruhe einzuhalten. Daß es unter solchen Umständen eher zu Störungen kommen kann, ist nicht abzuleugnen, aber die Schwere der Reaktion und das lange Anhalten derselben sind dadurch nicht zu erklären, sondern man muß auch für diesen Fall trotz negativen Untersuchungsbefundes die Konstitution des Kranken anschuldigen.

In der Literatur ist relativ wenig über ernsthafte Störungen nach Arthigon- und Gonargininjektionen veröffentlicht worden.

Fischer beobachtete bei einem 17jährigen Mädchen nach der vierten Arthigoninjektion (2,0 ccm intramuskulär) einen mit schweren zerebralen, epileptiformen Erscheinungen einhergehenden Kollapszustand.

Digitized by Google

Föckler sah zweimal zerebrale Störungen auftreten. Bei einem Patienten, der vorher eine Meningitis durchgemacht hatte, traten nach der ersten Arthigoninjektion (0,5 intramuskulär) wieder zwei epileptiforme Krampfanfälle mit Bewußtlosigkeit auf, und ein anderer Patient, der früher nie krank war, erlitt einige Tage nach der zweiten Arthigonkur (im ganzen 11,5 ccm intramuskulär) einen epileptischen Anfall.

Benn, der seine Erfahrungen über 8000 intravenöse Arthigoninjektionen mitgeteilt hat, erlebte dreimal ernstere Nebenwirkungen;

a) Bei einem 23jährigen Soldaten traten nach der 6. Arthigoninjektion, 0,7 ccm intravenös, erhebliche Kreislaufstörungen und zerebrale Erscheinungen mit tonisch-klonischen Zuckungen auf. Der Patient hatte früher eine Meningitis durchgemacht.

b) Bei einem 28jährigen Manne stellte sich im Anschluß an eine intravenöse Arthigoninjektion von 0,3 ccm eine depressive Psychose ein.

c) Ein 23jähriger Patient, der früher schon an Nierenstörungen gelitten hatte, bekam infolge von 0,2 Arthigon intravenös eine Nierenreizung mit Eiweiß, Erythrozyten und granulierten Zylindern; bei einer nochmaligen Injektion von 0,1 ccm traten dieselben Erscheinungen wieder auf, verschwanden aber nach einigen Tagen völlig.

Nierenstörungen beobachteten auch Bloch und Dorn; Bloch sah einen Fall, „der im Anschlusse an eine intramuskuläre Arthigoninjektion eine langdauernde parenchymatöse Nephritis akquirierte", und Dorn berichtet über einen Patienten, der nach der zweiten intramuskulären Arthigoninjektion eine ziemlich beträchtliche Albuminurie bekam, die nach Aussetzen der Injektionen bald wieder verschwand.

Leszlenyi und Winternitz sahen bei intravenöser Arthigonbehandlung einige Male unangenehme Störungen auftreten: „In mehreren Fällen waren die Patientinnen so elend und hatten so heftige Kopf- und Leibschmerzen, daß sie die Fortsetzung der Therapie verweigerten. Einige Male trat auch Erbrechen ein (peritoneale Reizung). Bei einer anderen Patientin stellte sich wiederholt heftiges Nasenbluten ein, das aber immer bald zum Stehen kam. Endlich trat bei einer Patientin schon gegen Ende der Behandlung (nach der Injektion von 0,6 ccm) ein epileptischer Anfall auf."

Rohr hat einen Fall mitgeteilt, bei dem nach intravenöser Arthigonbehandlung schwere Sehstörungen auftraten, die dem Patienten für 4 Tage das Sehen fast unmöglich machten. „Worauf diese zurückzuführen waren, konnte leider nicht festgestellt werden, da der ambulant behandelte Patient während des Auftretens und Verlaufs dieser Störungen in See war."

Auch Luithlen sah in einem Falle nach 0,1 Arthigon intravenös Sehstörungen auftreten; er macht aber nicht ohne weiteres das Arthigon für die Sehstörungen verantwortlich. Dieser Autor erwähnt auch 3 Fälle, bei denen nach intravenöser Arthigonbehandlung epileptische Anfälle auftraten; von den Patienten hatten aber zwei schon früher an Anfällen von Bewußtlosigkeit gelitten.

Über Störungen von seiten des Herzens nach intravenösen Arthigoninjektionen berichten endlich noch Lewinski und Arnold und Hölzel, es handelt sich allerdings bei den betreffenden Fällen zum Teil um herzkranke Patienten.

Digitized by Google

Neben den Störungen, die durch abnorme Allgemeinreaktionen hervorgerufen werden, können unter Umständen auch zu starke Herdreaktionen nach Vakzineanwendung gefährlich werden. Dies gilt besonders bei Erkrankungen der weiblichen Adnexe. Wie Rost mitteilt, sind bei Salpingitis gonorrhoica dadurch letal verlaufende Fälle vorgekommen.

Luithlen, der einen Fall von gonorrhoischer Endokarditis mit Arthigon intravenös behandelte, beobachtete nach den ersten Injektionen Herzkollaps und vorübergehende Verschlechterung der objektiven Herzerscheinungen, wobei es sich nach des Verfassers Ansicht um Herdreaktionen handelte; nach Heilung der Herzerkrankung blieben die Störungen nach Arthigon aus.

Die hier aus der Literatur wiedergegebenen Fälle, bei denen nach Anwendung von Gonokokkenvakzine ernsthaftere Nebenwirkungen auftraten, sind im Verhältnis zu der außerordentlich häufigen Verwendung dieser Mittel nicht sehr zahlreich, und es trifft danach zu, daß die Vakzine im allgemeinen gut vertragen werden. Ob allerdings nicht doch häufiger üble Zufälle vorgekommen sind, als bekannt geworden ist, mag dahingestellt bleiben.

Die von uns mitgeteilten Fälle zeigen jedenfalls, daß die intravenöse Vakzinebehandlung keinesfalls eine indifferente Therapie ist, und daß man auch dann, wenn man vorsichtig zu Werke geht und alle Personen, die irgend welche erheblicheren organischen Erkrankungen aufweisen, von der Behandlung ausschließt, recht unangenehme Zufälle erleben kann. Wir können deshalb nur zu größter Vorsicht in der Auswahl der Patienten raten. Personen in stärker reduziertem Allgemeinzustande, Kachektische, Anämische, mit Erkrankungen der Kreislaufs- und Atmungsorgane, der Nieren, ferner Diabetiker, Basedowkranke, Epileptiker, Menschen, die eine Meningitis durchgemacht haben, sowie endlich solche mit fieberhaften Erkrankungen werden von uns ohne weiteres von der intravenösen Vakzinetherapie ausgeschlossen. Aber auch darüber hinaus müssen wir auf Grund unserer Erfahrungen von dieser Behandlungsart abraten bei allen stärker nervösen Individuen, besonders wenn dieselben deutliche vegetative Stigmata zeigen, bei Personen mit Struma, auch wenn keine Zeichen für Morbus Basedowii bestehen, sowie endlich bei solchen Patienten, die eine Hyperplasie der der Untersuchung zugänglichen lymphatischen Apparate zeigen — Lymphatismus, Verdacht auf Status thymicolymphaticus; zur Erhärtung der Diagnose „vegetative Neurose“ können evtl. die genaueren Funktionsprüfungen des vegetativen Nervensystems herangezogen werden (Literatur siehe Dreskel). Bei der Überlegung, ob man jemand mit Gonokokkenvakzine intravenös behandeln kann oder nicht, sei man im Zweifelsfalle besser zu vorsichtig und verzichte darauf, als daß man schließlich schweren Schaden anrichte; man gebe dann lieber die Vakzine intramuskulär oder sehe unter Umständen auch ganz von der Anwendung derselben ab.

Literatur

Löhe, Fortschritte in der Behandlung der Gonorrhoe. Ergebn. d. ges. Med., 1919, Bd. 2. — Föckler, Zur Vakzinebehandlung der Gonorrhoe. Derm. W., 1912, Bd. 55, Nr. 46. — Fischer, Ein schwerer Anfall zerebraler Erkrankung nach Arthigoninjektionen. Derm. W., 1913, Bd. 57, Nr. 29. — Rohr, Über Arthigon. Derm. W., 1914,

Digitized by Google

Bd. 59, Nr. 36. — Dorn, Erfahrungen mit Gonokokkenvakzine Arthigon. Derm. W., 1912, Bd. 54, Nr. 11. — Benn, Nebenwirkungen bei Arthigon. Zschr. f. Urol., 1918, Bd. 12. — Bruck, Die Vakzinebehandlung der Gonorrhoe (Sitzungsbericht). Arch. f. Derm., 1914, Bd. 119, 1. Teil. — Bruck und Sommer, Über die diagnostische und therapeutische Verwertbarkeit intravenöser Arthigoninjektionen. M. m. W., 1913, Nr. 22. — Lewinski, Über den Wert intravenöser Arthigoninjektionen. M. m. W., 1913, Nr. 50. — Menzer, Zur intravenösen Anwendung der Gonokokkenvakzine. M. Kl., 1913, Nr. 33. — Leszlenyi und Winternitz, Zur intravenösen Anwendung des Arthigon bei den gonorrhoischen Erkrankungen des Weibes. W. kl. W., 1914, Nr. 8. — Luithlen, Über Vakzinetherapie der gonorrhoischen Komplikationen. Arch. f. Derm., 1916, Bd. 123. — Luithlen, Arthigon bei gonorrhoischer Herzerkrankung. W. kl. W., 1915, Nr. 20. — Rost, Beiträge zur Vakzineanwendung bei Gonorrhoe. M. m. W., 1914, Nr. 13. — Rost, Zur Vakzineanwendung bei Gonorrhoe. Derm. Zschr., 1915, Bd. 22. — Sachwer, Klinische Erfahrungen über die intravenöse Gonarginbehandlung der Gonorrhoe des Mannes. M. m. W., 1923, Nr. 33. — Khater, Injection intraveineuse de vaccin antigonococcique. Journ. d'urol., 1927, Bd. 24, Nr. 6. — von den Velden, Klinische Konstitutionslehre. Mohr-Staehelin, Handb. d. inn. Med., 2. Aufl., Bd. 4, 1. Teil. — Klotz, Exsudative Diathese. Mohr-Staehelin, Handb. d. inn. Med., 2. Aufl., Bd. 4, 1. Teil. — Falta, Die Erkrankungen der Blutdrüsen. Handb. d. inn. Med., 2. Aufl., Bd. 4, 2. Teil. — Dreuil, Erkrankungen des vegetativen Nervensystems. Kraus-Brugsch, Spez. Path. u. Ther. inn. Krankh., 1924, Bd. 10, 3. Teil. — Kraus, Krankheiten des Nervensystems. Krehl-Mering, Lehrb. d. inn. Med., 14. Aufl. — Kraus, Krankheiten der Drüsen mit innerer Sekretion. Krehl-Mering, Lehrb. d. inn. Med., 14. Aufl. — Moritz, Die Krankheiten der peripheren Nerven, des Rückenmarks und des Gehirns. Krehl-Mering, Lehrb. d. inn. Med., 14. Aufl. — His, Einige Konstitutionsanomalien und Diathesen. Krehl-Mering, Lehrb. d. inn. Med., 14. Aufl. — Krehl, Die Krankheiten der Kreislaufsorgane. Krehl-Mering, Lehrb. d. inn. Med., 14. Aufl.

Versammlungen

Wiener Dermatologische Gesellschaft

Sitzung vom 13. Dezember 1928

Vorsitzender: Oppenheim Schriftführer: Lipp

Oppenheim: 1. Berufliche Nagelerkrankung.

26jähr. Arbeiterin zeigt am 2. und 3. Finger der rechten Hand die Fingerenden gerötet und geschwollen. Nägel abgehoben, wellig, brüchig, glasartig. Am Nagelbett Schuppen und hyperkeratotische Streifen und Flecken. Pat. taucht bei der Arbeit diese Finger in heiße Schokolademasse.

2. Zweimalige luetische Reinfektion.

27jähr. Frau, Infektion Oktober 1921, WR positiv. 25,00 Mirion und 4,95 Neosalvarsan, 0,46 Sublimat (Linserinjektion). September 1922 WR schwach positiv, 5,5 Neosalvarsan und 0,5 Sublimat (Linser). Oktober 1924 Sklerose am Genitale, Exanthem, WR positiv, 3,00 Neosalvarsan, dann Malariakur, nachher 1,35 Neosalvarsan. Im April und Oktober 1925 WR negativ, 0,9 Neosalvarsan, Juli 1926 WR negativ. Furunkel, dreimal 0,3 Neosalvarsan. Die letzten 3 Kuren wurden an der Klinik Finger gemacht. Geburt eines gesunden Kindes im Jahre 1922, 2 Aborte September 1925, Mai 1926. Jetzt Oedema indurativum, Sclerosis labii minoris dextri und Exanthem, hauptsächlich an Bauchhaut und Oberschenkel in Form von krustenbedeckten Knötchen und Papeln. Im Ulkus Spirochäten, WR positiv.

3. Ulcera mixta mit pustulösem Syphilid.

31jähr. Mann. Eitrig belegte, mit unterminierten Rändern versehene Geschwüre nebst Ödem der Glans und des Präputium. Bubo rechts und papulo-pustulöses Exanthem am Stamm. Im Geschwürseiter Ducreysche Bazillen, Überimpfung auf den Oberschenkel positiv. Während O. 1925 5, 1926 8, 1927 überhaupt kein Ulcus molle gehabt hat, sah er in der letzten Woche 4 Ulcera venerea. Die Abnahme seit 1918 war bis 1927 eine erstaunliche. 1918 waren noch 85, 1920 90 Ulcera venerea auf der Station, 1923 nur mehr 8.

Digitized by Google

4. Cutis rhomboidalis nuchae, Landmannshaut, Epitheliome.

62jähr. Landmann. Haut des Gesichtes, der Brust sowie der Vorderarme und des Handrückens zeigt typische Landmannshaut. Über Wange, Nase und linkem Augenlid Epitheliome. Im Nacken rhombisch sich durchkreuzende, tiefe Furchen, die kleinere seichtere Furchen einschließen. Eine deutlich fühlbare Lücke analog der Atrophia maculosa cutis in der Tiefe der Furche. Farbe der Haut in den Furchen eigentümlich gelb zwischen ihnen die Haut verdickt, zeigt erweiterte Follikel, z. T. Komedonen, z. T. hyperkeratotische Pfröpfe enthaltend. Beim Rückwärtsbeugen des Kopfes werden die Furchen tiefer, sie entsprechen Bewegungsfurchen und gehen unmittelbar in die Furchen des Halses über. Histolog.: Epithel normal, Papillen ausgeglichen, Umbau des Kollagens und Elastins in homogene Schollen, die sich schwach mit Resorzin, intensiv mit Säurefuchsin färben. Die Schollen ziehen senkrecht zur Oberfläche. Nach Piorkowsky ist die Einzeichnung der Furchen durch Fixation des Epithels an diese Schollen bedingt. Das Elastin im Papillar- und Subpapillaranteil noch zum Teil in Form feiner Fäserchen erhalten, ebenso im basalen Grenzstreifen, die Elastika teils in Elazin, das Bindegewebe in Kollazin und Kollastin umgewandelt. Die Schollen zeigen die Reaktionen des Hyalins.

Dillmann: 1. Antipyrinexanthem.

26jähr. Pat., mit seit einem Jahr bestehenden, über Gesicht, Hals, Brust, Achselhöhlen und perigenital lokalisiertem Erythem, das aus münzengroßen, bleigrauen Effloreszenzen mit rotviolettem Saum besteht und zur Zeit der Menses aufflammt. Auf Antipyrindarreichung Exazerbation.

2. Kälteurtikaria.

5jähr. Knabe, seit 3 Wochen, nach Aufenthalt in der Kälte im Gesicht, an Armen und Beinen ein aus groschenstückgroßen, quaddelartigen Effloreszenzen bestehendes Erythem von hellroter Farbe, das im warmen Zimmer schwindet.

Rusch: 1. Lichen planus und Ichthyosis.

48jähr. Frau. Befallen sind die ichthyotisch veränderten Streckflächen der Unter- und Oberextremitäten, von dichtstehenden, disseminierten, hanfkorngroßen Knötchen, deren Natur durch die histologische Untersuchung sichergestellt wird.

Oppenheim bezweifelt die Diagnose des Lichen planus klinisch und histologisch.

2. Livedo racemosa.

59jähr. Epileptikerin. Nephritis in der Anamnese. Nahezu die ganze Haut befallen von symmetrisch sitzenden und exanthematisch verteilten dunkelblauroten Livedostreifen, die weitmaschige, zierliche Netze bilden. Geringe Atheromatose, keine luetischen oder tuberkulösen Stigmata. Histolog.: Keine entzündlichen Veränderungen an den größeren Blutgefäßen, namentlich des tiefen Plexus. Hingegen zeigen die Gefäße des oberen Plexus deutliche Abweichungen von der Norm. Kapillare und präkapillare Gefäße sind nicht zu unterscheiden, denn sie sind alle sehr dünnwandig und zumeist stark erweitert, doch auch stark verengt. Auffallend ist der weitgehende Mangel an elastischen Fasern auch an den größeren Gefäßen. Spärliche Lymphozyten, reichliche Mastzellen und Chromatophoren in den erweiterten perivaskulären Lymphräumen. Frische kleine Blutungen sprechen für leichte Lädierbarkeit ihrer Wandungen. Pathogenetisch dürfte die Affektion den naeviformen Dermatosen anzureihen sein.

3. Dermatitis Duhring.

35jähr. Mann, seit 1 Jahr krank. Die Anfälle setzen oft mehrere Wochen aus. Es sind fast ausschließlich umfangreiche Haufen von aggregierten, kleinen, urtikariellen Papeln, deren Kuppen von kleinen Bläschen gekrönt sind und während der Juckanfälle zerkratzt werden. Sie sitzen symmetrisch in der Nähe der großen Gelenke. Auffallend ist die relativ geringe Eosinophilie im Blute (4%) und im Bläscheninhalt. Auf Jodkali stürmische Reaktion.

Arzt: 1. Morbus Bowen an der Vulva.

40jähr. Frau mit zwei an der Innenseite des linken großen Labium befindlichen groschenstückgroßen, scharf begrenzten, derb infiltrierten Herden, die im Laufe von 4 Jahren aus kleinen Knötchen sich entwickelt haben. Lymphdrüsen in inguine links derb. Histolog.: Zahlreiche, in die Tiefe vorwachsende Epithelstränge und Nester, an deren Zellen stellenweise Verklumpung des Kernes und beginnende Vakuolenbildung im Protoplasma.

Digitized by Google

2. Sarcoma cutis.

68jähr. Frau. Vor 1½ Jahren Auftreten eines derben, nicht schmerzhaften Infiltrates in der linken Hüftregion, das allmählich durch peripheres Wachstum an Größe zunahm. Im Juli 1928 bestand in einer Ausdehnung von 20 cm in sagittaler und 15 cm in horizontaler Richtung ein scharf begrenzter Krankheitsherd. Dieser zeigte ein ungefähr 2 Finger breites, derbes, bis in die Subkutis reichendes, wallartig erhabenes Randinfiltrat von blaubraunroter Farbe. Gegen die gesunden Hautpartien zeigte der Wall bogenförmig konvexe Begrenzung, die zentralen Partien des Herdes weisen geringere Infiltration und bräunliche Pigmentierung auf. Histologie: Ein von der Epidermis bis in die Tiefe der Subkutis reichendes dichtes, zelliges Infiltrat, aufgebaut aus gleichartig aussehenden, mehr rundlichen Zellen mit rundlichen und ovalen Kernen, an denen sehr zahlreiche Kernteilungsfiguren erkennbar sind. Mit einer Bestrahlung mit mäßig stark gefilterten Strahlen konnte eine fast vollkommene Rückbildung bewirkt werden.

Kren erinnert an einen Fall, den er vor Jahren vorgestellt hat, bei dem die Affektion Jahre gedauert hat und dessen Infiltrat ebenso zentrale Rückbildung, peripheres langsames Wachstum und gute Reaktion auf Röntgen gezeigt hat. Das histologische Bild war ähnlich dem vorgestellten Falle. Die Diagnose schwankte zwischen leukämischen und sarkomatösem Infiltrat. Der Blutbefund war normal. Vor einem Jahre ist Pat. interkurrent gestorben. Die Sektion zeigte nichts von Sarkom oder Leukämie.

Kerl: 1. Mycosis fungoides.

Der 66jähr. Pat. erkrankte im September 1927. Damals an Stamm und Oberschenkel Knoten. Der Knoten in der Gegend des Nabels kam zum Aufbruch und heilte mit Narbenbildung ab. Sommer 1928 ebenfalls Aufbrechen von Knoten in der linken Leiste. Derzeit scheibenförmige Tumoren, die an manchen Stellen von einem 2—3 mm breiten, gelbroten Streifen umsäumt sind. Die Distanz zwischen Knoten und Streifen beträgt mehrere Zentimeter. In diesem Bereich ist die Haut normal. Außerdem finden sich stark vorragende, oft paradiesapfelähnliche Tumoren. In der linken Leiste die Knoten zu unregelmäßig begrenzten, tiefgreifenden Substanzverlusten mit wallartigem, blaurotem Rande zerfallen. Die stark vorragenden Knoten haben sich unter Röntgenbestrahlung bereits wesentlich zurückgebildet. Keine Lymphdrüsenschwellung. Intern nichts Wesentliches. Blut: Leukozyten 7:100, segment. Neutrophile 47%, stabkernige 1%, Eosinophile 8,5%, Monozyten 4%, Lymphozyten 39%. — Morphologisch: Rote und weiße Blutkörperchen o. B. Histologie: Aufbau aus verschiedenartigen Zellen, Plasmazellen, Lymphozyten und Leukozyten sowie Bindegewebszellen verschiedener Art. Auch mononukleäre Zellen mit großem, hellem Kern sowie reichlich eosinophile Zellen. Zwischen dem vaskulären Infiltrat und dem Epithel ein schmaler freier Bindegewebsstreifen, auch gegen die tieferen Hautpartien scharfe Abgrenzung. Besonders wird auf die eigenartige Umsäumung einzelner Herde mit schmalen Infiltrationsstreifen aufmerksam gemacht und betont, daß kein prämykotisches Stadium der Tumorbildung vorausging. Das Einsetzen mit multiplen Tumoren scheint bei der Mycosis fungoides d'emblée selten zu sein.

2. Zephalosporionerkrankung.

Der 26jähr. Mann stand bereits vor etwa 1—2 Jahren wegen impetiginöser Hautveränderung in Behandlung. Die nunmehr vorliegende Hautaffektion begann im Herbst 1928. Es kam insbesondere an der Haut über den Kleinfinger- und Daumenballen zu tiefer liegenden Pusteln, die am ehesten mit Impetigines vergleichbar waren. Wilkinson-Salbe versagte. Die Untersuchungen ergaben das Vorhandensein eines seltenen Fadenpilzes, der der Gattung Zephalosporion zugehört. Bisher wurde er viermal vorgefunden (Grütz, Hartmann, Boucher, Benedek). In zwei Fällen (Grütz, Boucher [Negerin der Elfenbeinküste]) wurden knotenförmige Veränderungen vorgefunden, die Ähnlichkeit mit gummösen Prozessen oder Aktinomykose boten. Nur in zwei Fällen (Hartmann, Benedek) traten oberflächliche Hauterscheinungen auf. Unser Fall wäre demnach der dritte Fall mit oberflächlichen Hauterscheinungen und der fünfte Fall insgesamt, wenn die noch ausständigen, z. T. noch nicht abgeschlossenen Untersuchungsergebnisse der Agglutination und Komplementfixation sowie die allergischen Prüfungen positiv ausfallen. Die Kultur des Pilzes hat gezeigt, daß die Sporen in den Sporenköpfchen am meisten Ähnlichkeit haben mit denen des Falles Grütz. Sie sind vielleicht weniger gebogen und an den

Digitized by Google

Ecken etwas aufgetrieben. In der Kultur sieht man neben zarten Hyphen reichlichst Sporenköpfchen, die im weiteren Stadium der Entwicklung, wenn sie sich mit der schleimigen Hüllenmasse umgeben haben, homogene kugelige Gebilde darstellen.

3. Rhinosklerom.

Die Affektion begann bei der 27jähr. Frau, die aus Retz in Niederösterreich stammt, vor zwei Jahren mit einem Knoten an der Oberlippe. Derzeit befindet sich an der rechten Seite der Oberlippe ein ungefähr haselnußgroßer, auffallend derber, im mittleren Anteile mit rostbrauner Borke bedeckter Tumor. Von diesem ziehen Narbenstränge gegen die rechte Nasolabialfalte. Diagnostisch war an ein Neoplasma, an ein Gumma sowie an ein Rhinosklerom zu denken. Die WR fiel bei der Pat., ebenso wie bei dem Kinde positiv aus. Die Luetin- und Luetestreaktion war aber vollkommen negativ. Die eigenartige Narbenbildung sowie die auffallend derbe Konsistenz machte die Diagnose Gumma unwahrscheinlich. Es fand sich an der hinteren Rachenwand ein zehngroschenstückgroßer, flacher, prominenter, auffallend harter Tumor, über dem die Schleimhaut unverändert war. Gleichzeitig fiel eine besondere Unempfindlichkeit auf. Aus dem letztgenannten Tumor wurde ein kleines Gewebsstück an der Klinik Neumann exzidiert. Man sieht in fibrös umgewandeltem Grundgewebe ziemlich reichlich Plasmazellen neben jungen Bindegewebszellen. An manchen Stellen kugelige oder unregelmäßig gestaltete Gebilde, in denen vereinzelt noch peripher liegende Kernreste nachzuweisen sind. Mikuliczsche Zellen sind außerordentlich spärlich.

Wiethe: Der Fall zeigt sich auch für den Laryngologen atypisch wegen der isolierten Verhärtung an der Lippe, die man sonst nur im Zusammenhang mit der Erkrankung der Nase zu sehen gewohnt ist und wegen der Ulzeration auf dem Sklerom. Auch trägt der isolierte Knoten an der Rachenhinterwand nicht wesentlich zur Festigung der Diagnose bei, er spricht eher gegen Sklerom; die typische Lokalisation des Skleroms im Rachen ist die hintere Fläche des weichen Gaumens mit der charakteristischen Retraktion der Uvula.

Fessler: 1. Carcinoma penis.

56jähr. Pat., wegen multipler Abszeßbildung am 25. X. demonstriert. Seit einigen Wochen papillomatöse Wucherung des Präputiums. Histolog.: Karzinomatöse Entartung der Epidermis.

2. Parapsoriasis.

58jähr. Pat. Nach Behandlung mit Trypaflavin Verschlechterung. Auch bei zwei anderen Pat. hatte es keinen Erfolg zum Unterschiede von der günstigen Wirkung bei Psoriasis.

Pick, W.: Pityriasis lichenoides mit akuten Nachschüben und ulzerierenden Knoten.

52jähr. Mann von asthenischem Typus. Auf leicht ichthyotischer Haut neben typischen Flecken und schuppenbedeckten Papeln vereinzelte bläulichrote Papeln und Knoten von Bohnen- bis über Walnußgröße, nicht schmerzhaft, verschieblich, im Zentrum je nach Alter verschiedene Grade von Nekrose, die zu z. T. recht tiefen Geschwürsbildung führt. Einzelne Ulzerationen mit hämorrhagischer Kruste bedeckt. Sie sind scharf, z. T. nierenförmig begrenzt, ulzerösen Syphiliden ähnlich. Die Abheilung der Ulzera erfolgt mit scharf begrenzten, pigmentierten Narben. WR und Luetinprobe negativ. Leukämie auszuschließen. Normaler Blutbefund. Histolog.: Starkes Ödem der Epidermis und besonders des Papillarkörpers, wo stellenweise Blasenbildung. Zentrale Nekrose, reichliches perivaskuläres Infiltrat aus vorwiegend Lymphozyten und polymorphkernigen Elementen, das sich bis tief in die Subkutis erstreckt.

Planner: Ulcus blastomyceticum der Wade.

Beginn vor 3 Monaten mit einem Knötchen, das geschwürig zerfallend sich zu einem hufeisenförmigen Geschwür entwickelte, das bis in die Muskulatur reicht und unterminierte Ränder aufweist, die von einer breiten, geröteten Zone umgeben sind. Am Schienbein ein anfangs gerötetes Infiltrat, das, ohne zu exulzerieren, sich im Rückgang befindet. Lues, Tuberkulose und Rotz ausgeschlossen. Kulturell wuchs auf Maltoseagar eine Hefe in Reinkultur.

Urbach: 1. Nicolas-Durand-Favresche Erkrankung.

19jähr. Matrose eines Donauschleppers. Infektion wahrscheinlich August 1928. Anfangs November entzündliche Phimose. Bei Aufnahme (Ende Oktober) mehrere scharf ausgestanzte Geschwüre am Präputialrand, eine harte indolente Leistendrüse

Digitized by Google

links und hochgradige Phimose. Untersuchungen inklusive Drüsenpunktion auf Spirochäten und Streptobazillen negativ. Temperatur über 38°. Deshalb Zirkumzision, die an der inneren Vorhautlamelle derbe Schwielen und an der Glans eine linsengroße Erosion aufdeckte. Dunkelfeld negativ. Histolog.: Stark erweiterte Gefäße, Infiltrat der Kutis, bestehend vorzüglich aus Lymphozyten und Plasmazellen. Die Drüse wandelte sich in den nächsten zwei Wochen — bei Temperatur bis 39,5° — in ein derbes, indolentes, mit normaler Haut bedecktes Drüsenpaket um; in der dritten Woche zentral eine Braunviolettfärbung ohne Fluktuation. Am Ende der vierten Woche sinkt das Fieber zur Norm, die außerordentlich derbe Drüsenschwellung wird kleiner und zeigt in der Mitte, die einen schwarzvioletten Farbenton angenommen hat, geringe Fluktuation. Probeexzision aus der Drüse: Makroskopisch erscheint dieselbe von kleinen Abszessen durchsetzt, mikroskopisch reichlich Granulationsgewebe, das im Zentrum aus Lymphozyten und Plasmazellen sich aufbaut, peripher von großen, hellen, epitheloiden Zellen gebildet wird. In der Drüse wie im Blute hat Musger die gleichen Bazillen nachgewiesen, über die er und Fuhs schon einmal berichtet haben (Beitr. z. path. Anat., 1928; Acta derm.-vener., 1928).

2. Pemphigus gangraenosus.

45jähr. Mann, dessen Brust von einer diffusen Geschwürsfläche eingenommen ist, die einen polyzyklisch begrenzten lividhämorrhagischen, deutlich Blasenreste aufweisenden Rand zeigt. Als einzige Insel ragen die zwei Brustwarzen heraus. Ähnliche bis doppelhandtellergroße Herde, die bei leichter Anstrengung bluten, am linken Unterarm, an der Außenseite des rechten Ober- und des linken Unterschenkels. An den Handflächen blauviolette Flecke von Art eines multiformeähnlichen Exanthems. Mundhöhle und Rücken frei. Die Affektion begann als kleine Geschwürsbildung vor wenigen Monaten, der rapide Zerfall besteht seit drei Wochen. Vor Auftreten dieser Erkrankung bestand durch vier Jahre eine blutigschleimige Kolitis. Derzeit Stuhl noch stinkend, doch mikroskopisch und bakteriologisch o. B. Hohes Fieber.

3. Lipoidose der Haut und Schleimhäute, Trachealstenose, Tracheotomie.

Es wird ein neuerlicher Fall (der fünfte) vorgestellt, der klinisch besonders schwere Erscheinungen darbietet. Gesichtshaut ziemlich frei. Dagegen die vordere Begrenzung der Achselhöhlen und der Hodensack von gelbweißlichen, elastischen, kleinen Tumoren besetzt. Weiter zeigen Ellenbogen, Knie, die Begrenzung der ersten Interdigitalfalten und die ersten Digitalgelenke eine ichthyosiforme Hautbeschaffenheit. Zunge holzig verdickt, Lippen, Gaumen, Pharynx und Larynx von weißgelblichen Plaques infiltriert. Die Infiltration hatte im Bereiche der Larynxschleimhaut schon seinerzeit zur Suffokation geführt, so daß Pat. 1920 tracheotomiert wurde. Eine Schwester aus gleicher Ursache tracheotomiert, ein ähnlich kranker Bruder starb vor kurzem ganz akut. Histologisch findet sich wieder an kranker wie auch klinisch völlig normaler Haut und Schleimhaut eine Infiltration in Form von Lipoidgefäßmänteln, in kranken Partien diffundierend in das umgebende Gewebe. Auch in diesem Falle besteht ein latenter Diabetes.

Geiger: Mycosis fungoides?

57jähr. Pat. Anfangs 1928 Pruritus, später Erythrodermie. Im August Blasen und Erosionen. Mitte November universelle Erythrodermie, allgemeine Drüsenschwellung, Blasen in den Hohlhänden, an der Beugeseite der Oberschenkel und nicht entzündlich halonierte an der Innenseite des rechten Oberarmes. Subfebrile Temperatur, Juckreiz. Anfangs Dezember zahlreiche Erosionen in der Glutäalgegend sowie an der Beugeseite der Unter- und Oberschenkel. Am 11. XII. plötzlich Sehstörungen. Verdacht auf Diabetes (Hyperämie der Papillengefäße). Blutbild: Leukozyten 13300, und zwar segmentkernige Neutrophile 70,75%, stabkernige 0,50%, Myzelozyten 0,25% (insgesamt 9509), Eosinophile 0,75% (100), Basophile 0,5% (66), Monozyten 7,25% (964), Lymphozyten 20% (2660). Histolog.: Lymphdrüsen: o. B. Haut: lockeres, diffuses Infiltrat in der Kutis, besonders in ihrem oberen Anteile, bestehend aus Lymphozyten verschiedener Größe, einzelnen Plasmazellen. Auffällig spärlich große Monozyten mit großem, gut färbbarem Kern. Akanthose, Parakeratose. Mehrmalige Untersuchung auf Zucker in Harn und Blut negativ.

Konrad: Sarkoid Darier-Roussy.

Beginn der Erkrankung vor einem Jahr. 24jähr. Patientin, an der Innenseite des rechten Oberschenkels ein handtellergroßer, tief in die Subkutis reichender Knoten. Ein kleinerer an der Innenseite des rechten Unterschenkels. Histolog.: Lymphozyteninfiltrate, die Subkutis und das Fettgewebe durchsetzend. Stellenweise

Digitized by Google

Epitheloidzellentuberkel, reichlich Verkäsung und zahlreiche verdickte Gefäßwände mit teilweisem und völligem Verschluß der Gefäße. Reaktionen auf Geflügeltuberkulin wie A.T. positiv. Auf intrakutane Injektionen mit A.T. weitgehende Rückbildung.

Matras: 1. Erythema chronicum migrans (Lipschütz).

43jähr. Frau, angeblich nach Mückenstich vor ½ Jahr Auftreten eines geröteten juckenden Knötchens über der rechten Mamma. Im Anschluß daran fortschreitende Rötung, die derzeit in Form eines unregelmäßig begrenzten, breiten, hellroten Ringes um die oberen, äußeren Anteile der rechten Brust verläuft. Bemerkenswert das Auftreten an der Brust. Therapie: Höhensonnebestrahlungen (Erythemdosen).

2. Pityriasis rosea mit Primärplaques am Penis.

28jähr. Mann. Negativer Pilzbefund.

Fuhs: 1. Angiokeratoma naeviforme.

5½jähr. Mädchen. Beginn kurz nach der Geburt. An der Vorderseite sowie an den Seitenflächen des linken Unterschenkels, z. T. auch auf die inneren Knie- und Oberschenkelpartien übergreifend, zahlreiche linsen- bis münzengroße, ziemlich scharf begrenzte Plaques und streifenförmige Herde von dunkelblauroter bis grauer Farbe, die auf Fingerdruck nicht schwindet. Ihre Oberfläche warzig, rauh. Histologie: Die Kapillaren im Stratum papillare maximal, lakunenartig erweitert und nur durch schmales Bindegewebe von der Epidermis getrennt. In der Umgebung und unterhalb der Kapillarvarizen mäßige Infiltration aus Rundzellen und gewucherten Bindegewebszellen. Epidermis interpapillar akanthotisch, Stratum granulosum verbreitert, Stratum corneum 4—5fach verdickt.

2. Angiokeratoma digitorum acroasphycticum.

21jähr., 7. V. 1923 von Arzt vorgestellte Pat., im Anschluß an Erfrierung der Finger vor 6 Jahren aufgetreten. Histolog. derselbe Befund.

3. Kerion Celsi und Lichen trichophyticus.

4½jähr. Knabe mit zwei blauroten typischen Tumoren der linken Scheitelgegend mit perifollikulärer Pustelbildung. Mikroskopisch eine mikroide Trichophytonart. Kultur: Trichophyton gypseum. Die intrakutane Reaktion mit Trichophytin, Mikrosporin und Trichon deutlich positiv. 12 Tage nach der epilatorischen Röntgenbestrahlung ohne wesentliche Allgemeinstörung und ohne Temperaturerhöhung ein kleinpapillös-pustulöses, follikuläres Exanthem. Pilzbefund in Pusteldecken und Knötchen negativ. Das Auftreten eines solchen Exanthems etwa 10 Tage nach der Röntgenbestrahlung sowie im Anschluß an die Trichophytinreaktion läßt sich durch die dadurch meist hervorgerufene Steigerung der entzündlichen Erscheinungen am Krankheitsherd und die dadurch erleichterte Aussaat von Pilzelementen bzw. deren Toxinen in die Blutbahn erklären.

4. Sclerodermia circumscripta mit white spot disease ähnlichen Fleckchen.

26jähr. Wehrmann. Beginn der Erkrankung vor 2½ Jahren. Über dem linken Schulterblatt schräg gegen die Wirbelsäule ziehend ein bandförmiger Herd von 5×12 cm Ausdehnung. Im lateralen Anteil schmutzig braungelb, mattglänzend, hart, im medialen zahlreiche linsengroße Fleckchen von weiß glänzender Farbe, glatter oder leicht gefälteter Oberfläche, die in leicht gelbbraun verfärbte, sklerodermieähnliche Haut eingelegt sind. Ähnliche gruppierte Effloreszenzen noch oberhalb des linken und nahe dem Angulus des rechten Schulterblattes. Die Biopsie aus der ausgesprochen sklerodermatisch veränderten Haut ergibt Verbreiterung und Quellung des kollagenen Bindegewebes bei erhaltener Elastika. Die weißen Flecke sind davon wenig verschieden. Das Vorhandensein eines umschriebenen, sklerodermatischen Herdes, die teilweise Einlagerung der weißen Flecken in sklerodermatisch veränderte Haut sowie das annähernd übereinstimmende histologische Bild sprechen zugunsten einer Sklerodermie. Ob auch das Erhaltensein der Elastika gegen die Zugehörigkeit der gruppierten weißen Flecke zur White spot disease der Amerikaner aufgefaßt werden kann, wie Kyrle annehmen möchte, bleibe dahingestellt.

Riehl, jun.: Salvarsanschädigung und Natriumthiosulfat.

Bei 28jähr. Luetiker mit negativen Ausfall der funktionellen Hautprüfung auf Neosalvarsan Auftreten von Fieber nach einer Reihe von Injektionen. Trotz Fortsetzung der Kur mit in Zucker gelöstem Salvarsan toxisches Erythem mit Schüttelfrost und hohem Fieber (Hautprüfung negativ bleibend). Nach sechstägiger Pause dieselben Erscheinungen auf 0,15 Neosalvarsan in Sacharum. Hierauf Natrium-

Digitized by Google

thiosulfat durch eine Woche (von 0,15—1,2 g auf 10 Aq. dest. steigend). Die daraufhin verabreichten Salvarsaninjektionen werden vertragen, die zwei nächsten erzeugen leichte Temperaturerhöhung, die letzte sogar Andeutung von angioneurotischen Symptomen. Neuerlich Natriumthiosulfat in steigender Dosis, im weiteren Verlaufe alternierend mit Salvarsan, bewirkt andauernde Toleranz.

Referatenteil

Fachzeitschriften

Zeitschrift für Urologie

1929, Bd. 23, H. 4

Kairis, Z., u. Zeiss, L.-Berlin: Beiträge zur modernen Diagnostik und Therapie der Nephrolithiasis.

An Hand zahlreicher guter Pyelogramme eingehende Besprechung der Symptome und Erscheinungen der Nierensteine, wobei Verff. zu dem Resultat kommen, daß unsere Methoden jetzt so verfeinert sind, daß eine Verbesserung weder möglich noch nötig ist. Anschließend geben Verff. eine Übersicht über die verschiedenen konservativen und operativen therapeutischen Möglichkeiten. Auch auf die Bedeutung der Prophylaxe wird besonders hingewiesen.

Marjassin, S., u. B. Petscherski-Moskau: Morphologische Blutveränderungen bei der Gonorrhoe nach Anwendung einiger immuntherapeutischer Präparate.

Durch intramuskuläre Injektion von immunotherapeutischen Präparaten tritt im Verlaufe der Blennorrhoe eine meist (75%ige) zweizeitige, seltener einzeitige (25%ige) Blutverschiebung ein. Die stärkste Veränderung wird durch Gonokokkenvakzin, abhängig von der eingeführten Dosis, eine geringere durch Eigenblut- und Proteintherapie, die geringste durch Verwendung nichtspezifischer Vakzine hervorgerufen. Bei den zweiphasigen Veränderungen erfolgt zuerst eine Leukopenie mit nachfolgender Leukozytose, bei der einphasigen ist nur die Leukozytose festzustellen. Die Leukozytose ist charakterisiert durch ein Ansteigen der Neutrophilen mit Linksverschiebung, Lymphopenie und Verschwinden der Eosinophilen. Die Immunotherapie ist bei einem Blutbild mit starker Reizung des leukopoetischen Systems nicht ratsam, und wenn, nur in minimalen Gaben. Die folgenden Injektionen sollen stets erst vorgenommen werden, wenn das Blutbild wieder zu seinem Ausgangsbilde zurückgekehrt ist.

Haebler, H.-Berlin: Über das Problem der Hörbarmachung peristaltischer Bewegungen des Nierenbeckens.

Ausgiebige Versuche des Verf. in der angegebenen Richtung zeigten, daß es nicht gelingt, die Geräusche oder Töne von Wellenbewegungen des Nierenbeckens hörbar zu machen, da aller Voraussicht nach die zur Feststellung eines Tones notwendige Sekundengeschwindigkeit nicht vorhanden ist.

Deist, H.-Isny: Die funktionelle Beurteilung der Niere des Lungentuberkulösen.

An einem größeren Material von Tuberkulösen aller Art ohne eigentliche Erscheinungen von Nierentuberkulose hat Verf. mit allen bekannten Nierenfunktionsmethoden nebeneinander Funktionsprüfungen der Nieren vorgenommen, aus denen sich ergibt, daß funktionelle Störungen der Nierentätigkeit vorhanden sind. Objektiv wahrnehmbare Schädigungen durch die sich über 14 Tage hinziehenden Prüfungen der verschiedenen Funktionsmethoden konnten nicht festgestellt werden.

Köhler, H.-Berlin: Antwort auf die Bemerkungen von B. Radó und I. Deutsch zu meiner in dieser Zeitschrift veröffentlichten Arbeit „Harnstoffbelastung als Nierenfunktionsprüfung".

Es handelt sich um eine rein klinische Untersuchungsmethode, die zwar etwas zeitraubender als die anderen Proben ist, die aber ein getreues Bild der Stickstoffunktion einer Niere gibt. Daher kann sie besonders als Funktionsprobe vor einer Nephrektomie empfohlen werden. Für den Pat. bedeutet die Anstellung der Probe keinerlei Belästigung.

E. Langer-Berlin.

Digitized by Google

The British Journal of Dermatology and Syphilis

April 1929

Burgess, J. F.-Montreal: Coccidioidal Granuloma: Report of a Case (Kokzidiengranulom, Bericht über einen Fall).

Bei einem 33jähr. in Rußland geborenen Manne, der nun 8 Jahre in Montreal lebte, zeigte die linke Hand ein chronisches entzündliches Granulom, den dritten und vierten Finger befallend, sich über den Handrücken ausdehnend und noch vereinzelte Infiltrationen am Vorderarme ergebend. Der Zustand soll sich im Laufe eines Jahres im Anschluß an furunkelähnliche Veränderungen des linken Vorderarmes, die inzidiert wurden, entwickelt haben. Die Eiteruntersuchung eines haselnußgroßen Abszesses, der an einem der obigen Stellen entstanden war, ergab nach Überimpfung auf weiße Mäuse typische Kokzidienkörperchen in allen Stadien ihrer Entwicklung; weitere Kulturen und Impfversuche gelangen nicht mehr. WR positiv. Die histologische Untersuchung ließ aber keinen Schluß auf Gumma zu. Jodkalikur war so erfolgreich, daß nach 2 Monaten die Hautaffektion vernarbt war. B. führt den Fall nicht nur wegen dieses Erfolges der inneren Jodkalibehandlung an, sondern weil er der erste dieser Art ist, der in Kanada vorgekommen zu sein scheint. Ätiologisch hält er für wichtig, daß die Affektion wahrscheinlich durch die Beschäftigung des Pat. — Verladen frischer Gemüse aus Kalifornien — entstanden ist. (Mit Abbildungen.)

Smith, J. F.: On a Form of Chronic Pyodermia (Über eine Form chronischer Pyodermie).

Von den drei hier beschriebenen Fällen betrafen zwei die Hände bzw. Handgelenk und einer das Gesicht. Die Dauer des Leidens war mehrere Monate gewesen, stets Staphylokokkenbefund im Eiter; histologisch Plasma- und Riesenzellen, Para- und Hyperkeratosis, papillomatöse Wucherungen. Heilung trat allmählich auf feuchte Verbände und schwache Röntgenstrahlen ein. Die drei Fälle scheinen konform dem Typus zu sein, der von E. Hoffmann als „Pyodermia chronica papillaris et exulcerans" und von Tischnenko und Kroiczik als „Pyodermia chronica serpiginosa" beschrieben wurde. Nach den (in zwei Fällen genau wiedergegebenen) histologischen Befunden erklärt es Verf. nicht für berechtigt, diese Pyodermie, die Perifolliculitis capitis abscedens et suffodiens und Acne conglobata als verschiedene Krankheiten anzusehen, sondern wahrscheinlich als die gleiche Art, wobei der klinische Verlauf vom Entwicklungszustand des follikulären Apparates und der Lokalisation des Leidens abhängt. Die Ätiologie ist wahrscheinlich pyogene Infektion plus Allergie. (Mit Illustrationen, auch über den mikroskopischen Befund.)

Rasch, C.-Kopenhagen: An Unusual Eruption in Congenital Syphilis (Eine ungewöhnliche Eruption von kongenitaler Syphilis „retikuläres Syphilid").

In den beiden hier beschriebenen Fällen handelte es sich um ein $1^1/_2$ und ein 2 Monate altes Kind, bei welchen an allen vier Extremitäten, Nates und (bei dem ersten Kinde) auch Kopf und Fußsohlen eine ausgedehnte Eruption zahlreicher dunkelroter, teilweise erhabener und teilweise netzartig verflochtener infiltrierter Herde vorhanden war. Im letzteren Falle Nachweis von Spirochaeta pallida in der Gewebsflüssigkeit; die Eltern erklärten gesund zu sein und hatten von Syphilis keine Ahnung, während im ersten Falle die Mutter 15—16 Jahre vorher Syphilis akquiriert haben soll. R. nimmt an, daß diese retikuläre Eruption einen Zusammenhang mit den Hautvenen, speziell dem sekundären Venenplexus hat und vielleicht das erste Stadium der diffusen Hautinfiltration, die zuerst von Trousseau und Lasègue (1847) und dann von Hochsinger genau beschrieben wurde, darstellt. M. Stern-München.

Archives of Dermatology and Syphilology

1929, Bd. 19, Nr. 3

Schaffer, L. W.: The Fate of Intragluteal Injections (Das Schicksal intragluteraler Injektionen). S. 347.

Verf. bringt eine genaue anatomische Schilderung der Glutäen, ihrer Nerven und Gefäße. Nach Injektion von Jodöl oder Salizyl-Wismut wurden die Pat. geröntgt. In den ersten Minuten wandert die injizierte Menge nicht. Sie nimmt allmählich ab. Im

Digitized by Google

Musc. glut. max. gleitet sie an den Faszien zwischen den Muskelbündeln entlang und ist dann als gebogene Linie im Röntgenbild sichtbar. Wässerige Lösungen dagegen verteilen sich sofort.

Wright, C. S.: Etiology of Alopecia Areata (Ätiologie der Alopecia areata) S. 365.

Fay durchschnitt bei Menschen mit inoperablem Karzinom des Halses oder Kopfes sämtliche sensorischen Nerven, die die Kopfhaut versorgen, um die Schmerzen der Pat. zu lindern. Ebenso durchschnitt er die hinteren Wurzeln des II. Zervikalnerven, ohne je eine Alopecia areata zu erzeugen, wie Joseph sie auf diese Art experimentell bei Kaninchen hervorrief. Verf. meint, daß bei der Josephschen Operation mehr die Schädigungen der Operation selbst an der Alopezie schuld wären als das Durchschneiden der hinteren Wurzel des II. Zervikalnerven. Auch das Durchschneiden des ganzen Sympathikus verursacht keine Alopecia areata. Jaquets Theorie, daß die Alopecia areata eine Reflexschädigung von kariösen Zähnen her sei, widerlegt sich schon durch die Tatsache, daß fast jeder Mensch lange Zeit hindurch kariöse Zähne hat und doch nur verschwindend wenige eine Alopecia areata bekommen. Verf. hält die Alopecia areata für keine Trophoneurose, sondern führt sie auf eine Störung in der Gefäßversorgung zurück.

Miller, H. E., u. L. R. Taussig: Tularemia (Tularämie). S. 378.

Die Tularämie, durch Bact. tularense hervorgerufen, ist nach Tulare in Kalifornien benannt, weil dort zuerst die Krankheit entdeckt wurde. Sie existiert bei wilden Kaninchen, Eichhörnchen, Mäusen, Ratten und wird durch Waldzecken und Rotwildfliegen übertragen. Durch das Auftreten einer Primärläsion mit Drüsenschwellungen ist sie für den Dermatologen wichtig. Heftiges Jucken und Schmerz an der Infektionsstelle, heftige Entzündung ringsumher, das Fehlen jeder harten Infiltration sowie das nekrotische Zentrum unterscheiden sie vom syphilitischen Primäraffekt. Sekundäre Hauterscheinungen treten nicht auf. Die Krankheit zeigt entweder das eben erwähnte Bild oder einen typhoiden Typus, der eine hohe Mortalität hat. Fälle, deren Primärläsion im Auge sitzt, sind als schwer anzusehen. Ein wirksames Heilmittel gegen diese Krankheit ist noch nicht vorhanden.

Knowles, F. C., D. M. Sidlick u. J. B. Ludy: Acanthosis Nigricans (Acanthosis nigricans). S. 391.

Verff. wenden sich gegen die Ansicht, daß stets ein maligner Tumor die Ursache der Acanthosis nigricans sein soll. Zwei Fälle werden geschildert: Bei einem Manne mit Acanthosis nigricans ist nur eine Hypofunktion der Nebennieren festzustellen; bei einem 13jähr. Mädchen soll die Acanthosis nigricans im 5. Lebensjahre nach einer starken Sonnenbestrahlung aufgetreten sein. In diesem Falle war aber eine Tuberkulose der Nebennieren eher als Ursache anzusprechen als die Sonnenbestrahlung. Verff. nehmen als Anlaß der Hauterkrankung die Toxine an, die bei Syphilis, Tuberkulose und Karzinom den Körper schädigen. Immerhin kann auch das Sonnenlicht durch Einwirkung auf die Enzyme des Körpers als Ursache in Betracht gezogen werden.

Pardo-Castello, V., J. J. Mestre u. E. Rio: Tinea of the Scalp, Treatment with Thallium Salts (Mikrosporie der Kopfhaut, Behandlung mit Thalliumsalzen). S. 409.

Von 32 Kindern wurden 31 mit Erfolg mit Thalliumazetat behandelt. Das Mittel wurde oral verabfolgt, und zwar 7—8 mg pro Kilogramm Körpergewicht. Nach 21 Tagen war der Haarausfall vollständig. Schwere Nebenerscheinungen traten nicht auf, nur Diarrhoe, Speichelfluß und Schmerzen in den Beinen. Die erste Haarveränderung gleicht ganz der Alopecia areata. Nach Verf.s Experimenten wirkt Thallium schädigend auf Schilddrüse, Nebennieren und Milz. Hauptsächlich wirkt es wohl auf die Schilddrüse, die danach den Haarausfall herbeiführt. Bei Kindern über 14 Jahren ist Thallium nicht angezeigt, weil die Einwirkung auf die Schilddrüse gerade in diesen Jahren zu schweren Störungen führt. Bei kleinen Kindern hält Verf. die Schädigung der inneren Sekretion nur für eine vorübergehende.

Guy, W. H., u. M. Cohen: Dermatitis Exfoliativa Neonatorum (Ritter's Disease) (Dermatitis exfoliativa neonatorum, Ritterscher Krankheit). S. 425.

Bericht über einen typischen Fall von Ritterscher Erkrankung mit drei charakteristischen Zeichen: einer hämorrhagischen Zyste der Nebenniere, einer Ulzeration des Darmes und einer Pyozyaneussepsis. Ob der Bac. pyocyaneus der Erreger ist, bleibt ungewiß, da auch andere Bakterien bei dieser Erkrankung gefunden worden sind.

Digitized by Google

Smith, C. M.: The Hinton Glycerol-Cholesterol Precipitation Reaction in Syphilis (Die Hintonsche „Glyzerol-Cholesterol"-Fällungsreaktion bei Syphilis). S. 439.

Die Hintonsche Reaktion, die nach Verf. eine Agglutination und nicht, wie Hinton schreibt, eine Fällungsreaktion darstellt, gibt weniger zweifelhafte Resultate als die WR. Sie ist früher positiv als die WR; in dieser Hinsicht ist sie der Kahnschen Reaktion gleichwertig. Es erfordert nur geringe Kenntnisse, um diese Reaktion zu erlernen.

Beeson, B. B.: Antoine Deidier (Antoine Deidier). S. 449.

Antoine Deidier in Montpellier (Frankreich) war einer der ersten, wenn nicht der erste, der in einer Veröffentlichung im Jahre 1723 die wirkliche Ursache der Syphilis vermutete. Er glaubte, daß die Krankheit von kleinen Tierchen verursacht wurde, die überall, wo sie sich niederließen, eine Entzündung verursachten. Dies war ein kühner Gedankenflug in einer Zeit, da die Autoritäten der Medizin nur von Körperflüssigkeiten sprachen und daher die Schrift Deidiers mit einem überlegenen Achselzucken abtun mußten. Auch der Begriff der Immunität war Deidier nicht fremd. Das Hg benutzte er, um ex invantibus die Diagnose der Syphilis zu stellen. In diesem Sinne kann man Deidier als den Vorläufer des großen Schaudinn bezeichnen.

Davis, R. H.: Treatment for Pemphigus (Behandlung des Pemphigus). S. 451.

Verf. gibt an, daß bei reinen Pemphigusfällen arsensaures Natrium und Kosagulin am besten geholfen haben.

Lane, C. G., u. E. M. Rockwood: Ultraviolet Light; Practical Measurement of Dosage (Ultraviolettes Licht; praktisches Messen der Dosierung).

Das Messen des ultravioletten Lichts nach der Methode von S. Clark mit „Lithopone" gibt einen einigermaßen sicheren Anhalt für die verabfolgte Menge ultravioletten Lichts, je nach dem Grad der Schwärzung des „Lithopone" durch ultraviolettes Licht.

L. Mühlpfordt-Allenstein.

Bücherbesprechungen

Much, H.-Hamburg: Idiosynkrasie. Ein Kapitel von körperlicher Einstellung und Umstellung. VIII, 116 S. Verlag von Curt Kabitzsch, Leipzig 1929. Preis RM. 5.—, geb. RM. 5.80.

Dieser 12. Band einer Vortragsreihe über moderne Biologie von dem bekannten Forscher schließt sich würdig seinen Vorgängern an. Der vorliegende Band der Reihe behandelt die schwierigen Probleme der Idiosynkrasie, Anaphylaxie, Asthma, Gicht in einer diesem Forscher eigenen, ganz fesselnden Weise. Die Problemstellungen, die Art zu sehen, die Ausblicke und Anregungen verleihen eine besonders eigenartige Note dieser kleinen Schrift, die zwar für den Praktiker bestimmt, jedoch auch für den Fachmann so manches zu bieten imstande ist. Das kleine Büchlein kann jedem, der besonders diese schwierigen Probleme einmal unter einem anderen Gesichtswinkel betrachtet haben will, bestens empfohlen werden.

T. Benedek-Leipzig.

Ferran, J.: Neueste Ätiologie und Prophylaxe der Tuberkulose. 32 Seiten. Verlag Deutsche Ärzte-Zeitung (DAZ), Berlin 1929.

Der Verf. behandelt in dieser kleinen Schrift die Mutation des Kochschen Bazillus und die praktische Anwendung des Vakzins Anti-Alpha in Prophylaxie und Therapie der Tuberkulose. Als Anhang gibt ein Literaturverzeichnis von den über das Thema erschienenen, vorwiegend spanischen Arbeiten Aufschluß.

T. Benedek-Leipzig.

Harrison, L. W.-London: The Treatment of Syphilis. Medical Research Council. Special Report Series Nr. 132. Veröffentl. durch His Majestys Stationary Office.

Bericht über Verlauf und die in St. Thomas' Hospital zu London geübte Behandlung von rund 600 männlichen Syphilisfällen aller Stadien aus den Jahren 1920—26, von denen über 400 genau verfolgt werden konnten. Von vielen im Original nachzulesenden interessanten Einzelheiten ist besonders bemerkenswert die Tatsache, daß am John Hopkins Hospital nach Verabreichung reiner Salvarsankuren Neurosyphilis weit häufiger beobachtet wurde, als in London, wo stets kombiniert behandelt wurde. — Eine kombinierte Kur, die etwa 4 Monate dauerte, bestand aus 6,3 g NS (oder ähnliche Verbindungen) mit 9 Grain Hg oder 4,0 g Bi. Im allgemeinen wurde bis zur Erreichung einer völlig negativen WR behandelt.

W. Curth-Berlin.

Digitized by Google

links und hochgradige Phimose. Untersuchungen inklusive Drüsenpunktion auf Spirochäten und Streptobazillen negativ. Temperatur über 38°. Deshalb Zirkumzision, die an der inneren Vorhautlamelle derbe Schwielen und an der Glans eine linsengroße Erosion aufdeckte. Dunkelfeld negativ. Histolog.: Stark erweiterte Gefäße, Infiltrat der Kutis, bestehend vorzüglich aus Lymphozyten und Plasmazellen. Die Drüse wandelte sich in den nächsten zwei Wochen — bei Temperatur bis 39,5° — in ein derbes, indolentes, mit normaler Haut bedecktes Drüsenpaket um; in der dritten Woche zentral eine Braunviolettfärbung ohne Fluktuation. Am Ende der vierten Woche sinkt das Fieber zur Norm, die außerordentlich derbe Drüsenschwellung wird kleiner und zeigt in der Mitte, die einen schwarzvioletten Farbenton angenommen hat, geringe Fluktuation. Probeexzision aus der Drüse: Makroskopisch erscheint dieselbe von kleinen Abszessen durchsetzt, mikroskopisch reichlich Granulationsgewebe, das im Zentrum aus Lymphozyten und Plasmazellen sich aufbaut, peripher von großen, hellen, epitheloiden Zellen gebildet wird. In der Drüse wie im Blute hat Musger die gleichen Bazillen nachgewiesen, über die er und Fuhs schon einmal berichtet haben (Beitr. z. path. Anat., 1928; Acta derm.-vener., 1928).

2. Pemphigus gangraenosus.

45jähr. Mann, dessen Brust von einer diffusen Geschwürsfläche eingenommen ist, die einen polyzyklisch begrenzten lividhämorrhagischen, deutlich Blasenreste aufweisenden Rand zeigt. Als einzige Insel ragen die zwei Brustwarzen heraus. Ähnliche bis doppelhandtellergroße Herde, die bei leichter Anstrengung bluten, am linken Unterarm, an der Außenseite des rechten Ober- und des linken Unterschenkels. An den Handflächen blauviolette Flecke von Art eines multiformeähnlichen Exanthems. Mundhöhle und Rücken frei. Die Affektion begann als kleine Geschwürsbildung vor wenigen Monaten, der rapide Zerfall besteht seit drei Wochen. Vor Auftreten dieser Erkrankung bestand durch vier Jahre eine blutigschleimige Kolitis. Derzeit Stuhl noch stinkend, doch mikroskopisch und bakteriologisch o. B. Hohes Fieber.

3. Lipoidose der Haut und Schleimhäute, Trachealstenose, Tracheotomie.

Es wird ein neuerlicher Fall (der fünfte) vorgestellt, der klinisch besonders schwere Erscheinungen darbietet. Gesichtshaut ziemlich frei. Dagegen die vordere Begrenzung der Achselhöhlen und der Hodensack von gelbweißlichen, elastischen, kleinen Tumoren besetzt. Weiter zeigen Ellenbogen, Knie, die Begrenzung der ersten Interdigitalfalten und die ersten Digitalgelenke eine ichthyosiforme Hautbeschaffenheit. Zunge holzig verdickt, Lippen, Gaumen, Pharynx und Larynx von weißgelblichen Plaques infiltriert. Die Infiltration hatte im Bereiche der Larynxschleimhaut schon seinerzeit zur Suffokation geführt, so daß Pat. 1920 tracheotomiert wurde. Eine Schwester aus gleicher Ursache tracheotomiert, ein ähnlich kranker Bruder starb vor kurzem ganz akut. Histologisch findet sich wieder an kranker wie auch klinisch völlig normaler Haut und Schleimhaut eine Infiltration in Form von Lipoidgefäßmänteln, in kranken Partien diffundierend in das umgebende Gewebe. Auch in diesem Falle besteht ein latenter Diabetes.

Geiger: Mycosis fungoides?

57jähr. Pat. Anfangs 1928 Pruritus, später Erythrodermie. Im August Blasen und Erosionen. Mitte November universelle Erythrodermie, allgemeine Drüsenschwellung, Blasen in den Hohlhänden, an der Beugeseite der Oberschenkel und nicht entzündlich halonierte an der Innenseite des rechten Oberarmes. Subfebrile Temperatur, Juckreiz. Anfangs Dezember zahlreiche Erosionen in der Glutäalgegend sowie an der Beugeseite der Unter- und Oberschenkel. Am 11. XII. plötzlich Sehstörungen. Verdacht auf Diabetes (Hyperämie der Papillengefäße). Blutbild: Leukozyten 13300, und zwar segmentkernige Neutrophile 70,75%, stabkernige 0,50%, Myzelozyten 0,25% (insgesamt 9509), Eosinophile 0,75% (100), Basophile 0,5% (66), Monozyten 7,25% (964), Lymphozyten 20% (2660). Histolog.: Lymphdrüsen: o. B. Haut: lockeres, diffuses Infiltrat in der Kutis, besonders in ihrem oberen Anteile, bestehend aus Lymphozyten verschiedener Größe, einzelnen Plasmazellen. Auffällig spärlich große Monozyten mit großem, gut färbbarem Kern. Akanthose, Parakeratose. Mehrmalige Untersuchung auf Zucker in Harn und Blut negativ.

Konrad: Sarkoid Darier-Roussy.

Beginn der Erkrankung vor einem Jahr. 24jähr. Patientin, an der Innenseite des rechten Oberschenkels ein handtellergroßer, tief in die Subkutis reichender Knoten. Ein kleinerer an der Innenseite des rechten Unterschenkels. Histolog.: Lymphozyteninfiltrate, die Subkutis und das Fettgewebe durchsetzend. Stellenweise

Digitized by Google

Epitheloidzellentuberkel, reichlich Verkäsung und zahlreiche verdickte Gefäßwände mit teilweisem und völligem Verschluß der Gefäße. Reaktionen auf Geflügeltuberkulin wie A.T. positiv. Auf intrakutane Injektionen mit A.T. weitgehende Rückbildung.

Matras: 1. Erythema chronicum migrans (Lipschütz).

43jähr. Frau, angeblich nach Mückenstich vor ½ Jahr Auftreten eines geröteten juckenden Knötchens über der rechten Mamma. Im Anschluß daran fortschreitende Rötung, die derzeit in Form eines unregelmäßig begrenzten, breiten, hellroten Ringes um die oberen, äußeren Anteile der rechten Brust verläuft. Bemerkenswert das Auftreten an der Brust. Therapie: Höhensonnebestrahlungen (Erythemdosen).

2. Pityriasis rosea mit Primärplaques am Penis.

28jähr. Mann. Negativer Pilzbefund.

Fuhs: 1. Angiokeratoma naeviforme.

5½jähr. Mädchen. Beginn kurz nach der Geburt. An der Vorderseite sowie an den Seitenflächen des linken Unterschenkels, z. T. auch auf die inneren Knie- und Oberschenkelpartien übergreifend, zahlreiche linsen- bis münzengroße, ziemlich scharf begrenzte Plaques und streifenförmige Herde von dunkelblauroter bis grauer Farbe, die auf Fingerdruck nicht schwindet. Ihre Oberfläche warzig, rauh. Histologie: Die Kapillaren im Stratum papillare maximal, lakunenartig erweitert und nur durch schmales Bindegewebe von der Epidermis getrennt. In der Umgebung und unterhalb der Kapillarvarizen mäßige Infiltration aus Rundzellen und gewucherten Bindegewebszellen. Epidermis interpapillar akanthotisch, Stratum granulosum verbreitert, Stratum corneum 4—5fach verdickt.

2. Angiokeratoma digitorum acroasphycticum.

21jähr., 7. V. 1923 von Arzt vorgestellte Pat., im Anschluß an Erfrierung der Finger vor 6 Jahren aufgetreten. Histolog. derselbe Befund.

3. Kerion Celsi und Lichen trichophyticus.

4½jähr. Knabe mit zwei blauroten typischen Tumoren der linken Scheitelgegend mit perifollikulärer Pustelbildung. Mikroskopisch eine mikroide Trichophytonart. Kultur: Trichophyton gypseum. Die intrakutane Reaktion mit Trichophytin, Mikrosporin und Trichon deutlich positiv. 12 Tage nach der epilatorischen Röntgenbestrahlung ohne wesentliche Allgemeinstörung und ohne Temperaturerhöhung ein kleinpapillös-pustulöses, follikuläres Exanthem. Pilzbefund in Pusteldecken und Knötchen negativ. Das Auftreten eines solchen Exanthems etwa 10 Tage nach der Röntgenbestrahlung sowie im Anschluß an die Trichophytinreaktion läßt sich durch die dadurch meist hervorgerufene Steigerung der entzündlichen Erscheinungen am Krankheitsherd und die dadurch erleichterte Aussaat von Pilzelementen bzw. deren Toxinen in die Blutbahn erklären.

4. Sclerodermia circumscripta mit white spot disease ähnlichen Fleckchen.

26jähr. Wehrmann. Beginn der Erkrankung vor 2½ Jahren. Über dem linken Schulterblatt schräg gegen die Wirbelsäule ziehend ein bandförmiger Herd von 5×12 cm Ausdehnung. Im lateralen Anteil schmutzig braungelb, mattglänzend, hart, im medialen zahlreiche linsengroße Fleckchen von weiß glänzender Farbe, glatter oder leicht gefälteter Oberfläche, die in leicht gelbbraun verfärbte, sklerodermieähnliche Haut eingelegt sind. Ähnliche gruppierte Effloreszenzen noch oberhalb des linken und nahe dem Angulus des rechten Schulterblattes. Die Biopsie aus der ausgesprochen sklerodermatisch veränderten Haut ergibt Verbreiterung und Quellung des kollagenen Bindegewebes bei erhaltener Elastika. Die weißen Flecke sind davon wenig verschieden. Das Vorhandensein eines umschriebenen, sklerodermatischen Herdes, die teilweise Einlagerung der weißen Flecken in sklerodermatisch veränderte Haut sowie das annähernd übereinstimmende histologische Bild sprechen zugunsten einer Sklerodermie. Ob auch das Erhaltensein der Elastika gegen die Zugehörigkeit der gruppierten weißen Flecke zur White spot disease der Amerikaner aufgefaßt werden kann, wie Kyrle annehmen möchte, bleibe dahingestellt.

Riehl, jun.: Salvarsanschädigung und Natriumthiosulfat.

Bei 28jähr. Luetiker mit negativen Ausfall der funktionellen Hautprüfung auf Neosalvarsan Auftreten von Fieber nach einer Reihe von Injektionen. Trotz Fortsetzung der Kur mit in Zucker gelöstem Salvarsan toxisches Erythem mit Schüttelfrost und hohem Fieber (Hautprüfung negativ bleibend). Nach sechstägiger Pause dieselben Erscheinungen auf 0,15 Neosalvarsan in Sacharum. Hierauf Natrium-

Digitized by Google

thiosulfat durch eine Woche (von 0,15—1,2 g auf 10 Aq. dest. steigend). Die daraufhin verabreichten Salvarsaninjektionen werden vertragen, die zwei nächsten erzeugen leichte Temperaturerhöhung, die letzte sogar Andeutung von angioneurotischen Symptomen. Neuerlich Natriumthiosulfat in steigender Dosis, im weiteren Verlaufe alternierend mit Salvarsan, bewirkt andauernde Toleranz.

Referatenteil

Fachzeitschriften

Zeitschrift für Urologie

1929, Bd. 23, H. 4

Kairis, Z., u. Zeiss, L.-Berlin: Beiträge zur modernen Diagnostik und Therapie der Nephrolithiasis.

An Hand zahlreicher guter Pyelogramme eingehende Besprechung der Symptome und Erscheinungen der Nierensteine, wobei Verff. zu dem Resultat kommen, daß unsere Methoden jetzt so verfeinert sind, daß eine Verbesserung weder möglich noch nötig ist. Anschließend geben Verff. eine Übersicht über die verschiedenen konservativen und operativen therapeutischen Möglichkeiten. Auch auf die Bedeutung der Prophylaxe wird besonders hingewiesen.

Marjassin, S., u. B. Petscherski-Moskau: Morphologische Blutveränderungen bei der Gonorrhoe nach Anwendung einiger immuntherapeutischer Präparate.

Durch intramuskuläre Injektion von immunotherapeutischen Präparaten tritt im Verlaufe der Blennorrhoe eine meist (75%ige) zweizeitige, seltener einzeitige (25%ige) Blutverschiebung ein. Die stärkste Veränderung wird durch Gonokokkenvakzin, abhängig von der eingeführten Dosis, eine geringere durch Eigenblut- und Proteintherapie, die geringste durch Verwendung nichtspezifischer Vakzine hervorgerufen. Bei den zweiphasigen Veränderungen erfolgt zuerst eine Leukopenie mit nachfolgender Leukozytose, bei der einphasigen ist nur die Leukozytose festzustellen. Die Leukozytose ist charakterisiert durch ein Ansteigen der Neutrophilen mit Linksverschiebung, Lymphopenie und Verschwinden der Eosinophilen. Die Immunotherapie ist bei einem Blutbild mit starker Reizung des leukopoetischen Systems nicht ratsam, und wenn, nur in minimalen Gaben. Die folgenden Injektionen sollen stets erst vorgenommen werden, wenn das Blutbild wieder zu seinem Ausgangsbilde zurückgekehrt ist.

Haebler, H.-Berlin: Über das Problem der Hörbarmachung peristaltischer Bewegungen des Nierenbeckens.

Ausgiebige Versuche des Verf. in der angegebenen Richtung zeigten, daß es nicht gelingt, die Geräusche oder Töne von Wellenbewegungen des Nierenbeckens hörbar zu machen, da aller Voraussicht nach die zur Feststellung eines Tones notwendige Sekundengeschwindigkeit nicht vorhanden ist.

Deist, H.-Isny: Die funktionelle Beurteilung der Niere des Lungentuberkulösen.

An einem größeren Material von Tuberkulösen aller Art ohne eigentliche Erscheinungen von Nierentuberkulose hat Verf. mit allen bekannten Nierenfunktionsmethoden nebeneinander Funktionsprüfungen der Nieren vorgenommen, aus denen sich ergibt, daß funktionelle Störungen der Nierentätigkeit vorhanden sind. Objektiv wahrnehmbare Schädigungen durch die sich über 14 Tage hinziehenden Prüfungen der verschiedenen Funktionsmethoden konnten nicht festgestellt werden.

Köhler, H.-Berlin: Antwort auf die Bemerkungen von B. Radó und I. Deutsch zu meiner in dieser Zeitschrift veröffentlichten Arbeit „Harnstoffbelastung als Nierenfunktionsprüfung".

Es handelt sich um eine rein klinische Untersuchungsmethode, die zwar etwas zeitraubender als die anderen Proben ist, die aber ein getreues Bild der Stickstoffunktion einer Niere gibt. Daher kann sie besonders als Funktionsprobe vor einer Nephrektomie empfohlen werden. Für den Pat. bedeutet die Anstellung der Probe keinerlei Belästigung.

E. Langer-Berlin.

Digitized by Google

The British Journal of Dermatology and Syphilis

April 1929

Burgess, J. F.-Montreal: Coccidioidal Granuloma: Report of a Case (Kokzidiengranulom, Bericht über einen Fall).

Bei einem 33jähr. in Rußland geborenen Manne, der nun 8 Jahre in Montreal lebte, zeigte die linke Hand ein chronisches entzündliches Granulom, den dritten und vierten Finger befallend, sich über den Handrücken ausdehnend und noch vereinzelte Infiltrationen am Vorderarme ergebend. Der Zustand soll sich im Laufe eines Jahres im Anschluß an furunkelähnliche Veränderungen des linken Vorderarmes, die inzidiert wurden, entwickelt haben. Die Eiteruntersuchung eines haselnußgroßen Abszesses, der an einem der obigen Stellen entstanden war, ergab nach Überimpfung auf weiße Mäuse typische Kokzidienkörperchen in allen Stadien ihrer Entwicklung; weitere Kulturen und Impfversuche gelangen nicht mehr. WR positiv. Die histologische Untersuchung ließ aber keinen Schluß auf Gumma zu. Jodkalikur war so erfolgreich, daß nach 2 Monaten die Hautaffektion vernarbt war. B. führt den Fall nicht nur wegen dieses Erfolges der inneren Jodkalibehandlung an, sondern weil er der erste dieser Art ist, der in Kanada vorgekommen zu sein scheint. Ätiologisch hält er für wichtig, daß die Affektion wahrscheinlich durch die Beschäftigung des Pat. — Verladen frischer Gemüse aus Kalifornien — entstanden ist. (Mit Abbildungen.)

Smith, J. F.: On a Form of Chronic Pyodermia (Über eine Form chronischer Pyodermie).

Von den drei hier beschriebenen Fällen betrafen zwei die Hände bzw. Handgelenk und einer das Gesicht. Die Dauer des Leidens war mehrere Monate gewesen, stets Staphylokokkenbefund im Eiter; histologisch Plasma- und Riesenzellen, Para- und Hyperkeratosis, papillomatöse Wucherungen. Heilung trat allmählich auf feuchte Verbände und schwache Röntgenstrahlen ein. Die drei Fälle scheinen konform dem Typus zu sein, der von E. Hoffmann als „Pyodermia chronica papillaris et exulcerans" und von Tischnenko und Kroiczik als „Pyodermia chronica serpiginosa" beschrieben wurde. Nach den (in zwei Fällen genau wiedergegebenen) histologischen Befunden erklärt es Verf. nicht für berechtigt, diese Pyodermie, die Perifolliculitis capitis abscedens et suffodiens und Acne conglobata als verschiedene Krankheiten anzusehen, sondern wahrscheinlich als die gleiche Art, wobei der klinische Verlauf vom Entwicklungszustand des follikulären Apparates und der Lokalisation des Leidens abhängt. Die Ätiologie ist wahrscheinlich pyogene Infektion plus Allergie. (Mit Illustrationen, auch über den mikroskopischen Befund.)

Rasch, C.-Kopenhagen: An Unusual Eruption in Congenital Syphilis (Eine ungewöhnliche Eruption von kongenitaler Syphilis „retikuläres Syphilid").

In den beiden hier beschriebenen Fällen handelte es sich um ein $1^1/_2$ und ein 2 Monate altes Kind, bei welchen an allen vier Extremitäten, Nates und (bei dem ersten Kinde) auch Kopf und Fußsohlen eine ausgedehnte Eruption zahlreicher dunkelroter, teilweise erhabener und teilweise netzartig verflochtener infiltrierter Herde vorhanden war. Im letzteren Falle Nachweis von Spirochaeta pallida in der Gewebsflüssigkeit; die Eltern erklärten gesund zu sein und hatten von Syphilis keine Ahnung, während im ersten Falle die Mutter 15—16 Jahre vorher Syphilis akquiriert haben soll. R. nimmt an, daß diese retikuläre Eruption einen Zusammenhang mit den Hautvenen, speziell dem sekundären Venenplexus hat und vielleicht das erste Stadium der diffusen Hautinfiltration, die zuerst von Trousseau und Lasègue (1847) und dann von Hochsinger genau beschrieben wurde, darstellt. M. Stern-München.

Archives of Dermatology and Syphilology

1929, Bd. 19, Nr. 3

Schaffer, L. W.: The Fate of Intragluteal Injections (Das Schicksal intraglutealer Injektionen). S. 347.

Verf. bringt eine genaue anatomische Schilderung der Glutäen, ihrer Nerven und Gefäße. Nach Injektion von Jodöl oder Salizyl-Wismut wurden die Pat. geröntgt. In den ersten Minuten wandert die injizierte Menge nicht. Sie nimmt allmählich ab. Im

Digitized by Google

Musc. glut. max. gleitet sie an den Faszien zwischen den Muskelbündeln entlang und ist dann als gebogene Linie im Röntgenbild sichtbar. Wässerige Lösungen dagegen verteilen sich sofort.

Wright, C. S.: Etiology of Alopecia Areata (Ätiologie der Alopecia areata) S. 365.

Fay durchschnitt bei Menschen mit inoperablem Karzinom des Halses oder Kopfes sämtliche sensorischen Nerven, die die Kopfhaut versorgen, um die Schmerzen der Pat. zu lindern. Ebenso durchschnitt er die hinteren Wurzeln des II. Zervikalnerven, ohne je eine Alopecia areata zu erzeugen, wie Joseph sie auf diese Art experimentell bei Kaninchen hervorrief. Verf. meint, daß bei der Josephschen Operation mehr die Schädigungen der Operation selbst an der Alopezie schuld wären als das Durchschneiden der hinteren Wurzel des II. Zervikalnerven. Auch das Durchschneiden des ganzen Sympathikus verursacht keine Alopecia areata. Jaquets Theorie, daß die Alopecia areata eine Reflexschädigung von kariösen Zähnen her sei, widerlegt sich schon durch die Tatsache, daß fast jeder Mensch lange Zeit hindurch kariöse Zähne hat und doch nur verschwindend wenige eine Alopecia areata bekommen. Verf. hält die Alopecia areata für keine Trophoneurose, sondern führt sie auf eine Störung in der Gefäßversorgung zurück.

Miller, H. E., u. L. B. Taussig: Tularemia (Tularämie). S. 378.

Die Tularämie, durch Bact. tularense hervorgerufen, ist nach Tulare in Kalifornien benannt, weil dort zuerst die Krankheit entdeckt wurde. Sie existiert bei wilden Kaninchen, Eichhörnchen, Mäusen, Ratten und wird durch Waldzecken und Rotwildfliegen übertragen. Durch das Auftreten einer Primärläsion mit Drüsenschwellungen ist sie für den Dermatologen wichtig. Heftiges Jucken und Schmerz an der Infektionsstelle, heftige Entzündung ringsumher, das Fehlen jeder harten Infiltration sowie das nekrotische Zentrum unterscheiden sie vom syphilitischen Primäraffekt. Sekundäre Hauterscheinungen treten nicht auf. Die Krankheit zeigt entweder das eben erwähnte Bild oder einen typhoiden Typus, der eine hohe Mortalität hat. Fälle, deren Primärläsion im Auge sitzt, sind als schwer anzusehen. Ein wirksames Heilmittel gegen diese Krankheit ist noch nicht vorhanden.

Knowles, F. C., D. M. Sidlick u. J. B. Ludy: Acanthosis Nigricans (Acanthosis nigricans). S. 391.

Verff. wenden sich gegen die Ansicht, daß stets ein maligner Tumor die Ursache der Acanthosis nigricans sein soll. Zwei Fälle werden geschildert: Bei einem Manne mit Acanthosis nigricans ist nur eine Hypofunktion der Nebennieren festzustellen; bei einem 13jähr. Mädchen soll die Acanthosis nigricans im 5. Lebensjahre nach einer starken Sonnenbestrahlung aufgetreten sein. In diesem Falle war aber eine Tuberkulose der Nebennieren eher als Ursache anzusprechen als die Sonnenbestrahlung. Verff. nehmen als Anlaß der Hauterkrankung die Toxine an, die bei Syphilis, Tuberkulose und Karzinom den Körper schädigen. Immerhin kann auch das Sonnenlicht durch Einwirkung auf die Enzyme des Körpers als Ursache in Betracht gezogen werden.

Pardo-Castello, V., J. J. Mestre u. E. Rio: Tinea of the Scalp, Treatment with Thallium Salts (Mikrosporie der Kopfhaut, Behandlung mit Thalliumsalzen). S. 409.

Von 32 Kindern wurden 31 mit Erfolg mit Thalliumazetat behandelt. Das Mittel wurde oral verabfolgt, und zwar 7—8 mg pro Kilogramm Körpergewicht. Nach 21 Tagen war der Haarausfall vollständig. Schwere Nebenerscheinungen traten nicht auf, nur Diarrhoe, Speichelfluß und Schmerzen in den Beinen. Die erste Haarveränderung gleicht ganz der Alopecia areata. Nach Verf.s Experimenten wirkt Thallium schädigend auf Schilddrüse, Nebennieren und Milz. Hauptsächlich wirkt es wohl auf die Schilddrüse, die danach den Haarausfall herbeiführt. Bei Kindern über 14 Jahren ist Thallium nicht angezeigt, weil die Einwirkung auf die Schilddrüse gerade in diesen Jahren zu schweren Störungen führt. Bei kleinen Kindern hält Verf. die Schädigung der inneren Sekretion nur für eine vorübergehende.

Guy, W. H., u. M. Cohen: Dermatitis Exfoliativa Neonatorum (Ritter's Disease) (Dermatitis exfoliativa neonatorum, Rittersche Krankheit). S. 425.

Bericht über einen typischen Fall von Ritterscher Erkrankung mit drei charakteristischen Zeichen: einer hämorrhagischen Zyste der Nebenniere, einer Ulzeration des Darmes und einer Pyozyaneussepsis. Ob der Bac. pyocyaneus der Erreger ist, bleibt ungewiß, da auch andere Bakterien bei dieser Erkrankung gefunden worden sind.

Digitized by Google

Smith, C. M.: The Hinton Glycerol-Cholesterol Precipitation Reaction in Syphilis (Die Hintonsche „Glyzerol-Cholesterol"-Fällungsreaktion bei Syphilis). S. 439.

Die Hintonsche Reaktion, die nach Verf. eine Agglutination und nicht, wie Hinton schreibt, eine Fällungsreaktion darstellt, gibt weniger zweifelhafte Resultate als die WR. Sie ist früher positiv als die WR; in dieser Hinsicht ist sie der Kahnschen Reaktion gleichwertig. Es erfordert nur geringe Kenntnisse, um diese Reaktion zu erlernen.

Beeson, B. B.: Antoine Deidier (Antoine Deidier). S. 449.

Antoine Deidier in Montpellier (Frankreich) war einer der ersten, wenn nicht der erste, der in einer Veröffentlichung im Jahre 1728 die wirkliche Ursache der Syphilis vermutete. Er glaubte, daß die Krankheit von kleinen Tierchen verursacht wurde, die überall, wo sie sich niederließen, eine Entzündung verursachten. Dies war ein kühner Gedankenflug in einer Zeit, da die Autoritäten der Medizin nur von Körperflüssigkeiten sprachen und daher die Schrift Deidiers mit einem überlegenen Achselzucken abtun mußten. Auch der Begriff der Immunität war Deidier nicht fremd. Das Hg benutzte er, um ex invantibus die Diagnose der Syphilis zu stellen. In diesem Sinne kann man Deidier als den Vorläufer des großen Schaudinn bezeichnen.

Davis, R. H.: Treatment for Pemphigus (Behandlung des Pemphigus). S. 451.

Verf. gibt an, daß bei reinen Pemphigusfällen arsensaures Natrium und Koagulin am besten geholfen haben.

Lane, C. G., u. E. M. Rockwood: Ultraviolet Light; Practical Measurement of Dosage (Ultraviolettes Licht; praktisches Messen der Dosierung).

Das Messen des ultravioletten Lichts nach der Methode von S. Clark mit „Lithopone" gibt einen einigermaßen sicheren Anhalt für die verabfolgte Menge ultravioletten Lichts, je nach dem Grad der Schwärzung des „Lithopone" durch ultraviolettes Licht.

L. Mühlpfordt-Allenstein.

Bücherbesprechungen

Much, H.-Hamburg: Idiosynkrasie. Ein Kapitel von körperlicher Einstellung und Umstellung. VIII, 116 S. Verlag von Curt Kabitzsch, Leipzig 1929. Preis RM. 5.—, geb. RM. 5.80.

Dieser 12. Band einer Vortragsreihe über moderne Biologie von dem bekannten Forscher schließt sich würdig seinen Vorgängern an. Der vorliegende Band der Reihe behandelt die schwierigen Probleme der Idiosynkrasie, Anaphylaxie, Asthma, Gicht in einer diesem Forscher eigenen, ganz fesselnden Weise. Die Problemstellungen, die Art zu sehen, die Ausblicke und Anregungen verleihen eine besonders eigenartige Note dieser kleinen Schrift, die zwar für den Praktiker bestimmt, jedoch auch für den Fachmann so manches zu bieten imstande ist. Das kleine Büchlein kann jedem, der besonders diese schwierigen Probleme einmal unter einem anderen Gesichtswinkel betrachtet haben will, bestens empfohlen werden.

T. Benedek-Leipzig.

Ferran, J.: Neueste Ätiologie und Prophylaxe der Tuberkulose. 32 Seiten. Verlag Deutsche Ärzte-Zeitung (DAZ), Berlin 1929.

Der Verf. behandelt in dieser kleinen Schrift die Mutation des Kochschen Bazillus und die praktische Anwendung des Vakzins Anti-Alpha in Prophylaxie und Therapie der Tuberkulose. Als Anhang gibt ein Literaturverzeichnis von den über das Thema erschienenen, vorwiegend spanischen Arbeiten Aufschluß.

T. Benedek-Leipzig.

Harrison, L. W.-London: The Treatment of Syphilis. Medical Research Council. Special Report Series Nr. 132. Veröffentl. durch His Majestys Stationary Office.

Bericht über Verlauf und die in St. Thomas' Hospital zu London geübte Behandlung von rund 600 männlichen Syphilisfällen aller Stadien aus den Jahren 1920—26, von denen über 400 genau verfolgt werden konnten. Von vielen im Original nachzulesenden interessanten Einzelheiten ist besonders bemerkenswert die Tatsache, daß am John Hopkins Hospital nach Verabreichung reiner Salvarsankuren Neurosyphilis weit häufiger beobachtet wurde, als in London, wo stets kombiniert behandelt wurde. — Eine kombinierte Kur, die etwa 4 Monate dauerte, bestand aus 6,3 g NS (oder ähnliche Verbindungen) mit 9 Grain Hg oder 4,0 g Bi. Im allgemeinen wurde bis zur Erreichung einer völlig negativen WR behandelt.

W. Curth-Berlin.

Digitized by Google

Mayer, M.-Hamburg: Exotische Krankheiten. Ein Lehrbuch für die Praxis. Verlag von Julius Springer, Berlin 1929. Preis RM. 39.—, geb. RM. 40.80.

Die nach knapp 5 Jahren notwendig gewordene zweite Auflage des kurz gefaßten, der neuzeitlichen Forschung in allen Ergebnissen gerecht werdenden Mayerschen Lehrbuchs beweist ebenso wie eine inzwischen in italienischer Sprache erschienene Ausgabe (Franchini) und eine spanische Übersetzung, in wie weitem Maße diese Darstellung der Tropenkrankheiten dem Bedürfnis entspricht. In der neuen erweiterten Bearbeitung sind die letzten Erfahrungen der Ätiologie, Klinik und Therapie berücksichtigt; neu einbezogen wurde die Bazillenruhr, Trachom, Rhinosklerom, Tularämie sowie ein kurzer hämatologischer und technischer Abschnitt. So darf der verdienstvolle Verf., der bekannte Abteilungsvorsteher am Institut für Schiffs- und Tropenkrankheiten in Hamburg, gewiß sein, auch mit der Neuauflage Anklang und Anerkennung zu finden. Für den Dermatologen ist dieses Nachschlagewerk besonders wichtig für eine rasche Orientierung. Gerade für ihn bietet das geschilderte Wissensgebiet unendlich viel Interessantes; an der bunten Fülle der sich am Hautorgan abspielenden Erscheinungen exotischer Krankheiten wird er um so weniger vorbeigehen können, als viele dieser Affektionen auch in gemäßigten Breiten vorkommen und als verschleppte Einzelfälle sogar in der deutschen Heimat sporadisch zur Beobachtung gelangen. Mit Recht hat Mayer deshalb auch als Buchtitel die Bezeichnung „Exotische Krankheiten" gewählt, weil er den Begriff „tropische Krankheiten" für zu eng gefaßt ansieht. Ausstattung, Druck und Übersichtlichkeit lassen auch in der zweiten Auflage nichts zu wünschen übrig; die Bildausstattung ist erweitert und bei aller Beschränkung reichhaltig, instruktiv und teilweise von auserlesenem Wert. F. Callomon-Dessau.

Mitteilungen aus der Literatur

Strahlentherapie und Strahlenschädigung

Chambers, H., u. S. Russ: The Quiescence of Irradiated Tumour Cells (Das Ruhestadium bestrahlter Tumorzellen). Lancet, 1929, Nr. 5498, S. 71.

In einer früheren Arbeit haben die Verff. gezeigt, daß mit „subletalen Dosen" außerhalb des Körpers bestrahlte Tumorzellen nach einer längeren Ruhepause wieder in Wucherung geraten und so oft sehr verzögert zu Tumoren führen können. Eine klinische Beobachtung illustriert die Bedeutung dieses Ruhestadiums: Bei einer 73jährigen Frau wird ein Tumor der Brust (Kolloidkarzinom) operativ entfernt. Das Tumorgewebe wird vom normalen Gewebe möglichst getrennt und Röntgenstrahlen außerhalb des Körpers unterworfen (die angewendete Menge entsprach einem Fünftel der Dosis, die als letale bei Rattensarkomzellen gilt). 15 ccm des Tumors wurden intramuskulär der Pat. inokuliert. 6½ Jahre nach der Operation traten bei der Pat. sehr kleine Knoten an den Impfstellen auf, offenbar entstanden durch Wucherung der vorher eingeimpften und in ihrer Entwicklung gehemmten Tumorzellen. Die Verimpfung war erfolgt, um die Pat. durch die Absorption der bestrahlten Tumorzellen zu immunisieren. F. Juliusberg-Braunschweig.

Vintemberger, P.: Sur le résultat de l'application d'une Dose forte de rayons X à une région de la cellule ne renfermant pas le noyau (Über das Ergebnis der Einwirkung einer starken Röntgendosis auf eine den Kern nicht enthaltende Stelle der Zelle). Compt. rend. Soc. Biol., 1928, Bd. 99, Nr. 38, S. 1965.

Versuche an Eiern vom roten Frosch, die so angestellt wurden, daß Röntgenbestrahlung in starker Dosis eine begrenzte Läsion einer von einer der beiden ersten Blastomeren begrenzten Protoplasmastelle bewirkten, ergaben, wenigstens für eine gewisse Zeit, Embryonen, die von denen nicht bestrahlter Kontrolleier sich in nichts unterschieden. Die Schädigung wurde also durch die Unversehrtheit des Kerns und eines Teils des Protoplasmas sehr schnell wieder ausgeglichen. E. Levin-Berlin.

Vintemberger, P.: Sur les effets d'applications de rayons X localisées soit au protoplasme, soit à la région nucléaire de la cellule (Über die Wirkung von teils auf das Protoplasma, teils auf die Kerngegend der Zelle lokalisierten Röntgenstrahlen). Compt. rend. Soc. Biol., 1928, Bd. 99, Nr. 38, S. 1968.

Um die Rolle des Zytoplasmas und des Kerns bei der Radiosensibilität zu studieren,

Digitized by Google

wurde versucht, die Röntgenstrahlen soweit wie möglich auf je einen der Zellbestandteile zu lokalisieren, wozu sich das Ei des roten Frosches im Stadium der beiden Blastomeren infolge der Größe der beiden es zusammensetzenden Zellen und des bedeutenden Mißverhältnisses zwischen dem reichlichen Zytoplasma und dem sehr kleinen Kern als sehr geeignet erwies. Soweit die sehr schwierig auszuführenden Versuche gelangen, zeigte sich, daß allein der Zellkern gegen die Wirkung der Röntgenstrahlen empfindlich ist; wurde er nicht von den Strahlen getroffen, so ging die Entwicklung der Embryonen in normaler Weise vor sich; trafen die Strahlen nur einen der beiden Kerne, so kam es zur Entwicklung von Hemiembryonen. E. Levin-Berlin.

Frey, S.-Königsberg: Weitere Untersuchungen über den postoperativen Heilungsverlauf in röntgenbestrahlten Geweben. (Chir. Univ.-Kl.) D. Zschr. f. Chir., 1928, Bd. 212, H. 5/6, S. 325.

Schon früher (Bruns' Beitr., 1928, Bd. 144, S. 574) hatte Frey festgestellt, daß der postoperative Heilungsverlauf in röntgenbestrahlten Geweben im wesentlichen abhängig ist von der Strahlenmenge und der zeitlichen Applikation der Strahlen; Störungen der postoperativen Wundheilung sind dann zu erwarten, wenn es auf Grund dieser Faktoren zu Gefäßschädigungen gekommen ist. In der vorliegenden Arbeit stellt Frey auf Grund von Tierversuchen mittels radiographischer Gefäßdarstellung fest, daß selbst bei Anwendung großer Strahlenmengen die Heilungsaussichten günstiger sind, wenn die Operation innerhalb weniger Wochen auf die Bestrahlung folgt; liegt aber die Bestrahlung längere Zeit zurück, so bedeutet sie eine Komplikation des operativen Eingriffes.
F. Juliusberg-Braunschweig.

Unterberger, F.-Königsberg: Röntgenschädigung der Frucht durch wiederholte Durchleuchtungen während der Schwangerschaft. (Gyn. Abt. d. Krankenh. d. Barmherzigkeit.) Zbl. f. Gyn., 1929, Nr. 1, S. 44.

Kasuistischer Beitrag eines Falles, bei dem wegen Magenkarzinomverdachts verschiedentliche Durchleuchtungen gemacht waren. Es wurde 4 Wochen vor dem Termin ein nur 5 Minuten lebendes Kind mit allgemeinem Ödem geboren. Sektionsbefund außer dem allgemeinen Ödem: Pleura- und Perikarderguß, Aszites. Petechien der Haut. Verf. gibt zu, daß die Diagnose nur per exclusionem, also Indizienbeweis, zu stellen war.
F. Ortmann-Magdeburg.

Spiethoff, B.-Jena: Indikationen und Dosierung der Buckyschen Weichstrahlen in der Dermatologie. (Univ.-Hautkl.) M. m. W., 1928, Nr. 46.

Kurze Veröffentlichung der Erfahrungen mit den Buckyschen Weichstrahlen unter besonderer Berücksichtigung ihrer speziellen Indikationen. Ihre Anwendung erfolgte in allen Fällen, wo eine örtliche Oberflächentherapie in Frage kam, und auch manches Indikationsgebiet der Tiefentherapie wurde durch dieselben erobert. Ihr Hauptvorzug ist in der völligen Gefahrlosigkeit zu sehen, wodurch die Möglichkeit gegeben war, die Bestrahlungen beliebig lange fortzusetzen, ohne die den Röntgenstrahlen zukommenden Gefahren fürchten zu brauchen. Hinsichtlich der Dosierung wurde der allergrößte Wert auf eine absolute Konstanz der qualitativen und quantitativen Strahlenwerte gelegt. Im Bereiche der verwendeten R-Einheiten und bei einer Spannung von 9 KV maximal wurden niemals Reaktionen gesehen, die über das gewünschte Maß hinausgingen. Eine neue Bestrahlung erfolgte im allgemeinen erst nach Abklingen der Reaktion, im übrigen war die Wiederholung der Bestrahlung abhängig von den angewandten R-Werten. Die Größe des Bestrahlungsfeldes richtete sich nach der Glas-Hautentfernung. B. Peiser-Berlin.

Pohle, E. A., u. R. A. Sawyer: Physical and Biological Problems in Heliotherapy (Physikalische und biologische Probleme in der Lichttherapie). Am. J. of Roentgenol., 1928, Bd. 20, H. 4, S. 338.

Es wurden ausgedehnte physikalische, chemische und biologische Untersuchungen mit der Quarz-Quecksilberlampe angestellt. Die Intensitätsmessungen wurden zum Teil mit spektrographisch zerlegtem Licht mittels einer Thermosäule und mit Galvanometer gemacht, ferner mit einer lichtelektrischen Kadmiumzelle, die mit Hilfe der Thermosäule für die Wellenlänge 2804 A.E. geeicht war. Als photochemische Reaktion diente die Bering-Meyersche Jodstärkereaktion in ihrer Modifikation durch Keller. Untersucht wurde die Abhängigkeit der Strahlung von der Spannung, die sich als sehr ausgesprochen erwies. Ferner die räumliche Intensitätsverteilung in der Umgebung des Brenners, der Einfluß seines Alters auf die Zusammensetzung der Strahlen. Beim Vergleich der Reaktion an der Kadmiumzelle, der photochemischen Reaktion und der Erythemreaktion an

Digitized by Google

der Haut zeigte sich eine befriedigende Parallelität zwischen Erythem und Kadmiumzelle bei Brennern verschiedenen Alters und mit verschiedener Spannung betriebenen Quarzlampen. Holthusen-Hamburg.

Salomon, K.-Berlin-Lankwitz: Lichttherapie mit ultravioletten Strahlen. (Chir. Abt. d. Krankenh.) D. m. W., 1928, Nr. 52, S. 2178.

Verf. empfiehlt die von Silberstein angegebenen Voll- oder Teillichtbilder zur Behandlung schlecht heilender Wunden, Ulcera cruris und Gelenkerkrankungen. Die Erfolge entsprechen den mit künstlicher Höhensonne bei ähnlichen Erkrankungen gemachten Erfahrungen. Die Lichtbäder bestehen aus einer oder mehreren ebenen oder gewölbten, im Rahmen eingesetzten Platten aus Spezialglas (Sanaluxglas) und haben die Form der sogenannten Lichtbögen. F. Harry-Wiesbaden.

Haxthausen, H.: Einige Untersuchungen über Kreislaufveränderungen in der Haut nach Bestrahlungen mit verschiedenen Lichtquellen. Hosp. tid. (dän.), 1928, Jg. 71, Nr. 48, S. 1289.

Mit einem eigens konstruierten thermoelektrischen Meßapparat und unter Abgrenzung eines 2 × 2 cm großen viereckigen Gebiets in der Schulterblattgegend hat H. vergleichende Untersuchungen mit Höhensonne, Kohlenbogenlampe, leuchtenden Wärmestrahlen (Finsenschem Konzentrationsapparat) und mit der Solluxlampe ausgeführt. Das erzeugte Erythem ist in den meisten Fällen von einer Erweiterung der kleinen Arterien in der Haut begleitet und geht im allgemeinen konform mit der dabei erzeugten bis zu 2° C ansteigenden Hauttemperaturerhöhung der betroffenen Stelle. Die stärksten Temperatursteigerungen sieht man bei dem nach ganz kurzer Latenzperiode sich einstellenden Erythem. In der Umgebung des bestrahlten Hautgebietes ist fast immer ebenfalls eine Temperaturerhöhung bei gleichzeitiger Erweiterung der kleinen Arterien, eine Reflexwirkung, zu beobachten. Zwischen der mit Kohlenbogenlicht und Quecksilberlicht zu erzielenden chemischen Wirkung ist kein deutlicher Unterschied in bezug auf die Temperaturerhöhung bei gleichartigen Erythemen zu konstatieren; aber das Kohlenbogenlicht bewirkt im Gegensatz zu der Quecksilberlampe eine größere Wärmehyperämie, welche einer sehr erheblichen Steigerung der Blutzirkulation in der Haut entspricht. Diese Wirkung bleibt oft mehr als 24 Stunden bestehen und scheint aus zwei Komponenten zusammengesetzt zu sein: 1. einem indirekten Erythem, das verhältnismäßig hell, recht flüchtig und zum Teil reflektorischer Art ist, da es sich weit über das bestrahlte Gebiet hinaus erstreckt, durch die dunklen Wärmestrahlen bedingt zu sein scheint und hauptsächlich die oberen Schichten der Haut betrifft; 2. einem direkten auf das belichtete Gebiet beschränkten Erythem von tiefroter Farbe, das längere Zeit (etwa 8 Tage) bestehen bleibt. Letzteres wird durch die penetrierenden Wärmestrahlen, besonders durch die roten und die inneren ultraroten Strahlen erzeugt und steht wohl in Zusammenhang mit einer Erwärmung der tieferen gefäßführenden Schichten der Haut. Diese durch die penetrierenden Wärmestrahlen hervorgerufene kräftige direkte Hyperämie entsteht wohl auch bei Einwirkung des Sonnenlichts, kaum aber bei der Solluxlampe, wenn auch die bei letzterer erzielte Gefäßerweiterung oft recht erheblich ist. A. Philippi-Bad Salzschlirf.

Tagesgeschichtliche Nachrichten

Die 27. Jahresversammlung der Deutschen Gesellschaft zur Bekämpfung der Geschlechtskrankheiten findet am 11. und 12. Oktober in Bad Kösen statt. Themen: Prostitution und Rechtsprechung (Min.-Rat Dr. L. Schäfer); Prostitution und Polizei (Polizeipräsident Melcher-Essen).

Die neugegründete Paracelsus-Gesellschaft fordert zum Beitritt auf; Geschäftsstelle: München, Glückstr. 8. R.

Nachdruck (auch des Abschnittes „Tagesg. Nachr.") ist ohne Genehmigung des Verlegers nicht erlaubt

Verantwortlich für die Redaktion: für Originalabhandlungen und T. N.: Prof. Dr. J. H. Rille, Leipzig, Johannisplatz 1. Für den Referatenteil: Dr. Fritz Callomon, Dessau

Digitized by Google

Dermatologische Wochenschrift

Nr. 32 (Bd. 89) 10. August 1929

DEM
16. KONGRESSE
DER DEUTSCHEN
DERMATOLOGISCHEN GESELLSCHAFT
KÖNIGSBERG 1929
GEWIDMET

Aus der Universitäts-Hautklinik zu Königsberg (Dir.: Prof. Dr. W. Scholtz)

Über Ekzeme und Ekzempathogenese

Von
Prof. Dr. W. Scholtz

Es ist jetzt gerade 30 Jahre her, als ich mich als junger Assistent von A. Neisser das erstemal mit der Ekzemfrage beschäftigte, und daher komme ich heute in dieser Festnummer zum Dermatologenkongreß gerne noch einmal auf dieses Thema zurück.

Damals, im Höhepunkt der bakteriologischen Ära, suchte man vorzugsweise nach einem Ekzemerreger, und auch unsere Untersuchungen (Scholtz und Raab: Sur la nature parasitaire de l'eczéma, Annales de dermatologie et de syphiligraphie, 1901, und Scholtz: Über die parasitäre Natur des Ekzems. Dtsch. med. Wschr., 1901) gingen von dieser Idee aus.

Im Morokokkus Unnas konnten auch wir damals den eigentlichen Ekzemerreger nicht erblicken, aber wir fanden mit großer Regelmäßigkeit in Ekzemen der verschiedensten Stadien, auch in vesikulösen Ekzemen, schon sehr frühzeitig eine meist üppige Flora gelber pyogener Staphylokokken, meist nahezu in Reinkultur, bisweilen gemischt mit Streptokokken. Auch ergaben unsere Untersuchungen, daß es sich dabei um ein Eindringen der Staphylokokken in das Gewebe der Haut handeln mußte. Weiter stellten wir dann fest, daß die frischesten Bläschen steril waren, die Staphylokokken und Streptokokken also nicht als primäre Ursache für die Ekzementwicklung angesprochen werden konnten, sondern erst ein sekundär hinzukommendes Moment darstellten. Trotzdem glaubten wir, daß diese Infektion der Ekzemhaut mit pyogenen Eiterkokken für die Entwicklung und den ganzen Verlauf des Ekzems von erheblicher Bedeutung sein dürfte, und daß speziell die impetiginöse Form oder das

Digitized by Google

impetiginöse Stadium des Ekzems wesentlich durch diese Eiterkokkeninfektion bedingt würde.

Unsere damaligen Feststellungen sind von späteren Untersuchern im wesentlichen bestätigt worden. Auf das fast regelmäßige Vorkommen von Staphylokokken schon in frischeren Ekzemherden ist wiederholt hingewiesen worden, und das Freisein der allerersten Ekzemmanifestationen, insbesondere der kleinsten eben aufgeschossenen Bläschen, ist immer wieder hervorgehoben worden. Auch die Rolle, die wir der sekundären Eiterkokkeninfektion der Ekzeme für Verlauf und Weiterentwicklung und besonders für das Impetiginöswerden der Ekzeme beigemessen haben, ist im wesentlichen anerkannt und nur auf ein etwas bescheideneres Maß zurückgeführt worden.

In den letzten zwei Jahrzehnten hat das Interesse für die Bakterienflora des Ekzems aber sehr nachgelassen, und man ist von der Auffassung des Ekzems als einer parasitären Erkrankung immer mehr abgekommen.

Entsprechend den Zeitströmungen in der medizinischen Wissenschaft überhaupt konzentriert sich auch auf dem Gebiet der Ekzemforschung das Interesse augenblicklich viel mehr auf allergische Erscheinungen der Haut im Sinne spezifischer Überempfindlichkeiten und auf Erscheinungen einer Diathese im Sinne irgend welcher Störungen im Körperhaushalt. Das geht so weit, daß die einen Autoren (Bloch u. a.) in allergischen Dermatitiden das Ekzem kat exochen sehen, während andere (z. B. Rost) im Ekzem nur eine Äußerung einer Diathese erblicken und Dermatitiden, die ganz von der Einwirkung äußerer Schädlichkeiten abhängen und nach Fortfall der Schädlichkeiten rasch wieder abheilen, als artifizielle (unter Umständen idiosynkrasische) Dermatitiden ausdrücklich aus der Ekzemgruppe herausnehmen. Zu diesen artifiziellen Dermatitiden würden aber gerade die „eigentlichen" Ekzeme Blochs gehören.

Wenn ich heute nochmals zu der Ekzemfrage das Wort nehme und meinen Standpunkt zu präzisieren suche, so erscheint es mir nach den eben angedeuteten Unstimmigkeiten nötig, zunächst festzustellen, was ich unter Ekzem verstehe, und wie es meiner Ansicht nach definiert werden sollte.

Ätiologisch handelt es sich bei den Ekzemen kaum um eine — auch nur im Prinzip — einheitliche Erkrankung, und histologisch wie klinisch lassen sich die Ekzeme gegen mancherlei andere Erkrankungen, besonders artifizielle Dermatitiden und toxische (Arznei-) Exantheme, nicht völlig abgrenzen.

Histologisch wie klinisch handelt es sich jedenfalls um eine Erkrankung sowohl des epithelialen wie des bindegewebigen Anteils der Haut, also eine Erkrankung der Epidermis und Kutis, mithin um eine Epidermo-Dermatitis (Neisser). Dabei hat die Entzündung wenigstens zeitweise ausgesprochenen serös-exsudativen Charakter (daher der Name) und kommt wesentlich im Rete zur Auswirkung. Hier kommt es nicht nur zu interzellulärem und intrazellulärem Ödem, sondern in der Regel auch zu Ansammlung des Exsudates in kleinen Höhlen (Unnas spongoide Umwandlung des Epithels) und durch Konfluenz und Vergrößerung dieser zur Bildung der auch makroskopisch sichtbaren Bläschen. Diese Form der Hautentzündung kann in histologischer Beziehung mindestens als sehr charakteristisch für die Ekzemkrankheit gelten. Klinisch kommt die eben beschriebene Exsudation in der Epidermis häufig durch Bildung kleiner Bläschen zum Ausdruck, und diese sind daher ein recht charakteristisches klinisches Ekzemsymptom. Doch kann die Bildung makroskopisch sichtbarer Bläschen

Digitized by Google

beim Ekzem oft lange Zeit oder dauernd fehlen — es bleibt dann bei der nur mikroskopischen Höhlenbildung oder dem Ödeme im Rete — und andererseits kommen ganz ähnliche Bläschen außer bei artifiziellen Dermatitiden auch bei Skabies, Trichophytie des Körpers, gelegentlich auch anderen Dermatosen vor.

Äußerst charakteristisch und für die Diagnosenstellung maßgebend ist dagegen die Entwicklung und der Verlauf der klinischen Erscheinungen beim Ekzem. Das Ekzem beginnt in der Regel mit kleinen roten Punkten oder unscheinbaren bis stecknadelkopfgroßen Erhebungen, die den Namen Knötchen oft kaum verdienen, oder mit gleichgroßen durchsichtigen serösen Bläschen. Diese Primäreffloreszenzen des Ekzems vergrößern sich nur unbedeutend, dagegen kommt es durch Aufschießen immer neuer Knötchen oder Bläschen auf der erkrankten Hautpartie rasch zu einer so starken Vermehrung dieser Effloreszenzen, daß sie sich gegenseitig berühren, zusammenfließen und auf diese Weise eine flächenhafte Hautentzündung bilden. Selten werden die Knötchen größer, bleiben isoliert und sind dabei auf dem Körper stark verbreitet, und ebenso kommt es nur selten und fast nur an Stellen mit dickerer Hornschicht (Hände, Füße) zu stärkerer Blasenbildung.

Der Verlauf dieser kurz als Ekzem skizzierten Hautentzündung kann bald ganz akut, bald mehr schleichend einsetzen; im ersteren Falle geht der Prozeß bisweilen wieder rasch zurück und es tritt dauernde Heilung ein (akutes Ekzem); meist kommt es aber im Anschluß an die erste Eruption oder an bald auftretende Rezidive zu einem mehr chronischen, von Exazerbationen unterbrochenen Verlauf; andererseits treten bei mehr schleichend einsetzender Erkrankung früher oder später meist akute Exazerbationen hinzu, so daß das klinische Bild in beiden Fällen allmählich das gleiche wird.

Dieses klinische Bild und dieser klinische Verlauf, aber auch die kurz geschilderten histologisch feststellbaren Vorgänge im Rete sind doch so charakteristisch, daß sie die Abgrenzung einer gut definierbaren Ekzemkrankheit ermöglichen. Solange daher Ätiologie und Pathogenese des Ekzems nicht genügend geklärt sind, ist es abwegig, dieses klinisch gut charakterisierte Krankheitsbild aufzugeben oder zu zerreißen.

Wollen wir das Gesagte zu einer kurzen Ekzemdefinition zusammenfassen, so würde man sagen:

Unter Ekzem verstehen wir eine besondere entzündliche Reaktionsart der Haut auf eine — meist von außen kommende — Einwirkung von Reizen verschiedenster Art.

Wir wollen also von diesem Krankheitsbilde und diesem Ekzembegriff ausgehen und festzustellen suchen, was sich über die Pathogenese desselben aussagen läßt. Daß wir dabei in diesem kurzen Aufsatz nicht erschöpfend sein können, ist selbstverständlich.

Nehmen wir zunächst einmal einen Kranken, bei dem wir eine kleine Wunde oder Schrunde mit etwas Jodoformgaze bedeckt und darüber ein Pflaster gelegt haben, und bei dem am nächsten Tage genau auf die Stelle der Jodoformeinwirkung beschränkt eine Entzündung mit dicht stehenden Bläschen, also ein Ekzem in obigem Sinne aufgetreten ist. Wir beseitigen das Jodoform, pudern ein und nach wenigen Tagen ist das Ekzem vollkommen abgeheilt. Die Haut des Kranken ist im übrigen nicht besonders empfindlich, er reagiert z. B. auf Senföl, Krotonöl, Kapsikumpflaster u. dgl. nur so wie der Durchschnitt aller Menschen, und die Entzündung nimmt keinen ekzematösen Charakter an. Bei Applikation der kleinsten Mengen Jodoform tritt aber stets an der Einwirkungsstelle ein vesikulöses Ekzem auf. Es besteht also eine Überempfindlichkeit, eine Idiosynkrasie gegen Jodoform, und zwar reagiert die Haut dabei mit Ekzem. Wir diagnostizieren idiosynkrasisches (allergisches)

Digitized by Google

Jodoformekzem. Diese Diagnose erschöpft im praktischen Sinne alles. Wir kennen die Ursache, Jodoform bei einem überempfindlichen Menschen, wir können die Prognose absolut gut stellen, unsere Therapie ist festgelegt: Beseitigung des Jodoforms und in Zukunft Vermeiden jeder Jodoformapplikation. Nur der Grund für die Idiosynkrasie bleibt unklar, insbesondere wissen wir nicht, ob die besondere Empfindlichkeit vererbt oder erst erworben wurde, aber diese Frage ist praktisch meist von keinem großen Belang.

Bei einem anderen Patienten sehen wir auf Jodoform ein gleiches Ekzem auftreten, dasselbe breitet sich aber in den folgenden Tagen trotz Beseitigung des Jodoforms weiter aus, springt vielleicht sogar auf andere Körperteile über, heilt nur sehr langsam ab und zeigt während der Abheilung unter Umständen sogar neue Exazerbationen. Auch hier tritt bei Jodoformapplikation stets ein derartiges Ekzem auf. Ein idiosynkrasisches Jodoformekzem haben wir also auch vor uns, aber der Kranke hat außerdem eine besondere Veranlagung für Ekzemausbrüche, er ist, wie die Franzosen sehr gut sagen, ein Ekzematiker, und auch bei Applikation mancher reizender Stoffe reagiert er mit Ekzem und hat überhaupt öfters an Ekzem gelitten. Wir diagnostizieren idiosynkrasisches Jodoformekzem bei einem Ekzematiker. Prognose, Therapie, Prophylaxe sind hierbei anders zu bewerten wie im ersten Falle.

Bei einem dritten Patienten stellen sich immer wieder Ekzeme an den Händen ein. Der Grund dafür ist nicht ersichtlich und offenbar nicht einheitlich. Alle möglichen äußeren Schädlichkeiten durch reizende Stoffe aller Art, scharfe Seifen, Alkohol, Karbollösung, Terpentin und sonstige chemische Stoffe, aber auch rein mechanische Reize, wie Reibung und Druck bei der Arbeit, ja schon der Druck des Federhalters oder Bleistiftes beim Schreiben können Ekzeme bei diesen Kranken auslösen. Vermeidet der Kranke sorgfältig alle derartigen schädlichen Einwirkungen auf die Haut der Hände (Aussetzen der Arbeit, Tragen von Handschuhen, regelmäßige leichte Einfettung), so bleibt er völlig frei von Ekzemen. Um irgend einen besonderen Stoff, der in ausgesprochener Weise zu den Ekzemausbrüchen führte, handelt es sich hier nicht, sondern die verschiedenen chemischen und physikalischen Reizungen rufen Ekzeme der Hände hervor, zu manchen Zeiten leichter, zu anderen Zeiten weniger leicht.

Dabei bleibt das Ekzem in diesen Fällen aber immer vollständig oder nahezu vollständig auf die Hände beschränkt. Zweifellos ist das im wesentlichen darauf zurückzuführen, daß die Haut der Hände äußeren Schädlichkeiten am meisten ausgesetzt ist. Dank der dicken Hornschicht vermag die Haut der Hände allen möglichen Schädlichkeiten verhältnismäßig lange Widerstand zu leisten; hat sich aber erst einmal ein Ekzem entwickelt — sei es im Anschluß an eine besonders starke Einwirkung einer Schädlichkeit, sei es, weil Störungen im Körperhaushalt (endokrines System, vegetatives Nervensystem, Verdauungsstörungen u. dgl.) die Haut (vielleicht speziell das Gefäßsystem) empfindlicher gemacht haben, so bleibt die Haut — in diesem Falle der Hände, in anderen Fällen des Gesichtes oder anderer Körperstellen — auch nach scheinbarer Abheilung des Ekzems neuen Schädlichkeiten gegenüber außerordentlich empfind-

Digitized by Google

lich. Diese Empfindlichkeit beruht aber offenbar nicht wie bei den allergischen Ekzemen auf der Entwicklung einer spezifischen Überempfindlichkeit gegen einen bestimmten Stoff, sondern auf einer wesentlich anatomisch bedingten Veränderung der nur scheinbar gesunden Haut. Schon die Hornschicht hat in solchen Fällen ihre normale Festigkeit noch nicht wieder erreicht, wie histologische Untersuchung, aber auch schon die Betrachtung mit der Lupenbrille und auch unter der Analysenlampe zeigen, und auch die Zellen des Rete und ebenso die Blutgefäße sind offenbar empfindlicher — widerstandsloser — geworden und sprechen auf Reize aller Art leichter und stärker an.

Die Therapie darf sich in diesen Fällen daher nicht darauf beschränken, durch zweckmäßige äußere Behandlung — deren Wirkung durch allgemeine Maßnahmen und Diätvorschriften sehr wohl noch unterstützt werden kann — eine Abheilung des Ekzems herbeizuführen, sondern muß durch monatelange sorgfältige Pflege der Haut (z. B. Waschen mit Schleichscher Marmorseife, Nachspülen mit Buttermilch oder gequirlter Sauermilch, möglichst langes und ständiges Tragen dünner Handschuhe, Hautmassage und nachts Salbenanwendung unter Handschuhen) sowie durch zweckmäßige Lebensweise (täglich kühle Duschen, Bewegung, leichter Sport, mehr lakto-vegetabilische und dabei etwas knappe Diät) für Bildung und Erhaltung einer festen Hornschicht und für gute Blutzirkulation (Bekämpfung von Stasen) sorgen. Bei möglichster Schonung der Hände im Beruf und konsequente Durchführung der angegebenen Maßnahmen ist die Prognose bei solchen Ekzemen dann gar nicht schlecht.

Wir wollen diese Ekzeme „lokalisierte Empfindlichkeitsekzeme" nennen.

Bei manchen derartigen Kranken treten allerdings auch an anderen Stellen des Körpers gelegentlich leichte Ekzeme auf, besonders wenn das Ekzem an den Händen exazerbiert. Schon in solchen Fällen können wir von einem Ekzematiker sprechen, dessen Haut so veranlagt ist, daß sie auf alle möglichen leichten Reize der Umwelt (Licht, Luft, Wärme, Schweiß, Reibung der Kleider) mit Ekzemausbrüchen reagiert. Vorzugsweise bekommt er die Ekzeme freilich an den Händen, da hier die Empfindlichkeit der Haut durch die vorausgegangenen Ekzemausbrüche besonders hochgradig geworden ist.

Noch ausgesprochener tritt die Veranlagung der Haut bzw. des Organismus zu Ekzemausbrüchen bei solchen Kranken hervor, bei denen gleich von Anfang an, auch ohne besondere äußere Ursache, fortwährend bald an dieser, bald an jener Stelle des Körpers Ekzemeruptionen auftreten. Die einzelnen Eruptionen heilen dabei zum Teil ziemlich rasch ab, zum Teil werden sie mehr chronisch, und ohne nennenswerte Pausen zieht sich die Ekzemkrankheit unter Auftreten neuer Eruptionen durch Monate und Jahre hin. Wohl tritt auch bei solchen Kranken die Bedeutung äußerer Reize auf den Ausbruch des einzelnen Ekzems hervor, indem an Hautstellen, die äußeren Reizungen, wie Licht, Luft, Druck, Reibung, Schweiß u. dgl. stärker ausgesetzt sind (Hände, Gesicht, Hautfalten), Ekzemherde vorzugsweise auftreten. Aber selbst wenn wir einen solchen Kranken im Pudersack ruhig im Bett liegen lassen, brechen oft genug an ganz beliebigen Stellen Ekzemeruptionen

Digitized by Google

aus. Hier haben wir es mit einem ganz ausgesprochenen Ekzematiker zu tun. Wir diagnostizieren Ekzem bei einem ausgesprochenen Ekzematiker (Ekzematose Darier) und haben diagnostisch die schwere Aufgabe, nach Möglichkeit festzustellen, wodurch die besondere Empfindlichkeit der Haut und die besondere Neigung zur Ekzembildung bedingt wird. Haben wir hierfür Anhaltspunkte gefunden, so müssen wir dann bestrebt sein, der Ekzemneigung und der Empfindlichkeit der Haut durch allgemeine und lokale Behandlung entgegenzuwirken.

Das sind die Ekzeme, die man früher ganz allgemein als „diathetische Ekzeme" bezeichnete, und bei denen man bei dem Kranken in der Tat bisweilen einwandfrei konstitutionelle Anomalien findet, sei es, daß bei Kindern der von Czerny als exsudative Diathese beschriebene Symptomkomplex nachweisbar ist (neben den Ekzemen auch Ausbrüche von Urtikaria und Strophulus, Ligua geographica, hyperplastische Schwellungen besonders follikulärer Art am Rachenring, gelegentlich Asthma und vor allem oft eine pastöse blasse Haut sowie Ernährungsstörungen, besonders hinsichtlich des Fettstoffwechsels), sei es, daß bei Erwachsenen ausgesprochene Stoffwechselstörungen, wie Fettsucht, Gicht, Diabetes, Steinbildungen, Rheumatismus oder auch Asthma und Migräne bestehen, oder seine Eltern und Geschwister auch an Ekzemen oder den genannten Stoffwechselstörungen gelitten haben; Krankheiten, die besonders von den Franzosen als Manifestationen der gleichen Diathese angesehen werden.

Wenn diese Vorstellungen auch noch reichlich dunkel sind, so wird man bei solchen Ekzematosen bzw. Ekzematikern doch immer sorgfältig festzustellen suchen, ob irgend welche Anzeichen für „diathetische" Veranlagung bestehen, oder ob in der Lebensführung des Kranken (Mißbrauch von Kaffee, Tee oder Tabak oder unzweckmäßige besonders zu stickstoffreiche oder fettreiche Nahrung) begünstigende Momente für die Ekzematose gefunden werden können.

Daneben wird man aber auch bei solchen Kranken, die klinisch den Eindruck von Ekzematikern machen, immer wieder festzustellen suchen, ob nicht doch vielleicht irgend welche Idiosynkrasie (Allergie) vorliegt und es sich nur um ein besonderes allergisches Ekzem handelt.

Ich habe selbst wiederholt Kranke mit allergischen Primel- bzw. Streichholzekzemen gesehen, die ganz den Eindruck von Ekzematikern machten und auch lange als solche behandelt worden waren und die durch den Nachweis, daß eine besondere Idiosynkrasie, aber durchaus keine allgemeine Ekzemdisposition vorlag, dann rasch und endgültig von ihrem Leiden befreit werden konnten.

Wir wollen uns nun noch etwas näher mit der Differentialdiagnose und dazugehörig mit der besonderen Prognose und Therapie der eben kurz geschilderten verschiedenen Ekzemarten beschäftigen.

Zu den idiosynkrasischen (allergischen) Ekzemen wären z. B. zu rechnen: die Primeldermatitis, Dermatitis nach Rhus toxicodendron und Strandgräser, Streichholz- und Pelzdermatitis, manche Bäcker- und Schmierölekzeme, ferner Jodoformekzeme, Quecksilberekzeme und überhaupt alle ekzematösen Entzündungen, die bei meist äußerlicher Einwirkung irgend eines bestimmten chemischen Stoffes und nur dieses Stoffes auftreten.

Digitized by Google

Dabei muß der betreffende Stoff — und nur dieser — schon in minimalen Spuren starke ekzematöse Entzündungen hervorrufen, während bei normal veranlagter Haut nicht die geringste Reizung eintritt. Daß es sich bei solchen Dermatitiden bzw. Ekzemen mindestens in der Mehrzahl der Fälle nicht um eine eigenartige vererbte Veranlagung der Haut handelt, sondern diese Zustände von Überempfindlichkeit in der Regel wie echte allergische Zustände erst durch wiederholte Einwirkung des betreffenden Stoffes erworben werden, dafür spricht nicht nur die Anamnese (der Stoff wurde anfänglich längere Zeit von der Haut anstandslos vertragen), sondern das ist zuerst von Bloch für die Primeldermatitis und von uns für die Streichholzdermatitis auch experimentell gezeigt worden. Gegen beide Substanzen konnten Personen, welche denselben gegenüber zunächst unempfindlich waren, durch wiederholte Einreibung sensibilisiert und so stark allergisch gemacht werden, daß nun minimale Spuren der Substanzen schwere ekzematöse Hautentzündungen hervorriefen.

Diese nach Ätiologie, Verlauf und Krankheitsbild meist gut charakteristischen ekzematösen Dermatitiden werden von den meisten Autoren nicht zu den Ekzemen gerechnet, sondern von manchen (Jadassohn, Bloch) beinahe als Paradigma von Ekzemen angesehen. Auch wir haben gegen die Bezeichnung Ekzem mit dem ausdrücklichen Zusatz „allergisch" nichts einzuwenden; immerhin würden wir es vorziehen, die Bezeichnung allergisches „Ekzem" nur dann zu wählen, wenn eine Hautentzündung von ausgesprochenem Ekzemcharakter vorliegt und bei Entzündungen nichtekzematöser Art, z. B. bullösen Primel- und Strandgräserausschlägen lieber von allergischen (bullösen) Dermatitiden zu sprechen.

Bei ekzematösem Charakter der allergischen Hautentzündung handelt es sich meist um mehr oder weniger ausgesprochene Ekzematiker, bei denen im Anschluß an das allergische Ekzem nicht selten auch Ekzemausbrüche an anderen Körperpartien auftreten, und auch das sicher allergische Ekzem nach Beseitigung des Allergens nicht sofort abheilt.

Wir werden gleich besprechen, in welcher Weise wir, abgesehen von dem klinischen Bild und der Anamnese, die Diagnose „allergisches Ekzem" in solchen Fällen experimentell zu sichern suchen.

Vorher wollen wir uns noch einen Augenblick mit den lokalisierten Empfindlichkeitsekzemen beschäftigen, zu denen die meisten Gewebeekzeme besonders der Hände zu rechnen sind. Ich sage die meisten, denn bei einem Teil der Gewebeekzeme handelt es sich auch um echte idiosynkrasische (allergische) Ekzeme. Aufgabe der Differentialdiagnose ist es aber natürlich, im einzelnen Falle festzustellen, ob es sich um ein derartiges, durch einen bestimmten Stoff verursachtes allergisches Ekzem handelt oder ein einfaches Empfindlichkeitsekzem vorliegt. Das ist durchaus nicht immer leicht, denn es kann sich um ganz verschiedene Stoffe handeln, mit denen der Kranke vielleicht bei ganz verschiedenen Handhabungen in seinem Beruf in Berührung kommt; so ist z. B. ein allergisches Bäckerekzem noch nicht ausgeschlossen, wenn das Ekzem wieder ausbricht, obwohl der Kranke z. B. auf den Rat des Arztes mit dem Zurichten und Kneten des Teiges nicht mehr beschäftigt wurde; es kann hier unter Umständen schon eine gelegentliche Berührung mit einem bestimmten Mehl (amerikanisches Mehl!) genügen. Ebenso ist es

Digitized by Google

bei Lackierern, Schlossern, Heizern, Maschinisten oft schwer zu unterscheiden, ob eine Überempfindlichkeit gegen einen bestimmten Stoff, etwa eine Ölart, vorliegt, oder das Ekzem als ein unspezifisches Empfindlichkeitsekzem anzusprechen ist. Oft scheint letzteres vorzuliegen, denn trotz verschiedenem Wechsel der Beschäftigung im Beruf (der Heizer wird in der Schlosserei, der Schlosser in der Gießerei oder Stellmacherei beschäftigt u. dgl.) treten bisweilen Rückfälle ein, und doch handelt es sich nur um ein einfaches allergisches Ekzem, und die Rückfälle sind damit zu erklären, daß der betreffende Stoff in allen Räumen des Betriebes in Spuren vorhanden ist und eine gelegentliche Berührung mit demselben daher doch zustande kommt.

Man versucht die Klärung der Pathogenese in solchen Fällen — und überhaupt bei allen Ekzemen — jetzt vielfach durch Vornahme von Kutanreaktionen mit den verschiedensten irgendwie in Betracht kommenden Stoffen zu erreichen. Man darf wohl annehmen, daß der Ausfall solcher Reaktionen im allgemeinen als zuverlässig angesprochen werden kann, wenigstens soweit es sich um akute allergische Ekzeme handelt, die durch äußere Einwirkung bedingt werden. Denn bei ausgesprochen allergischen (idiosynkrasischen) Dermatosen von Ekzemcharakter (Jodoformekzeme, Quecksilber- und Salvarsandermatitis, Primeldermatitis, Streichholzdermatitis) ruft tatsächlich eine minimale Menge des betreffenden Stoffes auf die Haut gebracht stets prompt die entsprechende Hautentzündung hervor.

Um einen innigen Kontakt der verwandten Stoffe mit der Haut und besonders den Retezellen herbeizuführen, pflegen wir bei den Prüfungen von Ekzematikern die Haut stets erst durch Benzin oder Äther zu entfetten und die Hornschicht mit Sandpapier leicht aufzurauhen. Tritt — gewöhnlich schon innerhalb von 20 Minuten — keine Reaktion und innerhalb von 24 Stunden kein Ekzem an der geprüften gesunden Hautstelle ein, so haben wir den verdächtigen Stoff auch auf die ekzematös erkrankte Hautpartie appliziert, denn es kommt vor, daß nur an denjenigen Hautpartien, an denen der schädliche Stoff dauernd oder wiederholt eingewirkt hat, allmählich eine spezifische Überempfindlichkeit eintritt.

Daneben wird von uns auch noch eine Prüfung mit Strichreaktion (Pirquet) angestellt, wobei der zu prüfende Stoff vorzugsweise am Gefäßapparat angreift (Prüfung auf endogene, ekzematophore Stoffe).

Aber auch, wenn das Ekzem nicht auf Hautpartien beschränkt ist, welche, wie besonders Hände, Arme, Gesicht, der unmittelbaren Einwirkung des schädlichen Stoffes von außen ausgesetzt sind, sondern auch Körperstellen erkrankt sind, die bei der Arbeit dauernd bedeckt sind, kann ein allergisches Gewerbeekzem vorliegen. Einmal kann sich der schädliche Stoff feiner verstäuben oder gar in Gasform wirken (z. B. Streichholzdermatitis) und dadurch die Kleidung durchdringen, und ferner kann die schädliche Substanz auch durch per os oder durch Einatmung in den Körper gelangen und von innen wirken.

So sind vielleicht von uns beobachtete Ekzeme bei Schwestern der hiesigen Frauenklinik nach Dijodzol zu erklären. Schwestern, die einige Zeit auf der Operationsstation tätig waren, auf welcher Dijodzol zur Desinfektion der Haut angewandt wurde, erkrankten an ausgebreiteten Ek-

Digitized by Google

zemen hauptsächlich an unbedeckten Körperpartien und erwiesen sich dem Dijodzol gegenüber als hochgradig überempfindlich, obwohl sie kaum mit dem Desinfiziens unmittelbar in Berührung gekommen waren.

Es gelang uns bisher aber nicht, gesunde Personen durch wiederholte Einreibung des Dijodzol in die Haut gegen Dijodzol künstlich überempfindlich zu machen. Bei allen Ekzemen, bei denen irgendwie an ein allergisches Berufsekzem gedacht werden kann, wird man also in der eben geschilderten Weise vorgehen, um die Pathogenese zu klären, d. h. die Differentialdiagnose zwischen den oben genannten Ekzemarten, allergisches Ekzem, Empfindlichkeitsekzem, Ekzematose nach Möglichkeit zu stellen.

Bei der Prüfung wird man dabei die verschiedensten im Beruf in Betracht kommenden Stoffe heranzuziehen haben.

Aber nicht nur von außen einwirkende Stoffe können die Haut überempfindlich machen und dann zu allergischen ekzematösen Entzündungen der Haut führen, sondern auch von innen mit dem Blutstrom in die Haut gelangende Stoffe können so wirken, wie die ekzematösen Salvarsan- und Quecksilberdermatitiden zeigen.

Aber auch im Darm können vielleicht durch abnorme Zersetzungsprodukte schädliche Stoffe gebildet und vom Blut resorbiert werden; derartige Darmtoxine können dann in der Haut verankert werden und dadurch ekzematöse Entzündungen hervorrufen. Vor allem scheinen bei Kindern Hautentzündungen (Urtikaria, Strophulus, aber auch Ekzeme) dadurch zustande kommen zu können, daß noch nicht völlig abgebaute Eiweißstoffe von der Darmwand durchgelassen werden und ins Blut gelangen.

Wir haben uns vielfach, besonders bei Kinderekzemen und ebenso bei Urtikaria und Strophulus, bemüht, derartige im Blut kreisende ekzematophore Stoffe dadurch nachzuweisen, daß wir in Anlehnung an die Wildbolzschen Tuberkulin-Urinreaktionen entweder mit dem eingeengten Urin oder mit alkoholischen Ausfällungen aus demselben (nach Bachmann, Kl. Wschr., 1926, Nr. 48) und auch unmittelbar mit dem Blutserum intrakutane Reaktionen vornahmen, um auf diese Weise festzustellen, ob im Harn oder im Serum dieser Ekzemkranken Allergene vorhanden seien. Wir haben aber weder mit dem Eigenserum noch mit dem Harn einwandfreie Überempfindlichkeitsreaktionen feststellen können.

Überhaupt ist das Resultat bei vielen Hunderten von Hautprüfungen auf spezifische Überempfindlichkeit bei Ekzematikern bei uns ein mehr wie bescheidenes gewesen. Abgesehen von einzelnen Fällen, bei denen schon klinisch der allergische Charakter der Hautentzündung nicht zweifelhaft sein konnte (Fälle von Primel-, Pelz- und Streichholzdermatitis, von Jodoform- und Dijodzoldermatitis und von ekzematösen Salvarsan- und Quecksilberdermatitiden) hatten wir fast stets negative Resultate. Bei einer größeren Anzahl ekzematöser Dermatitiden der Hände, Arme und des Gesichtes bei Bäckern, Schlossern, Maschinisten, Malern, Maurern u. dgl. hatten wir fast immer negative, nur einige Male zweifelhafte Resultate, aber nie ausgesprochen positive Ergebnisse; natürlich immer in dem Sinne einer spezifischen Überempfindlichkeit gegen eine einzige Substanz oder eine Gruppe bestimmter Stoffe (Gruppenreaktion); erhöhte

Digitized by Google

Empfindlichkeit gegen die verschiedensten Stoffe beobachten wir bei Ekzematikern natürlich auch recht oft.

Für die Praxis kann man also von diesen spezifischen Kutanprüfungen noch nicht viel erwarten; trotzdem empfehlen wir sehr auf diesem Gebiete weiterzuarbeiten.

Bei unseren Hautprüfungen haben wir abgesehen von den im Beruf des Kranken in Frage kommenden Substanzen auch noch die Tests der verschiedenen Firmen benutzt:

1. die amerikanischen Tests,
2. die Tests der Sächsischen Serumwerke,
3. die Tests der Firma Davis & Parker, London,
4. selbst hergestellte Tests von Prof. KLEWITZ (jetzt Marburg), welche dieser zu seinen Asthmaversuchen benutzt hatte.

Mit den amerikanischen Tests hatten wir ganz wie KLEWITZ bei Asthma so gut wie gar keine positiven Resultate, aber auch bei Verwendung der anderen Tests haben wir nur höchst selten genügend deutliche Reaktionen gesehen; aber selbst in diesen wenigen Fällen war dann der Ausfall des therapeutischen Ernährungsversuches nicht immer einwandfrei positiv.

Eine kurze Besprechung erfordern zum Schluß noch ekzematöse Zustände, deren Entwicklung mit mehr oder weniger Berechtigung auf das Eindringen besonderer Keime zurückzuführen sind (Epidermophytie, dysidrotisches Ekzem, Erosio interdigitalis).

Solange die Rolle der gefundenen Pilze und überhaupt die parasitäre Natur dieser Affektionen noch nicht besser geklärt ist, solange wir die Pilze nicht einmal regelmäßig in der erkrankten Haut nachweisen und die Erkrankung nicht mit Sicherheit durch Einimpfung des Pilzes hervorrufen können, ist es besser, diese Affektion — soweit sie ausgesprochen ekzematösen Charakter haben — noch nicht aus der Ekzemgruppe herauszunehmen.

Daß die beschriebenen Pilze eine Rolle im Verlauf der Erkrankung spielen, daran zweifeln wir nach gewissen Besonderheiten im Verlauf (parasitäres Fortschreiten am Rande) und nach der auffallend guten Wirkung der äußeren Jodtherapie allerdings auch nicht, aber dem können wir durch das Beiwort „mykotisches" Ekzem genügen. Die Rolle der mehr saprophytisch wuchernden Pilze bzw. ihrer Giftstoffe ist hier vielleicht eine ähnliche wie die der schädigenden Substanz bei den allergischen Ekzemen.

Aus unseren Ausführungen ergibt sich zur Genüge, daß auch uns eine weitere Klärung der offenbar verschiedenen Pathogenese der Ekzeme dringend notwendig erscheint und in welchen Richtungen wir diese Klärung zunächst suchen wollen; dagegen halten wir es vorläufig noch für erwünscht, die Ekzemgruppe nicht völlig zu zerreißen, sondern die einzelnen Ekzeme nur durch Beiworte zu charakterisieren.

Digitized by Google

Aus dem Pathologischen Institut der Universität Königsberg

Über die Schwierigkeiten der histogenetischen Ableitung der Naevuszellen

Von

Prof. Dr. C. KAISERLING

Eigentlich sollten alle wissenschaftlichen Arbeiten periodisch wenigstens eine längere Zeit hindurch mit der Aufzählung aller Voraussetzungen beginnen, unter denen allein der folgende Inhalt richtig und verständlich ist. Das scheint nötig, um dem Leser hin und wieder vor Augen zu führen, wie ungeheuer bedingt unser Wissen ist. Aber statt mit einem vielfachen „Wenn" beginnen die Arbeiten meist mit der Aufzählung der Resultate der Vorarbeiter. Je nach deren Autorität werden die Ergebnisse als positiv und richtig angenommen und als Tatsachen gewertet. Dabei wird zumeist von den „objektiv" und „rein materialistisch" eingestellten Forschern still übergangen, was von den Ergebnissen wirklich Tatsache und was Gedankenarbeit ist. Erst langsam beginnt man sich wieder zu besinnen und philosophisch-analytisch sich zu äußern, was noch vor wenigen Jahren als spekulative Naturbetrachtung verdammt wurde. Die „reinen" Naturwissenschaftler strengster Observanz haben ganz vergessen, daß jede mögliche Beobachtung durch die spezifisch menschlichen Sinne zum Hirn geleitet und dort geordnet und gewertet wird, ganz in zwangläufig menschlicher Weise und beeindruckt durch den Zeitgeist, die Art zu sehen und zu denken, die uns ganz unbewußt durch das Milieu aufgeprägt wird. Das wird man besonders dann empfinden, wenn man nach längeren Zeiträumen Fragen wieder bearbeitet, die man einst unter dem Nimbus berühmter Meister studierte. Wenn man dann durch Jahrzehnte eigener Arbeit, eigenen Denkens und Lehrens, eigener Erfahrungen sich verselbständigt hat, regt sich die Kritik am eigenen und weiter am menschlichen Forschen überhaupt. Man bemerkt, daß man den gleichen Gegenstand anders sieht, anders beurteilt als einst, ja, daß man eine andere Sprache spricht, indem der Inhalt der früher gebrauchten Worte begrifflich sich geändert hat oder ganz sinnlos geworden ist. Dann braucht man oft lange, bis man den Entschluß findet, der neuen Erkenntnis auch anderen gegenüber Ausdruck zu geben. Es gibt so viele Menschen, die von dem Positivismus der einmal gefaßten Meinung überzeugt sind, daß sie Leute mit veränderten Anschauungen mit dem geradezu ehrenrührigen Vorwurf der Gesinnungslosigkeit, der Wankelmütigkeit, als minderwertig anschwärzen.

Diese Art mag auf Gebieten zulässig sein, deren Grundlage ein Dogma ist, mit dessen Aufgabe der darüber errichtete Bau ins Wanken gerät. Naturwissenschaftliche Arbeit soll aber möglichst undogmatisch sein und was im Fortschritt der Wissenschaft und Technik Ziel und Ehre ist, Verbesserung, Vervollkommnung, Vertiefung, Erneuerung, darf im Leben des einzelnen keine Schande sein. Zweifel am Dogma ist Sünde, Zweifel an sich und dem Menschenschaffen aber Notwendigkeit und Bedingung richtigerer Erkenntnisse.

Digitized by Google

Empfindlichkeit gegen die verschiedensten Stoffe beobachten wir bei Ekzematikern natürlich auch recht oft.

Für die Praxis kann man also von diesen spezifischen Kutanprüfungen noch nicht viel erwarten; trotzdem empfehlen wir sehr auf diesem Gebiete weiterzuarbeiten.

Bei unseren Hautprüfungen haben wir abgesehen von den im Beruf des Kranken in Frage kommenden Substanzen auch noch die Tests der verschiedenen Firmen benutzt:

1. die amerikanischen Tests,
2. die Tests der Sächsischen Serumwerke,
3. die Tests der Firma Davis & Parker, London,
4. selbst hergestellte Tests von Prof. KLEWITZ (jetzt Marburg), welche dieser zu seinen Asthmaversuchen benutzt hatte.

Mit den amerikanischen Tests hatten wir ganz wie KLEWITZ bei Asthma so gut wie gar keine positiven Resultate, aber auch bei Verwendung der anderen Tests haben wir nur höchst selten genügend deutliche Reaktionen gesehen; aber selbst in diesen wenigen Fällen war dann der Ausfall des therapeutischen Ernährungsversuches nicht immer einwandfrei positiv.

Eine kurze Besprechung erfordern zum Schluß noch ekzematöse Zustände, deren Entwicklung mit mehr oder weniger Berechtigung auf das Eindringen besonderer Keime zurückzuführen sind (Epidermophytie, dysidrotisches Ekzem, Erosio interdigitalis).

Solange die Rolle der gefundenen Pilze und überhaupt die parasitäre Natur dieser Affektionen noch nicht besser geklärt ist, solange wir die Pilze nicht einmal regelmäßig in der erkrankten Haut nachweisen und die Erkrankung nicht mit Sicherheit durch Einimpfung des Pilzes hervorrufen können, ist es besser, diese Affektion — soweit sie ausgesprochen ekzematösen Charakter haben — noch nicht aus der Ekzemgruppe herauszunehmen.

Daß die beschriebenen Pilze eine Rolle im Verlauf der Erkrankung spielen, daran zweifeln wir nach gewissen Besonderheiten im Verlauf (parasitäres Fortschreiten am Rande) und nach der auffallend guten Wirkung der äußeren Jodtherapie allerdings auch nicht, aber dem können wir durch das Beiwort „mykotisches“ Ekzem genügen. Die Rolle der mehr saprophytisch wuchernden Pilze bzw. ihrer Giftstoffe ist hier vielleicht eine ähnliche wie die der schädigenden Substanz bei den allergischen Ekzemen.

Aus unseren Ausführungen ergibt sich zur Genüge, daß auch uns eine weitere Klärung der offenbar verschiedenen Pathogenese der Ekzeme dringend notwendig erscheint und in welchen Richtungen wir diese Klärung zunächst suchen wollen; dagegen halten wir es vorläufig noch für erwünscht, die Ekzemgruppe nicht völlig zu zerreißen, sondern die einzelnen Ekzeme nur durch Beiworte zu charakterisieren.

Digitized by Google

Aus dem Pathologischen Institut der Universität Königsberg

Über die Schwierigkeiten der histogenetischen Ableitung der Naevuszellen

Von

Prof. Dr. C. Kaiserling

Eigentlich sollten alle wissenschaftlichen Arbeiten periodisch wenigstens eine längere Zeit hindurch mit der Aufzählung aller Voraussetzungen beginnen, unter denen allein der folgende Inhalt richtig und verständlich ist. Das scheint nötig, um dem Leser hin und wieder vor Augen zu führen, wie ungeheuer bedingt unser Wissen ist. Aber statt mit einem vielfachen „Wenn" beginnen die Arbeiten meist mit der Aufzählung der Resultate der Vorarbeiter. Je nach deren Autorität werden die Ergebnisse als positiv und richtig angenommen und als Tatsachen gewertet. Dabei wird zumeist von den „objektiv" und „rein materialistisch" eingestellten Forschern still übergangen, was von den Ergebnissen wirklich Tatsache und was Gedankenarbeit ist. Erst langsam beginnt man sich wieder zu besinnen und philosophisch-analytisch sich zu äußern, was noch vor wenigen Jahren als spekulative Naturbetrachtung verdammt wurde. Die „reinen" Naturwissenschaftler strengster Observanz haben ganz vergessen, daß jede mögliche Beobachtung durch die spezifisch menschlichen Sinne zum Hirn geleitet und dort geordnet und gewertet wird, ganz in zwangläufig menschlicher Weise und beeindruckt durch den Zeitgeist, die Art zu sehen und zu denken, die uns ganz unbewußt durch das Milieu aufgeprägt wird. Das wird man besonders dann empfinden, wenn man nach längeren Zeiträumen Fragen wieder bearbeitet, die man einst unter dem Nimbus berühmter Meister studierte. Wenn man dann durch Jahrzehnte eigener Arbeit, eigenen Denkens und Lehrens, eigener Erfahrungen sich verselbständigt hat, regt sich die Kritik am eigenen und weiter am menschlichen Forschen überhaupt. Man bemerkt, daß man den gleichen Gegenstand anders sieht, anders beurteilt als einst, ja, daß man eine andere Sprache spricht, indem der Inhalt der früher gebrauchten Worte begrifflich sich geändert hat oder ganz sinnlos geworden ist. Dann braucht man oft lange, bis man den Entschluß findet, der neuen Erkenntnis auch anderen gegenüber Ausdruck zu geben. Es gibt so viele Menschen, die von dem Positivismus der einmal gefaßten Meinung überzeugt sind, daß sie Leute mit veränderten Anschauungen mit dem geradezu ehrenrührigen Vorwurf der Gesinnungslosigkeit, der Wankelmütigkeit, als minderwertig anschwärzen.

Diese Art mag auf Gebieten zulässig sein, deren Grundlage ein Dogma ist, mit dessen Aufgabe der darüber errichtete Bau ins Wanken gerät. Naturwissenschaftliche Arbeit soll aber möglichst undogmatisch sein und was im Fortschritt der Wissenschaft und Technik Ziel und Ehre ist, Verbesserung, Vervollkommnung, Vertiefung, Erneuerung, darf im Leben des einzelnen keine Schande sein. Zweifel am Dogma ist Sünde, Zweifel an sich und dem Menschenschaffen aber Notwendigkeit und Bedingung richtigerer Erkenntnisse.

Digitized by Google

Erstaunlich ist namentlich auch die Uberschätzung des Schrifttums. Das ist vielleicht noch ein Rest aus jenen Zeiten, wo das gesprochene und weit mehr noch das geschriebene Wort, das Buch eines anerkannten Urhebers die Grundlage für die weitere Diskussion gab. Je gewichtiger der Autor, um so weniger war Zweifel erlaubt am Worte, und schließlich war das Buch der Quell aller Weisheit bei den Nachfahren geworden. Sie hatten vergessen selber zu sehen und zu denken und gelernt, gehorsam zu glauben. Was sich etwa an Zweifeln regte oder gar als unrichtig erwies, wurde in gelehrten Auslegungen umgedeutet. Die Werke des Aristoteles und Galen und ihrer Kommentatoren haben mehr als eineinhalb Jahrtausend das medizinische Denken, Handeln und die freie Forschung gebannt, bis Vesal und Theophrastus Bombastus von Hohenheim, gen. Paracelsus, die ärztliche Welt wieder auf das Buch hinwies, das allein einen unmittelbaren göttlichen Ursprung beanspruchen darf, die Natur selber. Ich habe in meiner Gedächtnisrede auf meinen Lehrer Orth die Literatur als einen Kirchhof bezeichnet. Jede Arbeit, die neu erscheint, ist ein neuer Gedenkstein. Nicht Stein und Leichnam sind Leben, sondern lebend sind die Wanderer über dem Totenacker, lebend sind die Gedanken, die ihnen durch die Hügel und Kreuze geweckt werden. Können es die gleichen Gedanken, das gleiche Streben, das gleiche Wissen und Können sein, wie bei den stillen Schläfern dort unten? Niemals, so wenig es die gleichen Personen sind, die vor dem Hügel stehen und unter ihm ruhen. Kein Verständiger wird das bestreiten können. Genau so verhalten sich Autor und Leser, Objekt und Abhandlung darüber. Und kann jemand dasselbe denken und im Geiste sehen und erleben oder mit leiblichen Sinnen wahrnehmen, was ein anderer beschreibt? Auch nicht. Er kann es vielleicht ahnen, wenn er ähnliches durchforschte, wenn er sich die Mühe nimmt, so zu lesen und zu denken, wie der Schreiber es tat. Es ist nicht nur schwer, sich seiner selbst zu entäußern, es ist fast unmöglich, ohne persönliche Einwirkung und Lehre beim gemeinsamen Studium des gleichen Dinges. Wie viel schwerer ist das alles aber aus dem geschriebenen Worte. Es gehört schon die ganze Unbekümmertheit des modernen vielschreibenden und viellesenden Genossen des papiernen Zeitalters dazu, diese fast unüberwindliche Klippe des Verstehens zu übersehen und nicht als Qual zu empfinden, ja als einen Fluch für den von der Oberfläche zur Tiefe strebenden Menschen. Es ist wahrlich Zeit, daß man sich auf Wesen und Wert der Worte, der Sprache besinnt und den Verwirrung, Irrtum, Verzweiflung an allem Menschenwerk stiftenden Mißbrauch der Worte sich klarmacht und meidet.

Wie das möglich ist, gehört nicht hierher, aber als erschreckendes Beispiel des Mißbrauches und der Notwendigkeit der Besinnung möge hier das Wort genannt sein: Naevus.

Die Beschäftigung mit ihm wurde für mich notwendig durch ein übereiltes Versprechen, für das Handbuch der Haut- und Geschlechtskrankheiten den anatomischen Teil des Kapitels „Naevi" zu bearbeiten, das Walter Scholtz übernommen hatte. Wenn ein Handbuch ein Generalreferat des Schrifttums ist, so war die Aufgabe leicht. Man zieht alle erschienenen Arbeiten aus, gruppiert sie, spiegelt schriftlich wieder,

Digitized by Google

was man gelesen hat. Je weniger man eigene Kenntnisse, Erfahrungen, Gedanken hat, je jünger man ist und je näher der Schule, um so besser wird man diese Arbeit machen. Wenn aber ein Handbuch der geistige Extrakt des bisher Erlebten und wissenschafilich Erforschten ist, eine Abrechnung bis zur Gegenwart, damit aus ihr ein Weg für die Zukunft ersichtlich wird, dann sieht die Sache anders aus. Dann versinken Zeitschriften, Bücher, Autoren, und der nüchterne, sachliche Kern des Gegenstandes tritt hervor, statt der berauschend schönen Venus steht schließlich ein Skelett auf dem marmornen Sockel.

Als ich mich für das zweite „Wenn" entschied, war ich alsbald in der unangenehmen Lage, mit den Hilfen wissenschaftlicher Kritik den begrifflichen Inhalt des Wortes „Naevus" zu erfassen oder anders gesagt zu definieren, abzugrenzen, worüber ich a. a. O. berichten werde. Vermutlich wird der dermatologische Fachmann darob sich ebenso wundern, wie ich als dermatologischer Laie erstaunte, was man alles unter dem Namen „Naevus" zusammengebracht hat, als ob es nie eine pathologische Histologie und wissenschaftliche Systematik gegeben hätte.

Nachdem unter Berücksichtigung dieser beiden Momente alle Pigment- und Haarabweichungen, die Gefäß- und Drüsenbildungen sowie die Papillome abgesondert waren, blieben noch eine Reihe von Veränderungen besonderer Art übrig, die man, wenn man den unsicheren Namen nicht ganz aufgeben will, als Naevi bezeichnen könnte. Die Definition dafür lautet etwa: Naevi sind angeborene oder im späteren Leben aufgetretene umschriebene Mißbildungen (Dysplasien, Hamartien bzw. Choristien nach ALBRECHT) der Haut, deren besondere Eigenart die Bildung von nicht ausdifferenzierten Epithelabkömmlingen in dem bindegewebigen Teil der Haut ist. Die Bildung geschieht, wie fast alle Beobachter betonen, durch amitotische Zellteilung, ist durchaus gutartig und von engbegrenzter Ausdehnung. Diese Zellen sind als Naevuszellen lange bekannt. Es gibt unter ihnen verschiedene Grade der Kataplasie, die bis zur Meristombildung [FISCHER-WASELS (3)] gehen kann.

Trotz dieser langatmigen Umschreibung bedarf ein Begriff „Epithelabkömmlinge" wohl noch einer besonderen Erörterung, der eine gerade in der Gegenwart wieder lebhaft diskutierte Frage berührt, die genetische Stellung des Epithels im allgemeinen und der Naevuszellen im besonderen. Gewöhnlich lautet die Frage: Sind die Naevuszellen epithelial oder mesodermal? Für die aus ihnen angeblich hervorgehenden Geschwülste würde die Frage dann lauten: Handelt es sich um Karzinome oder Sarkome?

So verbreitet die Antithese: Entweder — oder, ja — nein, falsch — richtig, gut — böse und was der polaren Gegensätze mehr sind, im menschlichen Denken auch ist, so unzweckmäßig ist sie in der Praxis der naturwissenschaftlichen Forschung. Nur absolutes Wissen oder jener Glauben, der Berge versetzt, kann absolute Entscheidung verlangen. Wer aber, wie ich, an absoluter Erkenntnis der objektiven Welt zweifelt, muß sie von vornherein ablehnen. Man kann untersuchen, was für und was gegen eine Behauptung spricht, muß aber stets eingedenk bleiben der Möglichkeit, daß die Behauptung überhaupt falsch oder unvollständig ist. Also muß ich ausdrücklich feststellen, daß ich mit der Bezeichnung der Naevuszellen als „Epithelabkömmlinge" sie nicht als Epithelzellen be-

Digitized by Google

zeichnet haben will. Das soll weder eine Sophisterei noch ein Herumdrücken um eine meiner Überzeugung nach vorläufig unmögliche Entscheidung sein, sondern es ist mir tiefster Ernst mit dem Worte. Wenn der Sohn eines Mediziners Schauspieler wird oder Tischler, so ist er ein Arztabkömmling, aber selber kein Arzt. Kein Mensch kann sagen, wie er zu den schauspielerischen Gaben gekommen ist, oder warum die akademischen Talente des Vaters im Sohne sich so völlig verloren haben, daß er nur noch ein bescheidenes Handwerk erlernen kann. Oder, wenn der Enkel eines Schmiedes Leiter einer weltumspannenden Fabrik wird, glaubt im Ernst ein verständiger Mensch, daß nur die Chromosomen des Großvaters daran schuld sind und nicht zahlreiche äußere und innere Umstände, welche sich weder vorausahnen noch vorausbestimmen lassen? Warum soll etwas, was dem ganzen Individuum in seinen Nachkommen zustoßen kann, nicht auch einzelnen Zellindividuen passieren können? Gewiß, ich weiß, Analogien sind Fiktionen, Beispiele hinken, aber Gleichnisse sollen auch nicht beweisen, sondern zum Nachdenken anregen.

Wenn ich richtig gelernt und Gesehenes richtig gedeutet habe, nehmen von den Hautorganen Haare, Talg-, Schweiß-, Schleim-, Speicheldrüsen ihren Ausgang von den Deckepithelien, von der Epidermis, aber sie werden eine selbständige, spezifisch gestaltete und funktionierende Zellart. Sie gleichen — vielleicht mit Ausnahme der Haarbalgzellen — ihren Stammzellen gar nicht mehr, und ohne die Entwicklungsgeschichte würde niemand mit normalen Augen auf den Gedanken kommen, sie für Epidermiszellen zu halten. Noch weniger dürfte das der Fall sein bei Schilddrüsenzellen oder den Ganglienzellen des Hirns.

Um diese verschiedenen Zellarten noch unter einen gemeinsamen Zusammenhang zu bringen, muß man die genetische Hypothese zu Hilfe nehmen und zu dem Begriff des „äußeren Keimblattes" greifen. Der polaren Veranlagung des Verstandes ist es ein Bedürfnis, dazu gegensätzlich ein „inneres" und endlich ein „mittleres" Keimblatt zu konstruieren. Warum in aller Welt hat man diese Dreieinigkeit als Grundlage erfunden und nicht alles, wie es doch erweislich in der Tat ist, unitarisch als Keimderivate bezeichnet? Man will einer heuristischen Fiktion Realität geben, weil es didaktisch bequem ist und entfernt sich von der Wirklichkeit. Das mittlere Keimblatt stammt, soviel ich weiß, unbestritten von den ersten Zellteilungen ab. Diese ganze erste und jede weitere Entwicklung ist uns vorläufig in ihren Ursachen so völlig unverständlich, daß wir sie als Wunder bezeichnen müssen. Man brauchte Namen für die einzelnen Erscheinungen, der Verstand gab den Worten immer neuen Inhalt, den die Augen nicht sahen, und so kam die Keimblattlehre zustande. Sie ist nichts weiter als eine Fiktion, eine sehr willkürliche Teilung eines fortlaufenden Prozesses, meinetwegen ein Dogma der Embryologen, aber eine gefährliche Quelle von Mißverstehen und Irren.

Was den angeblichen ektodermalen Zellabkömmlingen geschah, widerfuhr den ento- und mesodermalen, und so wurde der ungeheuren Vielheit der Zellsorten und Zellindividuen ein sehr plausibles genetisches Schema aufgeprägt. Dies ist so einfach, bequem und einleuchtend, daß man nur selten Gelegenheit findet, über seine Berechtigung nachzudenken. Wer sich ihm aber gläubig unterwirft, dem geht es eines Tages wie den

Digitized by Google

meisten Deutschen in der Inflation mit ihrem Glauben, daß eine Mark ein bestimmter Wert sei. Sie war ein Wort, kein Wert von Wert.

In der Gegenwart mehren sich die Stimmen, welche an dem Werte der Keimblattlehre nagen. Die alte VIRCHOWsche Lehre der Krebsentwicklung aus dem Bindegewebe taucht wieder auf und die Entstehung der Epidermiszellen und ihres Stratum germinativum aus sich heraus wird bestritten. Man möchte das mesodermale Gewebe, insbesondere die Gefäßzellen für ihre Produktion verantwortlich machen, besonders bei der Entwicklung der Epidermiskrebse. Arbeiten von BOSTRÖM (1), STÖKKENIUS (5), H. MÜLLER (2), OBERHOFF (4) gehen in dieser Richtung. Sie entscheiden die Frage nicht, denn sie bringen keine neue Methodik, sondern nur Umdeutungen allbekannter Bilder, aber sie rühren auf und spornen an, an einem liebgewordenen Glauben zu zweifeln. Wer mehr als 30 Jahre bemüht war, die in mikroskopischen Präparaten gesehenen Zellen zu erkennen nach Ursprung und Wesen, kennt die Schwierigkeiten, aus einem Zustande ein Geschehen zu enträtseln.

So habe ich denn jetzt wieder mit gereifterer Erfahrung an einem großen Material von Naevi versucht, nach irgend einer Seite hin eine Entscheidung zu treffen. Aber ich kann nur sagen: Alles was man sieht, läßt sich ohne Zwischenhypothesen vorläufig nur so deuten, daß die Naevuszellen zu irgend einer Zeit dem Produktionsdrange der Epidermis ihren Ausgang verdanken. Wie die Epidermis ihre Abkömmlinge bildet, konnte ich nie sehen. Ohne Ernährung, ohne Konnex mit der Kutis und ihren Zellen und Gefäßen scheint es nicht zu gehen. Auch nicht jede Epidermiszelle kann Anhangsprodukte liefern, aber es ist vorerst unmöglich herauszufinden, welche von ihnen eine Produktionsfähigkeit haben, wodurch diese ausgelöst ist und zu welchem Resultat sie etwa führen kann. Das gilt von der normalen wie von der pathologischen Entwicklung. Erst die vollendete Tatsache ist wahrnehmbar. Aber ich möchte doch vor einem falschen Worte warnen, daß sich oft in der Literatur und auch bei H. MÜLLER häufig findet, gewisse Zellen als „embryonal" zu bezeichnen. Embryonal hat nur Berechtigung beim Embryo. Ein Erwachsener hat keine embryonalen Zellen mehr! Aber er hat Zellen mit unentfalteten Entwicklungsmöglichkeiten, er hat Zellen ohne bis zum Einpassen in das Schema vollendete Differenzierung. Das kann man für jedes Gewebe behaupten, wenn sie auch nicht für alle in gleicher Menge und Valenz vorhanden sind. Strikte beweisen kann man's aus dem histologischen Präparat auch nicht, aber erschließen mit der Sicherung, daß alle unsere Verstandeskonstruktionen falsch sein können. Es ist nicht einzusehen, daß nur das sogenannte mesenchymale Gewebe, insonderheit die Gefäßzellen, regenerationsfähig, aus- und umbildungsfähig sein sollen und die sog. Epithelien nicht. Was man nicht versteht oder genau in allen Phasen der Entwicklung verfolgen kann, darf man deshalb nicht leugnen. Solange man es nicht besser beweisen oder mit besseren Gründen bestreiten kann, ist die Annahme einer Epithelentwicklung zu Haaren, Drüsen usw. durchaus zulässig, ebenso die Annahme, daß diese Differenzierung aus allerdings unbekannten Gründen nicht das regelrechte Endziel zu erreichen braucht, sondern bei einem indifferenten Stadium halt macht. Manches wird ein Haar, manches ein verkümmertes

Digitized by Google

Haar und manches nur ein Zellzapfen. Manche Haaranlagen verlieren den Zusammenhang mit der Oberfläche, manche indifferenten Zellzapfen auch. Manchmal bilden sich solche Rudimente zu Epidermiszysten um, wachsen aus sich weiter. Naevi sind eine unerschöpfliche Fundgrube für solche Vorkommen. Oft gehen diese Sachen aber ganz oder teilweise zurück, und man findet nur ein paar atrophische Zell- oder Faserzüge. Freilich ist das erschlossen aus Vergleichen und kann falsch sein, aber auch der kritischste Untersucher wird auch bei langjähriger Übung immer wieder zu solchen Ergebnissen kommen. Warum dann später wieder ein Eigenwachstum anhebt, kann man nicht sagen. Wer wie H. MÜLLER „Hormone" annimmt, mag's tun, aber möge bedenken, daß er für ein x ein y setzt und gar nichts weiter gewinnt als ein neues Wort. Ebenso wenig ist gewonnen, wenn man einen bekannten Begriff, wie z. B. Regeneration, mißbraucht und Wiederersatz verlorenen Gewebes umbildet zu Neubildung überhaupt. Man hat das seichte Erkenntnisbächlein tückisch trübe gemacht. Naevuszellen — übrigens ist es sehr ähnlich beim Krebs — sind neugebildete Zellen, nicht Regeneration. Daß sie aus Gefäßzellen bzw. Uferzellen hervorgehen, ist vorerst nicht erweislich, wohl aber ihre vielfachen Beziehungen zu Epithelprodukten. Nur werden die Zellen keine Epithelzellen, sondern bleiben in einem indifferenten Stadium stecken oder aber sie mißraten. Daher habe ich geglaubt, sie als Epithelabkömmlinge bezeichnen zu dürfen, aber nicht mehr.

Daraus ergibt sich als weitere Folgerung, daß die aus Naevi hervorgehenden malignen Tumoren streng genommen nicht unter die beiden Gruppen Krebs oder Sarkom gerechnet werden können, wenn man diesen Begriffen nicht nach ihren gegenwärtig angenommenen Definitionen Gewalt antun will. Auch hier dämmert eine neue Besinnlichkeit heran, indem man die polare Gegensätzlichkeit von Krebs und Sarkom als übertriebene Schematisierung erkennt. Darin gebe ich H. MÜLLER völlig recht, daß die Ursache hierfür in der Keimblattlehre strenger Observanz liegt. Sie erscheint, wie oben gesagt, auch mir unrichtig, mindestens aber unzweckmäßig und zu eng gefaßt. Die histogenetische Betrachtung ist ganz gut für normale Organe, aber sie verleitet zu gefährlichen Zusammenfassungen und Vereinfachungen und gerät völlig ins Gebiet der Märchen, wenn sie von der Ontogenese auf die Phylogenese weitergreift. Für die Mißbildung von Zellen aber ist diese Betrachtungsweise noch bedenklicher, so üblich und bequem sie auch sein mag. Alles Streben nach Einfügen in ein Schema macht kurzsichtig und beschränkt dem Objekt gegenüber. Dazu gehört auch die starre Spezifitätslehre der Zellen und die Zellenlehre selber. Näher darauf einzugehen ist hier nicht möglich, aber es wird Zeit, daß man allgemeiner als jetzt zu einer größeren Besinnlichkeit bei der Untersuchung der Gewebe kommt, um freier und objektiver zu werden und Objekt und Gedanken über das Objekt besser zu trennen und aneinander anzupassen.

Tun wir das bezüglich der Naevuszellen, so müssen wir sie vorläufig ansehen als eine besondere Zellart, die beim Epithelwachstum — die Mitwirkung des gefäßhaltigen Bindegewebes, Stromas ist selbstverständlich — entstanden sind. Ihr Ursprung aus Gefäßwand oder Gefäßuferzellen ist nicht erweislich, so verführerisch auch mitunter diese An-

Digitized by Google

nahme sein mag. Nebeneinander heißt nicht auseinander entstanden. Epithel und Bindegewebe sind nicht unabhängig voneinander, sondern verändern sich gleichzeitig. Eine besondere Gefahr der Täuschung bieten gleichzeitig entzündliche Veränderungen, die bei den Naevi um so leichter vorkommen, je mehr sie erhaben und traumatischen Einflüssen ausgesetzt sind oder ihren Träger zu „therapeutischen" Maßnahmen veranlassen. Da finden sich dann Kapillarsprossen und Uferzellenvermehrung bis zwischen die Epithelien vordringend. Denn auch das ist ein Aberglauben, daß derartige Zellen nicht im Epithellager vorkämen. So gut Leukozyten und Lymphozyten „durchwandern", können das auch die ebenfalls wanderfähigen histogenen Zellen. Ich empfehle die entzündlich gereizte Mundhöhlenschleimhaut und die Portio uteri, den Kehlkopf für solche Studien. Aus Zellausläufern, schwanz- oder sternförmigen Bildungen auf mesenchymale Abkunft zu schließen, ist auch nicht zulässig. Man erinnere sich an die in manchen Epidermiskrebsen, Adamantinomen u. a. vorkommenden Zellen.

Der neuerdings wieder von den oben genannten Autoren versuchte Beweis des mesenchymalen Ursprungs der Epithelien und Krebszellen kann noch nicht als gelungen angesehen werden. Man darf von einzelnen verführerischen Stellen nicht verallgemeinern, sondern tut besser, immer auf das Ganze zu sehen und verschiedene Körperregionen zum Vergleich heranzuziehen. Wenn jemand, der wie UNNA ein Leben lang Haut mikroskopisch studiert hat, das Epithel für ein spezifisches Gewebe hält, soll man die Meinung solcher Forscher nicht zu leicht beiseite schieben. Dagegen läßt sich die Annahme, daß auch das Mesenchym sich beim Menschen ebenso ausdifferenziert wie die Epithelien, unschwer durch die Untersuchung der Gewebe erhärten. Wir kennen seine Wandlungsfähigkeit aus der Lehre von der Entzündung und Regeneration recht genau, aber daß es Epithel im heutigen Sinne des Wortes bildet, das ist nur wenigen geglückt zu sehen oder, sagen wir lieber, zu glauben. Die Abhängigkeit der einzelnen differenzierten Zellen und Gewebe voneinander und ihre unabhängige Wechselwirkung wird heute immer offenbarer, aber ebenso die Variation und Mutation. Ich möchte daher empfehlen, lieber einstweilen mit der Sammlung von Tatsachen fortzufahren, bis sich eine Regel nach dem Gesetz der großen Zahlen ableiten läßt und nochmals betonen, daß wie alles Menschenwissen auch das histologische auf Sinneswahrnehmung und verstandesmäßiger Verarbeitung der Eindrücke beruht, also nie objektiv, sondern immer subjektiv, ins Ungemessene variabel, ist.

Literatur

1. BOSTROEM, E., Der Krebs des Menschen. Leipzig 1928. — 2a. MÜLLER, H., Eine einheitliche Erklärung für die im menschlichen Körper vorkommenden geweblichen Neubildungen. Virch. Arch., 1928, Bd. 269, S. 105ff. — 2b. MÜLLER, H., Über Regeneration. Verh. d. dtsch. path. Ges. Wiesbaden, 1928, 23. Tagung. — 2c. MÜLLER, H., Die histologische Übereinstimmung zwischen Epithelregeneration und Krebsbildung. Zschr. f. Krebsforschung, 1929, Bd. 28, S. 383ff. — 3. FISCHER-WASELS, B., Metaplasie und Geschwulstbildung. Handb. d. norm. u. path. Physiologie, 2. Teil, Bd. 14, H. 2. Springer, Berlin 1927. — 4. OBERHOFF, K., Über Leberzirrhose im Kindesalter und über Leberregeneration. Zschr. f. Kinderhlk., 1929, Bd. 47, S. 51ff. — 5. STÖCKENIUS, Über den geweblichen Aufbau des weichen Naevus. Virch. Arch., 1925, Bd. 255, S. 384ff.

Digitized by Google

Aus der dermatologischen Abteilung des städtischen Krankenhauses Danzig
(Direktor: Dr. Otto Nast)

Über Lues latens

Von

Dr. Otto Nast

Der Begriff der Lues latens hat sich seit der Einführung der Untersuchung der Zerebrospinalflüssigkeit präzisiert, nicht verändert. Unter Lues latens faßt man alle diejenigen Fälle von Lues zusammen, die nicht geheilt sind und zur Zeit keine luischen Erscheinungen haben, gleichgültig ob die WR im Blut positiv oder negativ ist.

Der positive Blutbefund wird als „serologisches Rezidiv" bezeichnet und in die Lues latens einbezogen. Diese Bezeichnung ist irreführend. Denn es handelt sich nicht um einen Rückfall, sondern vorläufig nur um einen Immunitätszustand, der vor der Einführung des Salvarsans, d. h. der Chemotherapie, das allein mögliche und erstrebenswerte Resultat bedeutete. Auch die von Neisser angegebene intermittierende Quecksilberkur störte diese Eigenimmunisierung und schaffte genau so wenig Sicherheit vor späteren meningealen Erkrankungen wie die alte Schmierkur.

Aber alle anderen Fälle mit Rezidiven gehören nicht zum Begriff der Lues latens, also nicht Gefäß-, Herz- und meningeale Erscheinungen.

Ehe man also einen Fall, der sonst der Lues latens angehören würde, dieser zurechnet, muß die Lumbalpunktion ein negatives Resultat ergeben haben. Dann ist selbst ein „geheilter" Fall, dessen Heilung noch nicht feststeht oder überzeugend ist, eine Lues latens.

Eine positive Liquorinfektion bezeichnet man beim Fehlen klinischer Erscheinungen mit Liquorlues und Meningorezidiv, bei meningealen klinischen Erscheinungen mit Meningitis luica, Lues cerebri usw.

Diese Präzisierung bedingt unser therapeutisches Handeln.

Alle Rezidive mit Ausnahme des „serologischen" im Blut müssen behandelt werden: klinische selbstverständlich, Herz- und Gefäßlues ebenfalls, Liquorlues und Meningorezidiv auch, weil ein positiver Befund des Liquors die Anwartschaft auf einen nervösen Ausfall noch viel eher gibt als ein vorläufig noch negativer.

Dagegen muß man sich überlegen, ob man eine Lues latens mit oder ohne positive WR behandeln soll oder nicht.

In einem speziellen Fall ist die Behandlung der Lues latens unbedingt notwendig, nämlich bei der schwangeren Luikerin zu jedem Zeitpunkt der Schwangerschaft, nicht aber bei der stillenden Mutter, wenn das Kind ohne klinische Erscheinungen ist und negativen Blut- und Liquorbefund hat.

Es ist zugegeben, daß auch ohne Behandlung besonders bei Lues latens mit negativer WR ein gesundes Kind geboren, und daß durch die

Digitized by Google

Behandlung syphilitisches Virus mobilisiert werden kann. Trotzdem muß die Sorge für ein gesundes Kind der leitende Gedanke bei der Behandlung gegenüber allen anderen Überlegungen sein. Und da gerade das Salvarsan bei der kombinierten Kur die Grenzmembran zwischen Plazenta und Uterus passiert, so kann man bei therapeutischem Handeln eher auf ein gesundes Kind hoffen als bei Unterlassung der Behandlung. Ganz anders sind natürlich die Überlegungen bei klinischen Erscheinungen der Mutter. Dies steht hier nicht zur Diskussion. Man schädigt eine Mutter, die früher vielleicht nur durch die Geburt eines syphilitischen Kindes krank geworden ist, nicht, wie die Erfahrung lehrt, im Sinne einer Provokation, weiter aber auch keine Mutter, die zur Heilung ihrer frisch erworbenen Syphilis nicht genügend behandelt worden war. Da gilt dann dasselbe, was ich weiter unten ausführe. Man kann aber auch annehmen, daß die Frau schon durch ihren Uterus mehr als der Mann vor der Infektion der Meningen geschützt ist, wie ich dies schon 1921 ausgesprochen habe. Eine stete Liquorkontrolle ist auch da erforderlich.

Bei der stillenden Mutter mit Lues latens und positiver WR ist der Überschuß an Abwehrkräften so groß, daß das Kind ja schon im Mutterleib so viel mitbekam, um gesund zur Welt gekommen zu sein und für die Zukunft günstiger in seinem Immunitätsverhältnis daran ist, als wenn bei der Mutter durch Salvarsan und Hg „mobilisiert" worden wäre. Bei klinischen Erscheinungen des Kindes hat man sich selbstverständlich ganz anders zu verhalten.

Wir kommen nunmehr zur Beurteilung der Lues-latens-Fälle mit positiver Blutreaktion. Der serologische positive Befund zeigt uns an, daß vorläufig ein Gleichgewicht zwischen den Infektionserregern, also den Spirochäten, und der Eigenabwehr des Organismus besteht. Wird dieses Gleichgewicht zugunsten der Spirochäten gestört, so haben wir ein klinisches Rezidiv. Dies muß dann behandelt werden.

Behandeln wir aber vorher; was geschieht dann? Unsere Erfahrung hat gezeigt, daß energisch behandelte Lues latens, d. h. so behandelt mit Hg und Salvarsan wie eine frische sekundäre Lues, im Laufe der Jahre in das spätsekundäre bzw. tertiäre Stadium kommen kann, oder daß nach Jahren die WR wieder positiv wird. Mit vieler Mühe ging man einst daran, die positive WR zu bekämpfen, um schließlich doch wieder nach Jahren dasselbe Resultat zu erzielen oder höchstens Tertiarismus. Gelänge das letztere immer, so könnte man vielleicht zufrieden sein. Jodkali würde für die Zukunft im allgemeinen genügen. Dagegen würde die positive WR wieder zu mindestens derselben Behandlung Veranlassung geben können. Doch wer wollte dies seinen Patienten zumuten?

Unsere Kurven haben noch keine Liquor-Provokation gesetzt. Ganz anders steht es aber mit geringeren Kuren. Hier ist die Gefahr der Liquor-Provokation viel größer und um so größer, je kleiner die Unterstützung der Eigenabwehr durch Hg ist und je nachdem Wismut oder Salvarsan oder eine Kombination gegeben wurde.

Sind die Fälle nicht alt, früher immer „verzettelt", behandelt, ohne im Liquor provoziert worden zu sein, so kann man mit Ruhe das Rezidiv abwarten. Man verliert keine Zeit dabei. Denn bei länger dauernder

Digitized by Google

Latenzzeit schwächt sich auch das Virus ab und die Möglichkeit bei Eintritt des Rezidivs mit dem rezidivkräftigen Rest fertig zu werden, wächst. Dazu kommt, daß die ständig positiv bleibende Blutreaktion nach unseren Erfahrungen einen großen Schutz für den Liquor darstellt.

Auch aus diesem Grund warten wir stets das Rezidiv ab.

Es sei kurz bemerkt, daß auch bei Ehegatten, von denen der eine Teil Luiker ist, Abwarten am Platze ist. Denn selbst wenn eine Infektion des anderen Teiles erfolgen sollte, so muß man heute der Therapie und hauptsächlich der frühzeitigen Diagnostik so viel zutrauen, daß man, allerdings wenn keine Störungen in der Behandlung eintreten, eine Heilung versprechen kann.

Selbst wenn wir von Salvarsan- und Hg-, Salvarsan- und Wismut-, Salvarsan-Wismutbehandlung absehen und nur Hg-Injektionen oder Schmierkur verordnen, kämen wir genau zu demselben Resultat, wie wenn wir das Rezidiv abwarten. Dabei ist es dann gleichgültig, ob wir ein jüngeres oder älteres Latenzstadium vor uns haben. Beim jüngeren Fall ist die Rezidivkräftigkeit der Spirochäten größer, stärker aber auch die Abwehr. Therapeutisch befinden wir uns dann dem frischen Stadium der Lues gegenüber, das in der üblichen Weise mit hohen Dosen von Hg und Salvarsan behandelt wird. Beim älteren Fall ist die Rezidivkräftigkeit der Spirochäten schwächer, schwächer aber auch die Abwehr. Wir nähern uns also auch so dem spätsekundären und tertiären Stadium. Die Therapie ist dann einfach und wenig eingreifend. Jod genügt in den meisten Fällen, zur Unterstützung kämen höchstens noch Schmierkuren mit Schwefelbädern oder ZITTMANNsche Kur mit Hg in Frage.

Daher warten wir das Rezidiv ab und verordnen nur Jod im Frühjahr und Herbst.

Wir kommen weiter zur Beurteilung der Lues latens mit negativer Blutreaktion.

Was würde man nun bei der Behandlung einer Lues latens mit negativer WR erreichen? Je mehr die Behandlung einer „Grenzheilung" gleichkommt, desto geringer würde die Gefahr des klinischen Rezidivs sein und desto später würde dieses Rezidiv auftreten, desto geringer wäre auch die Gefahr einer späteren Liquorinfektion. Eine stete Blutkontrolle wird das serologische Rezidiv vorher anmelden und Kontrollen der Rückenmarksflüssigkeit überzeugen, daß nach wie vor eine Beteiligung des Zentralnervensystems nicht besteht. Eine erneute Kur im Latenzstadium nach Wochen und Monaten der früheren Behandlung würde nur eine Provokation eines syphilitischen Prozesses irgend welcher Art hervorrufen können, weil das derzeitige günstige Immunitätsverhältnis gestört wird, und zwar in zweierlei Richtung: a) die Rezidivkräftigkeit der Spirochäten wird vorläufig verstärkt, da die Eigenimmunisierung durch Salvarsan gestört wird, b) durch die Salvarsanschädigung der Spirochäten wird die Eigenabwehr des Organismus zeitweise herabgesetzt; trotz der Unterstützung mit Quecksilber wird sich die Abwehr erst allmählich stärken.

Will man also trotz alledem behandeln, so muß man zu einem solchen Kurmaß greifen, das der Patient nur unter großen Schwierigkeiten körperlicher, seelischer und pekuniärer Natur ertragen müßte, ganz

Digitized by Google

abgesehen davon, daß man derartige Kuren oftmals unterbrechen muß oder Komplikationen erlebt, die allein schon den Patienten schädigen können.

Mit einer nicht zu Ende geführten Kur bzw. Kurschema schadet man mehr als man nutzt.

Also ist auch hier Abwarten am Platze, Jod im Frühjahr und Herbst.

Zusammenfassung: Lues latens mit positiver oder negativer WR wird nicht behandelt. Das Rezidiv wird abgewartet. Strengste Liquorkontrolle ist notwendig. Ausnahme machen nur Schwangere in jedem Zeitpunkt der Schwangerschaft. Selbst bei Eheleuten wird eine eventuelle Infektion des anderen Teiles nach Eintritt des Rezidivs in Kauf genommen, da mit einer Heilung bei dem heutigen Stand der Therapie zu rechnen ist. Das Wohl des Luikers soll stets die Richtschnur für die Therapie sein, nur während der Schwangerschaft steht die Gesundheit des zu erwartenden Kindes an erster Stelle.

Hereditärer symmetrischer systematisierter Naevus aplasticus bei 38 Personen

Von

Dr. A. Brauer in Danzig

Mit 2 Abbildungen im Text

Durch die von Meirowsky aufgestellte Theorie von der keimplasmatischen Bedingtheit der Muttermäler und das von ihm und Leven gesammelte große Belegmaterial für den von ihnen angenommenen phylogenetischen Charakter der Naevi ist unsere bisher recht uneinheitliche Auffassung von der Natur der Mäler auf eine feste Grundlage gestellt worden. Die gegen diese Theorie erhobenen Einwände wie z. B. die Korrelationsrechnung haben, wenn sie sich auch nicht als stichhaltig erwiesen haben, doch durch die Notwendigkeit, sich mit ihnen auseinandersetzen zu müssen, zur weiteren Klärung und Festigung dieser Anschauung beigetragen.

Da im Gegensatz zu einer sehr verbreiteten Volksmeinung immerhin nur verhältnismäßig wenige Familien bekannt geworden sind, in denen an denselben Körperstellen lokalisierte Mäler gleicher Art erblich sind, sei über einen Naevus berichtet, der, an sich schon recht selten, dadurch besonderes Interesse verdient, daß er unter 155 Personen in 5 Generationen bei nicht weniger als 38 Familienmitgliedern nachgewiesen werden konnte.

Träger der hier beschriebenen Affektion sind Nachkommen einer der zahlreichen im 16. Jahrhundert aus Holland eingewanderten Familien, die u. a. nach den in ihrer alten Heimat üblichen Methoden das Weichseldelta trockengelegt und in fruchtbaren Ackerboden umgewandelt haben. Stammvater ist Johann Jakob van Bargen (Nr. 1 der Nachfahrentafel), dessen Nachkommen meist van Bergen heißen. Bei den Nachforschungen nach den Familienmitgliedern wurde ich durch die mühevolle Arbeit des gleich-

Digitized by Google

falls mit der „Familienmarke" versehenen Gustav van Bergen (Nr. 7) weitgehend unterstützt. Die Angaben sind, soweit sie sich auf verstorbene Familienmitglieder beziehen, stets von mehreren Personen verbürgt. Die anderen sind bis auf verhältnismäßig wenige, meist außerhalb der Grenzen der Freien Stadt Danzig und Ostpreußens wohnenden, von mir selbst untersucht worden.

Da die Aneinanderreihung zahlreicher sich grundsätzlich gleichender Befunde ermüden würde, sei über alle Fälle zusammenfassend berichtet. In einem symmetrischen Hautbezirk, der sich vom medialen Drittel der Supraorbitalgegend, nach abwärts durch den Augenhöhlenrand begrenzt, in einer Breite von etwa 2 cm lateralwärts bis etwa $2^1/_2$ cm vom äußeren Augenwinkel erstreckt und diesen umgreifend sagittalwärts in einer Breite von etwa 3 cm bis zur Stirnhaargrenze verläuft, finden sich in einer

Nr. 33 Nr. 32 Nr. 31

Abb. 1. Hereditärer symmetrischer systematisierter Naevus aplasticus. Die Nummern entsprechen denen der Nachfahrentafel

Anzahl, die zwischen 1 und 10 schwankt, bei oberflächlicher Betrachtung oft wie von einer Zangengeburt herrührende Narben aussehende Hautveränderungen. Diese Hautveränderungen haben von Geburt an keine ersichtlichen Veränderungen erfahren, abgesehen von einer dem allgemeinen Wachstum entsprechenden Vergrößerung. Die Größe der Efflo-reszenzen schwankt zwischen der eines Stecknadelkopfes und der eines Fingernagels. Die Form ist rundlich oder oval mit glatten, scharf begrenzten Rändern, in der Supraorbitalgegend häufig länglich mit zum Orbitalrand parallel gestelltem Längsdurchmesser. Die Effloreszenzen liegen mehr oder weniger deutlich als Depressionen verschiedener Tiefe unter dem umgebenden Hautniveau. Die Oberfläche ist glatt oder wabenartig unterteilt, bei älteren Personen auch gerunzelt, bisweilen sind in größeren flachen Depressionen napfartig tiefere Depressionen ausgespart. Ihre Farbe ist weißlich, gelblich oder bräunlich. Bei einigen wenigen Personen ist anscheinend die Umgebung einzelner Effloreszenzen teil-

Digitized by Google

weise leicht überpigmentiert. Alle diese Stellen sind, auch wenn sie in mit Lanugo- oder Kopfhaaren besetzter Umgebung liegen, haarlos, außerdem frei von Schweißdrüsenporen. Sensibilitätsstörungen sind nicht nachweisbar (Abb. 1).

Der histologische Befund konnte, da Biopsie nicht möglich war, nicht erhoben werden. Voerner (Arch. f. Derm., Bd. 46, und persönliche Mitteilung), der wohl am eingehendsten einen diesen Fällen ähnlichen, wenn auch nicht nachweisbar hereditären auf dem behaarten Kopf lokalisierten untersucht hat, fand völlig fehlende Entwicklung des Drüsen- und Haarapparates und eine Unterentwicklung der Bindegewebselemente, die nicht zu Elastin und Kollagen ausgereift waren, im kutanen Anteile vor und andererseits eine völlig fehlende Entwicklung des subkutanen Fettgewebes, während die Bindegewebselemente dieser Schicht dem normalen Verhalten nahekamen. Struktur, Anordnung und Menge der Blutgefäße der Norm entsprechend. Keine Zeichen von Entzündung. Keine epithelialen Einlagerungen in die Kutis, auch keine glatte Muskulatur. Die Epidermis-Kutisgrenze war im Zentrum der Efflo-reszenzen eine glatte horizontale Linie.

Die genealogische Analyse der beigegebenen Nachfahrentafel, die unter 155 erfaßten Familienmitgliedern in 5 Generationen 38 affizierte Personen aufweist, ergibt für den Erbgang unregelmäßige Dominanz (Abb. 2).

Die 38 Fälle, die unter sich verschiedenen Typus, verschiedene Haut-, Haar- und Augenfarbe aufweisen, haben gemeinsam den oben beschriebenen Charakter ihrer Affektion und die Lokalisation, sie unter-

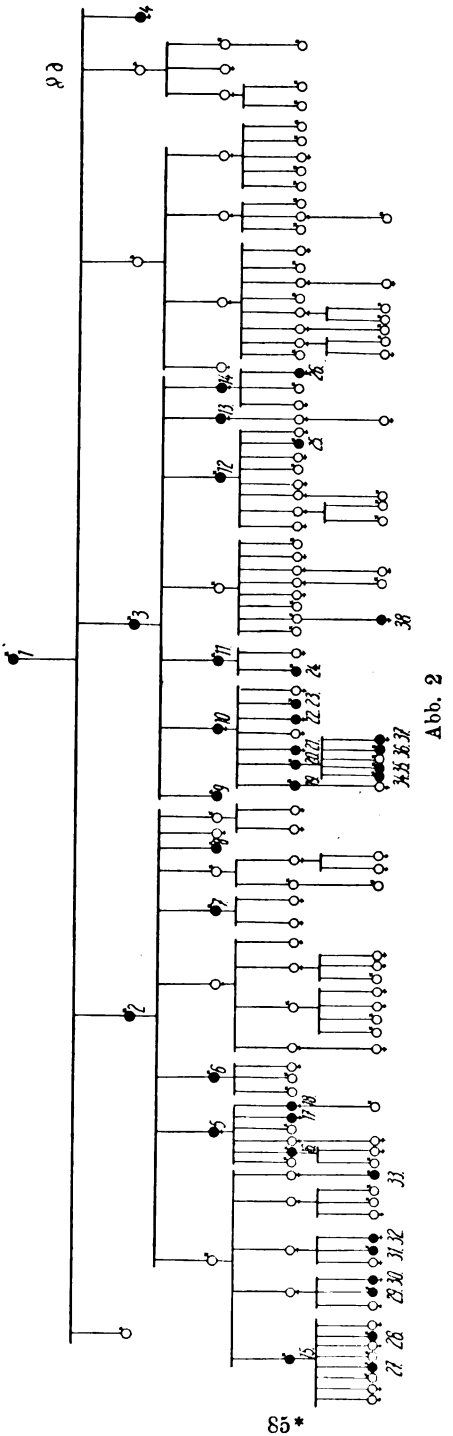

Abb. 2

Digitized by Google

scheiden sich voneinander dagegen wesentlich durch die Intensität der Erscheinungen, durch die Größe, Konfiguration und Anzahl ihrer Effloreszenzen. Auch bei ein und demselben Individium waren beide Seiten, wenn sie auch gewöhnlich sehr ähnlich waren, niemals in völlig gleicher Weise befallen. Ja, es waren auch nicht 2 Fälle unter ihnen, deren Effloreszenzen auch nur eine annähernde Kongruenz aufgewiesen hätten, wieder ein Beweis dafür, daß Zahl, Größe und Gestalt kein Kriterium für die Heredität einer Hautaffektion sind oder doch sein müssen. Damit wird auch die Annahme von SIEMENS, der der Ansicht ist, daß die Zahl der Naevi wohl erblich sei, aber nicht der einzelne Naevus, eine Annahme, auf deren inneren Widerspruch schon LEVEN (Zschr. f. Anat. u. Entwicklungsgesch., Bd. 84, H. 3/4) hingewiesen hat, allermindestens in ihrer Allgemeingültigkeit einwandfrei widerlegt.

Unter den mit dem Naevus behafteten Personen beanspruchen 2 ein besonderes Interesse. Es sind das Nr. 14 und 20 der Nachfahrentafel. Bei ihnen tritt der Naevus nicht wie bei den übrigen beiderseits symmetrisch auf, sondern asymmetrisch nur an der einen Kopfhälfte, und zwar hat Nr. 14 lediglich an der rechten Schläfe 2 kleinbohnen- bzw. erbsengroße Effloreszenzen, während bei der Nachkommenschaft (Nr. 26) der Naevus wieder symmetrisch doppelseitig an den bezeichneten Stellen erscheint. Nr. 20 hat nur auf der linken Kopfhälfte über dem äußeren Augenwinkel 2 fast erbsengroße Effloreszenzen und 1 stecknadelkopfgroße an der linken Schläfe am Haarrand, während die rechte Kopfhälfte frei ist. Auch hier zeigt die Nachkommenschaft, soweit sie das Mal hat (Nr. 34, 35, 36, 37), die Mäler auf beiden Kopfseiten. Damit ist der Beweis erbracht, daß trotz wie hier unzweifelhaft feststehender symmetrischer Erbanlage infolge von Manifestationsschwankung ein asymmetrischer Naevus auftreten kann. Das ist von Wichtigkeit für die bei der Frage der idiotypischen Bedingtheit der Naevi eine Rolle spielende Zwillingspathologie. Fällt doch damit das gegen die keimplasmatische Naevustheorie angeführte Argument zusammen, daß wegen der Erbgleichheit eineiiger Zwillinge nicht einer allein einen Naevus haben dürfe, wenn die behauptete Idiotypie zuträfe. Da eineiige Zwillinge ontogenetisch den beiden Körperhälften eines Einlings entsprechen, dieser aber trotz erwiesener symmetrischer Erbanlage einen asymmetrisch auftretenden Naevus haben kann, muß es auch als erwiesen angesehen werden, daß bei einem eineiigen Zwilling ein Naevus fehlen kann, der bei dem anderen vorhanden ist, selbst dann, wenn er in der Erbanlage des naevusfreien Zwillings angelegt ist. Es müssen sich also eineiige Zwillinge trotz identischer Erbanlage, trotz gleicher Teilung und trotz fehlender Idiokinese bei einem der Zwillinge lediglich infolge von Manifestationsschwankungen in bezug auf einen Naevus verschieden verhalten können, wenn man zur Klärung dieser Tatsache nicht NEWMAN folgen will, der für die häufige Verschiedenheit (Verdoppelung von Schildern) der eineiigen Vierlinge, die das Gürteltier regelmäßig zur Welt bringt, eine nicht völlig identische Verteilung der Erbanlagen auf die Blastomeren bei der ersten bzw. auch zweiten Zellspaltung glaubhaft gemacht hat. In gleicher Weise erklären NEWMAN, LEVEN, MATHES, MEIROWSKY u. a. die Verschiedenheit der beiden Körperhälften des Menschen und damit auch die der ein-

Digitized by Google

einigen Zwillinge durch eine nicht absolut gleiche Teilung bei der ersten Zellspaltung. Durch die nicht in völlig gleicher Weise auf die beiden ersten Blastomeren verteilten Erbanlagen werde eine restlose Identität der beiden Körperhälften und damit auch der Eineier verhindert. Wie dem auch sei, an der Tatsache, daß bei Eineiern idiotypische Merkmale verschieden auftreten können, ist ein Zweifel nicht mehr möglich.

Analoge Verhältnisse, wie sie hier für den Naevus des Menschen festgestellt werden, hat Meirowsky bereits für die Tierzeichnung gezeigt (Arch. f. Rassen- u. Gesellschaftsbiol., 1926, Bd. 18, H. 3). Auch bei zusammengewachsenen Zwillingen, bei denen die asymmetrische Zeichnung meist verschieden war, konnte auch die symmetrische Zeichnung verschieden sein, z. B. Auftreten von manchen Pigmentflecken nur bei einem der Eineier. Die von Meirowsky auf Grund dieser Befunde für die Naevusfrage gezogenen Rückschlüsse finden also durch unsere Beobachtungen ihre Bestätigung.

Was die Lokalisation betrifft, so scheinen die seitlich gelegenen, von der Gegend des äußeren Augenwinkels bis zur Haargrenze sich erstreckenden Effloreszenzen in einer Voigtschen Grenzlinie (N. ophthalmicus einerseits, N. maxillaris und N. mandibularis andererseits) zu liegen, während die medianwärts, also parallel zum Orbitalrand lokalisierten nicht in einem Nervengrenzgebiet liegen. Vom Standpunkt aus, daß für den median gelegenen Naevus keine andere Entstehung als für den lateral gelegenen angenommen werden darf, muß als sehr fraglich angesehen werden, ob hier die Nervengrenzgebiete überhaupt eine Rolle spielen. Wahrscheinlicher erscheint für diese Fälle die Annahme, daß ihre Lokalisation unabhängig von anderen Liniensystemen der Haut eigenen Gesetzen folgt, wie Meirowsky und Siemens es angenommen haben. Dagegen sei darauf hingewiesen, daß sich unter den Abbildungen, die Meirowsky und Leven ihrer Arbeit: Tierzeichnung, Menschenscheckung und Systematisation der Muttermäler (Arch. f. Derm., Bd. 134), beigegeben haben, einige finden, bei denen die Tierzeichnung die gleiche Lokalisation wie dieser Naevus aufweist (vgl. Abb. 2, 65, 128). Diese Tatsache des Sitzes der Naevi an einer für die Tierzeichnung bevorzugten Stelle offenbart die scheinbar zufällige Lokalisation als eine phylogenetisch prädestinierte im Sinne Meirowskys, was man nicht als Gegensatz zur Autonomietheorie der Naevussystematisation anzusehen braucht.

Wir haben es bei diesen Fällen mit einem Krankheitsbild zu tun, das man früher zu der klinisch, histologisch und ätiologisch keine Einheit bildenden idiopathischen kongenitalen Hautatrophie gerechnet hat. In Wirklichkeit handelt es sich hier nicht um eine Atrophie, sondern um eine Aplasie bzw. Hypoplasie, um eine angeborene Defektbildung (Jadassohn), eine Bezeichnung, die dem Krankheitsbild gerecht wird, ohne in bezug auf die Ursache und Pathogenese etwas zu präjudizieren. Diejenigen Fälle von angeborener Defektbildung, deren keimplasmatische Entstehung einem Zweifel nicht unterliegt und die alle Charakteristika der als Naevi zusammengefaßten Mißbildungen der Haut aufweisen, werden durch die von uns vorgeschlagene Bezeichnung als Naevi aplastici wohl enger und darum treffender gekennzeichnet. Diese Naevi aplastici stellen das in der Intensität stärkste äußerste Glied derjenigen

Digitized by Google

Naevi dar, die im Gegensatz zu den Überschußbildungen (Exzeßbildungen) der Haut darstellenden Naevi Mangelbildungen (Defektbildungen) der Haut sind, wie die Naevi depigmentosi und Naevi anaemici.

Wenn in der Literatur auch derartige an sich recht seltene Fälle meist den kongenitalen Atrophien zugezählt worden sind, so ist ihre Naevusnatur doch verschiedentlich, so von Brocq (Dermatologie pratique, Bd. 2, S. 592), Heller (Festschr. f. J. Neumann, 1900, S. 1773), Darier (Grundriß der Dermatologie, bearbeitet von Jadassohn, S. 234, J. Springer, Berlin 1913), Biberstein (Zbl. f. Haut- u. Geschlechtskrkh., Bd. 11, S. 400), erkannt worden. Darier und Biberstein haben auch über hereditäres Auftreten dieser Affektion berichtet. In diesem Zusammenhang sei auch daran erinnert, daß Oppenheim die idiopathische Hautatrophie zu den naevusartigen Affektionen rechnet.

Es muß noch die Frage aufgeworfen werden, ob es sich bei dieser Affektion nun tatsächlich um einen Naevus handelt. Diese Frage möchte angesichts dessen, daß differentialdiagnostisch wohl kaum etwas anderes in Betracht kommen kann, verwunderlich erscheinen. Aber Siemens sieht alle Affektionen, deren Naevusnatur angenommen worden ist, nicht mehr als Naevus an, sobald ihre Heredität nachgewiesen ist. Fälle wie die hier beschriebenen lassen diesen Standpunkt als gezwungen erscheinen, weil er wohl die Affektion des einzelnen Falles losgelöst von den übrigen als Naevus anerkennen, im Zusammenhang mit ihnen aber ihre Naevusnatur bestreiten müßte. Die immer noch schwankende Definition des Naevusbegriffes dürfte sich nach anderer Seite hin entwickeln und in dem Naevus eine lokalisierte, keimplasmatisch bedingte Mißbildung der Haut sehen. Nur so lassen sich auch die hier gegebenen Befunde deuten.

Zusammenfassung

Es wird ein hereditärer symmetrischer systematisierter Naevus aplasticus beschrieben, der sich unter 155 erfaßten Familienmitgliedern in 5 Generationen bei 38 Personen mit unregelmäßiger Dominanz vererbt hat.

Es wird nachgewiesen, daß Verschiedenheit der Anzahl, Größe und Gestalt der Naevi kein Argument gegen ihre hereditäre Bedingtheit ist.

Es wird nachgewiesen, daß auch bei symmetrischer Erbanlage eines Naevus asymmetrische Lokalisation vorkommen kann.

Es wird der Schluß gezogen, daß das Auftreten eines Naevus bei nur einem eineiigen Zwilling kein Argument gegen die Heredität der Naevi bildet.

Digitized by Google

Seltsame Wanderung eines Geschosses, zugleich ein Beitrag zur Entstehung der Nebenhodenentzündung

Von

Dr. H. MÜHLPFORDT in Allenstein

20. II. 1920. Z. 46jähr. Handwerksmeister, klagt, daß gestern der rechte Nebenhoden unter starken Schmerzen ziemlich plötzlich angeschwollen sei, ohne daß er dabei gefiebert habe.

Befund: Typische Epididymitis dextra nebst begleitender Deferentitis. Keine Orchitis. Urin klar, kleine Flöckchen: Gonokokken —, Leukozyt. ++, Epith. +, Bakt. —, Schl. ++.

Prostata, Samenblassen: o. B. Keine Zystitis.

Es ergab sich also für die bei weitem häufigste Ursache der akuten Epididymitis, den Tripper, sowie für die zweite, zwar seltenere, aber doch gelegentlich vorkommende Ursache, die Bakteriurie, keinerlei Anhalt.

Auf Befragen nach anderen Erkrankungen gab der Kranke an, im November 1915 bei Lodz von einem russischen Infanteriegeschoß in der Rückengegend getroffen zu sein. Er wurde verbunden, abtransportiert und kam schon nach wenigen Tagen nach Wismar, wo die Einschußöffnung bereits verheilt war. Da bei der Röntgendurchleuchtung damals kein Geschoß gefunden wurde, wurde er umgehend zum Ers.-Batl. Königsberg befördert, wo er sich wegen Schmerzen bald krank meldete. Dort wurde bei der Durchleuchtung dicht unter der XII. Rippe das Infanteriegeschoß gefunden. In den folgenden 14 Jahren hat Patient nach seiner Angabe zeitweilig, besonders bei schlechtem Wetter, in der rechten unteren Rückenhälfte Schmerzen gehabt. Vor 1 Jahr hatte er eine fieberhafte Erkrankung und lag mit starken Schmerzen in der unteren rechten Rückengegend 3—4 Wochen fest zu Bett. Der Urin sei damals rötlich (blutig?) gewesen.

Diese Mitteilung brachte mich darauf, daß das Geschoß gewandert sei und möglicherweise den Samenstrang geschädigt habe und dadurch die Epididymitis hervorgerufen habe, wie ja auch bei Prostatitis gon. eine Epididymitis zweifellos durch mechanische Reizung des Samenstranges oder des Samenhügels durch den Patienten oder die unzarte Hand des Arztes hervorgerufen werden kann.

Eine sehr gut verheilte, kaum sichtbare, erbsengroße Einschußnarbe fand sich $4^1/_2$ Querfinger von der Wirbelsäule nach rechts etwas oberhalb der XII. Rippe.

Eine vorsichtige Knopfsondenuntersuchung (25 Ch) ließ mich nach Durchdringung des Schließmuskels am Veru montanum einen starren und derben Widerstand fühlen, an dem vorbei die Sonde in die Blase glitt. Ich faßte dies zunächst als Samenhügelentzündung auf, die ich durch das Krankheitsbild genügend erklärt glaubte.

Am 22. II. wurde der Kranke röntgenologisch untersucht, ohne daß ein Geschoß gefunden wurde. Er wurde deshalb mit der Weisung, den Darm mittels Rizinusöls zu entleeren, nach 2 Tagen zur erneuten Durchleuchtung wiederbestellt.

Am 23. II. nahm Z. 2 Löffel Rizinusöl. Mäßige Stuhlentleerung. Aber in der darauffolgenden Nacht traten „furchtbare" Schmerzen in der „Blasengegend" verbunden mit tropfenweisem Abgang rötlichen (blutigen?) Urins und quälendster Strangurie auf. Nachdem der Patient 3—4 Stunden lang die heftigsten kolikartigen Schmerzen erlitten hatte, wurde plötzlich nach einem außerordentlich heftigen wehenartigen Schmerz das Geschoß mit der Spitze voran in kräftigem Ruck durch die Harnröhre ausgestoßen!

Diese wohl einzig dastehende Geschoßgeburt, die durch das die Peristaltik anregende Mittel — wenn freilich auch in einem anderen Traktus — sehr zweckmäßig befördert und beschleunigt wurde, läßt zunächst einmal die Frage nach dem Wege, den das Geschoß genommen hat, auftauchen. Und der dürfte in der Tat bemerkenswert genug sein.

Vom Einschuß etwas oberhalb der XII. Rippe — zu oberflächlich, um die Niere zu treffen — dürfte das Geschoß, dicht an der Rippe vor-

Digitized by Google

bei, den M. quadratus lumborum innen schräg überquerend und sich stets extraperitonaeal haltend, denselben Weg genommen haben, der von den kalten Abszessen der Wirbelsäule her wohlbekannt ist. Wie diese dürfte die Kugel auf der Faszie des M. psoas entlang allmählich nach unten gedrungen sein, wobei die großen Gefäße (A. u. V. iliaca ext. dextr., A. u. V. hypogastrica. dextra) dem Geschoß ausgewichen sind. An der Stelle nun, wo der Ductus deferens, über das Lig. Pouparti in die Bauchhöhle dringend, die Gefäße unterbrückt, muß daß Geschoß in den Samenstrang, der hier eingekeilt liegt und nicht auszuweichen vermag, eingedrungen sein. Daß dieses Eindringen hier vor sich ging, muß man deshalb annehmen, weil hier der Ductus deferens extraperitonaeal liegt, während er ein wenig weiter medianwärts von dem hier die Blase überziehenden Peritonaeum mit gedeckt wird. Denn meines Erachtens wird man nicht annehmen dürfen, daß eine Verletzung des Peritonaeums so relativ geringfügige Störungen des Kranken verursacht haben würde, wie es hier im Laufe der 14 Jahre geschah, in denen der Kranke, abgesehen von den 4 Wochen Kranksein, vor 1 Jahr dauernd seiner Arbeit nachging. Ob nun, wie ich vermute, vor 1 Jahr das Einbohren des Geschosses in den Samenstrang vor sich ging, läßt sich natürlich nicht beweisen. Was ich mit der Knopfsonde am 20. II. fühlte, war zweifellos — rückblickend ist alles leicht zu erkennen — das bereits in der Ampulle des Ductus deferens liegende Geschoß, das dann durch die feine Öffnung des Ductus ejaculat. nach Anregung der Peristaltik unter den gleichen Erscheinungen geboren wurde, wie etwa ein Nierenstein aus der Uretermündung in die Blase geboren wird.

An sich wäre vielleicht auch unter der meines Erachtens notwendigen Voraussetzung des extraperitonaealen Weges ein Eindringen des Geschosses in den unteren Teil des Ureters denkbar, doch sucht man dann in der Anamnese kolikartige Schmerzen bei dem Eintritt der Kugel in die Blase vergebens und es würde sich auch die Vesika ein schweres Geschoß nicht lange ohne erhebliche Zystitis gefallen lassen. Zudem bliebe endlich das Auftreten der Epididymitis bei der Annahme dieses Weges völlig unverständlich. Das gleiche gilt von dem Weg des Geschosses direkt durch die extraperitonaeale seitliche Blasenwand, die wohl kaum ohne schwere Komplikation möglich gewesen wäre.

Der Weg des Geschosses während seiner 14 Jahre dürfte also wohl als geklärt anzusehen sein; es erscheint mir noch das Auftreten der Epididymitis einer kurzen Betrachtung zu bedürfen.

Eine Epididymitis gonorrhoica entsteht, wie die Praxis täglich lehrt, spätestens nach 48, öfters schon wenige Stunden nach einer vorangegangenen Schädigung, wie Sprung, Schwerheben, rohe Prostatamassage, grobes Bougieren. Gonokokken dringen infolge der durch die Schädigung hervorgerufenen Peristaltik in den Samenstrang ein und setzen sich in der Schleimhaut der vielen Nebenhodenkanälchen fest. Ceteris paribus ist der Vorgang bei ber Epididymitis bacterica. Hier hat das, wie wir doch annehmen müssen, im Laufe der 14 Jahre vom Körper sterilisierte Geschoß lediglich durch seine Dicke und seine Härte eine aseptische Epididymitis hervorgerufen, die sich nur durch das Ausbleiben des Fiebers von einer septischen Epididymitis unterschied, während der Verlauf der

Digitized by Google

Erkrankung der gleiche war wie bei der Bakterienepididymitis. Auch der therapeutische Erfolg war derselbe: es blieb trotz aller üblichen Behandlung ein kleinkirschgroßer Knoten bestehen.

So lehrt dieser Fall also, daß es aseptische Epididymitiden gibt und dies mag für manchen ungeklärten Fall, bei dem sich im Urethralsekret und Samen niemals Bakterien irgendwelcher Art finden, eine Aufklärung geben.

Über Potenz

Von

Dr. Ernst Riebes in Königsberg

Im Laufe von 20 Jahren habe ich die Potenzfrage besonders aufmerksam studiert. Monate- und jahrelange Aufzeichnungen über 448 Männer und 111 Frauen sind eine Frucht dieser Bemühungen. Der größte Teil dieser Klienten kam nicht etwa wegen Potenzstörungen in meinen Gesichtskreis.

Nur das sieht man deutlich, was fixiert wird. Und der Wechsel des Blickpunktes ist durchaus subjektiv und nach Zeitströmungen bedingt. So kann ich an meinem Material deutlich sehen, wann es Mode wurde, auf Freudsche Zusammenhänge zu achten, auf innere Sekretion, den Samenhügel, Rasse, Vererbung, Blutgruppen und Wuchstypen.

Ich habe versucht, auch andere objektive Beobachtungen festzulegen, z. B. Haarfarbe, Phosphaturie usw., bin aber leider doch immer weitgehend von den gerade herrschenden Gesichtswinkeln abhängig geblieben.

Ganz unbrauchbar erwies sich der Begriff „Ursache". Viele Bedingungen sind zum Zustandekommen eines Stückes Wirklichkeit notwendig. Sie sind wohl objektiv gleichwertig. „Ursache" nennen wir die augenfälligste oder diejenige von ihnen, auf die wir gerade unsere Aufmerksamkeit richten.

Wenn z. B. bei einer Potenzstörung um das 45. Lebensjahr herum chronische Nephritis gefunden wird, so ist man geneigt, in der Nephritis „die Ursache" der Potenzstörung zu sehen. Viermal fand ich diesen Zusammenhang bei sonst scheinbar völlig gesunden Männern (keiner lebte länger als $2^1/_2$ Jahre nach dieser Entdeckung), und doch gelang es mir, in allen vier Fällen durch Psychotherapie die Potenzstörung bis kurz vor dem Tode völlig zu beseitigen.

So vielfach verflochten sind die Bedingungen, aus deren Zusammenwirken das Erlebnis „Potenz" erwächst.

Demgemäß darf man also auch nicht von dem Erfolge einer bestimmten Therapie auf „die Ursache" einer Potenzstörung schließen.

Während der letzten Kriegsjahre schickte ich fünfmal besonders potente Klienten zu Berliner und Wiener Urologen mit erdichteten Klagen über Potenzstörungen. Bei allen fünf wurden „ganz charakterische Veränderungen am Samenhügel" gefunden und örtliche Behandlung empfohlen.

Hier entsteht eine neue Frage, nämlich die: „Wieviel völlig Gesunde haben am Samenhügel diejenigen Veränderungen, auf welche manche

Digitized by Google

Urologen ihre Aufmerksamkeit richteten, wenn sie es mit Potenzstörungen zu tun hatten?"

Schon diese wenigen Überlegungen zeigen, wie schwer es auf diesem Gebiete ist, verhältnismäßig sachliche Feststellungen zu machen.

Heute will ich mir nur ein paar wichtige Fragen zur Beleuchtung auf Grund meines Materials herausgreifen.

Ein Merkmal, auf das man bei solchen Studien achtet, ist die Morgenerektion. Der alte Name „Wassersteife" bringt sie mit der gefüllten Blase in Zusammenhang. Das kann nicht sein. Ich habe von 232 Männern Versuche darüber anstellen lassen. Durch verringerte Flüssigkeitszufuhr, Harnlassen in der Mitte der Nacht, Ausspülen des Darmes am Abend usw. wurde erwiesen, daß diese Morgenerektion weitgehend von der Füllung der Blase und des Darmes unabhängig ist.

Ihre Verwertung zum Koitus wird von 178 Männern als im Verhältnis zur wacherotisch entstandenen Erektion „ganz anders" und „unerfreulich" bezeichnet. Eine Gruppe von 17, bei denen ich Versuche über den Einfluß von Narkotizis auf die Erektion machte, gaben an, daß die gewöhnliche Morgenerektion ähnlich sei wie die durch geringe Gaben von Narkotizis erzielbare.

Ich denke an eine Kohlensäurenarkose durch verminderte Atmung im Schlaf. Rückenlage begünstigt den Vorgang sehr.

Aufzeichnungen von Erektions-, Pollutions- und Potenzkurven sprechen mir für einen Jahres- und Monatsrhythmus der Potenz.

Die Monatskurve ist kürzer als ein Monat. Bei 72 Männern ging ein sehr merkbarer Stimmungswechsel parallel. Euphorie und Potenz einerseits entsprachen sexueller Unlust und Depression andererseits. Wohlgeformte regelmäßige und ergiebige Stühle sind in der Euphorie häufiger.

Derartige Beobachtungen an sich selber machen allerdings nur solche Menschen sorgfältig und über hinreichend lange Zeit, welche psychisch an sich „bedenklich" sind.

Unter ihnen finden sich in allen Altersklassen die meisten Potenzstörungen, aber nicht die stärksten. Nur dreimal fehlte Libido und Potenz vollständig. Einer war 18, einer 29 und einer 35 Jahre alt; die beiden letzteren sind verheiratet. Weder Internist noch Psychotherapeut, noch Urologe fanden die krankhaften Bedingungen ihres Zustandes. Sie erschienen also sonst für unsere Untersuchungsmethoden völlig normal.

Die stärkste Potenz fand ich bei drei Imbezillen, die, 25—30 Jahre alt, als Gelegenheitsarbeiter mit vielen sozialen Konflikten eben so durchkamen. Sie verkehrten jahrelang jede Nacht zweimal. Die verschiedenen Partnerinnen (übrigens auch oft Imbezille) fanden das bald „entsetzlich" und zeigten Furcht und Ekel.

Umgekehrt ist unter Männern mit großer und dauernder geistiger Leistung die Zahl der Potenzgestörten sehr groß.

7 erwiesen sich als solche, die eine an sich starke Potenz allmählich zugunsten ihrer geistigen Leistungen erfolgreich sublimierten. Bei ihnen trat — ohne jede seelische Beeinträchtigung — schon Ende der Zwanziger eine Potenzverminderung ein. D. h., die unwillkürlichen Merkmale der Potenz, von der Erektion bis zur erotischen Phantasie, spielten keine bedeutende Rolle mehr in ihrem Leben. Zeitweilig kam dabei ein

Digitized by Google

deutliches Befreiungsgefühl euphorisch zum Ausdruck. Das scheint aber sehr selten zu sein. 5 waren religiös eingestellt, 4 erschienen schizothym.

Meistens ist Potenzstörung sonst mit Depression verbunden.

304 spielten vor mir zuerst die Rolle Potenzgesunder. Bei längerem Vertrautsein ergab sich aber, daß alle in Wirklichkeit Potenzstörungen verhehlt hatten.

Die russischen Patienten, die ich früher hatte, waren in alledem viel ehrlicher. Es war ihnen weder ein Gegenstand der Scham noch des Spottes.

Besonders forcierte sexuelle Leistungen (neunmal in einer Nacht) sind oft der Ausdruck des Kampfes gegen eine Potenzstörung, ein Angstsymptom.

416 gaben an, Aphrodisiaca auf Grund von Zeitungsreklame bezogen und benutzt zu haben.

Bei Trennung in städtische und ländliche Bevölkerungsgruppen zeigt sich, daß der Prozentsatz an Potenzgesunden auf dem Lande beträchtlich größer ist (fast dreimal so groß).

Nach Wuchsformen ergibt sich bei den Potenzgesunden ein Überwiegen gedrungener Staturen. Unter 448 längere Zeit Beobachteten fand ich allerdings nur 84 scheinbar ganz Potenzgesunde.

In der anderen großen Gruppe (364) überwog im Verhältnis dazu der schmalwüchsige Typ.

Hier war der Prozentsatz derer, bei denen im Urin phosphorsaure Salze sehr leicht ausfallen, 67%, während das unter den anderen 84 bei keinem der Fall war.

Magensäure wurde in jeder Gruppe im Laufe der Zeit bei 17 bestimmt, der Prozentsatz war in beiden Gruppen nahezu gleich; Magensäureüberschuß war bei Phosphaturikern in meinem Gesichtskreis nicht häufiger als bei den von dieser Störung Freien. Aber die Magensaftsekretion scheint auch unabhängig vom Essen periodisch zu sein. Ich wunderte mich, wie wenig die Pathogenese einer so häufigen Störung wie der Phosphaturie offenbar erforscht ist. Untersuchungen auf Samenfäden erfolgen übrigens zweckmäßig am erwärmten Sperma, weil sich dann das Gallertige löst, während ohne das die Spermatozoen ungleich verteilt sind.

Durch die Aussagen von 102 Frauen wird festgelegt, daß ihnen die sexuelle Leistung ihrer Partner nach Zahl und Dauer nicht genüge. Im Gegensatz zu Tieren ist in diesen Aufzeichnungen die Zahl der weiblichen Menschen, welche angaben, durch die Anwesenheit sexuell erregter Männer selber gefährlich entflammt zu werden, doppelt so groß als die der Männer, welche Entsprechendes von sich aussagen. 82 Frauen beobachteten bei sich deutliche Steigerung ihrer sexuellen Bedürfnisse jedesmal vor der Regel. Die Angaben über das gleiche nach der Regel waren viel unbestimmter.

Eine Jahresschwankung konnte ich in meinem Material bei Frauen nicht feststellen, wohl aber bei Männern. 185 fanden bei sich ein Potenzmaximum im März, 27 eins im Oktober und 53 berichteten über zwei Maxima, nämlich im März und Oktober/November.

Zur Zeugung im März würde die Geburt im Dezember gehören, die unter unseren klimatischen Verhältnissen unzweckmäßig erscheint. Unter den 27 mit dem Oktobermaximum waren 18 von gedrungener Wuchsform, mit ungestörter Potenz, bei denen vom März nur 3. Der Prozent-

Digitized by Google

satz von Juden war in allen Gruppen (außer der ländlichen) etwa gleich, aber bei denen mit doppeltem Maximum fast dreimal so groß als sonst. Die 4 mit Blutgruppe III waren auch in dieser Gruppe, und zwar sehr brünett, aber nicht jüdisch. Für phantasiereiche Forscher ergeben sich hier Schlüsse auf Rassenwanderungen und Klimawechsel.

Die Aussage von Männern, daß sie um das 45. Jahr herum eine neue sehr starke, deutlich auf Mädchen ihrer Tochtergeneration gerichtete Potenzsteigerung erlebten, sind so zahlreich und einheitlich erfolgt, daß ich an der Gesetzmäßigkeit dieses Vorganges nicht zweifle. Junge Mädchen mit Vaterkomplex kommen oft mit Männern dieses Alters in sehr feste Bindung.

Die Größe der Genitalien (Penis und Hoden) kann mit der Potenz in keinem einfachen Zusammenhange stehen. Sehr große und sehr kleine sind in meinem Material bei Hochpotenten und Schwachpotenten merkwürdigerweise fast ganz gleich verteilt.

Aus der therapeutischen Einwirkung von Hodenextrakten einfach auf die zentrale Bedeutung der inneren Sekretion zu schließen, geht nicht an. Die Verflechtung mit psychischem Geschehen bedingt zu viele Fehlerquellen. Ich verwendete oft alle möglichen Präparate dieser Art. Eingefügte Serien von Wasserspritzen hatten aber den gleichen oft guten Erfolg. Testifortan machte keine Ausnahme.

Von psychoanalytisch erforschten unbewußten Ursachen der Potenzstörungen waren am häufigsten Fetischismus, Homosexualität und erotische Bindung an einen anderen Partner. Die Heilerfolge der Psychotherapie waren in meinem Gesichtskreis gut.

Von Mißerfolgen bedeutender Psychoanalytiker erwähne ich zwei. Ein Kranker kam mit schwerem Schizophrenieanfall in die Irrenanstalt, nachdem er ein halbes Jahr vorher (nach $1^1/_2$ jähriger Behandlung) vom Psychoanalytiker als geheilt entlassen war. Ein anderer Geheilter verkehrte nun mit jedem jungen Mädchen, dessen er in seinem großen Betriebe habhaft werden konnte. Er protzte mit seiner Heilung. Aber er war nicht glücklich, weder in seinem Gewissen (er hatte selber Töchter dieses Alters), noch in seiner Potenzsicherheit. Potenzsicherheit hat solche forcierten Beweise nicht nötig.

Jedenfalls zeigt schon meine kurze Übersicht deutlich, wie schwer sachliche Feststellungen auf diesem Gebiete überhaupt sind. Umgekehrt proportional dieser Schwierigkeit ist leider die unendliche Fülle der Literatur.

Poliklinische wissenschaffliche Institute werden wenig verwendungsfähige Beobachtungen liefern können. Denn die konzentrierte und langjährige Beobachtung eines einzelnen Klienten ist bei der dort geübten Arbeitsweise ausgeschlossen.

Vielleicht werden aber die Ehe- und Sexualberatungsstellen wirksam an der Lösung der auf diesem Gebiete gestellten wissenschaftlichen Aufgaben arbeiten.

Ob sich da allerdings die zum Erfolg nötige Vertrautheit erzielen läßt, weiß ich nicht. Die ergiebigsten Feststellungen machte ich in Gemeinschaften, denen ich selbst angehörte (z. B. Studentenzeit, Militärdienst, Krieg, monatelanger Lazarettaufenthalt usw.).

Digitized by Google

Aus der Chirurgischen Universitätsklinik Königsberg
(Direktor: Prof. Dr. Läwen)

Über die Entstehung von Nebenhodenentzündungen durch Samenleiterbewegungen

Von

Priv.-Doz. Dr. Sigurd Frey

Für die Entstehung von akuten und chronischen Nebenhodenentzündungen werden in vielen Fällen antiperistaltische Samenleiterbewegungen verantwortlich gemacht. Überblickt man von diesen Gesichtspunkten aus die zahlreichen experimentellen Untersuchungen über die Funktion und Motilität des Ductus deferens, so sieht man, daß wir von einem auch nur annähernd einheitlichen Ergebnis weit entfernt sind; vor allem gewinnt man den Eindruck, daß es doch recht zweifelhaft ist, ob der Ductus deferens tatsächlich antiperistaltische Bewegungen oder jedenfalls Bewegungen, die einen Transport von Harnröhreninhalt in den Nebenhoden zur Folge haben, ausführen kann.

Ich habe mich mit diesen Fragen in ausgedehnten Tierversuchen (Kaninchen) befaßt; die Ergebnisse meiner Versuche sollen hier kurz mitgeteilt und erörtert werden.

Die Ansichten über die Motilität des Ductus deferens

Budge beschrieb peristaltische Bewegungen der Samenleiter beim Kaninchen nach galvanischer Reizung des „Lumbarteils des N. sympathicus“: die Ductus deferentes machen eine energische Bewegung in der Richtung vom Hoden gegen die Samenblasen, sie winden sich und schießen abwärts; sehr bald nach der Reizung liegen die Samenleiter wieder vollkommen ruhig da und ein erneuter Reiz ruft dieselbe Wirkung hervor.

Fick bestätigte diese Beobachtungen, sah aber beim Hunde keine Peristaltik, sondern eine Gesamtkontraktion des muskulösen Rohres, wodurch Inhalt ausgepreßt wurde. Zu den gleichen Resultaten kamen Langley und Anderson; sie führten diesen Unterschied zwischen Hund und Kaninchen darauf zurück, daß beim Hund die Ringmuskulatur stärker ausgeprägt sei.

Loeb konnte auch beim Kaninchen keine peristaltischen Bewegungen, sondern nur eine kräftige Verkürzung der Ductus deferentes feststellen, desgleichen Nagel. Nach Nagel geht beim Kaninchen die Entleerung des Samenleiters durch rasche ausgiebige Verkürzung desselben ohne eigentliche Peristaltik vor sich. (Schnelle wurmartige Windungen.) „Der Modus der Ausscheidung des im Samenleiter enthaltenen Samens ist wohl so zu denken, daß die vom Nerven aus angeregte beträchtliche Verkürzung bei gleichzeitiger Kontraktion der Ringmuskeln den Binnenraum des Samenleiters bedeutend verkleinert und daß der Abfluß des Inhaltes am leichtesten nach der Urethra zu erfolgt.“

Digitized by Google

Von Beobachtungen am Menschen liegt eine ältere Angabe von Kölliker vor, der gemeinsam mit Virchow am Samenleiter eines Hingerichteten auf elektrische Reize starke Verkürzung, aber keine Peristaltik sah.

Antiperistaltische Bewegungen der Ductus deferentes wurden zuerst von Akutsu beschrieben, der die Bewegungsvorgänge der Samenblasen und Samenleiter am Meerschweinchen studierte. „Bei genauer Beobachtung sieht man, daß bei Reizung des N. hypogastricus die Samenblase in ihrem unteren erweiterten Abschnitt sich verkürzt; zugleich kontrahiert sich auch die Ringmuskulatur in diesem unteren Abschnitt, so daß es hier zu einer flachen Einschnürung kommt. Diese leichte Kontraktion der Ringmuskulatur läuft nun gegen das obere blinde Ende der Samenblase und nimmt dabei an Stärke ab. Diese merkwürdige Bewegung, die eigentlich mehr eine antiperistaltische als eine peristaltische zu nennen wäre, da sie in der umgekehrten Richtung abläuft als die Richtung ist, in welcher der Inhalt hinausbefördert werden soll, bewirkt trotzdem ein Austreten des Sekretes in den Sinus urogenitalis. Es macht den Eindruck, als ob durch die Kontraktion der Ringmuskulatur der Inhalt unter hohen Druck gesetzt würde und, da das Ende, gegen welches die Bewegung abläuft, blind ist, seinen Weg nach abwärts gegen das offene Ende nehmen müßte. Ganz ähnlich sind auch die Vorgänge am Samenleiter, eine rasche Bewegung, die wie eine Kontraktion in der Längsrichtung aussieht und vom Samenblasengrund nach dem Nebenhoden fortschreitet."

Oppenheim und Löw überprüften die Versuche Akutsus an Meerschweinchen und Kaninchen und gelangten zu denselben Resultaten: bei faradischer Reizung des N. hypogastricus erfolgte eine wurmförmige Bewegung des Samenleiters, die vom urethralen Ende beginnend zum Hoden anstieg, also eine antiperistaltische Bewegung darstellte; bei dieser Reizung trat Samenentleerung ein.

In weiteren Versuchen legten Oppenheim und Löw bei Meerschweinchen und Kaninchen — in flacher Narkose — den Colliculus seminalis frei und konnten durch elektrische Reizung desselben unter Anwendung nicht zu schwacher Ströme eine antiperistaltische Bewegung der Samenblasen und eines oder beider Samenleiter hervorrufen. In einem Falle kam es, allerdings nur in geringfügigem Grade, zur Samenentleerung. Durch mechanische Irritation des Kollikulus gelang es ebenfalls, die Bewegung auszulösen, hingegen nicht durch chemische Reizung.

Bei Hunden fielen diese Versuche negativ aus, d. h. bei elektrischer Reizung sowohl des N. hypogastricus als auch des Colliculus seminalis konnte Antiperistaltik nicht beobachtet werden; selbst bei direkter elektrischer Reizung der Muskulatur des Samenleiters entstanden keine derartigen Bewegungen, es war lediglich eine Verringerung des Umfanges des gereizten Samenleiters wahrzunehmen.

Die Frage, ob durch die antiperistaltischen Bewegungen des Ductus deferens Virus aus der hinteren Urethra in den Nebenhoden befördert werden kann, suchten Oppenheim und Löw durch folgende Versuche zu klären: Kaninchen wurde mittels eines Katheters Methylenblaulösung in die hintere Harnröhre injiziert und sodann der freigelegte N. hypogastricus

Digitized by Google

mehrmals elektrisch gereizt; es konnte jedoch kein Methylenblau im Samenleiter der gereizten Seite nachgewiesen werden, auch nicht nach Auftropfen von Methylenblaulösung auf den freigelegten Colliculus seminalis mit anschließender elektrischer Reizung desselben. Bei Verwendung von Streptokokkenkulturen im Bouillon an Stelle der Farbstofflösung (Einbringen der Streptokokken mit Katheter in die hintere Harnröhre, elektrische Reizung des rechten N. hypogastricus) (3 Versuche) trat zweimal eine rechtsseitige Streptokokkenepididymitis auf.

Über antiperistaltische Bewegungen des Ductus deferens bei mechanischer Reizung desselben berichtete Schindler. Mechanische Reizung (Quetschung) des Colliculus seminalis hatte bei seinen Experimenten keinen Effekt. Wurde jedoch die Harnröhre durch Injektion von 3 % iger Argentum-nitricum-Lösung zuvor chemisch gereizt, so löste die Quetschung des (nunmehr entzündeten) Colliculus Antiperistaltik aus.

Schlängelnde peristaltische Bewegungen beobachteten Tzulukidze und Simkow, wenn sie den Samenleiter mit stärkeren Strömen elektrisch reizten. Bei Einspritzung von Farblösung in den Ductus deferens zeigte diese auch eine Bewegung hodenwärts; daß bereits durch normale Peristaltik eine testipetale Verschiebung des Inhalts im Samenleiter stattfinden kann, nimmt auch Lommel an. Richard konnte selbst durch starke mechanische Reize nie peristaltische Bewegungen hervorrufen.

Versuche von Tzulukidze und Simkow, bei narkotisierten Tieren einen Orgasmus hervorzurufen, um das Verhalten des Ductus deferens unter dieser Einwirkung zu verfolgen, mißlangen.

Spontane peristaltische Bewegungen sahen Tzulukidze und Simkow bei keiner Tierart, desgleichen stellte Richard bei seinen Experimenten nie Spontanbewegungen fest.

Im Gegensatz zu Tzulukidze, Simkow und Richard sind Perutz, Taigner und Waddell der Meinung, daß der Ductus deferens spontaner Bewegung fähig sei. Perutz und Taigner experimentierten an Ratten, Waddell benutzte Hunde, Katzen, Kaninchen.

Nach Perutz und Taigner hat der Ductus deferens wie der Uterus (?) seine ihm eigene individuelle Erregbarkeit, die sich in mehr oder minder deutlichen rhythmischen Kontraktionen äußert; die Intensität dieser Erregbarkeit ist individuellen Schwankungen stark ausgesetzt und hängt von der Geschlechtsreife ab.

Gohara fand, daß die elektrische Erregbarkeit des Samenleiters durch Atropin und Chloralhydrat herabgesetzt, durch Papaverin aufgehoben, durch Bariumchlorid und Kokain (in kleinen Dosen) erhöht wird; Macht kam zu dem Schluß, daß Adrenalin die Beweglichkeit des Ductus deferens steigere und daß damit ein Beweis für die Zugehörigkeit des Samenleiters zum sympathischen Nervensystem erbracht sei.

(Schluß folgt)

Digitized by Google

Aus der Universitäts-Hautklinik zu Königsberg (Dir.: Prof. Dr. W. Scholtz)

Über einen Fall von Endotheliosis im Kindesalter

Von

Dr. J. Dörffel, Assistent der Klinik

Mit 3 Abbildungen im Text

Am 14. IV. 1928 kam, aus der Kinderklinik zu Königsberg überwiesen, das 2jähr. Kind Alice B. in die Univ.-Hautklinik zu Königsberg mit einem eigentümlichen Hautleiden zur Aufnahme.

Es handelte sich um eine primäre multiple Geschwulstbildung auf dem Kopf und diffus an dem ganzen übrigen Körper. Wir hatten Gelegenheit, das Kind und damit das Fortschreiten der Erkrankung in der Folgezeit lange zu beobachten.

Besonders bedeutungsvoll erschien uns die Histogenese der Tumoren, die wir durch Exzisionsmaterial aus kleinsten, eben erst entstehenden, größeren und größten Knoten eindeutig feststellen konnten. Wir werden auf Grund der histologischen Ergebnisse die Theorie der Naevuszellen-Genese, ferner die Gruppe der sarkoiden Tumoren berühren müssen.

So scheint uns die Publikation dieses einen Falles gerechtfertigt.

Aus der Krankengeschichte:

Als einziges Kind rechtzeitig und ohne Arzthilfe geboren. Bereits bei der Geburt wurde auf der ganzen rechten Seite des Hinterhauptes ein großer blaurötlicher, teilweise bräunlicher, mäßig erhabener Knoten festgestellt. Ebenso sind am ganzen übrigen Körper zahlreiche kleine, braune, flache Knötchen vorhanden. Diese wuchsen allmählich im Laufe der Zeit.

Sonstige Entwicklung ist normal, in der Familienanamnese nichts Besonderes.

Befund:

Es handelt sich um ein blondes, kräftig entwickeltes Kind von 2 Jahren in gutem Ernährungszustand.

Skelettsystem: o. B.

Atemorgane: Die Lungen geben überall normalen Klopfschall und Bläschenatmen.

Kreislauf: Die Herztöne sind rein und regelmäßig; die Herzgröße ist dem Alter des Kindes entsprechend; der Puls ist gut.

Abdomen: Der Leib ist weich und eindrückbar, Leber und Milz sind nicht zu fühlen.

Blutbefund: Hämoglobin 75, Erythrozyten 4450000, Leukozyten 13200, Polynukleäre 39%, Lymphozyten 47%, Eosinophile 12%, Monozyten 2%.

Augenhintergrund: o. B.

Durchleuchtung: ergibt keinen Befund an den Lungen und anderen Organen (Skelettsystem!).

WR: negativ.

Hautstatus: Der größte Teil des Hinterkopfes und der rechten Kopfseite bis zur Schläfe reichend ist von einer Tumormasse eingenommen, die einen wulstigen Bau besonders stark im Nacken zeigt. Ihre Farbe ist dunkelblaurot, an manchen Stellen ins Bräunliche spielend. Die Konsistenz ist teilweise elastisch, aber auch mancherorts verhärtet und derb. Auf diesem Tumorgewebe finden sich zahlreiche kleine linsen- bis kirschkerngroße Knoten von weißlich-gelblicher Farbe und derber Konsistenz. Die Haare sind in dem befallenen Bezirk zum großen Teil ausgegangen. Nackendrüsen zum Teil vergrößert, hart, unempfindlich.

Über dem übrigen Körper verstreut liegen, besonders zahlreich auf dem Rücken und den unteren Extremitäten, kleine und kleinste Knötchen. Die Größe dieser Knöt-

Digitized by Google

chen schwankt zwischen Stecknadelkopf- und Kirschkerngröße. Schon die kleinsten Effloreszenzen zeigen eine geringe Erhabenheit. Die Tumoren fühlen sich derb an, ihre Farbe ist gelblich-bräunlich. Die Haut sonst ist gut durchblutet und zeigt außer vereinzelten Pigmentfleckchen nichts Besonderes.

Am 27. IV. 1928 wurde das Kind entlassen.

Am 3. VIII. bis zum 8. VIII. 1928 war das Kind zu einer erneuten Röntgenbestrahlung in der Klinik. Der Befund hatte sich nur dahingehend geändert, daß die Zahl und die Größe der wesentlich am Körper sitzenden Tumoren zugenommen hatte.

Differentialdiagnostisch mußte man an ein Kaposisches Hautsarkom im jugendlichen Alter oder an eine Hautsarkomatose in weiterem Sinne denken.

Behandlung: Arsen und mehrfach Röntgenbestrahlung.

Zur Sicherung der Diagnose wurden an vier verschiedenen Stellen Exzisionen vorgenommen, so daß wir Material von den kleinsten, eben sichtbaren, bis zu den großen Tumorknoten histologisch untersuchen konnten.

Histologische Untersuchung:

Die Exzisionsstückchen wurden teils in Formalin, teils in Alkohol fixiert, dann in Paraffin eingebettet und in Serienschnitte zerlegt. Ein Teil des Materials wurde gefriergeschnitten.

Färbungen: Hämatoxylin-Eosin, Hämatoxylin, van Gieson, Orcein.

Pigmentnachweis: Dopa, Argentum nitr., Berlinerblau, Turnbull-Reaktion.

1. Kleinstes exzidiertes Knötchen (Serienschnitte):

Die ersten Schnitte, die das eigentliche tumoröse Gewebe noch nicht treffen, zeigen eine minimale Akanthose. Die Epidermisschichten sind nicht verändert. Basal liegt nur mäßig Pigment. Die Kutis weist ebenfalls keine besonders auffälligen Veränderungen auf. Die elastischen Fasern im Orceinpräparat sind gut tingiert und normal. Nur die oberflächlichen Kutisgefäße zeigen eine gewisse Wandverdickung, die anscheinend auf einer Vermehrung der Gefäßwandzellen[1]) beruht. Mancherorts sieht man kleine Papillargefäße, im Querschnitt getroffen, als solide Zellhaufen ohne deutliches Lumen. Die Zellen selbst sehen hier leicht geschwollen aus. Je näher die Schnitte dem Tumor kommen, um so mehr fallen die subepithelialen Gefäße auf. Sie bilden, durch die Gefäßwandzellenwucherungen besonders deutlich geworden, eine Art großmaschiges Netzwerk. Der oberste Kutisanteil, in dem diese Gefäßchen verlaufen, ist deutlich schwächer tingiert als die untere Kutislage (auch im van Gieson-Präparat).

In dem mitten durch den Tumor gelegten Schnitt bietet sich ein auffallendes Bild. An den Rändern zeigen sich ungefähr die gleichen, wie oben beschriebenen Veränderungen. In der Mitte des Schnittes ist die Epidermis deutlich abgeflacht und nach außen papelartig vorgetrieben. Die Basalzellen sind einreihig angeordnet und haben nur sehr wenig Pigmentgehalt. Die Materialvermehrung in der Kutis, die die knötchenförmige Ausbuchtung der Epidermis hervorruft, wird durch gewucherte Gefäßwandzellen, die eine wesentliche Verdickung der kleinsten Gefäße und der Kapillaren perivaskulär und endovaskulär verursachen, und durch Gefäßneubildungen bewirkt.

---

[1]) Ich betone hier schon, daß ich nur von „Gefäßwandzellen" spreche, ohne sie in Endo- oder Perithelien zu trennen. Die Erklärung dafür gebe ich später bei der allgemeinen Beurteilung der histologischen Bilder.

Digitized by Google

Die gewucherten Zellen sind groß, rundlich bis oval, haben einen großen ovalen Kern, der meist zentral liegt. Dort, wo die Wucherung besonders stark ist, nehmen an der Peripherie die Zellen einen mehr spindeligen Charakter an. Man sieht hier die Kutis von Zellanhäufungen, die meist zentral noch ein Gefäßlumen, zum Teil mit Erythrozyten, zum Teil fast obliteriert, erkennen lassen, durchsetzt. Diese Zellanhäufungen sind je nach der Schnittrichtung bald länglich-strangförmig, bald rundlich-ovalär. Die neugebildeten Gefäßchen zeigen noch deutlich ein Lumen, meist aber auch schon eine Wandzellenwucherung. Hin und wieder sieht man kleine derartige strangförmige Zellanhäufungen, die bis hart an die Epidermisgrenze vorgestoßen sind. Sie liegen in Nestern zusammen. Ihre Zellelemente sind epithelartig, mit großem bläschenförmigem Kern, zum Teil pigmenthaltig. Sie ähneln den typischen, bei den Naevi sich findenden Naevuszellnestern.

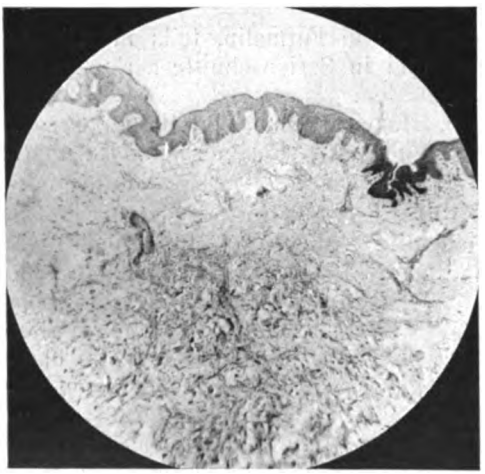

Abb. 1. Zeiß A VIII (Objektiv), Komp.-Okular 5 ×, Aplanat-Kondensor. In der Kutis Tumorbildung, von Epidermis durch noch unveränderte Kutiszone getrennt. Tumor besteht aus kleinen z. T. doldenartig geordneten Zellanhäufungen, die teilweise auch Lumina mit Erythrozyten gefüllt erkennen lassen

Diese Zellanhäufungen, die den Tumor bilden, liegen dicht beieinander in einem kleinen umschriebenen Kutisbezirk. Sie lassen sich aber nicht scharf von der normal scheinenden Umgebung trennen. Wir haben oben schon hervorgehoben, daß auch die benachbarten Gefäße eine, wenn auch viel geringere Wandzellenwucherung, die als perivaskuläres Infiltrat imponiert, aufweisen. Eine Gefäßneubildung ist nur im eigentlichen Tumorherd zu konstatieren.

2. Exzidiertes, etwa linsengroßes Knötchen (Abb. 1).

Schon makroskopisch ist in dem Schnitte eine deutlich umschriebene, bläulich gefärbte Stelle, unter der Epidermis in der Kutis gelegen, bemerkbar.

Mikroskopisch erweist sich die Epidermis nicht verändert. Pigment ist nur mäßig in den Basalzellen vorhanden. Auch hier sind die oberflächlich gelegenen Kutisgefäße von einem „Infiltratmantel" umgeben, der zum größten Teil aus Gefäßwandelementen besteht. Eine schwächere Färbung der obersten Kutisschichten ist hier ebenfalls zu sehen. Das pathologisch veränderte Gewebe liegt hier in sämtlichen Serienschnitten in den mittleren und tieferen Kutislagen. Es hat keinen Zusammenhang mit der Epidermis.

Es besteht aus kleinen, zum Teil doldenartig geordneten Zellanhäufungen, die meist solide sind. Nur hin und wieder sieht man in den Zellhaufen Lumina, die teilweise mit Erythrozyten angefüllt sind.

Digitized by Google

Diese Zellkomplexe sind hier sehr zahlreich und bestehen nicht nur aus Gefäßen mit gewucherter Wand, sondern aus neugebildeten Kapillaren, die auch schon Gefäßwandverdickungen zeigen. Die Zellelemente sind von derselben histologischen Beschaffenheit wie die bei dem exzidierten Knötchen 1, d. h. Zellen, die sich als Gefäßwandzellen erweisen.

Mitosen sieht man selten.

Diese Gefäßwandzellen bilden einen umschriebenen Tumor, der nicht scharf begrenzt ist. In dem anscheinend normalen umgebenden Gewebe sieht man ebenfalls, allerdings viel spärlicher, kleine, perivaskuläre Zellhäufchen und neugebildete Kapillaren. Das Orceinpräparat läßt erkennen, daß die elastischen Fasern überall gut erhalten sind. Nur im Tumorgewebe sind sie auseinandergedrängt. Pigment ist im Tumor nicht nachweisbar.

3. Exzidiertes Knötchen (Kirschkerngröße) (Abb. 2).

Die Epidermis, die an den Rändern des Schnittes mäßige Akanthose zeigt, ist über dem pathologisch veränderten Kutisgewebe abgeflacht. Ihr Pigmentgehalt ist gering.

Die Kutis zeigt den gleichen Befund wie bei der Exzision 2, nur in größerer und stärkerer Ausdehnung. Hier läßt sich das tumoröse Gewebe nicht begrenzen. Es durchzieht fast die gesamte im Schnitt getroffene Kutis. Man kann allerdings konstatieren, daß die stärkste Wucherung zentral sitzt und allmählich gegen die Seiten und nach oben gegen die Epidermis zu abnimmt. Ein schmaler Kutisanteil zwischen Epidermis und befallener Kutis ist nur mäßig infiltriert und läßt sich als Grenzzone erkennen. Das gewucherte Zellmaterial besteht aus Gefäßwandelementen, wie der Zusammenhang mit den Gefäßen und die den Gefäßelementen analoge Form zeigt. Zentral ist das gleiche Bild wie bei 2: gewucherte alte und neugebildete Gefäßchen, doldenartig angeordnet. Nach außen zu nimmt der Tumor ein etwas anderes Bild an, die Gefäßwandzellen wuchern mehr infiltrierend und bilden langgestreckte Züge. Sie verändern ihre ursprünglich runde, ovale Form und werden epitheloid bis spindelig. Mancherorts kann man Zellbildungen sehen, die weitgehende Ähnlichkeit mit Naevuszellennestern und Naevus-Riesenzellenformationen aufweisen; die einzelnen Zellelemente sind epithelartig mit bläschenförmigem Kern. Manche Zellen enthalten Pigmentkörner. Hin und wieder fallen Riesenzellbildungen auf.

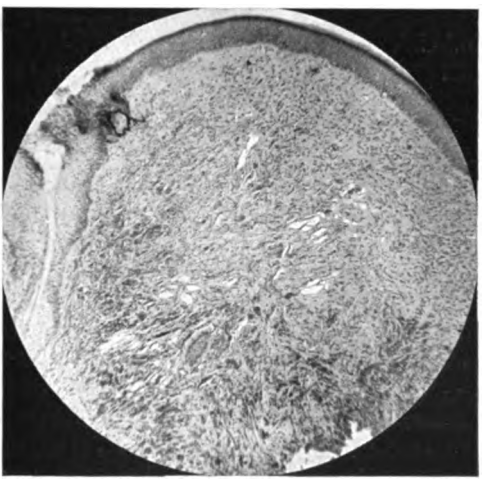

Abb. 2. Zeiß A VIII (Objektiv), Komp.-Okular 5 ×, Aplanat-Kondensor. Tumoröse Gewebe läßt sich nicht mehr begrenzen. Histologischer Befund sonst wie bei Abb. 1, nur in größerer und stärkerer Ausdehnung

Digitized by Google

Pigment ist nur wenig subepithelial vorhanden (kein Blutpigment, die Eisenreaktian ist negativ), die elastische Faserung ist überall vorhanden, allerdings sind in den gewucherten Partien die elastischen Fasern auseinandergedrängt und spärlicher.

Die Gefäße um die Schweißdrüsenknäuel, um Talgdrüsen und Follikeln sind ebenfalls vermehrt und zeigen Wucherungen.

(Schluß folgt)

Aus der Universitäts-Hautklinik zu Königsberg (Dir.: Prof. Dr. W. Scholtz)

Angeborene Muskel- und Hautatrophie

Von

Dr. Lippitz, Assistent der Klinik

Mit 2 Abbildungen im Text

Im März 1928 wurde von Peck und Kartagener „Über einen eigentümlichen zum Teil segmentär und halbseitig angeordneten Fall von progredienter Atrophie der Haut und der Muskeln mit Pigmentverschiebungen" berichtet (Derm. Zschr., 1928, H. 2). Ungefähr gleichzeitig (März 1928) sahen wir ein ähnliches Krankheitsbild bei einem Patienten, der uns von anderer Seite (gelegentlich von Magenulkusbeschwerden) wegen seiner Hautatrophie zur Untersuchung überwiesen wurde.

Es handelt sich um einen 30jähr. mittelkräftigen Landarbeiter. Anamnestisch konnte folgendes festgestellt werden: mit 3—4 Jahren litt er an Geschwüren auf dem Rücken und mußte deshalb längere Zeit in Bauchlage liegen. Im Felde hatte er zweimal, je etwa 4 Wochen lang, fieberhafte Erkältungen, 1918 eine schwere Grippe mit anschließender Lungenentzündung. Seit dem Kriege leidet er häufig an Reißen in Schultern, Ellenbogen und Knien.

Von seinen Eltern wurde angeblich seit seinem 8. Lebensjahr an der linken Achselhöhle hinten eine „Flechte" (die jetzige pigmentierte Hautatrophie) bemerkt. Im Felde wurde diese Stelle mit ätzenden Salben behandelt. Er glaubt, daß damals der Umfang der Atrophie kleiner war als heute. Seit 2—3 Jahren fiel es dem Patienten auf, daß er bei der Arbeit oder bei Kraftproben mit Kameraden hinter diesen mit seiner Leistung zurückblieb. Er führte das auf eine allgemeine Schwäche zurück.

Die Magenbeschwerden bestehen seit etwa $1\frac{1}{2}$ Jahren. (Es handelte sich um ein Ulcus pylori. Jetzt bestehen noch Hyperazidität und Darmspasmen.)

Vom Vater (65 Jahre) gibt der Patient häufigen Alkoholabusus und Aufgeregtheit an, die Mutter (62 Jahre) soll seit 3 Jahren an Atembeschwerden leiden. Eine Schwester ist gesund; die andere, ein Onkel und dessen Sohn leiden an Schuppenflechte.

Zunächst fallen bei dem Kranken gut abgegrenzte Pigmentierungen an den Schultern, der linken Achselhöhle und am Unterbauch auf.

Digitized by Google

Distalwärts an den Extremitäten ist die Abgrenzung schwierig, da eine Akrozyanose den Übergang in die gesunde Haut verwischt. Auf den Abbildungen sind die Herde so gut es möglich war mit Fettstift umgrenzt.

Die erkrankten Partien an den Schultern und am Unterbauch sind im ganzen stärker pigmentiert, mit zahlreichen kleinen fleckförmigen

Abb. 1

Abb. 2

Depigmentierungen, ohne Narbenbildung. Die erkrankte Haut ist deutlich atrophisch, sie läßt sich in dünnen Falten abheben. Eine livide Verfärbung, Rötung oder Randzonenbildung wie bei Sklerodermie besteht nicht. Das gesunde Gewebe geht ohne entzündliche oder hypertrophische Zwischenstufe in die atrophische Haut über.

An den atrophischen Partien der Extremitäten ist die Pigmentierung geringer, der Übergang zum Gesunden allmählich, distal von Ellenbogen und Knie überhaupt nicht sicher zu bestimmen. Der Patient hat im all-

Digitized by Google

gemeinen stark hervorspringende Extremitätenvenen; aber im atrophischen Gebiet sind auch die kleineren und tieferen Venen deutlich erkennbar als Folge des Fehlens von einbettendem subkutanem Fettgewebe, so z. B. an der Außenseite des linken Oberschenkels.

Die Behaarung richtet sich nach dem Grade der Hautatrophie. In der linken Achsel steht nur ein Büschel Haare ganz distal am Oberarm an der Grenze von atrophischer zu gesunder Haut. An der Außenseite des linken Ober- und Unterschenkels fehlen die Haare oder sind sturr und kürzer im Vergleich zu korrespondierenden Stellen der anderen Seite.

Die Schweißsekretion ist (auch nach Pilokarpin) regelrecht bis auf die (erkrankte) linke Achselhöhle, die weniger stark schwitzt. Die Sensibilität ist im wesentlichen intakt. Die atrophischen Partien sind empfindlicher gegen Berührung. Kneifen wird als stechender Schmerz empfunden. Durch Druck der Kleidung (Hosenträger), in der Wärme und durch Schwitzen kommt es leicht zu Juckreiz.

An der Außenseite der linken Wade, noch im Bereich der Atrophie, besteht im Umfange von etwa 6 cm ein trockenes juckendes geringgradiges chronisches Ekzem. Die spärliche Behaarung der Brust ist nicht ganz symmetrisch angelegt. Die Schambehaarung ist regelrecht.

Neben der Hautatrophie besteht eine Muskelatrophie hauptsächlich an Schulter- und Beckengürtel. Sie zeigt sich am eindrucksvollsten an der rechten Schulter, die Supraklavikulargrube ist eingesunken, das Schulterblatt liegt dem Brustkorb nicht so fest an wie links. Das Seitwärtsheben des rechten Armes gelingt ohne Schwierigkeit nur bis zur Wagerechten, höher nur, wenn das Schulterblatt ganz erheblich mitgedreht wird, oder wenn man das Schulterblatt mit der Hand fixiert. Die passive Bewegung ist in ganzer Ausdehnung frei. Beim Zusammendrücken der nach vorn gestreckten Arme bildet sich im rechten Pektoralisgebiet unter der Klavikula eine flache Mulde. Die Glutäalgegend ist beiderseits flacher und beim willkürlichen Anspannen schlaffer als sonst bei Männern mit ähnlichem Körperbau. Das sichtbare Vorspringen des rechten Leistenkanals kann nicht nur auf die darüber befindliche Hautatrophie zurückgeführt werden, sondern auch auf eine Schlaffheit der unteren Bauchmuskeln auf dieser Seite. Die Extremitäten sind kräftig, die Muskulatur ist fest, irgend welche Pseudohypertrophien bestehen nicht. Ebenfalls die langen Rückenstrecker sind kräftig. Fibrilläre Zuckungen wurden nicht gesehen. Entartungsreaktion bestand nicht.

Die Röntgenaufnahmen von Schulter und Brustkorb ergaben keine Abnormitäten am Knochengerüst. Außer einem fühlbaren Leberrand ergab die innere Untersuchung keine Besonderheiten.

Blutbild: Hb 90. korr. 112,5 — Polym.: 60%
Rote: 5270000 — Lymph.: 36%
Weiße: 7500 — Eos.: 4%

Urin: E. —, Z. —, Ubg. —, Reaktion sauer.
WR —, MR —.
Chem. Analyse. Serum: K 23.6 mg-%, Ca 11.6 mg-%, Quotient K : Ca = 2,03. NaCl 562 mg-%, Harns. 5.0 mg-%, Rest-N 28 mg-%, Blutz. 73 mg-%.
Im 24-Stundenurin: K 3195 mg, Ca 147 mg, NaCl 16,45 g, Harns. 571 mg, Stickstoff 13.13 g.

Digitized by Google

Gasstoffwechsel: Grundumsatz nach Benedikt um 5—6% gesteigert.
Atropinprüfung am Puls regelrecht.
Adrenalinprüfung: Mäßig gesteigerte allgemeine Erregung, jedoch verläuft die Blutdruckkurve dabei flach.
Sonst Blutdruck: 115 RR.

Histologische Untersuchung

Haut aus der erkrankten Partie der linken Achsel: Epidermis im ganzen schmal. Geringe Verhornung. Stratum granulosum nur angedeutet. Basalzellen einreihig. Wenig Pigment, körnig um den Kern gelagert. Die Papillen sind verstrichen. Subepithelial geringe perivaskuläre Infiltrate meist aus Rundzellen bestehend. Auffallend ist die Beschaffenheit des kollagenen Gewebes: schaumig aufgetrieben, die ganze Zeichnung verwischt und homogenisiert. Die Hautanhangsgebilde sind atrophisch; man sieht nur wenige kleine Talgdrüsen. Knäueldrüsen sind an Zahl und Umfang spärlich. Die Subkutis besteht aus wenig Fettzellen.

Muskel aus dem rechten Pektoralis: die einzelnen Fasern zeigen eine schlechte Tingierbarkeit und lassen keine Struktur und Querstreifung erkennen. Die Kerne sind vermindert. Die Fasern sind gleichmäßig dick, homogen und zeigen keine fettige Degeneration. Zwischen den Fasern laufen Gefäße zum Teil noch mit Blut gefüllt, deren Wandelemente vermehrt zu sein scheinen.

Muskel aus dem rechten Deltoideus zeigt keine pathologischen Veränderungen.

Für die Muskelatrophie kommen differentialdiagnostisch wohl nur eine angeborene Atrophie und die juvenile Form der Dystrophia musculorum progressiva (Schulter und Beckengürtel) in Frage. Das histologische Bild zeigt keine Entartungserscheinungen, sondern eine reine Atrophie, was für angeborene Erkrankung spricht. Die Asymmetrie wäre für eine Dystrophie ungewöhnlich, ebenso die Tatsache, daß während der Beobachtung eines Jahres keine Progredienz bemerkbar wurde. Die Muskelgebiete, die bei diesen beiden Formen der Atrophie befallen werden, sind die gleichen (Pektoralis, Serratus, Rhomboideus, Trapezius, während Sternokleido und Deltoideus intakt bleiben), nur bleibt die angeborene Muskelatrophie einseitig. Auch der relativ geringe Funktionsausfall bei so groben anatomischen Veränderungen spricht deutlich für eine angeborene Atrophie.

Eine neuritische Atrophie ist nach Anamnese und Befund unwahrscheinlich.

Die Hautatrophien dürften gleiche Genese haben wie die Muskelatrophie, zumal der klinische Befund und der Verlauf eine idiopathische Sklerodermie ausschließen; sie lassen sich in ihrer Ausbreitungsweise weder nach peripheren noch segmentären Nervengebieten einordnen. Bei angeborenen Muskelatrophien werden häufig andere gleichzeitige Mißbildungen beschrieben: Syndaktylie, Schwimmhautbildung, Knochendefekte, massenhafte Naevi, beim angeborenen Pektoralisdefekt die Haut darüber atrophisch mit spärlicher Behaarung.

Bei unserem Patienten sind die Haut- und Muskelatrophien voneinander lokal insofern unabhängig, als weder gleiche Nervenversorgung

Digitized by Google

die Lokalisation bestimmt, noch gerade die die erkrankten Muskeln bedeckende Haut besonders befallen ist (die linke Schulter hat die bei weitem stärkeren Hautatrophien, während die Muskelatrophie die rechte Schulter befallen hat). Es handelt sich also um Atrophien, die als gleichzeitige angeborene Mißbildungen von Haut und Muskulatur aufgefaßt werden müssen.

Aus der Universitäts-Hautklinik zu Königsberg (Dir.: Prof. Dr. W. Scholtz)

Über die Erzeugung von experimentell-luetischen Primäraffekten an der Rückenhaut des Kaninchens und des Meerschweinchens

Von

Priv.-Doz. Dr. C. Schumacher

(Ausgeführt mit Unterstützung der Notgemeinschaft der deutschen Wissenschaft)

Mit 4 Abbildungen im Text

Eigentlich ist es verwunderlich, daß die Haut als Impffeld bei der experimentellen Kaninchenlues bis jetzt nur wenig Beachtung gefunden hat. Dies liegt wohl zum Teil daran, daß die intratestale bzw. subskrotale Inokulationsart hinsichtlich Zuverlässigkeit des Anganges, Größe der Impfeffekte sowie der Bequemlichkeit der Entnahme des Infektionsmaterials so überaus günstige Resultate ergibt, daß man sich nach einem anderen Infektionsmodus nicht mehr ernstlich umschauen mochte. So hat sie auch die ältere Technik der Inokulation in die vordere Augenkammer und die intrakorneale Infektionsart fast völlig verdrängt. Die intravenöse und intrakardiale Impfung endlich wird ja auch nur gelegentlich zu besonderen Zwecken geübt, ebenso diejenige in die Schleimhaut des Genitales. Letztere hat den Vorzug, daß so auch weibliche Tiere benutzt werden können.

Versuche an der Haut des Kaninchens, Primäraffekte zu erzielen, sind zweifellos des öfteren unternommen worden. Diesbezügliche Mitteilungen in der Literatur aber finden sich nicht häufig. Man kann hier wohl auf verschiedene Weise vorgehen. So läßt sich versuchen, durch Einreiben von spirochätenhaltigem Material in die leicht skarefizierte Haut der Tiere Haftung zu erzielen. Mir gelang dies, trotzdem ich es wiederholt unternahm, niemals. Auch sah ich keinen Angang, wenn ich spirochätenhaltige Substanz in subkutane Hauttaschen einbrachte oder Spirochätenemulsion subkutan einspritzte. Es bleibt schließlich noch die Impfung mittels intrakutan gesetzter Quaddel. Intrakutane Impfungen wurden unter anderem schon versucht von Grouven, der allerdings das Resultat nicht angibt. Positive Ergebnisse finden sich z. B. bei Brouwn, Wade und Pearce, bei Groth und Arnold, bei Reiter und bei mir.

Gerade die Mitteilung von Groth und Arnold veranlaßte mich, diese Impftechnik in ausgedehnterem Maße zu versuchen. Ich sehe den

Digitized by Google

Vorteil der Hautimpfung nicht nur in der Größe des zur Verfügung stehenden Impffeldes und in den hier so überaus günstigen Beobachtungsbedingungen. Diese Infektionsart macht den Experimentator auch völlig unabhängig vom Geschlecht der Versuchstiere und ermöglicht es, Primäraffekte zu erzeugen, die analog den beim menschlichen Schanker obwaltenden Verhältnissen anfangs klinisch ausschließlich auf das Hautorgan selbst beschränkt sind. Letzteres ist ja selbstverständlich bei der intratestalen sowie der subskrotalen Impfung niemals und bei der intraskrotalen auch durchaus nicht immer der Fall.

Impftechnik: Alle Tiere wurden zunächst einige Tage vor der Impfung am Rücken in genügend großem Umkreise enthaart. Chemische Epilation sowie Rasieren erscheint mir weniger zweckmäßig als direktes Ausrupfen der Haare, da so ihr Wiederwachsen doch länger hinausgezögert wird. Es ist dies zweifellos für den guten Angang der Hautimpfung von Wichtigkeit. Ich habe wiederholt beobachten können, daß Impfungen, die an Hautstellen gesetzt waren, welche schon während der Inkubation ein Nachwachsen der Haare zeigten, schlecht oder gar nicht angingen. Vorläufig arbeitete ich fast ausschließlich mit dem Truffistamin. Als Impfmaterial dienten mir Spirochätenemulsionen, die im Dunkelfeld pro Gesichtsfeld etwa 8—10 gut bewegliche Spirochäten enthielten. Das Infektionsmaterial wurde stets nach Möglichkeit von noch im Wachstum begriffenen, also relativ jungen luetischen Orchitiden entnommen.

Ich habe den Eindruck, daß dieses Material doch virulenter ist, als wenn man bereits zum Stillstande gelangte oder gar schon in teilweiser Rückbildung begriffene Primäraffekte benutzt. Den Tieren wurden dann jeweils eine beliebige Menge von intrakutanen Quaddeln in die Rückenhaut gesetzt. Es scheint mir für den Angang der Impfung von Bedeutung, daß auch wirklich gute, sich als weißliche, scharf begrenzte Vorwölbungen abhebende Quaddeln entstehen. Spritzt man nämlich subkutan, so sieht man, wenigstens nach meiner Erfahrung, niemals Angang. Das liegt wohl daran, daß die Spirochäten dann zu schnell vom Impfdepot abwandern oder weggeschwemmt werden. Alle Tiere wurden, soweit dies nicht besonders angegeben ist, stets in Einzelkäfigen gehalten. Etwa an der Impfstelle nachwachsende Haare wurden sorgfältig mit der Schere gekürzt.

Ablauf der einfachen, intrakutanen Hautimpfung: Die geimpfte Hautstelle verhält sich zunächst klinisch völlig reaktionslos, nur daß man unter Umständen noch 1—2 Tage lang die feine Einstichstelle sehen kann. Man tut also gut, sich die Impfstelle irgendwie zu markieren, da nur so ein leichtes Auffinden derselben in der nächsten Zeit gewährleistet ist. Nach Ablauf einer bestimmten Inkubationszeit, für meinen Stamm im Durchschnitt etwa 4—6 Wochen, sieht man an der Impfstelle zunächst plötzlich einen kleinen, leicht bräunlichroten, kaum erhabenen, unscharf begrenzten Fleck auftreten. Dieser wird in den nächsten Tagen größer und deutlicher, erhebt sich leicht über das Hautniveau und zeigt dann schon eine gewisse Infiltration. Die Induration nimmt nun schnell an Deutlichkeit zu, die Abgrenzung zum Gesunden hin wird scharf. Nach etwa 8tägigem Bestande sinkt das Zentrum der flachen, derben Papel leicht ein. Es bildet sich zunächst eine kleine,

Digitized by Google

sehr fest haftende, trockene Borke, die von den wallartigen harten Rändern des Infiltrates begrenzt ist. Das weitere Wachstum des Gebildes ist in der folgenden Zeit ein ziemlich gleichmäßiges und hauptsächlich flächenhaftes. Stets haben wir jetzt im Zentrum die trockene Borkenplatte und an den Rändern den harten glatten, fast hautfarbenen, zum Gesunden hin steil abfallenden Infiltratsraum, der das Hautniveau je nach Größe des Primäraffektes um 2 und mehr Millimeter überragt. Die Borke nimmt beim Größerwerden manchmal einen geschichteten, austernschalenartigen Charakter an. Da sie, wie schon bemerkt, äußerst fest an der Unterlage haftet, löst sie sich selten spontan ab, so daß eine eigentliche Erosion oder ein Ulkus nicht häufig zur Beobachtung kommt. Entfernt man die Borke gewaltsam, was meist nur sehr mühsam und unvollkommen gelingt, so sieht man eine derbe, etwas eingesunkene, braunrote, leicht serös-blutige Fläche, die von den fast hautfarbenen derben Rändern umsäumt ist. Das ganze Gebilde läßt sich zwischen den Fingern mit der Rückenhaut hochheben und imponiert wie ein teilweise in die Haut eingelassenes, teilweise sie überragendes, dickes Geldstück. Exzidiert man einen derartigen Primäraffekt, sei er klein oder groß, so erkennt man, daß die Unterseite der Haut klinisch vollkommen glatt und normal ist, ein Zeichen, daß die Kutis nicht in ihrer ganzen Dicke in den Bereich des Schankers einbezogen ist. Es können so bis weit überfünfmarkstückgroße Platten entstehen (Abb. 1), während es in anderen Fällen nur bis zu bohnengroßen oder auch noch kleineren Papeln kommt. Ab und zu geht die Impfung klinisch auch einmal gar nicht an.

Abb. 1. Einzelstehende große Primäraffekte, man sieht deutlich die große zentrale Borke und die steile Randzone

Die Dauer des Bestandes der Gebilde wechselt sehr und hängt im wesentlichen von ihrer Größe ab. Kleine Primäraffekte können sich schon nach 2—3 Wochen restlos zurückbilden, während die großen mehrere Monate, manchmal sogar bis zu $^3/_4$ Jahren bestehen können. Der beginnenden Rückbilduug geht zunächst ein längeres Stadium des Stillstandes voraus. Dann nimmt die Härte des ganzen Gebildes, vor allem aber der Ränder langsam ab, die Borke löst sich und es bleibt ein runder, etwas pigmentierter Fleck von der Ausdehnung des ursprünglichen Herdes zurück. Geschwürsbildung und Eiterung habe ich, wie gesagt, äußerst selten gesehen. Das Haarkleid schließt sich wieder völlig über den abgeheilten Primäraffekten. Im Gewebssaft aller dieser, auch der kleinsten Primäraffekte, lassen sich reichlich typische und gut bewegliche Spirochäten nachweisen. Es ist allerdings nicht immer ganz bequem, bei der Derbheit der Kaninchenhaut genügend Reizserum zu gewinnen. Am besten entnimmt man es vom wallartigen Rande.

Digitized by Google

Tabelle 1. Überimpfung von Spirochätenemulsion aus luetischen Orchitiden in die Rückenhaut gesunder Kaninchen

Abkürzung: M. = Männchen, W. = Weibchen, i. k. = intrakutan, i. t. = intratestal, P.A = Primäraffekt

Nr.	Farbe und Geschlecht	Datum, Art und Anzahl der Impfungen	Datum des Anganges und erreichter Höchsteffekt	Datum der Abheilung und Besonderheiten
199	braun M.	7. XII. 1927 i. k., 8	4. I. 1928 8 zu handtellergroßen Riesen-P.A. konfluierte Schanker	24. VII. 1928 regionäre Papeln, Keratitis, r. Papel der Augenbraue
200	grau W.	7. XII. 1927 i. k., 3	Ø	28. XII. 1927 † interkurrent, Haut o. B.
201	schwarzgrau M.	7. XII. 1927 i. k., 3	22. I. 1928 2 zehnpfennigstückgroß, 1 bohnengroß	20. III. 1928
203	braun M.	7. XII. 1927 i. k., 3	8. 1. 1928 3 pfennigstückgroß	24. I. 1928 † interkurrent, ungeheilt
204	grau M.	7. XII. 1927 i. k., 4	Ø	6. I. 1928 † interkurrent, Haut o. B.
205	Albino M.	7. XII. 1927 i. k., 7	31. I. 1928 7 zu Riesen-P.A. konfluierende Schanker	19. IV. 1928 † an Entkräftung, ungeheilt, Riesen-P.A., regionäre Papeln
196a	Albino M.	7. XII. 1927 i. t. beiderseits	26. XII. 1927 fast pflaumengroß, beiderseits	17. IV. 1928
196b	Albino M.	7. XII. 1927 i. t. beiderseits	26. XII. 1927 fast pflaumengroß, beiderseits	10. V. 1928
222	Albino M.	24. IV. 1928 i. k., 3	Ø	Ø
223	schwarz M.	24. IV. 1928 i. k., 4	2. VI. 1928 1 gleich Null, 1 bohnengroß, 2 pfennigstückgroß	25. VII. 1928 † 6. IX. 1928 interkurrent
224	braungrau M.	24. IV. 1928 i. k., 2	13. VI. 1928 1 markstückgroß, 1 pfennigstückgroß	2. IX. 1928
225	braun W.	24. IV. 1928 i. k., 3	5. VI. 1928 2 etwa markstückgroß	8. X. 1928 Papel an Augenbraue
226	grau M.	24. IV. 1928 i. k., 2	Ø	Nach 5 Wochen Wiederimpfung i. k., Angang derselben nach 38 Tagen
227	schwarz W.	24. IV. 1928 i. k., 3	1. VI. 1928 2 erbsengroß, 1 bohnengroß	2. VII. 1928
228	graubraun M.	24. IV. 1928 i. k., 4	10. IV. 1928 2 markstückgroß, 1 pfennigstückgroß, 1 gleich Null	29. IX. 1928 Orchitis luetica r.
229	dunkelbraun M.	24. IV. 1928 i. k. -	Ø	Nachimpfung nach 5 Wochen i. k., erfolglos

Digitized by Google

	Nr.	Farbe und Geschlecht	Datum, Art und Anzahl der Impfungen	Datum des Anganges und erreichter Höchsteffekt	Datum der Abheilung und Besonderheiten
	231	schwarz M.	24. IV. 1928 i. k., 3	3. VI. 1928 1 gleich Null, 2 überbohnengroß	7. VII. 1928
	232	weißschwarz M.	24. IV. 1928 i. k., 4	26. V. 1928 2 pfennigstückgroß, 2 etwa zweimarkstückgroß	12. IX. 1928
Kontrollen	233a	braun M.	24. IV. 1928 i. t. beiderseits	16. V. 1928 überwalnußgroß beiderseits	10. IX. 1928
Kontrollen	233b	grau M.	24. IV. 1928 i. t. beiderseits	18. V. 1928 fast pflaumengroß beiderseits	25. IX. 1928
	250	schwarz W.	10. VI. 1928 i. k., 3	19. VII. 1928 2 pfennigstückgroß, 1 fünfpfennigstückgroß	20. IX. 1928
	252	weißbraun M.	10. VI. 1928 i. k., 4	3. VII. 1928 1 zehnpfennigstückgroß, 2 markstückgroß, 1 dreimarkstückgroß	8. X. 1928
	253	grau M.	10. VI. 1928 3	0	Nachimpfung nach 6 Wochen in beide Hoden, erfolgreich
	254	graubraun	10. VI. 1928 3	15. VII. 1928 2 gleich Null, 1 erbsengroß	3. VIII. 1928
	255	grau	10. VI. 1928 2	1. VII. 1928 1 fünfmarkstückgroß, 1 dreimarkstückgroß	13. II. 1929 regionäre Papeln, Papel am After, Keratitis luetica
	265	Albino W.	10. VI. 1928 2	0	—
Kontrollen	257	braun M.	10. VI. 1928 i. k. beiderseits	4. VII. 1928 walnußgroß rechts, haselnußgroß links	12. XI. 1928
Kontrollen	258	grau M.	10. VI. 1928 i. t. beiderseits	8. VII. 1928 walnußgroß beiderseits	15. XII. 1928

Die Reihe der intrakutan geimpften Tiere, soweit sie hier veröffentlicht werden soll, ist in den beigegebenen Tabellen angeführt. Aus ihnen sind Zahl und Zeit der Angänge, Abheilung sowie beobachtete Sonderheiten ersichtlich.

Wenn wir zunächst die Anzahl der positiven Angänge betrachten, so fällt auf, daß im Vergleich zur intratestalen und intraskrotalen Impfung doch verhältnismäßig öfters einmal klinische Versager beobachtet werden. Hierbei braucht es sich aber durchaus nicht immer um refraktäre Tiere zu handeln, da eine Wiederholung der Hautimpfung, falls diese innerhalb der nächsten 6—8 Wochen geschieht, noch ein positives Ergebnis erzielen kann. Auch sind derartige Tiere meist leicht mit Erfolg in die Hoden nachzuimpfen. Über die Ergebnisse bei Nachimpfungen werde ich demnächst a. O. ausführlicher berichten.

Digitized by Google

Tabelle 2. Überimpfung von Rückenschanker (K 205) auf Rückenhaut bzw. in die Hoden gesunder Kaninchen

Nr.	Farbe und Geschlecht	Datum, Art und Anzahl der Impfungen	Datum des Anganges und erreichter Höchsteffekt	Datum der Abheilung und Besonderheiten
205a	weißschwarz W.	10. II. 1928 i. k., 3	18. III. 1928 1 pfennigstückgroß, 2 markstückgroß	10. V. 1928
205b	grau W.	10. II. 1928 i. k., 3	Ø	—
205c	braun M.	10. II. 1928 i. k., 3	15. III. 1928 1 gleich Null, 2 pfennig- und markstückgroß	4. V. 1928
205e	grau M.	10. II. 1928 i. k., 3	28. III. 1928 1 bohnengroß, 2 pfennigstückgroß	17. V. 1928
205f	grau M.	10. II. 1928 i. t. beiderseits	6. III. 1928 beiderseits walnußgroß	3. VII. 1928 Keratitis beiderseits
205g	graubraun M.	10. II. 1928 i. t. beiderseits	beiderseits vereitert	—
205h	weißschwarz M.	10. II. 1928 i. t. beiderseits	4. III. 1928 beiderseits überwalnußgroß	9. VII. 1928
205i	braun M.	10. II. 1928 i. t. beiderseits	12. III. 1928 beiderseits über haselnußgroß	21. VI. 1928

Auch ist bemerkenswert, daß bei einem Tiere, das man gleichzeitig mit derselben Emulsion an verschiedenen Stellen der Rückenhaut intrakutan beimpft hat, nicht stets alle Inokulationen angehen, trotzdem die Impftechnik genau die gleiche war. Wenn dies auch nicht sehr häufig der Fall zu sein scheint, so ist es doch ein Faktum, auf das auch schon GROTH bei seiner kleinen Serie von drei Tieren hinweisen konnte. Er suchte die Erklärung darin, daß die nicht angegangene Impfquaddel vielleicht zu wenig Spirochäten enthielt. Ich kann dies für meine Beobachtungen ablehnen. Des weiteren kann es vorkommen, daß bei gleichzeitiger Setzung mehrerer Impfquaddeln beim selben Tiere die klinischen Effekte durchaus nicht immer gleichwertig sind. So beobachtet man, daß eine oder mehrere von ihnen unter Umständen im Wachstum erheblich zurückbleiben und dann gewöhnlich auch entsprechend schneller abheilten. Es scheint also, als ob die Haut nicht an allen Stellen und auch nicht zu jeder Zeit gleich gut auf die Infektion anspricht. Ob dies mit Verschiedenheiten der Durchblutung oder mit den Wachstumszentren des Haarkleides zusammenhängt, oder ob doch die Impftechnik insofern von Einfluß ist, daß die Quaddel einmal etwas oberflächlicher, das andere Mal etwas tiefer gesetzt ist, vermag ich nicht zu sagen. Sicher ist, wie schon bemerkt, daß schnelles Nachwachsen der Haare im Impfbezirk den klinischen Erfolg ungünstig beeinflussen kann.

Ferner achtete ich darauf, ob etwa die Haarfarbe der Tiere von deutlichem Einfluß auf das Impfresultat sein würde, vor allem, ob Albinos

Digitized by Google

günstigere Ergebnisse liefern als farbige Tiere. Dies ist nach meinen bisherigen Erfahrungen nicht der fall. Höchstens schien es mir, daß ganz schwarze Kaninchen etwas ungünstigere Bedingungen darbieten. Bei gescheckten Tieren konnte ich, falls gleichzeitig in die verschiedenfarbigen Hautteile geimpft wurde, einen wirklichen Unterschied nicht finden.

Wird ein Tier, das guten Angang zeigt, an mehreren nicht zu weit auseinanderliegenden Hautstellen gleichzeitig infiziert, so kann es zur Konfluenz der Schanker kommen. Auf diese Weise werden dann überhandtellergroße Hautstellen in einen zusammenhängenden Primäraffekt umgewandelt (Abb. 2). Das Bild ist im Grunde das gleiche wie bei den oben beschriebenen einzel stehenden Schankern. Im Zentrum sieht man die mächtige austerschalenartige Borke, die man auch mit dem Rückenschild einer Schildkröte vergleichen kann. Man erkennt noch deutlich, daß sie aus mehreren einzelnen Bezirken zusammengebacken ist. Die Ränder dieses „Konglomeratprimäraffektes" werden von nach außen konvexen Bogenlinien gebildet, entsprechend der ursprünglichen Zusammensetzung aus einzelnen Schankern. Sie zeigen auch hier die schon beschriebene Härte.

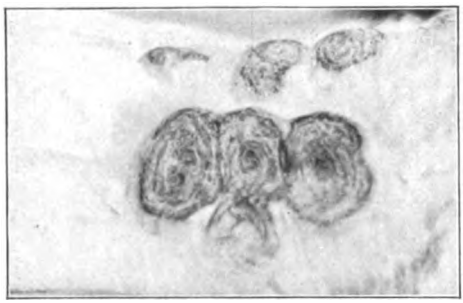

Abb. 2. In Bildung begriffener Riesenprimäraffekt, der durch das Gegeneinanderwachsen von sieben einzelnen Schankern entsteht

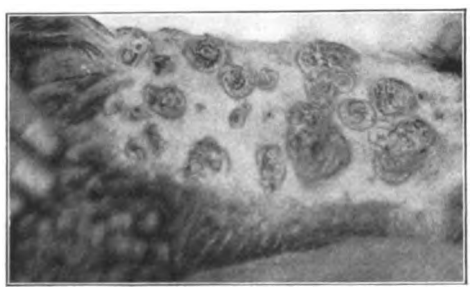

Abb. 3. Zahlreiche Primäraffekte mit regionären Papeln

Während die Tiere einzelne, auch noch so große und lange bestehende Primäraffekte ohne jeden Schaden ertragen, können solche mit zahlreichen, namentlich aber mit derartigen Konglomeratprimäraffekten behaftete Kaninchen, im Laufe der Monate doch stark herunterkommen. So starb auch das auf Abb. 2 sichtbare Kaninchen Nr. 205 noch vor völliger Abheilung.

Bei drei Tieren (K. 199, K. 205 und K. 255), denen ich gleichzeitig 6—7 intrakutane Quaddeln gesetzt hatte, beobachtete ich, daß es neben den eigentlichen am Ort der Impfung auftretenden Primäraffekten außerdem noch an mehr oder minder benachbarten Hautpartien zu zahlreichen, wenn auch meist kleineren, ähnlichen Gebilden kam, die genau denselben Verlauf zeigten wie die Hauptherde. Ich möchte sie als regionäre Papeln bezeichnen (Abb. 3). Ihre Entstehung erkläre ich mir so, daß der Impfstoff in den Lymphspalten relativ schnell über das eigentliche Impfareal herausgelangt ist und hier dann zu Erscheinungen Anlaß gibt.

Digitized by Google

Kann man doch manchmal sogar beobachten, daß eine intrakutane Quaddel während der Einspritzung dendriktische Fortsätze zeigt. Es ist dann gleichsam so, als wenn die intrakutan gespritzte Lösung die Hautschichten auf weitere Strecken auseinandersplittert. Ob dies allerdings bei den bewußten Tieren der Fall war, kann ich nicht mehr sagen. In allen drei Fällen waren es Tiere, die schon an und für sich einen äußerst guten Angang der eigentlichen Primärherde zeigten. Daß es sich bei diesen regionären Papeln um äußere Inokulationen von den Hauptherden aus handeln könnte, halte ich aus folgenden Gründen für unwahrscheinlich: 1. Es treten diese regionären Papeln teilweise schon relativ schnell, etwa 10—14 Tage nach Manifestwerden der Primäraffekte, auf. 2. Skarifikationen der epilierten Haut in der Nähe von Primäraffekten und auch an weiter entfernten Hautstellen wandelten sich niemals in derartige Papeln um, selbst auch dann nicht, wenn ich sie mit dem Reizserum von Primäraffekten bestrich.

Endlich ist es mir aufgefallen, daß bei den nur intrakutan am Rücken geimpften Tieren relativ häufig, wenigstens im Vergleich zu meinen bisherigen Erfahrungen an ausschließlich nur intratestal geimpften Kaninchen, im weiteren Verlauf der Erkrankung Erscheinungen auftraten, die man unter die sekundären Symptome zu rechnen pflegt. Es kamen zur Beobachtung Keratitis parenchymatosa (K. 199, K. 255), Papel an der Augenbraue (K. 199, K. 225), am After (K. 225) und in einem Falle typische einseitige Orchitis luetica (K. 228), die ganz der durch intratestale Impfung hervorgerufenen glich, fast walnußgroßer harter Hodentumor bei intakter Skrotalhaut. Im Hodenpunktat waren zahlreiche Spir. pallida nachweisbar. Ich halte diese Metastasen oder Sekundärerscheinungen deshalb für wichtig, weil sie zeigen, daß im weiteren Verlauf der Hautimpfung der Prozeß auch klinisch keineswegs auf das Hautorgan allein beschränkt zu sein braucht. Es kann vielmehr auch hier zu Erscheinungen kommen, die ganz denjenigen gleichen, die auch nach intratestaler Impfung vielfach auftreten und die wir dann als Sekundärsymptome buchen.

(Schluß folgt)

Versammlungen

Medizinische Gesellschaft zu Leipzig

Sitzung vom 11. Juni 1929

Rille demonstriert einen 46jähr. Landwirt mit **Acanthosis nigricans** und **Magenkarzinom.**

Seit Januar Verdauungsbeschwerden, Erbrechen und Gewichtsabnahme, um Ostern Parese des rechten Armes und Beines; gelegentliche epileptiforme Anfälle (Gehirnmetastasen?). Das Hautleiden besteht seit mindestens 5 Wochen; vorher Juckreiz besonders in den Achselhöhlen und am Gesäß. Magensaftuntersuchung: Keine Salzsäure, Milchsäurereaktion stark positiv, zahlreiche epitheliale Zellen. In der Magengegend eine Resistenz von Handtellergröße und mäßige Schmerzempfindlichkeit. Röntgenuntersuchung nicht eindeutig. Hals und Nacken dunkelbraun bis schwärzlich verfärbt, Hautfelderung stark vergröbert, Furchen vertieft; am intensivsten befallen die hinteren seitlichen Partien, besonders links. Nach abwärts zu eine mehr fleckige schmutziggraubraune Fär-

Digitized by Google

bung, auch über den Schulterblättern hirsekorngroße braune Flecken und Knötchen. In den graubraun verfärbten Axillen deutliche Leistenbildung nebst spitzen und rundlichen Hautzotten, über den Rücken verstreut schmutzigbraune Flecken. Über dem Kreuzbein und in der Afterfurche stark ausgeprägte Hautfelderung und schwärzliche Verfärbung. Linke Glutäalregion stärker befallen. Penis tief schwarzbraun verfärbt. Kniekehlen ähnlich wie die Axilla beschaffen, nicht ganz so dunkel. Nabelgegend und Linea alba schwarzbraun gefeldert, Bauchhaut braunfleckig. Vorderarme, Hand- und Fingerrücken rauh, verrukös, ebenso Zwischenfingerräume. Handflächen gelbbraun, leicht schwielig. Verstärkte Furchen- und Faltenbildung nebst Pigmentierung in den Ellenbeugen.

Die erste Beobachtung von Acanthosis nigricans juvenilis bei einem sonst gesunden 17jähr., seit dem 14. Jahre mit der Krankheit behafteten Mädchen hat 1895 Rille selbst gemacht (Naturforscherversammlung Frankfurt a. M. und „Heilkunde", Nov. 1901). Zwei weitere Fälle bei (18jähr.) weiblichen Individuen ohne jede Spur einer inneren Erkrankung, bei welchen auch die Hauterscheinungen geringer waren und vorwiegend in Axillar-, Hals- und Inguinalgegend hervortraten, hat er an der Innsbrucker Klinik beobachtet. Bei diesen drei Fällen bestand Hyperhidrosis axillaris, ebenso in einem von Kaposi demonstrierten Falle einer alten Frau; Heuss hat das Vorkommen von Hyperhidrosis bestritten und sieht im Fehlen derselben ein diagnostisches Moment gegenüber Darierscher Krankheit.

Sitzung vom 25. Juni 1929

Rille demonstriert eine 50jähr. Monteursfrau mit **Pemphigus vegetans.**

Beginn im Februar mit Rachenbeschwerden, beim Gurgeln gingen Schleimhautfetzen ab, später Beteiligung des Auges, hierauf der Genitoanalregion und zuletzt der Kreuzbeingegend, dabei Nervosität, Schlaflosigkeit und Entkräftung. Trotz viermaliger negativer WR andauernd für Lues gehalten. Jetzt starke Abmagerung, Hautkolorit fahlbraun. Unterlippe geschwellt, evertiert, braunviolett, am Lippenrot und an der Schleimhautfläche eine umfängliche schlaffe, zusammengeschobene Membran, der Rest zusammengesinterter Blasen. Zahnfleisch livide verfärbt, gedunsen, vielfach des Epithels entblößt, leicht blutend; dichter Zahnbelag. Harter und weicher Gaumen der ganzen Ausdehnung nach befallen, allenthalben erodiert, teils dunkelrot, wie gefirnißt aussehend, teils diphtheroid belegt, zwischenhindurch namentlich peripherwärts fetzige Umsäumung, zentralwärts da und dort Wucherung angedeutet. An den Gaumenbogen graue Auflagerungen. Backenschleimhaut vorwiegend in der Bißlinie affiziert. Zunge etwas geschwellt, stark belegt. Schluckakt äußerst schmerzhaft. Lidhaut des stark tränenden linken Auges gerötet, an derselben vielfache der für Pemphigus vegetans charakteristischen miliären, schnell eitrig werdenden stecknadelkopf- bis hanfkorngroßen Bläschen, so daß die Betrachtung des Auges hier schon allein die Diagnose gestattet. Am stärksten befallen ist die Analregion, wo sich überhalb geschwellter Afterfalten und Hämorrhoidalknoten sowie zirkulär gegen die Glutäen linsen- bis talergroße, kondylomähnliche pilzhutartig breit aufsitzende kreisrunde, zu orbikulären Plaques konfluierende rosarote, weißlich gestippte oder mit grauweißer Exsudatschicht belegte, hin und wieder von einem losgewühlten fetzigen Epidermissaum umgebene Knoteneffloreszenzen befinden. An der Vulva und den Labien pfennigstückgroße erodierte rote Effloreszenzen mit beginnender Wucherung und peripherem Blasenrest. In der Kreuzbeingegend mehrfache infolge der Rückenlage fester infiltrierte und elevierte, tief dunkelrot verfärbte erosive Stellen, teilweise von einem miliären Bläschen- oder Pustelkranz umsäumt. Weiter oben hat sich um einen kleinen Furunkel eine breitere Zone solcher zum Teil schon vegetierender Pusteln herumgelegt. Vereinzelte Eruptionen in der Unterbauchgegend, deutlich gewucherte in der Nabelfurche. Prognose angesichts der frühzeitigen, äußerst extensiven Mundaffektion sowie der feuchten Infiltration der genitoanalen Vegetationen ungünstig, daher auch die deutlichen Verfallserscheinungen.

Dieser Fall ist der siebente unter Rilles Eigenbeobachtungen (3 Männer, 4 Frauen).

Sitzung vom 16. Juli 1929

Rille demonstriert einen 69jähr. gewesenen Polizeiwachtmeister mit **Pemphigus vulgaris** und **„essentieller Bindehautschrumpfung".**

Die Erkrankung begann 1923, machte von 1925 ab eine Remission, um seit 1927 sich wiederum stärker bemerkbar zu machen. Befallen waren die ganze Zeit hindurch immer nur dieselben vereinzelten Körperstellen, also Pemphigus localis. An den

Digitized by Google

Schläfen und seitlichen Kopfpartien aggregierte kreisrunde, z. T. bogenlinig konfluierte nässende oder borkenbedeckte Substanzverluste, hin und wieder von einer Epidermiskrause umgeben. An der Brust zwei fast handtellergroße, frischrote, orbikulär begrenzte, zart überhäutete, nur sehr wenig wunde Stellen. Am inneren Vorhautblatte und an der Eichel größere intensiv nässende dunkelrote Substanzverluste von einem fetzigen Epidermiswalle, dem Reste einer geplatzten Blase, umgeben. Die Corona glandis ist an einer schmalen Stelle wohl infolge reiterierter Blaseneruptionen mit der Lamina interna praeputii verwachsen. Die Basis der Uvula gelblichweiß belegt. An der hinteren Rachenwand eine markstückgroße graubelegte seichte Vertiefung. Die Zunge mit charakteristischem Belag versehen. Augenlider etwas verkürzt und verdickt, die unteren Lider wimperlos. Conjunctiva bulbi und palpebrarum z. T. miteinander verwachsen, gerötet, leicht blutende kleine Epitheldefekte zeigend, teils chemotisch gewulstet, teils sackartig vorgestülpt; reichliche Absonderung von Tränenflüssigkeit, in welcher gelegentlich winzige fetzige Membranen flottieren. Am lateralen Teile der linken Kornea eine grauweiß verfärbte leichte Vertiefung. Hier liegt der zu Symblepharon, Trockenheit und Undurchsichtigkeit der Hornhaut und zuletzt zu Erblindung führende Zustand vor, der zuerst von Albrecht v. Graefe als essentielle Bindehautschrumpfung beschrieben und später als Pemphigus erkannt worden ist.

Bemerkenswert ist, daß diese Fälle von Pemphigus localis — von der Augenaffektion abgesehen — recht gut auf Arsen reagieren, indem durch konsequente Darreichung neue Blasenausbrüche verhindert oder hinausgeschoben werden können.

Einen analogen Fall von solchen regionären, seit 5 Jahren stets an den gleichen Lokalisationen in kontinuierlicher Folge sich entwickelnden Pemphiguseruptionen hat Rille schon früher bekannt gemacht (Conrady, 2500 Fälle aus der derm. Abt. d. Wiener Allg. Polikl. 1897/98; Diss., Leipzig 1906). Hier waren Penis und Skrotum, Malleolargegend, Mundschleimhaut und Auge — letzteres bis auf dort vorhandene Trichiasis — genau so wie im hier demonstrierten Falle affiziert. Eine merkwürdige Beobachtung stammt vom Ophthalmologen Ludwig Mauthner: bei einem erfolgreich wegen Cataracta operierten Kranken blieb lange Zeit die gesamte Bindehaut gerötet und geschwellt und dieser Umstand fand erst später in einer Pemphiguseruption an der Körperhaut seine Erklärung.

Referatenteil

Fachzeitschriften

The American Journal of Syphilis

Juli 1928, Bd. 12, Nr. 3

Warthin, A. S.-Michigan: Sex Differences in the Pathologic Picture of Syphilis (Geschlechtsdifferenzen in dem pathologischen Bilde der Syphilis). S. 301.

Als erster Unterschied der beiden Geschlechter in der Pathologie der Syphilis ist die größere Immunität der Frauen zu betrachten, und zwar besonders betreffend Herz, Aorta, Zentralnervensystem und Ovarien. Die große Gefahr dieses milderen Auftretens ist, daß anscheinend gesunde Frauen kranke Kinder gebären können. Eine sichere Erklärung für die größere Immunität der Frauen ist bisher nicht gefunden worden.

Steinberg, M. J.-Chicago: Syphilitic Aortitis, Thromboulcerative Mitralendocarditis with Pseudoaneurysm of the Anterior Mitral Leaflet (Syphilitische Aortitis, thromboulzerative Mitralendokarditis mit Pseudoaneurysma des vorderen Mitralsegels). S. 316.

Verf. bringt eine eigene Beobachtung, betreffend einen 43jähr. Neger, der mit 20 Jahren Lues akquiriert hatte. Die klinische Diagnose war syphilitische Aortitis, Aortenaneurysma und bakterielle Endokarditis. Die Autopsie bestätigte wenige Tage später die Diagnose im allgemeinen. Bakterien wurden nicht nachgewiesen, hingegen fand sich ein Pseudoaneurysma des vorderen Mitralzipfels. Verf. führt die Endokarderkrankung indirekt auf die Lues zurück, indem er auf Grund der vorhergehenden Aortenerkrankung eine vermehrte Disposition zur Infektion annimmt.

Digitized by Google

Henry, C. E., M. D., Minneapolis: Syphilis of the Thyreoid Gland (Syphilis der Schilddrüse). S. 322.

Bericht eines Falles. Eine 46jähr. Pat. litt seit längerer Zeit an allgemeinen nervösen Beschwerden, die zuletzt ihre Arbeitsfähigkeit störten. Die Untersuchung ergab erhöhte Pulsfrequenz, Blutdrucksteigerung und leichte Vergrößerung der Thyreoidea. WR war stark positiv. Auf Hg und Jodtherapie rasche Besserung.

Welch, A. S.-Kansas City: Diagnosis of Syphilis of the Stomach (Diagnose der Magensyphilis). S. 325.

Die Untersuchungen des Verf. haben die Schwierigkeiten der Diagnose Magensyphilis ergeben. Bei der Möglichkeit der Verwechslung mit Magenkarzinom schlägt er für unklare Fälle antiluische Behandlung vor. Verf. betont, daß bei richtig gestellter Diagnose Magensyphilis heilbar ist.

Maurer, S., O. Richter u. K. K. Koessler-Chicago: Treatment of Severe Anemias Associated with Syphilis with a High Caloric Diet Rich in Liver Extract and Vitamins (Behandlung einer schweren Anämie, verbunden mit Syphilis, mit einer hohen kalorischen Diät mit Leberextrakten und Vitaminen). S. 328.

Ausführliche Angaben der Kost. An Medikamenten außer Vitaminen vor, während und nach den Mahlzeiten reichlich Salzsäure. Die Erfolge für die Anämie waren gut.

Stoner, W. C.-Cleveland: The Diagnosis of Syphilis from the Standpoint of the Internist with Special Reference to the Incidence of Neurosyphilis Over a Period of Ten Years (Die Diagnose der Syphilis vom Standpunkt des Internisten mit spezieller Berücksichtigung des Vorkommens der Nervensyphilis während eines Zeitraumes von 10 Jahren). S. 340.

Nach den Beobachtungen des Verf. sind während der letzten 10 Jahre etwa 5% der weißen Bevölkerung an Syphilis erkrankt. Der Prozentsatz zeigt während der letzten 5 Jahre einen leichten Rückgang. Auch die Nervensyphilis scheint in den letzten 5 Jahren etwas seltener geworden zu sein. Die syphilitische Aortitis war nur in einem ganz geringen Prozentsatz der Nervenerkrankungen zu finden.

Sanders, C.-Memphis: Syphilis: A Discussion of Some of the Important Factors in Treatment (Syphilis: Eine Besprechung einiger wichtiger Tatsachen in der Behandlung). S. 350.

Die Beobachtungen betreffen 118 Patienten. Geringe Dosen von Arsphenamine können in keinem Stadium der Syphilis heilen. Neoarsphenamine, kombiniert mit Hg oder Bi über lange Zeiträume, ergibt ausgezeichnete Resultate. Jod in großen Dosen ändert oft einen dauernd positiven in einen negativen Wassermann. Frühe Syphilis soll im ersten Jahre pausenlos behandelt werden. Bei Spätsyphilis mit Organschädigungen ist Hg oder Bi vor Arsphenamine anzuwenden. Besser zu hohe Dosen als zu geringe.

Skavlem, V. J. H.-Cincinnati: Consideration of Syphilis in Diagnosis and Treatment of Lung Diseases (Betrachtung über Syphilis in bezug auf Diagnose und Behandlung von Lungenkrankheiten). S. 355.

Die Syphilis der Lungen erscheint zweifellos allein oder als Komplikation von anderen Lungenkrankheiten. Man muß bei der Diagnose von Lungenkrankheiten ständig an die Möglichkeit von Lungensyphilis denken. Die Diagnose ist schwierig, aber die Therapie von Erfolg begleitet.

Mathé, C. P.-St. Francisco: Suggestions as to the Technic for Injections into the Gluteal Muscles (Mitteilungen über die Technik von intraglutealen Injektionen). S. 362.

Mc Junkin, F. A.-Chicago: Effect of Therapeutic Doses of Arsphenamine on the Injured Liver (Wirkung therapeutischer Dosen von Arsphenamine auf die erkrankte Leber). Experimentelle Arbeit. S. 365.

Verf. fand, daß Arsphenamine in keiner Weise auf einen bereits akuten nekrotischen Leberprozeß einwirkt. Die Anwendung von Arsphenamine beeinflußt den Verlauf chronischer Chloroformvergiftungen beim Kaninchen nicht und ändert nichts an der Leberschädigung, die durch das Chloroform entstanden ist. Es ergibt sich mithin, daß eine nicht syphilitische Lebererkrankung, sei sie akut oder chronisch, noch keine Kontraindikation für Arsphenaminebehandlung bei Syphilis ist.

Goldblatt, S.-Cincinnati, u. Ch. C. Deunie-Kansas City: Sodium Thiosulphate: A Study of the Toxicity and Chemical Changes in the Blood Intravenous Ad-

Digitized by Google

ministration (Natriumthiosulfate: Eine Studie über die Giftwirkung und chemischen Veränderungen im Blute bei intravenöser Anwendung). S. 369.

Chemisch reines Natriumthiosulfat, das aus einer wässerigen Lösung mit Alkohol ausgefällt ist, kann ohne Gefahr intravenös gebraucht werden. Chemische Blutveränderungen sind die Folge eines mäßigen Anwachsens im Chloridgehalt und einer Herabsetzung der Glukose. Wenn die Tiere nach weniger als 14 Tagen täglicher Injektionen sterben, findet sich keine typische grob anatomische Veränderung.

Jones, A. E.-Chicago: Modern Methods in the Treatment of Syphilis (Moderne Methoden bei der Behandlung von Syphilis). S. 374.

Silber-Arsphenamine ist schwierig bei der Injektionstechnik, beeinflußt aber WR und Kahnsche Reaktion am besten. Sulpharsphenamine gibt weniger gute Resultate, ist jedoch sogar intramuskulär verträglich. Bi ist wichtig zur Unterstützung der Arsentherapie. Am Schluß jeder Gesamtbehandlung empfiehlt Verf. Hg in Form von Schmierkuren anzuwenden.

Wakerlin, G. E., u. Ch. Eiseman-Chicago: The Toxicity of the Colloidal Sulphides of Some Heavy Metals for Rabbits (Die Giftigkeit kolloidaler Sulfide einiger Schwermetalle für Kaninchen). S. 384.

Benutzt wurden die Sulphide von Hg, Kupfer, Bi, Pb, Gold und kolloidalem Gold. Genaue Angaben der Dosis tolerata der einzelnen Verbindungen.

Tobias, N.-St. Louis: Wassermann-Fast Syphilis (Wassermann-feste Syphilis). S. 396.

Die dauernd positive WR oder Kahnsche Reaktion zeigt eine unvollständig geheilte Syphilis an. Von 364 Fällen blieben 48 = 13% wassermannfest. Durch intravenöse Therapie mit Natriumthiosulfat, Proteintherapie und Bi-Infektion war bisweilen Umschlag zu negativen Reaktionen zu erreichen. Erfolglos waren die Bemühungen bei Neurosyphilis und kongenitaler Syphilis.

Gasser, R. R., Medical Corps U. S. Navy: A Comperative Study of the Meinicke Turbidity and the Kahn Precipitation Reactions in Syphilis and Allied Diseases of the Tropics (Eine vergleichende Studie der Meinickeschen und Kahnschen Flockungsreaktion bei Syphilis und ähnlichen tropischen Erkrankungen).

Die Kahnsche Reaktion ist empfindlicher und bei allen Arten von Serum anzuwenden. Das Kahnsche Antigengemisch ist dauerhafter und standardisiert. Die vollkommene Kahnsche Untersuchung kann in einer Stunde vorgenommen werden, während die Meinickesche 10—15 Stunden dauert. Die Kahnsche Methode ist quantitativ, was die Meinickesche nicht ist. E. Rosenbaum-Berlin.

Mitteilungen aus der Literatur

Strahlentherapie und Strahlenschädigung

Tomkinson, J. G.: Epithelioma, Erythema Induratum and Ultraviolet Radiation (Epitheliom, Erythema induratum (?) und die Behandlung mit ultravioletten Strahlen). Brit. m. J., 1928, Nr. 3547, S. 1171.

Bericht über einen Pat. mit Lupus vulgaris faciei, bei welchem nach längerer Anwendung von ultravioletten Strahlen ein Epitheliom an der Wange sich einstellte, und ferner über ein 19jähr. Mädchen, bei dem im Verlaufe der Behandlung ebenfalls von Lupus vulgaris faciei mit ultravioletten Strahlen sich an den Beinen Läsionen von der Art des Erythema induratum scrophulosorum entwickelten. Letztere heilten unter Röntgenbehandlung ab. A. Philippi-Bad Salzschlirf.

Kosmetik

Levy-Franckel, A., u. E. Juster: Mode et dermatoses (Mode und Dermatosen). J. de Méd. de Paris, 1928, Nr. 52, S. 1043.

Eine große Reihe von Schönheitsmitteln kann Hautentzündungen hervorrufen, wie aus einer in Amerika veranstalteten Umfrage hervorgeht; besonders kommen hier desodorisierende und Enthaarungsmittel in Betracht, Ekzem um den Mund herum nach Lippenstift. Mit der modernen Mode der weiblichen Bekleidung hängt die supramalleoläre Erythrozyanose bei weiblichen Personen zusammen, die durch endokrine Störungen und Tuberkulose dazu disponiert sind. Der moderne Schuh führt zu einem zirkumskripten Ödem des Fußrückens. E. Levin-Berlin.

Digitized by Google

Zirkulationsstörungen und Hämorrhagien

Curtius, F.-Bonn: Untersuchungen über das menschliche Venensystem. I. Mitteilung: Die hereditäre Ätiologie der Beinphlebektasien. (Med. Univ.-Polikl.) D. Arch. f. kl. Med., 1928, Bd. 162, H. 3/4, S. 194.

Die Untersuchung von 4000 Personen zeigt, daß man unter den kutanen die einzelnen und die dicht angeordneten Venenerweiterungen voneinander unterscheiden muß und unter den subkutanen die einfachen von den varikösen Phlebektasien zu trennen hat, so daß sich vier Gruppen ergeben. Die bekannte Tatsache, daß die Phlebektasien mit steigendem Alter zunehmen, wird durch die Feststellung ergänzt, daß beim Manne im Gegensatz zum Weibe die Pubertät keinen wesentlichen Einfluß auf die Gestaltung des Venensystems ausübt und daß die kritische Zeit um das 30. Lebensjahr liegt. Die Erschlaffung der Venenwände ist eine Teilerscheinung der senilen Involution; ein frühes Erscheinen der subkutanen einfachen und varikösen Phlebektasien ist der Ausdruck einer tiefgreifenden Alteration des Bindegewebes. Bei den Männern beträgt der Prozentsatz etwa 25% aller Männer; ebensogroß ist der Prozentsatz der nulliparen Weiber. Bei der Durchforschung der Vererbung zeigt sich der einfach dominante Erbgang. F. Winkler-Wien.

Curtius, F.-Bonn: Untersuchungen über das menschliche Venensystem. II. Mitteilung: Die allgemeine, ererbte Venenwanddysplasie (Status varicosus). (Med. Univ.-Kl.) D. Arch. f. kl. Med., 1928, Bd. 162, H. 5/6, S. 330.

In Fortsetzung der früheren Untersuchungen hat Verf. an einem großen — vorwiegend männlichen — Material die Belastung der Durchschnittsbevölkerung mit Phlebektasien der Haut und der angrenzenden Gebiete studiert. Zunächst werden die 13 Einzelmerkmale eingehend besprochen: 4 Formen der Beinphlebektasien (in der ersten Mitteilung besprochen), Gesichtsphlebektasien, solche der Nasenschleimhaut, des Nackens, des Rumpfes, und zwar der vorderen Thoraxwand und der Sakralgegend, senile Angiome, Varikozele, Hämorrhoiden und Naevi vasculosi. Es wird dann in einer ausführlichen Darstellung der Nachweis für den Systemcharakter der ererbten allgemeinen Venenwanddysplasie erbracht, und zwar durch statistische und kasuistische Befunde und durch den Hinweis auf den gleichen einfach dominanten Erbmodus bei zahlreichen Einzelmerkmalen. Ferner kann der korrelationsstatistische Nachweis der engen genetischen Beziehungen zwischen den Venenerweiterungen einerseits und allgemeiner Bindegewebsdysplasie andererseits erbracht werden. E. Langer-Berlin.

Gutknecht, O.-Leipzig-Probstheida: Das Zustandekommen der Venenerweiterungen im Bereiche der Vena saphena magna (Krampfadern). Med. Welt, 1928, Nr. 52, S. 1917.

Außer den bekannten Faktoren, die zum Zustandekommen von Varizen beitragen, glaubt Verf. in den anatomischen Verhältnissen im Verlauf der Vena saphena magna vor ihrer Einmündung in die höher gelegene Vene das Haupthindernis für den Strom des Venenblutes suchen zu müssen. An der Stelle, wo die Vena saphena magna die Fascia ileo-pectinea durchbohrt und über den scharfen Rand des Faszienblattes tritt, kann durch geringe Verschiebungen und Zerrungen eine Knickung des dünnen Schlauches eintrete und die pathologischen Veränderungen der Venenerweiterung hervorrufen.

H. Ress-Dessau.

Tagesgeschichtliche Nachrichten

Die 9. Tagung der Deutschen Gesellschaft für Urologie findet vom 26. bis 28. September in München unter dem Vorsitz von Prof. Kiellechner statt. Themen: 1. Niereninsuffizienz (Busch-Berlin, v. Lichtenberg-Berlin, Necker-Wien); 2. Inkontinenz (Spiegel-Wien, v. Mikulicz-Radecki-Berlin, Schramm-Dortmund, E. Joseph-Berlin, Rosenow-Köln). R.

Nachdruck (auch des Abschnittes „Tagesg. Nachr.") ist ohne Genehmigung des Verlegers nicht erlaubt

Verantwortlich für die Redaktion: für Originalabhandlungen und T. N.: Prof. Dr. J. H. Rille, Leipzig. Für den Referatenteil: Dr. Fritz Callomon, Dessau

Digitized by Google

Dermatologische Wochenschrift

Nr. 33 (Bd. 89) 17. August 1929

Mitteilung aus der Ambulanz für Nervenkrankheiten des Pester Isr.-Spitales (Budapest)
(Oberarzt: Dozent Dr. Hugo Richter)

Syphilis und sterile Ehe[1])

Von

Dr. Rózsavölgyi, Spezialarzt für Hautkrankheiten

Bei Durchsicht der Aufzeichnungen der Nervenambulanz obigen Spitales für die Jahre 1925—1928 fand ich folgende Daten. Es fanden sich absolut sterile Ehen

1925	unter	140	Nervenluesfällen	21 = 15,0%
1926	„	180	„	28 = 15,5%
1927	„	166	„	32 = 19,0%
1928	„	140	„	19 = 13,5%

Im Buche Albert Neissers „Die Geschlechtskrankheiten und ihre Bekämpfung" fand ich S. 194ff. die gleichen Zahlen in den Literaturauszügen. Namentlich wies Jos. A. Hirschl 17,7% sterile Ehen an der psychiatrischen Klinik Krafft-Ebings in Wien bei männlichen Paralytikern nach.

Hermann fand an der Münchener Klinik in den Jahren 1905—1907 23%, Kraepelin ebendort in den nächsten Jahren 17,8% sterile Ehen. Junius und Arndt fanden bei paralytischen Männern 23—26%, bei paralytischen Frauen 36—40% absolut sterile Ehen. Spilmann und Perin wiesen bei Paralytikern 15,68%, bei Tabikern 19,5% absolut sterile Ehen nach; wogegen sie zeigten, daß bei Tuberkulosekranken die Verhältniszahl 6,8%, bei Normalen 2,8% betrug. Es scheint, daß die älteren Daten in der neuen ärztlichen Literatur, und zwar so in der der Syphilis wie in derjenigen der Sterilität in Vergessenheit gerieten, und so geschah es, daß die Ärzte über das Verhältnis der Lues zur Sterilität eine falsche Auffassung haben.

Der Einfluß der Lues auf die Sterilität ist bedeutend, und wie es obige Daten zeigen: in Zahlen ausdrückbar. Es wäre also weitere Forschung nicht nur in wissenschaftlicher, aber auch in praktischer Hinsicht erwünscht. Sicher ist, daß die Orchitis luetica, wie die von Dron schon im vorigen Jahrhundert mitgeteilte beiderseitige Epididymitis im Frühstadium der Lues sowie die an den Lebenden nicht nachweisbare Oophoritis luetica und die das Krankheitsbild sehr oft verwischende Hydrozele geradeso Azoospermie und das Fehlen der Graafschen Follikel

[1]) Unter steriler Ehe verstehen wir die absolut sterile Ehe, in welcher nie eine Konzeption erfolgt ist.

Digitized by Google

somit Sterilität erzeugen können, wie die beiderseitige Epididymitis gonorrhoica sowie die beiderseitigen gonorrhoischen Adnexerkrankungen. Nach FOURNIER kommt die Orchitis luetica in 4,2% vor. Wenn sie kongenital im Kindesalter zugegen ist — und nach FOURNIER ist das auch nicht selten der Fall —, und zwar wie bei akquirierter Lues ohne Schmerzen, beiderseitig und unbemerkt, bleibt das Individuum infantil.

Was die Sterilität betrifft, ist es bekannt, daß die Frau Jahrtausende hindurch für die Sterilität verantwortlich gemacht wurde, wenn die Potentia coeundi des Mannes in Ordnung war. Erst im Jahre 1853 wies GOSSELIN darauf hin, daß Männer, die eine doppelseitige Epididymitis durchmachten, in großer Prozentzahl an Azoospermie litten und steril waren. NOEGGERATH wies auf die Latenz der weiblichen Gonorrhoe schon 1872 hin. So entwickelte sich der heutige Stand der Lehre von der Sterilität, den LUDWIG NÜRNBERGER in HALBAN und SEITZS „Biologie und Pathologie des Weibes" (1924) folgenderweise feststellte: „In einem Drittel der sterilen Ehen ist der Mann direkt Ursache der Sterilität durch seine Azoospermie, im zweiten Drittel der Fälle ist der Mann indirekt die Ursache durch die auf die Frau übertragenen gonorrhoischen Adnexerkrankungen. Und nur im dritten Drittel der Fälle verursacht die Frau die Sterilität durch genitale Entwicklungsfehler und Tuberkulose.

Die Gonorrhoe verursacht somit in 66% der Fälle die Sterilität, nach anderen sogar in 70%, ja 90%.

Im Gegensatz hierzu gibt es über das Verhältnis der Lues zur Sterilität keine Statistik.

Zweck dieses Artikels ist es, eine solche anzuregen.

Aus der Univ.-Hautklinik Königsberg (Direktor: Prof. Dr. W. SCHOLTZ)

Über einen Fall von Endotheliosis im Kindesalter

Von

Dr. J. DÖRFFEL, Assistent der Klinik

Mit 3 Abbildungen im Text

(Schluß)

4. Exzidiertes Stückchen (von einem kirschgroßen Knoten).

Er stammt vom Kopf der Patientin, wo der ausgedehnte, oben beschriebene Herd sitzt.

Mikroskopisch: Die Epidermis ist verdünnt, flach. Von dem Tumorgewebe wird sie getrennt durch einen schmalen Kutisstreifen, der nur mäßige perivaskuläre Wucherungsvorgänge aufweist.

Die übrige Kutis ist wie in den bisherigen Schnitten, aber in einem ungleich größeren und weitgehenderen Ausmaße verändert. Das eigentliche Kutisgewebe tritt hinter den enormen Zellwucherungsvorgängen völlig zurück. In der Tiefe der Kutis wuchern die Tumorzellen stellenweise regellos und wirr durcheinander, so daß ihre Erkennung als Gefäßelemente ohne die Kenntnis der vorherigen Schnitte recht schwierig fiele.

Digitized by Google

An anderen Stellen wieder haben wir das so typische Bild (wie bei den früheren Schnitten).

Auffallend ist die Anordnung der Tumorzellen in den höheren Lagen der Kutis. Wenn wir in den früheren Schnitten mancherorts weitgehende Ähnlichkeit mit Naevuszellenbildung feststellen konnten, so kann man hier diese Zellformationen nur als typische Naevuszellbildungen mit Naevusriesenzellen ansprechen (Abb. 3). Diese Zellkomplexe sind von Naevuszellen und Naevusriesenzellen nicht mehr zu unterscheiden.

Sie sind manchmal von spindeligen, endothelartigen Zellen eingefaßt. Man hat den Eindruck, daß sie in präformierten Räumen liegen (Borst). Pigment ist reichlich vorhanden, und zwar handelt es sich nach mikrochemischem Nachweis um Melanin. Elastische Fasern sind sehr spärlich.

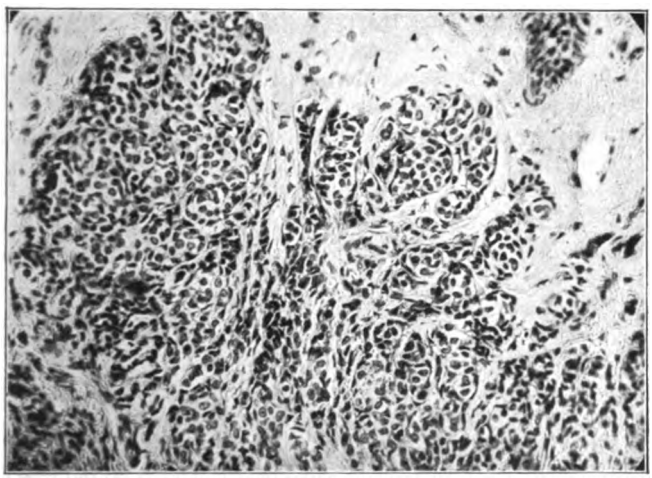

Abb. 3. Zeiß D 40 (Objektiv), Komp.-Okular 7 ×, Aplanat-Kondensor. Auffallende Anordnung der Tumorzellen in den höheren Lagen der Kutis. Diese Zellkomplexe sind von Naevuszellen und Naevusriesenzellen nicht mehr zu unterscheiden

Die Dopareaktion gab trotz sorgfältiger Ausführung und genauer P_H-Einstellung keine einwandfreien Ergebnisse.

Epikrise:

Es ist uns möglich, durch die Exzision dieser vier verschieden großen Tumoren, die so gewählt wurden, daß sie die Entwicklung der Tumoren von ihrem erkennbaren Beginn bis zu ihrer größten Ausdehnung darstellen, die formale Genese des vorliegenden Falles eindeutig zu klären.

Die Tumoren bilden sich aus den Gefäßwandzellen und ihren Differenzierungsmöglichkeiten. Im großen und ganzen stammen die Zellen von den Blutgefäßen der Kutis. Manchmal kann man auch Lymphgefäßwandzellen in Wucherung beobachten, die zu ihrem Teil sich an der Tumorbildung beteiligen.

In den kleineren Knötchen (1, 2) beschränken sich die gebildeten kleinen Tumorherde auf einen umschriebenen Bezirk der Kutis. Hier sieht man die Gefäßwände von einem peri- und endovaskulären Mantel,

Digitized by Google

der deutlich aus Gefäßwandzellen besteht, umgeben. Die Zellelemente haben die gleiche Form, Kerngröße und Kernformation, Färbung wie die die Gefäßwand bildenden Zellen. Der Gefäßverlauf kommt in den Schnitten durch die Wandverdickung besonders klar heraus. Neugebildete, zum Teil mit Erythrozyten gefüllte Kapillaren sind hier schon zu sehen.

Im ersten Präparat, das den Tumorherd oberflächlicher zeigt als das zweite Präparat, kann man schön sehen, wie die Tumorzellen im Verlauf der Papillargefäße bis an die Basalzellen vordringen und einen kontinuierlichen Übergang zu bilden scheinen. Auf dieses Phänomen werde ich bei der späteren Besprechung der Naevuszellengenese noch zurückkommen.

Im dritten und vierten Präparat sind ähnliche „Zusammenhänge" ebenfalls vorhanden. Man kann aber mit schärfster Deutlichkeit das „Heraufsteigen" der Tumorelemente aus der Kutis bis schließlich an die Epithelgrenze beobachten.

Hier in den Präparaten 3 und 4 nimmt der Tumor einen breiteren Raum ein. Der Zusammenhang mit den Gefäßen ist noch eindeutig festzustellen. Je weiter aber die neugebildeten Zellen von den Gefäßwänden entfernt liegen, um so mehr nehmen sie differenzierte Formen an. Sie werden zum Teil spindelig, fibroblastenähnlich und bilden kollagene Fasern, zum Teil werden sie — und das ist besonders schön im letzten Präparat zu sehen — epithelähnlich. Sie bilden hier Zellhaufen, die absolut typisch sind für Naevuszellen- und Naevusriesenzellbildungen (cf. Abb. 3).

Auf Grund dieser histologischen Ergebnisse ist die Frage nach der formalen Genese diese Falles dahingehend zu beantworten:

Es handelt sich um angioblastische Wucherungsvorgänge, die nicht in vollkommener Weise zur Ausreifung gelangen.

Blutgefäßwandzellen — Lymphgefäßwandzellen sind wohl nur spärlich beteiligt — geraten in Wucherung und bilden anfänglich kleinste zirkumskripte, in der Kutis liegende, netzförmig gewucherte Tumorbildungen. Diese werden ganz allmählich größer und zeigen schließlich neben den bisherigen angioblastischen Bildern Tumorzellhaufen, die oberflächlich in der Kutis gelegen sind und die fortgeschrittenste, differenzierteste Form der Tumorzellen, nämlich typische Naevuszellbildungen, darstellen.

Wir haben die uns zur Verfügung stehende Literatur auf ähnliche Fälle durchgesehen und konnten eine Reihe von Publikationen finden. Leider fehlt bei einem großen Teil dieser Fälle entweder überhaupt eine histologische Untersuchung oder sie ist wenig eingehend. Die Verfasser begnügen sich meist mit einer Diagnose wie Angiosarkom, Hämangioendotheliom, Fibroendotheliom, ohne genauere Angaben der Mutterzellen und der formalen Genese zu geben. Wir glauben, daß bei zahlreichen derartigen Fällen die gleiche formale Genese wie bei unserem Falle vorliegt. Im Rahmen dieser kurzen Arbeit ist es nicht möglich, diese Frage und die einschlägigen Literaturfälle eingehend zu beschreiben. Das wird erst in einer späteren Arbeit über sarkoide Tumoren der Haut geschehen.

Hier können wir nur in aller Kürze die hierher gehörigen Fälle aufführen.

Eine größere Arbeit über infantile Sarcomatosis cutis liefert Dubreuilh (1911). Er hat ungefähr 20 Fälle aus der Literatur zusammengestellt und liefert selbst 5 Beiträge, von denen allerdings nur 1 Fall histologisch untersucht ist. Von diesen 5 Fällen

Digitized by Google

haben 3 Fälle mit dem unserigen Ähnlichkeit, von den übrigen in seiner Arbeit erwähnten Fällen scheinen uns ähnlich zu sein die Fälle von Ramdohr (angeborene multiple Angiosarkome, allerdings mit inneren Metastasen), de Amicis (5jähr. Junge mit am Stamm und unteren Extremitäten multiplen Tumoren nach dem „type Kaposi" angeboren?), Karewski (makroskopisch unserem Fall sehr ähnlich, mikroskopisch Angiosarkom, Leukozytose), Nerces Tullian (2 Fälle von „Kongenitalsarkom", von denen der eine ein „sarcome embrionnaire à type très vasculaire" ist), J. C. Jonston (multiple angeborene Tumoren; histologisch Hämangio-Endotheliom!).

Sehr interessant ist der von v. Falkowski 1914 publizierte Fall über eigenartige mesenchymale Hamartome in Leber und Milz neben multiplen eruptiven Angiomen der Haut bei einem Säugling. Der Verf. erwähnt in seiner Arbeit einen Fall von Stamm, bei dem es ebenfalls neben Tumoren in inneren Organen bei einem weiblichen Säugling zu angiomähnlichen Bildungen gekommen ist. Die hier beschriebenen histologischen Bilder zeigen ganz ähnliche Endothelwucherungen und Kapillarneubildungen wie in unserem Fall.

Aus meist kurzen Publikationen oder Demonstrationen sind folgende Fälle herauszuheben.

1872 erwähnt Kaposi in seiner bekannten Arbeit über seine Pigmentsarkome allerdings nur kurz einen ihm von Prof. Billroth mitgeteilten Fall. Ein 8jähr. Knabe hat eine dem idiopathischen Hautsarkom sehr ähnliche Erkrankung aufzuweisen gehabt. Nach Jahresfrist soll er an inneren Metastasen verstorben sein. Eine histologische Untersuchung fand nicht statt.

1883 berichtet Köbner über ein schwächliches Mädchen von 8 Jahren, bei der angeboren (?) im Gesicht, Stamm und Extremitäten zahlreiche stecknadelkopf- bis erbsgroße, harte, gelb- bis bräunlichrote Knötchen in der Haut aufgetreten waren. Auf kleine Arsendosen hatten sich die Knoten vermehrt und vergrößert. Histologisch soll es sich um Spindelzellensarkome gehandelt haben. Auf größere Arsendosen hin trat Abheilung unter zentraler Dellung- und pigmentierter Narbenbildung ein (allgemeine Sarcomatosis cutis).

1905 zeigen Aviragnet und Coyon in der Société française de derm. ein kleines Kind, das bei der Geburt einen erbsgroßen, nicht schmerzhaften Tumor am Nacken in der Haut aufwies, $2^1/_2$ Monate nach der Geburt wurde der Tumor inzidiert. Seither trat eine Disseminierung der Knötchen über den ganzen Körper auf. Histologisch handelt es sich um ein „tumeur angio-plastique".

1913 demonstrierte Ochs in der Manhattan dermatologischen Gesellschaft einen kleinen Knaben, der am Stamm und unteren Extremitäten kleine umschriebene rotbräunliche Knotenbildung aufwies. Er hielt es für ein Kaposisches Sarkom. In der Diskussion trat auf Grund des histologischen Schnittes Oulmann für die Diagnose Angioendotheliom ein.

1914 stellte Fischel in der Wiener Dermatologischen Gesellschaft einen 9jähr. Knaben vor, der seit 5 Jahren Knoten am Stamm und den unteren Extremitäten zeigte, die ihn die Diagnose „Kaposisches Sarkom" stellen ließen. Auch der histologische Befund sprach dafür. Stellenweise fand er Gefäßwucherungen und angiomatöse Bilder. Ehrmann machte in der Diskussion auf den Sitz der Knoten längs der Venen aufmerksam (!).

1921 beobachtete Mac Lean bei einem 5jähr. Knaben Tumoren (kongenital?) wie bei einem Kaposischen Sarkom, die auf den Wangen, Rumpf und Extremitäten saßen.

1921 demonstrierte Heckmann einen Fall von multiplen angiomatösen Wucherungen bei einem 14jähr. Jungen, die schon von Geburt an Stamm und Extremitäten befallen hatten und allmählich zahlreicher und größer wurden.

1923 hat Marx in der Münchener Dermatologischen Gesellschaft ein 2jähr. Kind vorgestellt. Seit einem Vierteljahr waren im Gesicht, Stamm und Extremitäten kleinere und größere Knötchen von bräunlicher Farbe, glatter Oberfläche aufgetreten. Mikroskopisch handelt es sich um ein Hämangio-Endotheliom (das histologische Bild ähnelt sehr dem unserigen!).

1925 demonstrierte Reder ein Fibroangiom des Kopfes bei einem 14jähr. Knaben, das seit Geburt bestand und makroskopisch ganz dem großen Tumor auf dem Kopfe unseres Falles analog zu sein schien. Eine histologische Untersuchung hatte nicht stattgefunden.

1925 hat Christopher 3 Fälle von Oberflächentumoren mit vaskulärem Ursprung publiziert, es handelte sich allerdings um solitäre Tumoren, von denen zwei angeboren

Digitized by Google

waren (ein Fibroendotheliom und ein Hämangioendotheliom). Der dritte Tumor, bei dem es sich mikroskopisch um ein Endotheliom handelte, war bei einem 9jähr. Mädchen nach einem Trauma an der rechten Schläfe entstanden.

1927 stellte SCHOENHOFF einen allerdings 20jähr. Patienten vor, bei dem es seit 10 Monaten zu einer histologisch nachgewiesenen multiplen primären Endotheliosis bzw. perivaskulären Sarkomatosis gekommen war. Die gebildeten Tumoren waren über den ganzen Körper zerstreut, linsen- bis eigroß, zum Teil, besonders am Rücken, mit der Haut fest verwachsen und bläulichrot verfärbt (Leukozytose).

Die hier aufgezählten Fälle aus der Literatur haben zum Teil makroskopisch und mikroskopisch eine weitgehende Ähnlichkeit mit unserem Falle und zeigen jedenfalls, daß es allem Anschein nach eine Hautgeschwulsterkrankung in multipler Form im Kindesalter gibt, die nach makroskopisch-mikroskopischem Befund und klinischem Verlauf einen besonderen Geschwulsttyp, entsprechend dem idiopathischen Hautsarkom KAPOSIS bei Erwachsenen, darstellt. Selbstverständlich sind die echten Sarkome, die ja auch im Kindesalter auftreten können, von diesen Fällen streng zu trennen.

Mit Absicht haben wir Fälle von „KAPOSIschen Sarkomen" bei Jugendlichen hier mit aufgeführt.

Es handelt sich nämlich bei dem idiopathischen Hautsarkom (KAPOSI) nach unserer Überzeugung (gestützt auf vier histologisch eingehend untersuchte und zahlreiche publizierte Fälle, cf. vor allem die italienische Literatur) um eine Tumorbildung gewucherter und sich weiter differenzierender Gefäßwandzellen.

Wir glauben festgestellt zu haben, daß die Gefäßwandzelle die Matrixzelle der Tumorbildung ist. Ich sage ausdrücklich Gefäßwandzelle und spreche nicht von Endothelzelle oder Adventitialzellen (Perithelien, Perizyten, ROUGETsche Zellen usw.), da ja heute noch nicht entschieden ist, inwieweit man berechtigt ist, diese beiden Zellformen zu trennen. Manche Autoren (MARCHAND, HERZOG u. a.) halten ja die Adventitialzellen für Abkömmlinge der Endothelzellen.

Was versteht man heute unter Gefäßwandzelle und welche Bedeutung spricht ihr die moderne Forschung im Organismus zu? Arbeiten von MAXIMOW, MARCHAND, HERZOG und vielen anderen geben uns darauf Antwort. Leider ist auch hierfür nicht der Raum, die Arbeiten der Forscher genau zu besprechen. Dies bleibt unserer späteren Arbeit vorbehalten.

Kurz zusammenfassend kann man die Gefäßwandzellen als ein „ubiquitäres, während des ganzen Lebens bleibendes Keimgewebe" auffassen. Sie bedeuten, wie HERZOG in seinem Referat in der Kl. Wschr., 1923, sagt, „ein überall im Körper vorhandenes Gewebssystem, das, ausgestattet mit den Fähigkeiten eines pluripotenten Keimgewebes, für Entwicklung und Wachstum Zellen und Gewebe verschiedener Art zu liefern und bei der Abwehr von Schädlichkeiten mit der Produktion verschiedener, für die betreffende Noxe mehr oder weniger charakteristischer Elemente zu reagieren imstande ist, Erkrankungen allgemeiner Natur vielfach gerade an seinen krankhaften Leistungen erkennen läßt und schließlich Geschwülste bilden kann, die in ihrer Struktur alle normaliter möglichen Abkömmlingsgewebe in verzerrter Weise und oft miteinander vermischt wiedergeben".

Digitized by Google

Das eben Vorgetragene über die Bedeutung der Gefäßwandzellen insbesondere bei der Geschwulstbildung gibt uns jetzt die so einfach erscheinende Lösung der formalen Genese unseres vorliegenden Falles. Die Hauptschwierigkeit bei der Beurteilung des „fertigen" histologischen Bildes war die polymorphe Gestaltung der Tumorzellen. Wir konnten im histologischen Bild verfolgen, wie nach anfänglich rein peri- und endovaskulären Wucherungsvorgängen bei dem weiteren Wachstum der Knoten angiomatöse, sarkomatös anmutende Bilder und schließlich Naevuszellenformationen auftraten.

Die Matrixzelle aller dieser Tumorstadien ist die Gefäßwandzelle. Sie ist eben als unausdifferenzierte Keimzelle befähigt, die verschiedensten Zellen und Gewebsformen zu bilden und auf irgendwelche Reize hin, die wir hier nicht kennen, diese verzerrten Tumorbilder zu produzieren.

Einer späteren Arbeit bleibt es vorbehalten, die hier erwiesene Möglichkeit der Gefäßwandzellen, Naevuszellkomplexe zu bilden, wie wir sie bei dem typischen Naevus pigmentosus sehen, zu besprechen und Ausführungen zu der Naevuszellgenese zu machen.

Ebenso scheint uns der Versuch notwendig, die „sarkoiden Tumoren der Haut" unter dem in dieser Arbeit niedergelegten Gesichtswinkel, die Differenzierungsmöglichkeiten und Tumorbildungen der Gefäßwandzellen zu beleuchten.

Literatur

Aschoff, Lehrbuch der pathologischen Anatomie, Bd. 1. — Dubreuilh, Ann. de Derm. et de Syph., 1911, S. 340. — v. Falkowiski, Zieglers Beiträge, 1914, Bd. 57, S. 385. — Gans, Histologie der Hautkrankheiten, Bd. 2. — G. Herzog[1]), Kl. W., 1923, Bd. 2, S. 684 u. 730. — G. Herzog, Zschr. f. d. ges. exper. M., 1924, Bd. 43, S. 79. — Juliusberg, Arch. f. Derm., Bd. 89, S. 77 u. 191. — Jarisch, Arch. f. Derm., Bd. 28, S. 173. — Kaposi, Arch. f. Derm., Bd. 4, S. 265. — Köbner, Arch. f. Derm., Bd. 15, S. 156. — F. Marchand, M. m. W., 1923, Bd. 70, S. 385. — Maximow[1]), Kl. W., 1926, S. 2193. — Spiegler, Arch. f. Derm., Bd. 27, S. 163, Bd. 50, S. 163. — v. Waldheim, Arch. f. Derm., Bd. 60, S. 225. — Wolters, Arch. f. Derm., Bd. 53, S. 269.

Aus der Chirurgischen Universitätsklinik Königsberg
(Direktor: Prof. Dr. Läwen)

Über die Entstehung von Nebenhodenentzündungen durch Samenleiterbewegungen

Von

Priv.-Doz. Dr. Sigurd Frey

(Schluß)

Ergebnisse eigener Versuche; Bewertung

Aus meinen Versuchen geht zunächst hervor, daß sowohl der in situ befindliche als auch der überlebende Samenleiter des Kaninchens spontane Bewegungen irgend welcher Art nicht ausführt.

---

[1]) Hier findet sich ausführlich pathologisch-anatomische Literatur.

Digitized by Google

Meine Versuche zeigen weiter, daß durch bestimmte Reize Samenleiterbewegungen regelmäßig hervorgerufen werden können:

1. Durch elektrische (faradische, galvanische) Reize: Direkte Reizung des Samenleiters, Reizung des N. hypogastricus (motorischer Nerv des Samenleiters), Reizung des Colliculus seminalis.

2. Durch pharmakologische Reize: Auftropfen von Adrenalin auf den Samenleiter, Zusetzen von Adrenalin zur Tyrodelösung, intravenöse Injektion von Adrenalin.

Die Art der durch diese Reize hervorgerufenen Samenleiterbewegungen ist immer die gleiche: es tritt eine longitudinale Kontraktion (Verkürzung) und gleichzeitig an entsprechender Stelle eine wesentlich schwächer ausgeprägte zirkuläre Kontraktion (Verengerung) auf. Dieser Bewegungstyp findet sich bei jeglicher Art von Reizung. Er zeigt sich in gleicher Weise am in situ befindlichen wie am überlebenden Samenleiter, anders geartete Bewegungen irgendwelcher Art (Pendelbewegungen, peristaltische und antiperistaltische Bewegungen) führt der Samenleiter nicht aus.

Bei direkter elektrischer Reizung des Samenleiters spielt sich die Kontraktion an der Reizungsstelle und ihrer näheren Umgebung ab; bei Reizung des Samenleiters vom Nerven und Colliculus seminalis aus sowie bei Adrenalinreizung ist die Verkürzung und Verengerung des Samenleiters mehr diffus und bevorzugt den hodenwärts gelegenen Samenleiterabschnitt.

Jeder Reiz löst eine einmalige Kontraktion aus, die sich sehr rasch und nahezu völlig ausgleicht; eine erneute Kontraktion ohne Wiederholung des Reizes erfolgt nicht; ist wie bei der Adrenalinreizung ein Reiz längere Zeit wirksam, so bleibt auch die Kontraktion längere Zeit bestehen. Die stärksten Verkürzungen lassen sich durch Reizung der Nn. hypogastrici und durch Adrenalinreizung erzielen. (Sympathikuswirkung.)

Mechanische, chemische und thermische Reizungen sowohl der Samenleiter als auch des Colliculus seminalis sind wirkungslos; lediglich bei starkem Quetschen des Samenleiters tritt an der Reizungsstelle eine ringförmige Kontraktion von etwa 4 mm Ausdehnung auf. Auch durch Pilokarpin und Physostigmin (Auftropfen auf den Samenleiter, Zusetzen zur Tyrodelösung, intravenöse Injektion) lassen sich keine Samenleiterbewegungen auslösen. (Parasympathikuswirkung.)

Über das motorische Verhalten des mit Inhalt versehenen Samenleiters ist zu sagen, daß Spontanbewegungen ebenfalls nicht vorkommen; Inhaltsreize allein genügen demnach nicht, um Samenleiterbewegungen hervorzurufen.

Welchen Einfluß haben nun die durch Reize ausgelösten Samenleiterbewegungen auf den Samenleiterinhalt?

Wird ein Sperma enthaltender, an beiden Enden offener Samenleiter in Tyrodelösung gereizt (Adrenalin), so erfolgt gleichzeitig mit der Kontraktion (Verkürzung + Verengerung) ein Austritt des Spermas lediglich aus der urethralen Samenleiteröffnung; ein Spermaaustritt aus der hodenwärts gelegenen Öffnung erfolgt niemals.

Wird ein in situ befindlicher, mit Methylenblaulösung gefüllter Samenleiter vom Nerven oder Kollikulus aus wiederholt gereizt, so ent-

Digitized by Google

leert sich der Samenleiterinhalt vollständig in die Urethra. Das gleiche ist der Fall bei wiederholter direkter Reizung des Ductus deferens, wenn man vom Hoden zur Urethra fortschreitend reizt. Auch in umgekehrter Richtung vorgenommene direkte Reizungen bewirken eine Verschiebung des Inhaltes urethralwärts und einen teilweisen Austritt desselben in die Harnröhre.

Der Effekt der Samenleiterbewegung ist somit stets eine urethralwärts, niemals eine hodenwärts gerichtete Beförderung des Samenleiterinhaltes.

Weiterhin ist die Frage wichtig, ob durch die Samenleiterbewegungen Harnröhreninhalt in die Samenleiter bzw. in die Nebenhoden gelangen kann.

Meine Versuche ergaben, daß das nicht geschieht: wird Farbstofflösung in die hintere Urethra oder direkt auf den Colliculus seminalis gebracht, so ist selbst nach wiederholten und kräftigen Samenleiterbewegungen (direkte Reizungen, Reizungen vom Nerven oder Kollikulus aus) niemals Farbstoff in den Samenleitern nachweisbar.

Entscheidend waren mit Bakterien angestellte Versuche: durch Einbringen einer kaninchenvirulenten Staphylokokken- bzw. Streptokokkenaufschwemmung in die hintere Harnröhre mit nachfolgender wiederholter Reizung der Samenleiter oder der Nn. hypogastrici gelang es niemals (20 Versuche), eine Epididymitis hervorzurufen.

Unterzieht man die Ergebnisse meiner Versuche und die bisherigen Anschauungen und Beobachtungen einer kritischen Betrachtung, so läßt sich hinsichtlich der Spontanbewegungen des Kaninchen-Samenleiters eine nahezu völlige Übereinstimmung feststellen.

Lediglich Waddell vertritt die Ansicht, daß der Samenleiter von Kaninchen, aber auch von Katzen und Hunden spontaner rhythmischer Kontraktionen fähig sei.

Was das Auftreten spontaner Samenleiterbewegungen beim Kaninchen anbelangt, so muß ich diese Beobachtung Waddells auf Grund meiner eigenen Untersuchungen als unrichtig ablehnen. Aber auch im Hinblick auf die Versuche an Hunden sind die Mitteilungen Waddells stark anzuzweifeln; denn gerade beim Hunde ist, wie wir von anderer Seite (Fick, Langley, Anderson, Oppenheim, Löw) wissen, die Erregbarkeit des Samenleiters und sein Reaktionsvermögen auf Reize wesentlich geringer als beim Kaninchen.

Nach Perutz und Taigner hat der Ductus deferens der Ratte eine ihm eigene individuelle Erregbarkeit, die sich in mehr oder minder deutlichen rhythmischen Kontraktionen äußert; wie Perutz und Taigner hervorheben, ist die Intensität dieser Erregbarkeit starken individuellen Schwankungen ausgesetzt und von der Geschlechtsreife weitgehend abhängig.

Es besteht also immerhin die Möglichkeit, daß bei einzelnen Tierarten zu Zeiten eines gesteigerten Begattungstriebes (Brunstperioden) und einer somit erhöhten Erregbarkeit der Samenleiter spontane Bewegungen derselben vorkommen.

Spontane Samenleiterbewegungen beim Menschen halte ich für unwahrscheinlich: es gelang mir nicht, durch direkte faradische Reizung

Digitized by Google

des Samenleiters bzw. durch faradische Reizung des Colliculus seminalis Samenleiterbewegungen beim Menschen hervorzurufen; der Reizstrom war aus verständlichen Gründen schwächer als bei den Tierversuchen, jedoch stark genug, um beim Kaninchen noch Kontraktionen auszulösen; die Erregbarkeit des Samenleiters des Menschen ist also gegenüber der des Kaninchens zum mindesten nicht erhöht.

Ob spontane Bewegungen der Samenleiter ursächlichen Einfluß auf die Entstehung von Epididymitiden haben können, hängt von der Art und dem Effekt der Samenleiterbewegungen ab; haben die Bewegungen lediglich die Tendenz, Samenleiterinhalt in der Richtung vom Nebenhoden zur Urethra zu transportieren und sind die Bewegungen nicht imstande, Inhalt aus der hinteren Urethra hodenwärts zu befördern, so ist es vollkommen gleichgültig, ob diese Bewegungen irgendwann einmal spontan auftreten.

Die Art der Samenleiterbewegungen wird, wie bereits dargetan, sehr verschieden beurteilt; es interessieren hier vor allem die Mitteilungen über antiperistaltische Bewegungen (Oppenheim und Löw).

Oppenheim und Löw berichten über Antiperistaltik der Samenleiter bei Reizung des N. hypogastricus und des Colliculus seminalis (Kaninchen).

„Bei faradischer Reizung des Nerven erfolgt eine wurmförmige Bewegung des Samenleiters, die am urethralen Ende beginnend zum Hoden ansteigt, also eine antiperistaltische Bewegung darstellt."

„Bei elektrischer Reizung des Colliculus seminalis erfolgt eine antiperistaltische Bewegung eines oder beider Vasa deferentia."

Bei Hunden fielen die Versuche selbst bei direkter elektrischer Reizung des Ductus deferens negativ aus.

Diese antiperistaltischen Wellen sollen nun durch alle jene Momente ausgelöst werden, infolge deren eine Epididymitis gonorrhoica auftreten kann (Traumen, Koitus, Pollutionen, Injektionen in die hintere Harnröhre, Einführen von Instrumenten und dgl.); es würde sich hierbei also zum Teil um Kollikulusreizungen handeln. Den Einfluß des Koitus auf die Entstehung der Epididymitis gonorrhoica erklären Oppenheim und Löw folgendermaßen: „Beim Koitus spielen diese antiperistaltischen Bewegungen des Ductus deferens eine wichtige Rolle; sie befördern die im Nebenhoden unbeweglich lagernden Spermatozoen gegen die Samenblasen und die Urethra, sie bilden aber auch die Gefahr, daß durch sie am Colliculus seminalis befindliches Virus hodenwärts geschleudert wird und zwar in jenem Moment, wo beim Wellenablauf eine urethral gelegene Kontraktion der hodenwärts gelegenen Erweiterung des Lumens Platz macht, also die Möglichkeit einer Aspiration gegeben ist."

Wäre diese Annahme richtig, so würde ein und dieselbe Bewegung 2 einander völlig entgegengesetzte motorische Funktionen haben, was durchaus unwahrscheinlich ist. Weiterhin ist zu berücksichtigen, daß ein 60 cm langer Weg zurückgelegt werden muß, bis das Virus in den Nebenhoden gelangt; Oppenheim und Löw ziehen aber die Antiperistaltik der Samenleiter gerade zur Erklärung derjenigen Fälle heran, bei denen die gonorrhoische Epididymitis unmittelbar im Anschluß an das auslösende Moment einzetzt.

Digitized by Google

Die gonorrhoischen Nebenhodenentzündungen treten ferner überwiegend einseitig auf, die Samenleiterbewegungen hingegen wesentlich häufiger doppelseitig (Koitus, Pollutionen, Kollikulusreizung).

Es bleibt noch die Möglichkeit auszuschließen, daß ein in seinem urethralen Abschnitt bereits entzündeter Samenleiter eine veränderte Erregbarkeit und abnorme Motilität besitzt; von mir angestellte Versuche zeigten, daß das nicht der Fall ist.

Was die Art der Samenleiterbewegungen beim Menschen anbelangt, so verfügen wir lediglich über eine positive Beobachtung: Kölliker und Virchow konnten an einem Hingerichteten feststellen, daß bei galvanischer Reizung der Samenleiter eine starke Verkürzung, jedoch keine Peristaltik auftrat; die Samenleiterbewegungen des Menschen scheinen also denen der Rodentia analog zu sein.

Ich halte demnach die Schlußfolgerung für berechtigt, daß Samenleiterbewegungen für die Entstehung von Epididymitiden nicht verantwortlich gemacht werden können.

Von diesem Gesichtspunkte aus soll nun die Ätiologie der akuten und chronischen Nebenhodenentzündungen einer kurzen Betrachtung unterzogen werden.

Das Zustandekommen der akuten urethralen Epididymitiden bietet dem Verständnis keine Schwierigkeiten, wenn der Epididymitis eine Deferentitis vorausgegangen ist; es handelt sich dann um eine kontinuierlich fortgeleitete Entzündung, die namentlich bei der Gonorrhoe am häufigsten den Nebenhodenschwanz betrifft. Diese bevorzugte Lokalisation des Prozesses bei intrakanikulärem Hinabsteigen der Keime erklärt sich nach Richard nicht durch eine Sekretstauung in den höheren Nebenhodenabschnitten (Rolnick), sondern dadurch, daß infolge der maximalen Füllung der Kanälchen in einem Läppchen eine starke Spannung der Läppchenkapsel auftritt, die an der Verbindungsstelle zum nächsthöheren Läppchen eine mechanische Durchtrittsbehinderung durch Abknickung bewirkt.

Schwieriger zu deuten ist die Entstehung derjenigen akuten urethralen Epididymitiden, denen eine klinisch nachweisbare Deferentitis nicht vorausgegangen ist.

Wie wir wissen, sind nun aber bei Samenleiterentzündungen in den frühen Stadien die anatomischen Veränderungen gewöhnlich auffallend gering ausgeprägt. Das klinische Intaktsein eines Samenleiters beweist also nichts; auch bei einem klinisch intakten Samenleiter kann eine Infektion der Schleimhaut, die über das Stadium eines Katarrhs nicht hinausgeht, bereits vorliegen.

So lassen sich auch diejenigen Fälle gonorrhoischer Epididymitiden zwanglos erklären, bei denen die Nebenhodenentzündung schlagartig im Anschluß an ein Trauma oder eine sonstige Schädigung einsetzt: die Gonokokken sind ohne klinisch nachweisbare Symptome bis zum Nebenhoden gewandert; durch das Trauma wird der letzte Anstoß zum Ausbruch der Entzündung gegeben.

Auch eine Infektion auf dem Lymphwege ist meines Erachtens in manchen Fällen nicht auszuschließen; kommt es infolge eines Traumas, einer Bougierung, einer Prostatamassage usw. zur Eröffnung einer Lymph-

Digitized by Google

bahn, so ist die Möglichkeit für das Eindringen und die Fortleitung von Bakterien gegeben. Sehr einleuchtend ist der von Kocher herangezogene Vergleich mit dem Auftreten einer Lymphangitis nach Sondierung einer granulierenden Wunde; „wie oft leiten nicht Lymphgefäße, ohne selber sichtbar zu erkranken, Entzündungserreger fort".

Auch die chronischen nicht spezifischen Epididymitiden sind in der Mehrzahl der Fälle als kontinuierlich fortgeleitete Entzündungen aufzufassen. In den Fällen, in denen sich keinerlei Anhaltspunkte für eine lokale Erkrankung im uropoetischen System finden, ist die Annahme einer hämatogenen Infektion des Nebenhodens berechtigt.

Literatur

Akutsu, Pfüg. Arch., 1903. — Budge, Virch. Arch., 15. — Fick, Virch. Arch., 1856. — Frey, D. Z. f. Chir., 1929. — Gohara, Acta scol. med. univ. imp., Kioto 1922. — Kölliker, Mikrosk. Anat., Bd. 2, S. 423. — Langley u. Anderson, J. of Physiol., Bd. 19. — Loeb, Diss., Gießen 1866. — Lommel, Zschr. f. urol. Chir., 1914/15. — Nagel, Virch. Arch., 1905. — Oppenheim u. Löw, Virch. Arch., 182. — Perutz u. Taigner, Arch. f. Derm., 131. — Richard, D. Zschr. f. Chir., 210. — Schindler, Arch. f. Derm., 85. — Tzulukidze u. Simkow, Zschr. f. urol. Chir., 14. — Waddell, J. of Pharm. a. Exp. Ther., 8.

Aus der Dermatologischen Klinik und Poliklinik der Universität Königsberg i. Pr.
(Direktor: Prof. Dr. W. Scholtz)

Über die Erzeugung von experimentell-luetischen Primäraffekten an der Rückenhaut des Kaninchens und des Meerschweinchens

Von

Priv.-Doz. Dr. C. Schumacher

(Ausgeführt mit Unterstützung der Notgemeinschaft der deutschen Wissenschaft)

Mit 4 Abbildungen im Text

(Schluß)

Bei weiteren Impfungen wandte ich mich der Frage zu, ob die erzeugten Hautprimäraffekte in gleicher Weise wie die üblichen Hoden- und Skrotalschanker sowohl durch Impfung in die Hoden wie durch Setzung intrakutaner Quaddeln auf gesunde Tiere übertragbar seien. Es sei hier darauf aufmerksam gemacht, daß es sich bei Überimpfung von Primäraffekten der Haut stets empfiehlt, hauptsächlich die harte Randpartie zu verwerten und dabei nicht die alleroberflächlichsten Schichten zu verwenden. So wird der Möglichkeit einer Vereiterung der Impfstelle am besten begegnet. Ich setzte in diesen Versuch acht Tiere ein. Das Resultat ist aus der Tabelle 2 ohne weiteres ersichtlich. Es zeigt sich also, daß Rückimpfung von Material der Hautprimäraffekte in die Hoden gesunder Kaninchen ebenso zu typischer Orchitis führt, wie wenn man das Hodenpassagevirus direkt einimpft. Es entstehen auch so

Digitized by Google

genau dieselben knorpelharten Tumoren, die reichlich gut bewegliche Spirochäten enthalten. Auch auf die Rückenhaut gesunder Kaninchen läßt sich das Material bei Setzung intrakutaner Quaddeln weiterimpfen und führt wiederum zu typischen Primäraffekten. Vereinzelte Versuche, frisches Reizserum von Papeln oder Primäraffekten luetischer Menschen direkt in die Rückenhaut des Kaninchens zu verimpfen, schlugen mir bis jetzt fehl.

Ich maß der Möglichkeit der Weiterimpfung von Rückenschankern auf gesunde Tiere deshalb erhöhte Bedeutung zu, weil sie uns zu der Frage führt: „Sind die von mir an der Rückenhaut erzeugten Primäraffekte wirklich echte, experimentell-luetische Schanker oder handelt es sich doch vielleicht um eine Verwechselung mit der originären Kaninchensyphilis?“ Letztere ist ja durch Besonderheiten ihres klinischen Verlaufes immerhin hinlänglich von der experimentellen Kaninchensyphilis zu trennen. Da mir hier eigene Erfahrung fehlt, muß ich mich auf die Angaben der einschlägigen Literatur beschränken. Ich halte mich dabei im wesentlichen an das Übersichtsreferat von Worms sowie an den diesbezüglichen Abschnitt von Mulzer im Handbuch der Haut- und Geschlechtskrankheiten. Von jeher habe ich alle Tiere, ehe ich sie in einen Versuch einstellte, wiederholt und sorgfältig untersucht, dabei aber niemals Zeichen der originären Kaninchensyphilis entdecken können. Es scheint also, daß sie hier in Ostpreußen zum mindesten nicht häufig vorkommt.

Nach Angaben der meisten Autoren, Noguchi, Uhlenhuth, Mulzer, Danielsen und Stroe, Adachi u. a., ist es nicht möglich, durch intratestale Impfung mit Spirochaeta cuniculi klinischen Angang zu erzielen. Nur Klarenbeck gibt an, auf diese Weise einen linsengroßen Tumor erzeugt zu haben, sowie auch Scherbeschewski und Worms nach Überimpfung einer Kunikulipapel in die Kaninchenhoden eine spirochätenhaltige Induration beobachten konnten. Diese Befunde stehen aber, wie Worms in seinem Übersichtsreferat ausführt, „immerhin vereinzelt da“. Es ist mir nun, wie ja Tabelle 2 zeigt, mühelos gelungen, mittels Überimpfung des Substrates der Rückenprimäraffekte in die Hoden des Kaninchens typische bis walnußgroße Orchitiden zu erzeugen, die sich in nichts von den bei der experimentellen Kaninchensyphilis beobachteten unterscheiden. Diese Tatsache allein spricht schon sehr für die experimentell-luetische Natur der Rückenschanker. Hier sei auch nochmals auf Kaninchen Nr. 228 hingewiesen, das ausschließlich intrakutan geimpft wurde und nach Abheilung eines typischen Primäraffektes an der Haut späterhin an ausgesprochener Orchitis luetica spontan erkrankte. Dies ist meines Wissens bei der originären Kaninchensyphilis niemals beobachtet worden.

Des weiteren wird angeführt, daß fast alle originären Schanker vorwiegend am Genitale oder in seiner näheren Umgebung lokalisiert zu sein pflegen, während solche an entfernteren Hautpartien immerhin zu den Seltenheiten gehören und von manchen Autoren als sogenannte Sekundärerscheinungen aufgefaßt werden. Im Gegensatz hierzu war bei meinen Tieren das Genitale dauernd erscheinungsfrei.

Auch sollen die originären Kaninchenschanker niemals eine so typische, derbe Induration zeigen, wie sie für die echte experimentelle

Digitized by Google

Kaninchensyphilis ja so durchaus charakteristisch ist und auch bei meinen Rückenhautprimäraffekten eins der hervorstechendsten Symptome darstellt.

Ferner wird angegeben, daß bei der originären Kaninchensyphilis nach spontaner Abheilung der Erscheinungen sich ein Wiederaufflammen der Herde erreichen läßt, wenn man sie oberflächlich skarifiziert. Derartige Versuche hatten bei meinen Tieren niemals Erfolg. Auch sollen bei Tieren, die floride Erscheinungen des originären Kaninchenschankers zeigen, an gesunden Hautstellen gesetzte Skarifikationen sich leicht spontan in Schanker umwandeln, wie es ebenfalls stets gelingt, Skarifikationen mittels Einreibung von Reizserum originär luetischer Natur zu klinischem Angang zu bringen. Derartige Versuche führten bei meinen Hautschankertieren in keinem Falle zu einem positiven Ergebnis. Außerdem wiesen gesunde Tiere, die ich lange Zeit in demselben Käfig mit kranken, an der Rückenhaut große Primäraffekte aufweisenden Tieren zusammenließ, niemals irgend welche Krankheitserscheinungen auf. Bei der originären Kaninchensyphilis dagegen soll spontane Übertragung äußerst häufig sein.

Endlich soll zwischen originärer und experimenteller Kaninchensyphilis eine gekreuzte Immunität nicht bestehen, wie ja überhaupt die originäre Kaninchensyphilis selbst nicht zur Immunität der Tiere führt. Ich versuchte deshalb wiederholt alte, lange abgeheilte, mit experimenteller Kaninchensyphilis in die Hoden mit Erfolg geimpfte Tiere, sowohl in die Haut wie in die Hoden mit spirochätenhaltigenmaterial meiner Rückenschanker nachzuimpfen, was niemals zu einem klinischen Erfolge führte. Auch Nachimpfungen in die Haut von Tieren mit abgeheiltem Rückenschanker waren stets ergebnislos. Einzelheiten darüber a. a. O. Es kommt also zweifellos mit der Zeit bei meinen Tieren zu einer hinlänglichen Immunität gegen Nachimpfung mit demselben Stamme.



Abb. 4. Experimentell-luetischer Hautschanker beim Meerschweinchen

Alle diese Beobachtungen sprechen meines Erachtens eindeutig für die experimentell-luetische Natur der erzeugten Hautschanker.

Es lag nun nahe, bei den günstigen Erfolgen der intrakutanen Impfung am Kaninchen diese Technik auch bei anderen Tierarten zur Anwendung zu bringen. Ich versuchte sie bis jetzt an Mäusen und Meerschweinchen. Obschon, wie Kolle gezeigt hat, die Spirochaeta pallida bei beimpften Mäusen sehr lange in den Drüsen nachweisbar ist, gelang es mir hier trotz großer Versuchsreihen doch niemals, an der Rückenhaut oder an der Planta pedis klinisch irgend welche Effekte zu erzielen. Allerdings ist es ja auch bei der Zartheit der Mäusehaut nicht ganz leicht, wirklich gute intrakutane Quaddeln zu setzen.

Von Meerschweinchen impfte ich bis jetzt 15 Tiere in die epilierte Rückenhaut und sah bei zweien nach einer 4- bzw. 5wöchigen Inkubation am Impforte eine kleine, an sich wenig charakteristische Erosion auftreten, in der mittels Dunkelfeld zahlreiche typische und gut bewegliche

Digitized by Google

Spirochäten nachweisbar waren (Abb. 4). Die Läsionen heilten spontan relativ schnell innerhalb 2—3 Wochen restlos ab. Positive Impfungen sind in der Literatur schon beschrieben, so von Kolle, Mulzer u. a. Es zeigt sich also auch hier, daß aus uns bis jetzt unbekannten Ursachen bei ein und derselben Tiergattung trotz des gleichen Impfmaterials und der gleichen Impftechnik die klinische Haftung dennoch weitgehend von Faktoren abhängen muß, die sich unserer Erkenntnis entziehen. Sicher ist, daß, wie ich bereits anderen Ortes zeigen konnte, die Spirochaeta pallida keineswegs ein so hinfälliges Gebilde darstellt, wie man vielfach noch anzunehmen pflegt. Es fragt sich gegebenenfalls eben nur, persistiert sie nur länger symptomlos im Organismus oder vermag sie außerdem auch noch klinisch oder serologisch erfaßbare Reaktionen im Wirtsorganismus zu erzeugen. Zweifellos dürfte hier die individuelle, sich auch, wie ich bestimmt annehmen möchte, zeitlich nicht ganz gleichbleibende Reaktionsbereitschaft des inokulierten Versuchstieres von großer Bedeutung sein. Dies ist ein Faktor, den wir ja auch zur Erklärung des so unterschiedlichen und bunten Verlaufes der menschlichen Lues nicht entbehren können.

Zusammmenfassung

1. Die Impfung mittels Setzung von intrakutanen Quaddeln in die Rückenhaut des Versuchstieres ist eine durchaus brauchbare Methode zum Studium der experimentellen Tiersyphilis.

2. Sie wurde von mir mit gutem Erfolge beim Kaninchen angewendet.

3. Sie kann unter Umständen auch beim Meerschweinchen positive Ergebnisse zeitigen, während sie mir bei Mäusen bisher stets versagte.

4. Die Zuverlässigkeit dieser Impfart beim Kaninchen reicht allerdings nicht ganz an die der intratestalen und subskrotalen heran.

5. Sie zeigt dafür aber die individuelle Komponente des jeweiligen Tieres in weit stärkerem Maße auf.

6. Sie vermag beim Kaninchen unter Umständen sogenannte Sekundärerscheinungen hervorzurufen.

7. Sie führt beim Kaninchen zu weitgehender Immunität des Hautorgans gegen intrakutane Nachimpfung mit demselben Stamme (Einzelheiten darüber a. O.).

8. Das Material der erzeugten Rückenschanker läßt sich intrakutan auf die Rückenhaut gesunder Kaninchen sowie auch intratestal überimpfen. Es entstehen wieder typische Primärerscheinungen.

9. Die echte experimentell-luetische Natur der erzeugten Rückenschanker wird eingehend besprochen und gegen die Erscheinungen der originären Kaninchensyphilis scharf abgegrenzt.

Literatur

Brown, Weade und Pearce, J. of Exper. Med., 1921, H. 33. — Grouven, D. m. W., 1911. — Groth und Arnold, M. m. W., 1927, Nr. 44. — Kolle, D. m. W., Jg. 52, Nr. 26 u. 30; Zbl. f. Haut- u. Geschlechtskrkh., Bd. 20, S. 540. — Mulzer, Handbuch d. Haut- u. Geschlechtskrkh., Bd. 15, H. 1, S. 378—400. — Reiter, Kl. W., 1928, Nr. 33. — C. Schumacher, D. m. W., 1928, Nr. 18. Sitzung vom 30. I. 1928 d. Ver. f. wissenschaftl. Heilkunde, Königsberg i. Pr. — Arch. f. Derm., Bd. 155 (Kongreßbericht). — Worms, Zbl. f. Haut- u. Geschlechtskrkh., Bd. 17, S. 821—846 (Übersichtsreferat).

Digitized by Google

Versammlungen

Wiener Dermatologische Gesellschaft

Sitzung vom 24. Januar 1929

Vorsitzender: Perutz Schriftführer: Konrad

Balban: 1. Sclerodermie en plaques.

26jähr. Mann. Links vom Nabel ein zweischillinggroßer, leichter, hellbrauner, mattglänzender, infiltrierter Herd. Unterhalb desselben und über dem linken Rippenbogen je ein ähnlicher, von normaler Haut bedeckter Herd. Alle von einem 2 cm breiten lilac ring umgeben. Kein Abbau der Thyroidea.

2. Lichen ruber planus der Mundschleimhaut.

29jähr. Mann. An der Wangenschleimhaut beiderseits aus nadelspitzgroßen weißen Knötchen zusammengesetzte Plaques und Kreise. Ein vor zwei Monaten vorhandener Lichenherd am Penis unter Arsen geschwunden.

Oppenheim: 1. Kuhhaarabszesse und Melkerschwielen.

An der Vola, entsprechend dem Köpfchen der Grundphalange des Mittelfingers eine gelbweiße, derbe, druckschmerzhafte Efflorescenz, die den Rest eines Kuhhaares erkennen läßt. Bei Inzision entleert sich Eiter. An anderen Stellen bereits aufgebrochene und von dicken Epidermisfetzen begrenzte Hautstellen. Pat. gibt an, daß diese Abszesse durch Kuhhaare bedingt sind.

2. Dermatitis atrophicans chronica progressiva (Jod-Resorptionsversuch).

21jähr. Mann mit typischem Krankheitsbild des linken Beines. Die rechte Extremität ist vollständig gesund. Resorptionsversuch: Bei Einreibung von Jodvasogen auf den gesunden Oberschenkel durch eine bestimmte Zeit nach 1½ Stunden Auftreten der ersten Jodspuren im Urin, Zunahme in den nächsten Stunden bis zum Maximum. Nach 12 Stunden die Ausscheidung beendet. Bei Einreibung auf den kranken Oberschenkel nach ½ Stunde Auftreten einer Jodspur im Urin, die rasch verschwindet, so daß der Urin fast jodfrei bleibt. Die Resorption von der Haut aus ist kein positiver Zustand, der durch einfache Diffusion und Osmose erklärt werden kann, sondern ein aktiver Vorgang. Bei der Dermatitis atrophicans fehlt das Resorptionsvermögen der Haut, weil Talg- und Schweißdrüsen atrophisch sind oder fehlen.

Fuhs: Isolierter Lupus erythematosus der Mundschleimhaut.

37jähr. Musiker. Seit 2 Jahren in Höhe der Zahnschlußlinie beiderseits mehrere Plaques mit zentralen, oberflächlichen, rötlichen Ulzerationen, die z. T. gelbliche Auflagerungen und leicht elevierte Ränder zeigen. Peripher Epithelverdickung mit vielfach reisbesenartiger Auffaserung und deutlicher Verästelung. Therapie: Zerstörung mit elektrokaustischer Nadel.

Kren bespricht die Schwierigkeit der Therapie. Während die Allgemeinbehandlung das Hautleiden längst geheilt hat, bestehen die Schleimhautherde weiter. Radium ist erst dann wirksam, wenn Dosen über der Erythemdosis verwendet werden, d. h. die Schleimhautaffekte müssen durch Radiumatrophieherde abgelöst werden, was keiner zweckmäßigen Behandlung entspricht. Die besten Effekte erhält man noch mit Kaltkaustik.

Kren: 1. Lymphomata luetica.

31jähr. Frau mit Lymphomen am Kieferwinkel und vor den Ohren sowie kleinpapulösem Affekt im Larynx, der zur fast völligen Aphonie geführt hat. Durch vier Monate als tuberkulös behandelt. Gewichtsabnahme 15 kg. Der Aspekt der schließlich erfolgten Perforationsfistel, die entstandene Perichondritis laryngis sowie die angestellte Seroreaktion leitete die Behandlung vor etwa 1½ Monaten in richtige Bahnen. Auf Spirozid in kurzer Zeit Verschluß der Fistel, Ausheilung der Lymphome und rapide Gewichtszunahme. Perichondritis seither wenig gebessert.

2. Eczema scrofulosorum.

13jähr. Mädchen. Scharfrandiges, nässendes Ekzem der rechten Kapilitium-, Ohr-, Hals- und der beiderseitigen Axillargegenden mit typischem Lichen scrophulosorum in Plaquesform an den Seitenteilen des Stammes und Diffuswerden der Erscheinungen in beiden Inguinalgegenden. — K. kennzeichnet das seltene Krankheitsbild mit Scharfrandigkeit meist hochgradig exsudativer, mit Pusteln und Nässen ein-

Digitized by Google

hergehender Herde, die den Aspekt des Ekzems zeigen, meist in den oberen Stammpartien, seltener im Gesicht lokalisiert sind, oft mit Lichen scrofulosorum sich kombinieren und gegen Therapie sich sehr resistent verhalten.

Volk: Wenn man den Begriff Eczema scrofulosorum beibehalten will, ist er für den vorgestellten Fall passend; eine sehr obstinate ekzematöse Erkrankung bei einem auf Tuberkulin stark reagierenden Individuum, was häufig durch einen gleichzeitig bestehenden Lichen scrofulosorum zum Ausdruck kommt. Dabei ist es wahrscheinlicher, daß das Ekzem nicht durch den Tuberkelbazillus oder seine Toxine hervorgerufen wird, sondern, daß es sich eher um eine unspezifische Überempfindlichkeit bei einem hoch Tuberkulinallergischen handelt. Ganz unglücklich hält V. die Idee von Rost, der das Eczema scrofulosorum wie auch den Lichen scrofulosorum zur Skrofulose rechnen will; wir finden genug Fälle, wofür auch der vorgestellte ein Beweis ist, bei denen von einer Skrofulose nichts zu sehen ist. Der schlecht gewählte Name berechtigt nicht zur falschen Einreihung. Alle unsere therapeutischen Maßnahmen (Lebertran, Vigantol, künstliche Belichtungen) werden durch einen mehrmaligen Aufenthalt am Meere, speziell an der Adria, übertroffen.

Kerl: Spieglersche Tumoren.

31jähr. Frau. Beginn mit einem Knoten im 16. Lebensjahr. Allmählich multiples Auftreten vorwiegend an der Stirnhaargrenze und Schädel, vereinzelte Knoten auch am Stamm. 12 Knoten bisher operativ entfernt. Die Knoten selbst sind stecknadel- bis erbsengroß, einer in Gegend des linken Ohres haselnußgroß. Sie sind von derber Konsistenz, blaßgelb bis rosarot. Sie setzen sich aus großen, bläschenförmigen Zellen von bisweilen zylindrischer Form zusammen. Die Zellen bilden allenthalben Schläuche. In den quer getroffenen Schläuchen in den zentralen Teilen oft mit Eosin leicht gefärbte, strukturlose Massen. Besonders die randständigen Zellen dieser Schläuche sind zylindrisch und der Kern dieser Zellen färbt sich auch intensiver. Der ganze Tumor, der sich von der Epidermis durch einen schmalen bindegewebigen Streifen abhebt, grenzt sich scharf ab. Zwischen den einzelnen Schläuchen und Zellhaufen spärliches Bindegewebe. Der Vater der Pat. sowie die Schwester des Vaters, deren Sohn und das Kind des Letztgenannten sollen ähnliche Veränderungen aufweisen.

Urbach: 1. Blastomycosis superficialis capillitii.

Der behaarte Schädel der 30jähr. Kranken zeigt eine weiße, wie mit Puder bestäubte Haut. Dieses Krankheitsbild wird hervorgerufen durch festhaftende Schuppen, die große, polyzyklisch begrenzte Plaques bilden, die vorn die Stirnhaargrenze nicht überschreiten, rückwärts sich verschieden weit in die Kopfhaut erstrecken. Die Pilzkultur auf 8% Glykoseagar ergibt eine Sproßhefenerkrankung. Ob die Sproßhefe als pathogen oder als Saprophyt aufzufassen ist, ist schwer zu beantworten. Die Tatsache, daß in vier Röhrchen die gleichen Hefe fast in Reinkultur gezüchtet werden konnte, spricht für die erstere Auffassung. Intrakutane Allergieproben mit Blastomyzin fielen negativ aus, da es sich ja, wenn überhaupt, um eine oberflächliche Dermatomykose handelt.

2. Erythema multiforme als Lichtdermatose (Porphyrinurie).

29jähr. Arzt unternahm am 24. Dezember bei starker Sonne und reichlich Schnee einen 4stündigen Aufstieg auf einen 1700 m hohen Berg. Unter den gleichen Verhältnissen wird auch am nächsten Tage in der Höhe geübt. Am Abend trat Herpes der Oberlippe auf, der wenig Heilungstendenz zeigte, und 2 Tage später an beiden Daumen Abhebung der Nagelglieder unter beträchtlichen Schmerzen. Am 6. I. neuerlicher Skiausflug bei viel Schnee. Am nächsten Morgen zahlreiche juckende Bläschen an Händen, Unterarmen, Ellenbogen, Knien, Füßen, Ohren, Lippen, Zunge, Konjunktiven, Nasenschleimhaut, Penis, Skrotum usw., die sich später zum Teil in hämorrhagische Blasen umwandeln. 2 Tage nach Auftreten der Hautblasen wird der Harn dunkelbraun. Die chemische Untersuchung desselben läßt Porphyrin deutlichst vermehrt erkennen. Das Krankheitsbild, das einen auffallend schweren, z. T. mit Fieber (38°) einhergehenden Verlauf darbietet, ist im Munde nach 3 Wochen noch nicht abgeheilt. Dagegen ist der Porphyringehalt fast normal.

Konrad berichtet über 2 Fälle von beginnendem Lupus erythematodes bei zwei im selben Photographengeschäft beschäftigten Schwestern. Beide arbeiten in der Nähe starker Lichtquellen. Vor 3 Monaten zeigte die ältere einen frischen Lupus erythematodes der linken Wange, der auf Krysolgan neben gleichzeitiger Antilux-

Digitized by Google

anwendung rasch zur Abheilung gelangte. 2 Wochen später trat bei der zweiten Schwester genau an der gleichen Stelle ebenfalls ein Lupus erythematodes auf, der sich auch auf die rechte Wange ausdehnte. Beide Fälle machen die Annahme wahrscheinlich, daß dem Einfluß des Lichtes bei verschiedenen Formen von Lupus erythematodes eine Gelegenheitsursache zukommt.

Geiger: Urticaria chronica cum pigmentatione?

40jähr. Mann, vor 13 Jahren erkrankt. Derzeit am Stamm, den oberen und unteren Extremitäten sowie beiden Händen, besonders am Dorsum, braunrote Flecke und, dazwischen eingestreut, ebenso gefärbte, leicht über das Niveau der Haut erhabene Effloreszenzen. Auf mechanische Reize nehmen die fleckförmigen Herde hellrotere Farbe an, einzelne werden urtikariell. Wenn auch die Urticaria pigmentosa ein abgegrenztes Krankheitsbild darstellt, so stößt die Einreihung mancher Fälle, die erst im späteren Leben auftreten und oft auch im histologischen Aufbau Abweichungen zeigen, auf Schwierigkeiten. Von gewisser Bedeutung hierbei ist das histologische Substrat, das bei der Urticaria pigmentosa im Stratum papillare und subpapillare neben gewucherten Bindegewebszellen Mastzellenanhäufungen zeigt, während chronische, mit Pigmentierung einhergehende Formen neben entzündlicher Infiltration mit perivaskulären Lymphozytenansammlungen Mastzellen in wechselnder Menge aufweisen. Manchmal fehlen Mastzellen vollkommen.

Konrad: Guter Erfolg mit Buckys Grenzstrahlentherapie bei Poikilodermia atrophicans vascularis Jacobi.

K. berichtet über den ausgezeichneten Effekt, der bei dem am 22. XI. 1928 vorgestellten Fall erzielt werden konnte.

Fuhs: Da die Poikilodermie im allgemeinen sich gegen Höhensonne und Röntgenstrahlen refraktär verhält, Kren aber über einen guten Behandlungserfolg Buckys mit seinen Grenzstrahlen dabei berichtet, wurde der Fall dieser Therapie zugeführt. Nehmen doch die Grenzstrahlen hinsichtlich ihrer biologischen Wirksamkeit eine Mittelstellung zwischen Ultraviolettlicht und Röntgenstrahlen ein. Gegenüber letzteren haben sie den Vorteil, daß mit ihnen schwerere Reaktionen, wie Ulzerationen, und Spätschädigungen nicht beobachtet wurden. Bestrahlt wurde mit einer kleinen Siemens-Grenzstrahlapparatur mit Siemensröhre. Wir kombinierten Allgemeinbestrahlung mit Lokalbehandlung. Und zwar wurde lokal an den aneinander grenzenden Feldern mit einer Spannung von 10 KV max. oder besser ausgedrückt mit einer Strahlung von einer HWS in Al 0,029 mm gearbeitet und davon aus einem FHD. = 10 cm am obersten Feld 600 R., am mittleren 1200 R., am untersten 1800 R., bestimmt nach der Eichungstabelle unserer Röhre mit dem Siemensinstrumentarium mit Kurzkammer für Grenzstrahlen, verabreicht. Wie das klinische Bild zeigt, scheint die mittlere Dosis von 1200 R. die annähernd richtige Strahlenmenge zu sein. Nebenbei hat Pat. 2 Bestrahlungsserien zu 8 Feldern einer Allgemeinbelichtung aus einer FHD. = 15 cm mit je 100 R. pro Feld derselben Strahlenqualität erhalten.

Arzt: Pruritus bei Lymphogranulomatose (Paltauf-Sternberg).

33jähr. Mann, 1921—1923 angeblich längere Zeit geschwollene Drüsen submaxillar und in den Achselhöhlen, die vereiterten. Herbst 1927 unter Abgeschlagenheit, Schmerzen und Temperatursteigerung intensiver Juckreiz. Gleichzeitig Schwellung der Lymphdrüsen der oberen Brustregion. Damals mit Ekzebrol behandelt, während die Drüsenschwellungen auf Röntgenbestrahlungen zurückgingen. Mai 1928 abermalige Drüsenschwellung supraklavikulär und Juckreiz, gleiche Behandlung. Herbst 1928 Schwellung der Drüsen in den Achselhöhlen und in inguine, mit den gleichen Allgemeinsymptomen, nur mit viel stärkerem Juckreiz. Trotz neuerlicher Bestrahlung und 23 Aolaninjektionen keine Besserung. Derzeit an Gesicht, Kopf, Stamm und Extremitäten unregelmäßig verstreute, stecknadelkopf- bis erbsengroße Knötchen, vielfach zerkratzt und mit blutigen Krusten bedeckt. Lymphdrüsen beträchtlich vergrößert, teilweise zu mächtigen Paketen angewachsen, hart; Blutbild: Lymphopenie von 6% bei relativer Leukozytose von etwa 90%, darunter 6¾% Eosinophile. Interner und röntgenologischer Befund o. B. Histologie einer Inguinaldrüse Weitgehender Umbau mit Vorherrschen großer Zellen vom Aussehen der Retikulumzellen mit großen, hellen, chromatinarmen Kernen, in welche überaus zahlreiche eosinophile Leukozyten und vereinzelte Riesenzellen eingestreut sind. Das lymphatische Gewebe bis auf spärliche lockere Verbände vollständig geschwunden: Lymphogranulomatose (Paltauf-Sternberg), einhergehend mit Pruritus.

Digitized by Google

Fuhs: 1. Erythema infectiosum.

10jähr. Knabe mit roten Flecken und Quaddeln, die zu größeren Plaques im Bereiche der Wangen konfluieren. Gleiche Veränderungen an den Extremitäten, besonders streckseitenwärts, hier zu größeren Arealen mit guirlanden- und netzartiger Zeichnung zusammenfließend. Keine nennenswerten Allgemeinerscheinungen.

2. Acne conglobata von eigenartigem Charakter (?).

35jähr. Hilfsarbeiter. Beginn vor 4 Jahren. Über den oberen Rückenpartien vereinzelte und gruppierte Komedonen sowie Narben. Um und zwischen diesen follikuläre und perifollikuläre Knötchen und Knoten mit Krusten, Eiter aus Hohlräumen mit unterminierten Rändern entleerend. An den Streckseiten, besonders der oberen Extremitäten, erbsengroße Knötchen mit zentralen, trockenen Schüppchen, ähnlich papulo-nekrotischen Tuberkuliden. An der Vorderseite des linken Oberschenkels und Fußes je ein mäßig derbes, blaubraunes Infiltrat mit locheisenartig ausgestanzter Ulzeration. Seroreaktionen trotz Fehlens klinischer Luessymptome positiv. Luetin negativ. Pirquet positiv. ATK. intrakutan 1:50000: mäßig starke Lokalreaktion, desgleichen auf subkutane Anwendung der gleichen Dosis. Wenige Tage später auf 0.2 mg ATK. subkutan Lokal-, Allgemein- (37,6°) und Herdreaktion mit lebhafter Rötung und Sukkulenz der Schulter- und Rückenknoten, Aufschießen frischer, hellroter Knötchen in der Umgebung. Interner Befund o. B., Röntgenbefund der Lunge: Bis auf Verschleierung der rechten Spitze o. B. Histolog.: Neben unspezifischen perivaskulären Zellanhäufungen in der Kutis solche von tuberkulöser Struktur mit Lymphozyten, Epitheloid- und Riesenzellen. F. denkt wegen der Herdreaktion auf Tuberkulin an Entwicklung tuberkulöser Veränderungen auf Basis der Acne conglobata, worauf vor allem bereits Volk aufmerksam gemacht hat. Es könnte damit vielleicht der Fall in gewisser Hinsicht zu den von Oppenheim vorgestellten und von ihm und Klar sowie Dressler veröffentlichten einschlägigen Fällen eingereiht werden. F. will sich aber mangels Kulturergebnisse auf Löwensteinagar sowie mangels des Tierexperiments mit der Diagnose vorläufig keineswegs festlegen. Kombination von Acne conglobata mit Syphilomen (Oppenheim und Klar) möchte F. trotz positiver Seroreaktionen als unwahrscheinlich ausschließen.

Oppenheim: Der Fall reiht sich jenen von mir hier zum erstenmal demonstrierten und anfangs lebhafte Ablehnung begegnenden Fällen an. Heute steht O. schon mehr auf dem Standpunkte, daß wir es hier mit einer echten tuberkulösen Erkrankung zu tun haben; Ramel hat durch Tierexperimente in einem solchen Falle die tuberkulöse Natur festgestellt. Auch für die Syphilis kann man ähnliche Beziehungen annehmen.

Matras: 1. Naevus lymph- et haemangiomatosus.

In der linken Mittelbauchgegend eines 6jähr. Knaben ein 3:2 cm großer, ovaler Herd, in dessen Bereich die Haut zahlreiche hirsekorn- bis hanfkorngroße Exkreszenzen und Knötchen aufwies, die z. T. eine schmutzig graugelbliche, z. T. eine dunkelblaurote Farbe hatten. Histolog.: Epidermis von papillär-verrukösen Oberfläche mit teils abgestumpften, teils spitzkegeligen Vorsprüngen, in den dazwischen gelegenen Vertiefungen mächtige Hornkegelbildungen; Akanthose. In Papillarkörper und Kutis vielfach in Gruppen liegende, mit Blut oder geronnenem Serum erfüllte, von einem einfachen Endothel ausgekleidete Hohlräume, die der Epidermis anliegen und von herdförmigen entzündlichen Infiltraten umgeben sind. Stellenweise wird die Epidermis von unten her durch die ampullär erweiterten Gefäßlumina ausgehöhlt. Mancherorts sind die Hohlräume rein intraepidermoidal gelegen. Auch in den tiefen Lagen der Kutis und in der Subkutis erweiterte Lymph- und Blutgefäße.

2. Herpes tonsurans capillitii durch Trichophyton violaceum.

8jähr. Mädchen mit einem Herpes tonsurans vesicopustulosus et crustosus im Kapillitium. Mikroskopisch Trichophyton endothrix. Kultur: Trichophyton violaceum. Der Fall spricht gegen die Angabe Sabourauds, der eine gewisse Rassendisposition der Israeliten für Trichophyton violaceum annimmt.

3. Ulcus vulvae acutum.

20jähr. Frau. Vor 2 Wochen an der Innenfläche des Labium minus zwei groschenstückgroße, mit gerötetem und mit papillär gewuchertem Rande umsäumte Geschwüre, daneben mehrere linsengroße Substanzverluste, gelblich belegt. In Abstrichen grampositive Kokken und extra- und intrazellulär an ihren Enden abgestutzte, grampositive Stäbchen in Gruppen und Paketen zu Fäden ausgewachsen. In Kulturen auf flüssigen und festen Nährböden nach 24 Stunden Überwuchern der

Digitized by Google

Staphylokokken, ausgenommen in der wolkige Trübung aufweisenden Leberbouillon, aus welcher auf Traubenzuckeragar typische Kolonien des Bac. crassus in Reinkultur gewonnen wurden.

Lipp: Pityriasis lichenoides chronica.

28jähr. Pat. Beginn vor 2½ Jahren. An den Extremitäten nimmt die Schuppung einen weißlichen Farbton und psoriasiformen Charakter an. An Stellen, an denen die Knötchen in Involution begriffen sind, macht die Haut leicht atrophischen Eindruck, der aber nur durch die Einsenkung vorgetäuscht wird, die der Druck des Hornplättchens auf die Unterlage bewirkt. Histolog.: Hyperkeratose, Parakeratose, ödematöse Durchtränkung des Papillarkörpers, darin lymphozytäres Infiltrat, teilweise auch Akanthose.

Riehl jun.: 1. Herpes zoster im Verlaufe einer Salvarsanbehandlung.

4jähr. Mann, bei dem im Verlaufe der zweiten kombinierten Kur nach der vierten Injektion von 0,45 g Brennen im Bereiche von D. VI nahe der Wirbelsäule rechts und unterhalb der Mamilla auftrat. Nach einer weiteren Dosis III Eruption eines typischen Herpes zoster am Stamm an den genannten Stellen. Der ätiologische Zusammenhang zwischen dem Zoster und der Salvarsanmedikation läßt sich ebenso wie in allen anderen Fällen nicht mit Sicherheit feststellen, sondern nur vermuten.

2. Zur Frage der Verwertbarkeit der prognostischen funktionellen Hautprüfung mit Neosalvarsan.

Es wurde versucht festzustellen, ob eine vor der Salvarsankur vorgenommene Hautprüfung nach Jadassohn mit Neosalvarsan einen bestimmten Schluß auf die Toleranz des betreffenden Pat. für das Mittel zulasse. Von vornherein mußte schon theoretisch angenommen werden, daß die Probe in Fällen, in denen der Pat. erst während der Kur die Sensibilität erwirbt, versagen müsse. Auch wurde schon durch frühere Versuche ermittelt, daß zu hohe Konzentration des Mittels bei der Hautprobe kaustisch wirkt und daher eine nicht zu verwertende Reaktion gibt. Als obere Grenze ergab sich die Verdünnung 1:3. Nun hat es sich einerseits erwiesen, daß ab und zu ein Pat. eine positive funktionelle Hautprobe zeigt und trotzdem intravenöse Einverleibung von Salvarsan verträgt. Anderseits sahen wir ganz vereinzelte Fälle, in denen die Hautprobe völlig negativ ausfiel und trotzdem schon nach der ersten Salvarsaninjektion Zeichen einer Dermatitis auftraten. Ein Beispiel hierfür ist eine 34jähr. Patientin, welche vor etwa 1½ Jahren ein schweres Ekzem unbekannter Genese durchmachte, vor etwa 4 Monaten eine Hg-Dermatitis, welche an unserer Klinik zur Heilung kam. Eine anfangs dieses Monates durchgeführte funktionelle Hautprobe auf Neosalvarsan war in allen Verdünnungen negativ, eine tags darauf verabreichte Dosis II Neosalvarsan erzeugte Fieber und heftige Hauterscheinungen, die sich trotz aller therapeutischen Maßnahmen derart verschlechterten, daß Pat. derzeit noch im Wasserbett liegt. Die Kleinheit der noch dazu nur einmal verabreichten Salvarsandosis spricht in diesem Falle gegen eine rein toxische Wirkung des Salvarsans. Ob die vorhergegangene Hg-Dermatitis und die offenbar bestehende Neigung der Pat. zu Ekzem mitspielt, ist nicht zu entscheiden. Jedenfalls wäre hier erst recht ein positiver Ausfall der Hautprobe zu erwarten gewesen. Man könnte immerhin in unserem Falle eine reine Vasoallergie annehmen, die bekanntlich durch die perkutane funktionelle Hautprüfung nicht nachzuweisen ist. Auf Grund der eben besprochenen Vorkommnisse muß also gesagt werden, daß bei der Verwertung der prognostischen funktionellen Hautprüfung hier und da Überraschungen vorkommen, wir daher bei der Beurteilung des Ausfalles vorsichtig sein müssen.

Fasal führt einen Fall von allgemeiner Arsenüberempfindlichkeit an. Ein Pat., der nach Neosalvarsaninjektionen schwere Intoxikationserscheinungen gezeigt hatte, bekam einige Jahre später, als wieder luetische Erscheinungen auftraten, einmal 0,1 Spirozid: Erytheme, heftiges Jucken, Temperatursteigerungen durch drei Wochen waren die Folge.

Volk: So interessant diese Untersuchungen sind, so können sie uns nur für jene Fälle über den Zustand der Haut orientieren, welche von Anfang an für Salvarsan idiosynkrasisch sind. Das ist aber die Minderzahl. Viel häufiger tritt eine Überempfindlichkeit erst im Verlaufe der Behandlung nach mehr oder weniger zahlreichen Injektionen auf, und zwar oft ganz plötzlich, ohne daß wir eine Ursache angeben könnten. Dasselbe gilt auch für die Untersuchungen bei der Berufsberatung. Zudem orientiert uns die kutane Allergieprüfung natürlich nur über den Zustand der Haut, nicht über den der inneren Organe. Wenn die Überempfindlichkeitsreaktion

Digitized by Google

der Haut auch mit der des übrigen Organismus meist parallel geht, so muß dies keineswegs immer der Fall sein. So wissen wir, daß beim Typhus abdominalis die kutane Tuberkulinreaktion schwinden kann, während die subkutane positiv bleibt. Diese Bemerkungen sprechen selbstverständlich nichts gegen den Wert solcher Untersuchungen, besonders mit Rücksicht auf die biologischen Probleme.

Oppenheim: Die Überempfindlichkeitsprobe mittels der Läppchenmethode leistet nur bei Idiosynkrasischen etwas. Als Beweis dient ein Fall von Neurodermitis bei einer Vernicklerin, die anfangs gegen Nickel und Kupfer überempfindlich war, nicht aber gegen Quecksilber und Silber. Jetzt ist sie umgekehrt gegen Quecksilber und Silber überempfindlich und gegen Nickel und Kupfer nicht. Das Wichtigste wäre, die Probe quantitativ zu gestalten.

Mucha weist darauf hin, daß man wohl nur von einer Überempfindlichkeit gegen ein bestimmtes Salvarsan sprechen dürfe, da Intoleranz gegen Salvarsan überhaupt relativ selten sei, denn in vielen Fällen kann man feststellen, daß z. B. bei Unverträglichkeit von Neosalvarsan Natriumsalvarsan oder besonders häufig das Albertsche Präparat (Benzazon) vertragen wird. Lösungsfehler hält er nicht für die Ursache der Überempfindlichkeit, da diese ja in der Regel einen bleibenden Zustand darstelle.

Urbach kann im Prinzip das Versagen der funktionellen Hautprüfung (mittels Salvarsanläppchens) zur Entscheidung der Frage, ob eine kutane Überempfindlichkeit gegenüber Salvarsan vorliegt, bestätigen. Er warnt aber davor, deshalb dieser Prüfungsmethode bei anderen idiosynkrasischen Zuständen ihren Wert abzusprechen. Urbach erklärt diese Diskrepanz dadurch, daß im ersten Falle das differente Mittel in bedeutender Konzentration in das Gefäßsystem eingespritzt wird, während bei den sonstigen allergischen Zuständen das pathogene Agens entweder in geringer Menge auf das Epithel oder — bei den auf peroralem Wege entstehenden Idiosynkrasien — verändert durch den Chymus und verdünnt durch den Gewebssaft, an das Gefäßbindegewebe herankommt. Da die Salvarsanüberempfindlichkeit im allgemeinen wahrscheinlich eine kutane und keine epitheliale ist, dürfte überhaupt die epikutane Auflage nicht die Methode der Wahl sein. Gegenüber Oppenheim betont U., daß er dem quantitativen Moment bei der Verdünnung und Auflage stets das größte Augenmerk zugewandt hat.

Kren meint, daß man bei der Beurteilung der Haut nicht allzusehr den Zusammenhang mit dem Gesamtorganismus übersehen soll; die Reaktion der Haut auf äußere Reize ist gewiß auch vom allgemeinen Stoffwechsel abhängig.

Freund, Ferd.: Im Gegensatze zu den Ausführungen Muchas kann er über einen Fall berichten, der nach Neosalvarsaninjektionen eine erythematöse und schuppende Dermatitis zeigte, welche sich in gleicher Form nach Sulfoxylatsalvarsan, ja sogar nach geringer peroraler Spirozidgabe wiederholte. Es scheint also in diesem Falle die Überempfindlichkeit nicht streng monovalent gegen ein bestimmtes Salvarsanpräparat gerichtet gewesen zu sein, sondern eine solche gegen verschiedene As-Derivate bestanden zu haben.

Kerl betont, daß schon aus dem Grunde von den Hautprüfungen nicht zu viel in prognostischer Hinsicht erwartet werden darf, da ja alle Fälle, bei denen das Auftreten von Salvarsanschäden mit fehlerhafter Herstellung der Präparate in Beziehung zu bringen ist, ausscheiden. Wenn auch nach K.s Meinung dieses Vorkommnis nicht häufig sein dürfte, so führen doch viele Beobachter jeglichen Salvarsanschaden ausschließlich auf fehlerhafte Zubereitung des Salvarsans zurück. Wir ergänzen die Hautprüfung bei Pat., welche irgend welche Kriterien für eine verminderte Verträglichkeit des Salvarsans aufweisen, durch Leberfunktionsprüfungen. Die bisherigen Ergebnisse lassen noch keine verwertbaren Schlüsse ziehen. Jedenfalls sind Hautprüfungen auch weiterhin empfehlenswert, da sie vielleicht doch in Zukunft therapeutisch verwertbare Versuche bringen können, wenn wir auch aus dem Ausfall der Probe heute noch nicht viel erschließen können. Zu den Äußerungen Muchas wäre anzuführen, daß doch nicht selten Pat., die ein Salvarsanpräparat nicht vertragen, auch auf andere Salvarsane, und zwar in kleinsten Dosen, schlecht reagieren. Sicher ist bei solcher Unverträglichkeit einem Salvarsanpräparat gegenüber, daß Versuche mit einem anderen Präparat nur in kleinster Dosierung vorzunehmen sind.

Müller erinnert daran, daß durch Hautprüfung nicht nur der Zustand der Haut geprüft werden, sondern überhaupt der allergische Zustand des Organismus

Digitized by Google

(z. B. Asthma!). Gegenüber den Salvarsanschädigungen bei Pat., deren Hautprüfung zu Beginn der Kur negativ ausfiel, ist zu betonen, daß auch die eventuelle Möglichkeit erworbene Überempfindlichkeit vor Beginn einer neuen Kur nachzuweisen von großer Wichtigkeit wäre.

Referatenteil

Fachzeitschriften

Annales de Dermatologie et de Syphiligraphie

1929, Bd. 10, Nr. 2

Pautrier, L. M.-Straßburg: Louis Brocq. S. 133. Nachruf.

Gaté, J., u. J. Rousset-Lyon: Contribution à l'étude de la gangrène des organes génitaux (Beitrag zum Studium der Gangrän der Genitalien). S. 151.

Beschreibung zweier Fälle von am Penis lokalisierter Gangrän, bei denen mikroskopisch Spirillen gemeinsam mit spindelförmigen Bazillen zu finden waren. Es handelte sich um einen 58jähr. Mann, der an einer Gefäßlues erkrankt war und bei dem mit dem Auftreten eines allgemeinen Ödems eine starke Anschwellung des Penis sich zeigte. Es entstand eine beträchtliche Zerstörung des Präputiums. — Bei dem zweiten, 23jähr. Pat. entstand die Genitalgangrän nach einer vernachlässigten Balanitis; hier kam es zu einer fensterartigen Zerstörung des Präputiums. Beide Fälle sind dadurch bemerkenswert, daß die Gangrän lokalisiert blieb, und daß die Krankheit als solche relativ gutartig verlief. — 2 Abbildungen.

Martins de Castro: Embolie artérielle bismuthique avec lésions graves de la peau (Arterielle Wismutembolie mit schweren Hauterscheinungen). (Hautkl. Sao Paulo, Brasilien.) S. 161.

Während lange Zeit die Entstehung einer Hautgangrän nach einer intramuskulären Hg- oder Bi-Injektion auf die Verletzung eines Nerven durch die Injektionsnadel zurückgeführt wurde, hatte schon Nikolsky 1906 die wahre Pathogenese als arterielle Embolie erkannt. Erst Freudenthal aus der Jadassohnschen Klinik konnte diese Auffassung durch pathologisch-anatomische Untersuchungen beweisen. — Verf. beschreibt ausführlich klinisch und histologisch einen Fall, bei dem es nach mehreren intraglutäalen Injektionen von Wismuthydroxyd in öliger Suspension zu einer schweren Hautveränderung kam. Anschließend an eine Injektion entstanden sehr starke Schmerzen an der Injektionsstelle, es trat blauschwarze Verfärbung der Glutäalseite auf, dazu gesellten sich purpuraartige Erscheinungen. Brettartige Schwellung, in die Tiefe reichend, Phlyktänen, aus denen sich gelbgrüner Eiter entleerte, schlechtes Allgemeinbefinden vervollständigten das Krankheitsbild. Breit angelegte Inzision und Auskratzen der mortifizierten Stellen führte nach zwei Wochen zur Heilung. — Histologisch war die Embolie der oberflächlichen und tiefen Arterien der Kutis bemerkenswert, außerdem waren die Talgdrüsen schwer verändert, die Kapillaren der Papillarschicht waren stark erweitert. Schweißdrüsen unverändert. Histochemisch konnte mit dem Leger-Aubryschen Reagens Wismut nachgewiesen werden. Aus dieser Probe und der Kaliumferrozyanürreaktion wurde geschlossen, daß die arterielle Embolie durch Wismut hervorgerufen, die Embolie nicht total, und Wismut nicht in kristallinischer Form vorhanden war. — 8 Mikrophotogramme, davon 2 farbig, erläutern die Arbeit.

Longin, L. A.-Dijon: Une triade éruptive provoquée par les essences forestières (Eine durch „Waldessenzen" hervorgerufene Trias von Hauterscheinungen). S. 178.

Verf. beobachtete bei Männern, die frisches Baumholz verluden oder mit dem Fällen von Bäumen beschäftigt waren, Hauterscheinungen im Gesicht, an den Händen und an den Genitalien. Zuerst tritt starke Rötung auf, danach kommt es zu starker Schwellung und Nässen. Durch welche Substanz diese Dermatitis hervorgerufen wird, konnte bisher nicht festgestellt werden. Die Kranken beschuldigen als schädliches Agens Eichen oder Buchen. Auffallend ist, daß es auch zu einer Dermatitis an den Genitalien kommt; die die Erscheinungen bedingende Substanz muß also die Kleidung durchdringen, denn auch Gebrauch von Handschuhen konnte das Auftreten der Dermatitis

Digitized by Google

an den Händen nicht verhüten. Durch die übliche antiphlogistische Therapie Rückgang der Hauterscheinungen.

Mrongovius, W. J.: Contribution à l'étude de la pathogénie du carcinome d'origine lupique (Beitrag zum Studium der Pathogenese des Lupuskarzinoms). (Hautkl. Minsk, Rußland.) S. 186.

Ein 36jähr. Mann war vor 15 Jahren wegen Skrofuloderms der rechten Submaxillardrüse und Lupus der Nase mit Röntgenstrahlen behandelt worden. Im Jahre 1925 bemerkte der Kranke auf der Oberlippe einen Knoten, der bald ulzerierte und sich vergrößerte. Die Nase war durch den lupösen Prozeß weitgehend zerstört, die Haut der Wangen, der Ober-, Unterlippe, des Kinns und des Halses ist stark vernarbt und mit Angiektasien und Pigmentflecken bedeckt. Das Ulkus der Oberlippe wurde exzidiert und erwies sich histologisch als Karzinom. — Im Anschluß hieran wird die Frage aufgeworfen, ob das Karzinom als Folge der Röntgenbestrahlung aufzufassen ist, obwohl der Sitz des Karzinoms vor 15 Jahren nicht direkt bestrahlt wurde, sondern nur infolge fehlender Abdeckung von Streustrahlen getroffen werden konnte. Sicheres für eine derartige Entstehung kann nicht nachgewiesen werden. — Die zugehörige Literatur wird aufgeführt. Für die Entstehung eines Lupuskarzinoms sind nicht allein Röntgenstrahlen, sondern auch Finsenbehandlung und Ätzmethoden (Pyrogallol usw.) verantwortlich zu machen. — Abbildung des Krankheitsfalles. A. Holländer-Bielefeld.

Revue française de Dermatologie et de Vénéreologie

1929, Nr. 1

Perin, L., L. Michaud u. Cottet: Intra-dermo-réactions streptococciques dans le pityriasis rosé de Gibert (Intradermale Streptokokkenreaktionen bei der Pityriasis Gibert). S. 3—14.

20 Fälle von Pityriasis Gibert wurden systematisch untersucht und bei allen Impfungen mit Streptokokkenvakzine vorgenommen. Nur in einem einzigen Fall blieb die Impfung negativ. Die in der Bildung eines stark geröteten Hofes bestehende lokale Reaktion an der Impfstelle ist im Stadium der Eruption am meisten ausgesprochen, es tritt aber im Verlauf der Krankheit keine Gewöhnung ein. Eine noch nicht näher bestimmbare Zeit nach der Heilung bleibt die Reaktion noch positiv. Dabei ist die Reaktion streng spezifisch, andere Kokken geben negative Resultate. Der Streptokokkus spielt also bei der Pityriasis Gibert eine wesentliche Rolle.

Milian, G.: Pityriasis rosé de Gibert à croutes impétiginiformes (Pityriasis rosea Gibert mit impetigoartigen Krusten). S. 5—16.

Die Mischung beider Formen macht die Diagnose nicht leicht, im vorliegenden Falle war aber ein Zweifel nicht möglich.

Milian, G., u. Launay: Parakeratose en medaillons à forme de Pityriasis rosé consécutive à une blessure infectée (Parakeratose in Medaillonform nach Art der Pityriasis rosea auf dem Boden einer infizierten Wunde). S. 17—20.

Im Anschluß an eine Handinfektion war bei einem 49jähr. Manne diese merkwürdige Hauterkrankung entstanden, die vom Unterarm der erkrankten Seite den Weg über den gesamten Rumpf nahm. In den Schuppen fanden sich Strepto- und Staphylokokken. Milian sah eine Pityriasis auch im Gefolge eines Fingerpanaritiums.

Milian, G.: Impetigo confluent et rebelle du visage. Sés reactions biotropiques. Prurigo de voisinage (Konfluierende, hartnäckige Gesichtsimpetigo, ihre spezifischen Reaktionen, Prurigo der benachbarten Partien). S. 22—23.

Vorliegende Gesichtsimpetigo bei einem 16jähr. Mädchen zeichnete sich aus durch Größe und Hartnäckigkeit sowie durch den begleitenden Prurigo des angrenzenden Rumpfteiles. Nach Milian ist der Fall ein Beitrag für die Tatsache, daß sehr viele Fälle von Prurigo infektiösen Ursprungs sind, und zwar durch Streptokokken entstehen.

Milian, G.: Impetigo, Erythème ortié nummulaire généralisé (Impetigo, generalisiertes, nesselartiges, münzenförmiges Erythem). S. 26—27.

Das Erythem entstand im Verlauf einer Gesichtsimpetigo. Mit der erfolgreich behandelten Impetigo heilte auch schnell das Erythem. Ein solches Erythem ist nach Milian infektiöser Natur, und zwar durch Streptokokken hervorgerufen.

Milian, G.: Erysipèle de la verge (Erysipel des Penis). S. 28—31.

Das Erysipel führte im Gegensatz zu seiner sonstigen Gepflogenheit zu Nekrosen und Ulzerationen und weitgehender Zerstörung. Ein weicher Schanker war sicher auszuschließen.

Digitized by Google

de Morera, M. M. F.-Coimbra: Dermatose colibacillaire (Dermatose durch Koliinfektion). S. 32—33.

Die Läsionen sind lokalisiert an den Unterschenkeln und Füßen, zeigen sich als Blasen und Knoten und geben reine Kolikulturen. Sie kommen nur bei nackten Fußes gehenden Arbeitern vor.

1929, Nr. 2

Milian, G.: Syphilides ulcèro-gommeuses du genou, guéries par l'iodure de potassium. Première manifestation de la syphilis chez une femme de 56 ans. Réaction biotropique thermique par l'iodure de potassium (Ulzerös-gummöse Syphilide des Knies, geheilt mit Jodkali. Erste Syphiliserscheinung bei einer 56jähr. Frau. Spezifische Fieberreaktion auf Jodkali). S. 68—71.

Die Lues blieb bis zum 56. Lebensjahr unerkannt und ohne Manifestation nach außen. Auf Jodkali spezifische Fieberreaktion und schnelle Heilung. Daneben bestand, bis dahin unbemerkt, ein Aortenklappenfehler spezifischer Natur.

Demanche, B.: L'antigène de la réaction de Kahn. Préparation, titrage, Correction (Das Antigen der Kahnschen Reaktion, Titrierung, Verbesserung). S. 72—83.

Ins Einzelne gehende Vorschriften zum Thema. Die Kahnsche Reaktion wird für die Praxis empfohlen, nachdem sie sich in den Vereinigten Staaten bereits Eingang verschafft hat. Sie soll der Wassermannschen Reaktion ebenbürtig sein.

Milian, Perin u. Michaux: Syphilis maligne précoce: Amputation de la luette, destruction de la paupière supérieure et de l'œuil deux mois après le chancre (Syphilis maligna praecox: Amputation des Zäpfchens, Zerstörung des oberen Augenlides und des Auges zwei Monate nach dem Schanker). S. 84—89.

Foudroyant verlaufene Lues mit hochgradigen Zerstörungen im Bereich des Auges und des Rachens. Der Blutwassermann ist negativ.

Milian, G.: Eclampsie post partum. Enfant hérédo-syphilitique (Eklampsie post partum. Das Kind hereditär-luetisch). S. 90—91.

Dieser Fall von Eklampsie ist sicherlich spezifisch luetischer Natur, weshalb M. betont, daß nach seiner Ansicht die gelegentliche luetische Ätiologie der Eklampsie nicht geleugnet werden darf.

Milian u. Lotte: Erythème urticarien post-arsénobenzolique (Urtikarielles Erythem nach Arsenobenzolbehandlung). S. 92—95.

Beispiel des Wiederausbruchs einer Urtikaria bei einer zur Urtikaria neigenden 26jähr. Pat., bedingt durch den Reiz einer antiluetischen Behandlung. Die Pat. hatte früher nach Diätfehlern sehr oft Urtikariaanfälle erlitten. der letzte Anfall war einige Tage vor Auftreten der Roseola syphilitica. Am 9. Tage der spezifischen Behandlung der Lues trat die Urtikaria auf. Fieberlos, hartnäckig bei jeder Arsenobenzolinjektion wiederkehrend. Ohne Allgemeinstörungen, so daß die Behandlung ruhig durchgeführt werden konnte.

H. Lippert-Köln.

Bücherbesprechungen

Handbuch der Haut- und Geschlechtskrankheiten, Bd. 9, 1. Teil: Altmann, K., H. Biberstein, K. Bierbaum, C. Bruck, F. Callomon, E. Delbanco, H. Fischer, H. Gottron, H. Hoffmann, A. Kraust, H. Martin, W. Pick, G. Sobernheim u. H. Streit: Erysipel, Erysipeloid, Pyozyaneus, Diphtherie, Sklerom, Milzbrand, Plaut-Vincent, Rotz, Granuloma teleangiectaticum, Aktinomykose, Tierische Parasiten. Verlag von Julius Springer, Berlin 1929. Preis RM. 118.—, geb. RM. 126.—.

Der erste Teil des 9. Bandes des Handbuches der Haut- und Geschlechtskrankheiten bringt Abhandlungen über die Infektionskrankheiten der Haut und der Schleimhaut. Delbanco und Callomon haben das Erysipel in einer klassischen Weise zur Darstellung gebracht. Zunächst wird von den Verff. die Stellung des Erysipels im Stoffgebiet der Dermatologie festgelegt; es folgt die Definition des Krankheitsbegriffs und ein knapper geschichtlicher Überblick. Klinische Erscheinungen, Verlauf und Abweichung vom normalen Verlauf werden eingehend besprochen, das Krankheitsbild durch ausgezeichnete Abbildungen erläutert. In zahlreichen Bildern kommt auch die Elephantiasis und das rezidivierende Erysipel zur Darstellung. Das Erysipel des Säuglingsalters ist besonders abgehandelt worden. Einen breiten Raum nimmt in der Darstellung die pathologische Anatomie und Histogenese ein. Unnas Theorie der Sauerstoffgier der Streptokokken

Digitized by Google

gibt einen Hinweis auf die klinischen Symptome des Erysipels und auf die einzuschlagenden Wege der Therapie. Der allgemeinen Ätiologie wird die Schottmüllersche Sepsistheorie zugrunde gelegt. Nach Schottmüller und Bingold liegt Sepsis dann vor, wenn sich innerhalb des Körpers ein Herd gebildet hat, von dem aus konstant oder periodisch pathogene Bakterien in den Blutkreislauf gelangen. Auch die Beobachtungen über Staphylokokkenerysipel und der von Reiche beschriebene Fall von Pneumokokkenerysipel werden angeführt, ebenso die Beziehungen des Scharlachs zur Streptokokkentoxaemie erörtert. Neufelds Untersuchungen zum Problem der Veränderlichkeit der Krankheitserreger eröffneten nach den Verff. Ausblicke in ungeahnte Weiten. Die Therapie ist in vorsichtiger kritischer Weise, dabei sehr ausführlich abgehandelt.

Das Pseudoerysipel oder Erysipeloid, das in vorbildlicher Weise von Callomon allein bearbeitet worden ist, wird folgendermaßen definiert. Erysipeloid ist eine vorwiegend an Fingern und Händen auftretende erysipelähnliche akute, leicht erhabene, mehr oder weniger scharfrandige, scharlach- bis dunkelrote oder bläulichviolette Rötung und Schwellung, die zur Ausbreitung neigt, die Hand meist nicht überschreitet und gewöhnlich ohne Fieber und Allgemeinstörungen abläuft; die Hautentzündung erzeugt verschieden starkes Jucken, Brennen, Spannungsgefühl und je nach Sitz und Hochgradigkeit der Schwellung auch Bewegungsbehinderung. Der Verlauf ist in der Regel gutartig, kann aber erheblich variieren, namentlich in Hinsicht auf die Dauer. Besonders klar und ausführlich sind in diesem Kapitel die Epidemiologie, die Identität des Erysipeloiderregers mit dem Bacillus erysipelatis suis und dem Bacillus murisepticus, Morphologie und Nachweis des Erregers sowie Pathologie und Histologie erörtert worden. Für den Praktiker sind am wichtigsten die Ergebnisse der Therapie mit Schweinerotlaufserum. Auch das Küstenerysipel und die Guatemalaknoten, das Erysipelas carcinomatosum, d. h. das karzinomatöse Lymphbahninfarkt der Haut sind im Anhang besprochen. Es ist erstaunlich und bewundernswert, daß es Callomon gelungen ist, dieses schwierige Kapitel in so knapper Form ausführlich und klar zur Darstellung zu bringen.

Über die Pyozyaneuserkrankungen der Haut berichtet K. Bruck. Bakteriologie und Serologie, sowie die Pathogenität des Erregers werden ausführlich besprochen. Der Verf. teilt diese Krankheitsgruppe nach rein klinischen Gesichtspunkten ein. Er unterscheidet die typische akute Form und die atypische, subakute bzw. chronische Form.

Biberstein liefert eine Abhandlung über die Diphtherie der Haut. Als Grundformen der Hautdiphtherie spricht der Verf. folgende Formen an: Epidermidale und epidermidalkutane Formen (die pyodermatische und die ekzematoide Form). Kutane, kutan-subkutane und tiefere Formen (die ulzeröse, die phlegmonöse, die gangränöse Form), das Panaritium. Dazu kommen die pseudomembranöse Form, Kombinationen und Übergänge, Atypien. Zahlreiche ausgezeichnete Abbildungen unterstützen den Text. Bei der Therapie wird die Immunbehandlung, und zwar die passive Immunisierung durch Heilserum in erster Reihe empfohlen. Die Arbeit zeichnet sich besonders dadurch aus, daß auch eine topographische Übersicht über die bisher bekannten Lokalisationen der Diphtherie beigebracht ist.

Das Sklerom ist von Kraus bearbeitet worden, enthält einen Nachtrag von Herm. Streit und ist mit zahlreichen Abbildungen aus der Klinik und Mikroskopie dieser seltenen Erkrankung versehen.

Sobernheim berichtet über den Milzbrand beim Menschen. Er berücksichtigt Klinik, Mikroskopie, Therapie und Bekämpfung des Milzbrandes. Über die Plaut-Vincentsche Symbiose (Noma, Hospitalbrand) liegt eine Bearbeitung von Altmann und Martin vor. Man versteht darunter das gleichzeitige Vorkommen von fusiformen Bazillen und groben Spirochäten, wie es in besonders ausgeprägtem Maße bei einer Anzahl von klinisch vornehmlich durch nekrotisch-gangränöse Entzündungsprozesse charakterisierten Erkrankungen beobachtet wird. Die Klinik, Diagnose, Prognose der Plaut-Vincentschen Angina, des Noma, des Hospitalbrands sind ausführlich zur Darstellung gebracht.

Über den Rotz berichten Bierbaum und Gottron; auch diese seltene Erkrankung wird durch mehrere Abbildungen über die klinischen und histologischen Bilder dem Leser nahegebracht. Das Kapitel über Granuloma teleangiectaticum, das in der Literatur nicht weniger als 20 verschiedene Namen aufweist, ist von H. Hoffmann-Stuttgart bearbeitet. Bei der Frage der Beziehung zwischen der Botryomykose der Tiere und der „Botryomycose humaine" kommt Hoffmann zu dem Resultat, daß die Botryomykose der Tiere und die von Poncet und Dor für „Botryomycose humaine"

Digitized by Google

gehaltenen Geschwülste des Menschen zwei in sich abgeschlossene und grundsätzlich verschiedene Krankheiten darstellen. Als gründlichste Behandlung der geschwulstartigen Bildung ist die elliptische Exzision mitsamt der Wurzel angegeben.

H. Fischer-Köln beschreibt die Aktinomykose; auch hier ist in äußerst knapper und klarer Form zusammengetragen, was über Ätiologie und Klinik, Prognose und Therapie der Krankheit zu sagen ist. Den Schluß des Bandes bildet eine glänzende Darstellung der Parasiten der Haut durch W. Pick-Prag. Zahlreiche Abbildungen erläutern die verschiedenen Arten tierischer Parasiten, ihre Biologie, ihren Aufenthalt auf der Haut des Menschen und ihre Lebensbedingungen. Die Entstehung des Milbenganges auf Grund experimenteller Untersuchungen wird dargestellt. Bei der Therapie führt Pick auch die Zahl der empfohlenen Mittel auf und sagt mit Loche: „es kann nicht leicht einen wohlfeileren Ruhm geben, als den, der Erfinder eines neuen Mittels gegen die Krätze zu sein". Auch die Norwegische Krätze, die Tierräude beim Menschen, die Krämerkrätze sowie die Pediculoides ventricosus sind dargestellt. Ebenso die Hauterkrankungen, die durch die Vogelmilben, durch Zecken, durch die Erntemilben und durch die verschiedenen Arten der Läuse, Wanzen, Flöhe, Larva migrans entstehen. Die Hauterscheinungen, die durch Oxyuris vermicularis, Ascaris lumbricoides, Echinococcus polymorphus, Zecken, Raupen hervorgerufen werden können, sind ausführlich besprochen. Druck und Ausstattung auch dieses Bandes sowie die farbigen und schwarzen Abbildungen sind glänzend gelungen. Meirowsky-Köln.

Tachau, P.-Wolfenbüttel-Braunschweig: Differentialdiagnostik der Geschlechtskrankheiten. Mit 74 teils farbigen Abbildungen. Verlag von Theodor Steinkopff, Dresden 1929. Preis RM. 13.—.

Der 2. Band des Tachauschen Werkes enthält die praktische Differentialdiagnose der Geschlechtskrankheiten. Untersuchungsmethoden und Klinik der Syphilis, der Gonorrhoe, des Ulcus molle und des Lymphogranuloma inguinale erfahren eingehende Darstellung und kritische Würdigung. Auch für diesen Band gilt das Rühmenswerte, das über den ersten gesagt werden konnte. Nicht so ganz einverstanden braucht man mit den photographischen Bildern des Anhangs zu sein. Kleine schwarzweiße Photos sind meist nun eben kein Anschauungsmaterial (ich beziehe mich hier nur beispielsweise auf die Abb. 56 und 57). Auch ohne den Bilderanhang hätte das Werk denselben großen Wert — vielleicht wäre es dann billiger. E. Sklarz-Berlin.

Sobotta, J.-Bonn: Histologie und mikroskopische Anatomie. 1. Teil: Lehrbuch, 2. Teil: Atlas. Verlag von J. F. Lehmann, München 1929. Preis geb. RM. 48.—.

In stark vermehrtem Umfang und vollständig umgearbeitet erscheint nach langer Pause das allbekannte Lehrbuch der normalen Gewebelehre und mikroskopischen Anatomie von J. Sobotta. Da die 3. Auflage nur eine Notauflage der Nachkriegszeit war, die — mit Hilfe vom Ausland zurückgekaufter Tafeln ermöglicht — in kurzer Zeit völlig vergriffen war und nur einen Neudruck darstellte, so umfaßt die Neubearbeitung dieses Wissensgebiets einen Zeitraum von 18 Jahren seit dem Erscheinen der 2. Auflage. Schon die der Gegenwart angepaßte Reproduktionstechnik erforderte die neue Herstellung aller bisher lithographisch vervielfältigten Abbildungen, deren Gesamtzahl sich auf 92 vermehrt hat. Es stellte sich bei der Neugestaltung als notwendig heraus, Atlas und Lehrbuchtext zu trennen. So haben wir ein zweibändiges Werk vor uns, das beinahe wie ein neues Buch anmutet; an Handlichkeit hat es durch die Zweiteilung namentlich beim Gebrauch in Kursen und bei der histologischen Arbeit nur gewonnen. Der Atlas gibt lediglich den Bildteil wieder und ist mit Erklärungsblättern durchschossen. Die gleichzeitige Benutzung von Atlas und Lehrbuch wird durch Randvermerke erleichtert, die im fortlaufenden Text auf die entsprechenden Bilder des Atlas hinweisen. Dem letzteren ist eine knappe Anweisung über Bau und Gebrauch des Mikroskops angefügt mit kürzestem Hinweis auf die Herstellung mikroskopischer Präparate. Der Textband hält sich, wie Verf. im Vorwort besonders betont, durchaus in den Grenzen des Lehrbuchs. Doch wird die Fülle des dargebotenen Stoffs in der didaktisch hervorragend durchgearbeiteten Gestaltung auch den vorgeschrittenen Mikroskopiker, der sich auf normalhistologischem Gebiete zuverlässige Auskunft holen will, kaum je im Stiche lassen. Auch der Dermatologe und Syphilologe wird in diesem Werk mit Nutzen nachschlagen. Die Bildausstattung ist hervorragend nach Klarheit der Zeichnung, Farbgebung und Größe der Bilder; sie entstammt der Künstlerhand des Universitätszeichners W. Freytag-Würzburg, der auch die Abbildungen der älteren Auflagen hergestellt hat. Nur die Zusammenarbeit eines Autors wie Sobotta und eines so erfahrenen Zeichners konnten ein Gesamtwerk von diesem vorbildlichen Lehrwert schaffen. F. Callomon-Dessau.

Digitized by Google

Mitteilungen aus der Literatur

Zirkulationsstörungen und Hämorrhagien

Sonntag-Leipzig: Über einen Fall von genuiner diffuser Phlebektasie am Unterarm und Hand. (Chir.-polikl. Inst. d. Univ.) Arch. f. kl. Chir., 1928, Bd. 153, H. 3/4, S. 802—807.

Von dem seltenen Krankheitsbilde sind bisher nur 9 Fälle bekannt geworden. Meist sind es jugendliche Kranke; das Leiden besteht aber fast stets seit der Geburt, hat sich allmählich verschlimmert und anscheinend zur Pubertätszeit besonders ausgedehnt. Es handelt sich um eine hochgradige Erweiterung der großen und kleinen Venen, meist kommt es auch zur Bildung zahlreicher, zum Teil verkalkter Thromben (Venensteine). Die zunehmenden Beschwerden, Schwere und Spannung im befallenen Glied, Schmerzen und Muskelschwäche, schließlich sogar Gangrän mit Gefahr von Blutung und Infektion zwingen zu operativer Behandlung, die bei leichteren Fällen in Resektion der Venenkonvolute, bei schwereren Fällen in Absetzung des Gliedes besteht. Die Arbeit bringt gute Bilder des beschriebenen einen Falles, der erfolgreich durch Umstechungen und Resektion der Venenpakete behandelt worden ist. Witte-Kassel.

Wheeler, F. F.: Local Asphyxia in a Young Child (Lokale Asphyxie bei einem kleinen Kinde). Brit. m. J., 1928, Nr. 3546, S. 1136.

Nach einer starken Kälteeinwirkung litt das 2jähr. Mädchen einige Tage lang an Attacken von Blaufärbung, Schwellung und Schmerzhaftigkeit der Füße und Unterschenkel. Nach Anwendung von Wechselbädern und Höhensonne Genesung.

A. Philippi-Bad Salzschlirf.

Caillard u. Terrien: L'acro-érythroedème des nourrissons (Das Akro-Erythroödem der Säuglinge). J. de Méd. de Paris, 1929, Nr. 1, S. 13—15.

Es wurde ein typischer Fall der in Australien, England und Schottland häufigen, in Frankreich anscheinend noch wenig bekannten Krankheit beobachtet. Das seit zwei Monaten erkrankte 20 Monate alte Kind zeigte die Kombination vasomotorischer Störungen (veilchenblaues Ödem der Hände und Füße, profusen Schweiß mit Schweißerythem, Desquamation, Pruritus, intermittierende Rötung des Gesichts, Pulsbeschleunigung) und psychisch-nervöser Erscheinungen (Abgeschlagenheit, Übellaunigkeit, Schlaflosigkeit, Myotonie); kein Fieber, leichte Albuminurie. Blut- und Liquorbefund ist bei der Krankheit gewöhnlich negativ. Meist erfolgt Heilung (ohne besondere Behandlung), gelegentlich tödlicher Ausgang durch sekundäre Infektionen, bisweilen zu Verstümmelungen führende Gangrän an den Extremitäten. Kontagiosität scheint nicht zu bestehen, über die Ursachen der Erkrankung ist nichts bekannt. E. Levin-Berlin.

Vogt, E.-Tübingen: Über die prophylaktische Thrombosierung von Varizen. (Univ.-Frauenkl.) Mschr. f. Geburtsh., 1928, Bd. 80, H. 6, S. 422—425.

Die operative Behandlung der Lungenembolie ist zwar möglich, aber bisher nur in seltenen Fällen geglückt. Jede Methode, die die schwere Gefahr einer Embolie ausschalten hilft, muß darum mit Freude begrüßt werden. Die präoperative prophylaktische Thrombosierung von Varizen verdient es nach den Erfahrungen von Vogt, mit herangezogen zu werden. Die Methode ist gefahrlos; in den beobachteten 20 Fällen kam es nie zu einer Thrombose oder Embolie nach der Operation. Versuche, auch während der Schwangerschaft die Vena saphena zu thrombosieren und vollständig auszuschalten, sind fehlgeschlagen. Witte-Kassel.

Askanazy, M., u. A. Jentzer-Genf: Über Thrombosen vortäuschende Fettgewebsnekrosen nach Einspritzung von Radiumemanationen in die Venen. (Wissenschaftl. Abt. d. Genfer „Antikrebs-Zentrums"). W. m. W., 1929, Nr. 1, S. 3—8.

Nach intravenösen Einspritzungen von Radiumemanationen sind eigenartige, oberhalb der Injektionsstelle beginnende Strangbildungen an den Venen aufgefallen, die man zunächst für Thrombosen gehalten hat. Es handelt sich aber um Fettgewebsnekrosen des um die Venen herum gelagerten Fettgewebes. Sie sind eine unmittelbare Folge der Radiumwirkung. Radium tötet die Fettzellen, zu denen es eine besondere Affinität hat. Unter langsamer Resorption kommt es aber immer wieder zur Fettzellregeneration. Man muß sich das Entstehen der Radiumfettnekrosen so denken, daß bei langsamem Abfließen des Venenblutes das Radiumgas durch die Venenwand diffundiert und das umgebende Fettgewebe zerstört. Die Schädigung kann vermindert oder vermieden werden, indem man unmittelbar anschließend an die Injektion den Arm senkrecht eine

Digitized by Google

Weile halten läßt. Den Vorgang der Radiumfettnekrose konnten Verff. experimentell beim Kaninchen erzeugen; der Grund liegt in der besonderen Fähigkeit der Fettstoffe, Radium zu speichern, und in der Neigung des Fettgewebes, gewisse Gase leichter zu resorbieren als andere. H. Lippert-Köln.

Dalton, P. P.: Injection of Varicose Veins with Carbolic Acid (Injektionsbehandlung von Varizen mit Karbolsäure). Brit. m. J., 1928, Nr. 3544, S. 1037.

Durch Injektion von 0,12—0,24 g acid. Carbol. liquefact. (Pharm. Brit.) in die variköse Vene hat Verf. in zahlreichen Fällen sehr befriedigende Resultate erzielt. Es können 4—8 Venen in jeder Sitzung behandelt werden. Das Verfahren empfiehlt sich durch seine Schmerzlosigkeit und seine prompte Wirkung.

A. Philippi-Bad Salzschlirf.

Vacheron: Le traitement sclérosant des varices (Sklerosierende Behandlung der Varizen). Presse méd., Nr. 100, S. 1599.

Verf. verteidigt die Methode, mit der er sehr gute Erfolge hat. Injektionsmittel: Chinin oder Sodasalze. D. Abel-Lörrach.

Hunter, W. K.: An Address on Purpura (Vorlesung über Purpura). Lancet, 1928, Nr. 5496, S. 1327.

Die alte Einteilung unterschied: 1. Purpura simplex: meist nur die Haut befallen, Auftreten der Purpuraflecken besonders auf der Streckseite der Extremitäten; 2. Purpura rheumatica: neben Purpuraflecken, Urtikaria, diffusem und nodulärem Erythem Ekchymosen, Schmerz und Erguß in den Gelenken; 3. Henochs Purpura: seröse und hämorrhagische Ergüsse in den Därmen, mit intestinaler Kolik, Erbrechen, Diarrhoe; 4. Purpura haemorrhagica mit Blutungen in den Schleimhäuten. Von 30 Fällen Hunters gehörten 8 zur Purpura simplex, 11 zur Purpura haemorrhagica, 10 zum Henoch-Schönleinschen Typus; bei einem lag wohl eine Purpura fulminans vor. Doch ist eine solche Einteilung etwas willkürlich, da bei Fällen von Purpura simplex und Henochs Purpura Schleimhautblutungen vorkommen wie bei minder schweren Fällen von Purpura haemorrhagica. Die Zahl der Blutplättchen scheint so inkonstant zu sein, daß sie für klinische Rubrizierung kaum in Betracht kommt. Mitteilung einer Anzahl eigener Krankengeschichten. Eingehende Darstellung der Diagnose, Pathogenese und Therapie der Purpuraformen. Das Exanthem der Purpura ist ganz charakteristisch, aber bei seinem Fehlen können leicht eine Arthritis vom Schönleinschen Typus, die Baucherscheinungen der Henochschen Form, eine Hämorrhagie einer Schleimhautfläche falsch gedeutet werden. Kidd teilte 24 Fälle von Hämaturie mit, bei denen es möglich war, durch das Zystoskop Petechien auf der Blasenschleimhaut oder dem Nierenbecken festzustellen; einige dieser Pat. hatten Purpura der Haut, andere Arthritis und wieder andere Blutungen von anderen Schleimhäuten. Die Behandlung ist lediglich empirisch. Wichtig ist es, alle septischen Herde, besonders der Zähne und Tonsillen, zu behandeln. Kalziumsalze sollen die Transsudation durch die Gefäßwände verringern, aber im allgemeinen haben Arzneimittel geringe Wirkung. Für rezidivierende Fälle empfiehlt sich Pferdeserum auch in Form eines Antistreptokokkenserums. Für Fälle mit Anämie kommt Bluttransfusion in Betracht. In chronischen Fällen ist Milzexstirpation in Erwägung zu ziehen. F. Juliusberg-Braunschweig.

Tagesgeschichtliche Nachrichten

Die Jahresversammlung der Deutschen Tropenmedizinischen Gesellschaft findet vom 12. bis 14. September in Tübingen statt.

Der XIX. Kongreß der Association française d'urologie findet in Paris ab 8. Oktober unter dem Präsidium von Dr. Averseng-Toulouse statt (Thema: Die nicht tuberkulösen Samenblasenentzündungen, Referent: Minet-Paris).

Prof. Erich Hoffmann in Bonn feierte am 29. Juli das 25jähr. Dozentenjubiläum.

Gewählt: Prof. Hans Ritter in Hamburg zum korrespondierenden Mitglied der Società Italiana di Dermatologia di Sifilografia.

Habilitiert: Dr. J. Hämel in Würzburg. R.

Nachdruck (auch des Abschnittes „Tagesg. Nachr.") ist ohne Genehmigung des Verlegers nicht erlaubt

Verantwortlich für die Redaktion: für Originalabhandlungen und T. N.: Prof. Dr. J. H. Rille, Leipzig. Für den Referatenteil: Dr. Fritz Callomon, Dessau

Digitized by Google

Dermatologische Wochenschrift

Nr. 34 (Bd. 89) 24. August 1929

Aus der Universitätsklinik für Geschlechts- und Hautkrankheiten in Wien (Vorstand: Prof. Dr. W. Kerl) und der Nervenstation des Rothschildspitals in Wien (Vorstand: Prim. Dr. Infeld)

Zur Kenntnis und Kritik der histopathologischen Veränderungen am Zentralnervensystem beim Pemphigus vulgaris

Von

Priv.-Doz. Dr. Erich Urbach, Assistent der Klinik,
und Dr. Heinrich Uiberall, Assistent der Nervenstation

Die noch immer ungeklärte Ätiologie des Pemphigus vulgaris (P. v.) im Zusammenhalt mit dem klinischen Bild pemphigusähnlicher Blaseneruptionen im Gefolge gewisser Erkrankungen des Nervensystems bringt es mit sich, daß stets wieder der Versuch unternommen wird, einen solchen Zusammenhang durch entsprechende histopathologische Veränderungen am Zentralnervensystem zu erweisen. Hierbei findet sich in den Angaben der einzelnen Autoren eine weitgehende Diskrepanz, sowohl hinsichtlich der Regionen, in welchen jeweils die vermutlich ursächlichen Veränderungen gefunden wurden, als auch bezüglich der Art der letzteren.

Im Rahmen einer größeren Untersuchungsreihe über die Pathogenese des Pemphigus sind wir auch der Frage der neurogenen Genese des P. v. nähergetreten, unter Sichtung des bisher vorliegenden Untersuchungsmaterials und auf Grund von 4 eigenen Fällen, in denen das ZNS. nach Möglichkeit in allen seinen Anteilen histologisch untersucht wurde.

Auf die anderen zur Klärung der Ätiologie herangezogenen Theorien, wie die infektiöse, autotoxische und primärstoffwechselchemische wollen wir erst zum Schluß eingehen und hier nur ganz kurz unsere Stellungnahme hierzu präzisieren. Die autotoxische Genese ist durch keinerlei positive Tatsachen gestützt. Die primärstoffwechselchemische Ätiologie des P. v. im Sinne Kartamischews ist ebenfalls abzulehnen, da eine Kochsalzretention, wie sie dieser Autor als Ursache des P. v. annimmt, bei jeder schweren chronischen Erkrankung (Karzinom, perniziöse Anämie usw.) nachweisbar ist. Durch diese Feststellung ist die Tatsache der Chlorretention beim P. v. und ihre hohe differentialdiagnostische Bedeutung in keiner Weise eingeschränkt, jedoch als symptomatisch gedeutet. Wie der eine von uns (Urbach) bereits dargelegt hat, dürften der Blasenausschlag, die Chlorretention und der pathologisch gesteigerte Eiweißzerfall koordinierte Symptome darstellen, wahrschein-

Digitized by Google

lich bedingt durch ein die Pemphiguskrankheit hervorrufendes, uns dezeit noch unbekanntes Agens. Von allen Theorien erscheint noch die infektiöse klinisch und auch bakteriologisch (LIPSCHÜTZ) am wahrscheinlichsten.

Wenn wir nun auf die vorliegende Literatur, soweit sie sich mit neuropathologischen Veränderungen beim P. v. befaßt, eingehen, so ist vor allem die Feststellung notwendig, daß fast niemals das gesamte Zentralnervensystem durchuntersucht wurde, sondern fast stets nur einzelne Teile desselben, am häufigsten das Rückenmark, viel seltener bereits die Spinalganglien und die sympathischen Ganglien. Während H. SCHLESINGER (3 Fälle), W. M. KRAUS (2 Fälle) und HUBER über völlig negative Befunde am Rückenmark berichten, EPPINGER, WESTBERG, KAPOSI, KÖBNER die histopathologischen Veränderungen, die sie fanden, als nicht charakteristisch ansahen, erscheinen die anderen in der Literatur niedergelegten Beobachtungen so divergent, daß sie keinesfalls als die Ursache der kutanen Erscheinungen angesprochen werden können.

Rückenmark: So beschreibt EPPINGER in einem Falle Kalkablagerungen, insbesondere in den Vorderhornganglienzellen, im zweiten intermeningeale Hämorrhagien mit Kompression der Hinterwurzeln, im dritten starke Gefäßveränderungen und reichliche Corpora amylacea, während weitere 3 Fälle völlig ergebnislos untersucht wurden.

WESTBERG fand diffusen Faserausfall, Anreicherung der Glia und Atrophie der vorderen Wurzeln im Sakralmark. BABES (Fall Schwimmer): ausgedehnte Strangsklerose insbesondere des GOLLschen Stranges, Zellwucherungen um die Gefäße der Hinterhörner und Hinterstränge und stellenweise Atrophie der Vorderhörner. P. MEYER (P. foliaceus): Gefäßsklerose und Vermehrung des interstitiellen Bindegewebes, Sklerose der GOLLschen und in geringerem Grade der BURDACHschen Stränge. ALLEN JANNESCU und WELSH marginale Sklerose mit degenerativen Veränderungen an den Ganglienzellen. MC GLASSON und KEILLER: reichlich Corpora amylacea und Blutungen im Vorderhorn, hauptsächlich des unteren Brustmarkes; in einem zweiten Falle geringe Blutungen ins Rückenmark. COVEY: psammonähnliche Körper in den Dorsalsträngen und Ganglien. WERSSILOWA: veränderte, zum Teil atrophische Rückenmarkzellen. BROCHIERI: ausgedehnte, z. T. akut entzündliche Veränderungen.

Spinalganglien. MARBURG, der 3 Fälle untersuchte, fand Zeichen von Entzündung (Neuronophagie, Blutungen, zystische Entartungen). In einem Falle erinnerte das mikroskopische Bild an jenes des Herpes Zoster.

KREIBICH: (Pemphigus acutus) zystische Entartung.

Sympathische Ganglien. SPIEGEL und ADOLF: Vakuolenbildung und wabenförmige Struktur in den sympathischen Ganglienzellen. ALLEN JANNESCU und WELSH: degenerative Veränderungen.

Gehirn. BUSCHKE: in 2 Fällen schwere Arteriosklerose mit sekundären Veränderungen der Nervensubstanz (état lacunaire, état criblé); besonders und als pathogenetisch bedeutsam werden hervorgehoben Veränderungen im Nucleus paraventricularis. SCHREINER: Anreicherung der Glia in der Hirnrinde insbesonders im Ammonshorn. PIRILA: Arterio-

Digitized by Google

sklerose, Höhlenbildung älteren Datums im r. Thalamus opticus. Gliawucherung. SCHULZ: ausgedehnte subpiale Hämorrhagien und diffuse kapillare Blutung in der Gehirnsubstanz. HUBER: negativer Befund.

Aus dieser kurzen Aneinanderreihung der Befunde, die keineswegs irgend einen Anspruch auf Vollzähligkeit erheben, ersieht man, was schon eingangs vorweggenommen wurde, daß weder hinsichtlich des befallenen Anteiles des ZNS. noch der Art der Veränderungen sich irgend eine Regelmäßigkeit findet. Damit stimmen auch die Ergebnisse unserer eigenen Untersuchungen überein, die wir nun in Kürze folgen lassen.

1. Fall: 36jähr. Mann; erkrankte vor einem Jahr plötzlich mit hoher Temperatur, Schwellung der Zunge und Bläschen und Belägen an der Mundschleimhaut. Bei Einlieferung finden sich mit Borken bedeckte Effloreszenzen im Gesicht, am behaarten Kopf, später, schubweise auftretend, am ganzen Körper. 19. X. 1928 Exit. letalis. Aus dem Sektionsprotokoll ist hervorzuheben: Harte Hirnhaut mäßig stark gespannt, die weiche flüssigkeitsreich. Die Lungen in den Unterlappen blutreicher, daneben rötliche vorspringende Herde (Pneumonia hypostatica lob. infer. utriusque). Das Herz entsprechend groß, schlaff, sonst o. B. Die übrigen Abdominalorgane o. B.

Histologischer Befund des ZNS. (Prof. Dr. E. STRÄUSSLER[1]): untersucht wurde die Hirnrinde in 5 verschiedenen Regionen, das Mittelhirn, die Stammganglien, die Medulla oblongata, das Rückenmark mit den Wurzeln und Teilen der Spinalganglien in verschiedenen Höhen und die sympathischen Ganglien.

Es sind im Nervensystem Veränderungen hauptsächlich diffuser Art vorhanden: venöse Hyperämie des ganzen ZNS., stärker ausgeprägt im Zwischenhirn, besonders starke Erweiterung und Blutanschoppung der Venen der sympathischen Ganglien. Neigung zu hyalinen Gerinnungen in den Gefäßen.

Sowohl an den Gefäßen der Meningen als auch der Hirnrinde, des Zwischenhirns, der Medulla oblongata und des Rückenmarkes geringe lymphozytäre Ansammlungen, etwas reichlicher an den Gefäßen des Zwischenhirns. Weit verbreitet sind reichliche Pigmentanhäufungen an den Gefäßen. Das adventielle Bindegewebe der Gefäße der Meningen gequollen mit Andeutung von hyaliner Degeneration.

Leichte hyaline Quellungen zeigt auch das übrige Bindegewebe der Meningen, welche dadurch sowie durch eine Erweiterung der Subarachnoidealräume verbreitert erscheinen.

Wucherung des Arachnoidealendothels, geringgradig an der Arachnoidea des Großhirns, von auffälliger Lebhaftigkeit im Bereiche des Rückenmarkes; insbesondere an der Hülle der Rückenmarkwurzeln, den Spinalganglien zu. Reichlich geschichtete Körperchen.

Die Gliarandschicht des Großhirns, des Hirnstammes und am stärksten die des Rückenmarkes ist durch Wucherung verbreitert. Wucherung des Ependyms im Bereiche des 3. und 4. Ventrikels, im 4. Ventrikel auch einzelne ausgesprochene Ependymgranulationen, starke Wucherung des subependymären Gliagewebes.

---

[1]) Für die genaue histologische Untersuchung des ZNS. dieses Falles möchten wir auch an dieser Stelle Herrn Hofrat Prof. STRÄUSSLER unseren wärmsten Dank aussprechen.

Digitized by Google

Ganglienzellen der Hirnrinde ohne wesentliche Veränderungen, hin und wieder Schrumpfungen der Zellen. Die Schrumpfungen häufiger im Zwischenhirn, im Gehirnstamm und Rückenmark, im allgemeinen ohne bestimmte Auswahl nach der Art der Zellen; nur die Zellen der unteren Olive erscheinen von der Schrumpfung in besonders starkem Maße betroffen.

Die Zellen der Spinalganglien im allgemeinen ohne wesentliche Veränderungen; nur einzelne unregelmäßig konturiert infolge von Buchten und Zacken, die durch randständige Vakuolen entstanden zu sein scheinen. Diese Zellen sind sehr dunkel, fast homogen im Nisslpräparat gefärbt. Die Pigmentierungen überschreiten kaum das Gewöhnliche.

Ähnlich wie die Spinalganglienzellen in bezug auf Ausdehnung und Veränderungen verhalten sich die Zellen der sympathischen Ganglien.

Die angewandten Färbungen (Nissl, van Gieson und Hämatoxylin-Eosin) ließen Veränderungen der Nervenfasern nirgends erkennen.

2. Fall: 51jähr. Mann; seit 5 Monaten besteht Heiserkeit, seit 14 Tagen Blasen im Munde. Bei der Aufnahme am 12. IX. 1927 fanden sich am Naseneingang und an den Lippen blutige Borken, an der Wangenschleimhaut und an der Zunge erodierte Blasen. Foetor ex ore. Am Stamm und an den Extremitäten stecknadelkopf- bis münzengroße Blasen. 27. X. 1927 Exit. letalis. Obduktionsbefund: Konfluierende Lobulärpneumonie beider Unterlappen, substantielles Lungenemphysem. Brüchigkeit des Myokards, Dilatation beider Herzventrikel. Atheromatose der Aorta, der Koronar- und peripheren Gefäße. Cholelithiasis und chronische Cholezystitis. Struma colloides follicularis. Atrophie der Magenschleimhaut. Subakuter Milztumor. Trübe Schwellung der Leber und der Niere.

Histologischer Befund des ZNS. (Doz. Dr. E. SPIEGEL[1]): In der Rinde, besonders in den Parietalwindungen staubförmiger Tigroidzerfall in einzelnen Zellen. Im Nucleus dentatus pigmentreiche Zellen. In der Kleinhirnrinde ist in einzelnen Zellen das Tigroid auffallend blaß. Das Mittelhirn weist nichts Auffälliges auf. Oblongata: Einige Corpora amylacea unter dem Ventrikelboden. Rückenmark: Reichlich Fettpigment in den Vorderhornzellen. Sympathikus: reichlich Pigment (Lipoidpigment wie auch dunkelbraunes), homogene Kernschrumpfung, vielfach Randstellung des Kerns; keine besondere Kapselwucherung.

3. Fall: 55jähr. Frau; die Affektion besteht seit wenigen Wochen. 2. VIII. 1926 scharf begrenzte bis bohnengroße grauweiße Blasen an dem Plicae sublinguales und der Unterfläche der Zunge; am harten Gaumen groschengroße Erosionen. Scharf begrenzte Substanzverluste an der Innenseite der kleinen Labien sowie im vorderen Anteil der Vagina. Auf der Haut treten später zahlreiche Blasen auf, die konfluieren, ihres Epithels beraubt werden und zu einer Erythrodermie führen. 23. IX. 1926 Exitus letalis.

Der Obduktionsbefund läßt außer einer Lobulärpneumonie und einer Brüchigkeit des Myokards keine wesentlichen pathologischen Veränderungen erkennen.

Histologischer Befund des ZNS. (Doz. SPIEGEL): Im Hypoglossuskern homogene Kernschrumpfung; hier sowie in der unteren Olive reichlich Fettpigment. Im dorsalen Vaguskern zeigen einzelne Zellen randständige homogen geschrumpfte Kerne. Im Nisslbild zentrale Chromatolyse einzelner Zellen. Die Venen am Boden des IV. Ventrikels etwas stärker als normalerweise gefüllt. Ziemlich reichliche Corpora amylacea in der Randzone. Übrigens ZNS. und Rückenmark o. B.

[1]) Für die histologische Untersuchung der folgenden 3 Fälle sind wir Herrn Doz. Dr. SPIEGEL (Institut Prof. MARBURG) zu großem Dank verpflichtet.

Digitized by Google

4. Fall: 85jähr. Frau; seit 4 Monaten „Halsentzündung" mit Belägen an der Mundschleimhaut und der Gaumenbögen mit starken Blutungen. Im Anschluß daran Konjunktivitis, dann Schwellung und Blasenbildung an den Lippen, später allgemeiner Blasenausschlag. 20. VIII. 1926 typischer Pemphigus. Lippen mit Borken bedeckt, auf der Gaumenschleimhaut zahlreiche Erosionen; am ganzen Körper über fünfkronenstückgroße epithelberaubte Plaques, zum Teil mit tiefdunklem Pigment abgeheilt. Am 28. XI. 1926 Exitus. Aus dem Obduktionsbefund: Substantielles Lungenemphysem, Lobulärpneumonie beider Lungenunterlappen, Atheromatose der Aorta besonders im Anfangsteil und der peripheren Gefäße. Ausgeprägtes Ödem der Leptomeningen. Geringe Atrophie der Leber, der Niere, der Milz, des Herzmuskels. Eitrige Zystitis.

Histologischer Befund des ZNS. (Doz. SPIEGEL): In der subpialen Zone der Rinde und subependymär ziemlich viel Corpora amylacea. Gliafasern in der Molekularzone der Rinde vermehrt. Leichtes mononukleäres Infiltrat um ein Gefäß des Marklagers. In allen Präparaten dieses Falles leichte mononukleäre Infiltrate in den Meningen. In den Nervenzellen (Nissl-Präparat) diffus Fettpigment; ferner findet sich eine diffuse Gefäßwandverdickung vor, besonders auch im Dienzephalon. In den Spinalganglien homogene Kernschrumpfung, die Zellen sehr pigmentreich; einzelne zeigen Schrumpfungserscheinungen, andere Vakuolenbildungen. Gegenüber den Zellveränderungen sind die Veränderungen an den Zellkernen sehr geringgradig (Schrumpfung). Rückenmark o. B.

Fassen wir nun unsere vier mehr minder vollständig histoneurologisch untersuchten Fälle kurz zusammen, so ergibt sich, daß die nachweisbaren Veränderungen weder beträchtlich sind, noch irgend einen Anteil des ZNS. mit Regelmäßigkeit bevorzugen. In zwei Fällen wurden Zeichen einer Entzündung mäßigen Grades an den Hüllen des ZNS. gefunden.

Am Gehirn selbst fand sich zweimal, ähnlich wie bei SCHREINER, eine Vermehrung der Gliafasern der Rinde. Einmal wurde im dorsalen Vaguskern eine pathologische Veränderung einzelner Zellen beobachtet. (Randstellung homogen geschrumpfter Kerne, zentrale Chromatolyse.) Obwohl den als „trophische" Zentren angesprochenen Stellen des Gehirns, vor allem mit Rücksicht auf die Untersuchungen von BUSCHKE und OLLENDORF stets besonderes Augenmerk geschenkt wurde, konnten von uns in keinem Falle wesentliche, histologisch faßbare Störungen nachgewiesen werden. Im übrigen fanden sich im Gehirn unregelmäßig und nur stellenweise Erscheinungen involutiver Natur, wie sie auch sonst bei Prozessen anzutreffen sind, die mit Kachexie einhergehen. Diese kamen auch im Rückenmark, sofern letzteres überhaupt einen pathologischen Befund aufwies, vor. Hervorheben möchten wir, daß nur in einem von drei Fällen, in denen die Spinalganglien untersucht wurden, diese pathologisch verändert erschienen und daß von den zwei Fällen, in denen die sympathischen Ganglien zur Untersuchung gelangten, nur einmal eine Randstellung homogen geschrumpfter Kerne sich nachweisen ließ.

Das Uncharakteristische und die Regellosigkeit der pathologischen Veränderungen, ein Merkmal, das wir in Übereinstimmung mit den in der Literatur vorliegenden Befunden ebenfalls feststellen, erklären sich zwanglos teils durch den schweren, in den fortgeschrittenen Stadien stets mit Kachexie einhergehenden Krankheitsverlauf, teils durch die Vergesellschaftung mit anderen schweren Affektionen des Gesamtorganis-

Digitized by Google

mus, vor allem Altersveränderungen, Arteriosklerose usw., die durch die Sektion festgestellt wurden. Denn den gleichen histopathologischen Befund am ZNS. finden wir auch bei anderen schweren Allgemeinerkrankungen toxischer und infektiöser Natur (Karzinom, mit Kachexie einhergehenden Krankheiten), ohne daß bei diesen je Blasenaffektionen der Haut zur Beobachtung gekommen sind. Ein Teil der mikroskopischen Veränderungen ist sicher auf allgemeine Gefäß- oder Stoffwechselschädigungen infolge Arteriosklerose und Alter zurückzuführen. Ob die beim Pemphigus vulgaris zweifellos vorliegende Störung des Wasser- und Salzhaushaltes auf einer Erkrankung des Zwischenhirnes, wie BUSCHKE auf Grund der in seinen Fällen im Zwischenhirn gefundenen Veränderungen annahm, beruht, erscheint uns — zumindest als primär bedingt — fraglich. Denn wir fanden einerseits in unseren 4 Fällen, obwohl wir speziell darauf achteten, histologisch daselbst normale Verhältnisse, andererseits sind die gleichen Störungen des Wasser- und Salzhaushaltes bei allen mit Kachexie einhergehenden Erkrankungen (Krebs, perniziöse Anämie usw.) nachweisbar.

Aus all dem möchten wir in Übereinstimmung mit KÖBNER, EPPINGER, WESTBERG und vielen anderen Autoren den Schluß ziehen, daß die vorliegenden, am ZNS. nachweisbaren Befunde keineswegs für den P. v. charakteristisch sind, sondern als uncharakteristische Koeffekte der den Pemphigus bedingenden Ursache oder als Ausdruck der schweren Allgemeinerkrankung, die der P. v. klinisch darstellt, aufgefaßt werden müssen und daß durch neurohistologische Untersuchungen mit unseren bisherigen Methoden unsere Kenntnis von der Pathogenese des Pemphigus nicht gefördert werden kann.

Zusammenfassung

Eine eingehende neurohistologische Untersuchung des ZNS. (Gehirn, Rückenmark, Spinalganglien, sympathische Ganglien) ergibt in 4 Fällen uncharakteristische und regellose Befunde. Im Zusammenhalt mit der Klinik des P. v. werden die am ZNS. nachweisbaren Befunde als uncharakteristische Koeffekte einer den P. v. bedingenden, bisher noch unbekannten Ursache oder als Ausdruck der schweren, mit Kachexie einhergehenden Pemphiguserkrankung aufgefaßt und die Aussichtslosigkeit der neurohistologischen Untersuchungsrichtung mit den uns derzeit zur Verfügung stehenden Methoden betont.

Literatur

1. ALLEN JANNESCU u. WELSH zit. nach BUSCHKE. — 2. BABES, Die neuropathischen Dermatosen. Leipzig-Wien 1883. — 3. BROCHIERI, Ref. Derm. Zschr., 5, S. 67. — 4. BUSCKE u. OLLENDORF, Derm. W., 81, Nr. 44; Kl. W., 1925, 4, 2113. — 5. COVEY, Ref. Derm. Zschr., 13, S. 257. — 6. ELIASSOW u. STERBERG, Derm. Zschr., 42, 186. — 7. EPPINGER, Verhdl. d. 5. Kongr. d. dtsch. derm. Ges. — 8. MC GLASSON u. KEILLER, Arch. of derm., 1925, 12, 829. — 9. HUBER, Sitzungsbericht d. ung. Ges. d. Ärzte, Budapest 23. IV. 1900. — 10. KAPOSI, Verhdl. d. 5. Kongr. d. dtsch. derm. Ges. — 11. KARTAMISCHEW, Arch. f. Derm., 143, 146, 148, 184, 229, H. 1. — 12. KÖBNER, Verhdl. d. 5. Kongr. d. dtsch. derm. Ges. — 13. KRAUS, W. M., Arch. of Derm., Ref. Derm. W., 1925, H. 8. — 14. KREIBICH, Verhdl. d. 10. Kongr. d. dtsch. derm. Ges. — 15. LIPSCHÜTZ, Arch. f. Derm., 1927,

Digitized by Google

153, 350; Derm. Zschr., 1928, 53, 354. — 16. MARBURG, Arbeiten aus dem neur. Inst. Wien 1902. — 17. MEYER, P., Virch. Arch., 94. — 18. PIRILÄ, Urol. a. Cut. Rev., 1926, 30, 198. — 19. SCHLESINGER, H., Syringomyelie. Leipzig-Wien 1895. D. m. W., 1907, H. 27. — 20. SCHREINER, Derm. W., 43, 1559—1925. — 21. SCHULZ, Ref. Derm. Zbl., 1908, S. 175. — 22. SPIEGEL u. ADOLF, Arbeiten aus dem neurologischen Institut Wien, Bd. 23. — 23. URBACH, Arch. f. Derm., 1926, Bd. 150, S. 52. — 24. WERSILLOWA, Ref. Derm. Zschr., 17, S. 71. — 25. WESTBERG, Verhdl. d. 5. Kongr. d. dtsch. derm. Ges.

Aus der Dermatologischen Universitätsklinik zu Frankfurt a. M.
(Direktor: Geh. Med.-Rat Prof. Dr. K. HERXHEIMER)

Ein Fall von disseminiertem Lupoid BOECK

Von

Dr. JEAN BRIEL, Assistenzarzt

Mit 1 Abbildung im Text

Das Krankheitsbild des benignen Miliarlupoids, das BOECK am Ende des 19. Jahrhunderts beschrieben und von anderen Krankheitsbildern abgetrennt hat, bietet heute im allgemeinen keine großen diagnostischen Schwierigkeiten mehr, besonders wenn das mikroskopische Bild zu Hilfe genommen werden kann. Wenn wir trotzdem die Beschreibung eines Falles veröffentlichen, so geschieht es aus dem Grunde, weil es sich um ein bisher sehr selten beobachtetes, disseminiertes Auftreten der Krankheit handelt, und weil aus der Form des Auftretens vielleicht Rückschlüsse auf die Ätiologie der Erkrankung möglich sind.

Anamnese: Die Familienanamnese ist ohne Bedeutung. Patientin selbst hat früher keine schweren Erkrankungen durchgemacht. Von einer Lungenkrankheit ist ihr nichts bekannt. Das jetzige Leiden begann vor etwa 14 Jahren an den Unterarmen und Unterschenkeln und breitete sich im Lauf der Jahre auf den ganzen Körper aus. Nach Schilderung der Patientin wurde das Auftreten der Erscheinungen durch Jucken eingeleitet. Es bildeten sich nach kurzer Zeit knötchenförmige Verdickungen unter der Haut, die mehr und mehr über das Hautniveau hervortraten und schließlich die teils bräunliche, teils bräunlich-bläuliche Farbe annahmen, die sie heute noch zeigen. An manchen Stellen, und zwar an solchen, die die Patientin mit den Fingern leicht erreichen konnte, und wo sie infolge des Juckreizes häufig kratzte, kam Glanz hinzu. Einen vollständigen spontanen Rückgang von Knötchen hat die Patientin nicht beobachtet, doch gibt sie an, daß das Aussehen des Ausschlages und der Juckreiz häufig wechseln. Zur Zeit der Menses beobachtet sie meist eine Verschlimmerung und eine Verstärkung des Juckreizes, postmenstruell Abnahme des Juckens und Abflachung der Effloreszenzen. Die seitherige äußerliche und innerliche (As) Therapie hat keine Besserung gebracht.

Status praesens: 39jähr. Frau in gutem Ernährungs- und Kräftezustand. Haut und Schleimhäute sind gut durchblutet. Körpertemperatur normal.

Augen, Ohren und Fazialis ohne Besonderheiten.

Mund- und Nasenschleimhaut sind frei.

Lungenbefund: Klinisch und röntgenologisch kein Anhalt für Tuberkulose.

Herz o. B., Leber und Milz nicht vergrößert.

Urin frei von Eiweiß und Zucker.

Blutbild: Hämoglobin 65—70 Sahli. Erythrozyten 4.8 Millionen, Leukozyten 8200. Im Ausstrich: Basophile 1%, Eosinophile 1%, Myelozyten Ø, Jugendliche Ø, Stabkernige 11%, Segmentkernige 57%, Lymphozyten 28%, Mononukleäre 2%.

Hautbefund: Von der Affektion befallen ist die äußere Haut in allen Körperregionen. Die Effloreszenzen sind disseminiert angeordnet und lassen keine Gruppen- oder Ringbildung erkennen. Die Verteilung ist nicht ganz gleichmäßig. Die größte

Digitized by Google

Anzahl von Effloreszenzen findet sich an der Oberlippe, am Kinn, an der vorderen Halsseite, übergehend auf die Brust, die hauptsächlich in der Sternoklavikulargegend und an beiden Mammae befallen ist. Ferner bilden die Streckseiten der Oberschenkel eine bevorzugte Stelle.

Das Exanthem besteht aus Knötchen, die teils von rundlicher Gestalt in distinkter Form über die Haut hervorragen, teils mehr subkutan liegend etwas unregelmäßiger geformte, flachere kleine Infiltrate bilden. An manchen Stellen sind diese Infiltrate mit dem Auge kaum zu erkennen und werden erst durch Darüberstreichen mit dem Finger wahrnehmbar. Zwischen den beiden Erscheinungsformen der distinkten Knötchen und der flacheren kleinen Infiltrate bestehen Übergänge.

Die Größe schwankt zwischen Linsen- bis Erbsengröße bei den deutlich erhabenen Knötchen und etwa Bohnengröße bei den Infiltraten.

Auch die Farbe zeigt erhebliche Unterschiede. Während die deutlich sichtbaren Knötchen eine braune Farbe haben, sind die flacheren mehr bräunlich-livid verfärbt. Die tiefer in der Haut liegenden Infiltrate sind zum Teil an einer schwach lividen Verfärbung der Haut über den Effloreszenzen zu erkennen, auch wenn dieselben die Epidermis gar nicht oder nur kaum sichtbar vorwölben.

Abb. 1

Die Konsistenz der Knötchen ist fast derb.

Zu den Erscheinungsformen in den verschiedenen Körperregionen sind noch folgende Einzelheiten zu bemerken.

Der behaarte Kopf ist nur an den Haargrenzen, besonders in den Schläfen- und Ohrpartien befallen. Auch am Ohr finden sich mehrere Knötchen.

Das Gesicht zeigt, wie schon oben erwähnt, die meisten Effloreszenzen in der Mund- und Kinngegend, übergehend auf die vorderen Halspartien (s. Abb.). An Stirn, Nase und Wangen sieht man ebenso wie im Nacken nur sehr wenige Krankheitsherde.

Die Knötchen an den seither erwähnten Stellen sind rundlich, stark erhaben, braun gefärbt und zeichnen sich durch starken Glanz aus.

Die Brust, hauptsächlich die beiden Mammae, sind etwas geringer befallen. Der untere Teil der Brust und der Bauch zeigen nur wenige Effloreszenzen. Es handelt sich meist um erbsengroße, tiefer liegende Infiltrate, die von leicht livid verfärbter Haut überdeckt sind.

Auf dem Rücken findet sich eine von oben nach unten abnehmende Zahl von Krankheitsherdchen. Es sind kleine Infiltrate, die hier zum großen Teil ohne Verfärbung der darüberliegenden Haut nur durch Palpation zu erkennen sind.

An den oberen und unteren Extremitäten ist eine Abnahme der Zahl der Effloreszenzen distalwärts zu erkennen. Die Arme sind ziemlich spärlich befallen, während die Oberschenkel auf der Streckseite und in etwas geringerem Maße auf der Innenseite einen Hauptsitz der Erkrankung bilden. Die Effloreszenzen treten uns hier in einer von den anderen abweichenden Erscheinungsform entgegen. Es sind linsen- bis bohnengroße, stark bräunlich-livid verfärbte, polygonale flache Papeln, die leichten Glanz zeigen.

Auf Handflächen und Fußsohlen sind die Papeln nur vereinzelt und haben einen hyperkeratotischen Charakter bei geringer Farbveränderung der Haut.

Mikroskopische Untersuchung. Das mikroskopische Präparat wurde durch Exzision einer Papel an der Brust gewonnen. Es handelte sich um eine der tiefer liegenden Effloreszenzen, über welcher die Haut nur wenig bläulichrot verfärbt war. (Die weitere Exzision einer anders gearteten Papel wurde abgelehnt.)

Digitized by Google

Wie es bei der tiefen Lage des Knötchens zu erwarten war, ist eine Veränderung fast nur in der Subkutis zu erkennen. In der Kutis sieht man geringe, meist perivaskuläre Rundzelleninfiltration. Das Infiltrat in der Subkutis ist sehr scharf abgegrenzt, länglich geformt, etwa 2 mm lang und $^1/_2$—1 mm breit, fast senkrecht zur Hautoberfläche stehend. Es enthält typische Nester von epitheloiden Zellen, die von Bindegewebssepten eingefaßt sind. Sehr auffallend ist dabei die außerordentlich starke Rundzelleninfiltration in den Bindegewebssepten, die durch Verbreiterung der Septen die Zellnester häufig weit auseinanderrückt. Langhanssche Riesenzellen und Koagulationsnekrosen wurden nicht gefunden.

Subkutane Injektionen von Tuberkulin ergaben bei 1 : 20000 keinerlei Reaktion, bei 1 : 10000 Infiltratbildung an der Injektionsstelle, die nach 6—8 Tagen wieder verschwunden war.

Therapie: Tuberkulin in steigenden Dosen bis 1 : 1000 zweimal wöchentlich. Nach etwa 15 Injektionen keine Veränderung des Krankheitsbildes. Der Juckreiz besteht weiter. Jetzt Eigenblutinjektionen.

Eine kurze Zusammenfassung der Hauptdaten ergibt, daß es sich bei unserem Fall um ein am ganzen Körper disseminiert aufgetretenes Lupoid Boeck handelt. Die klinische Diagnose wird durch das mikroskopische Bild sichergestellt. Die Krankheit tritt uns in verschiedenen Erscheinungsformen entgegen. In der Hauptsache handelt es sich um die kleinknotige Form, zu welcher auch die kleinen, z. T. noch nicht über die Haut erhabenen Infiltrate zu rechnen sind. Nur an den Oberschenkeln zeigt sich ein abweichendes Aussehen der Krankheitsherde. Nachdem Boeck ursprünglich drei Formen der Erkrankung, die großknotige, die kleinknotige und die diffus infiltrierende Form beschrieben hatte, beobachtete er später eine weitere Erscheinungsform, die er als „selten auftretende, Lichen-ruber-ähnliche Gruppen" bezeichnete. Diese Form der Erkrankung ist in einem Fall von Boeck und in dem später zu erwähnenden Fall von Hallopeau und Eck veröffentlicht, und um die gleiche Erscheinungsform handelt es sich auch in unserem Fall bei den Efflorescenzen an den Oberschenkeln.

An den Schleimhäuten und an den inneren Organen konnte kein pathologischer Befund erhoben werden.

Färbung auf Tuberkelbazillen und Tierversuch mußte wegen Mangel an Untersuchungsmaterial unterbleiben.

Seit der ersten Veröffentlichung Boecks, in der er die von ihm beobachteten Fälle als selbständiges Krankheitsbild beschrieb, sind zahlreiche Krankengeschichten über das benigne Miliarlupoid veröffentlicht worden. Darunter finden sich jedoch außerordentlich wenige Fälle von so disseminiertem Charakter, wie er bei unserem Krankheitsfall zur Beobachtung kam.

Zum erstenmal haben Hallopeau und Eck im Jahre 1902 einen ähnlichen Fall beschrieben. Bei ihm waren hauptsächlich befallen Gesicht, Hals, Brust, Rücken, Genitalien, Glutäen, Arme und Beine. Fast frei von der Erkrankung waren behaarter Kopf und Bauch, ohne Krankheitserscheinungen Handflächen und Fußsohlen. Eine Beteiligung der Schleimhäute und der inneren Organe wurde nicht nachgewiesen. Die Krankheit trat in verschiedenen Zuständen zutage, und zwar in Form von

Digitized by Google

Knötchen und Knoten, von Pigmentflecken und Narben. Ferner fand sich stellenweise die obenerwähnte Lichen-ruber-ähnliche Form der Erkrankung. Die Diagnose wurde durch das mikroskopische Bild gesichert.

Ein zweiter Fall stammt von RISCHIN aus der Hautklinik in Zürich. Er ist besonders erwähnenswert, weil eine Beteiligung innerer Organe nachgewiesen werden konnte. Das Röntgenbild ergab in den Lungen zahlreiche disseminierte Verdichtungen, die Milz war vergrößert, derb und höckerig, und die Speichel-, Kubital- und Femoraldrüsen waren indolent geschwollen. An der Haut zeigte die Krankheit disseminierten Charakter. Im Gesicht fanden sich Knötchen und Närbchen, am Hals, im Nacken, auf Brust und Bauch zahlreiche teils gruppiert und netzförmig angeordnete Plaques und flache Infiltrate. Weiterhin fanden sich Knötchen am Rücken, an den Thoraxseiten, am Penis, an den Armen und an Hand- und Fußrücken. Frei von der Erkrankung waren Handteller und Fußsohlen, Finger und Zehen. Auf dem Kopf fand sich nur Schuppung. Auch hier wurde die Diagnose durch das mikroskopische Bild erhärtet.

Kurze Erwähnung verdient noch ein Fall von KYRLE, bei welchem Gesicht, Hals, Brust, Glutäen, Streckseiten der Extremitäten, Palmae und Plantae befallen waren. Es fanden sich Erscheinungsformen vom diffus infiltrierenden Typus bis zur großknotigen Form.

Weitere Fälle von disseminiertem Auftreten der Krankheit sind uns aus der Literatur nicht bekanntgeworden.

Der durch den Widerstand der Patientin bedingte Mangel an Untersuchungsmaterial erlaubt leider nicht eine genügende Auswertung unseres Falles. Wir behalten uns jedoch vor, über den Krankheitsverlauf und über evtl. auszuführende weitere Untersuchungen zu berichten.

Aus der Städt. Hautklinik Essen (Chefarzt Prof. Dr. BERING)

Psoriasis arthropathica und Alopecia totalis

Von

Dr. K. H. VOHWINKEL

Die Ätiologie der Psoriasis ist bis heute völlig ungeklärt. Wie bei zahlreichen anderen, pathogenetisch dunklen Krankheitsbildern hat man sich in dieser Frage vielfach bemüht, nach solchen Fällen zu suchen, bei denen noch eine andere Erkrankung gleichzeitig zur Beobachtung gelangte, deren Ursachen mehr oder weniger bekannt sind. Von diesem Gesichtspunkte aus wird auch der nachfolgende Fall mitgeteilt:

I. H., 53 Jahre alt, männlich.

Vorgeschichte: Mutter an Lungentuberkulose gestorben, sonst keine hereditäre Belastung. 1909 erstmaliges Auftreten der jetzigen Hautkrankheit in den verschiedensten Körperregionen. Mit Chrysarobin behandelt. Wenige Tage nach Krankenhausaufnahme völliger Haarschwund am ganzen Körper. In der Mitte der Woche mußte sich Patient noch rasieren, am Ende waren Haupthaar, Barthaar, Wimpern, Augenbrauen, Achselhaar, Schamhaar und Flaumhaare völlig ausgefallen. 1924 zum erstenmal in dieser Klinik aufgenommen. Damals Haut des ganzen Körpers gerötet, stark

Digitized by Google

schuppend. Nägel fielen von Händen und Füßen ab. Die Haut löste sich teilweise in großen Lamellen, auch an den Fußsohlen. Zum erstenmal traten damals Gelenkbeschwerden am linken Fußgelenk in Erscheinung. Bis auf ganz vereinzelte Lanugohaare fehlte das Haarkleid. Nach 4 Monaten geheilt entlassen. Bis Mitte 1928, seitdem Patient hierselbst ununterbrochen liegt, noch zweimalige, monatelange Behandlung bei gleichen Erscheinungen.

Befund und Krankheitsverlauf seit Mitte 1928:

Mittelkräftiger Mann in gutem Ernährungszustand. Innere Organe und Nervensystem o. B., Wassermann negativ. Blutbild: Lymphozytose bis 56%, keine Eosinophylie. Kein Haar am ganzen Körper. Ausgedehnte, meist flächenhafte Hautveränderungen, die über den ganzen Körper mit Ausnahme des Gesichts ziehen. Sie haben mehr weniger entzündlichen Charakter, was sich in starker Rötung und einer etwas feuchten Schuppung kundtut. Diese ist zum Teil großlamellös, zum Teil geschichtet (austernschalenartig), anderenorts sieht man „Silberschuppen". Letztere finden sich vor allem an den Extremitäten und am Schädel, wo man auch auf münzenähnliche Effloreszenzen stößt. Auch Beugeseiten der Extremitäten befallen, Genitale frei, Köbner: positiv. An Handtellern und Fußsohlen löst sich die Haut in großen Fetzen ab, die Nägel haben sämtlich ein wurmstichiges Aussehen, sind getüpfelt, gefurcht, rissig, deformiert und teilweise in Abstoßung begriffen.

Das linke Knie- und Fußgelenk sind aufgetrieben, es besteht entzündliche Schwellung, die subjektiv erhebliche Schmerzen und objektiv Bewegungseinschränkung verursacht. Die Haut in der Umgebung der kranken Gelenke zeigt hinsichtlich des Krankheitsprozesses keine Abweichungen von der übrigen erkrankten Haut, also auch hier hochgradige, exsudative Schuppenauflagerungen, nach deren Entfernung eine Erythrodermie exsudativ-infiltrativen Charakters zurückbleibt.

Im Laufe der vielmonatigen Beobachtung wurden noch zahlreiche Gelenke schubweise und nicht selten unter Fieberanstieg bis 39° befallen, so die beiden Schultergelenke, offenbar auch die Brustwirbelsäule, die Gelenke der rechten Hand und ihrer Finger, der beiden Knie. Nur innerhalb von Monaten gingen an einzelnen Gelenken die Erscheinungen völlig zurück. Noch heute nach beinahe ¾ Jahr Krankenhausaufenthalt liegt der Patient abgemagert und in siechem Zustand mit recht schmerzhaften arthropathischen Veränderungen an der rechten Hand und am rechten Knie darnieder. Wir verzichten auf die Wiedergabe von Abbildungen, da diese völlig denen im Handbuch (Nobl) entsprechen. Auch die dort beigegebenen Röntgenbilder weisen ähnlichen Befund auf. Wir fanden röntgenologisch die Symptome chronischer Arthritis mit stellenweise erheblicher Knochenatrophie. So zeigen besonders die Gelenkenden der erkrankten Knochen stark verminderten Kalkgehalt, man sieht Auflagerungen, Rauhigkeiten.

Während der einzelnen arthropathischen Schübe ließen sich an der Haut gleichfalls Exazerbationen vielfach schwerster Form erkennen.

Die Therapie war beinahe völlig ergebnislos. Es wurden zahlreiche interne und physikalische Heilmethoden durchgeprobt, so Diathermie, Röntgen, Bäder, Atophan, Salizylsäure, Kalzium-Sandoz, Tyreoidin, Schwefelölinjektionen usw. Symptomatisch wirkt Pyramidon in großen Dosen gegen die Schmerzen sehr gut, wie dies von SCHOTTMÜLLER noch letzthin bei anderen Arthropathien empfohlen wurde. Bemerkenswert war, daß Überempfindlichkeit gegenüber zahlreichen innerlich wie äußerlich verabreichten Medikamenten bestand. So verursachte Salizylsäure per os in wenigen Tagen Taubheit und Schwindel; auch hochprozentige Salizylsalben machten ähnliche Erscheinungen milderer Form. Atophan in geringen Dosen bewirkte unerträgliches Brennen an der gesamten Haut, Ablösung derselben in großen Fetzen (Dermatitis exfoliativa generalisata), völligen und schnellen Ausfall der Nägel; Patient verweigerte die weitere Einnahme des Medikamentes. Auch die Haut verhielt sich manchen Salben gegenüber ungewöhnlich intolerant, doch war dies zeitlich recht verschieden. Hochprozentige Chrysarobinsalben wurden lange Zeit gut vertragen, bis gleichzeitig mit Zunahme der Gelenkbeschwerden eine schwere, beinahe universelle, exsudative Dermatitis beängstigender Form von heute auf morgen sich entwickelte. Es scheint, daß bei diesen exsudativen Formen der Psoriasis milde Teerpräparate noch am ehesten zum Ziel führen.

Wir haben hier also eine Koinzidenz von Psoriasis, Arthritis deformans und Alopecia totalis vor uns. Das Zusammentreffen von Psoriasis

Digitized by Google

und Arthropathien ist seit langem von der Mehrzahl der Dermatologen nicht lediglich als Zufall angesprochen worden, und wenn kürzlich GUDZENT sich dahin äußert, daß ein gemeinschaftlicher Kausalnexus höchst zweifelhaft sei, so kann man dem doch manches entgegen halten. Das von BESNIER wohl zuerst genauer umschriebene Krankheitsbild der Psoriasis arthropathica weist einen ganz besonderen Psoriasistyp auf. Es handelt sich fast stets um eine schwere, exsudative, nicht selten universelle Form, die in ganz inniger Wechselbeziehung zu den Gelenkaffektionen steht. Das lehrt auch unser Kranker recht eindeutig, da die schwere, exsudative Psoriasis und die Arthritis gleichzeitige Exazerbationen bei hohem Fieber erkennen ließen. Auch gekreuztes Verhalten, also Abflauen der einen Störung und Zunahme der anderen ist wiederholt von verschiedenen Autoren beobachtet worden.

Auf die Kombination von Psoriasis und Alopezie ist bereits von anderer Seite aufmerksam gemacht worden. LÉVY-FRANCKEL, JUSTER und COTTENOT fanden bei 162 Psoriatikern 5mal Alopezie; die gleichen Autoren stellten noch andere Störungen der Behaarung bei Psoriasis fest. Diese Beobachtungen sind im Sinne einer Dysfunktion der Hormondrüsen verwertet worden. Wenn auch die Ätiologie der Alopezie noch recht dunkel in vieler Hinsicht ist, so scheint doch obige Anschauung in den letzten Jahren durch die Arbeiten von BUSCHKE, LANGER und PEISER beachtliche Stützen erhalten zu haben. Diese Autoren konnten auf experimentellem Wege zeigen, daß die Thalliumalopezie nicht peripher bedingt wird, sondern daß für dieselbe das endokrine System und der Sympathikus von ausschlaggebender Bedeutung sind. Diesen Feststellungen wird indessen noch letzthin von TRUFFI widersprochen, so daß eine endgültige Stellungnahme unmöglich ist.

Will man unserem Krankheitsbild eine gemeinschaftliche Ätiologie hinsichtlich der Befunde zugrunde legen, dann hat die Annahme einer Dysfunktion von Sympathikus und innerer Sekretion manches für sich, zumal auch für die Arthritis deformans in vielen Fällen Zusammenhänge mit dem vegetativen Nervensystem und den Hormondrüsen erwartet werden müssen (GUDZENT, UMBER). Der so ungemein schlagartige, totale Haarschwund hat klinisch große Ähnlichkeit mit der Thalliumalopezie und läßt gleichartige Ursachen vermuten.

Bei der Thalliumintoxikation wurden Störungen des Kalkstoffwechsels gefunden, die zu schweren Skelettveränderungen führten. Bei Psoriasis arthropathica sieht man an den Knochen, wie auch unser Röntgenbild ergibt, analoge Vorgänge.

Interessant ist in diesem Zusammenhang die Mitteilung von BÄR, der schwere psoriatische Arthritiden innerhalb weniger Tage nach intravenöser oder intramuskulärer Kalziummedikation völlig heilen sah. Auch diese Beobachtung deutet auf tiefgreifende Störungen im Kalkhaushalt hin. Unser Kranker sprach auf diese Therapie nur vorübergehend an, doch schien die Beeinflussung zeitweilig deutlich; später folgten neue Schübe.

Abschließend sei noch auf die ungewöhnlich hohe Lymphozytose von 56% hingewiesen. Solche Werte werden fast stets bei der chronischen Arthritis (GUDZENT) gefunden, sie zeigen sich aber auch isoliert bei Alopezie und bei Psoriasis (SICOLI).

Digitized by Google

Literatur

1. Bär, M. m. W., 1928, S. 2011. — 2. Buschke, Langer und Peiser, Derm. W., 1926, S. 971. — 3. Gudzent, Gicht und Rheumatismus, S. 146ff. Springer 1928. — 4. Lévy-Franckel, Juster und Cottenot, vgl. Nobl. — 5. Nobl, Handb. f. Haut- u. Geschlechtskrkh., 1928, Bd. 7, T. 1, S. 205ff. und 255ff. — 6. Sicoli, Ref. Zbl., 1924, Bd. 13, S. 255. — 7. Truffi, Derm. W., 1929, S. 409. — 8. Umber, D. m. W., 1926, S. 1631.

Aus der Klinik für Hautkrankheiten in Rosario (Argentinien)

Über die Behandlung der eitrigen Bartflechte mit Jodisan

Von

Prof. Dr. Enrique P. Fidanza

Die augenfällig günstige Wirkung des intravenösen Jodgebrauches in der Behandlung der eitrigen Bartflechte, wie sie von Ravaut im Jahre 1921 zum erstenmal erwähnt wurde, hat uns veranlaßt, eine Serie von Fällen in der Klinik zu behandeln, um die Entwicklung und den therapeutischen Erfolg genau beobachten zu können. Nachfolgend fasse ich unsere Erfahrungen zusammen, welche ich für bemerkenswert genug halte, um darüber zu berichten:

1. R. D., seit 15 Tagen auf der rechten Seite eine typische Trichophytie, in welcher wir Knoten sowie eitrige Pusteln beobachteten. Die Haare lassen sich ohne Anstrengung mit einer Pinzette herausnehmen. Ihre mikroskopische Untersuchung zeigt zahlreiche Sporen.

Behandlung: Nach Ravaut injizierten wir Lugollösung intravenös steigend von 1 ccm in 3 ccm physiologische Kochsalzlösung bis 4 ccm in 10 ccm physiologische Kochsalzlösung. Insgesamt 8 Injektionen mit 22 ccm Lugollösung. Bei der 5. Injektion beobachtet man schon eine wesentliche Besserung, jedoch muß die Behandlung wegen der Verhärtung und lokalen Schmerzen in den Venen beider Arme abgebrochen werden. Der Patient wird entlassen, indem ihm geraten wird, lokale Pinselungen mit verdünnter Jodtinktur zu machen.

2. A. M., seit 26 Tagen auf der linken Bartseite verschiedene kleine Bläschen. Klinische und mikroskopische Diagnose: Eitrige Bartflechte.

6 intravenöse Injektionen Lugollösung in physiologischen Kochsalzlösungen insgesamt 16 ccm.

Trotz Besserung kann die Behandlung nicht fortgesetzt werden, da sich Verhärtungen der Venen entwickelt haben; in der Folge in flüssige Lugollösung getauchte Mullstreifen.

3. V. G., Krankheit datiert seit 35 Tagen. Bart und Schnurrbart zeigen knotige Follikulitis. Klinisch und mikroskopisch Sycosis trichophytica. Am 1. Tage heiße Umschläge mit Wasser von Alibour zu $^1/_2$, um die entzündete Stelle zu reinigen. 7 Injektionen Lugollösung intravenös, insgesamt 13 ccm. Patient wird geheilt entlassen.

4. C. P., krank seit 8 Tagen. Klinische und mikroskopische Diagnose: Sycosis trichophytica.

8 Injektionen von Lugolscher Lösung. Deutliche Besserung, jedoch muß die Behandlung wegen Obliterationen der Venen abgebrochen werden. 2 Monate später beginnen wir die Behandlung von neuem mit intravenösen Injektionen von Jodisan und nach 12 Injektionen entlassen wir den Kranken vollständig geheilt und ohne die geringste Schädigung der Venen.

5. P. M., krank seit 10 Tagen. Mitigal ohne Wirkung. Diagnose: Sycosis trichophytica.

8 Injektionen von Lugolscher Lösung. Schon bei der 5. Injektion zeigt sich der günstige Einfluß der Behandlung, aber bei der 8. Injektion müssen wir die Kur abbrechen, da die Venen zu geschädigt sind. Vollständige Heilung wird mit Jodisaninjektionen einen um den anderen Tag erzielt, die keinerlei Veränderungen der Venen hervorrufen.

Digitized by Google

6. S. S., Kerion des Bartes.

Behandlung mit intravenösen Jodisaninjektionen einen um den anderen Tag. Nach der 10. Injektion wird S. ohne die geringste Veränderung an den Venen als geheilt entlassen.

7. P. C., Sycosis trichophytica. Trichophyton gypseum in Kultur nachgewiesen.

Sofort eine intravenöse Jodisaninjektion. Die 2. erfolgt 2 Tage später und der Patient bestätigt eine ausgesprochene Besserung, der Prozeß geht zurück. Nach 10 Tagen sind nur noch einige erythematöse Flecken zurückgeblieben, nach 23 Tagen als geheilt entlassen; Patient bekam im ganzen 22 intravenöse Jodisaninjektionen, welche er ohne die geringsten lokalen oder allgemeinen Beschwerden vertrug.

Aus dem Erfolg der Behandlung ziehen wir 2 Schlüsse: 1. Der unleugbare Wert der Jodpräparate bei dieser Art von Bartflechten. 2. Die lästigen Begleiterscheinungen der intravenösen Jod-Jodkaliuminjektionen, die in fast allen Versuchen zur Aufgabe der Therapie zwangen, fehlen bei der Jodisanbehandlung.

Über die Art, wie Jodisan wirkt, können wir nichts Konkretes aussagen. Sicher ist, daß die Wirkung schnell einsetzt; in der Mehrzahl unserer Fälle beobachtete man schon nach der 4. Injektion Besserung. Nach meiner Ansicht modifiziert Jod den Nährboden für Trichophyton, indem es die Ausbildung einer Lymphozytose und Mononukleose unterstützt. Eine Stütze für meine Ansicht bietet die bessere Wirkung der intravenösen Jodisaninjektionen vor der Lugolschen Lösung. Wir haben Jodisan in der Dosis von 2—4 ccm verwendet, sowohl einen um den anderen Tag als auch täglich, indem wir fortschreitend steigende Dosen gaben, ohne daß wir irgend welche Intoleranzerscheinungen beobachtet hätten. Ich rate jedoch, die Dosis von 2 ccm täglich nicht zu überschreiten, denn mit ihr haben wir unsere besten Erfolge erzielt. Die Nebenwirkungen der Lugolschen Lösung können weder durch stärkere Verdünnung der Lösung noch durch langsamere Injektion vermieden werden. Diese Nebenwirkung ist so stark, daß M. Ravaut selbst bei seiner Antwort an M. Sabouraud in der Sitzung vom 10. April 1924 der Société Française de Dermatologie et Syphiligraphie sagte: „Diese Methode hat den Nachteil, häufig schnell die Venen zu schädigen. Ich suche in diesem Augenblick nach einem anderen Jodpräparat, das ebenso wirksam ist und nicht diese Nebenwirkung hervorruft." Hier zeigt sich die Überlegenheit des Jodisangebrauches besonders deutlich, denn Jodisan verändert die Venen nicht, seine Verträglichkeit ist ausgezeichnet, in keinem einzigen Fall waren wir gezwungen, die Kur zu unterbrechen.

Wir glauben daher, Jodisan zum allgemeinen Gebrauch zur Behandlung der eitrigen Bartflechte empfehlen zu dürfen. Vielleicht eröffnen sich mit Jodisan auch neue Aussichten für die Behandlung der Sporotrichosis, Aktinomykose, Blastomykose usw. usw., Krankheiten, bei denen die Jodbehandlung bis heute oft ungenügenden Erfolg hatte.

Versammlungen

Dermatologische Gesellschaft Hamburg-Altona

Sitzung vom 28. April 1929

Vorsitzender: Mulzer Schriftführer: Bruck

Mulzer: Fall von tuberoserpiginösem Syphilid als Rezidiv $3^1/_2$ Jahre nach kombinierter Neosalvarsan-Malariakur.

27jährige Pat., bei der 1924 eine Lues maligna (frühulzeröses Syphilid) vorlag. Damals Spirozidkur. Anfang 1925 reine Neosalvarsankur, im ganzen 6,7 g. WR bei Abschluß der Kur: stark positiv. September 1925 kombinierte Malaria-Salvarsankur (10 Anfälle; ferner im ganzen 3,15 g Neosalvarsan). Hg und Bi wurden nicht verabfolgt. WR bei Abschluß der Kur: abgeschwächt. Dann entzog sich die Pat. 4 Jahre lang der Behandlung. Angeblich war die WR in dieser Zeit zweimal negativ. Seit 14 Tagen tuberoserpiginöses Syphilid; WR stark positiv. Der hier demonstrierte Fall spricht keineswegs gegen den Wert der Malariatherapie an sich. M. ist nach wie vor Anhänger dieses Behandlungsverfahrens, legt aber großen Wert auf die von Ritter und ihm herausgearbeiteten Indikationen für die Impfmalaria in den Frühstadien der Lues. Hauptsache ist natürlich eine intensive Vor- und Nachbehandlung, ganz besonders mit Bi und Hg. Der demonstrierte Fall

Digitized by Google

steht in Analogie zu den Fällen von Kerl, bei denen gleichfalls eine ungenügende Behandlung für die Rezidive verantwortlich zu machen ist. M. lehnt reine Salvarsankuren bei früher Lues ab, da er danach die meisten Rezidive auftreten sah. Der Fall ist auch interessant hinsichtlich der Auffassung der Lues maligna, bei der sich im Tierexperiment keine besonderen Spirochätenformen finden und gewöhnliche Syphilome entstehen. Indessen bestätigt der Fall die von M. schon früher vertretene Auffassung, daß die Malaria umstimmend auf den Organismus wirkt, so daß aus einer Lues anergica eine Lues allergica wurde, denn jetzt liegt ja ein banales tertiäres Rezidiv vor, das bei Lues maligna selten ist.

Aussprache: Arning empfiehlt in solchen Fällen Jodtherapie.
Ritter, Klingmüller, Lilienstein.

Keining, E. (Univ.-Hautklinik): 1. Fall von Érythrodermie pityriasique en plaques disséminées.

30jähriger verheirateter Wachtmeister mit negativer Lues- und Tuberkuloseanamnese. Seit 5 Jahren zunächst an den Armen beginnende Fleckbildungen, die allmählich auf den Stamm übergriffen, erst in letzter Zeit etwas juckten und jeglicher Behandlung trotzten. Besonders am Stamm wie vergilbt aussehende, leicht spiegelnde, unscharf begrenzte erythematöse Fleckbildungen mit vergröberter Hautfelderung, zigarettenpapierartiger Knitterung der Haut und fehlender Schuppung. An den Armen sehen die auf weiten Strecken konfluierenden Herde ekzemähnlicher aus, vermutlich infolge der hier häufigeren Badeprozeduren, infolgedessen hier auch pityriasiforme Abschilferungen.

2. Fall von Scleroedem Buschke bei einem 3½jähr. Kinde.

Vor 3 Wochen erkrankte das Kind an einem akuten Infekt (Husten, Schnupfen, Fieber); gleichzeitig trat eine schnell zunehmende, von Gesicht und Nacken ausgehende Schwellung und Verhärtung des Hautorgans ein. Im Gesicht, am Hals, Nacken und Thorax, an den Extremitäten, distal abnehmend nicht eindrückbare pralle Schwellung und Verhärtung der Haut. Das Gesicht macht einen starren Eindruck, am Hals Strangulationserscheinungen. Der Brustkorb ist panzerartig eingeschnürt; die Faltbarkeit der Haut ist stark herabgesetzt bis aufgehoben, die Bewegungen der Gelenke sind eingeengt. Es fehlen die für Sklerodermie charakteristischen Veränderungen. Das Hautrelief ist normal, die Anhangsgebilde der Haut sind erhalten. Fälle von Sklerödem Buschke in so früher Jugend sind bisher nicht beschrieben. Lediglich der von Finkelstein in seinem Lehrbuch der Kinderkrankheiten beschriebene Fall, der dort gleichfalls als außerordentliche Seltenheit bezeichnet worden ist, dürfte vielleicht zum Sklerödem im Sinne Buschkes zu rechnen sein. Ob Beziehungen zwischen dem Scleroedema neonatorum und dem Sklerödem Buschkes bestehen, ist keineswegs sicher, wenn auch wahrscheinlich.

3. Fall von symmetrischer Fettsklerose (sog. Säuglingssklerodermie).

4 Wochen altes gesundes Kind, keine Zangengeburt, auch keine Geburtstraumen nachweisbar. In Gegend beider Skapulae, ferner an beiden proximalen Oberarmflächen finden sich scharf umschriebene, kutane, derbe Hautinfiltrationen, die wegen ihrer gelappten Begrenzung an plattenartige Lipome erinnern, aber an Konsistenz bedeutend härter sind. Im Bereich der Sklerosen ist die Haut rötlich bis blaurötlich. Histologisch finden sich kleine Fettnekrosen mit zahlreichen Fettsäurekristallnadeln, Wucherungen junger Fettzellen, Fremdkörperriesenzellen, Fibroblasten und Rundzelleninfiltrationen. Die Bezeichnung Säuglingssklerodermie ist wegen des klinischen Aussehens und Verlaufes sowie wegen des histologischen Substrates als irreführend abzulehnen und auszumerzen. Entschieden passender ist die Bezeichnung: Symmetrische Fettsklerose. Gegen die Annahme von Geburtstraumen als Ursache spricht vor allen Dingen auch das ausgesprochen symmetrische Auftreten der Sklerosierungen.

Aussprache: Frieboes, Mulzer.

Delbanco sah nur einen Fall von Sklerödem bei Erwachsenen. In dem von Bingold und ihm im Handbuch der Inneren Sekretion bearbeiteten Kapitel „Haut und innere Sekretion" hat er den Fall verarbeitet. Bei der blühenden Pat. nie Menstruation, vorübergehend gelang es dem † Frauenarzt Mond Periode zu erzielen. Damit Rückgang der Hautsymptome. Periode schwindet wieder, nur Hautaffektion erscheint von neuem. D. denkt dabei natürlich an endokrine Zusammenhänge. Das Bild des vorgestellten Säuglings ist ihm bei der vorgetragenen Diagnose neu.

Digitized by Google

D. selbst denkt mit Rücksicht auf den histologischen Befund an eine Wucheratrophie des Fettgewebes.

Keining (Schlußwort): Die Pädiater unterscheiden zwischen Fettsklerose, Fettsklerem und Sklerödem der Neugeborenen. Klinisch sichergestellt ist das Krankheitsbild der Fettsklerose. Auch Fettsklerem und Sklerödem der Neugeborenen stellen zweifellos abweichende Krankheitsbilder dar. Trotzdem reichen unsere Kenntnisse zu einer klaren Formulierung der Differenzierung noch nicht aus. Leider sehen die Dermatologen diese Krankheitsbilder viel zu selten. Ob das Sklerödem der Neugeborenen zu dem Sklerödem Buschkes in Beziehung steht, ist gleichfalls noch unsicher. Der Umstand, daß beim Scleroedema neonatorum zunächst wachsartige eindrückbare Schwellungen auftreten, spricht dagegen, der in anderen Fällen beobachtete pralle, nicht eindrückbare Zustand der Haut dafür. Auch das Scleroedema neonatorum wird teilweise im Anschluß an akute Infektionen (Pneumonie usw.) beobachtet.

Habermann: Fall von Lues congenita mit Ulzera der Mundschleimhaut („Lues miliaris ulcerosa") mit Albinismus partialis und multiplen Hyperpigmentierungen.

12jähriges Mädchen. Vater gesund, Mutter seit 5 Jahren an Armen und Beinen gelähmt. Seit 1½ Jahren wunde Stellen an Nase und Mund, seit Geburt weiße und braune Flecken an verschiedenen Körperstellen. Gebiß: obere mittlere Inzisivi meißelförmig. Zahnfleisch des Oberkiefers z. T. flach ulzeriert sowie unregelmäßig zackig infiltriert. Mitte des weichen und harten Gaumens streifenförmig, grobhöckerig infiltriert, zentral ziemlich tiefgreifendes Ulkus mit gelblichem Belag. Tuberkelbazillen: im Ausstrich und Tierversuch nicht nachweisbar. Histologisch: uncharakteristisches Granulationsgewebe. Pirquet: +++, WR: —, Sachs-Georgi, Meinicke: —. Lungen: röntgenologisch und klinisch o. B. Guter Ernährungszustand. Sonst keine Anzeichen für Lues und Tuberkulose. Pigmentverteilung am ganzen Körper durchaus unregelmäßig, mittlere und rechte Bauchgegend fast pigmentfrei, ebenso ein Teil der Kopfhaare und Pubes, andere Stellen unregelmäßig fleckig überpigmentiert. Zur Sicherung der Diagnose wird probatorische Wismut- und Salvarsankur beabsichtigt.

Aussprache: Klingmüller vermutet Kombination mit Tuberkulose.

Mulzer hebt die Bezeichnung Lues miliaris ulcerosa als kennzeichnend für Schleimhautprozesse vorliegender Art hervor. Auch in sein Lehrbuch für Geschlechtskrankheiten, Verlag Enke, Stuttgart 1929, hat er diesen Krankheitsbegriff aufgenommen, zumal er sich den differentialdiagnostischen Erwägungen aufs beste anpaßt.

Keining berichtet über einen Fall von Tuberculosis miliaris ulcerosa an beiden Tonsillen bei offener Lungenphthise. Der Prozeß sah einer nekrotisierenden Angina sehr ähnlich; der Tuberkelbazillennachweis war leicht zu führen. Ferner Bericht über einen Fall von Tuberculosis miliaris ulcerosa an der Raphe des Penis bei Hypospadie im Anschluß an Urogenitaltuberkulose. Hier besaß die Ulzeration große Ähnlichkeit mit einem Karzinom. Auch bei diesem Prozeß stellte der Tuberkelbazillennachweis die Diagnose sicher. K. weist auf die große Ähnlichkeit der Tuberculosis miliaris ulcerosa mit gewissen tertiären luetischen Schleimhautmanifestationen hin, bei denen rein klinisch eine sichere Unterscheidung einfach unmöglich ist. Erst die Allgemeinuntersuchung (Tuberkulose innerer Organe), Tuberkelbazillennachweis, Luesanamnese, WR, Therapie ex juvantibus führen hier zu einer Entscheidung. Für solche Fälle ist die von Arndt mehrfach ausgesprochene Bezeichnung: Lues miliaris ulcerosa zweifellos zweckentsprechend.

Frieboes.

E. Delbanco: Selbst der Erfolg einer luischen Therapie läßt die Diagnose Tuberkulose nicht ausschließen. Auf dem Boden der kongenitalen Lues quasi auf dem verschlechterten Nährboden kann der Tuberkelbazillus als Nosoparasit gedeihen und mit Schwinden der luischen Grundlage ebenso schnell wieder abziehen. D. erinnert an eine Beobachtung: Zerfallener Primäraffekt, zerfallene maligne Sekundäreruptionen bei einem Potator strenuus. Drei Lungenlappen, stärkst infiltriert mit Reinkulturen von Tuberkelbazillen im Ausstrich. Auswärtige Kliniker sahen auch den Fall mit schlechter Prognose. Alkoholentziehung und Zittmannkuren (in der Vorsalvarsanzeit) brachten die Lues zum Stehen. Völlige Gesundung der Lungen. — D. beobachtet zur Zeit 30jährige Pat. mit dem gleichen Bilde an den Unterschenkeln. Die tiefen Ulzera mit unterminierten Rändern ent-

Digitized by Google

wickeln sich aus subkutanen Knötchen, deren Exzision echte Tuberkel im subkutanen Fettgewebe ergibt. WR ++++; kongenitale Lues? Nur antiluische Therapie ergibt ausgesprochene Besserung. Diffenteriell-diagnostisch kommt in dem vorgestellten Falle noch das Ulcus molle serpiginosum in Betracht. Der groteske Fall des Tropeninstitutes ist von Groß in der Derm. W., 1925, Nr. 6 veröffentlicht und kam durch tiefes und umfangreiches Paquelinisieren zur Heilung.

Klinik Ritter stellt folgende Fälle vor:

1. Pyodermia chronica vegetans.

Seit über einem Jahr bestehende Ulzera im mittleren Drittel der linken Wade. Differentialdiagnose: Lues, Tuberkulose.

Aussprache: Bruck erinnert an die Möglichkeit einer Pyozyaneuserkrankung. Mulzer denkt an ulzerierte Gummata. Delbanco an Ulcus molle serpiginosum.

2. Wiedervorstellung des **septischen Exanthems** bei Tuberkulose. Unveränderter Status seit der letzten Sitzung (Februar 1929).

3. Poikilodermia vascularis atrophicans.

Differentialdiagnose: Acrodermatitis atrophicans.

Aussprache: Frieboes glaubt an Akrodermatitis Herxheimer im Schwellungsstadium und schlägt Röntgentherapie und Massage vor.

4. Karzinom am Unterschenkel mit Drüsenmetastasen.

5. Allgemeinexanthem beim alten **Gonorrhoiker.**

Differentialdiagnose zwischen impetiginisiertem seborrhoischem Ekzem und gonorrhoischem Allgemeinexanthem.

6. Fall zur Diagnose: Lichen ruber?

7. Sklerodermie am Unterschenkel.

Aussprache: Mulzer vertritt die Ansicht, daß die Diagnose gonorrhoisches Exanthem nicht gestellt werden darf, wenn nicht zum mindesten der Nachweis von Gonokokken in den Harnwegen zu führen ist. Eine lediglich anamnestisch festgestellte, längere Zeit zurückliegende Gonorrhoe kann weder hier wie bei vagen Gelenkerkrankungen als beweisführend für die gonorrhoische Natur herangezogen werden. Im vorliegenden Falle neigt M. der Annahme eines Seborrhoides zu.

Arning, Antoni, Klingmüller.

Lilienstein: 1. Salvarsanrefraktäre Lues mit

a) Plaques muqueuses der Zunge und Lippenschleimhaut,

b) Psoriasis palmaris et plantaris specifica,

c) krustösen Papeln des Stammes und der Extremitäten,

d) Paronychia specifica. (Vgl. Sitzung vom 7. Dezember 1928.)

Aussprache: Mulzer hält ein psoriasiformes Syphilid für vorliegend.

2. Erythrodermia exfoliativa idiopathica (Brocq).

Aussprache: Klingmüller, Karrenberg.

3. Leukoplakia oris.

4. Casus pro diagnosi.

40jähr. Frau mit handtellergroßem café-au-laitfarbigem Fleck über der rechten Skapula mit hellbraunen, fast parallelen Streifen und quälenden Parästhesien, seit angeblich 10 Jahren bestehend.

Aussprache: P. Unna, Frieboes (Amyloidose?).

Brinitzer: 1. Nagelerkrankung.

Feine Querriffelung der Nägel sämtlicher Finger bei einem 46jährigen Manne, bestehend seit 3 Monaten. Einige Monate vor Beginn der Erkrankung längere Zeit dauernde seelische Erschütterung.

2. Fall von **Nageltrichophytie** bei einem 16jähr. Mädchen, das viel mit Wäsche- und Hausreinigung beschäftigt ist.

Bruck demonstriert ein neues, von ihm angegebenes, einfaches und sofort gebrauchsfertiges **Urethroskop, das** besonders für den beschäftigten Praktiker bestimmt ist. Der Apparat wird von der Ultimatum-Glühlampengesellschaft Berlin O 34 hergestellt und ist relativ billig (30 RM. mit Batterie), während die bisher üblichen Urethroskope zwischen 60 und 120 M. ohne Lichtquelle kosten.

Dittrich-Kiel: Über Frostschäden. (Erscheint ausführlich in der Derm. W.)

Klingmüller: Noch einmal möchte ich hervorheben, daß ich auf die Wirkungen der Abkühlung der Haut besonders dadurch aufmerksam geworden bin, weil ich mehrfach schlecht heilende Geschwüre an den Unterschenkeln oberhalb der Knöchel bei jungen Mädchen beobachtete. Die Ursache dieser Geschwüre wurde mir

Digitized by Google

klar, als ich viele Jahre vor dem Kriege Fälle sah, wo blaurote Verfärbungen an den Unterschenkeln bestanden mit einer ganz scharfen Grenze, welche dem Rande der damals noch üblichen Stiefeln entsprach. Darin sah ich die Hauptursache der schlechten Heilung solcher Geschwüre, denn es war gar kein Zweifel für mich, daß diese Verfärbung der Unterschenkel auf Frostwirkung zurückzuführen war. Schon damals war mir klar, daß die Frostwirkung nicht in einer einmaligen Erfrierung der Haut, sondern in wiederholt einsetzenden Abkühlungen der Haut, namentlich bei feuchtkaltem Wetter, bestand. Wie Sie aus den Befunden von Dittrich ersehen, ist uns nun auch verständlich geworden, warum die Tuberkulose sich an solchen Stellen festsetzt. Tuberkelbazillen, welche von irgend einem Bazillenherd des Körpers doch ziemlich sicher öfter in den Blutstrom gelangen, werden an solchen Stellen, wo ganz besonders die Gefäßwand und auch die Innenwand durch den Frost so schwer geschädigt ist, leicht haftenbleiben. Nach unseren Untersuchungen handelt es sich meist nur um geringe Mengen oder vielleicht gar nur um einige Tuberkelbazillen, welche auf diese Weise an solchen Körperstellen festgehalten werden. Der Nachweis solcher geringen Mengen von Tuberkelbazillen ist aber nach unseren Untersuchungen nur möglich, wenn man nach der von mir angegebenen vorsichtigen Färbung nach Ziehl-Neelsen verfährt. Die Muchsche Färbung hat uns nie befriedigt, aber es bleibt ja das große Verdienst von Much, auf die Bedeutung der Granula bei der Tuberkulose hingewiesen zu haben. Nach den Befunden, wie Sie sie in diesen Abbildungen gesehen haben, werden Sie uns recht geben, daß es sich hier tatsächlich um Tuberkelbazillen handelt. Diese Untersuchungen haben meiner Ansicht nach auch insofern einen Wert für die Frage der Tuberkulose, als es wahrscheinlich doch noch andere Zustände geben wird, wo es den Tuberkelbazillen ermöglichst ist, festen Fuß zu fassen. Es ist uns also gelungen, durch unsere Untersuchungen die Frage der hämatogen entstehenden Tuberkulosen auf eine einfach zu erklärende Grundlage zu stellen.

Keining erinnert an seinen Vortrag in der Derm. Ges. Hamburg-Altona, Sitzung am 7. XII. 1928, über das atypische Myxödem der Haut. Besonders in romanischen Ländern treten vereinzelt Bestrebungen in Erscheinung, unter der Bezeichnung Trophödem Krankheitsbilder wie Myxoedema circumscriptum symmetricum, Trophoedème de Meige, Erythrocyanosis symm. crurum puell. zusammenzufassen. Andererseits werden derartige Fälle in Deutschland gelegentlich als Formen der Erythrozyanose aufgefaßt. K. weist darauf hin, daß zwischen Erythrozyanose, Trophödem Meige und umschriebenem Myxödem nicht nur histologisch, sondern auch rein klinisch prinzipielle Unterschiede bestehen, wenigstens, wenn reine Formen der Krankheitsbilder vorliegen. Natürlich kann z. B. einem Trophödem auch eine Erythrozyanose aufgepflanzt sein.

Habermann: Demonstrationen.

Referatenteil

Fachzeitschriften

Bulletin de la Société Française de Dermatologie et de Syphiligraphie

1929, Nr. 3

Sitzung vom 14. März 1929

Hufnagel, L.: A propos du procès-verbal. Atrophie de la peau et de la graisse intéressant la partie supérieure du corps (dermo-lipodystrophie) et lympho-granulomatose au cours d'une syphilis évolutive (Atrophie der Haut und des Fettes am Oberkörper [Haut-Fettdystrophie] und Lymphogranulomatose im Verlaufe einer in Entwicklung befindlichen Syphilis). S. 244.

Die im Jahre 1926 als Hopkinscher Symptomenkomplex mit meningealer Reaktion, Liquorveränderungen vorgestellte (Ref. diese Wschr., 1926, Bd. 83, S. 1253), jetzt 56jähr. Pat. hatte unter spezifischer Behandlung eine Besserung der Erscheinungen gezeigt, war dann jedoch fortgeblieben. Jetzt findet sich eine hochgradige Atrophie der

Digitized by Google

Haut und des Unterhautfettgewebes an der oberen Körperhälfte, die in der Mitte in normale Haut übergeht. Die verdünnte Haut hat ein graues Aussehen, auf ihr zeitweise auftretende und wieder schwindende diffuse rote Flecke. An den Unterschenkeln neben Narben kleine, mit der Haut verschmolzene, undeutlich abzugrenzende Geschwülste, die als Gummen aufgefaßt werden und unter spezifischer Behandlung schwinden, ebenso Kopfschmerzen, Schwindel, Mattigkeit; WR war schwach positiv. An Brust und Rücken einzelne erbsengroße Knötchen; sie zeigen ein sehr dichtes, polymorphes Zellinfiltrat (von einfachen Lymphozyten bis zu sehr großen Mononukleären gehend), ganz ähnlich der Mycosis fungoides und der Lymphogranulomatosis. Im übrigen zeigt die veränderte Haut einen der Erythromelie ähnlichen Prozeß, jedoch mit geringerer Infiltration und ausgesprochenerer Sklerose. Die unzweifelhaft vorhandene Syphilis scheint, vielleicht über das Nervensystem oder die endokrinen Drüsen, zu den Hautveränderungen geführt zu haben. Wieweit zu der abortiven Lymphogranulomatose Beziehungen bestehen, muß dahingestellt bleiben.

Gougerot, Barthélemy u. P. Uhry: Dermatite polymorphe douloureuse de Brocq-Duhring: bulles et larges placards érythémateux. Les formes atypiques de la dermatite Brocq-Duhring (Dermatitis herpetiformis dolorosa Brocq-Duhring: Blasen und breite erythematöse Plaques. Die atypischen Formen der Dermatitis Brocq-Duhring). S. 251.

Erste Eruption einen Monat nach drei Einspritzungen von Diphtherieserum; am ganzen Körper breite erythematöse Plaques mit leicht erhabenen Rändern, Verdickung der Epidermis, ohne Schuppung, hervorgegangen aus Konfluenz kleiner erythematöser Papeln, ferner leicht juckende erbsengroße Blasen an den Seitenflächen des Halses und den Händen. Nach Eigenblutbehandlung zweimaliges Wiederaufflammen der örtlichen Erscheinungen mit besonders großen Blasen, Temperatursteigerung, ebenso Exazerbation schon nach geringen Stovarsoldosen. Milian tritt für die Salvarsanbehandlung der Duhringschen Krankheit ein; man darf sich durch starke Reaktionen nicht beirren lassen, verstärkte Salvarsandosen führen zur Heilung.

Gougerot u. R. Cohen: Erythème prémycosique avec phase bulleuse de dermatite polymorphe douloureuse de Brocq-Duhring (Prämykotisches Erythem mit zeitweiligen Blaseneruptionen der Dermatitis herpetiformis dolorosa Brocq-Duhring). S. 253.

Seit Jahren prämykotisches Erythem, das zeitweilig durch Schübe von typischen Blaseneruptionen der Dermatitis herpetiformis überdeckt wird. Unter Arsenbehandlung gehen diese zurück, das Erythem entwickelt sich weiter; hin und wieder treten noch vereinzelte Blasen auf.

Gougerot u. Burnier: Erythrodermie aurique; hémothérapie (Gold-Erythrodermie; Eigenblutbehandlung). S. 253.

6 Krisalbine-Einspritzungen wegen Lupus, danach mit Jucken verbundene Erythrodermie am ganzen Körper, besonders wie bei Goldausschlägen häufig, an den Händen. Heilung durch Eigenblutbehandlung (zweimal wöchentlich, im ganzen sechsmal).

Gougerot, Burnier u. Photinos: Eruption lichénoide (lichen plan déformé) et stomatite leucokératosique ulcéreuse auriques (Lichenoide Eruption [deformierter Lichen planus] und Stomatitis mit Leukokeratosen und Ulzerationen nach Goldbehandlung). S. 254.

Allochrysine-Einspritzungen wegen Tuberkulose; im Verlaufe der zweiten Serie lichenoides Exanthem an großen Teilen des Körpers, bestehend aus rundlichen, nichtpolygonalen, kaum hervorspringenden rötlichen oder veilchenfarbenen, leicht schuppenden, bisweilen glänzenden Papeln. Am Glied und Skrotum Kreise vom Aussehen eines Lichen annulatus, an den Handflächen ausgesprochene Schuppung, an den Lippen dicke Schuppen und Fissuren, an der Mundschleimhaut und Zunge gleichmäßiger, nicht retikulärer, festhaftender bläulich-weißer Überzug; darauf lentikuläre Erosionen sowie einige, stellenweise wuchernde lichenoide Papeln. Die Erscheinungen an der Mundschleimhaut sind nach Goldbehandlung bekannt. Milian hält einen Lichen planus, nicht eine toxische Eruption für vorliegend.

Gougerot, P. Blum u. Cousin: Un nouveau cas de verrucome avec adénite d'origine indéterminée à structure épithéliomatiforme curable par le 914 (Neuer Fall eines Verrukoms mit Drüsenschwellung, unbestimmbaren Ursprunges von epitheliomartiger Struktur, durch 914 heilbar). S. 255.

Neben dem Auge verruköse Läsion, ähnlich einer Tuberculosis verrucosa, leicht krustig, mit großen Papillen, umgeben von fünf kleinen trockenen Papeln; Drüsen-

Digitized by Google

schwellungen vor dem Ohr und am Kieferwinkel. Histologisch starke Infiltration von Lymph- und Bindegewebszellen, keine Riesenzellen, intensive papillomatöse Reaktion von epitheliomartigem Aussehen mit Hornkugeln. Ätiologisch nichts nachweisbar, auch keine für Syphilis sprechenden Befunde; trotzdem Behandlung mit 914, wonach langsames, aber vollständiges Schwinden. Es ist bereits eine Serie derartiger Verrukome parasitären, aber noch nicht näher bestimmbaren Charakters beobachtet worden, die durch 914 heilbar sind.

Gougerot u. Burnier: Erythème pigmentée en réseau papulo-squameux de la chaufferette siégeant à la face postérieure des mollets (Netzförmiges papulosquamöses pigmentiertes Erythem durch Heizkissen an der Hinterfläche der Waden). S. 256.

Nach häufigem Gebrauch eines Heizkissens wegen der großen Kälte Entwicklung der aus schuppenden Papeln bestehenden bräunlichen Pigmentierung mit zahlreichen unregelmäßigen Verästelungen. Nach Beseitigung der Ursache Zurückgehen der Intensität der Pigmentierung.

Lortat-Jacob, Fernet u. Y. Bureau: Atrophie cutanée avec sclérodermie, mélanodermie et concrétions calcaires (Hautatrophie mit Sklerodermie, Melanodermie und Kalkkonkrementen). S. 256.

Seit mehreren Jahren bestehende Hautatrophie und Melanodermie, Sklerodermie, im allgemeinen geringgradig, ausgeprägt beiderseits vor den Ohren; hier der bemerkenswerte Befund von Kalkkonkrementen, die in den Talgdrüsen zu entstehen scheinen, wofür an dieser Stelle befindliche typische Talgdrüsenzysten, auf dem Wege der Umwandlung in Kalk begriffene Zysten und fertige Kalkhaufen sprechen.

Rabut u. Guex: „Lichen ruber" et „lichen nitidus" associés (Vereinigung von „Lichen ruber" und „Lichen nitidus"). S. 261.

Am Penis kreisförmig angeordneter Lichen planus sowie Lichen der Mundschleimhaut, außerdem an der Vorhaut kleine, halbkugelige, glänzende Hervorragungen vom Charakter des Lichen nitidus.

Louste u. Lévy-Franckel: Pigmentation aréolaire avec hyperkératose (du type pigmentation des chaufferettes) chez une dysendocrinienne (Ringförmige Pigmentierung mit Hyperkeratose [vom Typus der durch Heizkissen hervorgerufenen] bei einer Kranken mit endokrinen Störungen). S. 262.

Die ringförmigen Pigmentierungen finden sich bei der Pat. ausschließlich an den Stellen, die den Strahlungen eines Gasheizofens ausgesetzt gewesen waren; es handelt sich hierbei wesentlich um infra-rote Strahlen. Durch die bei der Pat. nachweisbaren verschiedenen endokrinen Störungen (Thyreoidea, Ovarien) scheint eine Sensibilisierung der Haut für die Strahlen bewirkt worden zu sein.

Louste, Thibaut u. Caillian: Cas pour diagnostic. Lésion serpigineuse résistant à tous les traitements spécifiques, chez une ancienne syphilitique (Fall zur Diagnose. Serpiginöse Läsion, allen spezifischen Behandlungen widerstehend, bei einer alten Syphilitikerin). S. 262.

35 Jahre nach einer frischen Syphilis trat bei der Pat. ein einzelner kupferfarbener rundlicher Plaque mit peripherer schuppender Begrenzung auf, der sich unter verschiedenartiger spezifischer Behandlung kaum verändert, höchstens einen zunehmenden serpiginösen Charakter zeigt. WR negativ. Auch die in der Annahme einer Trichophytie eingeleitete Jodbehandlung hatte keinen Erfolg. Der histologische Befund spricht gegen spezifische Affektion.

Louste u. Thibaut: Ulcère tuberculeux de la langue chez un tuberculeux pulmonaire ancien syphilitique présentant de la sclérose linguale superficielle (Tuberkulöses Geschwür der Zunge bei einem Patienten mit Lungentuberkulose und alter Syphilis in Form von oberflächlicher Sklerose der Zunge). S. 265.

Die Entwicklung des tuberkulösen Geschwürs ist sicher durch die syphilitischen Veränderungen der Zunge begünstigt worden. Spezifische Behandlung blieb ohne Einfluß, Behandlung mit ultravioletten Strahlen wird in Aussicht genommen.

Milian u. Nativelle: Gangrène par artérite syphilitique (Gangrän durch syphilitische Arteritis). S. 267.

Gangrän des linken kleinen Fingers, an zwei anderen Fingern derselben Hand geringere Erscheinungen im Stadium der Zyanose und Asphyxie. Schmerzen fehlen, es sind keinerlei Erscheinungen vorausgegangen. Als einzige in Frage kommende Ätiologie muß Syphilis angenommen werden; zwar fehlt eine Anamnese und die WR ist negativ, doch bestehen Hyperkeratosen an den Handflächen mit tiefen Furchen, Onychie,

Digitized by Google

Argyllsches Zeichen, Leukoplakie. Salvarsanbehandlung übte günstigen Einfluß auf den Prozeß aus.

Milian u. Caroli: Artérite syphilitique des doigts (Syphilitische Arteritis der Finger). S. 267.

Gangränöse Stellen an drei Fingern der rechten Hand, geringe Schmerzen, niemals Paroxysmen wie bei Raynaud. WR positiv, bedeutende Besserung nach Einspritzungen von grauem Öl. Betroffen waren nur die Endglieder.

Caroli u. O. Kiamil: Un cas de bromide (Ein Fall von Bromausschlag). S. 269.

Am Unterschenkel umfangreicher infiltrierter Plaque von rötlich-bläulicher Färbung, mit leicht polyzyklischem Rande, bedeckt mit Pusteln, die eine übelriechende, eitrige Flüssigkeit entleeren. Brommedikation war vorausgegangen.

Sézary, A., u. A. Duruy: Sur le traitement du granulome annulaire par le vaccin de Vaudremer (Über die Behandlung des Granuloma annulare mit Vakzine Vaudremer). S. 270.

Die Vaudremersche Vakzine stellt eine Suspension granulierter, nicht azidophiler Formen des Tuberkelbazillus dar. Begonnen wurde mit 0,25 ccm und bei Erwachsenen bis auf 2 ccm gestiegen; mehrere durch Pausen von einem Monat unterbrochene Serien von 12 halbwöchigen Einspritzungen. Der Einfluß ist ein günstiger, doch erwiesen sich ältere Herde resistenter. Hudelo stellt die Erfolge denen auch durch nichtspezifische Methoden erzielten gleich und hält sie nicht für beweisend für die Auffassung des Granuloma annulare als eines wirklichen Tuberkulids.

Photinos, P.: Lichen spinulosus et pseudo-pelade Brocq (Lichen spinulosus und Pseudo-pelade Brocq). S. 273.

Es ist zu erwägen, ob die beiden bei der Kranken vereinten Affektionen auf eine einheitliche Ätiologie zurückzuführen sind.

Pinard, M., Cl. Gautier u. Rabut: Erythromélie de Pick-Herxheimer (Erythromelie Pick-Herxheimer). S. 276.

Die Kranke ist bereits vor Jahren mehrfach vorgestellt worden. Jetzt zeigen sich Läsionen an verschiedenen Stellen bei einer im ganzen atrophischen Haut. Keine Nagelveränderungen, keine sklerodermieartigen Erscheinungen, nur geringe keratotische Veränderungen an einzelnen Stellen. Syphilis nach der Familienanamnese wahrscheinlich. Keine endokrinen Störungen.

Galliot: Les syphilis à réaction de Bordet-Wassermann irréductibles. Comment les traiter? (Wie soll man die Syphilisfälle mit nicht beeinflußbarer WR behandeln?) S. 277.

Es ist die Frage, wie man sich in Fällen mehr oder weniger gut behandelter Syphilis ohne manifeste Erscheinungen, aber mit ständig positiv bleibender WR verhalten soll. Zwei Fälle, in denen nach energischen, erfolglosen Behandlungen schließlich nur jährliche, milde Kuren vorgenommen worden waren, gingen an Hirnerscheinungen zugrunde. Eine ausgedehnte Aussprache ergibt im Grunde keine positive Beantwortung der Frage. Liquoruntersuchung ist in derartigen Fällen vor allem erforderlich; bisweilen wird die WR ohne jede Behandlung negativ. Im übrigen werden innerliche Darreichung von unterschwefligsaurem Natrium oder Protojoduretpillen sowie hygienische Maßnahmen empfohlen.

Milian, Relias u. Kiamil: Trichophytie bulleuse due au „Trichophyton gypseum astéroides". Phénomène biotropique (Trichophytie mit Blasen infolge von „Trichophyton gypseum asteroides". Erscheinung von Biotropismus). S. 284.

Im Beginn hatten am rechten Unterarm zwei erythematös-schuppende Plaques bestanden; nach Anwendung einer mehrere Bestandteile enthaltenden Salbe stellten sich zahlreiche Blasen und Pusteln am ganzen Unterarm, spärlicher auch am linken Arm und am Halse ein. Kulturen von den Schuppen und dem Blaseninhalt ergaben Trichophyton gypseum asteroides. Es handelt sich nicht um artefizielle Reizung oder um Trichophytide, sondern um Biotropismus, vermutlich durch Menthol.

E. Levin-Berlin.

Digitized by Google

Mitteilungen aus der Literatur

Zirkulationsstörungen und Hämorrhagien

Boettiger, K.-Hamburg: Zur Kasuistik der Purpura fulminans. (Chir. Abt. Kinderhosp. d. Allg. Krankenh. St. Georg.) Arch. f. Kindhlk., 1928, Bd. 85, H. 3/4, S. 239.

Von den eigentlichen Purpuraerkrankungen hebt sich ein Krankheitsbild ab, das wegen des Fehlens der Schleimhautblutungen und der infausten Prognose bei enorm foudroyantem Verlauf keinem Typus der mannigfachen hämorrhagischen Diathesen zugeteilt werden kann. Boettiger beschreibt einen dieser seltenen Fälle ausführlich. Im Anschluß an ein ganz geringfügiges Trauma traten bei einem 4jähr. Kinde ausgedehnte Ekchymosen an den Extremitäten auf, die durch kein Mittel zum Stillstand zu bringen waren; auch Bluttransfusion vom Vater half nicht. Am vierten Tage trat der Exitus letalis ein. Die Sektion hatte bezüglich der Krankheitsursache ein völlig negatives Ergebnis. Die mehrfach vor dem Tode angestellten Blutuntersuchungen hatten außer mäßiger Lymphopenie und Thrombopenie nichts Pathologisches ergeben. Das Kind hatte sich in und unter die Haut der Extremitäten verblutet; Schleimhautblutungen fehlten völlig, nirgends waren Zeichen von Thrombose oder Embolie festzustellen. Aus allen diesen Gründen deutet Boettiger den Fall als Purpura fulminans, wie sie Henoch zuerst beschrieben hat. Witte-Kassel.

Roberts, G. H.: Idiopathic Haemorrhage in the Newborn (Idiopathische Hämorrhagie beim Neugeborenen). Brit. m. J., 1929, Nr. 3549, S. 68.

Bei einem anscheinend gesund geborenen Knaben konstatierte R. 20 Stunden nach der Geburt einen intensiven Kollaps durch Hämatomese und Melaena neonatorum. Injektion von 6 ccm des väterlichen Gesamtblutes und wiederum von 10 ccm 6 Stunden später in die Brustmuskulatur bei innerlicher Verabreichung von Gelatin 1,8, NaCl 0,12, Aq. dest. 75,0 brachte Genesung. A. Philippi-Bad Salzschlirf.

Spiro, K.-Basel: Mutterkornpräparate und Gangrän. (Physiol. chem. Anst. d. Univ.) Med. Welt, 1929, Nr. 2, S. 41.

Vom Standpunkt der Toxikologen tritt Verf. den in letzter Zeit aufgetauchten Behauptungen entgegen, daß man im Puerperium nach Sekale-Verabreichung puerperale Gangränfälle beobachtet haben will. Die echte Mutterkorngangrän besteht in einem trockenen Brand ganzer Zehen und Finger, mitunter auch an den Ohren und der Nase. Von den beschriebenen Fällen sieht Verf. keinen einzigen als beweisend für eine Mutterkorngangrän an; alle betreffen Puerperae mit septischen Erscheinungen, bei denen auch ohne Anwendung von Mutterkorn ziemlich häufig Gangrän auftritt. Bei richtiger Dosierung ist die Gefahr einer Schädigung durch Sekale-Behandlung nicht zu befürchten. H. Ress-Dessau.

Handwerck, C.-München: Extremitätengangrän Jugendlicher. M. m. W., 1928, Nr. 46, S. 1960.

Beschreibung eines Falles mit schweren vasomotorischen Störungen der oberen rechten Extremität, der dem Krankheitsbild der Thromboangiitis obliterans Buerger nahesteht. Das Arterienrohr war streckenweise deutlich verdickt, peripherwärts war eine Pulsation nicht vorhanden, dementsprechend war die Haut auch blaß und kühl, und es bestanden hochgradige Schmerzen im Bereich der erkrankten Partie. Diese Attacken wiederholten sich häufig und traten vor allem bei Anstrengungen der Hand und bei Kälteeinwirkungen auf. Beim letzten Anfall kam es zur Thrombose der A. brachialis mit schwersten Zirkulationsstörungen, die erst nach Ausbildung von Kollateralen gebessert wurden. Der immer wieder eintretende Rückgang der Erscheinungen wird dahingehend gedeutet, daß eine organische Affektion auszuschließen ist, sowie daß alles für eine reine funktionelle Vasokonstruktion spricht. Verf. reiht das Krankheitsbild unter die Affektionen der Extremitätenarterien Jugendlicher ein, die über kurz oder lang zur Gangrän führen können. B. Peiser-Berlin.

Thermische und traumatische Hautschädigungen

Makai, E.-Budapest: Über Lipogranulomatosis subcutanea. Kl. W., 1928, Nr. 49, S. 2343.

An Hand einiger Krankengeschichten beschreibt Verf. ein eigenartiges Krankheitsbild, das in kleinen, etwa bohnengroßen Knötchen besteht, die scheinbar spontan auf-

Digitized by Google

treten. Mit Lues oder Tuberkulose hat das Krankheitsbild nichts zu tun. Die Lokalisation ist meistens subkutan, manchmal in einem engeren Zusammenhang mit der Oberhaut, in einem Falle auch intramuskulär. In manchen Fällen sind die Knötchen von fester, manchmal von erweichter Konsistenz oder zystenartig mit krümeligem, teils verflüssigtem viskösem Inhalt, der die Fettreaktion gibt. Histologisch handelt es sich um ein entzündliches Granulationsgewebe mit massenhaften, um Gewebslücken lokalisierten Riesenzellen. Die Gewebslücken entsprechen in ihrer Form Fettkristallen. Eine sehr starke Wucherung zeigen die Kapillaren. Da es sich demnach um ein durch den Reiz eines irgendwie modifizierten Fettkörpers entstandenes Granulationsgewebe handelt, schlägt Verf. für dies Krankheitsbild den Namen „Lipogranulomatosis subcutanea" vor. Ätiologisch kommen Traumen irgend welcher Art (Blutungen, Injektionen), toxische Einflüsse, Zirkulationsstörungen und wohl auch hormonal bedingte Konstitutionsfaktoren in Frage.
E. Langer-Berlin.

Traitement des brûlures graves par jet de vapeur ou explosion du chaudière (Behandlung von schweren Verbrennungen, durch Dampfstrahl oder Kesselexplosion verursacht). Presse méd., 1929, Nr. 4, S. 60.

Bei jeder schweren Verbrennung vermeide man toxische Substanzen, mache nur selten — wenn möglich nur alle 2—3 Stunden — Verbände. Verbrannte Extremitäten werden lokal in 2—3‰iger Kal.-perm.-Lösung gebadet, andere Körperteile mit gleicher Lösung gewaschen. Die Gaze muß gut durchtränkt, aber auch gut ausgerungen sein. Die Lösung ist in dieser Konzentration nie toxisch, kann selbst auf 4‰ erhöht werden. Während der ganzen Erkrankung und Rekonvaleszenz muß darauf geachtet werden, daß Komplikationen als Folgen der Verbrennung, wie Syndaktylie, Ankylosen, narbige Verwachsungen usw., verhindert werden.
H. Colman-Berlin.

Gillerson u. Epstein-Lipetzk: Die Behandlung von Verbrennungen mit Naphthalinsalbe. Wratschebnaja Gaseta, 1928, Jg. 32, S. 1646. (Russisch.)

Empfehlung von 5—10%iger Naphthalinsalbe, hergestellt mit weißer oder gelber Vaseline bei Verbrennungen II. und III. Grades.
A. Jordan-Moskau.

Ekzem, Rosacea

Stern, C.-Düsseldorf: Sind Diätkuren bei Hautleiden gerechtfertigt? (Hautkl. d. Med. Akad.) Med. Welt, 1929, Nr. 1, S. 6.

Verf. macht auf den Zusammenhang zwischen Hauterkrankung und Gesamtstoffwechsel aufmerksam. Das Ekzem wird von diesem Gesichtspunkt aus in „saure" und „alkalische" eingeteilt, wobei die azidotischen Fälle zu überwiegen scheinen. Da an der Neutralisierung der Säuren die Eiweißkörper direkt beteiligt sind oder sekundär in Mitleidenschaft gezogen werden, wird bei Diätkuren im wesentlichen die Eiweißzufuhr geändert. Die Beeinflussung des Säuren- und Basenhaushaltes geht also über den Eiweißstoffwechsel. Das Problem, Ekzematiker durch Diätkuren nicht nur vorübergehend zu beeinflussen, sondern die Reaktion des Organismus dauernd zu ändern, ist nach wie vor ein unerreichtes Ziel.
H. Ress-Dessau.

Psoriasis.

Jakuner-Odessa: Ein Fall von atypischer suppurativer Psoriasis vulgaris. Westnik Sowremenasi Medicini, 1928, Nr. 22.

Ein Fall von suppurativer Psoriasis vulgaris Zumbusch bei einem Manne, welche lange für ein chronisches Ekzem gehalten wurde. Der Ausschlag verschwand unter der üblichen Behandlung mit Salben.
A. Jordan-Moskau.

Erythrodermien, Dermatitis exfoliativa, Pityriasis

Ruthardt, M.-Berlin-Weißensee: Beitrag zur Abgrenzbarkeit der Erythrodermia desquamativa (Leiner) von der exsudativen Diathese. (Säuglingskrankenhaus.) Arch. f. Kindhlk., 1928, Bd. 85, H. 3/4, S. 221.

An der Hand von 36 eigenen Fällen sucht Ruthardt die Frage zu beantworten, ob die Erythrodermia desquamativa (Leiner) eine Krankheit sui generis oder eine besonders schwere Form der exsudativen Diathese ist. Er hat besonders nach zwei Seiten hin Untersuchungen angestellt, die ihm für diese Frage von Bedeutung zu sein scheinen. 1. Die weitere Entwicklung von Kindern, die eine E. d. L. durchgemacht haben, spricht dafür, daß diese Krankheit nicht zur exsudativen Diathese gerechnet werden kann. Es

Digitized by Google

fand sich unter den weiter beobachteten Kindern mit E. d. L. ein geringerer Prozentsatz mit exsudativen Manifestationen als der Norm entspricht. 2. Die Prüfung der Quaddelresorptionszeiten bei Säuglingen ergibt, daß Kinder, die eine Leinersche Krankheit überstanden haben, annähernd normale Quaddelzeiten aufweisen, während Kinder mit exsudativer Diathese deutlich verkürzte Quaddelzeiten erkennen lassen. Das von einigen Autoren behauptete Fehlen von Eosinophilie bei der Erythrodermia desquamativa Leiner wird von anderen bestritten; Ruthardt selbst hat in dieser Hinsicht keine eindeutigen Resultate erhalten. Das so gut wie immer völlige Ausbleiben von Rezidiven bei der Leinerschen Krankheit stellt für R. einen weiteren Grund dar, diese Krankheit von der exsudativen Diathese abzutrennen, bei der die Prognose hinsichtlich der Rückfälle ja sehr wenig günstig sei. Die Arbeit bringt sorgfältige Tabellen über die weitere Entwicklung und über die Quaddelzeiten bei den Kindern mit Erythrodermia desquamativa Leiner. Witte-Kassel.

Belichtungs- und Ernährungsstörungen

Said Djemil: Pathogénie de la pellagre (Pathogenese der Pellagra). Lyon méd., 1928, Nr. 53, S. 753.

Die Theorie der Pellagra als einer Infektionskrankheit kann nicht aufrechterhalten werden, da sich bei Untersuchungen von Militär zeigte, daß die Offiziere von der Krankheit verschont blieben, und daß, als sie in Beirut, wo Pellagra früher unbekannt war, eingeschleppt wurde, nur die ärmere Bevölkerung erkrankte. Diese Tatsachen weisen schon auf besondere Ernährungsverhältnisse hin, und es ist leicht zu erkennen, daß ein Vitaminmangel zugrunde liegt; so konnten auch durch Zuführung vitaminreicher Nahrung weitgehende Heilungen erzielt werden. Ebenso kann auf diese Weise auch eine erfolgreiche Prophylaxe ausgeübt werden. Ferner bestätigen diese Auffassung experimentelle Untersuchungen mit entsprechender Ernährung bei weißen Mäusen. Für die Entstehung der Pellagra ist jedoch nicht ausschließlich der Mais verantwortlich zu machen, und wo Mais dafür in Frage kommt, handelt es sich nicht um eine einfache Zeïnintoxikation; maßgebend ist der Mangel an Vitaminen, und zwar vorwiegend der Gruppe A und B. E. Levin-Berlin.

Machwiladse, N.-Tiflis (Georgien): Über die Endemie der Pellagra in Georgien. (II. Med. Kl. d. Georgischen Staatsuniv.) Arch. f. Schiffs- u. Tropenhyg., 1928, Bd. 33, H. 1, S. 18.

Die Pellagra ist in Georgien (Kaukasus) eine endemische Krankheit und ist dort am meisten verbreitet, wo die Ernährung am mangelhaftesten ist (West-Georgien). Die Bauern von West-Georgien genießen eine einseitige pflanzliche Nahrung, arm an tierischem Eiweiß und Fett. Verf. lehnt die Avitaminose ab. Sehr gründliche klinische Beobachtungen bei 75 Fällen von Pellagra, davon 55 Frauen. Die Krankheit bewegt sich meist in periodischen Verschlimmerungen im Frühling und in Remissionen während des Winters. Charakteristisch sind die Erytheme auf den Handrücken und im Gesicht. Viele Kranke klagen über ein Gefühl des Brennens im Munde und verstärkte Speichelabsonderung. P. Unna jr.-Hamburg.

Hauterscheinungen bei Erkrankungen innerer Organe und endokrinen Störungen

Bienenfeld, B.: Über die Verteilung des Hautikterus. W. kl. W., 1928, Nr. 49, S. 1685.

Bemerkungen zu der gleichnamigen Mitteilung von Kovacs, der feststellte, daß beim Ikterus eine distal abwärts abnehmende Verfärbung erkennbar ist, für die er eine befriedigende Erklärung zu geben nicht in der Lage ist. Verf. weist auf ähnliche Beobachtungen von Schick und Meyerhofer bei der Ausbreitung der Gelbsucht Neugeborener hin, sowie auf die Angaben von Pirquet über die zeitliche und örtliche Entwicklung der Hautveränderungen bei mit solchen einhergehenden Erkrankungen (Masern). Immer läßt sich ein Ausbreiten vom Zentrum nach der Peripherie hin beobachten, und zwar erscheinen die ersten Veränderungen in Gebieten, die den großen Gefäßen naheliegen, und sind dort am intensivsten. Die Größe der Gefäßversorgung und die Entfernung von dem Herzen spielen dabei eine ausschlaggebende Rolle. Pirquet erklärte diese Erscheinung der Abnahme des Masernexanthems an Dichte und Stärke

Digitized by Google

vom Zentrum zur Peripherie durch eine vom Zentrum zur Peripherie abnehmende Absättigung der Gewebe mit im Blut zirkulierenden Antitoxinen, und auch Mayerhofer faßte diese Beobachtungen von einem einheitlichen Gesichtspunkt aus auf, indem er der Ansicht Ausdruck gab, daß im allgemeinen die Saftversorgung tierischen und menschlichen Gewebes mit Farb- und Nährstoffen und Enzymen dieser Regel der „fraktionierten" Absättigung vom Zentrum zur Peripherie zu folgen scheine.

B. Peiser-Berlin.

Holboll, S. A.: Ein mit synthetisch dargestelltem Thyroxin behandelter Fall von Myxödem. Hosp. tid., 1928, Jg. 71, Nr. 41, S. 1119.

Bei einer 38jähr. Frau, die seit etwa Jahresfrist zunehmende myxödematöse Erscheinungen dargeboten hatte, wurde bei der Verabreichung von täglich 3 Tabletten des Rocheschen Thyroxins zu 0,001 g im Laufe von 7 Wochen ein auffallender Erfolg erzielt. Das Gesamtaussehen besserte sich in ausgesprochener Weise; der Grundumsatz stieg von 60,1% auf 102,9%, die Pulsfrequenz von 58—60 auf 84 und das Gewicht nahm von 57,5 kg bis 48 kg ab. Der Hämoglobingehalt des Blutes stieg von 52% auf 84%, und es fand eine Zunahme der roten Blutkörperchen von 2,72 Millionen auf 4,62 Millionen statt. Die Haut verlor ihre trockene Beschaffenheit; es stellte sich erneutes Haarwachstum ein, und die Diurese stieg von 700 ccm auf 1800 ccm im Tage. Zu beachten ist der Umstand, daß von dem synthetisch dargestellten Thyroxin in diesem Falle das Zehnfache des glandulären Präparates verabreicht wurde.

A. Philippi-Bad Salzschlirf.

Benigne Neubildungen und Mißbildungen

Sklawunos, Th. G.-München: Ein Beitrag zur Histobiologie des Molluscum contagiosum. Über ein solitäres exulceriertes Molluscum contagiosum der Oberlippe, ein Lippenkarzinom vortäuschend. (Path. Inst. d. Krankenh. München-Schwabing.) Virch. Arch., Bd. 270, H. 1, S. 70.

Bei einer 29jähr. Frau wurde ein Oberlippentumor entfernt, der zunächst bei der histologischen Untersuchung als Karzinom imponierte, sich aber weiterhin als Molluscum contagiosum herausstellte, das der Diagnose Schwierigkeiten bereitete, weil der Herd nicht an der Oberfläche lag, sondern unter einem Ulkus in der Tiefe versunken erschien, umgeben von einer Zone von Granulationsgewebe. Eine solche entzündliche Reaktion von seiten des Korium ist bekanntlich etwas durchaus Ungewöhnliches. Verf. glaubt, daß diese Reaktion erst sekundär, nachdem die Moll.-Effloreszenz etwas älter geworden ist, aufgetreten ist und ihre Entstehung einerseits einer Umstimmung im biologischen Verhalten des Erregers im Sinne eines pathologischen Desmotropismus, andererseits einem gesteigerten Empfindlichkeitszustand des Bindegewebes verdankt. Verf. geht ferner auf eine eigenartige Veränderung des färberischen Verhaltens der Molluskumkörperchen ein, die in einem Umschlag von Azidophilie in Basophilie bei zunehmendem Alter bestehen. Endlich ist bemerkenswert, daß später bei dem 8 Monate alten Sohn der Patientin ebenfalls Mollusken auftraten; eine Übertragung durch die Mutter war ausgeschlossen, da die Exzisionswunde bei der Geburt des Kindes bereits rezidivfrei geheilt war. Verf. nimmt deshalb Vererbung einer Disposition an. — Ref. darf vielleicht darauf hinweisen, daß er (siehe Zadek, Arch. f. Derm., Bd. 149) einen sehr ähnlichen Fall veröffentlicht hat, der der Kenntnis des Verf. entgangen ist.

Fr. Wohlwill-Hamburg.

Regressive Störungen und Atrophie

Davies, J. H. Twiston: Treatment of Lupus Erythematosus with Gold Compounds (Behandlung von Lupus erythematosus mit Goldpräparaten). Brit. m. J., 1929. Nr. 3548, S. 12.

Verf. hat 9 Fälle von verschiedener Schwere mit Krysolgan behandelt, von denen er 6 als geheilt bezeichnet. Er gab im allgemeinen 3 Serien von Injektionen mit einer Anfangsdosis von 0,0045 g und allmählicher Steigerung bei 8tägigen Pausen bis auf 0,075 g bei der 8. Einspritzung. Nach einer 4wöchigen Pause begann dann eine 2. Serie von 8 Injektionen in der Stärke von 0,045—0,12 g. Nach wiederum 4wöchiger Pause wurde dann eine Serie von 4 Injektionen zu 0,01 g mit 8tägigen Pausen wie vorher gegeben. Mit Sanocrysin hat D. auch, aber weniger erfolgreich, gearbeitet.

A. Philippi-Bad Salzschlirf.

Digitized by Google

Maligne Neubildungen

Pigalew, I. A.-Leningrad: Über den Mechanismus der Entstehung von „Teerkrebs". (Abt. d. exper. Neuropath. d. staatl. Inst. f. exper. Med.) Z. exper. M., Bd. 63, H. 5/6, S. 662.

Es ist von russischen Forschern experimentell festgestellt, daß chemische Substanzen mit konstanten die Nervenstämme entlanglaufenden zentripetalen Strömungen in entsprechende Hirnsegmente gelangen und dann an der Peripherie dieses Abschnittes Erscheinungen hervorrufen können, welche selbständige lokale Krankheitsprozesse vortäuschen. Es ist nun bekannt, daß der Teerkrebs nicht immer nur lokal an der Reizstelle sich entwickelt, sondern vielfach auch an anderen Stellen und in inneren Organen. Man erklärte dies immer mit „Allgemeinwirkungen" des Teers, ohne weiter zu definieren, wie diese allgemeinen Wirkungen zu denken sind. Verf. versuchte nun experimentell zu ergründen, in welcher Weise die Fortleitung der schädigenden Substanzen entlang den Nervenstämmen und die Einbringung von Teer direkt in das Zentralnervensystem die Entstehung des Teerkrebses beeinflußt. Ausgehend von dem Gedanken, daß die lange Latenzzeit bis zur Entwicklung des Teerkrebses zweifellos für eine seitens der Nerven zu vermittelnde „vorbereitende Arbeit" ausgenutzt wird, unternahm es der Verf., durch direkte Einbringung von Teer in das Gehirn von Versuchstieren bei gleichzeitiger Anwendung lokaler Teerpinselungen der Haut die Schnelligkeit und Intensität der Krebsbildung vergleichend zu studieren. An einer Versuchsreihe von 80 Kaninchen (40 Versuchs- und 40 Kontrolltiere) ergab sich, daß bei den Versuchstieren, bei welchen durch Subokzipitalstich stark verdünnte Teeremulsion in den Subarachnoidalraum injiziert worden war, die Entwicklung von Papillomen am Ohr nach lokalen Teerpinselungen bedeutend schneller und intensiver erfolgte, als bei den nur lokal gepinselten, aber nicht zentral injizierten Kontrolltieren. Durch die direkte Einbringung der schädigenden Substanz in das Nervenzentrum, wird nach Ansicht des Verf. schneller jener Reizzustand der Nervenzellen erreicht, der sich in atypischen Epithelwucherungen an der Peripherie auswirkt, als wenn das schädigende Virus erst von der Peripherie auf neurolymphatischem Wege seinen Weg zum Zentrum nimmt. Mit ähnlichen Methoden wurde auch ein Unterschied der lokalen Reaktion an der Magenschleimhaut bei zerebral vorbehandelten Tieren und bei Kontrolltieren nachgewiesen. Versuche, Epithelwucherungen an der Schleimhaut anderer Bauchorgane hervorzurufen, die keine gerade Verbindung auf neurolymphatischem Wege mit dem Zentralnervensystem besitzen (wie z. B. Dünn- und Dickdarm) waren erfolglos. Wenn die anatomische Integrität der Nervenbahn zwischen Reizort und zentralem Nervensystem durch Zerschneidung der Nerven unterbrochen wurde, konnte kein Teerkrebs am Reizort erzeugt werden. Entsprechende Versuche führten am Kaninchenohr nach Durchschneidung der Ohrnerven und an der Submukosa des Magens nach Durchschneidung der Nervi vagi niemals zur Entstehung von Epithelwucherungen. O. Grütz-Elberfeld.

Zenker, R.-München: Über Teerkarzinom mit langer Latenzzeit. (Path. Inst. d. Univ. München.) Z. Krebsforschg., Bd. 28, H. 2, S. 121.

Während jahrelange Latenzzeiten bei der menschlichen Krebsentstehung seit langem bekannt sind, wie z. B. bei den Paraffinarbeitern, die vielfach noch viele Jahre nach Aufgabe ihrer schädigenden Berufsarbeit an Karzinom erkranken, sind derart lange Latenzzeiten bei der experimentellen Krebserzeugung bisher nicht beobachtet. Verf. berichtet nun über Befunde an einem Kaninchen, das erst 2 Jahre nach Aufhören der Teerpinselungen am Ohr dortselbst an einem ulzerierenden Plattenepithelkrebs mit Metastasen in den regionären Lymphdrüsen und inneren Organen erkrankte. Also auch bei Tieren läuft manchmal, ebenso wie beim menschlichen Paraffinkrebs, nach Aufhören des schädlichen Reizes der Krankheitsprozeß (wohl im Sinne einer chronischen Entzündung) weiter, um schließlich zur Krebsbildung zu führen. Die beim Menschen erwiesene Fernwirkung chemischer Stoffe in Hinsicht auf die bösartige Geschwulstbildung konnte indessen beim Tier bisher nicht mit genügender Sicherheit festgestellt werden. O. Grütz-Elberfeld.

Bisceglie, V.-Modena: Über die Beziehungen zwischen gewächsbildender Wirkung des Teers und Gewächsimmunität. (Inst. f. allg. Path. d. Königl. Univ.) Virch. Arch., Bd. 270, H. 1, S. 57.

Die Untersuchungen über die Frage, ob Teerbehandlung gegen eine neue Teergeschwulst oder gegen eine Geschwulstübertragung schützt oder gar dafür sensibilisiert, haben bisher ein einheitliches Ergebnis nicht gehabt. Verf. betont, daß eine Immuni-

Digitized by Google

sierungswirkung nur bei Resorption von Tumormaterial zu erwarten ist; es kommt also sehr auf Dauer der Behandlung und Zeitpunkt der Untersuchung an. Dementsprechend ergaben seine Mäuseversuche, daß kurze Teerbehandlung in der fraglichen Richtung gänzlich wirkungslos ist. Wurden die Mäuse dagegen 3 Monate lang der Teerwirkung ausgesetzt und 15 Tage nach deren Beendigung mit Adenokarzinom geimpft, so ging die Impfung nur in 72% der Mäuse (gegenüber 100% der Kontrollen) an, die Latenzzeit bis zum Angehen des Impftumors war in den positiven Fällen meist ausgesprochen länger, die Wucherungstendenz geringer als bei den Vergleichstieren.

Fr. Wohlwill-Hamburg.

Kreuzwendedich von dem Borne, G. A.-Leyden: Teerpinselungsversuche auf mit Trypanblau gespeicherte Mäuse. (Path. Inst. d. Reichsuniv.) Krkh.-Forschg., Bd. 6, H. 6, S. 431.

Wenn man auf Mäuse, die mit Trypanblau hochgespeichert sind, Blastome verimpft, so beobachtet man ein zunehmend schlechter werdendes Wachstum der Blastomzellen. Zur Beantwortung der Frage, wie der Einfluß der Trypanspeicherung auf die durch Teerpinselung erzeugten Geschwülste sich auswirken würde, wurden mit Trypanblau vorbehandelte Mäuse den üblichen regelmäßigen Teerpinselungen unterworfen. Ergebnis: Es gelang bemerkenswerterweise überhaupt nicht, bei den so vorbehandelten Tieren Geschwulstbildung zu erzeugen.

O. Grütz-Elberfeld.

Freifeld, H.-Moskau: Bösartiges Wachstum bei Lymphogranulomatose. (Ein Beitrag zur Frage des bösartigen Wachstums.) (Obuch-Inst. z. Erforschg. d. Berufskrankheiten.) Virch. Arch., Bd. 270, H. 1, S. 179.

Zwei Fälle mit ausgesprochen tumorartigem Wachstum. Im ersten Beteiligung der Haut in Knötchenform, Verwachsung mit den darunter gelegenen Lymphknoten. Histologisch: Perivaskuläre lymphogranulomatöse Wucherungen in der Haut, leukämischen entsprechend, auch bezüglich des Eindringens der Zellen in die Blut- und Lymphbahnen. Dieses und die Kolonisierung verschleppter Zellen kann wohl als Beweis bösartiger Atypie bezeichnet werden. Morphologisch ist allerdings der Unterschied gegenüber malignen Tumoren schwer zu präzisieren. Abweichungen des Stoffwechsels (Warburg: Überwiegen der Glykolyse) und chemisch-physikalische Besonderheiten (E. Bauer: Verminderung der Oberflächenspannung) sind die Gebiete, auf denen die grundlegenden Unterschiede zu suchen sind.

Fr. Wohlwill-Hamburg.

Mund und Nase

Morgan, J. D.: The Treatment of Malignant Neoplasms in the Mouth (Die Behandlung bösartiger Neubildungen der Mundhöhle). J. amer. Roentgenol., 1928, Bd. 20, Nr. 5, S. 452.

Der Strahlenbehandlung geht eine sorgfältige Munddesinfektion und roborierende allgemeine Behandlung voraus bzw. parallel. In jedem Fall wird eine Probeexzision meist mit Diathermie vorgenommen. Die Strahlenbehandlung besteht in einer ausgedehnten Röntgenbestrahlung der Lymphwege und Lymphdrüsen bei 200 KV., 12 MA. und 6 mm Al.-Filter. Nach der Pfahlerschen „Sättigungsmethode" wird die Erythemdosis für 8—10 Tage aufrechterhalten. Örtlich werden emanationshaltige Goldkapillaren angewandt von 0,3 mm Wandstärke, die in das Gewebe versenkt werden, wobei als durchschnittliche Dosis 60 mestd. pro 1 ccm gilt. In einzelnen Fällen wird auch eine Elektrokoagulation vorgenommen. Bei der Behandlung der Schmerzen erwies sich die Nervenresektion mehrfach als günstig. In der Aussprache wird von verschiedenen Seiten, z. B. von Pfahler auf die erfreulichen Resultate der Radiumbehandlung bei Mundkarzinomen, bei denen dieser die örtliche Behandlung von außen vorzieht, hingewiesen.

Holthusen-Hamburg.

Cade, Stanford: Radium Therapy of Cancer of the Buccal Cavity (Die Radiumbehandlung des Karzinoms der Mundhöhle). Lancet, 1929, Nr. 5497, S. 8.

Die Erfahrungen der letzten Jahre haben gezeigt, daß primäre Karzinome der Zunge in einem großen Prozentsatz der Fälle durch Radiumanwendung zum Schwinden gebracht werden können. Die besten Erfolge geben frühe, operable Fälle; aber bei inoperablen Fällen handelt es sich meist nur um vorübergehende lokale Beseitigung. Wiederholte Bestrahlungen sind öfter erforderlich und geben auch manchmal gute Resultate. Die Wirkung der Bestrahlung hängt nicht allein von der Beeinflussung der Zellen ab, auch der Zustand des Stromas spielt eine Rolle: Die Prognose ist schlecht, wenn die Gewebe ödematös oder durch bestehende Fibrose narbig sind. Die anzuwen-

Digitized by Google

dende Technik hängt von dem Sitze der Erkrankung ab. Die interstitielle Bestrahlung besteht in der Einführung von Radiumsalz oder Radiumemanation in Platinnadeln; sie eignet sich für kleine Tumoren, die leicht zugänglich sind. Beim Gaumen, Uvula, gewissen Typen der Wangen- und Lippenepitheliome erfolgt die Applikation in vulkanisierten Platten, deren Form dem Fall angepaßt ist. Die sekundären Lymphdrüsen werden von der Hautfläche aus bestrahlt. Zunächst erfolgt die Behandlung des primären Herdes; 2—3 Wochen später werden die Lymphdrüsen chirurgisch oder mit Radium oder kombiniert behandelt. Einige z. T. bunte, sehr gute Abbildungen geben Zeugnis von dem Werte der Behandlung. F. Juliusberg-Braunschweig.

Chavarria, A. Pena, u. E. G. Nauck-San José (Costa Rica): Zur Rhinosklerom-verbreitung in Mittelamerika. (Hospital San-Juan de Dios.) Arch. f. Schiffs- u. Trop.-Hyg., Bd. 33, H. 1, S. 12.

Angaben über das Vorkommen von Rhinosklerom in Mittelamerika und Columbien. Die Krankheit soll nach Angabe der Verff. vorzugsweise bei Indianern vorkommen, die in nichttropischen kalten Gebirgsgegenden leben. In Costa Rica, wo das indianische Element fehlt, ist die Krankheit relativ selten. Beschreibung von 2 Fällen aus Costa Rica, welche durch kombinierte Behandlung von Röntgenbestrahlungen und Injektionen einer 5%igen Lösung von Tartarus stibiatus geheilt wurden. Der erste Fall zeigte die Krankheit im Beginn, beim zweiten Fall dagegen handelte es sich um eine seit 5 Jahren bestehende knotige Verdickung und Verhärtung der Nasenschleimhaut. Die derben fleischigen Geschwulstmassen haben die Nasenöffnung völlig verschlossen; auch die Oberlippe ist in den Knotenprozeß mit einbegriffen. Heilung durch 45 intravenöse Tartar.-stib.-Einspritzungen und 11 Röntgenbestrahlungen. Genaue Beschreibung des histologischen Befundes: Außer Plasmazellen zeigen sich viele Russekörper, welche offenbar nichts anderes sind wie hyalin entartete Plasmazellen. Mikuliczzellen spielen eine untergeordnete Rolle, dagegen finden sich größere und kleinere Bazillenhaufen frei zwischen den hydropischen Zellen. Die Kultur des Bazillus gelingt leicht, wenn man aus der Tiefe von frisch exzidiertem Material verimpft. Die Kapselbazillen wachsen auf Agar mit dicken weißlich opaken schleimigen Kolonien. Überimpfungen auf Nasenschleimhaut, Hornhaut und Bauchfell von Meerschweinchen und Eichhörnchen verliefen negativ. Die kombinierte Behandlung ist der chirurgischen überlegen.

P. Unna jun.-Hamburg.

Waloschien-Woronesh: Das Sklerom im Woroneshschen Gebiet und in SSSR. Wratschebnoje Delo, 1928, Nr. 24.

Verf. lenkt die Aufmerksamkeit auf die Zunahme des Scleroma respiratorium in SSSR., besonders seit dem Weltkrieg. Die Anzahl der in Rußland seit 1866 veröffentlichten Fälle beträgt nach der Rechnung des Verf. 977, so daß diese unheilbare Krankheit ernste Beachtung verdient. Besonders gefährdet sind: Weißrußland, Wolhynien, das Dnjestrbassin, Nordkaukasien und die zentralen Schwarzerdegebiete.

A. Jordan-Moskau.

Tagesgeschichtliche Nachrichten

Ernannt: Prof. Ernst Delbanco zum leitenden Arzt der dermatologischen Abteilung am Krankenhaus Hamburg-Barmbeck.

Gewählt: Dr. Gaston Milian zum Präsidenten der Société française de Dermatologie et de Syphiligraphie an Stelle des zurückgetretenen Dr. Lucien Hudelo, jetzigem Ehrenpräsidenten;

Prof. Carlos Chagas, Direktor des Instituts Oswaldo Cruz in Rio de Janeiro zum Mitglied der Akademie der Wissenschaften in Lissabon.

Gestorben: Dr. Paul Parisot, Chef des städtischen Gesundheitsamtes in Nancy.

Dr. Townsend W. Thorndike, Professor der Dermatologie an der Tufts Medical School in Boston. R.

Nachdruck (auch des Abschnittes „Tagesg. Nachr.") ist ohne Genehmigung des Verlegers nicht erlaubt

Verantwortlich für die Redaktion: für Originalabhandlungen und T. N.: Prof. Dr. J. H. Rille, Leipzig, Johannisplatz 1. Für den Referatenteil: Dr. Fritz Callomon, Dessau

Digitized by Google

Dermatologische Wochenschrift

Nr. 35 (Bd. 89) 31. August 1929

Aus der Dermatologischen Abteilung des Städtischen Krankenhauses Wiesbaden

Ein neuer Beitrag zur Frage der örtlichen Amyloidosis der Haut

Von

Dr. C. Gutmann

Mit 4 Abbildungen im Text

In mehreren Arbeiten habe ich im ganzen vier Fälle von disseminierter, knötchenförmiger, gleichzeitig mehr oder minder lebhaft an einen Lichen chronicus Vidal anklingender Amyloidose der Haut ohne allgemeine Amyloidosis beschrieben. Schon bei Besprechung des ersten dieser Fälle und dann immer wieder habe ich betont, daß diese Fälle als Repräsentanten einer besonderen Form der örtlichen Hautamyloidosis bewertet werden müßten, und in meiner letzten Veröffentlichung über diesen Gegenstand, in der Festschrift für E. Hoffmann [1]), vorgeschlagen, diesem Krankheitsbild den Namen: Amyloidosis localis cutis nodularis et disseminata beizulegen. Es ist sehr wohl möglich, daß, abgesehen von einem Falle von Königstein und den zwei Amyloidfällen Juliusbergs, von denen der jüngstbeobachtete jetzt auch ausführlich mitgeteilt ist [2]), doch auch der eine oder andere von den fünf Amyloidfällen, die Freudenthal [3]) in verschiedenen Sitzungen der Schles. Dermatolog. Gesellschaft in den Jahren 1926 u. 1928 vorgestellt bzw. besprochen hat, in diese Amyloidgruppe hineingehört. Ein sicheres Urteil darüber ist aber angesichts der Kürze, mit der die Fälle in den Versammlungsberichten wiedergegeben sind, nicht zu fällen, vielmehr muß die in Aussicht gestellte ausführliche Darstellung der Beobachtungen im Arch. f. Derm. abgewartet werden. Ich selbst habe bisher keinen weiteren Fall dieser Art gesehen, konnte aber zwischenzeitlich zwei Fälle mit Amyloidablagerung in den obersten Schichten der Kutis untersuchen, die klinisch oder histologisch oder nach beiden Richtungen sehr erheblich von dem, was ich bisher aus eigener Anschauung vom Amyloid der Haut kannte, und außerdem auch noch voneinander abweichen. Beide Umstände dürften ihre genaue Schilderung durchaus gerechtfertigt erscheinen lassen.

Der eine davon, der aus allerjüngster Zeit stammt, wurde gelegentlich der gemeinsamen Tagung der niederländischen und rhein.-westfäl.

[1]) Derm. Zschr., Bd. 53, S. 235. — [2]) Derm. Zschr., Bd. 52, S. 1. — [3]) Zbl. f. Hautkr., Bd. 20, S. 26; Bd. 27, S. 469; Bd. 29, S. 608; Bd. 29, S. 768.

Digitized by Google

Dermatologen in Köln am 25. u. 26. Mai 1929 kurz vorgewiesen, der andere bereits zweimal 1928 besprochen bzw. vorgestellt[1]).

Was zunächst Fall 1, den ich Kollegen HASSELMANN von hier verdanke, anbetrifft, so kann eine einwandfreie Vorgeschichte von ihm infolge der unzuverlässigen und sich auch widersprechenden Angaben der jetzt 71jähr. Kranken nicht gegeben werden. Nur soviel ist sicher, daß die ersten Anfänge des jetzigen Hautleidens rund 6 Jahre zurückliegen, und daß in dieser Zeit vielfach an ihm herumbehandelt wurde. Über die Art und Weise der Entwicklung der Affektion jedoch und über die angewandten Behandlungsmethoden vermag Pat. nichts Verwendbares auszusagen. In dem erkrankten Hautbezirk stellt sich schon seit langem gelegentlich, in letzter Zeit sehr häufig das Gefühl starken und lang dauernden Brennens ein, so daß die Kranke dadurch bisweilen sogar im Schlafe gestört wird.

Der klinische Befund war Mitte Mai 1929 folgender: An der Streck- und Ulnarseite des rechten Daumens besteht ein zusammenhängender Krankheitsherd, der auf dem Daumenrücken eine Längenausdehnung von etwa 3 cm hat und distalwärts nicht ganz an den Nagel heranreicht. Hier im distalen Abschnitt ist die Haut an vielen Stellen mit mehr oder minder dicken, mehr oder weniger festhaftenden, im ganzen trockenen Krusten bzw. Schuppen von schmutziggrauer Farbe bedeckt. Die dazwischen gelegenen Hautstellen erscheinen etwas verdickt, meist blaßrot, in der nicht ganz scharf abgesetzten Randzone da und dort auch mehr bräunlich verfärbt. Die Hautoberfläche ist hier leicht uneben, manchmal auch etwas rauh, und zugleich ist diese ganze Hautpartie von einigen verhältnismäßig tiefen Furchen bzw. Rhagaden in querer Richtung durchzogen. Weiter proximalwärts tritt die Schuppenbildung, besonders nach der Ulnarseite hin erheblich zurück, oder fehlt auch völlig, so daß hier die vorhin erwähnte Verdickung der Haut besonders deutlich in Erscheinung tritt. Noch weiter handwärts schließt sich eine narbig veränderte Hautpartie von weißlicher Farbe und unregelmäßiger Form an, die z. T. unmittelbar in die normale Haut übergeht, z. T. von unscharf gegen die Umgebung abgegrenzten, im übrigen wechselnd breiten und gestalteten Randzonen umschlossen ist, die wenig Borken und außerdem bräunlich gefärbte, leicht rauh sich anfühlende Hautstellen aufweisen. Ganz ähnlich liegen die Verhältnisse an der Ulnarfläche des Daumens. Die Krustenbildung ist hier wieder eine recht beträchtliche, und die Grenzlinie zwischen kranker und normaler Haut ist wie überall nicht völlig scharf gezogen. Bei Glasdruck sind nirgendwo mit einiger Sicherheit Infiltrate, sei es in diffuser oder in Fleckform, nachweisbar (Abb. 1).

Abb. 1. Amyloidosis cutis (r. Daumen)

Dies das klinische Bild des Falles. Ich konnte ihn nirgends so recht unterbringen. Am ehesten rechnete ich noch mit der Möglichkeit einer Tuberkulose oder noch mehr mit dem Vorliegen einer präkanzerösen Dermatose. Im übrigen erhoffte ich Klärung der Situation von der histologischen Untersuchung, die allerdings nur an einem kleinen Stückchen des an der Ulnarseite des Daumens gelegenen Anteiles des Krankheitsherdes, das eine schuppenbedeckte und schuppenfreie Zone umfaßte, durchgeführt werden konnte.

Die Epidermis weist folgende Beschaffenheit auf: Die Hornschicht ist nur an ganz wenigen Stellen annähernd normal. Allermeist besteht eine mehr oder minder mächtige Hyper- oder Parakeratose oder auch beides. Dabei sind die aufgetürmten Hornlamellen locker gefügt. Ein Stratum lucidum ist nirgends nachweisbar. Die Körnerschicht ist streckenweise vorhanden, aber nirgends verbreitert; vielfach, insbesondere unter-

[1]) Zbl. f. Hautkr., Bd. 27, S. 739 u. Bd. 29, S. 13.

Digitized by Google

halb parakeratotischer Partien, fehlt sie gänzlich. Das Rete ist überall sehr erheblich gewuchert, und auch die Reteleisten nehmen an diesem Vorgang teil und reichen infolgedessen vielfach recht tief in die Kutis hinein. Die Zellen des Stratum spinosum haben sehr oft eine durchaus unregelmäßige Form, und fast nirgends sind noch Interzellularbrücken festzustellen. An einzelnen Punkten ist diese Unregelmäßigkeit ganz besonders ausgesprochen, und hier finden sich dann auch vereinzelte epitheliale Riesenzellen und besonders zahlreiche, z. T. pathologische Mitosen, die auch sonst im Rete reichlich vorhanden sind. Was schließlich die Basalzellen betrifft, so sind sie sehr pigmentarm und lassen öfters die Zylinderform und die Pallisadenstellung vermissen, insbesondere im Gebiet stärkerer Veränderungen der Stachelzellenschicht. Überall jedoch ist die Grenze zwischen Epidermis und Bindegewebe eine absolut scharfe.

Bezüglich der Kutis ist zunächst zu bemerken, daß die Papillen fast überall nach allen Richtungen mehr oder minder beträchtlich vergrößert sind. Gelegentlich ist das aber auch nicht der Fall, sondern es überdacht alsdann ein mehr oder weniger breites Epithelband die Papillen, von dem aus nur kurze interpapilläre Epithelzapfen in die Kutis hineinziehen. Das Stratum papillare und die sich anschließende Zone des Stratum reticulare lassen ziemlich zahlreiche erweiterte bzw. klaffende Gefäße erkennen, deren Endothelien z. T. gewuchert sind.

Abb. 2. VAN GIESON-Färbung. Die hellen Partien in der Papillar- und Subpapillarschicht sind Amyloid

Außerdem sieht man in diesen Gebieten zerstreut in relativ großer Zahl nur mäßig sich färbende Kerne von mannigfacher, ja bizarrer Gestalt, die teils von keinerlei Protoplasma umgeben erscheinen, teils Zellen angehören, die gleichfalls vielfältige Formen darbieten. Gelegentlich stößt man aber auch auf eine Ansammlung von Lymphozyten in Streifen- oder mehr Knötchenform. Alle diese Kerne und Zellen liegen nun eingebettet in eine Substanz, die auf Jod nicht anspricht, mittels Jod + Schwefelsäure zum großen Teil wenigstens einen braun- bzw. schmutzigvioletten Farbenton annimmt, durch Methyl- und auch Gentianaviolett, besonders bei Zusatz von wenigen Tropfen einer 5% igen Oxalsäurelösung, leuchtend rot und bei Anwendung des VAN GIESONschen Gemisches schwach graugelblich bis ausgesprochen gelb gefärbt wird (Abb. 2). Diese Substanz ist nicht von homogener Beschaffenheit, auch tritt sie nicht in Gestalt von größeren Blöcken in Erscheinung, sondern sie besteht, wie sich das besonders deutlich in Präparaten, die mit Methyl- oder Gentianaviolett behandelt sind, erkennen läßt, aus größeren und kleineren Schollen. Was die Orte der Ablagerung dieser Massen betrifft, so sind das die Regio papillaris und die anstoßenden

Digitized by Google

Abschnitte der Pars reticularis; in letzterer liegen sie auch sehr häufig unterhalb der interpapillären Epithelzapfen. Keine Stelle des exzidierten Hautstückchens ist völlig frei davon. In den tieferen Schichten der Kutis und im Grenzgebiet zwischen ihr und der Subkutis — weiter erstreckt sich die Exzision nicht — ist auch nicht eine Spur von dieser Substanz zu entdecken, ebensowenig zwischen den Retezellen oder in noch höheren Schichten der Epidermis. Innerhalb dieser Massen ist das elastische Gewebe völlig geschwunden, und selbst in denjenigen Teilen der Regio papillaris und reticularis, die noch relativ frei davon sind, stößt man nur noch da und dort auf ein feines, kaum gefärbtes elastisches Fäserchen.

Zusammenfassend läßt sich also sagen, daß hier ein einzelner Krankheitsherd von mäßigem Umfange besteht, der im Laufe von Jahren, mithin in ausgesprochen chronischer Weise, sich entwickelt hat. In seinem Bereich ist die Haut leicht verdickt und rosa gefärbt und an vielen Stellen mit meist ziemlich dicken schmutzig-grauen Krusten bedeckt. Subjektiv ist häufig Brennen, bisweilen in fast unerträglichem Ausmaße, vorhanden. Die histologischen Charakteristika sind hinsichtlich der Epidermis: Hyperkeratose, Parakeratose und Akanthose sehr erheblichen Grades, hinsichtlich der Kutis: keine irgendwie ins Gewicht fallenden entzündlichen Erscheinungen, dagegen auf die obersten Lederhautschichten beschränkte Ablagerung im allgemeinen recht erheblicher Mengen einer scholligen Substanz, die ihrem ganzen färberischen Verhalten nach nur als Amyloid oder zum mindesten als ein ihm sehr nahestehender Körper angesprochen werden muß. Daran ändert nichts, daß die Jodreaktion negativ ausgefallen ist und die Färbung mit Kongorot fehlt, auf deren Ausführung ich deshalb verzichtete, weil mir nur Paraffinschnitte zur Verfügung standen und mir an solchen in meinen Amyloidfällen noch niemals diese Färbung in einwandfreier Weise gelungen war.

Versucht man nun den ganzen Fall zu deuten, so stellen sich dem erhebliche Schwierigkeiten in den Weg, so einfach auch an sich die Dinge zu liegen scheinen. Kein Zweifel kann ja natürlich darüber aufkommen, daß der Fall mit jenen Fällen von knötchenförmiger, disseminierter Amyloidose der Haut, die ich eingangs noch einmal kurz hervorhob, trotz mancher übereinstimmender Züge in den histologischen Bildern, nicht das mindeste zu tun hat. Ebenso zweifellos ist es wohl, daß es sich hier nur um eine örtliche, d. h. auf das Hautorgan und dazu noch auf einen sehr engen Bezirk desselben beschränkte Amyloidose handeln kann. Dafür spricht entschieden neben dem dauernd vortrefflichen Allgemeinzustand der jetzt 71jähr. auch die Tatsache, daß entgegen den Hautbefunden bei allgemeiner Amyloiderkrankung die tieferen Schichten des Bindegewebes von der Amyloidablagerung völlig verschont geblieben sind. Das anscheinend völlige Parallelgehen der Epithelveränderungen und der Amyloidinfiltration der Kutis ließe natürlich, ohne den Verhältnissen meines Erachtens Zwang anzutun, die Auffassung zu, daß beide Dinge auch zueinander gehörten; die Gesamtheit der Veränderungen würde alsdann ein untrennbares Ganzes bedeuten, und es würde also hier eine

Digitized by Google

neue Form von lokaler Amyloidosis der Haut vorliegen. Aber ebenso gut möglich wäre es selbstverständlich, daß die Amyloidablagerung dem Epithelumbau gefolgt sein könnte, somit einen sekundären Zustand darstellte. Bis zu einem gewissen Grade ließe sich in diesem Sinne sehr wohl die Tatsache verwerten, daß hier die Veränderungen an der Epidermis viel hochgradiger sind und weit mehr ins Pathologische hinüberspielen als bei den früher von mir untersuchten Fällen. Nach ihrer ganzen Art und Beschaffenheit könnte man durchaus zu der Diagnose: Präkanzeröse Dermatose gelangen, und es ließe sich dann unser Fall evtl. jenen Beobachtungen FREUDENTHALS[1]) anreihen, in denen er bei Epithelwucherung aufweisenden Prozessen (Epitheliomen, Kerat. sen., Verr. sen.) vor allem in der Gesichtshaut älterer Personen Amyloid bzw. einen ihm nahestehenden Körper in den entsprechenden obersten Kutisschichten feststellen konnte. Aber selbst angenommen, die Dinge hätten sich in unserem Falle so entwickelt, so harrte alsdann immer noch die Frage der Lösung, welche besonderen Bedingungen hier die Infiltration mit Amyloid bewerkstelligten, während sie in unzähligen anderen Fällen von Epithelwucherungen mannigfacher Art einschließlich Karzinom eben doch ausbleibt. Nach alledem erscheint es mir unmöglich, eine ganz klare Vorstellung von dem Werden unseres Falles zu gewinnen und sich nach irgend einer Richtung hin bezüglich seiner Deutung absolut festzulegen, ich möchte aber doch hiermit erklären, daß ich mehr zu der zuletzt dargelegten Auffassung hinneige.

Fall 2, zu dessen Beschreibung ich nunmehr übergehe, wurde mir im März 1928 von Kollegen JUNGERMANN hier zur Begutachtung zugeschickt. Der damals 60jähr. Herr gab an, daß sich die ersten Anfänge seines jetzigen Hautleidens vor rund $1^1/_2$ Jahren bemerkbar gemacht hätten, und zwar in Form allerkleinster, bräunlicher Fleckchen an der Beugefläche des linken Handgelenkes. Sehr bald habe sich da und dort eine rötliche Verfärbung größerer Hautflächen eingestellt, über deren Entwicklung er jedoch nichts genaues sagen könne. Von dieser letzteren Veränderung, die einen immer größeren Umfang im Verlaufe der Zeit angenommen habe, seien in der Hauptsache die Füße ergriffen. Auch entstünden innerhalb dieser Partien seit langem ziemlich oft Blasen, die schnell und ohne Überbleibsel abheilten. Daneben seien an den Füßen aber auch jene braunen Fleckchen aufgetaucht, und ebenso auch an der Beugeseite des rechten Vorderarmes. Der Ausschlag mache ihm außer geringem Jucken keine Beschwerden, auch habe sein Allgemeinbefinden seit Auftreten des Ausschlages in keiner Weise Not gelitten.

Der am 15. III. 1928 erhobene Befund, der sich übrigens, wie vorweg bemerkt sei, bis Ende Mai 1929, also im Verlaufe von 14 Monaten, nicht merklich geändert hat, war folgender: An der Beugefläche des linken Handgelenkes ist die Haut in Gestalt eines unregelmäßigen Bandes, das unmittelbar oberhalb des Daumen- und Kleinfingerballens beginnt und in querer Richtung etwa 5 und in der Längsrichtung des Armes etwa 2 cm mißt, diffus blaß- oder auch mehr bräunlichrot verfärbt und zeigt hier, abgesehen von einer etwas stärkeren Furchenbildung, sonst eine glatte Oberfläche. Bei Glasdruck bleiben vielfach schmutziggelbliche oder auch mehr bräunlichgelbliche, zugleich verwaschene Fleckchen zurück. Weiter oberhalb ist die Rot- bzw. Rotbraunverfärbung größerer Bezirke nur hier und da vorhanden. Statt dessen sieht man in ziemlich großer Zahl stecknadelspitz- bis höchstens kleinstecknadelkopfgroße, braunrote, meist kaum erhabene und vielleicht eben fühlbare Fleckchen, die stellenweise, z. B. über der Ulna und vor allem über dem Radius, so dicht stehen, daß sie zu größeren Flecken zusammengeflossen erscheinen. Auch hier ist die Haut streckenweise ein wenig stärker gefeldert als in der Norm. Über den Fleckchen selbst ist an der Oberhaut keine Veränderung wahrnehmbar. Die am weitesten ellenbogenwärts vorgeschobenen Effloreszenzen sitzen etwa 10—11 cm von der Hand-Vorderarmgrenze entfernt. Diese

[1]) Zbl. f. Hautkr., Bd. 20, S. 26 u. Bd. 29, S. 100.

Digitized by Google

Veränderungen finden sich auch an der Radial- und Ulnarseite des Handgelenkes. Blasen bestehen im Augenblick nicht.

Ganz ähnliche Verhältnisse liegen rechterseits vor, nur sind hier die Veränderungen viel weniger stark ausgesprochen. Vor allem fehlt eine blaßrote, bandförmige Zone an der Beugefläche des Handgelenkes, auch sind Radial- und Ulnarseite desselben erscheinungsfrei. Die Hauptmasse der Fleckchen hat ihren Sitz im radialen, aber auch im ulnaren Anteil der Beugefläche des Handgelenkes und der anschließenden Abschnitte des Vorderarmes. Zum Teil sind auch an diesem Arme die Fleckchen zu größeren Herden von unregelmäßiger Umgrenzung zusammengetreten. Der ausgedehnteste Krankheitsherd, über dem Radius gelegen, hat eine Längenausdehnung von über 4 und eine Breitenausdehung von etwa $1^1/_2$ cm. Auch an diesem Arm macht der Prozeß etwa 10 cm oberhalb der Handvorderarmgrenze halt. Auf diese Seite wurden im Gegensatz zur linken noch niemals Bläschen beobachtet.

Abb. 3. Amyloidosis cutis (r. Fuß)

In viel ausgedehnterem Maße sind die Füße erkrankt. Was zunächst den rechten anlangt, so ist die Haut am Rücken sämtlicher Zehen über große Strecken blaßrot verfärbt, stellenweise mit einem Stich ins Livide. Im Bereiche der 2. bis 4. Zehe erstreckt sich diese Verfärbung in unregelmäßiger Begrenzung auch noch ein Stückchen auf den Fußrücken. Sie findet sich auch, von dem verfärbten Abschnitte der großen Zehe durch eine ziemlich breite normale Zone getrennt, am Fußrücken nahe dessen innerem Rande und reicht in Form eines lateralwärts zackig begrenzten Streifens bis nahe an den Reihen heran (Abb. 3). Mitte und lateraler Teil des Fußrückens sind von dieser Veränderung fast frei, lassen dafür aber, vor allem in den an die verfärbten Hautpartien angrenzenden Bezirken, die an den Vorderarmen beschriebenen braunroten Fleckchen erkennen, die hier z. T. größeren Umfang zeigen oder auch mehr der Form einer knötchenförmigen Prominenz sich nähern. Die blaß- bis lividrote Verfärbung besteht weiterhin auch in einzelnen Abschnitten an der Streck- und Innenseite des Fußgelenkes und am inneren Fußrand bis etwa zur Ferse hin, in letzterer Gegend lediglich als ganz schmaler, unregelmäßiger Streifen. Auch hier wieder stößt man auf jene braunroten Fleckchen und Stippchen, teils fernab von den diffus verfärbten Zonen. So sieht man sie insbesondere auch am Fußgelenk und ober- und unterhalb von ihm fast in der ganzen Zirkumferenz des Fußes bzw. Unterschenkels. Besonders reichlich stehen sie unterhalb und vor- und rückwärts des äußeren Knöchels, über dem obersten Teil der Achillessehne und oberhalb des Reihens mit Ausnahme der Mittellinie. Am rechtem Malleolus internus ein eben stecknadelkopfgroßes, prall gefülltes Bläschen in einer diffus blaßrot verfärbten Hautpartie.

Am linken Fuße hat die Rotverfärbung größerer Hautbezirke einen wesentlich geringeren Umfang. Mehr oder minder große Hautabschnitte, z. B. an den Zehen, am Fußrücken und an der medialen Seite des Fußgelenkes, ferner die Gegend der Achillessehne sind nicht nur davon, sondern auch von rotbraunen Fleckchen frei. Diffus blaß- bis lividrot zeigt sich in besonders großem Umfange die Haut an der Streckseite des Fußgelenkes und ober- und unterhalb desselben. Die Verfärbung nimmt hier stellenweise die ganze Breite des Fußes ein und erstreckt sich in distal-proximaler Richtung über etwa 11 cm. Die Oberfläche ist hier streckenweise etwas stärker gefeldert. Fleckchen-, aber auch mehr knötchenförmige Effloreszenzen sitzen in großer Zahl beispielsweise am Fußrücken nahe den Zehengrundgelenken, vor allem in dem an die große Zehe sich anschließenden Abschnitte. Verhältnismäßig viele Fleckchen auch in der Gegend des inneren Knöchels und in dem ihm benachbarten Teil des inneren Fußrandes. An der lateralen Seite des Fußgelenkes wenige Gebilde dieser Art, im

Digitized by Google

wesentlichen drei kleinere Gruppen bildend, nämlich eine unterhalb des Knöchels, eine zweite etwa zwei querfingerbreit oberhalb und eine dritte dicht rückwärts von ihm. Im ganzen genommen ist die Zahl der Fleckchen wesentlich geringer als rechts. Zur Zeit nirgends eine Blase. Die Fußsohle gleich der rechten von völlig normaler Beschaffenheit.

Innerhalb der diffus verfärbten Hautstellen an den Füßen sind mittels Phaneroskops mehr oder minder deutlich Infiltrate in Gestalt kleiner, braungelblicher, verwaschener Flecke zu erkennen. Auch konnte in ihrem Bereiche, gleichwie an der Beugefläche des linken Handgelenkes, im Verlaufe der Beobachtung wiederholt das Aufschießen von prallen Blasen bis zu etwa 1 cm Durchmesser festgestellt werden.

Für die mikroskopische Untersuchung stand je ein kleines Stückchen Haut von der Beugefläche des rechten Vorderarmes und aus der Gegend des rechten inneren Fußknöchels zur Verfügung. Ersteres umschloß einige isoliert stehende Fleckchen, letzteres entstammte einer diffusrot verfärbten Zone und enthielt zugleich jenes oben erwähnte Bläschen.

Abb. 4. Schnitt durch einen großen, bräunlichen Fleck an der Beugeseite des Vorderarmes. Färbung nach VAN GIESON. Alles leicht grau bis ganz hell Erscheinende zwischen Epidermis und entzündlicher Infiltration, innerhalb und dicht unterhalb letzterer und außerhalb des Fleckes ganz links im Bild sind Amyloid. Die hellen streifigen Partien in der Kutis sind kein Amyloid

Die kleinen Fleckchen haben folgenden histologischen Aufbau: Die Epidermis ist fast überall unverändert, hier und da machen sich die ersten Anfänge einer Hyperkeratose und auch Ankanthose bemerkbar. Die Papillen sind verstrichen oder nur noch andeutungsweise vorhanden. Sämtliche untersuchten Fleckchen werden von einem Haarfollikel oder einem Schweißdrüsenausführungsgang oder auch von zwei solchen Gebilden durchzogen. In den obersten Kutisschichten besteht eine meist recht erhebliche, in der Hauptsache lymphozytäre Zellinfiltration, die fast nirgends bis an die Epidermis heranreicht; vielmehr bleibt eine mehr oder minder breite Zone unterhalb des Epithels davon frei, die von einer nach VAN GIESON grau bis gelblichgrau sich färbenden Masse angefüllt ist. Diese Substanz ist aber da und dort auch in kleinerer Menge zwischen die Zellinfiltrate eingelagert, und keineswegs selten stößt man auf sie auch unterhalb der letzteren. Schließlich trifft man diesen Körper, wenn auch nur selten und in geringer Menge, auch abseits der Fleckchen im Bereiche sonst völlig intakt erscheinender Haut an. An allen diesen letzterwähnten Lokalisationsstellen färbt sich diese Substanz nach VAN GIESON häufig mehr ausgesprochen gelb (Abb. 4). Sie fehlt völlig

Digitized by Google

in den tieferen Schichten der Kutis, ebenso in der Subkutis, und ferner auch innerhalb der Epidermis. Innerhalb dieser Massen sieht man nun, insbesondere in den zwischen dem Deckepithel und dem entzündlichen Infiltrat gelegenen Teilen, verhältnismäßig recht viele rundliche bis spindelförmige, aber auch ganz mißgestaltete, Kernfarbstoffe nur schwach annehmende Kerne, die teils Gefäßendothelien, teils Fibroblasten und anderen nicht recht rubrizierbaren Zellen zugehören, z. T. aber auch völlig des Protoplasmas ermangeln. Die Massen, die, wie Betrachtung mit stärkerer Vergrößerung ergibt, einen ausgesprochen scholligen Charakter haben, färben sich mit Eosin schwach rosarot, werden mit Jod + Schwefelsäure braunviolett oder auch mehr schmutzigviolett und erhalten durch Färbung mit Methyl- bzw. Gentianaviolett einen leuchtendroten Farbenton. Die Jodreaktion fällt negativ aus, und Kongorot nimmt die Substanz nur in ganz geringem Grade sowohl im Paraffin- als auch im Gefrierschnitt an. Das elastische Gewebe ist innerhalb der Massen und der Zellinfiltrate fast restlos zugrunde gegangen.

Die Untersuchung des diffusrot gefärbten Hautstückchens deckt nun dem Wesen nach die gleichen Verhältnisse auf. Die Epidermis ist auch hier in der Hauptsache unverändert und weist nur hier und da geringgradige Akanthose und Hyperkeratose auf. In den an sie angrenzenden Kutisschichten finden sich vielfach mehr oder minder umfangreiche, meist ziemlich umschriebene Lymphozytenanhäufungen, die jedoch nirgends so stark ausgebildet sind als im Bereiche der Fleckchen. Man begegnet auch hier, freilich seltener, jenen größeren, blaß sich färbenden Kernen der verschiedensten Gestalt. Ferner sind, wie in den Schnitten vom Arm, in den obersten Abschnitten der Kutis jene scholligen Massen nachweisbar und mit denselben färberischen bzw. chemischen Eigenschaften ausgestattet, aber man findet sie hier auch oft abseits von zelliger Infiltration an scheinbar völlig normalen Stellen. In zahlreichen Schnitten liegen die Dinge so, daß kaum irgendwo noch ein kleiner Bezirk völlig frei von dieser Substanz ist. Gelegentlich liegt sie zweifelsohne einmal etwas tiefer als in den braunen Armfleckchen, doch sind auch hier weder in den tieferen Kutisschichten und im Grenzgebiet von Kutis und Subkutis — bis dahin erstreckt sich nur die Exzision —, noch im Bereiche der Epidermis die geringsten Spuren davon zu sehen.

Die kleine Blase hat im allgemeinen ihren Sitz zwischen Horn- und Körnerschicht, hier und da aber bildet nicht die letztere, sondern ein Teil der ersteren den Blasengrund. Die die Blasendecke bildenden Hornlamellen sind z. T. noch kernhaltig. Der Inhalt der Blase ist seröser Natur, zellige Elemente fehlen fast völlig in ihm. Die Befunde unterhalb der Blase weichen, abgesehen von einer gewissen Streckung des Papillarkörpers und Vorwölbung des Epithels gegen das Bindegewebe hin, in nichts von denen an anderen Schnittstellen ab.

Für das elastische Gewebe gilt das bei der Beschreibung der Schnitte vom Vorderarm darüber gesagte.

Versucht man nun, dieses ausführlich wiedergegebene Krankheitsbild zusammenfassend mit knappen Strichen zu zeichnen, so könnte das vielleicht wie folgt geschehen. In der verhältnismäßig kurzen Zeit von knapp $1\frac{1}{2}$ Jahren entwickelt sich an den Beugeflächen beider

Digitized by Google

Handgelenke und oberhalb davon, außerdem auch an beiden Fußrücken einschließlich Zehen und im Bereiche der Fußgelenke, ein Exanthem, das zusammengesetzt ist einerseits aus ganz kleinen, höchstens knapp stecknadelkopfgroßen, braunroten Fleckchen oder auch wenig vorspringenden Knötchen, auf der anderen Seite aus blaß- bis livid-, gelegentlich auch mehr bräunlichroten Verfärbungen der Haut von mannigfacher Größe und Form. Letztere Partien neigen zur Blasenbildung. Die histologischen Merkmale sind: Innerhalb der Epidermis keine nennenswerten Abweichungen von der Norm. In den obersten Kutisschichten einschließlich Papillarkörper die Zeichen einer banalen Entzündung, daneben auch Vermehrung der fixen Bindegewebszellen usw. und schließlich, dem Ganzen eine besondere Note verleihend, Ablagerung scholliger Massen in reichlicher Menge, die angesichts ihrer chemischen bzw. färberischen Qualitäten nur Amyloid oder etwas ihm sehr ähnliches sein können. Die Amyloidablagerung in den Flecken und Knötchen zeigenden Hautpartien in der Hauptsache an diese Gebilde gebunden, in den diffus erkrankten Zonen dagegen offenbar in deren ganzer Ausdehnung vorhanden, ziemlich oft ohne sonstige Veränderungen an Epidermis und Kutis. Keine weitere Zunahme der Erscheinungen während einer Beobachtungsdauer von mehr als einem Jahr. Keine nennenswerten subjektiven Beschwerden vorhanden. Allgemeinzustand des jetzt 61jähr. Trägers der Affektion unverändert vortrefflich.

Als ich diesem nach meinem Dafürhalten ebenso interessanten als eigenartigen Falle zum ersten Male gegenüberstand, wußte ich auf Grund des klinischen Bildes allein nicht das geringste mit ihm anzufangen und wagte es nicht, auch nur irgend eine Vermutung zu äußern. Die histologische Untersuchung brachte sofort eine gewisse Klärung der Situation insofern, als sich überraschender Weise, wie ja geschildert, überall in den obersten Bindegewebslagen Amyloid in reichlicher Menge nachweisen ließ. Dieser Amyloidablagerung gegenüber traten die übrigen Befunde, d. h. die geringfügigen Abweichungen von der Norm an der Epidermis und die entzündlichen Vorgänge in der Kutis neben der Kern- und Zellvermehrung innerhalb des Amyloids durchaus in den Hintergrund, so daß sofort die Vorstellung in mir Raum gewann, es könnte in diesem Falle die Ablagerung des Amyloids das erste sein, was sich in den erkrankten Hautpartien für unser Auge wahrnehmbar abspielt. Mit dieser Vorstellung stand durchaus im Einklang die unbestreitbare Tatsache, daß hier ziemlich häufig Amyloid auch dort aufgefunden werden konnte, wo andere Veränderungen völlig vermißt wurden, also innerhalb allem Anschein nach intakter Hautregionen. Es ist somit meines Erachtens bis zu einem gewissen Grade wahrscheinlich, daß die Amyloidinfiltration hier, ja vielleicht auch in anderen Fällen von Hautamyloidose, den primären Vorgang darstellt. Die Anhäufungen von Lymphozyten könnten und müßten alsdann als Abwehrreaktion gegenüber dem im Sinne eines Fremdkörpers wirkenden Amyloid angesehen werden, und die gerade eben angedeuteten Epidermisveränderungen als eine Folge der durch die entzündlichen Infiltrate und vor allem durch

Digitized by Google

die Amyloidablagerung veränderten Zirkulationsverhältnisse in der Kutis. Durch eine solche Auslegung des pathologischen Geschehens ist selbstverständlich auch nicht das geringste gewonnen für die Erledigung der weiteren Frage, warum es denn überhaupt zur Aus- und Abscheidung von Amyloid kommen mußte. Sie bleibt einfach ungelöst.

Im übrigen bedarf es keiner näheren Erörterung, daß dieser zweite Fall mit dem eingangs beschriebenen nichts zu schaffen hat. Lediglich die Amyloidablagerung verbindet sie miteinander, die auch hier nach Lage der Dinge wohl nicht Teilerscheinung einer allgemeinen Amyloidose sein kann. Auch erscheint es mir unmöglich, ihn den früher von mir beschriebenen Fällen von disseminierter Hautamyloidose an die Seite zu stellen. Natürlich wäre man, wenn wir einmal nur die rotbraunen Knötchen und Fleckchen ins Auge faßten, an sich durchaus berechtigt, von einer disseminierten Amyloidose zu sprechen, aber diese Gebilde haben, bisher wenigstens — die Beobachtungsdauer beträgt allerdings erst etwas über ein Jahr —, eine Fortentwicklung zu derben hyperkeratotischen Knötchen oder Knoten, wie sie jenen früher beschriebenen Fällen eigen sind, nicht im mindesten erkennen lassen. Vor allem jedoch passen die Verfärbungen größerer Hautbezirke in den verschiedenen Nuancen des Rot insbesondere an den Füßen unserer Patienten und die Neigung dieser Gebiete zu Blasenbildung in keiner Weise in das Krankheitsbild der Amyloidosis nodularis disseminata hinein.

Hält man nun weiter in der immer noch sehr spärlichen, in den letzten Jahren außer durch Juliusberg nur noch durch Freudenthal bereicherten Amyloidliteratur Umschau nach einem Falle, der mit unserem zuletzt beschriebenen identisch sein oder ihm doch nahe stehen könnte, so scheint mir dies Bemühen vergeblich zu sein. Ich glaube nämlich nicht, daß unser und folgender Fall Freudenthals[1]), über den bisher leider nur ein äußerst knapper Bericht vorliegt, ohne weiteres in einen Topf geworfen werden dürfen, obwohl gewisse verwandte Züge vorhanden sind. Die kurzen Angaben über Freudenthals Kranken, die ich wörtlich wiedergebe, werden das zeigen: „76jähr. Mann. Angeblich nach Unfall vor einigen Jahren entstanden. Beide Fußrücken, einschließlich Zehen, bedeckt von netzförmig verflochtenen, 1 bis 3 mm breiten, rötlichen bis blaurötlichen, stellenweise etwas glänzenden, mitunter leicht schuppenden Streifen; in den Maschen linsengroße, weißliche, meist leicht atrophische Haut. Histologisch: mäßiges Lymphozyteninfiltrat, reichlich Amyloid im Papillarkörper." Ich komme mithin, zum mindesten vorläufig, d. h. so lange kein ausführlicher Bericht über diesen Freudenthalschen Fall vorliegt, zu der Annahme, daß die an zweiter Stelle von mir mitgeteilte Beobachtung in der Amyloidliteratur bisher für sich allein dasteht.

Nachtrag: Während der Drucklegung dieser Arbeit ließ es sich ermöglichen, noch zwei Hautstückchen aus dem Krankheitsherd des ersten Falles zu entfernen, und zwar enthielt das eine einen kleinen Teil der im Krankheitsbericht geschilderten Narbe, das andere entstammte der distalen Randzone. In beiden Abschnitten fanden sich die beschriebenen Veränderungen am Epithel, außerdem in den obersten Kutisteilen eine mehr oder minder erhebliche banale Entzündung und daneben auch in der ersteren

[1]) Zbl. f. Hautkrkh., Bd. 27, S. 470.

Digitized by Google

Partie recht reichlich Amyloid. Dagegen ließen sich in Schnitten aus der Randpartie, einer Stelle also, die dem jüngsten Stadium der Hautveränderung angehört, kaum Spuren von Amyloid nachweisen. Es dürfte sich daraus wohl mit Sicherheit der Schluß ziehen lassen, daß hier in der Tat die Amyloidablagerung ein sekundärer Vorgang ist.

Außerdem übersandte mir zwischenzeitlich G. TRUFFI-Padua eine Arbeit: Amyloidosi cutanea primitiva, Giorn. ital. di Dermatol. e Sifil., 1929, Bd. 1 (s. auch Zbl. f. Hautkrkh., Bd. 30, S. 642). In ihr beschreibt TRUFFI einen Fall von disseminierter Hautamyloidose, der mir nach allen Richtungen mit der von mir in der Festschrift für E. HOFFMANN mitgeteilten Beobachtung übereinzustimmen scheint.

Aus der Universitätsklinik und Poliklinik für Hautkrankheiten zu Greifswald
(Vorstand: Prof. Dr. W. SCHÖNFELD)

FRANCISCUS JOËL, ein Greifswalder Professor der Medizin, Stadtphysikus und Apotheker, sein Leben und seine Werke

Von

Prof. Dr. W. SCHÖNFELD

Mit 2 Abbildungen im Text

In seiner Geschichte der Dermatologie erwähnt P. RICHTER unter jenen Ärzten, die in der Renaissance der Medizin in Deutschland die Hautkrankheiten bereits eingehender kannten und würdigten, den weiland Greifswalder Professor JOËL, der von 1508 bis 1579 lebte. RICHTER bringt zum Beweise seiner Auffassung die Überschriften einzelner Abschnitte der Opera medica der Amsterdamer Ausgabe von 1663. Der Inhalt der betreffenden Kapitel zeigt, daß JOËL sie nicht nur rein kompilatorisch zusammengestellt hat, sondern über eigene Erfahrungen in den Hautkrankheiten und der Syphilis verfügt haben muß; das beweisen noch gewisse therapeutische Verordnungen. Einer späteren Arbeit seien Einzelheiten darüber vorbehalten.

Jedenfalls veranlaßte mich das Nachlesen, JOËLS Leben und Werken nachzugehen und dabei nach heute noch hier nachweisbaren Spuren von ihm zu suchen.

I. Die Quellen

Wir finden sie in der Greifswalder Universitätsmatrikel und in dem Dekanatsbuch der Artistenfakultät[1]) — beides von E. FRIEDLAENDER 1893 herausgegeben und ferner als Manuskript auf der Universitätsbibliothek vorhanden — in den Acta Nominalia Professorum, aufbewahrt im Universitätsarchiv, in alten Magistratsakten, da JOËL gleichzeitig Stadtphysikus und Stadtapotheker war, und in den Akten des ehemaligen Wolgaster Archivs, welche heute im Staatsarchiv zu Stettin liegen.

Einschlägige Stellen aus den Magistratsakten sind schon von GESTERDING und PYL, wenn auch in einem anderen Zusammenhange veröffentlicht worden. Ein Auszug aus denen des Wolgaster Archives[2]) ist soeben von E. JENDREYCZYK gegeben worden.

Das Dekanatsbuch der Medizinischen Fakultät, von dem man eingehendere Aufschlüsse hätte erwarten können, ist im Jahre 1709 von dem damaligen Dekan CHRISTOPH HELWIG jun. († 1714)[3]) angelegt und bringt aus der davorliegenden Zeit nur die Nachrichten, die HELWIG wieder aus der Matrikel bzw. dem Dekanatsbuch der Artistenfakultät übernommen hat. Von diesen HELWIGschen Aufzeichnungen haben wir zwei handschriftliche Ausführungen, die eine, ein Folioband in weißem Pergament[4]), trägt auf der Vorderseite den Aufdruck Revaliae*L*, auf der Rückseite Anno 1595; daneben fin-

[1]) Es beginnt mit der Gründung der Universität 1456, das der theologischen Fakultät mit dem Jahre 1624, das der juristischen mit 1647. — [2]) Tit. 71, Nr. 2. — [3]) SCHEFFEL, S. 236 u. Vit. Pomiran. 153, Nr. 57. — [4]) Mss. Pom. 213.

Digitized by Google

den sich auf der Vorderseite in einem Rechteck noch am oberen Rande die Zeichen *M*G*S*A*F*, am unteren *D*V*E*I*, außerhalb des Rechteckes darunter W*G*W*G*. Sie geben uns Heutigen keinen Sinn mehr. Das Buch enthält die 85 Seiten füllende, von der Gründung der Universität bis zum 21. Dezember 1713 reichende Niederschrift; dahinter kommen leere Blätter. Es ist die Originalhandschrift von Helwig; das beweist ein Vergleich mit bekannten Schriftproben und es bestätigen Verbesserungen und Streichungen in dem Manuskript. Der Einbanddeckel steht in keiner Beziehung zu seinem Inhalt; er ist vielleicht von Helwig, der ja vorübergehender Besitzer der Bibliotheca Helvigiana (s. unten) gewesen ist, dieser entnommen worden.

Das zweite Manuskript[1]) — in seinen wesentlichen Teilen die Abschrift des ersten, aber von einem Schreiber besorgt —, ist ebenfalls Folioformat, besteht aus einem gepreßten braunen Ledereinband und trägt auf der Vorderseite eingepreßt neben einem Wappen der Medizinischen Universität die Aufschrift Statuta medica: Academ: Gryphiswald: auf der Rückseite Anno MDCXCII. Es beginnt mit 7 leeren Seiten, dann folgt ein in gedeckten Farben ausgeführtes Wappen der medizinischen Fakultät, darauf wieder leere Seiten. Auf Seite XVII stehen die Statuta Facultatis medicae in Academia Rostochiensi, in Form von 12 Statuten; auf Seite XXV folgen die Statuta Facultatis medicae in Academia Gryphiswaldensi, ad imitationem Rostochiensis aufgestellt von Christian Calenus und Jacobus Seidel — Nachfolger von Joël — im Oktober 1596 „cum vetera et priora statuta hujus facultatis iniquitate temporis plane interijssent". Sie enthalten ebenfalls 12 Statuten (S. 25—29), dann kommen die neueren 12 Statuten von wahrscheinlich um 1623 (S. 31—37) mit einzelnen Änderungen der ersten. Genaueres über deren Entstehungsjahr ließ sich nicht feststellen. Einen Hinweis gibt vielleicht folgende auf dem ersten Blatte oben in der linken Ecke sich findende Bemerkung: „Hac Act. Dn. Lilienstroemio 1649 cum aliquis Facultatum Statutis tradita sunt". Eine weitere von einer anderen und späteren Hand herrührende Randbemerkung verweist auf die Dähnertsche Sammlung II. Bd., S. 985. Dort sind die Statuten aller 4 Fakultäten abgedruckt, von ihnen tragen die der Theologischen Fakultät das Datum 23. XII. 1623. Um diese Zeit wird man die Entstehung der zweiten (bzw. dritten) Statuten der Medizinischen Fakultät ansetzen dürfen. Der Unterrichtsstoff spricht auch dafür. Es werden z. B. 1596 die Institutiones von Fuchs oder Fernelius, später die Institutiones Sennerti und Physica desselben verlangt. Auf die ersten Statuten folgen noch die Eidesformeln der Baccalares omnium facultatum, auf die zweiten die der Candidaten artis medicae und der Doktoranden in arte medica. Der eben genannte Liliensträm ist Johann Nikodemus Liliensträm (* 6. III. 1597, † 25. III. 1657. Vit. Rom. 24.), weiland Vizepräsident, später Präsident der Königlichen Schwedischen Regierung in Pommern zu Alten Stettin. Die wohl noch aus der Zeit der Pommernherzöge stammenden Statuten wurden, als Vorpommern und Rügen und damit die Universität Greifswald zu Schweden kam, dem Vertreter der Schwedischen Krone vorgelegt.

Auf Seite 41 des Dekanatbuches beginnt die Abschrift der Revaliae bis zur Seite 127 reichend, dann persönliche Eintragungen der jeweiligen Dekane bis 1823; hier bricht das Buch ab. Dem Anschein nach ist es, wie sein Aufdruck angibt, wohl 1692 gebunden worden. Auch die Art des Einbandes spricht dafür. Dabei sind dann die schon vorhanden gewesenen Statuten (Rostock, Greifswald I und II) hinzugenommen worden, denn sie sind alle auf verschiedenem Papier geschrieben, das verschiedene Wasserzeichen hat. Das Papier des Dekanatsbuches hat als Wasserzeichen das sächsische Wappen, darin die gekreuzten Schwerter zeigend wie das Meißener Porzellan.

Bei der Aufstellung von 1596 wird als Lehrplan nach den Institutiones medica Fuchsii vel Fernellii Melanchtons Buch „de anima" gefordert, dann für Fortgeschrittenere die Erläuterung der verschiedenen Bücher des Galenus und botanische Wanderungen mit Erklärungen der Pflanzen des Dioskorides.

Selbstverständlich haben diese beiden Bücher für unsere Zwecke keinen allzu großen Wert, da sie erst nach Joëls Zeit beginnen und die Joël betreffenden Angaben, wie schon betont, von Helwig aus der Matrikel und dem Dekanatsbuch der Artisten mit Auswahl übernommen worden sind; ich habe sie hier aber näher erwähnt, weil auf sie bisher nie näher eingegangen ist.

Sodann gaben uns ein Hinweis auf Joël die Acta Nominalia, Praesentationes, Vocationes Professorum medicorum; auch dieser ist leider nur mittelbar, es handelt sich um die Bestallung von Joëls Nachfolger, Seidel, aus dem Jahre 1581 als Professor der Universität.

[1]) Mss. Pom. 212.

Digitized by Google

Frühere Universitätsakten der medizinischen Fakultät sind nicht mehr vorhanden und damit auch nicht die Bestallung von Joël als Professor, sie wird aber ähnlich gelautet haben. Dagegen finden wir im Wolgaster Archiv[1]) in den „Acta betreffend das Physicat zu Greiffswald de 1616" eine Kopie der Bestallung Joëls als Stadtphysikus. Diese Kopie wird in einer Nachschrift von dem Universitätssekretär Christophorus Ribow (1565—1629)[2]) als mit „dem Originalschreiben gleich eines lautend" bestätigt. Sie ist seinerzeit in der Streitsache der Stadt mit der Universität und dem Wolgaster Hof über die Besetzung des Stadtphysikats durch den Greifswalder Evert sive Johannes Eberhardus[3]) zu den Akten genommen worden.

Ferner fanden wir mit Hilfe unseres Kunsthistorikers Schmitt, dem ich hier für seine Unterstützung und Reproduktionen vielmals danke, ein Bild von Joël (bei Pyl unter Nr. 64, S. 103 angeführt).

Die Jahreszahl 1580 als sein Todesjahr weist wohl auf die Entstehung längere Zeit nach seinem Tode hin, denn er starb 1579; es gleicht auch nicht dem Bilde, das sich in der Amsterdamer Ausgabe rechts oben auf dem Titelblatt findet. Vielleicht ist es aber doch keine reine Erfindung, sondern nach einer im Familienbesitz befindlichen Vorlage entstanden. Der Maler dieser Professorenbilder ist noch unbekannt. Eigentümlich sind die Maiglöckchen in Joëls Hand; sie sollen doch wohl ein Symbol für die Medizin sein. Wir finden dieselben Maiglöckchen noch auf dem Bilde eines anderen Mediziners Herlicius[4]). Diese Maiglöckchen oder Mayen-Blumen waren im Mittelalter eine so anerkannte Arzneipflanze, daß sie der betreffende Maler den beiden Professoren der Medizin gewissermaßen als Symbol der Medizin mitgegeben zu haben scheint. Ein allgemein anerkanntes Zeichen der Mediziner zu diesen Zeiten sind sie jedenfalls, soviel mir bekannt ist, nicht gewesen.

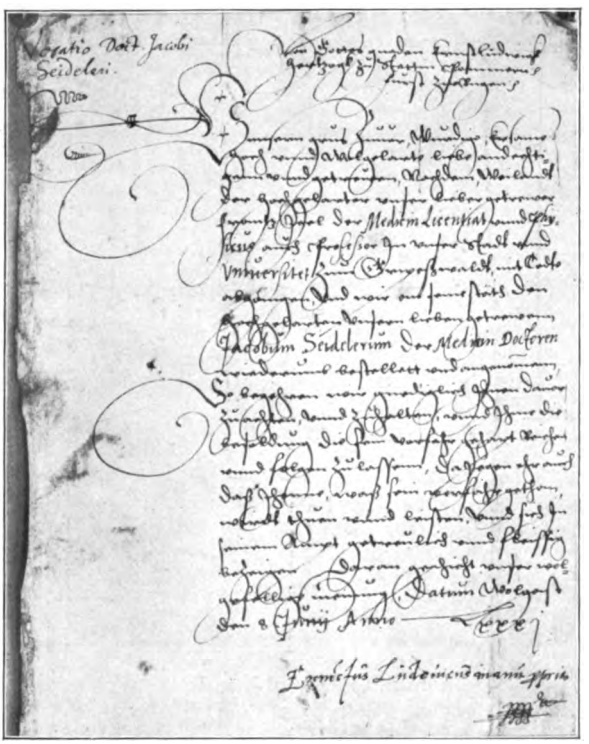

Abb. 1. Vocatio Seidelii

Mit unserem Joël haben sich nun schon früher Scheffel in seinen „Vitae Professorum Medicinae . . . ., erschienen zur 300-Jahrfeier der Universität Greifswald im Oktober 1756, ausführlicher beschäftigt; ferner Seccervitius in der „Elegia in obitum clarissimi viri, Domini Francisci Joëlis, quondam . . . . (Pomeraneides lib. V. S. 195a), ein weiteres Gedicht desselben über Joël (s. b. Scheffel S. 47).

---

[1]) l. c. — [2]) Vit. Pomer. Bd. 32, Friedlaender S. 256. — [3]) Scheffel S. 97. — [4]) Dieses Bild trägt die Aufschrift: David Herlicius, Cizensis, Medic. Doct. in Academia Gryphiswaldensi per XIII annos, Mathematum Professor, Astronomius Historicus et Poeta sui saeculi celeberrimus nec non Medicinae practicus felicissimus, natus die 28. Dec. 1558. Denatus Stargardice Pomeran. die 15. August ao 1636 aetatis LXXIX (s. über ihn Kosegarten I, 223, Scheffel S. 76. Anmerkung), registriert bei Pyl S. 104 unter Nr. 74.

Digitized by Google

Spätere, wie Barthold, Haeser, Kölpin, Kosegarten, A. D. B., Bd. XIV (Allgemeine Deutsche Biographie), schöpfen aus Scheffel und dieser wieder aus Seccervitius. Für Joëls Leben bis zur Stralsunder Zeit fehlen uns auch heute noch urkundliche Belege, und wir müssen daher hierfür auch auf Seccervitius bzw. Scheffel zurückgehen. Die Angaben in einem solchen Trauergedicht wie das von Seccervitius sind nicht immer verläßlich; immerhin war Seccervitius ein Kollege und Zeitgenosse Joëls — lebte er doch von 1574—1583 als Professor der Poetik und Geschichte in Greifswald und damit in engerer Berührung mit Joël. Er selbst ist um 1520 geboren. Treichel hat sich kürzlich in seiner Doktordissertation mit ihm beschäftigt.

Zu den von uns benutzten Quellen gehören weiterhin noch die Vitae Pomeranorum und die Matrikel von Greifswald, Leipzig, Wittenberg; die Wiener der in Betracht kommenden Zeit sind ungedruckt.

Abb. 2. Bild von Joël I.

II. Das Leben Joëls

Aus Mangel also an fortlaufenden zuverlässigen Quellen von dem Werte einer Urkunde können wir Heutigen uns von seinem Leben nur eine lückenhafte Vorstellung machen; immerhin ergibt sich dabei doch ein Bild von der Vielseitigkeit und Überlegenheit dieses Mannes. Vier Geschlechterfolgen von Franz Joël (Franz Joël I., der Vater, Franz Joël II.[1]), der Sohn, Franz Joël III.[2]), der Enkel, Franz Joël IV.[3]), der Urenkel) standen in Beziehungen zur Greifswalder Hochschule. Der Großvater und Enkel als Professoren, der Sohn, Enkel und Urenkel als Studenten. Die ersten drei Generationen waren Mediziner, die vierte Juristen. Die Söhne von Joël III., Franz und Philipp Joachim, bekamen in schwedischen Diensten den schwedischen Adel und den Namen Ørnestedt.

Nach Seccervitius wurde unser Joël am 1. September 1508 in Soloschi[4]), einem Dorf in der Nähe von Sabaria[5]), der Heimatstadt seiner Mutter, als Sohn eines Eisenschmiedes Georg Joël, geboren. Er war also ein Österreicher und nennt sich selbst gelegentlich Austrius[6]), so bei seiner Einzeichnung in die Matrikel anläßlich seines ersten Rektorates 1567 „ego Franciscus Joel, Austrius". Wie Balthasar[7]) in seiner Grabrede auf eine Urenkelin Joëls, Agnes, Tochter Joëls III., 102 Jahre nach seinem Tode darauf kommt, von ihm „ex Misnia oriundus" zu reden, ist nicht erklärbar.

Zunächst scheint Joël die Martinsschule, wohl eine Klosterschule, in Sabaria besucht zu haben und kam dann nach Olmütz zur weiteren Vorbildung; damals war Olmütz noch keine Universität, sie wurde es erst 1576. Nach Abschluß der Vorbildung ging er nach Wien, um Philosophie und Naturwissenschaften, insonderheit Arzneiwissenschaften zu studieren. Hier wird Rithmayer[8]) als sein Lehrer genannt. In dem

[1]) Ma. I [1578] Fol. 274. Friedlaender, S. 314. — [2]) Ma. II [1607] Fol. 46, Friedlaender, S. 399. — [3]) Ma. II [1639] Fol. 197, Friedlaender, S. 581. — [4]) Soloschi, Szöllös, Sollochium nach Gurlt u. Hirsch, Bd. I, S. 20. — [5]) Sabaria, Savaria ist das heutige Stain am Anger (Kosegarten, Bd. I, S. 204). — [6]) Ma. I Fol. 245, Friedlaender, S. 292. — [7]) Vit. Pomeran. Bd. 85. — [8]) Georg S. Rithmaier, Jöchers Gelehrtenlexikon. Ergänzungsband VII, S. 29, Leipzig 1897.

Digitized by Google

vorreformatorischen Mittelalter ist es immerhin auffallend, wenn ein vom Lande stammender Handwerkersohn zur Universität geht. Man geht hier wohl in der Annahme nicht fehl, daß vielleicht die Klosterschule in Sabaria den geweckten Jungen förderte oder auch einflußreiche Verwandte seiner Mutter; doch das können nur Mutmaßungen bleiben.

Später, von 1526 an, wirkte er als Apotheker in Neustadt bei Wien und hat sich in dieser Zeit, möglicherweise auch schon früher, mit der Medizin beschäftigt. 1538, mit 30 Jahren, sucht er nach Seccervitius Leipzig auf, um medizinische Studien zu betreiben. Hier wird Auerbach[1]) als sein Lehrer erwähnt und in demselben oder folgenden Jahre in Wittenberg Melchior Fend[2]). Joël ist aber weder in der Leipziger, noch in der Wittenberger Matrikel zu finden. Zwei Möglichkeiten bleiben, um diesen Widerspruch zu klären. Entweder ist Joël weder in Leipzig noch in Wittenberg gewesen und die Angaben von Seccervitius sind erfunden, oder er ist doch dort gewesen und nicht in die Matrikel eingetragen. Das erste scheint uns deshalb wenig wahrscheinlich, weil die als seine Lehrer genannten Männer zu jener Zeit dort gewirkt haben. Sodann waren Wittenberg und Leipzig damals die am meisten besuchten Universitäten. Hatte doch Wittenberg in der Zeit von 1502—1602 43802, Leipzig 37257 Inskribierte gegenüber Greifswald mit 3349 (Eulenburg). Außerdem waren Luther und Melanchton in Wittenberg. Joël soll hier zur neuen Lehre übergetreten sein, jedenfalls ist er in dieser Zeit ihr Anhänger geworden. In der Vorrede „De officiis christiani medici Aphorismi", eines nicht mehr auffindbaren, Scheffel aber noch aus der Bibliotheca Helvigiana zugänglich gewesenen Manuskriptes, die er an seinen Sohn Franz richtet, steht, er habe diese Aphorismen zuerst für den eigenen Gebrauch verfaßt „cum primum animum ad medicinam applicasset", vielleicht in Wittenberg unter dem Einfluß der neuen Lehre?

Seinen Sohn Franz findet man als „Franciscus Joell Gryphiswaldensis Pomer." in der Wittenberger Matrikel eingetragen am 30. April 1585[3]).

Daß Joël I. nicht in der Matrikel steht, wäre keine Ausnahme. Die Übertragung der Eintragung des Namens in die Matrikel könnte bei der Reinschrift vergessen worden sein[4]), oder er hat sich überhaupt nicht eingetragen. Das ist häufiger vorgekommen. Gerade von 1540, der Zeit des vermutlichen Aufenthaltes Joëls in Wittenberg, finden wir eine Mahnung des Rektors[5]): „Audio aduenisse plerosque scholasticos, qui fortassis ignari nostrae consuetudinis nondum ediderunt nomina apud Rectorem Academiae". Aber auch das möchte ich ablehnen, zumal er in Leipzig ebenfalls nicht eingetragen war. Es erscheint mir nicht unwahrscheinlich, daß er damals, als Dreißigjähriger, eine Studienreise machte, wie das im Mittelalter besonders bei Medizinern öfters vorgekommen ist. So hat er die Einschreibung unterlassen. Wie Haeser darauf kommt, diesen Joël in Basel studieren zu lassen, ist nicht recht ersichtlich, da jeder Anhaltspunkt dafür fehlt. Wohl ist sein Sohn Franz in Basel 1589 mit der Disputation „De apoplexia", die in ihrer Widmung an Hagemeister einiges über sein Leben enthält, vertreten.

Von Wittenberg ging Joël I. nach Berlin und wirkte hier als Arzt. Die Annahme ist nicht unbegründet, daß er hier das Treiben des von ihm später[6]) befehdeten Scharlatans am Brandenburger Hofe, Thurn von Thurneysser, persönlich kennengelernt hat. 1543 kam er nach Güstrow als Hofapotheker und noch in demselben Jahre als Apotheker und Stadtphysikus nach Stralsund. Von dieser Zeit an läßt sich sein äußeres Leben in gewissen Zwischenräumen urkundlich belegen, in Übereinstimmung mit Angaben von Seccervitius und Scheffel, deren Zuverlässigkeit hiermit gewinnt.

In Stralsund hat Joël nach einer brieflichen Mitteilung, die meine Volontärassistentin Fräulein Dr. Hoffmann Herrn Apothekenbesitzer Jendreyczyk-Rastenburg verdankt, um 1543 eine öffentliche Apotheke in der Heilgeiststraße gegründet (jetzige Stralsunder Ratsapotheke). Herr Jendreyczyk schreibt: „Im Jahre 1543 ca. gründete Dr. Joël I., der wohl anfangs, wie damals üblich, eine Art Hausapotheke mit Laboratorium hatte, eine öffentliche Apotheke in der Heilgeiststraße. 1549 oder 1550 verließ er Stralsund. 1552 bat der Herzog Philipp den Rat der Stadt Stralsund, den Apotheker Laurentius Kreich aufzunehmen; dieser wäre auch ‚mit Frantz Joheln vmb seine gantze Apotec, wie sie bei Euch vorhandenn, kaufs einig worbenn'". Einzelheiten darüber wird

[1]) A. D. B., Bd. I, S. 638. — [2]) S. Album Vitebergense, Bd. III, S. 804. — [3]) Album Viteberg., Bd. II, S. 336. — [4]) Vgl. Erler, Bd. I, S. XVII, XXX, Eulenburg, S. 17. — [5]) Zit. nach Naetebus Vorwort zum Alb. Academ. Viteberg., S. XXVI. — [6]) Vgl. De morbis hyperphysicis These XII—XV, Haeser, Bd. II, S. 111.

Digitized by Google

eine Geschichte der Stralsunder Apotheken, die Herr JENDREYCZYK nach brieflicher Mitteilung druckfertig liegen hat, enthalten.

Dieser LAURENTIUS KREICH scheint mir identisch zu sein mit dem 1544 in die Greifswalder Matrikel[1]) als LAURENTIUS KREUCH Silesius, pharmacopola eingetragenen; vielleicht hat ihn hier JOËL nach seiner Abwanderung aus Stralsund kennengelernt, denn er mußte ja Stralsund 1549 oder 1550 verlassen wegen Religionsstreitigkeiten, die aus dem Erlaß des Interims von 1548 entstanden waren und bei denen er sich der Partei des Superintendenten FREDERUS, der ebenfalls nach Greifswald auswanderte, angeschlossen hatte. Gegen den Nachfolger von FREDERUS, AL. DUME, soll JOËL von Greifswald aus noch in einer religiösen Schrift polemisiert haben. Aus der Stralsunder Zeit stammt wohl sein Index et Commentarius in Pharmacopoeam Lubecensen. Diese Lübecksche Apotheke scheint im Norden das Muster gewesen zu sein.

Auch in Greifswald beginnt JOËLS Wirken eigentümlicherweise als Stadtapotheker[2]) und Physikus, wie aus seiner zweiten Bestallung von Michaelis 1561 hervorgeht, in der ihm die Apotheke genommen wurde, weil es „allerley bedencken hatte daß der Physicus zue gleich Apotecker sein solte[3])". Sein Wirkungsbereich wird darin als Universitätslehrer und Stadtphysikuus umgrenzt, sein Gehalt[4]) festgesetzt. JOËL scheint nun vorher in einem nicht erhaltenen Antrage, vielleicht als Ausgleich für den Verlust der Apothekerstelle, gebeten zu haben, ihm dann wenigstens das Physikat auf Lebenszeit zu geben; doch der Rat gibt es ihm erst auf 10 Jahre mit der Antwort: „So achten wier doch daß vnst solchs auß allerlei vrsachen noch zur Zeitt bedenklich seinn will" (ergänze: das Physikat auf Lebenszeit).

Unterdessen hatte er 1555 in Rostock die medizinische Lizentiatenwürde erworben — Doktor ist er nicht gewesen — und war laut Eintragung in das Dekanatsbuch der Artisten[5]) am 13. Dezember 1559 in die Zahl der Professoren aufgenommen worden: „ut publice librum Philippi (ergänze: Melanchtonis) de anima studiosis enarraret".

Neben dieser Vorlesung veranstaltete er bis in sein hohes Alter, wie SECCERVITIUS ausdrücklich hervorhebt, gut besuchte Herbationes; dazu war er durch seine botanischen Kenntnisse besonders geeignet. Im Statutum V der Statuta medica von 1596 wird ausdrücklich von den Professoren verlangt „ter in aestate cum suis auditoribus rus egredientur ad contemplandas herbas".

1571 — es ist dies das Jahr, in dem der Herzog Ernst Ludwig der Universität eine erneute Ordnung[6]) über die Wahl des Rektors, die Zahl der Professoren in jeder Fakultät, die Fächer, über die sie lesen sollen, usw. gibt — bekommt JOËL einen anderen Vorlesungsstoff, wie der Eintrag in das Dekanatsbuch der Artisten besagt „(Lectiones) In medicina et physicis . . . Francicus Johel, Licentiatus, compendium medicinae."

Dieses Compendium ist wohl der Grundstock seiner Opera medica geworden.

An seine Tätigkeit als Lehrer erinnert noch die im Dekanatsbuch der Artisten 1571 erwähnte Disputation über THEOPHRASTUS BOMBASTUS PARACELSUS, in der er als dritte Frage aufwirft: „Utrum novum et hactenus mundo incognitum dogma Theophrasti Paracelsi per omnia in scholam medicam sit recipiendum?" — Daß BARTHOLD aus einer vorhergehenden These[8]) dieser Disputation, nämlich: „Ist es gesünder, bei Tisch Wein oder Bier zu trinken" auf einen naiven Humor JOËLS schließt und ihn überhaupt wenig ernst nimmt, scheint uns mehr auf einer Verkennung der Universitätsverhältnisse der damaligen Zeit zu beruhen, als auf einer zutreffenden Einschätzung JOËLS. Es war doch noch jene Zeit, in der das gesprochene Wort mehr Geltung hatte als das reale Wissen und dieses Wissen selbst als ein fester Bestand überliefert wurde, ohne daß es neu erworben zu werden brauchte; daher die Überschätzung des Disputierens. Aber gerade JOËL sucht sein positives Wissen in medizinischen Dingen zu vermehren, er scheut sich nicht, es wie PARACELSUS bei „Weibern, alten Mütterchen, Marktschreiern und Zahnbrechern[9])" zu erweitern und ihre Mittel zu prüfen. Er ringt mit den von PARACELSUS aufgeworfenen Problemen in der Medizin, übernimmt sie nicht vorbehaltlos.

---

[1]) Ma. I, Fol. 150, FRIEDLAENDER, S. 209. — [2]) Nach Ansicht von JENDREYCZYK hat er auch hier die Ratsapotheke wahrscheinlich gegründet. — [3]) l. c. Wolgaster Arch., Bd. 71, Nr. 2. — [4]) Vgl. Zum Salär des Stadtphysikus GESTERDING, S. 73. — [5]) Dekanatsbuch der Artisten, Fol. 136, FRIEDLAENDER, S. 258. — [6]) Abgedruckt bei DÄHNERT, Sammlung pommerscher Urkunden, Bd. II, Nr. 27, S. 826. — [7]) Physica damals gleich theoretische Medizin. — [8]) Die Thesen finden sich im Dekanatsbuch der Artisten, Fol. 167, FRIEDLAENDER, S. 302. — [9]) SCHEFFEL, l. c., S. 60, Vorrede zum Liber Experimentorum, nicht mehr erhalten.

Digitized by Google

Als Arzt muß er berühmt, urteilsfähig und kenntnisreich gewesen sein. Zeitgenossen, wie Seccervitius, Chythraeus[1]), preisen ihn; dieser nennt ihn den Podalirius[2]) von Pommern, den Größten am Verstande, den Größten in seiner Kunst. Für seine Urteilsfähigkeit spricht seine gemäßigte Anhängerschaft an Paracelsussche Lehren, ohne die alten Galenschen Lehren vollkommen zu verdammen. Gerade als gelernter Apotheker kamen ihm seine Kenntnisse der Heilmittel zustatten. Bei der Behandlung der Syphilis empfahl er die Chinarinde und zog die Sarsaparilla dem Guajac vor.

Als Mensch war er ein Mann von ungeheurer Arbeitskraft, Apotheker, Stadtphysikus, Professor an der Universität, und ebenso ein Mann von tiefer Frömmigkeit, wie das seine „Aphorismen de officiis christiani medici[3])" beleuchten. Als strenger Anhänger der lutherischen Lehre war er vielleicht als ein Kind seiner Zeit etwas starrköpfig, hart im Urteil und unduldsam. Dafür spricht neben seinem Fortgange wegen der Religionsstreitigkeiten aus Stralsund auch eine Eintragung, die er als Rektor des Jahres 1576 in die Matrikel[4]) über den Tod des Kurfürsten Friedrich von der Pfalz machte, der unter die weisesten und frömmsten Fürsten hätte gezählt werden können, „si non ob Calvinismum a plerisque suggilaretur". Eine spätere Hand hat dies in der Matrikel rot unterstrichen und in derselben Tinte dazu vermerkt „sútor últra crepidam" (Schuster bleib bei deinen Leisten). Sie war also auch mit diesem Urteil nicht einverstanden. Ein weiterer hat dahinter wieder geschrieben „Tua opinione", was wohl auch auf Joëls Äußerung zu beziehen ist.

Was er als Gelehrter war, bezeugen seine Werke. Sie geben ihm eine über das Örtliche weit hinausgehende allgemeine Bedeutung.

Von akademischen Würden bekleidete er zweimal die Rektorwürde[5]), das erste Mal am 3. Dezember 1567, das zweite Mal am Lukastage des Jahres 1576 dazu gewählt.

Joël war zweimal verheiratet, in erster Ehe mit Barbara Schacht aus Güstrow. Er verlor sie 1561 durch einen Unglücksfall[6]) während ihrer 13. Schwangerschaft. 12 Kinder stammen aus dieser Ehe. Seine zweite Frau war eine Stralsunderin Katharina Temmel. Von ihr hatte er drei Kinder, zwei Söhne, Franz und Timotheus[7]), eine Tochter, Katharina.

Joël starb am 20. Oktober 1579 an einer Krankheit, deren lateinische Beschreibung von dem damaligen Rektor, Joëls engerem Kollegen Christian Calenus, herrührt und von ihm „Lues catarrhosa" genannt wird. Sie ist nichts anderes als unsere heutige Grippe gewesen. Von dieser Beschreibung des Calenus hat die Krankheit den Namen „Influenca" bekommen, da sie Calenus „ab influentia caeli" herleitet. Die deutsche Übersetzung dieser Calenusschen Stelle findet man in „Die Grippe-Epidemie im deutschen Heere 1889/90" (Anl. 3, S. 88) und in der Stralsundischen Zeitung, 1893, Sonntagsbeilage Nr. 21 von K. Adam. Auf sie sei verwiesen, ebenso auf den lateinischen Urtext in Ma. I, Fol. 278/79, Friedlaender, S. 317, Revaliae S. 25, Dekanatsbuch der Mediziner S. 66/67, Scheffel, S. 41, Die Grippe-Epidemie im deutschen Heere 1889/90, S. 87, Anl. 3.

Es ist daher unverständlich, wie Treichel[8]) in seiner Dissertation noch 1928 darauf kommt, daß Joël an einer Pest gestorben sei.

III. Die Werke Joëls

Die heute noch vorhandenen Werke Joëls seien in folgender Tabelle unter besonderer Berücksichtigung der Bibliotheken gebracht.

Der erste Herausgeber des größten Teiles der Opera medica, der Rostocker Doktor und spätere Lüneburger Stadtphysikus Matthaeus Bacmeister[9]), brachte 1616, also bereits 37 Jahre nach dem Tode Joëls, den ersten Band heraus. Welche Handschrift ihm zur Verfügung gestanden hat, ist unbekannt. Joël selbst hat sicher die Veröffent-

---

[1]) A. B. D., Bd. IV, S. 256. — [2]) Podalirius, Sohn des Aesculap, berühmter Arzt. — [3]) Scheffel, S. 64 nicht mehr erhalten. — [4]) Ma. I, Fol. 272, Friedlaender, S. 313. — [5]) Damals wurde der Greifswalder Rektor zweimal jährlich gewählt, und zwar am Anfang des Sommer- und Wintersemesters. Diese Wahlen fielen in der Regel auf die Tage Inventio s. dies Crucis (3. Mai) und auf den dies Lucae (18. Oktober). Da die medizinische Fakultät aus zwei bis drei Professoren bestand, so wurde einer mehrmals Rektor. — [6]) Dekanatsbuch der Artisten, Fol. 152, Friedlaender, S. 278. — [7]) Timotheus, eingetragen in die Matrikel am 8. April 1585, Ma. I, Fol. 296, Friedlaender, S. 331. Franz s. l. c. — [8]) S. 71, Anm. — [9]) Jöchers Gelehrten-Lexikon, Bd. I, S. 696.

Digitized by Google

Tabelle

Nr.	Titel des Werkes und Band	Herausgeber	Druckerei Erscheinungsjahr	Bibliotheken, in denen die Werke vorhanden sind	Bemerkungen
1.	Opera medica Bd. I	Matthäus Bacmeister	Hamburg, Henricus Carstens 1616	Berlin (St.-B.), Bonn, Erfurt, Erlangen, Göttingen, Halle, Königsberg, Leipzig, Lübeck, Lüneburg, München, Stettin, Tübingen	
2.	„ „ „ I	Derselbe	Rostock, Johannes Hallervordius 1630	Basel, Greifswald, Halle, Jena	Abdruck der ersten Ausgabe von 1616.
3.	„ „ „ II	„	Hamburg, Henricus Carstens 1617	Basel, Berlin (St.-B.), Bonn, Erfurt, Erlangen, Göttingen, Greifswald, Halle, Jena, Königsberg, Leipzig, Lübeck, München, Stettin	
4.	„ „ „ III	„	Hamburg, Henricus Carstens 1618	S. unter 3.	
5.	„ „ „ IV	„	Lüneburg, Andreas Michaelis 1622	S. unter 3., außerdem Lüneburg	M. Bacmeister starb 1626.
6.	„ „ „ V	Franz Joël III.	Rostock, Johannes Hallervordius 1629	S. unter 3., außerdem Wien (Nat.-Bibl.)	
7.	„ „ „ VI	„	Rostock, Johannes Hallervordius 1631	S. unter 6.	Franz Joël III. starb 1630.
8.	Opera medica Bd. I—VI. Zweite Auflage	Johannes Bacmeister	Amsterdam, Johannes Ravenstein 1663	Basel, Berlin (St.-B.), Frankfurt a. M. (Senckenb. Bibl.), Freiburg [1]), Greifswald, Hamburg, Leipzig [2]), Marburg, München	[1]) Auf dem letzten Blatt handschriftlicher Eintrag über die Pest in Wien 1679. [2]) Zur Zeit vermißt.
9.	Opera medica Bd. I—VI. Dritte Auflage	Anonym	Amsterdam, Franciscus van der Plaats 1701	Basel, Gießen, Jena, Tübingen	
10.	Chirurgie oder Wund-Artzney	„	Nürnberg, Verl. Johann Daniel Tauber, Drucker Christian Sigismund Froberger 1680	Erlangen, Jena, Marburg, Nürnberg	Deutsche Übersetzung des VI. Bandes der Opera medica.
11.	Chirurgia oder sichere und allzeit fertige Anweisung zur Wund-Arzneykunst	Georg Gottfried	Nürnberg und Altdorf, J. D. Tauber 1738	Hamburg	Neudruck von 10.
12.	De morbis hyperphysicis et rebus magicis . . .		Rostock, Typis Stephani Myliandri 1599	Göttingen, Lüneburg, Stettin, Tübingen	Die erste Ausgabe von 1580 war in Lübeck, z. Z. vermißt.
13.	Programma in obitum M. Andreae Rungii				Abgedruckt nach dem Manuskript in Dähnerts Pommersche Bibliothek, Bd. IV, S. 439, 1755.

Digitized by Google

lichung beabsichtigt, nur hinderte ihn der Tod daran; ein Schüler von ihm, Ambrosius Sluter[1]), hatte bereits vorher nach Scheffel[2]) eine kurze handschriftliche Zusammenfassung erscheinen lassen („brevem synopsin, oratione quadam comprehensam, oculis legentium"). Nathan Chytraeus[3]) hatte schon bald nach Joëls Tode seinen Ehenachfolger, den Greifswalder Rektor Taccius, und Joëls Sohn Franz zur Herausgabe gedrängt. All das beweist die Wertschätzung Joëls bei seinen Zeitgenossen. Der Sohn beabsichtigte die Veröffentlichung, aber auch ihm nahm der Tod die Feder aus der Hand († 1601); er war nur dazu gekommen, die χειραγωγία in arte medica zu überarbeiten, nicht wie Helwig und Scheffel[4]) durch Vergleich mit dem in der Bibliotheca Helvigiana vorhandenen Originalmanuskripten Joëls feststellen mußten, zum Vorteile des Werkes. Nach Bacmeisters Tode (1626) übernahm der Enkel Franz Joël III. die Herausgabe der beiden letzten Bände (V und VI) der Opera medica, auch er starb noch vor Erscheinen des letzten Bandes. Sicherlich finden sich in der uns vorliegenden Fassung der Werke reichlich eigene Zusätze dieser beiden Herausgeber.

Die zweite Auflage (Amsterdam 1663 bei Ravenstein) zeichnet kein offizieller Herausgeber, und doch wissen wir mit ziemlicher Sicherheit, daß dies Johannes Bacmeister, der Sohn des Matthaeus, gewesen ist. Im Vorwort schreibt der Verleger nur „auxiliares mihi porrexit manus Vir quidam Clarissimus, Medic. Doct. et Professor publicus".

Ein Epigramm[5]) von Daniel Georg Morhof[6]), einem Rostocker Zeitgenossen von Johannes Bacmeister, kennzeichnet diesen als Herausgeber.

Die dritte Auflage (Amsterdam 1701 bei van der Plaats) ist ein Abdruck der zweiten. Der Herausgeber wird nicht genannt.

Die Chirurgia oder Wund-Artzney: In Sieben Theile abgetheilet / und durch außerlesene Fragen und deutliche Auslegungen erkläret. Anitzo allen Wund-Aertzten / zu grossen Nutzen / in Teutscher Sprach zum erstenmahl herausgegeben. ist, wie schon Scheffel angenommen hat, nichts anderes als die deutsche Übersetzung des VI. Bandes der Opera medica. Ihre zweite Auflage, besorgt von D. Georg Gottfried, Medicinae practico, erschien 1738.

Das einzige von Joël wohl selbst noch herausgegebene Werk sind die 1580[7]) von Mylander-Rostock gedruckten Thesen „De morbis hyperphysicis . . .", die 1599 in derselben Druckerei noch einmal herauskamen.

Es wundert mich, wenn der Medizinhistoriker Haeser[8]) im II. Bande, S. 111 seines Lehrbuchs der Geschichte der Medizin schreibt: „Die zu Rostock erschienene Schrift von Joël, einem der wenigen tüchtigen Professoren aus der älteren Periode Greifswalds, ausfindig zu machen, hat nicht gelingen wollen". Verweist doch Scheffel[9]) hierfür auf die v. Liebeherrsche Bibliothek[10]), die sich schon zu Haesers Zeiten im Stettiner Stadtarchiv befunden haben muß. Von ihn haben wir das Werk bekommen.

Alle unsere Nachforschungen aber nach der Bibliotheca Helvigiana[11]), die zu Scheffels Zeiten noch in Greifswald war und eine Anzahl Manuskripte der Scripta Joëlis inedita[12]) enthielt, sind ebenso wie die Suche nach diesen Manuskripten bisher vergeblich gewesen[13]).

---

[1]) Ma. I, Fol. 259, Friedlaender, S. 303, eingetragen als „Ambrosius Sluter Usedomensis" am 17. April 1571. — [2]) l. c. S. 36, Anmerkung. — [3]) Scheffel, l. c. S. 44. — [4]) l. c. S. 51. — [5]) Abgedruckt bei Scheffel, l. c. S. 57 und in der von Muhlius besorgten Herausgabe der Werke von Morhof, S. 763. — [6]) Morhof, Daniel Georg, geboren am 6. Februar 1639 zu Wismar, später Professor in Rostock, 1665 in Kiel, gestorben am 30. Juli 1691 in Lübeck. — [7]) Greifswald hatte damals noch keine Druckerei, sie wurde erst 1581 von dem Rostocker Augustin Ferber eingerichtet. — [8]) Haeser vertrat in Greifswald von 1849 bis 1862 das Fach der theoretischen Medizin und ging dann nach Breslau. — [9]) l. c. S. 42. — [10]) Ihre Geschichte siehe bei Wehrmann. — [11]) Scheffel, l. c. S. 36, 37, 43, 44 usw. — [12]) Scheffel, l. c. S. 58. Die Titel sind dort lateinisch; ich bringe sie hier gekürzt und nach Möglichkeit deutsch. — [13]) Sie enthielt: 1. Paracelsicarum Quaestionum wider Leonhartum Thurneuserum zwey Bücher (S. Haeser, Bd. II, S. 111), 2. Liber experimentorum (Originalmanuskript mit dem Datum vom 1. Januar 1577). 3. De efficacia (über die Herstellung und den Gebrauch der vier heilkräftigsten Mittel, die neuerdings in ärztliche Aufnahme gekommen sind [radicis Chynae, sarmenti Indici, aquae Juniperi et Liquoris Vitrioli. Vergl. hierzu Kölpin, S. 200]). 4. Disputation über die Geister und die natürliche Wärme, die die Fähigkeiten der Seele regeln, eine Disputation, die für den März 1567 mit einem Anhang über die Katarrhe,

Digitized by Google

Diese Bibliotheca Helvigiana ist jedenfalls nicht identisch mit der auf der Breslauer Universitäts-Bibliothek vorhandenen Bibliothek des Arztes Christian von Helwich. Die Greifswalder Bibliotheca Helvigiana wurde seinerzeit von dem Greifswalder Professor der Medizin Christoph Helwig (1642—1690) angelegt und ist wohl vorübergehend im Besitze seines Sohnes Christoph[1]), dem Verfasser des Dekanatsbuches der medizinischen Fakultät, gewesen; sie kam dann auf dessen Bruder Christian Nikolaus (gestorben als Dr. iur. 1751) und von ihm durch Verwandtschaft auf den damaligen Greifswalder Arzt Julius Friedrich Droysen[2]), der sie Scheffel zur Verfügung stellte. Nach Gesterding hatte dieser Arzt nur einen Sohn, den 1814 hier als Professor der Physik verstorbenen Johann Friedrich Droysen, der wieder eine Tochter Marie Droysen hinterließ.

Es wäre möglich, daß der Arzt Droysen die Bibliothek der Greifswalder Universitäts-Bibliothek vermacht hätte, obwohl er an sich ohne Beziehungen zur Universität war; hatte er doch trotzdem auch nach Kölpin der Universität das aus dem Besitze der Helwige stammende Naturalienkabinett geschenkt.

Auf der hiesigen Universitäts-Bibliothek ist aber nichts von einer Bibliotheca Helvigiana bekannt, auch bei Perlebach nichts davon erwähnt. Vielleicht sind die Sachen im Droysenschen Besitz verloren; vielleicht gelingt es einem späteren doch, sie zu finden, „habent sua fata libelli"!

Literatur

Wegen der ausführlichen Titel der Joëlschen Werke sei auf die Werke und auf Scheffel, S. 42—65 verwiesen, siehe auch die Anmerkungen unter dem Text.

I. und II. Quellen und Leben Joëls

Acta des Königl. Provinzial-Archiv von Pommern zu Stettin betreffend das Physicat zu Greiffswald de 1616. Wolgaster Archiv, Tit. 71, Nr. 2. — Acta Nominal. Praesentat. Vocat. Professorum Medicinae A. 1581—1718 (Universitäts-Archiv). — Allgemeine Deutsche Biographie. Verlag von Duncker und Humblot, Leipzig. — Album Gryph. tom. I. ao. 1496 bis 1598, tom. II. 1598—1692, tom. III. 1693—1826, Mss. Nr. 212 u. 213. — Barthold, F. W., Geschichte von Rügen und Pommern. Bei Friedrich Perthes, Hamburg 1845, Teil IV, 2, S. 410 u. 412. — Erler, G., Die Matrikel der Universität Leipzig. Giesecke & Devrient, Leipzig 1895. — Eulenburg, F. R., Die Frequenz der deutschen Universitäten von ihrer Gründung bis zur Gegenwart. (Abhandlungen der philol.-hist. Klasse der Königl. Sächs. Gesellschaft der Wissenschaften.) Leipzig 1904, Bd. 24, Nr. 2. — Foerstemann, C. E., Album Academiae Vitebergensis, Bd. I. Ab A. Ch. MDII—MDLX. Verlag von Tauchnitz, Leipzig 1841. — Friedlaender, E., Ältere Universitätsmatrikel. Universität Greifswald. Bd. I 1456 bis 1645, Bd. II 1646—1700. Verlag von S. Hirzel, Leipzig 1893/94. — Gesterding, Erste Fortsetzung des Beitrages zur Geschichte der Stadt Greifswald 1829 bei Ernst Mauritius. S. 73. — Die Grippe-Epidemie im deutschen Heere 1889/90, bearbeitet von der Medizinalabteilung des Königl. Preuß. Kriegsministeriums. Mittler & Sohn, Berlin 1890. — Gurlt-Hirsch, Biographisches Lexikon der hervorragenden Ärzte aller Zeiten und Völker. Verlag von Urban & Schwarzenberg, Berlin-Wien 1886, Bd. III, S. 399. — Haeser, H., Zur Geschichte der medizinischen Fakultät Greifswald. 1879. — Haeser,

---

der für April 1568 geplant war. 5. Theses Anti-Paracelsicae mit Argumenten, die ihnen entgegengebracht werden können, und ihre Lösungen. 6. De officiis scholasticis, als Rektoratsrede 1568 gehalten. 7. Rede über den Bienenstaat, gehalten bei der Deklaration des Rektors im gleichen Jahre. 8. Rede über die Ursachen des menschlichen Unglücks und die Zerstörung der Stadt Aces zur Einführung des Rektors Runge, 1578 gehalten. 9. Aphorismen über die Pflichten des christlichen Arztes, geschrieben 1576, seinem Sohne Franz gewidmet. 10. Index et Commentarius in Pharmacopoeam Lubecensem. 11. Über die Pest (angeblich durch Andreas Helwig, dem Anklamer Arzt, in Lübeck veröffentlicht 1605 bei Laurentius Alberti. Der Inhalt soll nach Scheffel mit den betreffenden Abschnitten der Opera medica übereinstimmen. 12. Iatrochemia (im V. Band der Opera medica angekündigt, war zu Scheffels Zeiten nicht mehr in der Bibliotheca Helvigiana. Fragmente davon sollen die einschlägigen Kapitel der Opera medica enthalten. — [1]) Vitae Pomeran., Bd. 153, Nr. 57. — [2]) Scheffel, l. c. S. 184.

Digitized by Google

H., Lehrbuch der Geschichte der Medizin und der epidemischen Krankheiten. Verlag von G. Fischer, Jena 1881, 3 Bände. — Jendreyczyk, E., „Von Apteiken un Apteikers in Gripswold". Ergänzungen zu dem Aufsatz von Markmann in der Beilage der Greifswalder Zeitung. „Heimatleiw un Mudderspraк", 1928, Nr. 13. Monatsblätter der Gesellschaft für pommersche Geschichte und Altertumskunde, 1929, Nr. 5/6, S. 89. — Joël II., De Apoplexia positiones. Basileae Ravracorum, typis Leonh. Ostenij, 1859, gebunden in Disputationes medicae 1578—1590 (Univ.-Bibl. Basel). — Jöcher, C. G., Allgemeines Gelehrtenlexikon. Johann Friedrich Gleditschens Buchhandlung, Leipzig 1750. — Kosegarten, I. G. L., Geschichte der Universität Greifswald. C. A. Kochs Verlagsbuchhandlung Th. Kunike, Greifswald 1857. — Kölpin, A. B., Von den Schicksalen des Arzneywesens in Pommern. Eine bey Übernehmung des öffentlichen Lehramts in der Arzney- und Zergliederungswissenschaft zu Stettin den 22sten Septbr. 1772. öffentlich gehaltene Rede von A. B. Kölpin, bisherigen Doktor der Arzney-Wissenschaft und öffentlicher Lehrer der Kräuterkunde in Greifswald. Aus der lateinischen Handschrift ins Teutsche übersetzt im August 1782 von G. C. A. J. der Gottesgelahrtheit Candidaten. In Gesterding, Pommersches Museum. Zweyter Theil, S. 175 bzw. S. 200/201. — Molleri, J., Cimbria litterata, Tom. II, S. 15. — Morhofi, D. G., Opera poetica, quae eduntur cum praefatione. Henrici Muhlii, S. 763. Lubecae, Sumptibus Petri Böckmanni A. C. MDC. XCVII. — Naetebus, G., Album Academiae Vitebergensis ab A. Ch. MDII usque ad A. MDCII, Bd. II. Verlag von M. Niemeier, Halle 1894. — Naetebus, G., Album Academiae Vitebergensis ab A. Ch. MDII usque ad A. MDCII, Bd. 3. (Continens Indices.) Verlag von M. Niemeier, Halle 1905. — Perlebach, M., Versuch einer Geschichte der Universitäts-Bibliothek zu Greifswald, 1. Heft bis 1785. Verlag von L. Bamberg, Greifswald 1882. — Pyl, Th., Geschichte der Greifswalder Kirchen und Klöster sowie ihrer Denkmäler, nebst einer Einleitung vom Ursprunge der Stadt Greifswald. 4 Bände. Greifswald 1885. 1886, 1887, 1898. — Pyl, Th., Die Greifswalder Sammlungen vaterländischer Altertümer und die Kunstwerke des Mittelalters und der Renaissance. Vereinsschrift der Greifswalder Abtheilung der Gesellschaft für Pommersche Geschichte und Alterthumskunde. Greifswald 1869. — Richter, P., Geschichte der Dermatologie. Handbuch der Haut- und Geschlechtskrankheiten, Bd. 14, 2, S. 162. Verlag von J. Springer, Berlin 1928. — v. Recklinghausen, Die historische Entwicklung des medizinischen Unterrichts, seine Vorbedingungen und seine Aufgaben. Straßburger Rektoratsrede 1883. — Seccervitius, Pomeraneidum Johannis Seccervitii libri quinque: Quorum priores tres Heroico, posteriores duo carmine elegiaco conscripti sunt. Gryphiswaldiae Typis Augustini Ferberi Anno MDLXXXII. — Scheffel, Chr. St., Vitae professorum medicinae, qui in academia Gryphiswaldensi a primis ejus initiis usque ad finem anni ipsius saecularis tertii vixerunt. Gryphiswaldiae Typis Struckianis. 1756. — Treichel, S., Leben und Werke des Johannes Seccervitius. Philosophische Dissertation, Greifswald 1928. — Vitae Pomeranorum siehe die unter dem Text angeführten Bände.

III. Die Werke Joëls

Dähnerts Pommersche Bibliothek, 4. Bd., S. 439, Nachrichten von Andrea Rungio, vormal. Prof. Theol. zu Greifswald (Rede von Franz Joël). — Gesterding, C., Über Greifswaldische Stipendien für Studierende als zweite Fortsetzung des Beitrages der Geschichte der Stadt Greifswald. Greifswald 1829, S. 239. — Wehrmann, Geschichte der Bibliothek des Marienstifts-Gymnasiums in Stettin. Baltische Studien, 1894, 44. Jahrg., S. 194.

Digitized by Google

Aus der Universitäts-Hautklinik Jena (Direktor: Prof. Dr. B. Spiethoff)

Mitteilung weiterer Untersuchungen über die Myosalvarsanausscheidung nach subkutaner und intravenöser Injektion

Von

Dr. Gustav Hopf, ehemaliger Assistenzarzt

Im Verfolg unserer in Nr. 33 der Derm. W. 1927 mitgeteilten Untersuchungen über die Ausscheidung des Myosalvarsans nach intramuskulärer Injektion ergab sich die Frage, ob die Ausscheidungskurve nach subkutaner Applikation eine andere sei, und insbesondere auch, ob das Lösungsmittel — Glukose 10% oder Aqua dest. — einen Einfluß darauf habe. Wir wandten wieder die Abelinsche Methode an, die auf der Bildung eines Diazokörpers durch Zusatz von salpetriger Säure zum Salvarsan beruht, der mit alkalischer Resorzinlösung zu einem tiefroten Farbstoff gekuppelt wird.

Normalerweise fällt die Probe nach Myosalvarsaninjektion im Urin unmittelbar ohne vorheriges Erhitzen positiv aus. Sie ist an das Vorhandensein des Diaminodioxyarsenobenzolkerns gebunden, mit seinen Eigenschaften als Farbstoff — aromatische Kerne, Chromophor und auxochrome Gruppen — und der Diazotierbarkeit als primäres Amin. In vitro gibt die Myosalvarsanlösung nur nach kurzem Aufkochen die typische Rotfärbung bei Anstellung der Probe. Man kommt dadurch zu der Vorstellung, daß die Formaldehydsulfitgruppe, die beim Myosalvarsan in der Amingruppe des Salvarsans substituiert ist, durch Erhitzen entfernt wird.

Bei unseren Untersuchungen fanden wir nun zwei Patienten, bei denen im Anschluß an die subkutane Injektion Salvarsandermatitiden auftraten und bei denen die Abelinsche Probe keinen positiven Ausfall zeigte. Nach kurzem Aufkochen und wieder Abkühlen der Urinportionen ergab sie jedoch die charakteristische Farbstoffbildung und eine sehr langsam abfallende Ausscheidungskurve. Die Urinproben dieser Patienten verhielten sich also genau so wie die Myosalvarsanlösung in vitro. Wir können daraus schließen, daß offenbar das Myosalvarsan zum allergrößten Teil unverändert ausgeschieden wurde. Ein ursächlicher Zusammenhang zwischen der Hemmung des Myosalvarsanabbaues und der Dermatitis ließ sich allerdings nicht erweisen, insofern als die gleiche Erscheinung bei einem anderen Patienten auftrat, der das Myosalvarsan auch in weiteren Injektionen anstandslos vertrug. Bei weiteren zwei Myosalvarsandermatitiden war durch die Versuchsanordnung keine Ausscheidung von unverändertem Myosalvarsan nachzuweisen.

Nach subkutanen Injektionen erhielten wir im ganzen eine größere Unregelmäßigkeit der Ausscheidungskurven als wir sie nach intramuskulären Injektionen zu sehen gewohnt sind. Da wir die ersten verschiedenen Resultate mit verschiedenen Operationsnummern erhalten hatten, benutzten wir zu den vergleichenden Untersuchungen über die Myosalvarsanausscheidung bei Verwendung verschiedener Lösungsmittel die gleiche uns

Digitized by Google

freundlicherweise zur Verfügung gestellte Operationsnummer: M. F. 28. 4. 27. Die Resultate wurden danach aber nicht gleichmäßiger. Das Ergebnis der Untersuchungen an 20 Fällen, von denen wir je 10 mit in Glukose und in H_2O gelöstem Myosalvarsan subkutan gespritzt hatten, war nur insofern positiv, als entgegen der Ausscheidung nach intramuskulärer Injektion eine größere Unregelmäßigkeit in Beginn ($1/2$—$2 1/2$ Stunden nach der Injektion) und Länge (3—12 Stunden) der Ausscheidungskurve bestand. Diese Unregelmäßigkeit war bei beiden Lösungsmitteln in gleicher Weise vorhanden. Sie ist offenbar darauf zurückzuführen, daß je nachdem ob es sich um magere oder fettere Patienten handelt und je nachdem ob man tiefer oder oberflächlicher injiziert, verschiedene Resorptionsbedingungen für das Myosalvarsan gegeben sind.

Nach intramuskulärer Injektion in 12 Fällen — außer den in unserer ersten Veröffentlichung mitgeteilten 11, bei denen mit einer anderen Operationsnummer gespritzt worden war, die aber den gleichen Ausscheidungstyp zeigten — ergab sich kein Unterschied hinsichtlich des Lösungsmittels. Die Ausscheidung begann einheitlich nach etwa $3/4$ bis 1 Stunde, um nach 4—6 Stunden zu erlöschen.

Sowohl nach subkutaner wie nach intramuskulärer Injektion fiel die Abelinsche Probe außer in den eingangs erwähnten Fällen nach Erhitzen der Urinportionen genau so aus wie ohne vorheriges Aufkochen. Nur auf der Höhe der Ausscheidungskurve zeigte die Reaktion nach Erhitzen eine größere Farbintensität. Es wurde also in der Regel eine minimale Menge von unverändertem Myosalvarsan ausgeschieden.

Im Gegensatz dazu war die Ausscheidung von unverändertem Myosalvarsan nach intravenöser Injektion regelmäßig ganz besonders groß. Die Farbprobe fiel in den nicht erhitzten Urinportionen meist nur schwach positiv aus, während diese nach vorherigem Aufkochen eine deutliche Farbstoffbildung ergaben. Im ganzen entsprach die Ausscheidung der des Neosalvarsans insofern, als der Höhepunkt bereits nach 10 Minuten bis $1/2$ Stunde eintrat und dann schneller Abfall erfolgte. Die Ausscheidung hörte in den von uns untersuchten 10 Fällen einheitlich früher als beim Neosalvarsan bereits nach 3—$4 1/2$ Stunden auf.

Schlußfolgerungen aus diesen Ergebnissen wird man nur insoweit ziehen, daß man den für die intramuskuläre Myosalvarsanapplikation gemachten therapeutischen Rückschluß, dieses dort zu verwenden, wo eine brüske Wirkung vermieden werden soll, auch für die subkutane Injektion und für die Verwendung von Glukose sowohl wie H_2O als Lösungsmittel, aufrecht erhalten wird. Die Unregelmäßigkeit der Ausscheidung nach subkutaner Injektion ist nicht so erheblich, daß man bei besserer Verträglichkeit nicht diesen Weg der Applikation wählen wird. Die intravenöse Injektion des Myosalvarsans hingegen, zu der wegen der geringeren Gefahr bei paravenöser Injektion Infiltrate zu bilden unter gewissen Umständen Neigung bestehen könnte, ist abzulehnen. Die Ausscheidung dauert kürzere Zeit als die des Neosalvarsans. Außerdem wird in diesem Falle der größte Teil des Myosalvarsans anscheinend unverändert ausgeschieden. Ein Nachteil, wenn man von der Annahme ausgeht, daß die therapeutische Wirksamkeit an den weiteren Abbau des Myosalvarsans gebunden ist.

Digitized by Google

Versammlungen

52. Tagung der Vereinigung Südwestdeutscher Dermatologen Frankfurt a. M., 2. u. 3. März 1929

Vorsitzender: K. Herxheimer

Kolle-Frankfurt a. M.: Experimente zur Syphilisimmunität.

Vortragender erörtert die Frage, ob es eine echte aktive Immunität gibt, d. h. eine solche, die zur Vernichtung und Abtötung neu in den Körper gelangenden Infektionsstoffes nach Ausheilung der Krankheit führt. Bisher war die Auffassung allgemein geltend, daß bei Syphilis nur eine Infektionsimmunität besteht, die mit dem Aufhören der Infektion erlischt. Nun hat neuerdings Chesney auf Grund von Tierversuchen behauptet, daß auch eine echte aktive Immunität bei Syphilis vorkäme. Er behandelte Kaninchen 7—10 Monate nach der Infektion mit großen Dosen von Salvarsan und infizierte sie dann nach 2—3 Monaten aufs neue. Da bei keinem der Tiere ein Primäraffekt auftrat und da auch die Drüsen der superinfizierten Tiere sich bei Verimpfung auf frische Kaninchen als nicht infektiös erwiesen, so schloß er auf das Vorhandensein einer aktiven Immunität. Die Versuche sind an sich beachtenswert, da eben das Kaninchen in jeder Weise bezüglich der Syphilisinfektion hin sich verhält wie der Mensch. Nun kannte damals Chesney eine wichtige Tatsache nicht, die inzwischen vom Vortragenden festgestellt ist, daß es nämlich eine symptomlose Super- bzw. Reinfektion gibt. Auf Neueinführung von Infektionsstoffen reagieren die Tiere nicht mit Schankerbildung, aber die Spirochäten dringen wieder in die Drüsen und Organe ein. Kritisch wäre zu den Versuchen von Chesney zu bemerken, daß er viel zu früh nach der Salvarsanbehandlung die Reinfektion ausgeführt hat. In großen Versuchsreihen an syphilisinfizierten Kaninchen, die Vortragender gemeinsam mit Prigge ausführte, wurde der Beweis erbracht, daß 6—7 Monate nach der Syphilisinfektion mit großen Dosen behandelte Tiere zwar nicht frische Primäraffekte bekommen, wenn sie mit homologen Stämmen superinfiziert wurden, wohl aber konnten bei Herausnahme der Drüsen 6—8 Monate nach der Reinfektion die erneut eindringenden zur Superinfektion benutzten Stämme durch Verimpfung auf frische Kaninchen nachgewiesen werden. Es ist also die Frage dahin entschieden, daß bei Kaninchen, auch wenn die Behandlung nach vollkommener Durchseuchung und längerem Bestehen der Krankheit durchgeführt ist, es nicht zur Entwicklung einer echten aktiven Immunität kommt. Das ist besonders wichtig für die Frage, ob die Salvarsantherapie bei Syphilis in der Frühperiode begonnen oder erst in der Spätperiode nach vollkommener Durchseuchung und längerem Bestehen der Krankheit eingeleitet werden soll. Denn wenn Chesney recht hätte, so würde ja die frühzeitige Salvarsantherapie die Immunität nicht zur Entwicklung kommen lassen, und es wäre dann tatsächlich zu erwägen, ob man nicht eine Spätbehandlung der Frühbehandlung vorziehen sollte.

Die mitgeteilten Versuche sprechen dafür, daß die bisher auch klinisch erprobte Frühbehandlung die Methode der Wahl bei der Salvarsantherapie darstellt.

Küster: Wohnungsklimatische Untersuchungen im allergenfrei belüfteten Zimmer.

Einleitend spricht Vortragender über die bedeutenden wissenschaftlichen und praktischen Ergebnisse wohnungsklimatischer Forschungen, die uns heute in die Lage setzen, Wohn- und Arbeitsräume der Behaglichkeitslinie entsprechend in sehr vollkommener Weise mit reiner Frischluft in beliebiger Menge und von erwünschter Temperatur und Feuchtigkeit gleichmäßig zu belüften. Die technisch maschinellen Einrichtungen zu derartigen hygienisch einwandfreien Belüftungen wurden zuerst in Amerika, dann in zwar einfacherer, aber durchaus genügender Form in Deutschland ausgebildet. Sie werden an der Hand von Lichtbildern eingehend geschildert, und es wird dabei nachgewiesen, daß die heute aus therapeutischen Gründen so viel beachteten allergenfreien Kammern den vollkommenen hygienischen Lüftungsanlagen gegenüber prinzipiell nichts Neues darstellen. Vortragender verbreitet sich sodann über den Begriff der Allergene, insbesondere der Klimaallergene, sowie über die Berechtigung von „allergenfreien" Kammern zu sprechen. Überzeugende experimentelle Beweise für letztere liegen seines Erachtens nicht vor, und der günstige

Digitized by Google

therapeutische Einfluß der allergenfreien Kammerbehandlung darf keineswegs als solcher aufgefaßt werden. Vortragender läßt daher die Beweisführung offen, aber die Möglichkeit zu, daß noch einmal der Beweis dafür erbracht wird, daß Klimaallergene nach Storm van Leeuwen in der Luft vorhanden sind und durch die Luftbereitung für allergenfreie Kammern zurückgehalten werden. Untersuchungen des Vortragenden selbst erstreckten sich auf Veränderungen, die in einem zeitgemäß hygienisch einwandfrei belüfteten Innenraum experimentell exakt nachweisbar gesetzt werden und zeigten, daß die sonst um den ruhenden Menschen in wenigen Minuten auftretende Verdichtungszone von Kohlensäure und Wasserdampf jetzt nicht mehr zustande kommt. Hierdurch wird zweifellos eine erhebliche Beschleunigung und Vergrößerung der Wasserabgabe des Organismus, vielleicht auch eine Veränderung der Kohlensäureabgabe gesetzt. Weiterhin konnte experimentell gezeigt werden, daß eine moderne Lüftungsanlage Staubteilchen von der Größe des Lykopodiums (50 μ) zu 100%, Bacterium prodigiosum (2 : 5 μ) und ebenso Bakteriophagen (nach Neisser) $^3/_{100}$ μ zu 90—100% zurückhält, während mit dem Atkinschen Staubzähler eine Abnahme der Wasserkondensationskerne nur auf 33—50% nachweisbar ist. Jedenfalls stellt eine moderne Lüftungsanlage, die nur auf Erzielung einer einwandfreien Belüftung gebaut wurde, eine Einrichtung dar, die unter der Voraussetzung größtmöglicher Behaglichkeit doch ganz wesentliche Veränderungen gegenüber dem Aufenthalt in einem Zimmer mit „guter Luft" setzt. Die Zukunft muß lehren, wie allergische Kranke sich in derartigen Räumen verhalten; die bisherigen Erfahrungen erscheinen günstig. In hygienischer Beziehung dürfte die allergenfreie Kammer in engerem Sinne einer zeitgemäßen Belüftungsanlage bezüglich Luftmenge, Reinheit, Temperatur, Feuchtigkeit und Regulierfähigkeit keineswegs überlegen sein.

Müller, H.-Mainz: Lichen planus, von ungewöhnlicher Ausdehnung, der prompt auf Röntgen-Dorsalwirbelbestrahlung reagierte (Dosis etwa 30% der HED, 1 mm Al. Filter). Schweißausbruch nach der Bestrahlung wurde nicht beobachtet.

Herrmann-Frankfurt a. M.: Wir selbst haben einen Fall von Lichen planus mit Röntgen-Sympathikus-Reizbestrahlung behandelt. 24 Stunden später trat starker Schweiß auf, der etwa eine Nacht dauerte. Danach erhebliche Besserung.

Heuck-München: Sympathikusbestrahlungen des Lichen ruber ($^1/_2$ mm Cu, $^3/_4$ Volldosis) sind unseren Erfahrungen nach in den Resultaten unsicher. Nur etwa $^1/_3$ der bestrahlten Fälle zeigten ein befriedigendes Ergebnis.

Müller, H.-Mainz: Lupus vulgaris und erythematosus.

Empfehlung von Spirobismol-solubile-Behandlung bei Erythematosus auf Grund der seit der Mainzer Tagung erweiterten Erfahrungen. Wenn nach schnellem Fortschreiten der Besserung ein Stillstand einsetzt, dann bewährt sich gerade in diesen Fällen, wie es scheint, die alte Jodchininmethode nach Holländer.

Herxheimer-Frankfurt a. M. hält den Fall für Lupus vulgaris und macht darauf aufmerksam, daß kombinierte Fälle von Kopp, Neisser und in der Frankfurter Klinik beobachtet wurden.

Zieler-Würzburg: Erforderlich zur Diagnose ist die mikroskopische Untersuchung. Der von Kyrle beschriebene kombinierte Fall ist nur auf Grund makroskopischer Untersuchung diagnostiziert worden.

Eschweiler-Düsseldorf: Zur Behandlung des Lupus erythematosus werden Injektionen von Goldchlorid empfohlen, wöchentlich etwa 1 mg. Zur Behandlung des Lupus vulgaris empfehle ich die Finsenlichtbehandlung, die durch Einschaltung des Kobaltuviolglasfilters wesentlich angenehmer gemacht werden kann bei gleichzeitiger Verstärkung der Lichtquelle auf 25 Ampere.

Heim-Mainz: Lues III mit Beteiligung der Epiglottis und der Stimmbänder.

Hillger-Kaiserslautern: Xanthoma diabeticum tuberosum.

Ende 1928 erhielt Pat. dreimal $^1/_2$ ED Röntgentherapie mit 0,5 Al. Filter. Hiernach Besserung.

Rost-Freiburg macht auf die Notwendigkeit aufmerksam, bei Xanthomen den Blutzuckergehalt besonders dann zu bestimmen, wenn Aglykosurie vorliegt. Es kann dadurch die Feststellung eines Status praediabeticus ermöglicht werden.

Sulzberger-Zürich: Wile hat nachgewiesen, daß auch Lipämie, nicht nur Cholesterinämie bestehen kann, z. B. in Fällen von eruptiven Xanthomen.

Gans-Heidelberg: Fälle von Lipämie bei Xanthomatose sind bekannt. Zum Nachweis des Cholesterins sei auf das Aceton Penceau hingewiesen.

Digitized by Google

Herrmann-Frankfurt a. M.: Es handelt sich vermutlich um eine Xanthombildung bei erhöhtem Cholesterinspiegel im Serum und gleichzeitig vermehrter Cholesterin-Ausschüttelbarkeit, also nach der Einteilung von Nathan und Herrmann um ein Xanthoma tuberosum localisatum. Dafür sprechen Diabetes, histologischer Befund und klinisches Bild. An den Orten des Traumas, der mechanischen Belastung ist die Affektion lokalisiert: Kratzeffekte sind von Xanthomknoten nachgezeichnet.

Nathan-Nürnberg weist darauf hin, daß bei Xanthelasmen häufig eine Cholesterinämie oder abnormer Labilitätszustand des Cholesterins im Serum nachweisbar ist, und daß sich in diesen Fällen sehr häufig auch ein Arcus corneae findet.

Rost-Freiburg teilt mit, daß unter Bezug auf eine persönliche Angabe Schambergs nach dessen Ansicht für die Differentialdiagnose Schambergs Disease-Purpura-Majocchi für die erstere Hypercholesterinämie essentiell ist.

Zurhelle-Bonn verweist auf die Veröffentlichung von E. Hoffmann über Xanthome bei Diabetes, die innerhalb kurzer Zeit aufgetreten waren. Es bestand in dem Falle eine hochgradige Lipämie. Das Serum war trübe und setzte beim Stehen nach einiger Zeit eine schwartige Schicht ab.

Fuss-Ludwigshafen: Acrodermatitis atrophicans.

Bernstein-Frankfurt a. M.: Da der Fall 15 Jahre besteht, so scheint die Atrophie zu wenig ausgesprochen. Es fällt außerdem ein quer verlaufendes sklerodermieartiges Band auf, so daß die Diagnose Mischform oder Übergang von Sklerodermie in Acrodermatitis atrophicans diskutabel ist.

K. Herxheimer-Frankfurt a. M.: Es handelt sich nur um Acrodermatitis atrophicans, wobei an eine von Arning 1921 vorgestellte Analogie erinnert sei. Dieser Fall zeigte ebenfalls keine atrophischen Veränderungen.

Galewsky-Dresden nimmt eine Acrodermatitis mit Sklerodermie an. Die breite horizontale Fläche am Unterschenkel spricht für Sklerodermie.

Fuss-Ludwigshafen: Lupus erythematosus.

Er behandelte den Fall mit Aurophos mit gutem Erfolg und später mit Pyrogallol.

Loewenstein-Bad Nauheim: Induratio penis plastica.

Indurierte Platte auf dem Dorsum penis sowie im Corpus cavernosum. Bisher Radium ohne Erfolg angewendet.

Galewsky-Dresden beobachtete etwa 20 Fälle von Induratio penis plastica und hat Röntgen- und Radiumtherapie anwenden lassen. Er warnt vor den Radiumschädigungen, die sich in schmerzhaften Erektionen besonders unangenehm auswirken. Zur Behandlung der Strahlenschädigungen werden ganz schwache Kochsalzumschläge empfohlen oder folgende Salbe: Protargol 0,01, Anästhesin 0,1, Borsalbe ad 10.

K. Herxheimer-Frankfurt a. M. hält die Radiumverbrennungen im allgemeinen als harmloser und schneller heilend als Röntgenschädigungen.

Uhlmann-Frankfurt a. M. weist darauf hin, daß bei Applikation von Radium durch genaue Dosierungen Verbrennungen vermieden werden können.

Reissner-Frankfurt a. M. hebt hervor, daß die Verbrennungsfälle aus früherer Zeit datieren und wohl im allgemeinen jetzt vermieden werden können.

Baer, Th.-Frankfurt a. M.: Röntgenverbrennung im Gesicht.

48jähriger Mann, Morphinist, wurde mit allen möglichen indifferenten Mitteln behandelt, zuletzt nach Höhensonnenbestrahlung leichte Besserung. Seit ¼ Jahr Auftreten eines Epithelioms.

Zieler-Würzburg: Die Behandlung muß sich so milde wie möglich gestalten, z. B. Breiumschläge.

Rost-Freiburg: Mit ¼%igen Argentum-nitricum-Umschlägen oder anderen feuchten Verbänden, evtl. Dauerbädern abwechselnd mit Solluxlampenbestrahlungen, ist auch in verzweifelten Fällen viel zu erreichen.

Baer, Th.-Frankfurt a. M.: Acrodermatitis atrophicans.

K. Herxheimer-Frankfurt a. M. erinnert an ähnliche Fälle aus der Würzburger und Frankfurter Klinik.

Baer, Th.-Frankfurt a. M.: Lupus vulg. exulcerans.

23jähriger Mann. Sind Erfahrungen mit Mineralogenkuren gemacht worden und welcher Art sind diese? Die Krankheit besteht seit dem 6. Lebensjahre.

Hauck-Erlangen hat nichts davon gesehen. Die Erfolge scheitern meist

Digitized by Google

daran, daß die Kranken die Kurvorschriften nicht einhalten. Die Gersonsche Diättherapie ist durch das Mineralogen sehr teuer.

Bettmann-Heidelberg: Die salzfreie Diätbehandlung beim Lupus vulgaris hat in einem Teil der Fälle der Heidelberger Klinik auffallende und z. T. nachhaltige Erfolge gebracht.

v. Zumbusch-München glaubt sagen zu können, daß die mehr kolliquativen, zum Zerfall neigenden Teile der Lupusherde besser beeinflußt werden als z. B. die in Narben eingesprengten klassischen kleinen Lupusknötchen. Die Beurteilung der Mineralogenkur ist deshalb sehr schwer, weil durch die Hospitalisierung der Kranken allein schon eine Besserung erzielt wird.

H. Müller-Mainz konstatiert, daß die auf der Mainzer Tagung bestehende Skepsis gegenüber der Sauerbruch-Gersonschen Ernährungstherapie geschwunden ist. Natürlich ist die Lichttherapie dabei wie immer beizubehalten. Mineralogen ersetzen wir durch Koberts Kieselsäuretee.

Hammer-Stuttgart wiederholt die Aufstellung des Grundsatzes beim Lupus vulgaris, nicht die vollkommene Heilung anzustreben, sondern die Kranken gesellschafts- und arbeitsfähig zu machen und so zur ambulanten Behandlung überzugehen.

Baer, Th.-Frankfurt a. M.: Neurodermitis und Dermatitis e radiis.

34jähriger Mann, von Jugend an Neurodermitis. Seit 17 Jahren häufig mit Röntgen bestrahlt, 1919 Röntgenstar, operiert. Vor 2 Jahren Epitheliom der Nase, operativ entfernt. Pat. leidet jetzt an heftigem Jucken.

Baer, Th.-Frankfurt a. M.: Acrodermatitis chronica atrophicans incipiens.

39jähriger Mann. An der Innenseite des rechten Oberarmes multiple Knötchenbildung. Der mikroskopische Befund der Knötchen ergab zellreiches Bindegewebe mit reichlich Rundzelleninfiltration in der Umgebung der Gefäße der Kutis.

K. Herxheimer-Frankfurt a. M. hält die Diagnose nicht für gesichert.

Baer, Th.-Frankfurt a. M.: Tuberculosis colliquativa.

38jährige Frau, als Kind am Fuß operiert (Narbe noch sichtbar). Seit vielen Jahren Knoten an den Unterschenkeln, die zeitweilig perforierten. Beginn der Erkrankung unter dem Bilde eines Erythema induratum. WR negativ.

Bernstein-Frankfurt a. M. schlägt Jodkaligaben und Tuberkulin vor.

Sulzberger-Zürich: Aus dem Erfolg der Jodkalitherapie kann man in diesem Falle nicht mit Sicherheit auf die luetische Ätiologie schließen. Gerade die klinische Form der Tuberkulose reagiert auch manchmal auffallend auf eine solche Behandlung.

Bernstein-Frankfurt a. M.: Carcinoma mammae (Rezidiv).

39jährige Frau mit hasel- bis walnußgroßen Knoten in der Regio mamillaris und pectoralis. Angeblich vor 7 Jahren nach einer Kontusion entstanden, 2 Jahre später Auftreten eines erbsengroßen Knotens. Weitere 2 Jahre später Vergrößerung dieses Knotens. Probeexzision ergab Karzinom. 6 Röntgenbestrahlungen im Laufe von 3/4 Jahren. Seit 1½ Jahren jetziger Befund. Die Lymphadenitis carcinomatosa ist beachtenswert.

Bernstein-Frankfurt a. M.: Lues gravis.

Der Fall war therapieresistent gegen kombinierte Salvarsankur (vorgestellt beim letzten Dermatologenkongreß Oktober 1928 in Mainz). Äußere Symptome sind mit 20 g Casbis z. Z. abgeheilt. WR und Meinicke positiv, Sachs-Georgi schwach positiv.

Bernstein-Frankfurt a. M.: Waschmittelallergie.

Ekzem an Händen, Armen und Gesicht einer Waschfrau, die Persil verwendet hatte. Dieses Waschmittel, welches einer schwachen Lauge entspricht und aus Kernseife, Natriumperborat, kalziniertem Soda und Natronwasserglas besteht, ist aber nicht die Ursache, sondern die Konzentration und kommt vielleicht ein allergischer Zustand der Haut gegen die einzelnen Komponenten, z. B. Kernseife, ätiologisch in Frage.

Soll-Frankfurt a. M.: Lupus erythematosus.

Drescher-Offenbach a. M.: Kraterartige Geschwüre auf dem Handrücken.

Im April 1928 angeblich eine Verletzung mit einer Aluminiumgabel, die Pat. auf dem Schutthaufen gefunden hatte. Untersuchung auf Milzbrand negativ. WR und Tuberkulin negativ. Regionäre Drüsen nicht vergrößert. Auf Pyotropinsalbenbehandlung gut reagiert, später Rezidive auf den Narben. Niemals Fieber. Es liegt Verdacht vor, Artefakte anzunehmen.

Digitized by Google

v. Zumbusch-München denkt ebenfalls an eine artifizielle Genese. Falls diese sicher ausgeschlossen werden kann, muß man an Hautdiphtherie denken, die wenig auf Chemikalien reagiert. Bessere Erfolge bringen Heißluftbehandlung, Stauung und Kataplasmen.

Wertheimer-Mannheim: Fall zur Diagnose.

Dezember 1928 Primäraffekt in Spanien. Angeblich damals ohne Spirochätenbefund. Seit 14 Tagen besteht ein psoriasiformes Exanthem. WR dauernd negativ.

K. Herxheimer-Frankfurt a. M. hält den Fall für pustulo-papulöse Syphilide.

Aus der Hautklinik Frankfurt a. M.:

Hofmann, Edm.-Frankfurt a. M.: Polycythaemia rubra. durch Röntgenbestrahlungen gebessert.

Früherer Blutbefund: Erythrozytenschwankungen zwischen 4,7 und 11,38 Millionen vom Jahre 1916—1924. Leukozyten zwischen 5400 und 17800 in der Zeit 1923—1924. Verhältniszahlen der Leukozyten meist ziemlich konstant, etwa 90% Neutrophile, Lymphozyten etwa 10%, Eosinophile etwa ½%. Hämoglobingehalt schwankt zwischen 108 und 160 Sahli. Jetziger Blutbefund: 7000 Weiße, 5,74 Millionen Rote, Eosinophile 2%, Stabkernige 7%, Segmentkernige 76%, Lymphozyten 14%, Mononukleäre 1%.

Seit ungefähr 10 Jahren klagt Pat. über Schwindel, Druck in den Augen und zuweilen Kopfschmerzen. Es zeigt sich bei ihm bei sonst normalem Status eine stark vergrößerte Milz. 6,23 Millionen Erythrozyten und 116% Hämoglobin nach Sahli. Am 19. XI. 1927 gab Pat. nach Tibien-, Oberschenkel- und Brustseitenbestrahlungen an, daß das Schwindelgefühl gebessert sei. Auf dem linken Schienbein besteht ein etwa pfennigstückgroßes Ulkus. Das Blutbild ist unverändert. Am 2. I. 1928 zeigt das Blutbild nach weiterer Bestrahlung von Oberarm und Schulterblatt 4,41 Millionen Erythrozyten bei 90% Hämoglobin. Im weißen Blutbild geringe relative Lymphopenie. Pat. fühlt sich wohl. Am 18. II. 1928 klagt Pat. noch zeitweise über Kopfschmerzen, 3,73 Millionen Erythrozyten und 71% Hämoglobin. Weißes Blutbild: 7,7 Teile weiße Blutkörperchen. Eosinophile fehlen, 18,5% Lymphozyten, 78,5% Neutrophile und 3% Übergangsformen. Als Ursache der Kopfschmerzen wird erhöhter Liquordruck angenommen und eine Bestrahlung der Hirnhaut vorgenommen. Am 25. II. 1928 ist der Pat. beschwerdefrei. Er gibt nachträglich an, 1908 eine Lues akquiriert zu haben und hat bisher drei spezifische Kuren durchgemacht.

Rost-Freiburg berichtet anschließend über einen von interner Seite als Polycythaemia rubra ihm zugewiesenen Fall, der sich später als durch Arsen hervorgerufene Toxikodermie erwies.

E. Hofmann, Frankfurt a. M.: Der Pat. hat früher eine Lues gehabt. Seine Frau hatte einen Abort. Er hat 3 Salvarsankuren durchgemacht, auf die jedesmal das Krankheitsbild vorübergehend gebessert wurde. Später wurden zahlreiche Röntgenbestrahlungen der großen Röhrenknochen angewandt, die das Blutbild z. Z. wieder etwas zur Norm gebracht haben.

Schmidt-Labaume-Frankfurt a. M.: 1. Acrodermatitis atrophicans mit Aussparung der Akra und periartikulären fibromatösen Knoten in der Kniegegend.

58jährige Frau mit seit 25 Jahren bestehendem varikösem Stauungskomplex an beiden Unterschenkeln und häufiger Ulcus-cruris-Bildung, jahrelang als Waschfrau tätig und hat auch mit den Beinen im Wasser gestanden. Vielleicht erklärt sich daher die zirkuläre Begrenzung der Affektion an den Oberarmen. Es besteht außerdem eine Pseudosklerodermie in der Umgebung der Ulzera an Unterschenkeln und Fußrücken. In der Patellargegend pfenniggroße fibromatöse Knoten und Zigarettenpapierfältelung der Haut über den Kniescheiben. Blastometrisch ein erhöhter Hautwiderstand an den befallenen Gegenden, erklärt durch den Schwund des Fettgewebes.

2. Psoriasis mit Beteiligung der Lippen.

22jähriges Mädchen, seit dem 8. Jahre Schuppenflechte. 8 Geschwister gesund. Neben dem Gesicht ist auch die Ober- und Unterlippe befallen und zeigt neben leichter Infiltration einen flächenhaften feinen Schuppenbelag.

3. Dermatitis herpetiformis.

28jährige Frau, Beginn Februar 1928. Im Juli 1928 stationäre Behandlung. Damals waren Stamm und Extremitäten befallen. Die Jodkalireaktion (50%ig) war

Digitized by Google

positiv. Heilung durch Karboneolpinselung. Jetzt war die Jodkalisalbenreaktion negativ, ebenfalls die früher bestehende Eosinophilie geschwunden.

4. Cutis gyrata der Regio glutaealis.

Fast 3jähriges Kind mit Lues congenita sero-positiva. Es besteht eine kongenitale Gyrierung der Haut auf den lateralen Glutäalseiten. Anamnestisch konnte, da es sich um ein uneheliches Kind handelt, in hereditärer Hinsicht nichts eruiert werden.

5. Hydroa vacciniforme mutilans.

42jährige Frau. Beginn im zweiten Lebensjahr. Im ersten Jahrzehnt entstanden die Mutilationen der Finger. Vom 15. Jahr an zunehmende Amaurose. Oberlippen- und Nasenplastik, wieder starke Porphyrinurie.

Herrmann-Frankfurt a. M.: 1. Anthrax.

Seit 12. II. 1929 besteht auf der linken Halsseite eine mit schwarzem Schorf bedeckte pflaumengroße Infiltration, die durch Borwasserumschläge fast vollständig abgeheilt ist. Bei Aufnahme linksseitige submandibulare Lymphdrüsenanschwellungen und Fieber (39,3°). Beruf des Pat.: Arbeiter in einer Polierscheibenfabrik, wobei er in Kontakt mit Lederabfällen kommt.

2. Lichen planus.

Frühere Diagnose: Mycosis fungoides? Seit November 1928 juckende Affektion am ganzen Stamm, angeblich im Anschluß an eine Gürtelrose in Gegend der linken Hüfte. Bei der Aufnahme Dezember 1928 flächenhafte Rötung und Infiltration sowie reichliche Kratzeffekte auf Hals, Nacken, dem ganzen Stamm und den Extremitäten. Außerdem bestanden Gruppen von erbsen- bis fast haselnußdicken, derben livide roten, kaum glänzenden Papeln im Nacken, am Stamm, vor allem in beiden Achselhöhlen und auf den unteren Extremitäten, hier z. T. striär angeordnet. Heftiger Juckreiz. Die Behandlung erfolgte mit Borwasser, Zinc.-stearinic.-Salbe, Röntgenbestrahlung (dreimal $^1/_3$ ED, 7—8 Bé, $^1/_2$ mm Al. Filter). Ab Ende Dezember intern Arsen. In der ersten Hälfte des Januar täglich, insbesondere auch nachts schwere Anfälle von Asthma pulmonale und gleichzeitigen Juckreizattacken. Ephetrin. viermal 0,025 p. d. und Kalzium Sandoz 10,0 intramuskulär behoben vollkommen die Asthmaanfälle sowie die gleichzeitigen Juckattacken. Die Hautaffektionen zeigten sich ebenfalls verändert: An Stelle der Knoten vielfach depigmentierte Narben, deren Umgebung intensiv sepiabraun erscheint. Die flächenhafte Neurodermitis war geschwunden. Hingegen fanden sich vor allem in den Bezirken der früheren Knoten glänzende, meist polygonale bläulichrote Knötchen. Dieses Bild besteht z. Z. im Prinzip noch, nur inzwischen erheblich gebessert. Am 21. II. erfolgte eine Röntgenbestrahlung der Sympathikusganglien ($^1/_3$ ED, $^1/_2$ mm Zn., 1 mm Al. Filter, 10—12 Bé). Das mikroskopische Präparat der Probeexzision einiger Papeln am 14. XII. 1928 ergab polymorphe Infiltration der Kutis, vor allem im papillären Anteil. Das entzündliche Gewebe scheint die unterste Epidermislage aufzuspalten, deutliche Kuppelformen der Papillen. Auffallend starke ödematöse Aufquellung der unteren Epidermis. Eigenartige kolloide Degeneration von zahlreichen Epithelzellen in diesem Gebiet. In den oberen Epidermisschichten findet man von entzündlichen Infiltratzellen fast ausschließlich Eosinophile, besonders hervorleuchtend nach Giemsa-Färbung und Differenzierung mit Chloralhydrat. Im Blut wurde nie Eosinophilie gefunden.

Soll-Frankfurt a. M.: Im September 1928 bestand bei diesem Pat. ein typischer Herpes zoster, damals waren weder Knötchen noch Pigmentierungen auf der Haut vorhanden.

K. Herxheimer-Frankfurt a. M.: Der Fall ist hervorhebenswert wegen der großen Knoten, die schon von Kaposi beschrieben sind. Ich habe ähnliche Knoten von Ferdinand Kahn in einer Dissertation beschreiben lassen. Jetzt wurde von Habermann für diese Form der Name Lichen hypertrophicus laevis vorgeschlagen, der natürlich nichts mit dem Lichen ruber obtusus von Unna zu tun hat. Die anfängliche Diagnose Mycosis fungoides läßt sich meines Erachtens nicht mehr aufrechterhalten, zumal das histologische Bild für Lichen ruber spricht.

Birnbaum-Essen weist auf die Schleimhautbeteiligung am Zungenrücken hin, die für Lichen ruber spricht.

v. Zumbusch-München möchte die Diagnose Mycosis fungoides doch nicht ganz ausschließen.

Galewsky-Dresden hat beim Abheilen der Mycosis fungoides einen anderen

Digitized by Google

Farbton, als bei diesem Pat. vorhanden, als typisch gesehen und hält diesen Fall auch für Lichen ruber.

3. Neurodermitis disseminata.

45jähriger Mann, seit dem ersten Lebensjahre Prurigo. Auf dem Bauch besteht das Bild der Neurodermitis acuminata. Gleichzeitig Asthma bronchiale mit 8% Eosinophilen. Die Beschwerden wurden durch Ephetonin gebessert.

4. Neurodermitis vegetans nach Ekzem.

51jähriger Mann, bei dem die Affektion durch Chromsäure hervorgerufen wurde. Der Fall wurde erheblich gebessert nach Behandlung mit Borwasser in der allergenfreien Kammer. Als Nebenbefund besteht die Fordycesche Krankheit am Zahnfleisch.

5. Fordycesche Krankheit an der Oberlippe.

54jähriger Mann, außerdem Lupus vulgaris der Nase.

6. Fordycesche Krankheit an der Oberlippe.

33jähriger Mann.

Uhlmann-Frankfurt a. M. (Univ.-Hautklinik): **1. Induratio penis plastica.**

47jähriger Pat., dessen Leiden seit Jahren besteht. Viermalige Radiumbestrahlung mit 33 mg Rabromid unter Filterung von 0,15 mm Monelblech und dreifach Stanniol. Weitgehender Rückgang der Erscheinungen. Subjektiv ohne Beschwerden.

2. Dermatitis herpetiformes.

Jahrelanges Bestehen, zur Zeit ohne Erscheinungen, mit Karboneol behandelt.

3. Dermatitis herpetiformis.

Auftreten regelmäßig im Frühjahr. Mit Karboneol behandelt. Zur Zeit geringfügige Erscheinungen. Neigung zu Pigmentbildung.

4. Multiple Sarkome der Haut.

75jähriger Pat. mit mehreren hundert Tumoren, besonders am Stamm. Primärherd vor 1/4 Jahr an der linken Brust. Behandlung mit Arsen und Röntgen. Alle Stellen einmal bestrahlt mit 2 HED, 8—10 Bé unter 4 mm Al. Filter. Danach schneller Rückgang der Tumoren, die zum größten Teil wieder im Niveau der Haut liegen.

5. Karzinom der rechten Wangenschleimhaut mit Übergang auf Ober- und Unterkiefer.

72jähriger Pat. Beginn vor 2 Jahren. Therapie mit Radium in der Univ.-Frauenklinik. Über 100 mg Element, 3 Bestrahlungen, ohne Erfolg. Starker Zerfall. Inoperabler Tumor. Kaltkaustik soll versucht werden.

6. Keratoma palmare et plantare heredit.

Befallensein mehrerer Familienmitglieder. Behandlung mit Salizyldiachylon und Röntgenstrahlen zweimal 1/2 HED unter 2 mm Al. Filter 7—8 Bé. Nach 2 Monaten Intervall erneute Bestrahlung mit 3/4 HED, 7—8 Bé unter 3 mm Al. Filter und Wiederholung dieser Dosis nach 3 Wochen. Danach erhebliche Besserung.

7. Erythrodermie nach Psoriasis.

Pat. hatte vor 4 Jahren im Anschluß an eine Ulkusoperation eine Erythrodermie. Rückbildung damals sehr langsam. Vor 3 Monaten erneute Erythrodermie nach Psoriasis. Nach Ephetonin schnelle Rückbildung.

8. Pagets disease.

Jahrelang erfolglos behandelt. Im September 1928 zweimal mit 1/2 HED, 7—8 Bé unter 2 mm Al. Filter geröntgt, danach erhebliche Besserung. Im November und Dezember 1928 noch zweimal mit je 3/4 HED, 7—8 Bé unter 3 mm Al. Filter bestrahlt, danach völlige Abheilung der Erkrankung.

9. Epidermolysis bullosa hereditaria dystrophica.

25jähriger Mann (ausführlich von Edm. Hofmann veröffentlicht).

Fürst-Frankfurt a. M.: 1. Keratoma palmare et plantare hereditarium.

Neben Röntgenbestrahlung wurde mit Diachylon- und 1%iger Salizylsalbe behandelt.

Siemens-München: Der Fall ist klinisch keine typische Keratosis palmoplantaris, sondern entspricht dem nahestehenden als Mal de Meleda beschriebenen Krankheitsbild: Transgredieren des Prozesses auf Hand- und Handgelenkrücken, evtl. auch linken Ellenbogen. Dementsprechend Freisein der Eltern trotz Behaftung einer Schwester, was für die transgredierenden Fälle im Gegensatz zu den gewöhnlichen charakteristisch ist, so daß hier ein Parallelismus zwischen Ätiologie und klinischem Bild besteht.

Digitized by Google

2. Lupus erythematodes der Lippen.

3. Amyloide Degeneration der Haut.

Zurhelle-Bonn weist auf die Mitbeteiligung der Arme und des Rumpfes hin, welche die Diagnose Amyloidose unterstützt.

4. Dermatitis papillaris capillitii.

Größere Anzahl kirschkerngroßer Knoten. Nach Bestrahlung mit Röntgen, und zwar einmal $\frac{1}{2}$ und zweimal $\frac{1}{3}$ ED gebessert.

5. Epidermophytie.

Bemerkenswert durch urtikariartige Umsäumung der mykotischen Herde.

Briel-Frankfurt a. M.: 1. Granuloma anulare.

13 Jahre altes Mädchen. Die Affektion besteht seit 3—4 Jahren immer nur an beiden Händen. Therapie Arsen, früher Röntgenbestrahlung.

2. Lupoid Boeck.

38jährige Frau. Die Erkrankung besteht seit 14 Jahren. Nach Angabe der Pat. besteht zunächst Jucken und sodann Auftreten der Knötchen unter der Haut, die später stärker hervortreten und z. T. glänzen und eine bräunliche Farbe annehmen. Die Knoten befinden sich am Halse, Rumpf und Extremitäten. Intern nichts Pathologisches, auch nicht das Röntgenbild der Lungen. Therapeutisch wird zur Zeit Tuberkulin angewandt.

K. Herxheimer-Frankfurt a. M.: Ähnliche Fälle sind von Hallopeau, Eck und Rischin-Zürich beschrieben worden.

3. Kältetuberkulide.

21jähriges Mädchen mit seit etwa $3\frac{1}{2}$ Jahren bestehender Lungentuberkulose. Vor einigen Jahren trat im Winter dieselbe Erkrankung auf, die damals spontan abheilte. Im November 1928 Rezidiv an den Fingern. Nach Röntgen- und Ichthyolsalben fast geheilt.

4. Acrodermatitis chronica atrophicans.

56jährige Frau, bei welcher die Erkrankung seit 15 Jahren besteht.

5. Lichen planus et acuminatus.

37jährige Frau. Beginn der Erkrankung vor $\frac{3}{4}$ Jahren. Am stärksten befallen waren Arme und Beine. An den Unterschenkeln bestand die akuminierte Form. Mit intramuskulären Injektionen von Pilokarpin wurde erhebliche Besserung erreicht. Die von den stärksten Infiltraten zurückbleibenden Reste der Krankheit an Ober- und Unterschenkeln wurden durch Röntgen fast geheilt.

Laubenheimer-Frankfurt a. M.: Demonstration der Müller-Ballungsreaktion und der Meinicke-Klärungsreaktion.

Letztere auch in der Modifikation der Staatsinstitute für experimentelle Therapie. Die Modifikation besteht darin, daß mit in geeigneter Weise hergestellten Extrakten die Reaktionsdauer durch Zentrifugieren von 24 Stunden bei der Originalmethode auf eine Stunde bei der Zentrifugiermethode abgekürzt werden kann.

Witebsky-Heidelberg: Demonstration der Citochol-Reaktion.

Betz-Mainz: Fall von Melkerknoten bei einer 26jähr. Bäuerin mit histologischem Befund: verbreiterte Epidermis. Hyper- und Parakeratosis. Das Korium ist stark infiltriert durch Rundzellen. Der Befund läßt sich von Karzinom nicht unterscheiden.

Picard-Mainz: Myxochondroepitheliom.

Subkutane, etwa mirabellengroße Geschwulst an der Streckseite und Mitte des rechten Unterarmes einer 62jährigen Frau. Kugelig, gut abgrenzbar, knorpelhart. Nach Exstirpation opale Schnittfläche auffallend. Keine Drüsenmetastasen. Der Tumor ist seit etwa $\frac{1}{2}$ Jahr entwickelt. Die in der Subkutis gelegene Geschwulst setzt sich aus anastomosierenden Zügen und größeren Haufen epithelial gefügter Zellen und einem aus jugendlichem Knorpelgewebe bestehenden Stroma zusammen. Die Knorpelzellen zeigen vielfach Ausläufer und liegen in einer feinzähligen, nur spärlich kalkenthaltenden Grundsubstanz, die deutlich Schleimreaktion (Rotfärbung mit Mutzikarmin) gibt. An vielen Stellen fehlt eine scharfe Abgrenzung zwischen den epithelialen Zügen und dem Stroma.

Fuss-Ludwigshafen: 1. Acrodermatitis atrophicans?

43jährige, früher immer gesunde Frau. Vor 15 Jahren blaue Flecke am rechten Arm. Die Streckseite des rechten Vorderarmes herdweise livid verfärbt und teigig geschwollen. Da, wo die Verfärbung am ausgesprochensten ist, läßt sich eine leichte Atrophie der Haut feststellen. Die Haut erscheint leicht geknittert und gefältelt.

Digitized by Google

Teilweise ist ein Übergreifen der Veränderungen auch auf die Beugeseiten festzustellen. Auch im unteren Drittel des Oberarmes sind die gleichen Veränderungen nachweisbar. Linke untere Extremität: ähnliche Veränderungen wie auf der rechten oberen Extremität, nur diffuser. Auf der Wadenseite finden sich in der Haut großknotenförmige Gebilde. Außerdem findet sich hier eine schräg von hinten oben nach vorn verlaufende, etwa 2 cm breite und 7 cm lange, narbig einbezogene Partie, die deutlich gelblich verfärbt ist und stark schuppt.

2. Hautanomalien verbunden mit Mißbildungen des Knochengerüstes.

3jähriges Mädchen mit Hypertrichosis lumbalis und sacralis, außerdem Verdoppelung der linken Mamille. Röntgenbefund des Skeletts des Stammes: Hochstand und Verbreitung des linken Schulterblattes. Gelenkpfanne entrundet und unscharf, unterer Winkel stark verbreitert. Dritter Brustwirbel nur rudimentär vorhanden, keilförmig mit der Spitze nach links. Der 1., 2. und 4. sind dafür links verbreitert, der 2. außerdem noch schräg gelagert. Die entsprechenden linken oberen Rippen sind in der dorsalen Hälfte unregelmäßig deformiert. Der Wirbelansatz der 4. Rippe fehlt. Die 5. Rippe ist nur rudimentär angelegt, synostosiert mit der 6. Von der Synostose geht außerdem noch eine neue Rippe ab. Die Lendenwirbelsäule zeigt einen Defekt der linken unteren Partie des 1. Lendenwirbelkörpers, teilweise Synostosierung des 2. und 3. Der 3. ist sehr schmal und in seiner linken Hälfte defekt, wofür der obere Rand des 4. Lendenwirbelkörpers sich bogenförmig nach oben wölbt. Außerdem besteht eine Spina bifida des 3. und 4. Lendenwirbels.

3. Lupus erythematodes des Gesichts und des behaarten Kopfes?

32jährige Frau. Im September 1926 erstmalig in Behandlung. Damals bestand auf beiden Wangen je ein knapp pfennigstückgroßer Herd, der als Lupus erythematosus angesehen wurde. Unter Behandlung mit Aurophos heilte die Affektion nahezu völlig im Verlauf von 2 Monaten ab. Nach etwa einem Jahre jedoch entstand schon wieder ein Rezidiv. Es wurde in Erwägung gezogen, ob die erste Diagnose nicht vielleicht falsch gewesen sei, ob es sich nicht vielmehr um einen Lupus vulgaris handeln könne. Eine Einigkeit der Meinungen verschiedener Untersucher ließ sich nicht erzielen. Erneute Aurophosbehandlung führte diesmal zu keinem Ziele, es ließ sich damit nicht einmal eine deutliche Besserung erreichen. Nunmehr wurde zur Ätzbehandlung mit Pyrogallol übergegangen und anschließend einmal mit Röntgenstrahlen (2 mm Al. Filter 6 X) und achtmal mit Höhensonne bestrahlt. Erfolg: Abheilen beider Herde mit guter Narbenbildung (März 1928). Schon im folgenden Sommer traten wieder Veränderungen besonders am oberen Pole beider Narben auf. Besonders nach starker Besonnung wurde der ganze Bezirk hochrot. Die anfänglich wieder verschwindende Rötung blieb bestehen und es entwickelte sich allmählich der jetzige Zustand. Gleichzeitig waren auf dem behaarten Kopf zweimal Herde entstanden, in deren Bereich die Haare lichter wurden und die mit einem roten Hof umgeben sind.

Schubert-Marburg: Strahlenwirkung und Gewebskulturen.

Die Röntgenstrahlendosen, die eine Wirkung auf das Wachstum von Gewebskulturen erkennen lassen, liegen im Vergleich zur menschlichen HED außerordentlich hoch. Von wesentlicher Bedeutung ist dabei das Milieu, in dem die Kulturen bestrahlt werden. Ohne die Versuchsanordnung von Canti zu kennen, kann man vielleicht doch vermuten, daß bei seinen Untersuchungen, die mit Radium vorgenommen wurden, neben den starken Strahlendosen die weichen Elektronenemissionen (Kathodenstrahlen) des Radiums die auffallend starke Wirkung auf die dünnen Gewebskulturobjekte hervorrufen.

Herxheimer, K.-Frankfurt a. M.: Mikroskopische Demonstrationen.

1. Färbung mit Nucplascoll (von Dr. Hollborn, Leipzig). Es handelt sich um eine Färbung von Eisenhämatoxylin, Säurefuchsin und Pikrinsäure. Wenn man damit gewisse Veränderungen der Haut tingiert, z. B. Lichen ruber, so kann man die bereits von Unna als ballonierende Degeneration beschriebenen eigentümlichen kolloiden großen Zellen im Epithel viel deutlicher sehen als mit früheren Färbungen. Selbst die van Giesonsche Triazidmethode hat das azidophile Kolloid nicht so deutlich zum Ausdruck bringen können wie das Nucplascoll. Vielfach sieht man noch Kerne in den Zellen, in anderen Fällen nur die rotgefärbte kolloide Substanz, während der Kern bereits untergegangen ist. Nicht bloß beim Lichen ruber, sondern wie andere Forscher, Unna, Sabouraud, Gans, gefunden haben, sind diese eigentümlichen Zellen auch bei Zoster, Varizellen, Mycosis fungoides zu sehen.

Digitized by Google

während wir sie auch bei Psoriasis und Karzinom fanden, aber in zwei Fällen von Ekzemen vermissen. Die Veränderung wird durch ein Eindringen des Ödems in die Zellen erklärt. Nun meint Gans aber, daß sie auch im Bindegewebe zu sehen seien, was uns nicht gelang. Dieser Autor meint sogar, daß sie zum Schluß sich in epitheloide Zellen umwandeln, eine Darstellung, der ich nicht folgen kann.

2. Ferner wird ein Präparat von **Treponema pallidum** aus der Leber eines kongenital syphilitischen Kindes gezeigt, bei dem man, wie ich glaube, besonders deutlich die nach Levaditi schwarz gefärbten Treponemen auf rotem Grunde sieht. Es handelt sich um einen neuen Farbstoff der I. G. Farbenindustrie, der Astra-Phloxin genannt wird und dessen Zusammensetzung bisher noch nicht bekanntgegeben wurde.

3. Mit dem gleichen Farbstoff gefärbt ist ein anderes Präparat, das in prägnanter Weise die Soorpilze zeigt. Auch Trichophytiepilze lassen sich sehr schön mit diesem Farbstoff darstellen.

Nathan, E.-Nürnberg: Experimentelle Erzeugung von Salvarsanüberempfindlichkeit beim Menschen.

Vortr. bespricht seine gemeinsam mit Dr. Munk vorgenommenen Untersuchungen, die bezweckten, die intrakutane Salvarsaninjektion methodisch als probatorische Injektion zur Feststellung einer vorhandenen oder sich entwickelnden Salvarsanüberempfindlichkeit zu benutzen. Während die intrakutane Injektion von 0,1 ccm einer 1%igen Myosalvarsanlösung normalerweise reaktionslos vertragen wird, ohne zu Rötung, Infiltration oder Nekrose an der Injektionsstelle zu führen, kommt es dagegen bei salvarsanidiosynkrasischen Pat. zu einer Lokalreaktion, die 4 Stunden nach der Injektion beginnt, innerhalb 24—48 Stunden ihren Höhepunkt erreicht, und in der Bildung eines verschieden großen, umschriebenen, hochroten, prall ödematösen Infiltrates besteht, das von einem breiten roten Hof umgeben ist. Diese Reaktion klingt in ihren akuten Erscheinungen in 2—5 Tagen unter Hinterlassung einer leichten Schuppung wieder ab, ohne irgend welche subjektiven Symptome, außer leichtem Jucken, auszulösen; nur eine mehr oder minder starke Infiltration bleibt noch für 1—2 Wochen nachweisbar. Wie Frei bei seinen Untersuchungen mit Neosalvarsan, so konnte Vortr. bei Myosalvarsan beobachten, daß es bei einer Anzahl von Pat., bei denen die erste intrakutane Injektion von 0,1 ccm einer 1%igen Myosalvarsanlösung reaktionslos verlaufen war, 8—11 Tage später an den bis dahin völlig reaktionslosen Injektionsstellen zu einer intensiven Lokalreaktion im Sinne eines entzündlichen Aufflammungsphänomens kam. Es entwickelte sich an diesen Injektionsstellen ein hochrotes, mehr oder weniger erhabenes ödematöses Infiltrat, das von einem rosaroten Hof umgeben war und juckte. Die Größe dieser Lokalreaktion betrug 2—7 cm Durchmesser. Die Reaktionen nahmen am 2. Tage ihres Bestehens noch zu, um im Laufe einiger Tage langsam abzuklingen. Bis zum Verschwinden der Reaktion, die unter Jucken verlief, verging eine Woche. Außer zu diesen Aufflammungsphänomenen an der Injektionsstelle kam es gelegentlich gleichzeitig damit zum Ausbruch eines morbilliformen Exanthems, das am 2. Tage universell wurde und vom 4. Tage an abblaßte und verschwand. Die Pat., die dieses Aufflammungsphänomen gezeigt hatten, erwiesen sich von da ab bei erneuter intrakutaner Prüfung gegenüber Myosalvarsan auch an anderen Hautstellen als überempfindlich und zeigten bei intrakutaner Reinjektion noch bis 3½ Monate nach dem ersten Aufflammungsphänomen eine ebenso starke, innerhalb 24—48 Stunden ihren Höhepunkt erreichende Lokalreaktion. Dabei kam es entsprechend den Beobachtungen von Frei zu Mitreaktionen der früheren intrakutanen Injektionsstellen. In zwei Fällen kam es bei der Reinjektion nicht nur zum sofortigen Auftreten einer starken Lokalreaktion an der Reinjektionsstelle, sondern fast gleichzeitig damit auch zum Ausbruch eines großfleckigen, hochroten Erythems mit Quaddelbildung an Stamm und Extremitäten mit Kopfschmerzen und Übelkeit. Das Exanthem und die Urtikaria klangen in 3 Stunden ab, doch blieb um die Reinjektionsstelle eine pralle, ödematöse Infiltration mit starker Druckempfindlichkeit für 2—3 Tage bestehen. Die Auslösung dieser Erscheinungen gelang nicht nur durch intrakutane Reinjektion, sondern bei einem Teil der Fälle auch durch intravenöse Reinjektion, wobei es zum Auftreten morbilliformer Erytheme kam. Dabei wurde darauf geachtet, daß beim Einstich oder Zurückziehen der Injektionsnadel nichts von der Salvarsanlösung in den Stichkanal kommen konnte. Tatsächlich kam es auch an der Injektionsstelle zu keiner lokalen Reaktion. Durch diese Untersuchungen ist die

Digitized by Google

Möglichkeit einer experimentellen Sensibilisierung gegenüber Salvarsan, einer chemisch reinen, synthetisch gestellten Substanz gezeigt und damit im Sinne von Dörr u. a. die Identität der idiosynkrasischen Reaktionen mit einer allergischen Reaktion sensu strictiori, nämlich der nach parenteraler Eiweißzufuhr erwiesen. Ob die Sensibilisierung mit allen Salvarsanpräparaten gelingt oder ob ein Unterschied zwischen kristalloiden und kolloiden Verbindungen besteht, wird vom Vortr. zur Zeit geprüft. Von größtem theoretischem und praktischem Interesse ist die Analogie, die zwischen den Erscheinungen der experimentell erzeugten Salvarsanüberempfindlichkeit und dem klassischen Beispiel einer Allergie beim Menschen, der Serumkrankheit, besteht. Wie bei der Serumkrankheit der Erstinjizierten kommt es auch nach der ersten sensibilisierenden Salvarsaninjektion nach 7—12 Tagen zu einer starken ödematös-infiltrativen Lokalreaktion an der Injektionsstelle und evtl. einem universellen erythematös-urtikariellen Exanthem, das in einigen Tagen abheilt, also analog zur Serumkrankheit zur „Salvarsankrankheit" der Erstinjizierten mit der gleichen Inkubationszeit. Und wie bei der Serumkrankheit verhalten sich nun auch die derart salvarsanüberempfindlichen Pat. von diesem Zeitpunkt an bei der Reinjektion anders als bei der ersten Injektion, sie sind allergisch und reagieren nunmehr auf die erneute intrakutane bzw. intravenöse Zufuhr von Salvarsan mit einer sofortigen Reaktion, entweder nur mit einem starken ödematösen Infiltrat an der Reinjektionsstelle unter evtl. Mitreaktion der ersten Injektionsstelle oder außerdem, ebenfalls wie bei der Serumkrankheit, auch mit universellen erythematös-urtikariellen Exanthemen, die aber entsprechend der Serumkrankheit — wenigstens nach unseren bisherigen Erfahrungen — einen zeitlich schnelleren Ablauf nehmen. Außer der Analogie im klinischen Verlauf entspricht das Verhalten der Leukozyten (Leukopenie), wie frühere Untersuchungen des Vortr. gezeigt hatten, den Verhältnissen bei der Serumkrankheit. Der Grad der experimentell erzeugbaren Überempfindlichkeit erwies sich als sehr beträchtlich. So gelang es z. B. noch mit 0,1 ccm einer Salvarsanverdünnung $^1/_{100000}$ = 0,000001 Salvarsan deutliche Lokalreaktionen zu erzielen. Zum Schluß erörtert Vortr. die Bedeutung, die den neu gewonnenen experimentellen Ergebnissen für unsere Auffassungen von der Pathogenese der Salvarsantoxidermien zukommt. Er kommt dabei zu dem Ergebnis, die sogenannten „Früherytheme" benigner Art, wie sie zu Beginn einer Salvarsankur öfters auftreten, auf allergische Vorgänge zurückzuführen. Identisch damit dürfte das von Milian beschriebene Erythem des 9. Tages sein, das nach der Auffassung des Vortr. als allergisches Exanthem zu deuten ist. Die von Milian vertretene Anschauung, daß es sich bei dem Erythem des 9. Tages um ein provoziertes mikrobielles Exanthem handelt, dürfte damit wohl endgültig widerlegt sein. Für die schweren, sich erst im späteren Verlauf oder nach Abschluß einer Salvarsankur entwickelnden universellen Salvarsandermatitiden zieht Vortr. außer der Allergie noch andere Faktoren (Intoxikation durch Speicherung des Salvarsans in inneren Organen und der Haut) sowie andere Momente konstitutioneller und konditioneller Art heran, wobei er besonders auf die bedeutsamen Untersuchungen von F. Herrmann über die funktionelle Disposition zu Vergiftungen hinweist.

Sulzberger-Zürich möchte dahingestellt sein lassen, ob die schwere Form der Salvarsandermatitiden mit der Art der allergischen urtikariellen, von Nathan beobachteten Form übereinstimmt. Aber auch die allergische Natur der letzteren scheint erwiesen zu sein, wenn man von dem Auftreten eines urtikariellen Exanthems bei einem von ihm auf Salvarsan sensibilisierten Meerschweinchen, welches intravenös reinjiziert wurde, etwas schließen darf. Dieses Tier entwickelte nach 9 Tagen ein Exanthem, welches klinisch und histologisch der schweren Form menschlicher Exantheme sehr ähnlich sah.

Galewsky-Dresden macht aufmerksam auf die noch nicht geklärten gehäuften Dermatitiden nach Licht- und Röntgenbestrahlung sowie nach Sonnenbädern. Redner glaubt auch an einen Unterschied in der Ursache bei Salvarsandermatitiden und urtikariellen Erscheinungen.

Falkenstein-Köln: Die Lichen-ruber-ähnlichen Exantheme zeigen sehr häufig an der Einstichstelle der intravenösen Injektionen typische Lichen-ruber-Herde. Nun ist aber der Arsenruber lange bekannt, und zwar als Arsenwirkung, so daß die allergische Wirkung doch nur für einen Teil der Fälle anerkannt werden kann.

Zieler-Würzburg hebt hervor, daß die Häufigkeit der Salvarsanexantheme Schwankungen unterliegt und besonders häufig war zu Beginn der Salvarsanära.

Digitized by Google

Referatenteil

Fachzeitschriften

Réunion Dermatologique de Lyon

Eröffnungssitzung am 27. Januar 1929

(Bull. de la Soc. Franç. de Derm. et de Syph., 1929, Nr. 3)

Die neue Tochtergesellschaft der Société Française de Dermatologie et de Syphiligraphie wird durch Ansprachen von Hudelo, Präsidenten der Französischen Gesellschaft, Nicolas, Präsidenten der neuen Gesellschaft, Lépine, Dekan der medizinischen Fakultät von Lyon, eröffnet.

Jeanselme, E., R. Giraudeau u. Y. Bureau: De l'exploration de la fonction sudorale au niveau des manifestations tégumentaires de la lèpre, par la méthode de l'ionisation de pilocarpine (Die Erforschung der Schweißdrüsenfunktion im Gebiete von Hautmanifestationen der Lepra durch die Ionisationsmethode mit Pilokarpin). S. 139.

Die Schweißabsonderung an gesunden und leprösen Hautstellen wurde durch örtliche Einwirkung von Pilokarpin geprüft, das durch eine besondere Ionisierungsmethode einverleibt wurde. Die zu untersuchenden Hautstellen wurden mit einem Creme von Diadermine (stearinsaures Doppelsalz von Glyzerin und Natrium) bedeckt, dem eine 2%ige Pilocarpin.-nitr.-Lösung zugefügt war, darüber mit Wasser getränkte Watte und dann eine mit dem positiven Pol verbundene Zinnelektrode. Es zeigte sich regelmäßig im Bereiche der leprös erkrankten Haut die Schweißsekretion vollkommen aufgehoben oder wenigstens stark herabgesetzt, und zwar ist diese Unterfunktion auf histologische Veränderungen der Schweißdrüsen zurückzuführen.

Gougerot u. O. Eliascheff: Premier cas français de Myxoedema tuberosum de Jadassohn-Doesseker (présentation de moulages et photographies) (Der erste französische Fall von Myxoedema tuberosum Jadassohn-Doesseker [Vorführung von Moulagen und Photographien]). S. 148.

Der Fall zeigte isolierte und gehäufte knötchenförmige Infiltrate, in deren Bereich sich Degeneration und Durchtränkung des Kutisgewebes mit Schleim fand. Ferner bestanden pluriglanduläre endokrine Störungen. Wie in anderen Fällen bewährte sich auch hier die gute Wirkung der Thyreoideabehandlung.

Little, Gr.: Chancre mou serpigineux (Ulcus molle serpiginosum). S. 151.

Im Gegensatz zu den in Europa häufigen gewöhnlichen Ulcera mollia treten bei Europäern, die in den Tropen waren, serpiginöse Geschwüre auf, die gewöhnlich von einem vereiterten, spontan oder operativ eröffneten Bubo ausgehen. Es entwickelt sich hier eine peripher fortschreitende, im Zentrum vernarbende Ulzeration, die große Teile des Abdomens und der Schenkel ergreifen kann. Der Krankheitsprozeß kann sich über mehrere Jahre hinziehen. Ducrey-Bazillen sind nicht immer zu finden, häufig treten Sekundärinfektionen hinzu, z. B. Proteus; dann wirken von diesem hergestellte Vakzinen günstig, im übrigen kommen intravenöse Antimoneinspritzungen, örtlich Salvarsan, kolloidales Silber, innerlich Jodkali in Betracht. Im allgemeinen sind die Ducrey-Bazillen bei dieser Form intrazellulär, beim gewöhnlichen Ulcus molle extrazellulär gelagert. Andere Tropenerkrankungen, wie Granuloma venereum, Ulcerating Granuloma of the Pudenda, Granuloma inguinale werden damit häufig fälschlicherweise zusammengeworfen.

Pautrier, L.-M.: Maladie de Fox-Fordyce (Fox-Fordycesche Krankheit). S. 157.

Typischer Fall bei einer 50jähr. Frau mit symmetrischen Erscheinungen in den Achselhöhlen und um die Brustwarzen herum sowie an den Geschlechtsteilen. Die Haare sind größtenteils ausgefallen oder abgebrochen. Histologisch finden sich Veränderungen der Lichenifikation und solche der Schweißdrüsen. Die Fox-Fordycesche Krankheit stellt eine abnorme Lichenifikation dar.

Ramel, E.: Du mélanome pédiculé à prédominance achromique (Über das gestielte Melanom mit vorwiegender Achromie). S. 161.

Eingehende Beschreibung einer seltenen Form von Melanom, das gestielt am Rücken einer 48jähr. Frau zur Entwicklung gekommen war, ausgehend von einer ma-

Digitized by Google

lignen Lentigo. Chirurgische Entfernung der Geschwulst und Bestrahlungen des Stiels führten nur sehr langsam zu einer mit großen Substanzverlusten und keloidartigen Narben verbundenen Heilung, nachdem in der Nähe des Stielrestes eine Metastase aufgetreten war. Bemerkenswert ist die nur an einzelnen Stellen zu findende Pigmentierung und Dopareaktion.

Ravaud, P. u. H. Rabeau: Réactions cutanées à type de parakératose et d'eczéma, provoquées par l'injection intra-dermique de levurine chez une malade atteinte depuis 14 mois d'intertrigo et d'eczéma (Hautreaktionen vom Typus der Parakeratose und des Ekzems nach intrakutanen Einspritzungen von Levurine bei einer seit 14 Monaten an Intertrigo und Ekzem leidenden Kranken). S. 170.

Bei der seit längerer Zeit an Intertrigo leidenden Pat. schien eine mykotische, wahrscheinlich auf Hefe beruhende Natur der Affektion vorzuliegen, doch fielen die Kulturen negativ aus. Ebenso blieben Intrakutanproben mit Trichophytin negativ, während nach Einspritzungen von Levurine sich eine sehr heftige Reaktion mit Auftreten parakeratotischer und ekzematöser Effloreszenzen und entsprechende Erscheinungen an den Rändern der Krankheitsherde einstellten. Kulturen ergaben jetzt Hefepilze. Auch diese können also einen allergischen Zustand bewirken.

Kitchevatz, M.: Un cas de réinfection ou superinfection probable de la maladie de Nicolas-Favre (Ein Fall von wahrscheinlicher Reinfektion oder Superinfektion der Lymphogranulomatosis inguinalis). S. 173.

Die Lymphogranulomatosis inguinalis ist eine Infektionskrankheit. Im Jahre 1926 war eine einseitige Erkrankung vorausgegangen, die nach der Beschreibung und dem Verlaufe als Lymphogranulomatosis angesehen werden kann; 2 Jahre später erneute Erkrankung, diesmal doppelseitig, beginnend mit zwei Ulzera ohne Spirochäten, außerordentlich starker Kutireaktion. Die Annahme, daß es sich um Wiederaufflammen eines von der ersten Erkrankung her bestehenden latenten Zustandes handelte, ist weniger wahrscheinlich als eine frische Infektion, die dann, je nachdem die erste vollkommen ausgeheilt war, wofür Feststellungsmöglichkeiten nicht bestehen, als Reinfektion oder Superinfektion aufzufassen wäre.

Petges, G., R. David-Chaussée u. A. Petges: Le traitement de la maladie de Nicolas et Favre par les injections intraveineuses de sulfate de cuivre ammoniacal (Die Behandlung der Lymphogranulomatosis inguinalis mit intravenösen Einspritzungen von Kupfer-Ammoniumsulfat). S. 178.

Gegenüber einem mittleren Krankenhausaufenthalte bei sonstigen Behandlungen von 117 Tagen beträgt er bei chirurgischer Behandlung 74 Tage (bei frühzeitigem Eingriffe 40—50 Tage) und bei Behandlung mit intravenösen Einspritzungen von Kupfer-Ammoniumsulfat 79 Tage. Ein Vorteil dieser letzteren Behandlung liegt in dem schnellen Schwinden der Schmerzen und des Fiebers, der Besserung des örtlichen und Allgemeinzustandes.

Petges, Mougneau u. Bessières: La réaction de Vernes à la résorcine dans la maladie de Nicolas et Favre (Die Resorzinreaktion nach Vernes bei der Lymphogranulomatosis inguinalis). S. 184.

Bei der Resorzinreaktion sollen normale Seren eine optische Dichte unter 15 der Skala besitzen, 15—30 soll verdächtig, darüber für Tuberkulose charakteristisch sein. Auffallenderweise fanden sich nun sehr hohe Werte der optischen Dichte bei an Lymphogranulomatosis leidenden Pat., bei denen keinerlei Verdachtsmomente für Tuberkulose vorlagen. Der Wert der Resorzinprobe wird von mehreren Seiten sowohl nach der positiven wie nach der negativen Seite hin als zweifelhaft bezeichnet.

Louste u. R. Cohen: Sur la splénomégalie primaire de la syphilis (Über primäre Milzschwellung bei Syphilis). S. 186.

Die Milzschwellung im Frühstadium der Syphilis ist niemals palpabel, sie ist stets schmerzlos. Das Vorkommen ist ein häufiges (90%) und schon sehr früh, in der ersten Inkubation eintretendes. Es kann deshalb von großer diagnostischer Bedeutung, z. B. auch gegenüber weichem Schanker werden; die ihm von manchen Seiten zugesprochene schlechte prognostische Bedeutung besteht nicht. Die Milzschwellung stellt eine septikämische Erscheinung dar und spricht daher für die frühzeitige allgemeine Ausbreitung der Syphilis.

Gougerot u. P. Drujon: Abscès bismutique par un campho-carbonate oléosoluble de Bi (Wismutabszeß durch ein öllösliches kampfer-kohlensaures Wismut). S. 190.

Bei zwei Kranken aufgetretene Abszesse lassen die auf die öllöslichen Wismutsalze gesetzten Hoffnungen hinfällig erscheinen.

Digitized by Google

Gougerot, Barthélemy u. G. Garnier: Chancre mou fébrile avec hématurie (Fieberhafter weicher Schanker mit Hämaturie). S. 190.

Gleichzeitig mit einem typischen weichen Schanker war Temperatursteigerung (40°) und starke Nierenblutung aufgetreten. Behandlung mit Nicollescher Vakzine brachte schnelles Schwinden aller dieser Erscheinungen. Daß nach den Vakzineeinspritzungen keine weitere Temperatursteigerung auftrat, kann für eine spezifische Vakzinewirkung, gegen eine einfache Fieberwirkung sprechen.

Gougerot, P. Blum u. G. Garnier: Roséole syphilitique sans chancre mais avec adénite (Syphilitische Roseola ohne Schanker, aber mit Drüsenschwellung). S. 192.

Mann von 25 Jahren. Ausgesprochene Roseola, WR positiv, Drüsen in der rechten Leiste; trotz eingehender Untersuchung kein Ulkus oder Spuren eines solchen.

Margarot, J., u. Lonjon: Psoriasis pustuleux zoniforme (Zosteriforme Psoriasis pustulosa). S. 193.

Seit 20 Jahren bestehende Psoriasis, die nach wiederholt aufgetretenen exfoliierenden Erythrodermien an Ausbreitung zunimmt. Dabei zeigt sich an verschiedenen Stellen eine bandartige Anordnung, bei näherer Untersuchung im Zusammenhang mit an diesen Stellen vorhandenen weichen Naevi verrucosi und eine ständige Zunahme pustulöser Elemente zwischen den schuppenden.

Schulmann, E. u. G. Lévy: Recherches sur l'irréductibilité de la réaction de Wassermann (Untersuchungen über die Unbeeinflußbarkeit der Wassermannschen Reaktion). S. 198.

Von unbeeinflußbarer WR wird gesprochen, wenn manifeste Syphiliserscheinungen fehlen, genügend lange und intensiv durchgeführte Behandlung mit verschiedenen Mitteln stattgefunden hat und die WR während einer Beobachtungszeit von mindestens 2 Jahren dauernd positiv geblieben ist. In 15 derartigen Fällen ergab die Lumbalpunktion, soweit vorgenommen (neunmal) stets vollkommen negative Befunde; die Flockungsreaktion nach Vernes fiel achtmal positiv, zweimal negativ aus. Eine Umstimmung der WR durch unspezifische Behandlung (Eigenblut, kolloidales Gold) gelang nicht. Eine Erklärung der dauernd positiv bleibenden WR durch eine besondere Art des Keimes, besondere Verhältnisse des Kranken, Art der voraufgegangenen Behandlung muß als rein hypothetisch bezeichnet werden. Das ärztliche Verhalten in diesen Fällen soll in fortgesetzter milder Behandlung und aufmerksamer Beobachtung bestehen; die Heirat kann nicht untersagt werden, erforderlich ist dann Überwachung der Ehegattin und im Falle einer Gravidität Präventivbehandlung. In der Aussprache wird die fortgesetzte Behandlung für überflüssig erklärt, wenigstens soweit es sich um ältere Personen handelt; es kann auch spontan ein Negativwerden der WR eintreten. Gougerot hat allerdings bei jüngeren Personen frühzeitiges Eintreten progressiver Paralyse und Tabes gesehen.

Barthélemy, R.: A propos d'un traitement d'attaque par l'acétylarsan (Über eine Frühbehandlung mit Azetylarsan). S. 209.

Der Fall, in dem nach einer bei einem 14 Tage alten Schanker vorgenommenen Behandlung mit Azetylarsan (zweimal wöchentlich, im ganzen zwölfmal) und Sulfarsenol (in anscheinend schwachen Dosen) wuchernde, wochenlang bestehende Papeln im Gesicht aufgetreten waren, gibt Anlaß, gegen die oft mangelhafte Behandlung durch praktische Ärzte Stellung zu nehmen.

Vigne, P., u. A. Fournier: Sarcomatose multiple hémorragique de Kaposi (Sarcomatosis multiplex haemorrhagica Kaposi). S. 210.

Erscheint in einer späteren Nummer.

Barbier, G.: A propos de deux nouveaux cas de lèpre. Vicissitudes du diagnostic (Über zwei neue Leprafälle. Wechsel der Diagnose). S. 210.

Die beiden von ausländischen Leprazentren herstammenden Fälle hatten sich schon einige Jahre in Frankreich aufgehalten, bevor Erscheinungen bei ihnen auftraten. Diese waren im Beginn, besonders in dem einen Falle, derartig, daß die Diagnose schwer war, besonders da den meisten Ärzten die Lepra unbekannt ist und sie nicht daran denken. Aber auch nachdem unzweideutige Erkrankungszeichen aufgetreten waren, wurden die Kranken unter verschiedenartigen anderen Diagnosen behandelt. Die Prophylaxe an der Grenze versagt auch oft.

Barbier, G.: Un cas de microsporie cutané (Ein Fall von Mikrosporie der Haut). S. 213.

Klinisch glich die aus drei am rechten Unterarm lokalisierten Ringen mit schmutzigrotem Zentrum, erythematös schuppendem Rande bestehende Eruption einem Herpes

Digitized by Google

circinatus. Es schien sich um ein Mikrosporon tierischen Ursprungs, vielleicht vom Hammel, zu handeln, das sich von den sonst beschriebenen Arten durch das Aussehen seiner Kultur, besonders die lachsartige Farbe, die Gleichartigkeit seiner Fruktifikationsorgane (ausschließlich zweigeteilte Segmente) sowie das Fehlen pleomorpher Degenerationserscheinungen unterscheidet.

Ribollet: Trois cas de chancres syphilitiques de la bouche à localisation rare et à caractères anormaux (Drei Fälle von Syphilisschankern am Munde mit seltener Lokalisation und abnormem Charakter). S. 216.

Die Schanker saßen in der Tiefe der Furche zwischen Unterlippe und Unterkiefer, an der Wange gegenüber dem ersten rechten Molaren, neben dem Frenulum linguae. Induration fehlte bei allen; der eine glich zunächst vollkommenen einer Aphthe, die beiden anderen zeigten eine pseudomembranöse Auflagerung.

Nicolas, J., J. Gaté u. J. Rousset: Phosphorides cutanées. Dermite de cause externe nouvelle (Phosphor-Hautausschlag. Dermatitis aus einer neuen äußeren Ursache). S. 218.

Die bisher nicht beobachtete Dermatitis trat bei zwei Arbeitern auf, die mit dem Abwiegen von Phosphorhexasulfid beschäftigt waren. Es fand sich am ganzen Körper Rötung mit impetiginös-seborrhoischen Erscheinungen, Schuppung, in dem einen Falle Harnverminderung mit Albumin und Phosphaten. Die Kranken fallen durch den Phosphorgeruch auf. Trotz der zunächst sehr intensiven, zum Teil nekrotischen Erscheinungen tritt ziemlich bald ein Rückgang ein. Die Krankheitserscheinungen entstehen durch eine Umwandlung des Phosphorhexasulfids unter dem Einflusse der Feuchtigkeit der Gewebe und einer Aktivierung durch die biologischen Katalysatoren der Haut.

Gaté, J., G. Bosonnet u. P. Michel: Hygroma rétro-olécranien bilatéral, au cours d'une syphilis secondaire (Bilaterales Hygrom hinter dem Olekranon im Verlaufe einer sekundären Syphilis). S. 222.

Die Hygrome fanden sich gemeinsam mit sehr ausgedehnten Sekundärerscheinungen. Es handelt sich um im allgemeinen seltene Manifestationen der Syphilis, die hier vielleicht an prädisponierten Schleimbeuteln aufgetreten waren, da bereits vorher eine vielleicht durch fortgesetzte Traumen bewirkte Verdickung bestanden hatte.

Nicolas u. J. Lacassagne: Un cas d'acné chlorique (Ein Fall von Chlorakne). S. 223.

Entstanden durch Dämpfe von Chlor-Naphthalin.

Nicolas u. J. Lacassagne: Lèpre tuberculeuse contractée en Egypte par un missionaire (Knotenlepra, bei einem Missionar, in Egypten erworben). S. 224.

Typische Knoten, positiver Bazillenbefund in den Schnitten, nicht im Nasenschleim, WR und Hecht negativ; Behandlung mit Chaulmoogra und Dmelcos-Einspritzungen ohne Erfolg.

Nicolas, J., u. Pétouraud: Un cas de dermatite chronique atrophiante de Herxheimer (Erythromélie de Pick) (Ein Fall von Dermatitis chronica atrophicans Herxheimer [Erythromelie Pick]). S. 224.

Seit 15 Jahren bestehend, Beginn an den Malleolen, weitere Ausbreitung bis unterhalb der Kniescheibe, spätere Herde in der Gegend des Olekranons beiderseits. Haut diffus erythematös, verdünnt, gefältelt, glänzend, durchzogen von reichem Netz nicht variköser Venen; in der ganzen Ausdehnung der Läsionen Kutis verdickt, infiltriert, schwer von der Unterlage abzuheben. Nirgends wirkliche Sklerodermieherde, am Fußrücken kleine, weiche, weiße Narben. An den Unterschenkeln fast völliger Haarausfall, keine Nagelveränderungen, keine Sensibilitätsstörungen. Nach Einreibungen mit Lebertran und Thyreoidea-Ovarienextrakten innerhalb 6 Monaten wesentliche Besserung. Ein zwischendurch aufgetretenes Ekzem schwand auf Aussetzen der Organmedikation.

Nicolas, J., u. J. Rousset: Un cas de maladie de Duhring-Brocq (Ein Fall von Duhring-Brocqscher Krankheit). S. 225.

Akuter Beginn mit Blaseneruption auf den Extremitäten unter dauernd heftigem Jucken und Brennen. Auf erythematösen Plaques, vereinzelt jedoch auf gesunder Haut, erbsen- bis taubeneigroße Blasen. Eosinophilie im Blut 1—3%, im Blaseninhalt nicht vorhanden. Im Urin leichte Albuminurie; Schwefel beträchtlich vermehrt, im Blaseninhalt sehr gering. Täglich frische Blasen.

Massia u. Pétouraud: Maladie de Duhring-Brocq atypique, syphiloide, chez un ancien syphilitique (10 ans) (Atypische, syphilisähnliche, Duhring-Brocqsche Krankheit bei einem seit 10 Jahren Syphiliskranken). S. 226.

Am Schlusse einer Syphiliskur Auftreten eines münzenförmigen, erythematös-

Digitized by Google

schuppenden Fleckes an der Innenfläche des Schenkels, der sich sehr schnell ausbreitet, zirzinäre Ränder mit feinen Blasen zeigt. Im Zentrum gesunde, nicht narbige Haut, lebhaft roter, nicht infiltrierter Saum. Ähnliche kleinere Flecke an anderen Stellen. In der Mundhöhle und an der Innenfläche der Lippen stark ulzerierte Läsionen mit lebhaft rotem Saum. Das Aussehen der Affektion war ein sehr syphilisähnliches; Pat. hat bereits mehrere Anfälle gehabt, die nicht durch die Salvarsanbehandlung, sondern durch Alkoholexzesse ausgelöst zu sein schienen.

Lacassagne, J.: Laxité de la paroi des joues (Schlaffheit der Wangenwandung). S. 227.

Glasbläser, bei dem sich beim Blasen die Wangen in Form großer Ballons aufblähen. Hypertrophie der Masseteren.

Gaté, J., G. Bosonnet u. P. Michel: Glossite ulcéreux-membraneuse et végétante du tiers antérieur de la langue, avec tendance nécrotique et vaste infiltration sous-jacente. Fuso-spirillose linguale (Ulzerös-membranöse und wuchernde Glossitis im vorderen Drittel der Zunge, mit Neigung zu Nekrose und ausgedehnter darunter liegender Infiltration. Fusospirillose der Zunge). S. 227.

Die Diagnose konnte, besonders mit Rücksicht auf das tiefe Infiltrat zweifelhaft erscheinen, auch machte die positive WR mangels jeglicher anamnestischer oder körperlicher Syphilisbefunde stutzig. Es erfolgte, wenn auch langsam, unter örtlicher Behandlung Heilung; die WR wurde negativ. Ähnliche Verhältnisse der WR waren auch bei einem anderen Falle von fuso-spirillärer Stomatitis beobachtet worden.

Gaté, J., G. Bosonnet u. P. Michel: Dermatose érythémato-squameuse diffuse, moyennement prurigineuse, avec adénopathies axillaires et inguinales à type d'érythème prémycosique (Diffuse, erythematös-schuppende, mäßig juckende Dermatose mit Schwellung der Axillar- und Inguinaldrüsen vom Typus eines prämykotischen Erythems). S. 229.

Die Erscheinungen bestehen seit 17 Jahren; die Effloreszenzen sind außerordentlich scharf begrenzt, in ihrem Inneren stellenweise Zonen normaler Haut. Man kann bezüglich der Diagnose zwischen einem prämykotischen Erythem von sehr langer Dauer und einer atypischen psoriasiformen Parakeratose schwanken; weder Klinik noch histologischer Befund gibt eine sichere Entscheidung.

Gaté, J., G. Bosonnet u. P. Michel: Ictère dissocié apyrétique survenu deux mois après une cure de psothanol, sans antécédents hépathiques ni syphilitiques (Fieberloser, dissoziierter Ikterus, 2 Monate nach einer Psothanolbehandlung aufgetreten, ohne hepathische oder syphilitische Antezedentien). S. 230.

Seit 4 Jahren bestehende Psoriasis, vor 6 Monaten Behandlung mit Azetylarsan ohne Einfluß, bis vor 3 Monaten Psothanol, danach Rückgang der Erscheinungen, doch jetzt frische Eruption. 2 Monate nach Schluß der Behandlung Ikterus, mit Retention des Pigments, nicht der Gallensalze. Milz- und Leberschwellung, kein Fieber, WR negativ, Hecht schwach positiv. Es handelt sich jedenfalls um einen hartnäckigen katharrhalischen Ikterus.

Gaté, J., G. Bosonnet u. Michel: Maladie de Nicolas et Favre ayant succédé à un boubon guérie par le Dmelcos. Infection mixte (Lymphogranulomatosis inguinalis im Gefolge eines mit Dmelcos geheilten Schankerbubo. Mischinfektion). S. 231.

Der Kranke war zunächst wegen weichen Schankers und erweichten Bubos mit Dmelcoseinspritzungen behandelt worden, worauf der Bubo bis auf Haselnußgröße zurückging. Wenige Tage darauf begann die Drüsenschwellung sich wieder zu vergrößern und nahm den Charakter einer mehr diffusen, harten Masse an, deren Diagnose als Lymphogranulomatosis inguinalis sicher erscheint. Es scheint sich also um eine Mischinfektion mit Ducrey und dem Virus des adenogenen venerischen Geschwürs gehandelt zu haben; diese Krankheit tritt zwar meist isoliert auf, kann aber auch gleichzeitig mit Tripper, weichem Schanker, Syphilisschanker, Herpes urethralis sich zeigen.

Gaté, J., G. Bosonnet u. P. Michel: Un cas de pathomimie cutanée (Ein Fall von pathologischer Selbstbeschädigung an der Haut). S. 232.

Junges Mädchen von 19 Jahren zeigt an der Haut der Vorderarme und der Beine zahlreiche oberflächliche Ulzerationen von unregelmäßiger Form, zum Teil mit Krusten bedeckt; dazwischen leichte Pigmentierungen als Residuen früherer Verletzungen. Die Pat., bei der geringgradiger Schwachsinn nachweisbar ist, gibt zu, sich die Erscheinungen durch Reiben mit einem trockenen Wäschestück selbst hervorgerufen zu haben, und zwar sobald sie den Wunsch hatte, in eine andere Umgebung zu kommen.

Digitized by Google

Coste, J.: Présentation de malades (Krankenvorstellung). S. 233.

11 Epitheliome des Gesichts, von denen 3 Abbildungen vor und nach der Behandlung gegeben werden. Diese bestand in der Technik des Verf.: einmalige massive Dosis, mittelstarke Strahlen, kein Filter. Es wird der ausgezeichnete Erfolg bei verschiedenen, vorher zum Teil auf andere Weise erfolglos behandelten und als refraktär bezeichneten Formen und die schöne Narbenbildung gezeigt. Die Methode gibt 96—97% Heilungen.

E. Levin-Berlin.

Annales des Maladies Vénériennes

1929, Bd. 24, Nr. 3

Constantinescou, E., u. N. Vatamanu-Bukarest: Un cas de syphilis d'emblée par transfusion sanguine (Ein Fall von schlagartig einsetzender Allgemeinsyphilis infolge Bluttransfusion). S. 161.

42jähr. Kranke mit papulösem Allgemeinsyphilid und spezifischen Ulzerationen auf Vulva und Mandeln. Das Exanthem bestand seit 6 Wochen und war 75 Tage nach einer wegen einer außerordentlich schweren Metrorrhagie vorgenommenen Bluttransfusion aufgetreten. Die Untersuchung des Spenders ergab syphilitische Ulzerationen am Penis und an den Mandeln und allgemeine Drüsenschwellung. Zahlreiche Spirochäten, WR stark positiv. Die Infektion war hier sicher eine Folge der Bluttransfusion — der Spender war vor dem Eingriff nicht untersucht worden! — und es war 75 Tage nach der Operation zum Allgemeinexanthem gekommen, ohne daß ein Primäraffekt vorangegangen ist. Das Intervall zwischen Infektion und Ausbruch der Allgemeinerscheinungen war also ungefähr ebenso lang wie nach der Kutaninfektion.

Grigorieff, P. u. K. Jarycheff-Saratoff (Rußland): Sur la syphilis de l'œil des lapins (Über die Syphilis des Kaninchenauges). S. 166.

Zum ersten Male ist es den Verff. gelungen, bei zwei hereditär-syphilitischen Kaninchen die Entstehung der Keratitis zu beobachten. Das klinische und histologische Bild ähnelte genau der spezifischen Keratitis, wie man sie nach der Impfung erhält. Die vorübergehende reaktive Undurchsichtigkeit der Hornhaut, die wie entrahmte Milch aussieht, wurde niemals beobachtet. Die Impfung auf die Iris allein wurde nicht ausgeführt. Deshalb sahen Verff. im Verlauf der Erkrankungen der Kornea und der übrigen Partien des Auges nur die diffuse Form, während die kondylomatöse und gummöse Keratitis nicht beobachtet wurde. In zwei Fällen kam es zu einer unbestreitbaren generellen Ausbreitung des luetischen Virus nach der intraokulären Impfung.

Barthélemy, R.: Spirochétose héréditaire et phanères du lapin (Hereditäre Spirochätose und sichtbare Hautgebilde beim Kaninchen). S. 189.

Bei zwei aufeinanderfolgenden Würfen eines gewöhnlichen Kaninchens zeigte sich bei zwei Jungen verschiedenen Geschlechts dieselbe Anomalie: lang ausbleibende Behaarung, bei der schließlich die langen Haare vollkommen fehlten. Dagegen waren die Flaumhaare besonders dicht wie dicker Plüsch. Es wurden nun diese beiden Jungen und deren Nachkommenschaft 6 Jahre konsequent untereinander gepaart. Sämtliche Nachkommen wiesen die gleiche Anomalie auf und außerdem hatten sie außergewöhnlich lange Nägel, häufige Keratitiden und waren schwer großzuziehen. Es handelte sich also um Erscheinungen, wie wir sie beim Menschen bei der hereditären Syphilis sehen, entsprechend der hereditären Spirochaetose cuniculi beim Kaninchen.

F. Landauer-Berlin.

Bücherbesprechungen

Meinck, F.-Berlin-Dahlem: Über das Vorkommen von Jod in der Natur. (Veröffentl. a. d. Gebiete d. Medizinverwaltung.) Bd. 29, H. 1. Verlag von Richard Schoetz, Berlin 1929. Preis RM. 6.50.

Der Verfasser, Mitglied der Preußischen Landesanstalt für Wasser-, Boden- und Lufthygiene in Berlin, hat in dem vorliegenden Heft auf 87 Druckseiten die Literaturstellen mitgeteilt, in denen Angaben über den Gehalt der Böden, Wässer, Nahrungs- und Genußmittel an Jod enthalten sind. Es stellt also die Arbeit ein Literaturverzeichnis

Digitized by Google

dar, in welchem bei einzelnen Zitaten allerdings zum Teil recht ausführliche Wiedergaben des Inhaltes mitgeteilt sind. Leider ist das ganze zusammengetragene Material nicht nach dem Stoff geordnet. Es sind einfach die Literaturzitate und kurzen Besprechungen alphabetisch nach den Namen der Verfasser hintereinander aufgeführt, nur zwei große Gruppen sind gemacht worden. Im ersten Teil sind diejenigen Arbeiten zusammengestellt, die sich in der Anstaltsbücherei befinden, im zweiten Teil Arbeiten, welche an anderen Orten eingesehen werden mußten, eine für den Gebraucher dieses Buches ersichtlich recht unzweckmäßige Einteilung. Auch sonst ist diese ganze Zusammenstellung eigentlich nur die Vorarbeit, auf Grund welcher man eine nach Gruppen geordnete Übersicht über alles das, was über das Vorkommen von Jod in der Natur bisher festgestellt ist, wünschen möchte, die aber leider nicht gegeben ist. Der Zusammenstellung ist zwar ein langes geographisches und Sach-Register beigegeben, aber eine nach dem Material geordnete übersichtliche und vor allen Dingen kritisch bearbeitete Zusammenstellung bietet das Buch nicht, und das muß als entschiedener Mangel dieser Arbeit bezeichnet werden. H. Kionka-Jena.

Gutmann, M. J.-München: Die Pollenallergie. Heuschnupfen, Heufieber, Heuasthma. Verlag der ärztlichen Rundschau, Otto Gmelin, München 1929. Preis RM. 5.70, geb. RM. 7.—.

Über das aktuelle Thema „allergische Krankheiten" ist eine Flut von Einzelveröffentlichungen und eine Anzahl ausführlicher Werke (Storm van Leeuwen, Kämmerer usw.) erschienen. Dennoch ist dieses kleine Werk nicht nur nicht überflüssig, sondern sein Erscheinen ist auf das Wärmste zu begrüßen. Es bringt namentlich etwas Neues und Neuartiges, was Ref. besonders hervorheben möchte. Das ist das Zusammenwirken des Arztes mit dem Fachbotaniker, Pflanzenphänologen, Apotheker, wodurch das Büchlein eine ganz besondere Note und Wichtigkeit erhält. Neben der kurzen, prägnanten Besprechung von Geschichte, Verlauf der Pollenallergie, ihre Verbreitung und Verteilung nach Geschlechtern und auf die verschiedenen Lebensalter, Diagnose und Behandlung nach den modernen Ergebnissen der Allergieforschung von Gutmann, wird die Herstellung der Pollenextrakte durch einen erfahrenen Fachmann Rothenheim besprochen. Der Fachbotaniker Boshard bringt in knappster Form alles für den Arzt Wissenswerte über die „Heufieber"-erregenden Pflanzen (nicht weniger als 130 verschiedene Arten werden besprochen!) mit einigen guten Tafeln, während der Pflanzenphänologe Hiltner in fesselnder Form dieses dem Arzt etwas fernliegende, aber für die Klimatotherapie als erste Voraussetzung so wichtige Gebiet der Erforschung der an den Kreislauf des Jahres gebundenen Äußerungen des Lebens in ihrem Zusammenhange mit den verschiedenen Einflüssen des Klimas aufzeigt. Seine Darstellung ist besonders durch ein recht gutes Kartenmaterial unterstrichen. Ein reichhaltiges Literaturverzeichnis, Namen- und Sachregister beschließen das Werkchen, das insbesondere wegen der fachbotanischen so interessanten und wichtigen Beiträge sicherlich eine sehr willkommene Ergänzung der großen bereits vorhandenen Monographien sein wird. Dem Büchlein ist weiteste Verbreitung zu wünschen.

T. Benedek-Leipzig.

Luria, R.-Kasan: Syphilitische und syphilogene Magenerkrankungen (Gastrolues). Verlag von S. Karger, Berlin 1929. Preis RM. 9.80, geb. RM. 12.—.

Die sorgfältige Literaturübersicht, welche der vielerfahrene Verfasser, Leiter der medizinischen Klinik des Lenin-Staatsinstituts für ärztliche Fortbildung in Kasan, unterstützt durch zahlreiche eigene Beobachtungen über das Gebiet der Magensyphilis bietet, verdient die Aufmerksamkeit der Dermatologen um so mehr, als sich die Häufigkeit von Magenstörungen in den Frühstadien der Syphilis dem Beobachter aufdrängt, wenn auch bisher der Zustand der Magenschleimhaut in der ersten Krankheitsperiode wenig erforscht ist; die Gastroskopie, die röntgenologische Darstellung des Schleimhautreliefs sowie die Untersuchung der Sekretion und der Motilität des Magens werden hier ein reiches Arbeitsgebiet finden und unser Verständnis für die Einwirkung der Syphilis auf den Vagus und den Sympathikus erheblich fördern. Namentlich Fälle wie eine der Beobachtungen des Verf.s, in welcher gelegentlich einer Berufskrankheitsuntersuchung der Magensaft untersucht wurde und 5 Wochen später, als ein Primäraffekt auftrat, neuerlich eine Magenuntersuchung vorgenommen werden konnte, ferner 6 Wochen nachher, als die spezifische Kur beendet war, wieder eine Magenuntersuchung sich anschloß, geben ein klares Bild der Herabsetzung der sekretorischen und exkretorischen Herabsetzung der Magentätigkeit unter dem Einflusse des Syphilisgiftes. Mit Recht weist der Verf. auf die Notwendigkeit hin, bei jedem unklaren Falle von Magenerkrankungen die

Digitized by Google

Pupillen zu untersuchen, da die neuroluetischen Erkrankungen des Magens ziemlich häufig vorkommen und eine rechtzeitig gestellte Diagnose die Therapie auf den richtigen Weg führt. Auch die auf dem Boden der Lues entstehenden Psychoneurosen des Magens müssen, wie aus den Beobachtungen des Verf.s hervorgeht, viel genauer studiert werden als es bisher geschehen ist. Die viszerale Syphilis ist, wie das in dem Buche zusammengefaßte Material von 280 Fällen beweist, selten auf ein einziges Organ beschränkt; gewöhnlich stellt sie einen Morbus totius substantiae dar, wenn auch die Affektion des einen Organs gewöhnlich die anderen überdeckt; doch ist der pluriviszerale Charakter der Symptome für die Diagnose führend. Der Verf. hat das große Verdienst gezeigt zu haben, daß die syphilitische Magenerkrankung nicht wie noch vor 20 Jahren zu den Seltenheiten gerechnet werden darf, sondern daß sie zu den häufigen Formen der Allgemeinerkrankung gehört und daß ihre spezifische Behandlung oft wunderwirkend ist.

Ferd. Winkler-Wien.

Memmesheimer, A. M.-Tübingen: Die Technik und Anwendung der Subokzipital- oder Zisternenpunktion. Montana-Verlag A.-G. Medizin. Abt. Benno Konegen-Stuttgart. Preis RM. 8.50, geb. RM. 10.50.

Memmesheimer, der in der Behringschen und Hoffmannschen Klinik ein reichhaltiges Material für die Subokzipitalpunktion bearbeiten konnte, hat an Hand seiner Erfahrungen uns eine kurz zusammenfassende, klare und übersichtliche Schilderung der Subokzipitalpunktion gegeben. In seinem Büchlein lesen wir den historischen, topographisch-anatomischen Teil und finden eine prägnante Beschreibung der Technik der Punktion. Gerade weil Verf. ein überzeugter Anhänger der Zisternenpunktion ist, schildert er ausführlich die Gefahren, die durch Verletzungen am Nervensystem und von Gefäßen entstehen können, und gleichzeitig gibt er alle Vorsichtsmaßregeln, die bei solchen Zwischenfällen zu beachten sind, bekannt. Die Vorteile der Punktion, die Beurteilung der Reaktionen im Zisternenliquor, die diagnostische und therapeutische Bedeutung der Subokzipitalpunktion sind besonders dargestellt. M. sagt mit Recht, daß die Gefahren der Zisternenpunktion vor allem in der Ungeschicklichkeit des Operateurs und in fehlerhafter Technik liegen. Die Eskuchensche Ansicht, wonach die Zisternenpunktion bei Benutzung der richtigen Technik und Beobachtung der vorgeschriebenen Vorsichtsmaßregeln ungefährlich ist, wird auch vom Verf. hervorgehoben. M. hat mit seiner Schrift eine objektive Beschreibung alles Wesentlichen der Punktion gegeben. Jeder, der sich mit diesem Gegenstand beschäftigt, sollte das Buch lesen. Er wird dann ermessen können, welche großen Vorteile die Zisternenpunktion für die ambulante Untersuchung der Syphiliskranken hat, und daß sie heute als diagnostischer Eingriff als die Methode der Wahl bezeichnet werden kann. Nicht nur der Syphilidologe, sondern jeder, der sich mit Erkrankungen des Nervensystems beschäftigt und die Zisternenpunktion anwenden will, sollte die Memmesheimersche Schrift beachten.

A. Holländer-Bielefeld.

Colman, H.-Berlin: Haut-, Harn- und Geschlechtskrankheiten. Moderne Behandlungsmethoden. Sonderdruck aus „Med. Klinik", Berlin. Urban & Schwarzenberg, 1929.

Das Heftchen bringt als ganzes die im laufenden Jahrgang der „Med. Klinik" zwanglos erschienenen therapeutischen Aphorismen Colmans, die — ohne Anspruch auf Vollständigkeit — kein Lehrbuch oder Kompendium ersetzen, sondern dem Praktiker die rasche Orientierung über die modernen Behandlungsmethoden der Haut-, Harn- und Geschlechtskrankheiten in solchen Fällen vermitteln wollen, wo die geläufigen Verfahren versagt haben und der Blick auf neue Behelfe gerichtet ist. In zwangloser Auswahl und Ausführlichkeit werden nur die den Praktiker am meisten angehenden Affektionen berücksichtigt; Lehrbuchkenntnis ist vorausgesetzt, der Stoff alphabetisch geordnet. Die Auswahl bringt möglichst nur neuere Methoden der Therapie und vermeidet die älteren. Als Ergänzung, nicht als Ersatz der vorhandenen Kompendien gewertet, darf Colmans Büchlein als ein gut brauchbarer Ratgeber in der täglichen Arbeit des praktischen Arztes empfohlen werden.

Callomon-Dessau.

Guarini, C.: La Röntgenterapia in Dermatologia (Die Röntgentherapie in Dermatologie). Herausgegeben vom „Archivis di Radiologia", Neapel 1929. XII u. 340 S. Für Italien L. 100 — für das Ausland L. 200.

Der Band ist ein guter Führer für diejenigen die sich mit der oberflächlichen Röntgentherapie befassen. Das erste Kapitel enthält physikalische und dosimetrische Anleitungen. Hierauf folgen die Kapitel über die Technik und die biologischen Wirkungen der Bestrahlungen. Der klinische Teil ist ganz besonders ausführlich behandelt:

Digitized by Google

der Verf. nennt die von den verschiedenen Autoren empfohlenen Dosen und Methoden, um sich dann speziell mit denen zu beschäftigen, die sich in seiner langen Praxis als die wirksamsten bewährt haben. Zahlreiche Abbildungen des klinischen Materials vervollständigen und verschönen das interessante Werk. Monacelli-Rom.

Schulte-Hubbert-Münster i. W.: Um Sittlichkeit und Erziehung an höheren Schulen. Aschendorfsche Verlagsbuchhandlung, Münster 1929. Preis RM. 1.50.

Diese Schrift stellt eine Antwort auf die Gutachten von W. Hoffmann und W. Stern über Sittlichkeitsvergehen an höheren Schulen und ihre disziplinare Behandlung (ref. Derm. W., Bd. 88, S. 37) auf der Grundlage der katholischen Sitten- und Erziehungslehre dar. Der Gegensatz der Anschauungen der Gutachter zu denen des Verf.s sind überall scharf betont und herausgearbeitet. Daß die Veröffentlichung der Gutachten auf Veranlassung des Ministeriums erfolgt ist, wird bedauert und das Gutachten selbst als Wegweiser zur geistigen und leiblichen Zerrüttung des einzelnen, zur Kulturzersetzung und zum Volkstode bezeichnet. Meirowsky-Köln.

Plättner, K.: Eros im Zuchthaus. Eine Beleuchtung der Geschlechtsnot der Gefangenen. Bearb. a. d. Grundlage v. Eigenerleb., Beobachtg. u. Mitt. in 8jähr. Haft. Mit Vorwort von Dr. Magnus Hirschfeld u. Dr. Felix Abraham. Mopr-Verlag, Berlin 1929. Preis RM. 4.50, geb. RM. 6.—.

Das Buch enthält eine Schilderung der sexuellen Not der Gefangenen. Die Darstellung ist nicht in einer wissenschaftlichen, sondern mehr einer sensationellen Form erfolgt, so daß die Angaben kaum als wissenschaftliche Quellen zu bewerten sind. Meirowsky-Köln.

Mitteilungen aus der Literatur

Talg- und Schweißdrüsen

Gallvis, P.: Kyste sébacé du prépuce (Sebumzyste an der Vorhaut). J. de méd. de Paris, 1928, Nr. 46, S. 923.

Die Zyste stellte einen haselnußgroßen Tumor am hinteren Umfange des Orifiziums des Präputiums dar. Operation führte zu Phimose. E. Levin-Berlin.

Haare und Nägel

Foong, K. Chen, u. Jui-Wu Mu-Peking: The Depilatory Action of Thallium Acetate in the Treatment of Ringworm of the Scalp (Die enthaarende Wirkung des Thalliumazetats bei der Behandlung der Kopftrichophytie). Nat. méd. J. China, Bd. 14, Nr. 6, S. 377.

Die Verff. haben bei 36 Fällen von Kopftrichophytie Thalliumazetat in der Dosis von 8 mg pro 1 kg Körpergewicht per os gegeben. Bei 34 Fällen kam es zu vollständigem Haarverlust. Bei 2 Fällen entstand nur eine partielle Alopezie. Bei 9 Fällen traten zugleich mit dem Haarausfall Schmerzen in den Wadenmuskeln und Kniegelenken auf; bei 2 Fällen waren diese Nebenerscheinungen sehr schwer und hielten 3 Wochen an. 12 Fälle konnten weiter verfolgt werden; bei 5 von diesen Fällen wurde die Heilung festgestellt. F. Juliusberg-Braunschweig.

Fabry, J.-Dortmund: Behandlung der am häufigsten vorkommenden Nagelerkrankungen. Med. Welt, 1929, Nr. 1, S. 12.

Beim Nagelekzem Druckverbände mit 3%igem Resorzin-Ichthyol-Spiritus, abwechselnd mit Pinselungen von 50%igem Lig.-carbonis-Spiritus oder 5—10%igem Arg.-nitric.-Spiritus. Wenn diese Behandlung nicht zum Ziele führt, Entfernung des Nagels, deren Technik besprochen wird. Bei Psoriasis warme Resorzin-Kamillen-Handbäder; 1—2 Teelöffel Resorzin auf 1 Liter Kamillentee. Eingewachsene Nägel, Panaritium sub ungue und Onychogryphosis erfordern Abtragung des Nagels. Auch bei Nagelmykosen wird die Abtragung empfohlen und Behandlung des Nagelbettes mit Antiseptizis. Bei Nageltuberkulose in Form von Tuberculosis verrucosa, ebenso bei Verrucae am Nagelfalz Pinselung mit Acid. carbolic. liqu. oder Kaustik. Auch bei Nagelsyphilis empfiehlt Verf. eine energische örtliche Behandlung. Zum Schluß einige Ratschläge über die Nagelpflege. H. Reß-Dessau.

Digitized by Google

Thompson, H. B.-Seattle: Dystrophy of the Nails (Erbliche Dystrophie der Nägel). J. Am. m. Ass., 1928, Bd. 91, Nr. 20, S. 1547.

Es wird über einen der seltenen Fälle vererbter Nageldystrophie berichtet. Das Wachstum der Nägel in die Länge war sehr gering, doch nahm sie an Dicke von der Basis aus nach distal immer mehr zu. Gelegentlich wurden sie abgestoßen. Ein Stammbaum zeigt das Auftreten der Dystrophie innerhalb 4 Generationen. Röntgenbehandlung hatte nur wenig Erfolg. P. Seier-Heidelberg.

Dermatomykosen

Urbain, A.: Sur la durée de vitalité et de virulence de Trichophyton gypseum incorporé à des litières (Über die Dauer der Lebensfähigkeit und der Virulenz des Trichophyton gypseum auf Streu). C. r. Soc. biol., Bd. 99, Nr. 38, S. 1917.

Die Möglichkeit Tr. gypseum auf an nutritiven Elementen armen Teilen der Streu zu züchten ist erwiesen, die Lebensdauer dieser Kulturen übersteigt 2 Jahre. Um sich lebensfähig und virulent zu erhalten, bedarf der Pilz keiner besonderen Temperatur- un Feuchtigkeitsverhältnisse und keiner besonderen Dunkelheit. Das beweisen Versuche, in denen die Streu von Meerschweinchen benutzter und mit deren Ausscheidungen beschmutzter Käfige mit der Kultur einer Emulsion von Tr. gypseum getränkt wurde und die Käfige dann sich selbst überlassen in einem Winkel eines Stalles verblieben. Nach 5 bzw. 9 Monaten konnten von einzelnen Teilen der vollkommen trockenen, sehr staubigen Streu Kolonien vom Charakter des Tr. gypseum erhalten werden, nach deren Inokulation auf skarifizierte Hautstellen von Meerschweinchen sich typische Plaques experimenteller Trichophytie ergaben, ferner von den Haaren dieser Stellen Reinkulturen von Tr. gypseum. Endlich entwickelten sich bei Meerschweinchen, die in den zu den Versuchen benutzten Käfig gesetzt wurden, an vorher skarifizierten Hautstellen Trichophytieplaques. E. Levin-Berlin.

Velu, H.: Culture de Cryptococcus farciminosus sur tiges de Graminées fourragères (Kultur von Cryptococcus farciminosus auf Halmen von Getreide). C. r. Soc. biol., Bd. 99, Nr. 36, S. 1777.

In Übereinstimmung mit von anderen Autoren bei Trichophytiepilzen gemachten Erfahrungen konnte festgestellt werden, daß auch der Erreger der Lymphangitis epizootica, Cryptococcus farciminosus, sich auf in der Außenwelt befindlichem Material züchten läßt. Es wurde hierzu aus der Streu stammendes Material verwendet und es muß danach auch mit einem spontanen Wuchern in dieser und dadurch bewirkten Verbreitung der Erkrankung gerechnet werden. E. Levin-Berlin.

Dobrzaniecki, W.-Lwów (Polen): Über das sogenannte Aktinomykom der Wange. (Chir. Klin. d. Univ.) Schweiz. m. W., 1928, Nr. 51, S. 1261.

Ein Aktinomykom ist die tumorartig auftretende Form der Aktinomykose und eigentlich eine Erkrankung der Säugetiere. Die Diagnose ist klinisch meist nicht möglich. In dem beschriebenen Falle handelte es sich um die zervikofaziale Lokalisation, er wurde durch radikale Operation geheilt. E. Levin-Berlin.

Tagesgeschichtliche Nachrichten

Gewählt: Geh. Med.-Rat Prof. J. Jadassohn in Breslau, Geh. Med.-Rat Prof. Kolle in Frankfurt a. M., Hofrat Prof. J. Wagner v. Jauregg in Wien zu Ehrenmitgliedern der Gesellschaft für Natur- und Heilkunde in Dresden.

Prof. A. Buschke feierte kürzlich das 25jährige Dienstjubiläum als dirigierender Arzt am Rudolf-Virchow-Krankenhause in Berlin.

Geh. Med.-Rat Prof. Paul Fürbringer in Berlin, ehemals Professor der Haut- und Kinderkrankheiten in Jena, bekannt durch verdienstvolle Leistungen auf dem Gebiete der Urogenitalerkrankungen, feierte den 80. Geburtstag.

Gestorben: Prof. Georg Arndt, Direktor der Dermatologischen Universitätsklinik in Berlin. R.

Nachdruck (auch des Abschnittes „Tagesg. Nachr.") ist ohne Genehmigung des Verlegers nicht erlaubt

Verantwortlich für die Redaktion: für Originalabhandlungen und T. N.: Prof. Dr. J. H. Rille, Leipzig. Für den Referatenteil: Dr. Fritz Callomon, Dessau

Digitized by Google

Dermatologische Wochenschrift

Nr. 36 (Bd. 89) 7. September 1929

Beiträge zur Zosterfrage. VI.

Von

Dr. S. A. Glaubersohn und Dr. R. A. Willfand in Kiew

Untersuchungen der Lumbalflüssigkeit sind bei Zoster noch schwieriger, als die anderen Manipulationen an Zosterkranken. Dennoch wurden sie und werden sie auch jetzt ausgeführt, wenn auch in nur sehr begrenzter Anzahl.

Brissaud und Sicard (1901) fanden in der Lumbalflüssigkeit eine vorübergehende Lymphozytose. Chauffard und Froin (1902) konnten in 3 Fällen von Zoster mit verschiedener Lokalisation eine stark ausgesprochene Lymphozytose feststellen. In einem ihrer Fälle hielt die Lymphozytose 6½ Monate an. Noch länger dauerte sie in den Fällen von Achard, Grenet u. a. Eine Reihe von Autoren, die Schönfeld in seiner erschöpfenden Monographie aufzählt, konnte sie ebenfalls beobachten. Weit seltener ist, nach Schönfeld, eine Steigerung des Eiweißgehaltes in der Lumbalflüssigkeit. Solches beobachteten Brown-Dujardin, Schönfeld, Targowla. Chalier und Gaumond fanden in einem Falle von Zoster intercostalis eine Steigerung des Zuckers im Liquor. Rabut und Chène fanden in einem Falle von Zoster generalisatus in der Lumbalflüssigkeit eine äußerst stark ausgesprochene Lymphozytose und auch 0,86 ‰ Zucker bei einem Kranken, der vorher einer Lumbalanästhesie unterworfen worden war. Dargein, Oudard und Pervès konnten ebenfalls in einem Falle von Zoster generalisatus Lymphozytose beobachten. Lépine, Mouriquand und Ravault konnten in einem Falle von Zoster ophthalmicus und einer 7 Tage darauffolgender Varizella in der Lumbalflüssigkeit keine Veränderungen feststellen. Ramond Louis konnte bei Zoster ophthalmicus außer der Lymphozytose in der Lumbalflüssigkeit auch Erbrechen und Nackenrigidität beobachten.

Eine Reihe von Autoren beobachtete das Kernigsche Symptom. Avenier spricht von einer „Meningite zonateuse". Schönfeld, der 3 Zosterfälle nach Lumbalpunktion beobachten konnte, meint, ob nicht die Lumbalflüssigkeit selbst als Angriffspunkt des Zoster dient, und ob der Entstehungsweg des Zoster nicht gerade entgegengesetzt demjenigen ist, der für gewöhnlich angenommen wird.

Wir hatten Gelegenheit, die Lumbalflüssigkeit bei einem 25 Wochen alten Kinde mit Zoster scapula-brachialis dext. im Säuglingsheim Nr. 1 (Direktor: Prof. Dr. E. L. Sklowsky) zu beobachten.

Das Kind befand sich dort 4 Monate hindurch, war nicht vakziniert, Lues und Tuberkulose nicht nachzuweisen.

Digitized by Google

22. IX. Zosterbläschen partiell recht gut gefüllt, zum Teil eingetrocknet. Rechts Axillardrüsen vergrößert. Temperatur normal.

Lumbalpunktion Nr. 1. Druck nicht erhöht. Lumbalflüssigkeit blutig gefärbt (technischer Defekt). PANDY-Reaktion deutlich. Eiweiß 1‰ (auf Rechnung des Blutes!). Leukozyten 2 pro ccm, davon 90% Lymphozyten und 10% Polynukleäre. Zahlreiche Erythrozyten. Bakterien nicht vorgefunden.

Morphologie des Blutes: Neutrophile 29% (jugendliche 0,5%, stäbchenförmige 12%, segmentierte 16,5%), Eosinophile 3%, Lymphozyten 62%, TÜRCKsche Zellen 2%, Monozyten 4%; deutliche Anisozytose.

26. IX. Bläschen etwas eingetrocknet.

Blutuntersuchung: Erythrozyten 3950000. Leukozyten 17200. Morphologie: Neutrophile 33% (stäbchenförmige 11,5%, segmentierte 21,5%), Lymphozyten 60,5%, Eosinophile 3%, Monozyten 3,5%.

29. IX. An der Stelle der Zostereruption teilweise kleine Krusten, teilweise Pigmentflecken.

Lumbalpunktion Nr. 2. Lumbalflüssigkeit farblos, klar. PANDY-Reaktion negativ. Eiweiß 0,15‰, Zucker normal, Leukozyten 3 pro ccm, davon 90% Lymphozyten und 10% Polynukleäre. Bakterien nicht vorhanden.

30. IX. Axillardrüsen normal. An Stelle der Zostereruption Pigmentation und einzelne kleine Närbchen.

1. X. Blutbefund: Erythrozyten 5200000. Leukozyten 11800. Morphologie: Neutrophile 29% (stäbchenförmige 7,5%, segmentierte 21,5%), Eosinophile 3%, Lymphozyten 57,5%, TÜRCKsche Zellen 0,5%, Monozyten 10%. Unbedeutende Anisozytose.

16. X. Das Kind ist gesund.

Lumbalpunktion Nr. 3. Lumbalflüssigkeit farblos, klar. PANDY-Reaktion negativ. Eiweiß 0,33‰, Zucker normal, Leukozyten 1 pro ccm, im Bodensatz einzelne Lymphozyten. Bakterien nicht vorhanden.

Blutanalyse: Erythrozyten 4580000, Leukozyten 9800. Morphologie: Neutrophile 30% (jugendliche 0,5%, stäbchenförmige 12%, segmentierte 17,5%), Eosinophile 1,5%, Basophile 0,5%, Lymphozyten 62%, Übergangsformen 0,5%, Monozyten 5,5%.

Ein 7 Monate altes, gesundes, nicht vakziniertes Kind (im Säuglingsheim 5 Monate), das Varizella nicht gehabt hatte und in einen Box mit dem Kranken getan wurde, blieb vollkommen gesund.

Die nach Ablauf der Beobachtung an beiden Kindern vorgenommene Vakzination gab bei beiden positive Resultate.

Das oben Gesagte zusammenfassend, möchten wir die geringen Veränderungen der Lumbalflüssigkeit der Zosterinfektion zuschreiben, die nach unserer Ansicht von der Haut aus eindringt.

Auch das zarte Alter unseres Patienten — 6 Monate — muß betont werden.

Literatur

ACHARD, Zona et Herpès. — CHAUFFARD und FROIN, ref. Russk. Journ. koznich i ven. bol., 1903. Bd. 5, S. 158 (russ.). — DARIER, OUDARD und PERVÈS, Zbl. f. Haut- u. Geschlechtskrkh., Bd. 9, S. 456. — LÉPIN, MOURIQUAND und RAVAULT, Zbl. f. Haut- u. Geschlechtskrkh., Bd. 10, S. 49. — RAMOND LOUIS, Zbl. f. Haut- u. Geschlechtskrkh., Bd. 8, S. 452. — RABUT und CHÊNE, Presse méd., 1928, Nr. 63. — SCHÖNFELD, Handb. f. Haut- u. Geschlechtskrkh., Bd. 7, T. 1. — CHALIER u. GAUMOND, Ann. de Derm., 1928, Nr. 3.

Digitized by Google

Beiträge zur Zosterfrage. VII.

Von

Dr. S. A. Glauberssohn und Dr. M. J. Melnik in Kiew

Mit 10 Abbildungen im Text

Vergleichend-epidemiologische Befunde in der Zoster-Varizellafrage stellen ein bestimmtes Interesse vor. Während positive Resultate im Sinne einer Übereinstimmung der epidemiologischen Zoster- und Varizellakurven als eine zufällige Übereinstimmung gedeutet werden können, wie sie bei der Gegenüberstellung von Zoster und anderen verbreiteten Infektionen vorkommen kann, müssen negative Resultate — systematische Differenz der Zoster- und Varizellakurven — in dieser Frage eine gewisse Bedeutung haben.

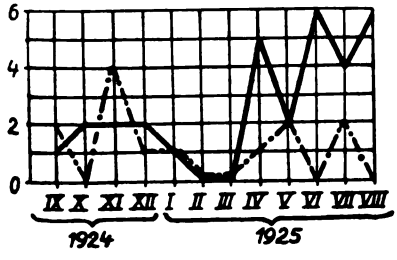

Abb. 1

——— Zoster —.—.— Varizella

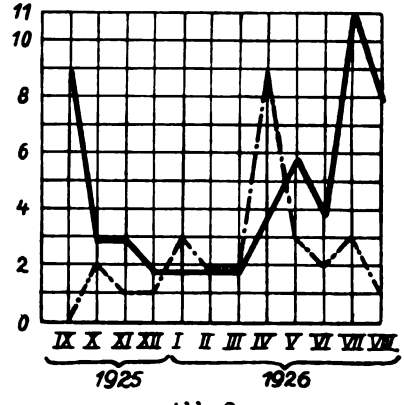

Abb. 2

——— Zoster —.—.— Varizella

Das umfangreichste vergleichend-epidemiologische Material bringt Bokay.

Im Laufe von 10 Jahren (1915—1924) konnte er folgende Befunde feststellen:

1915, 1916, 1917: die Zoster- und Varizellakurven stimmen nicht überein.

1918, 1919, 1920, 1921: die Zoster- und Varizellakurven laufen relativ parallel eine der anderen.

1922, 1923, 1924: der Parallelismus der Zoster- und Varizellakurven ist wenig ausgesprochen.

Perutz hatte 1923—1925 solche Resultate: 1923 relativ parallele Zoster- und Varizellakurven. 1924 und 1925 gehen die Zoster- und Varizellakurven absolut auseinander.

Außerdem betont Perutz das Fehlen von quantitativen Schwankungen bei seinem Zostermaterial und bedeutende Veränderung der Zahl der Varizellafälle während dieser Jahre. Cantor beobachtete im Laufe von 20 Jahren auf den Weihnachtsinseln viele Fälle von Zoster und keinen einzigen Varizellafall.

Digitized by Google

Unsere Befunde ergeben für 4 Jahre (September 1924 bis September 1928) folgende Zahlen:

1. 198 Zosterfälle, die unsere Dermatologisch-Vener. Abteilung der Zentralen Poliklinik des Roten Kreuzes zu Kiew passierten.

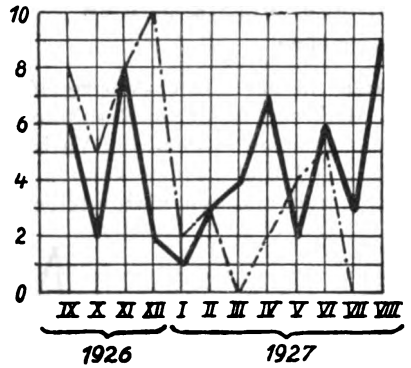

Abb. 3

——— Zoster —·—·— Varizella

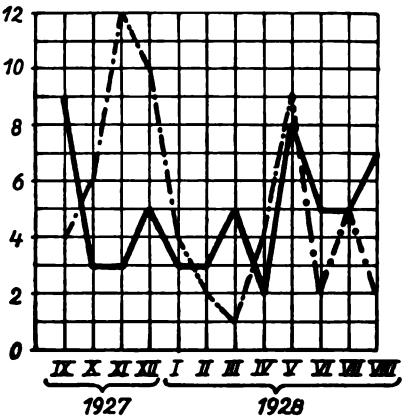

Abb. 4

——— Zoster —·—·— Varizella

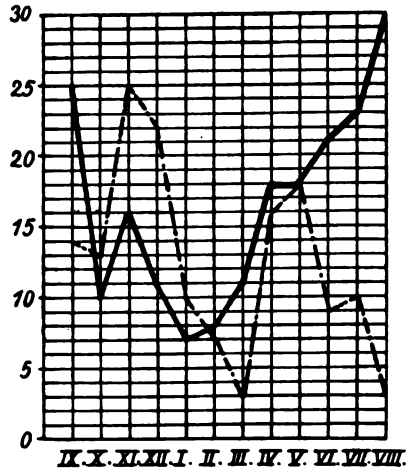

Abb. 5

——— Zoster —·—·— Varizella

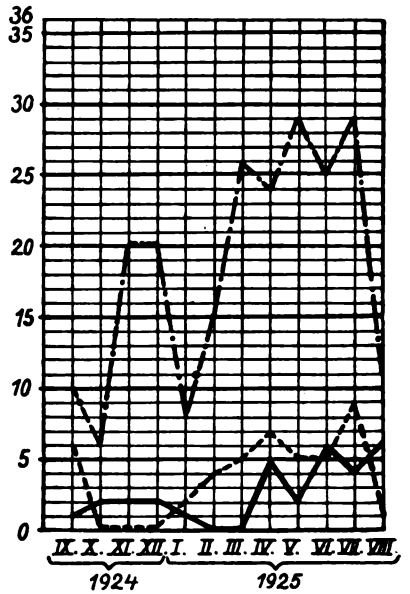

Abb. 6

——— Zoster —·—·— Varizella in der Stadt Kiew ····· Varizella in dem zentralen Teil der Stadt

Nach den einzelnen Jahren:

September	1924	bis September	1925	31	Zosterfälle,
„	1925	„	„	1926	56	„
„	1926	„	„	1927	53	„
„	1927	„	„	1928	58	„

Digitized by Google

(NB. Die Gesamtzahl der Patienten der Abteilung ist im Laufe der letzten 3 Jahre relativ konstant.)

Die Zahl der Zosterfälle schwankt also, abgesehen von dem ersten Jahre, nur ganz unbedeutend.

2. 150 Varizellafälle, die im Laufe dieser Zeit die Ambulanz der Zentralen Kinderpoliklinik [1]) zu Kieff passierten; sie verteilen sich nach den einzelnen Jahren wie folgt:

Sept.	1924	bis	Sept.	1925	13 Fälle,
„	1925	„	„	1926	29 „
„	1926	„	„	1927	47 „
„	1927	„	„	1928	61 „

Die Zahl der Varizellafälle schwankt also in weiten Grenzen. (Tabelle 1—5.)

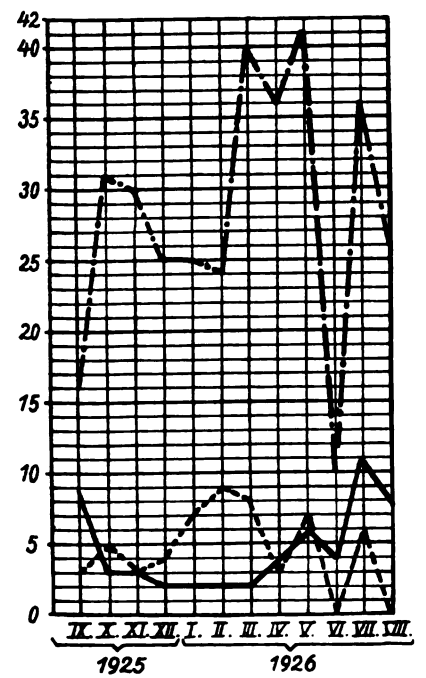

Abb. 7

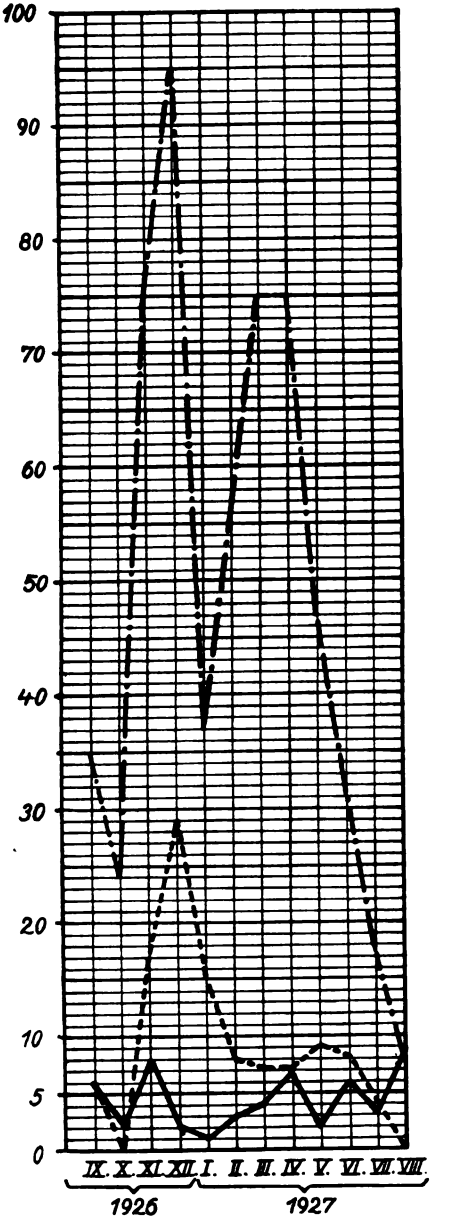

Abb. 8

——— Zoster —·—·— Varizella in der Stadt Kiew ····· Varizella in dem zentralen Teil der Stadt

[1]) Wir sprechen hier Herrn Dr. Rawikowitsch, Leiter der Poliklinik, seinem Stellvertreter, Herrn Dr. Bernstein als auch Herrn Dr. Stradomsky, Leiter der Statist. Abteilung des Gesundheitsamtes, für das uns freundlich überlassene Material unseren besten Dank aus.

Digitized by Google

3. 1544 Varizellafälle, die während derselben Zeit in der Statistischen Abteilung[1]) des Gesundheitsamtes in Kiew verzeichnet wurden; sie verteilen sich nach den einzelnen Jahren so:

Sept. 1924 bis Sept. 1925 223 Fälle,
„ 1925 „ „ 1926 340 „
„ 1926 „ „ 1927 574 „
„ 1927 „ „ 1928 407 „

Die Zahl der Varizellafälle schwankt hier also in weiten Grenzen. (Tabelle 6—10.)

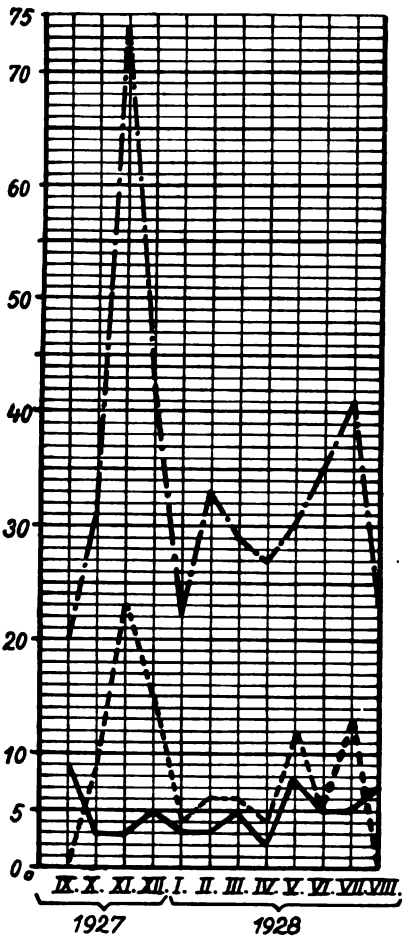

Abb. 9

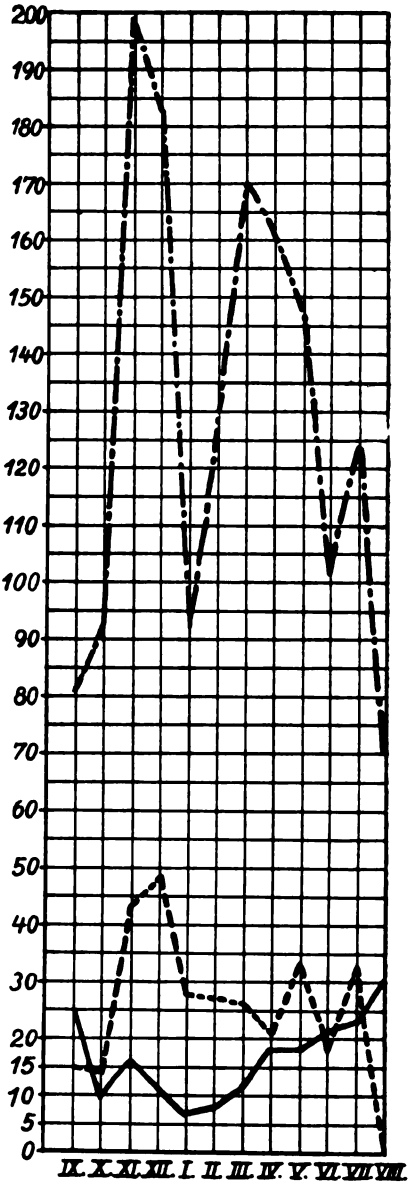

Abb. 10

——— Zoster —·—·— Varizella in der Stadt Kiew ····· Varizella in dem zentralen Teil der Stadt

[1]) Vgl. Fußnote auf S. 1303.

Digitized by Google

4. 306 Varizellafälle, die während dieser Zeit im Sanitätsbureau des zentralen Stadtteils — wo unsere Poliklinik gelegen ist — verzeichnet wurden; sie verteilen sich nach den einzelnen Jahren auf folgende Weise (es ist ganz klar, daß diese Varizellafälle in die Gesamtzahl der obenangeführten Varizellafälle der Stadt Kiew miteingerechnet sind):

September	1924	bis	September	1925	44	Varizellafälle,
„	1925	„	„	1926	55	„
„	1926	„	„	1927	110	„
„	1927	„	„	1928	97	„

Die Zahl der Varizellafälle schwankt also recht bedeutend. (Tabelle 6—10.)

Wie aus den einzelnen Jahreskurven (Tabelle 1—4, 6—9) und aus den resultierenden Kurven (Tabelle 5 und 10) zu ersehen ist, stimmen die Zoster- und Varizellakurven nach unserem Material nicht überein.

Literatur

Bokay, Jahrb. f. Kinderhlk., Bd. 119/69, H. 3/4. — Perutz, Derm. W., Bd. 84, Nr. 1. — Schönfeld, Handb. f. Haut- u. Geschlechtskrankh., Bd. 7, T. 1.

Aus der II. Inneren Abteilung des Krankenhauses Charlottenburg-Westend
(Dirig. Arzt: Dr. Werner Schultz)

Über Meningitis gonorrhoica

Von

Dr. Karl Lorentz

Trotz der zahlreich beobachteten Fälle von Gonokokkensepsis ist eine gonorrhoische Erkrankung der Meningen immer noch ein relativ seltenes Vorkommnis. Die erste Bemerkung, daß die Gonorrhoe eventuell eine eitrige Erkrankung der Meningen hervorrufen kann, findet sich m. E. in der Diskussion über den Peterschen Fall (Soc. Méd. des hôpitaux 1866), in der Pidoux sagt: „J'ai vu aussi une arachnitis spinale avec suffusion purulente dans toute la longueur des meninges rachidiennes, avec symptomes de paralysie ascendante, chez un individu de vingt-cinq — à trente ans immédiatement après la supression d'une blennorrhagie." Weitere Erörterungen über diesen Fall hat Pidoux nicht angeschlossen. Zum ersten Male finden wir bei Engel-Reimers (1892) eine deutliche Trennung der gonorrhoischen Neuritiden und Myelitiden von der spinalen gonorrhoischen Meningitis. In seiner Arbeit, „Beiträge zur Kenntnis der gonorrhoischen Nerven- und Rückenmarkserkrankung", schreibt er nach Erwähnung der gonorrhoischen Neurititiden und Myelitiden: „Die Pathologie des Trippers ist damit aber noch nicht erschöpft, es ist vielmehr wohl zweifellos, daß in allerdings seltenen Fällen auch entzündliche Prozesse in den Hüllen des Rückenmarks durch ihn hervorgerufen werden, mit anderen Worten, daß es auch eine gonorrhoische Spinalmeningitis gibt. Diese Meningitis kann nun ebenfalls zirkumskript und

Digitized by Google

bloß auf den Sakralteil beschränkt sein oder aber sich diffus über das ganze Rückenmark verbreiten." Nach Erwähnung des Falles von PETER und des einen von HAYEM und PARMENTIER (Revue de méd. 1888), die Männer im Alter von 28 und 26 Jahren betreffen, schildert J. ENGEL-REIMERS die Erkrankung eines 18jährigen Kutschers, der 3 Wochen vor der Aufnahme ins Krankenhaus eine Gonorrhoe sich zuzog. Das Leiden begann mit Schüttelfrost, Erbrechen, heftigen Kopf- und Kreuzschmerzen. Es entwickelte sich im Verlaufe der Krankheit ein Herpes der Oberlippe und ein großfleckiges Erythem der Brust und weiter das typische Bild einer Meningitis. Der Patient wird 4 Wochen nach Beginn der Erkrankung als geheilt entlassen.

Die Beweisführung des Autors, daß es sich in diesem Falle um eine gonorrhoische Spinalmeningitis gehandelt hat, ist selbstverständlich nicht unbedingt stichhaltig. Ebenso kann die Beobachtung von LEGATT (1896), der bei einem 23jährigen Manne im Verlaufe der ersten blennorrhoischen Urethralinfektion (5 Wochen nach Beginn) Rücken-, Kopfschmerzen, Schüttelfrost, Erbrechen und Fieber auftreten sah, sowie enorme Druckempfindlichkeit der steilen Wirbelsäule, Photophobie, tâches cerebrales, nicht eindeutig im Sinne einer gonorrhoischen meningealen Affektion gewertet werden. Die erwähnten Fälle zeigen nur, daß im Verlaufe einer Gonorrhoe ein meningealer Symptomkomplex eintreten kann, der mit einer gewissen Vorsicht in ursächlichem Zusammenhang mit der Gonorrhoe gebracht werden kann. In der vorliegenden Arbeit werden nicht die Fälle der Literatur berücksichtigt, wo es sich in der Hauptsache um eine Myelitis gehandelt hat und die Meningen nur gering, teilweise nur mikroskopisch sichtbar beteiligt waren (LEYDEN, SELENEW u. a.).

In einer Anzahl von Meningitiserkrankungen bei gleichzeitig bestehender Gonorrhoe wird als Erreger der Hirn- und Rückenmarkshautentzündung einwandfrei mikroskopisch ein Diplokokkus im Lumbalpunktat intra vitam bzw. post mortem nachgewiesen, der von den Autoren mit mehr oder minder großem Recht als Gonokokkus angesprochen wird.

KARL HOENING (Hoboken) 1901 sieht bei einem 32jährigen Arbeiter während einer 5 Wochen alten Blennorrhoe eine Koxitis auftreten. 4 Tage später stellen sich Erbrechen, Kopfschmerzen, Opisthotonus und erhöhte Temperatur ein. 36 Stunden später starb der Patient. Die intra vitam entnommene Lumbalflüssigkeit ergibt Eiterzellen, die Diplokokken enthalten und die sich mit Methylenblau wie frische Gonokokken färben. Die Bezeichnung Meningitis blennorrhoica kann für diesen Fall nach dem sehr mehrdeutigen mikroskopischen Befunde nur bedingt angenommen werden.

BIEK (1907) fand bei einem Manne, der an Meningitis starb und 1 Jahr lang an Gonorrhoe gelitten hatte, bei der Sektion eine ausgedehnte eitrige Meningitis. Im meningealen Exsudat, in der Urethra und im Blut des rechten Herzventrikels wurden mikroskopisch gramnegative Diplokokken gefunden, die als Gonokokken gedeutet wurden. Kulturen wurden nicht angelegt. Auch dieser Fall läßt mehrere Deutungen offen. Der Fall LINDENFELS (1922) betrifft einen 53jährigen Mann, der 7 Wochen nach Beginn der Erkrankung unter dem Bilde der kryptogenetischen Sepsis

Digitized by Google

stirbt. Die Obduktion ergibt eine eitrige Entzündung der Häute des Rückenmarks und Gehirns sowie einen eitrigen Prozeß der linken Samenblase und eine Narbe im linken Hoden. Im Eiter der Samenblase, der Rückenmarks- und Hirnhäute fanden sich spärlich gramnegative, intrazelluläre, semmelförmige Diplokokken, die, obwohl die Züchtung auf Aszitesagar nicht gelang, als Gonokokken angesprochen wurden. Klinisch fand sich noch ein kleinfleckiges, nicht prominierendes, unregelmäßig, aber scharf begrenztes Exanthem über den Schultergegenden und oberhalb des Nabels. Den negativen Kulturbefund glaubt LINDENFELS in der Irresistenz der Gonokokken gegenüber erhöhten Temperaturen, sowie in der schwierigen Züchtung des Gonokokkus aus Sektionsmaterial erklären zu können und wertet ihn deshalb für die Diagnose der Bakterien als Gonokokken. Trotz der nicht gelungenen Gonokokkenzüchtung kann man diesen Fall mit einer gewissen Vorsicht zur gonorrhoischen Meningitis zählen.

In 2 Fällen des neueren Schrifttums gelingt es nicht, aus dem eitrigen Lumbalpunktat den Erreger zu finden und somit auch nicht den einwandfreien Beweis der gonorrhoischen Erkrankung zu erbringen. Man kann somit den Fällen nur einen bedingten Wert für die Kasuistik der gonorrhoischen Meningitis beimessen:

Den ersten Fall teilt GIULIANI A. (1925) mit. Er betrifft einen 60jährigen Gonokokkenträger, der plötzlich einen reichlichen Ausfluß der Harnröhre aufweist, mit starkem Harndrang und schmerzhaften Miktionen; gleichzeitig findet sich eine Parese der Arme und Beine, leichte Nackensteifigkeit, positiver Kernig, Kribbeln in Händen und Füßen, Temperatur 38—39,4° und eine Polynukleose im Liquor cerebrospinalis. Im Verlaufe der Erkrankung stellen sich ein Prostataabszeß und eine beiderseitige Epididymitis ein. In 6 Wochen war der Patient geheilt.

Der zweite Fall von HAGI-PARASCHIV, A. und C. NICOLAU (1927) beschreibt die Erkrankung eines 37jährigen Mannes, der im Verlaufe einer komplizierten Gonorrhoe meningitische Symptome aufwies. Die Lumbalflüssigkeit ergab eine starke Zellvermehrung, 1100—4400 Zellen im Kubikmillimeter, unter Vorherrschen der Polynukleären. Gonokokken waren im Liquor nicht nachweisbar. Auf Grund des negativen Ausfalles der Kulturen wurde die Meningitis als eine gonorrhoische aufgefaßt. Therapeutische, intralumbale und subkutane Injektionen von Antimeningokokken- bzw. Antigonokokkenserum konnten den letalen Verlauf nicht aufhalten.

Bei den drei nun folgenden Fällen von „gonorrhoischer Meningitis" gelingt es, die Erreger aus der Lumbalflüssigkeit zu züchten. Die erste Veröffentlichung bringt A. PROCHASKA (1905), der bei einem 19jährigen jungen Manne mit eitriger Prostatis und Vesikulitis meningitische Symptome sich entwickeln sieht, an denen der Patient in kürzester Zeit stirbt. Die Lumbalpunktion ergibt keinen Liquor. Von dem Blut der Armvene werden auf Aszitesagar Kulturen angelegt. Die anatomische Diagnose lautet: „Eitrige, spinale und zerebrale Meningitis mit multiplen enzephalitischen Herden." Im Eiter des Meningealexsudates und der Samenblase finden sich mikroskopisch gramnegative, intrazelluläre Diplokokken. Das auf Aszitesagar verimpfte Blut und Meningealexsudat wachsen zu Kul-

Digitized by Google

turen aus, die als Gonokokkenkulturen angesehen werden und in mikroskopischen Präparaten die Merkmale der Gonokokkenreinkultur aufweisen. Auf Glyzerinagar war kein Wachstum festzustellen. Die klinischen Symptome bestanden in Benommenheit, Hypersensibilität, Incontinentia urinae. Therapeutisch wurde Pyramidon gegeben.

Der zweite von R. DE JOSSELIN DE JONG (1908) beschriebene Fall eines 19jährigen Arbeiters zeigt im Verlaufe einer akuten fieberhaften Gonorrhoe Nackenstarre und positiven Kernig. Die erste Lumbalpunktion ergibt leicht getrübten Liquor unter erhöhtem Druck. Mikroskopisch werden keine Meningokokken und keine Gonokokken gefunden. Die Kulturen sind steril. Im weiteren Verlaufe der Erkrankung stellen sich fehlender Patellar- und Achillesreflex rechts, sowie geringe Taubheit, Delirien, Incontinentia urinae, Lagophthalmus und starke Benommenheit ein. Eine zweite vorgenommene Lumbalpunktion zeigt keinen Einfluß auf den klinischen Verlauf; erst nach der dritten Lumbalpunktion (25 ccm) tritt eine wesentliche Besserung ein und der Patient kann nach $2^1/_2$ Monate langem Krankheitsverlauf völlig gesund entlassen werden. Bakteriologisch finden sich im zweiten Lumbalpunktat reichlich polymorphkernige Leukozyten und viele Diplokokken vom Typus der Gonokokken. Diese liegen intra- und extrazellulär. Von der Lumbalflüssigkeit wird auf Aszitesagar und Aszitesbouillon verimpft. Die dritte Lumbalpunktion ergibt weniger Eiterzellen, aber sehr deutliche Gonokokken. Das Punktat wird auf dieselben Nährböden verimpft. In den jungen Kolonien der gewachsenen Kulturen finden sich mikroskopisch schöne kaffeebohnenähnliche gramnegative Diplokokken, die zu den Gonokokken gerechnet werden.

Wenn auch die mikroskopische und kulturelle Differenzierung der gefundenen Diplokokken nicht absolut beweiskräftig ist, so hat hier dennoch wohl mit größter Wahrscheinlichkeit in den beiden Fällen eine gonorrhoische Meningitis vorgelegen.

Vorsichtiger in der Beurteilung seines Befundes im dritten Falle ist BOUQUET, H. (1912), der über einen 26jährigen Mann berichtet, der nach einer Blennorrhoe eine Zystitis, aszendierende Pyelonephritis und Endocarditis mitralis bekommt. 3 Jahre später nach Besserung der Herzläsion und Nephritis tritt plötzlich eine Perisplenitis und akute Meningitis cerebrospinalis hinzu, woran der Patient innerhalb von 24 Stunden stirbt. Aus der Lumbalflüssigkeit wurde ein Diplokokkus kultiviert, der nach BOUQUET nichts mit dem Meningokokkus zu tun hatte, wahrscheinlich aber mit dem Gonokokkus nahe verwandt war. In diesem Falle finden wir einen kausalen Zusammenhang der Endokarditis mit der Gonorrhoe. Die später auftretende Perisplenitis ist mit aller Wahrscheinlichkeit auf einen Milzinfarkt auf Grund der Endokarditis zurückzuführen. Das gleichzeitige Auftreten der Hirnhautentzündung läßt den Schluß zu, daß sie ebenfalls embolisch durch die Herzklappenentzündung verursacht ist. Im Zusammenhang mit dem für den Gonokokkus sprechenden Kulturbefund der Lumbalflüssigkeit sind wir gezwungen, hier eine embolische, eitrige, gonorrhoische Meningitis anzunehmen.

Wenn auch in allen vorher beschriebenen Fällen nicht der absolut einwandfreie Beweis geliefert werden konnte, daß der Gonokokkus als

Digitized by Google

Erreger der Meningitis anzusehen war, so können wir wohl von den drei folgenden Erkrankungen behaupten, daß für diese 3 Fälle der bakteriologische, differentialdiagnostische, wissenschaftliche Beweis erbracht ist, daß hier der Gonokokkus der Erreger der eitrigen Hirnhautentzündung war.

Der erste Fall von F. MORELLI (1911) mitgeteilt, betrifft einen Mann mit einer Urethritis gonorrhoica und Gonarthritis sinistra und einer eitrigen Meningitis. Im Sekret der Harnröhre, in dem Punktat des Gelenkes sowie im Liquor cerebrospinalis, der eitrig war, wurden intrazelluläre und freiliegende Diplokokken gefunden, die morphologische und kulturelle Charaktere und Farbenaffinität hatten, die den Zweifel entstehen lassen konnten, ob es sich um Gono- oder Meningokokken handelte. Das Befinden des Patienten besserte sich innerhalb 14 Tagen sehr. In einem Monat war der Kranke geheilt. Therapie: Intravenöse Injektion von Chinin, warme Bäder. Bakteriologischer Befund: Das Agglutinierungsvermögen des Blutserums des Kranken war positiv für den Gonokokkus 1 : 60, negativ für den Diplokokkus Fränkel, den Meningokokkus Weichselbaum, den Staphylokokkus und Streptokokkus. Bei der Methode der Komplementablenkung zeigte sich, daß das Serum des Kranken mit Gonokokken positiv reagierte mit totaler Hemmung der Hämolyse, während keine Reaktion für die anderen Bakterien sich zeigte.

Im zweiten Falle (BRUUSGAARD, E. und TH. THJOTTA (1925) finden sich bei einem 23jährigen Mann mit akuter gonorrhoischer Urethritis und Prostatitis ein symmetrisches hämorrhagisches Exanthem, Blutungen an Konjunktiven und Velum, eine Schwellung des rechten Knöchelgelenkes. Die Temperatur beträgt 40°. Der Puls beträgt 110. In den folgenden Tagen entwickelt sich eine Meningitis mit neuen Hauteffloreszenzen. Die Spinalpunktion ergibt Trübung des Liquors, 760 Zellen im Kubikmillimeter, zweifach positiven Pandy. Auf tägliche Spinalpunktionen und intralumbale Meningokokkenseruminjektionen ging das meningitische Bild zurück. Es entwickelte sich noch eine Epididymitis. Patient wurde geheilt entlassen.

Bakteriologischer Befund: Das Lumbalpunktat enthielt gramnegative Diplokokken, die kulturell (Spaltung der Glukose, nicht der Maltose) und serologisch als Gonokokken identifiziert wurden. Die Blutkultur ergab dieselben gramnegativen Diplokokken. Die Hauteffloreszenzen wurden mikroskopisch untersucht; sie wiesen reichlich gramnegative Diplokokken von der Form der Gonokokken auf.

Einen eigenen Fall von gonorrhoischer Meningitis, den wir wissenschaftlich einwandfrei festlegen konnten, beobachteten wir im August 1928.

Es handelt sich um einen 30jähr. Pat., der angibt, daß er im Herbst 1926 einen Ausfluß der Harnröhre hatte, der nach Angabe des Pat. vom Arzt nicht als Tripper angesehen wurde. Pat. hatte aber noch bis heute einen geringen schleimigen Ausfluß der Harnröhre. Am 14. VIII. 28 erkrankte Pat. mit Kopfschmerzen, Schmerzen in beiden Unterarmen, der Lumbalgegend, Schüttelfrost und Fieber. Der hinzugezogene Arzt überwies ihn dem Krankenhaus.

Befund: Pat. in gutem und kräftigem Ernährungszustand, keine Zyanose, Dyspnoë und Ödeme. An beiden Armen, Beinen und der Brust sind zahlreiche pfennig- bis markstückgroße, rote, etwas erhabene Flecke zu finden. An der Streckseite des linken Unterarmes finden sich kleinbohnengroße, entzündlich gerötete Blutungen (vom plurifokalem Typus); den gleichen Befund ergibt die Innenseite des linken Zeigefingers.

Digitized by Google

Gliedmaßen: Das rechte und linke Handgelenk sind geschwollen, gerötet und sehr schmerzhaft. Der linke Unterschenkel ist im unteren Drittel amputiert (1917). Innere Organe o. B. WR: Blut neg. Urethra: zeigt serös eitrigen Ausfluß (reichlich intra- und extrazellulär gelegene Gonokokken).

Blutbefund: Leukozyten 12 000; Polynukleäre 79%; Lymphozyten 19%; Mononukleäre 2%.

Rachenmandelabstrich: Vorwiegend Streptokokken, spärlich Staphylokokken und Micrococcus catarrhalis. Temperatur 40°; Puls 118.

Verlauf: 16. VIII. Rechtes Handgelenk und rechtes Kniegelenk geschwollen, schmerzhaft. Das Exanthem ist verschwunden. Die Hautblutungen sind unverändert. Die Blutplatten sind steril. Allgemeinbefinden leidlich.

17. VIII. Es stellen sich Kernig und Nackensteifigkeit ein. Die Lumbalpunktion ergibt: Druck 200 mm. Die Flüssigkeit ist stark getrübt, fast eitrig. Zellzählung: 4233 im Kubikmillimeter, Pandy und Nonne-Appelt stark positiv. Bakteriologisch o. B. Pat. erbricht reichlich. Die Gelenkschwellungen gehen zurück.

21. VIII. Pat. klagt über sehr starke Kopfschmerzen. Die Temperatur beträgt 38,4°. Die Hautblutungen sind abgeheilt. Die Lumbalpunktion ergibt: Druck 150 mm, trüb seröse Flüssigkeit. Zellen 1616 im Kubikmillimeter (vorwiegend Polynukleäre), Pandy und Nonne-Appelt positiv. Bakteriologischer Befund: siehe später.

25. VIII. Pat. hat sehr starke Kopfschmerzen, erbricht reichlich, Herpes labialis, Gelenke sind frei. Temperatur 39,4°. Mäßige Nackenstarre.

1. IX. Seit 3 Tagen reichliches Erbrechen. Temperatur 39,4°. Nackenstarre noch vorhanden. Keine pathologischen Reflexe. Keine psychischen Störungen.

9. IX. Nach einer vorübergehenden Besserung erneut Erbrechen, Zunahme der Nackenstarre und Temperaturerhöhung.

13. IX. 1 ccm Kaseosan intramuskulär. Kein Erbrechen, geringe Nackenstarre, Temperatur 38,3°. Allgemeinbefinden leidlich.

18. IX. Temperatur um 37°. Allgemeinbefinden leidlich. Pat. kann im Bett aufsitzen. Leichte Nackenstarre. Kernig neg.

26. IX. Allgemeinbefinden gut. Pat. ist seit ein paar Tagen außer Bett. 1 ccm Kaseosan intramuskulär ohne Reaktion.

4. X. Pat. verläßt heute bei gutem Allgemeinbefinden als geheilt das Krankenhaus.

Bakteriologischer Befund (Städt. Untersuchungsamt Charlottenburg; Leiter: Dr. ELKELES):

„Von den auf Kochblutagar (LEVINTHAL), Löfflerserum, Aszitesagar und Eiweißbouillon angelegten Kulturen blieben alle, mit Ausnahme der Aszitesagarplatte, steril. Hier wuchsen zarte Kolonien gramnegativer Diplokokken, die sich mikroskopisch und kulturmorphologisch in nichts von Gonokokken unterschieden und auf den Lingelsheim-Nährboden nur Dextrose vergoren. Von agglutinierendem Gonokokkenserum wurden sie bis zur Verdünnung 1 : 200 agglutiniert. Bei subduraler Verimpfung des gezüchteten Stammes auf ein Kaninchen erfolgte keine klinische Erkrankung des Tieres. Das Serum eines mit dem Gonokokkenstamm intravenös gespritzten Kaninchens agglutinierte den Stamm.

Das mikroskopische, färberische, kulturmorphologische Verhalten, das Ausbleiben des Wachstums auf Löfflerserum, das biologische Verhalten bei der Zuckervergärung, das serologische Verhalten gegenüber agglutinierendem Gonokokkenserum, das antigene Verhalten in der Erzeugung von Gonokokkenagglutininen, die fehlende Tierpathogenität erweisen in ihrer Gesamtheit, daß es sich um den Mikrokokkus gonorrhoeae (A. NEISSER) handelt."

In dem vorliegenden Falle handelt es sich um eine Gonokokkensepsis auf Grund einer chronischen Urethralgonorrhoe, deren erste Manifestation die Gelenke und die Haut ist. Leider haben wir es versäumt, aus den Hautmetastasen sowie aus der Gelenksflüssigkeit den Züchtungs-

Digitized by Google

versuch der Gonokokken vorzunehmen. Am 4. Tage der Erkrankung traten die einwandfreien Zeichen einer Meningitis auf, die durch die Lumbalpunktion erhärtet wurden. Das Vorliegen einer gonorrhoischen Affektion der Hirnhäute wurde durch das Untersuchungsergebnis der zweiten Lumbalpunktion erwiesen. Trotz des sehr bedrohlichen Krankheitsbildes und mehrfacher Verschlechterung im Krankheitsverlauf konnte der Patient innerhalb von 52 Tagen als geheilt entlassen werden. Bis jetzt befindet sich der Patient wohl, dienstfähig (Bahnkontrollbeamter) und hat keine Krankheitssymptome wieder beobachtet.

Während in den vorliegenden Fällen die Metastasierung der Gonokokken als hämatogen aufzufassen ist, so kann in den Fällen von Blennorrhagie der Augen mit konsekutiver Meningitis sowohl der lymphogene als auch der haematogene Weg möglich sein. Drei Beobachtungen dieser Art finden sich in der Literatur.

D'AMATO (1900) beschreibt einen Fall von Blennorrhagie des linken Auges eines $2\frac{1}{2}$jährigen Mädchens, das unter meningitischen Symptomen starb, und er glaubt, daß es sich um eine Ophthalmoblennorrhoe mit nachfolgender Meningoenzephalitis gonococcica gehandelt habe.

Einen zweiten Fall teilen DUNCAS, GRACE und H. GIFTEN (1921) mit. Es handelt sich hier um ein Neugeborenes, das mit geschwollenen roten Lidern und Eiterabsonderungen beider Augen zur Welt kommt. Im Bindehautsekret finden sich Diplokokken. Das Kind stirbt 10 Tage nach der Geburt. Die Sektion ergab eine eitrige Schädelbasismeningitis.

Im dritten Falle von SCHALL, E. (1922) stellt sich im Verlaufe einer Gonoblennorrhoe ein Lidabszeß ein, in dem sich im Ausstrich Gonokokken finden. In der Kultur wächst nur Staphylococcus aureus. Es treten meningitische Symptome auf, und das getrübte Lumbalpunktat läßt mikroskopisch Diplokokken (vom Verfasser als Gonokokken bezeichnet) erkennen. Die Kultur ist negativ.

Alle diese drei Fälle konnten allerdings den kulturellen Beweis, der für die Differenzierung der Gonokokken gefordert werden muß, nicht erbringen. Trotzdem können wir diese Beobachtungen mit einer gewissen Reserve zur Kasuistik der Fälle von Meningitis gonorrhoica zählen.

Wenn wir im folgenden noch einmal kurz über die Berechtigung, die beschriebenen Fälle zur Meningitis gonorrhoica zählen zu dürfen, resümieren, so können wir sagen, daß die Fälle von PIDOUX, ENGEL-REIMERS, GIULIANI, HAGI-PARASCHIV und C. NICOLAU nur zeigen, daß im Verlaufe einer Gonorrhoe ein meningealer Symptomkomplex eintreten kann, der wohl mit der Gonorrhoe in Zusammenhang gebracht werden kann, wie die später beobachteten Fälle es wahrscheinlich machen. Die Beobachtungen von HOENING, BIEK, LINDENFELS ergeben, daß ein Diplokokkus der Erreger der eitrigen Meningitis war und gewinnen somit einen gewissen Anhaltspunkt für die gonorrhoische Natur der Erkrankung. In den Mitteilungen von PROCHASKA, BOUQUET und JOSSELIN, denen es gelingt, ein Diplokokkus zu züchten, der sich kulturell und mikroskopisch mit Wahrscheinlichkeit als Gonokokkus ansprechen läßt, haben wir mit ziemlicher Sicherheit Fälle von gonorrhoischer Meningitis vor uns. Daß es aber eine eitrige Entzündung der Hirn- und Rückenmarkshäute gibt, in der streng wissenschaftlich bewiesen nur der Gono-

Digitized by Google

kokkus als Erreger in Betracht kommt, zeigen die Fälle von MORELLI, BRUUSGAARD, THJOTTA und der unsrige.

Zur Klinik des beschriebenen Krankheitsbildes wäre zu sagen, daß nur Männer, und zwar im Alter von 18—60 Jahren, befallen waren. In den meisten Beobachtungen bestand gleichzeitig eine chronische bzw. komplizierte Gonorrhoe. (Prostatitis, Vesikulitis, Zystitis, Endokarditis, Arthritis.) Das klinische Krankheitsbild unterscheidet sich in keiner Weise von anderen eitrigen Meningitiden. Es muß deshalb im Falle einer eitrigen Hirnhautentzündung bei einer gleichzeitig bestehenden gonorrhoischen Affektion an die Möglichkeit dieser seltenen Krankheitsform gedacht werden. Besonders muß bei negativem bakteriologischem Befunde des Liquors cerebrospinalis eingehend nochmals auf den Gonokokkus gefahndet werden, der, wie aus den beschriebenen Fällen sich ergibt, am leichtesten auf Aszitesagar zu züchten ist. Sodann muß die kulturelle Differenzierung gegenüber dem Meningokokkus und dem Mikrococcus katarrhalis vorgenommen werden; für den Pneumokokkus ist die Gramfärbung heranzuziehen.

Die Prognose ist wie bei allen eitrigen Hirnhautaffektionen stets zweifelhaft. In acht der beschriebenen Meningitisfälle, besonders in allen drei einwandfrei als Gonokokkenaffektion bewiesenen, trat Heilung ein. Irgend welche Krankheitsfolgen wurden nicht beobachtet. 9 Fälle kamen ad exitum.

Die Therapie ist größtenteils symptomatisch. Antigonokokken- und Meningokokkenserum kann intralumbal bzw. subkutan oder intramuskulär versucht werden. Mehrfache Lumbalpunktionen scheinen sowohl die meningealen Beschwerden zu lindern als auch einen günstigen Einfluß auf den Verlauf der Krankheit zu haben. MORELLI hatte guten Erfolg mit intravenösen Chiningaben.

Literatur

PETER, Gaz. heb., 1866, Nr. 49, S. 779. — ENGEL-REIMERS, J., Jahrb. d. Hamburger Staatskrankenhauses, 1892, Bd. 2. — LEYDEN, Zschr. f. kl. M., 1892, Bd. 21, S. 607. — FÜRBRINGER, P., D. m. W., 1896, Nr. 27, S. 424. — D'AMATO, Ref. M. f. pr. Derm., 1900, Bd. 31, S. 255. — HOENING, KARL, Ref. M. f. pr. Derm., 1901, Bd. 33, S. 635. — PROCHASKA, A., D. Arch. f. kl. Med., 1905, Bd. 83, H. 2, S. 93. — BIEK, J., Ref. Baumgartens Jahrbuchbericht, 1907, S. 198. — DE JONG, JOSSELIN, Zbl. f. Bakt., 1907, Bd. 45, H. 6, S. 501. — MORELLI, Ref. Arch. f. Derm., 1913, Bd. 115, S. 275 u. 813; Riv. crit. di Clinica medic., 1911. — BOUQUET, Ref. Derm. W., 1912, S. 102; Le monde méd., 1911. — NOBL, G., Handb. d. Geschlechtskrkh., hrsg. v. FINGER, JADASSOHN usw., 1912, Bd. 2. — DUNDAS, The Lancet, 1921, S. 122. — LINDENFELS, M. Kl., 1922. — SCHALL, E., Kl. Monatsbl. f. Augenhlk., 1922, Bd. 69, S. 597. — GIULIANI, A., Ref. Zbl. f. Haut- u. Geschlechtskrkh., 1926, Bd. 20, S. 104, und Journ. d'urolog., 1925, Bd. 20, S. 415. — BRUUSGAARD, E. u. THJOTTA, TH., Ann. de derm. et de syph., 1925, Bd. 6, S. 114. — HAGI-PARASCHIV u. NICOLAU, C., Ref. Zbl. f. Haut- u. Geschlechtskrkh. 1928, Bd. 26, S. 749; Bull. et Mém. de la soc. méd. des hôp. de Bucarest et de la soc. des sciences méd. de Cluj, 1927, Jg. 9, Nr. 7, S. 140.

Die Arbeit von OLUF THOMSEN und F. WULF (1917): „Septicémie gonococcique et méningite", war mir nicht zugänglich.

Digitized by Google

Versammlungen

Vereinigung rheinisch-westfälischer Dermatologen

Sitzung vom 20. Januar 1929 in Düsseldorf

Vohwinkel-Essen: Sclerodermie en bandes.

Ausgedehnter Fall bei einem 8jähr. Kinde mit Hemiatrophia facialis progressiva, zosterartig angeordneter Vitiligo, Skelettierung und Knochenatrophie des rechten Unterschenkels. Die Anordnung der Sklerodermiestreifen entspricht der metameren Versorgung der Haut durch das Nervensystem. Es wird angenommen, daß die Störung am Nervensystem im sensiblen Neuron und hier wahrscheinlich in den Intervertebralganglien liegt.

Stühmer-Münster meint, daß die vorwiegende Beteiligung der linken Gesichtshälfte und der rechten unteren Extremität für einen weiter zentral gelegenen Sitz sprechen, ähnlich wie bei den von Bernstein und Jordan beschriebenen gekreuzten Affektionen.

E. Hoffmann-Bonn fragt, ob die weißen Flecke an der einen Brustseite, die den Eindruck eines zosteriformen Naevus albus machen, seit Geburt bestehen.

Krantz-Köln erinnert an einen von Hopmann vorgestellten Fall, bei dem röntgenologisch eine Differenz zwischen beiden Schädelhälften nachweisbar war.

Hartmann weist auf die Scapula alata sinistra hin, die zusammen mit der Hemiatrophia faciei sinistra gekreuzt ist mit der Sklerodermie und Atrophie des rechten Beines, was für den zentralen Sitz der ursächlichen Veränderungen spricht.

Bardach-Düsseldorf: Sclerodermia totalis.

Stühmer rät zu hochdosierten, lange fortgesetzten Terpentininjektionen.

Paulus empfiehlt Bestrahlungen der Intervertebralganglien.

Grütz rät zu Olobintintherapie, die aber bei Sklerodermie erst nach massiver Dosierung helfe.

Stern fragt, ob Erfahrungen mit Thyreoideabestrahlungen vorliegen, von der er selbst keine günstigen Erfolge gesehen habe.

Vohwinkel: Mischform von planem und akuminiertem Lichen ruber.

Histologisch: An die Follikel gebundene Hornkegel mit sekundärer Druckatrophie des Epithels, nach den tieferen Teilen des Koriums scharf abgesetzte Rundzelleninfiltrate, an anderen Stellen des Epithels Granulose und Akanthose im Sinne eines planen Lichen. Subjektiv starker Juckreiz; gute Beeinflussung durch Arsen.

Jacobs-Essen: 1. Mycosis fungoides.

57jähr. Mann, dessen Leiden sich seit 3 Jahren unter Juckreiz entwickelt hat. Es bestehen, über den ganzen Körper verteilt, flächenförmige, unregelmäßige, unscharfe, nicht wesentlich erhabene, bräunlichrote Verfärbungen sowie über dem rechten Schulterblatt und der rechten Stirnseite ein braunroter, stark erhabener Tumor. Histologisch: Tiefe, bis in die Subkutis hineinreichende Infiltrate, neben Lymphozyten und Zellen mit großem Protoplasmahof vorherrschend Rund-, wenig eosinophile Zellen. Blutbild: 3%ige Eosinophilie, sonst normal.

2. Zungentuberkulose.

Der 35jähr. Kranke, welcher sich vor 3 Jahren einen rechtsseitigen Unterkieferbruch zuzog und deshalb dauernd in zahnchirurgischer Behandlung steht, bemerkt seit 5 Monaten ein sich ständig vergrößerndes Geschwür an der linken Zungenseite. Es besteht jetzt am Zungenrand sowie der angrenzenden Unterseite der Zunge und dem Mundboden ein graugelb belegtes Ulkus mit unterminiertem Rande, in dem kleine hellgelblichgraue Knötchen sichtbar sind. Geringe Schmerzhaftigkeit. Aktive Lungen- und Larynxtuberkulose. Histologisch: Zentral verkäste, an Riesenzellen reiche, epitheloide Miliartuberkel; atypische Wucherung des Deckepithels, nichts von Karzinom.

Junkermann I-Dortmund: Lupus erythematodes.

Seit 2 Jahren bestehende, an Armen, Augenlidern, rechtem Ohr und Glans lokalisiert. Salvarsan erfolglos, auf Triphal Besserung.

Bering hält Aurophos für das beste Goldpräparat.

Stühmer weist auf die am linken Arm bestehenden, fast tumorartigen Infiltrate, die der mikroskopischen Untersuchung bedürften, sowie die vom Patienten als Frostschäden gedeutete Nagelaffektion hin.

Digitized by Google

E. Hoffmann-Bonn macht auf die seltene Form des Lupus erythematodes tumidus aufmerksam, die am linken Ohr (ohne Kombination mit Lupus vulgaris tumidus) vorzuliegen scheine.

Schreus-Düsseldorf: Lupus erythematodes.

Bei dem jetzt geheilten Falle mit Lupus erythematodes discoides des Gesichts trat nach Krysolgan (3mal 1 mg) stark entzündliche Reaktion ein; auf Neosalvarsan, das infolge Mißverständnisses in Dosen von 0,15 gegeben wurde, schwand die Reizung bereits nach den ersten Einspritzungen und schließlich trat Heilung auch der Primärscheibe mit feiner, kaum sichtbarer Narbe ein. Es scheine also die wirksame Komponente des von Bering empfohlenen Neosilbersalvarsans nicht das Silber, sondern das Salvarsan zu sein.

Holländer beobachtete nach Solganal trotz vorsichtigster Dosierung schwere Dermatitis mit Nierenstörungen.

Eschweiler empfiehlt Goldchlorid, das gut wirke und gut vertragen werde.

Löwenberg beobachtete bei einer gut behandelten Luikerin einen Lupus erythematodes und gab, in der Annahme, daß er auf syphilitischer Basis entstanden, Neosilbersalvarsan, jedoch ohne Erfolg, während Krysolgan Heilung brachte.

Hachez-Unna: Toxische Hautveränderungen bei Hodgkinschem Drüsentumor.

62jähr. Mann, bei dem vor einem Jahre an der rechten Halsseite eine schmerzhafte Lymphdrüsenschwellung und auf der Haut des Oberkörpers makulopapulöse Herde auftraten, die konfluierten und sich livid verfärbten. WR —; Blutbild o. B. Probeexzision: Muskelgewebe mit erweiterten Interstitien; paravaskuläres Infiltrat von Lymphozyten und Bindegewebsabkömmlingen.

Grütz-Elberfeld meint, daß die an der Stirnhaut vorhandenen Erscheinungen das typische Bild der Hautleukämie zeigten.

Stühmer lehnt Hodgkin wegen der Schmerzhaftigkeit ab und betont, daß bei unklaren Blutbefunden Blutentnahme aus der Vene, statt der Fingerbeere angezeigt sei.

Schreus möchte eine leukämische Erkrankung annehmen und erinnert an einen eigenen Fall, bei dem die Krankheit sich langsam entwickelte und für eine Gewerbedermatose gehalten wurde; er verweist auf den von ihm hier gezeigten Fall von Lymphogranulomatose, bei dem die Diagnose aus einer exzidierten, juckenden Papel gestellt werden konnte.

E. Hoffmann fordert histologische Untersuchung einer Lymphdrüse; die der Lymphodermia perniciosa ähnliche Erkrankung der Brauen und Stirn seien für die Diagnose zu beachten.

Hesse-Düsseldorf: 1. Sattelnase.

Gutes kosmetisches Resultat bei einem 44jähr. Manne, der vor 20 Jahren mit Paraffineinspritzung behandelt war.

2. Erythrodermia maculosa perstans (Brocq).

17jähr. Patientin, vor 6 Jahren an allmählich größer werdenden, therapeutisch unbeeinflußbaren Flecken an Unterschenkeln, Füßen und Fingern erkrankt.

Leven-Elberfeld macht auf die Lokalisation über den Metakarpal- und Interphalangealgelenken aufmerksam und berichtet über einen analogen Fall, der ihm den Eindruck einer eigenartig lokalisierten Psoriasis machte.

E. Hoffmann möchte bei der scharf begrenzten Affektion der Fußsohlen, bei der die Keratose im Vordergrund stehe, rein morphologisch die Erkrankung als Keratodermia erythematosa symmetrica bezeichnen.

Löwenberg-Düsseldorf: 1. Lichen syphiliticus.

An Nacken, Bauch und Flanken eines Mädchens mit deutlicher Herxheimerscher Reaktion nach 0,15 Neosalvarsan. WR —, SG und MTR +.

2. Schankriforme Tuberkulose der Unterlippenschleimhaut bei einem Manne.

3. Hautkarzinom.

Mann mit einem durch Diathermie kosmetisch ausgezeichnet abgeheilten, kastaniengroßen Karzinom hinter dem rechten Ohr.

4. Erythema induratum.

Multiple, schubweise aufgetretene Knoten an den Unterschenkeln einer Frau, deren Schwester das gleiche Leiden hat. Beide Schwestern sonst gesund. Der Ehemann leidet an offener Lungentuberkulose und hat die 8jähr. Tochter infiziert, während Patientin freigeblieben.

Digitized by Google

Stühmer führt aus, daß familiäres Auftreten von Erythema induratum als sekundäre Lokalisation der Tuberkulose in familiär akrozyanotischen Hautabschnitten denkbar sei.

5. Dermatitis papillaris nuchae.

Schreus: Fall zur Diagnose (Trichophytie?).

Mann mit einer im Verlauf von 4 Wochen entstandenen handtellergroßen, halbkugelig vorgewölbten, papillären Geschwulst auf dem Hinterkopf. In Haaren und Sekreten Pilze nicht nachweisbar, Rattenversuch negativ. Histologisch dichtes Infiltrat mit Plasma- und Riesenzellen.

Grütz diagnostiziert Trichophytia profunda; es gäbe Fälle, bei denen der Pilznachweis nicht zu erbringen sei, weil die ohnehin spärlichen Pilze durch enorme entzündliche Reaktion eliminiert seien. Auch Riesen- und Plasmazellen sprächen für Trichophytie.

Stern-Düsseldorf: Spieglersche Tumoren.

E. Hoffmann möchte bei dem Vorhandensein zahlreicher Keratomata senilia auf dieser Basis entstandene Epitheliome annehmen.

Schreus: Durch ein wanderndes Ulcus spontan verschwundenes Hämangiom der linken Kopfhälfte.

Das riesige Haemangioma arteriosum ist durch ein im 3. Lebensmonat aufgetretenes, von verschiedenen Stellen ausgehendes, im Verlauf von 3 Monaten über das Hämangiom fortwanderndes, frischrotes, wenig sezernierendes Ulkus mit zarter blasser Narbe zur Abheilung gekommen. Histologisch boten die Geschwüre nichts Charakteristisches; bakteriologisch fanden sich Staphylokokken, keine Diphtheriebazillen.

Stern weist auf die früher mit Chlorzinkinjektionen behandelten Fälle hin.

Paulus berichtet über spontane, nomaähnliche Ulzeration eines Hämangioms der Wange bei einem Säugling, der unter septischen Erscheinungen starb.

E. Hoffmann erinnert an die Methode der Kuhpockenimpfung auf Angiome.

Junkermann I bittet festzustellen, ob die Ulzera nicht etwa durch Kurpfuscher mit ätzenden Mitteln hervorgerufen waren.

Hartmann glaubt, daß die Heilung durch Verödung des Kavernoms infolge einer von dem eitrigen Prozeß hervorgerufenen fortschreitenden Thrombophlebitis zu erklären ist.

Dreyer-Köln hat spontan ulzerierende und dadurch abheilende tuberöse Angiome gesehen, gelegentlich so, daß von multiplen eines ulzerierte, die anderen behandelt werden mußten.

Napp-Düsseldorf: Epidermolysis bullosa dystrophicans.

Bei dem 54jähr. Manne trat das Exanthem vor einem Jahre auf. Heredität nicht nachweisbar. Es finden sich an Handrücken, Nacken und Knien bis bohnengroße Blasen sowie atrophische Herde mit zahlreichen Milien sowie dystrophische Nagelstörungen und Schleimhauterscheinungen. Nikolsky positiv. Im Blutbild relative Lymphozytose (44%), keine Eosinophilie.

E. Hoffmann macht auf die Lymphozytose aufmerksam, welche die Diagnose gegenüber Pemphigus stütze. Schleimhautveränderungen in der vorliegenden Form (Blasen, später auch Leukokeratose) kämen bei Epidermolyse vor. Die beginnenden massenhaften Milien täuschten Lichenknötchen vor.

Schreus: Pemphigus vulgaris, gebessert auf Hodenbestrahlung.

20jähr. Mann, vor wenigen Wochen mit Pemphigusblasen bedeckt. Auf Bestrahlung der Hoden (¼ ED. unter 0,5 mm Cu) schlagartige Besserung; nach einem Monat leichtes Rezidiv.

Willms-Düsseldorf: Boecksches Sarkoid.

26jähr. Patientin mit blauroten Knoten an den Extremitäten, seit dem 20. Lebensjahre häufig Nasenbluten und Hämoptoe. Kein Anhaltspunkt für Tuberkulose; Pirquet, Tierversuch negativ. Röntgenologisch in den Lungenfeldern anfangs schneeflockenartige Herdchen, später mehr tumorartige Infiltrationen. Histologisch tuberkulides Gewebe.

Bernstein-Münster: Fall zur Diagnose.

74jähr. Patientin. Seit 6 Jahren entwickelte sich am linken Bein ein zur Hüfte aufsteigender, aus dunkelbraunen, infiltrierten, schuppenden, teilweise zu handtellergroßen Flächen zusammenfließenden Herden bestehender Ausschlag; z. T. die Haut leicht atrophisch und pigmentiert. Bei Aufnahme am Fuß drei münzengroße

Digitized by Google

Ulzera, keine Varizen, keine Knochenveränderungen. Histologisch uncharakteristische subpapilläre Zellinfiltration ohne Plasmazellen. WR +++. Unter Neosalvarsan-Mesurol Abheilung der Geschwüre. Wahrscheinlich handelt es sich um diffuse Infiltrate der Haut bei erworbener Syphilis.

Dreyer: Fibroxanthom.

D. berichtet im Anschluß an den auf der letzten Tagung vorgestellten Fall, daß die Schwester jetzt an einem Fibrosarcoma protuberans des rechten Oberschenkels erkrankt ist. Damit sei die Ansicht von E. Hoffmann, daß das Fibroxanthom ein Fibrosarkom mit xanthomatöser Degeneration darstelle, gestützt und die Mitwirkung hereditärer Einflüsse wahrscheinlich gemacht.

Meirowsky-Köln: Über die Entwicklung der sozialen Fürsorge.

Die Würzburger Richtlinien seien vom Deutschen Verein der ärztlichen Kommunalbeamten noch nicht anerkannt worden, und in einzelnen Städten, z. B. Berlin, stellten die Beratungsstellen gleichzeitig Behandlungsstellen dar. Eine solche Entwicklung in der Rheinprovinz müsse von vornherein unterbunden werden.

Manteufel u. Herzberg-Düsseldorf: 1. Zur Syphilis-Framboësiefrage.

Die dualistische Auffassung beider Krankheiten wird mit ätiologischen, symptomatologischen und epidemiologischen Gründen belegt. Morphologische Unterschiede zwischen den beiden Treponemen seien nicht artbeständig, biologische, aus den Impfergebnissen abgeleitete Differenzen nach den neueren Untersuchungsresultaten nicht zu Recht bestehend und immunologische bei der Immunitätsprüfung aufgetretene Verschiedenheiten nicht eindeutig. Von den symptomatologischen Unterschieden seien manche fraglich, besonders die angebliche Gut- (Framboësie) und Bösartigkeit (Lues) der tertiären Erscheinungen. Das Bedenklichste bei der Gegenüberstellung der Krankheitserscheinungen sei, daß man die Framboësie der Tropen, die im wesentlichen eine endemische Kinderkrankheit sei, mit der Syphilis der gemäßigten Zone in Parallele gesetzt hat. Die Syphilis der Tropen sei keine exquisite Geschlechtskrankheit, sondern entspreche der endemischen Syphilis anderer Länder. Die Framboësie ist endemische Syphilis.

2. Zur Diagnose der kongenitalen Syphilis.

Erfolgreiche Syphilisübertragung von einem 5monatigen Säugling, der außer positiver Seroreaktion keine sicheren syphilitischen Erscheinungen, aber verdächtige Mikropolyadenie hatte, auf Kaninchenhoden durch Überimpfung je einer Leisten- und Kubitaldrüse, in denen durch das Dunkelfeld Spirochäten nicht nachweisbar gewesen waren. Nach 4 Wochen hatten sich bei beiden Kaninchen typische syphilitische Granulome mit Spirochäten entwickelt. Die dem Kubitaldrüsentier 1¾ Jahre nach der Abheilung exstirpierte Kniefaltendrüse ergab, intratestal auf ein neues Kaninchen überimpft, nach 5 Wochen einen harten Schanker.

Wucherpfennig-Münster: Das elektrische Schneiden mit der Diathermieschlinge in der operativen Dermatotherapie und kleinen Chirurgie.

Roscher-Koblenz.

Referatenteil

Fachzeitschriften

Dermatologische Zeitschrift

1929, Bd. 55, H. 5/6

Hoffmann, E., u. A. M. Memmesheimer-Bonn: Weshalb soll die Zisternenpunktion zur Liquorüberwachung der Syphiliskranken im Liegen vorgenommen werden? (Hautkl. der Univ.) S. 337.

Die Punktion im Liegen vorzunehmen, hat folgende Vorteile: 1. Schwächeanfälle, Ohnmachten usw. kommen viel seltener vor und stören weniger, wenn sie eintreten. 2. Im Liegen wird spontanes Abfließen des Liquors gewährleistet, da in der Zisterne bei Horizontallage positiver Druck herrscht. Der Gebrauch einer Spritze erübrigt sich.

Digitized by Google

3. Es läßt sich blutfreier Liquor gewinnen, auch wenn sich die Nadel mit Blut füllt, da das Blut durch den Liquor aus der Nadel herausgedrückt wird. 4. Nur im Liegen ist die Druckmessung möglich. 5. Bei Vorhandensein eines Tumors ist eine gefahrbringende Verlagerung im Liegen weniger als im Sitzen zu befürchten. Zur Punktion sind Nadeln aus bestem rostfreiem Stahl (V 2 A) zu verwenden. bei starknackigen Personen von genügender Länge (8 cm bis zur Schutzplatte). Von einem geschickten Operateur ausgeführt, ist die Zisternenpunktion ein ungefährlicher, schmerzloser Eingriff.

Frieboes, W.-Rostock: Kraurosis vulvae. (Univ.-Hautkl.) S. 345. Erwiderung auf die Ausführungen von Terruhn-Marburg im Arch. f. Gyn., 1928, Bd. 134, S. 578.

Bei Kraurosis vulvae kommt es im Laufe längerer Zeit mit und ohne krisenhaftes Jucken zu einem eigenartigen sklerotisierenden Schwund des Vulvagewebes. Dabei kann die Außenhaut der großen Labien und des Mons veneris infolge des chronischen Juckreizes mehr oder minder stark lichenifiziert sein. In solchen Fällen ist Vulvaschleimhaut meist gleichzeitig trocken, spröde, eigenartig glänzend, fleckförmig oder flächenhaft verdickt und grob durch die präformierten Linien gefeldert. Mitunter tritt dann ein perlmutterweißer Farbenton auf. Mit dem Schwund des Vulvagewebes bildet sich die Lichenifikation gänzlich zurück, so daß das Endstadium solcher Fälle sich mit denen deckt, bei denen es ohne Jucken unter langsamer leukoplakisch bzw. leukokeratotischer Umwandlung der Vulvaschleimhaut zu derselben „atrophie scléreuse progressive" Dariers kommt. Zwischen diesen beiden Extremen gibt es alle möglichen Übergänge. Es bildet sich vor Erreichung des Endstadiums unter mehr oder weniger starkem Ödem und verschieden starker Quellung und sulziger Umwandlung des Bindegewebes eine subakut beginnende, allmählich chronisch werdende zellulär-infiltrative Entzündung aus. Tumorbildendes Granulom oder Granulationsgewebe kommt niemals vor. Die Kraurosis ist scharf zu trennen von der allein bestehenden Leucoplakia vulvae und der einfachen Lichenifikation der äußeren Vulva. Die von Terruhn beschriebenen Fälle scheinen den von Stühmer mitgeteilten Fällen von xerotischer Balanitis analog zu sein, denn auch an der Vulva können die gleichen Veränderungen wie an der Glans vorkommen, wenn durch Klaffen der Vulva und Austrocknungsprozesse der Schleimhaut und ihres Gewebspolsters die Schleimhaut stärkeren Insulten ausgesetzt ist.

Löhe, H., u. H. Rosenfeld-Berlin: Klinische und physiologisch-chemische Untersuchungen über die Hyperkeratosenbildung bei Gonorrhoe und bei Psoriasis pustulosa arthropathica. (Derm. Abt. d. Rud.-Virchow-Krankenh.) S. 355.

Die Theorie von der Entstehung der Hyperkeratosen durch Gonokokken oder deren Toxine lehnen die Verff. auf Grund der Beobachtung eines Falles von Psoriasis pustulosa arthropathica ab, bei dem morphologisch und klinisch identische Erscheinungen auf der Basis einer Polyarthritis chronica rheumatica ohne Blennorrhoe entstanden sind. Die Hyperkeratosenbildung ist auf einen chemischen, vom geschädigten Gelenkknorpel ausgehenden Reiz bei vorhandener oder erst ausgelöster Disposition zurückzuführen. Der vermehrte Gehalt der Hautschuppen an Ätherschwefelsäure gibt einen Hinweis auf die Natur des chemischen Reizstoffes.

v. Mallinckrodt-Haupt, A.-Bonn: pH-Messungen bei Pilzkulturen. (Univ.-Hautkl.) S. 374.

Die pathogenen Pilzstämme zeigen im Verlaufe des Wachstums immer stärker werdende Alkalibildung und parallel damit langsames Ansteigen der Oberflächenspannung. Fermentbildung tritt erst bei alkalischer Reaktion auf und wird mit zunehmender Wachstumsdauer stärker.

Kadisch, E.-Charlottenburg: Über die Bedeutung der Nährbodenalkalität in der Mykologie. (Derm. Abt. des Charlottenburger Krankenh.) S. 385.

Die pathogenen Hautpilze gedeihen am besten bei einer Wasserstoffionenkonzentration von 7,2—7,6. Die gleiche Konzentratien gilt für das Größenwachstum der Kolonien. In zwei Fällen stellte sich wieder Farbstoffbildung ein. Durch Änderung der Alkalität verändert sich das Aussehen der Kulturen. Bei zunehmender Wasserstoffionenkonzentration zeigen die Kolonien stärkere Wulstbildung der Oberfläche.

Bernhardt, E.-Berlin: Neue Farbstoffbehandlung (mit Pyridium) bei Ulcus molle und Gonorrhoe. S. 397.

Verf. empfiehlt die orale Pyridiumtherapie bei urethra-nahen Ulzerationen. Ulcera mollia mit anderer Lokalisation reagieren gut auf 10%ige Pyridiumsalbe oder 10%iges Pyridumpulver. Die Behandlung der Blennorrhoe der Pars anterior zeigte keine befriedigenden Resultate. Bei Posteriorerkrankungen dagegen wurde die zweite Urinportion

Digitized by Google

rasch klar. In zwei Fällen von frischer Zervixblennorrhoe wurden bereits nach einer Woche keine Gonokokken mehr nachgewiesen. Pyridium ist ferner angezeigt bei Zystitis, Urethritis und Staphylokokkenerkrankungen. Man gibt in allen Fällen dreimal täglich 0,2 g per os und schränkt während der Behandlung die Flüssigkeitszufuhr ein.

F. Harry-Wiesbaden.

The American Journal of Syphilis

Oktober 1928, Bd. 12, Nr. 4

Solomon, H. C., u. A. Berk-Boston: Prolonged Treatment in Neurosyphilis (Verlängerte Behandlung bei Neurosyphilis).

Eingehende tabellarische Übersichten der behandelten Fälle. Es ergibt sich, daß die bis zu Jahren fortgesetzte Behandlung mit den verschiedensten Medikamenten auch in ungünstigen Fällen von Paralyse noch Besserungen bringen kann.

Gougerot, H.-Paris: The Prognostic and Therapeutic Value of Intradermo Injections of Nonspecific Proteins in Syphilis (Der prognostische und therapeutische Wert von Intradermoreaktionen unspezifischer Proteine bei Syphilis).

Fortsetzung der Arbeiten von Dujardin und Decamps, die ein unspezifisches Pferdeserum „Hemostyl" benutzten; jedoch kann auch sterilisierte Kuhmilch benutzt werden. Einteilung der Fälle in allergische, mit klar positiver, deutlicher Intradermoreaktion und günstiger Prognose. Andererseits die anallergischen Fälle mit negativer Reaktion und ungünstigem Verlauf der Syphilis. Versuch durch fortgesetzte Intrakutaninjektionen den Kranken allergisch zu machen, wobei in der größeren Zahl der Fälle eine verzögerte Allergie vorlag und nur ein kleiner Teil dauernd anallergisch blieb.

Sante, L. B.-St. Louis, Mo.: Radiographic Manifestations of Syphilitic Diseases of Bone (Röntgenologische Feststellung der Knochensyphilis).

Nichts Besonderes.

Cohen, M.-New York: Syphilitic Affections of the Eye (Syphilitische Erkrankungen des Auges).

Kurze Besprechung des Auftretens der Syphilis in den verschiedenen Stadien am Auge.

Riba, L. W.-Chicago: Syphilis of the Prostate; Report of a Case (Syphilis der Prostata, Bericht eines Falles).

Bei einem 47jähr. Pat. bestand eine rektal und zystoskopisch deutlich festgestellte Vergrößerung des linken Prostatalappens sowie Restharn. Da die WR positiv war, antiluetische Behandlung; darauf Rückgang der Prostatavergrößerung, Verschwinden des Restharns.

Menninger, W. C.-Kansas, Topeka: Congenital Syphilis of the Ovary (Kongenitale Syphilis des Ovariums).

Die kongenitale Syphilis des Ovariums ist sehr selten. Die Fälle machen sich klinisch selten vor der Pubertät bemerkbar und zeigen dann Genitalstörungen in Form von Hypoplasie und unregelmäßiger Menses sowie Infantilismus. Verf. hat einen Fall beobachtet, bei dem das Ovarium interstitielle Fibrose und Parenchymzerstörungen zeigte.

Tobias, N.-St. Louis, Mo.: Clinical Results from the Use of Bismarsen in Tabes Dorsalis (Klinische Ergebnisse bei Tabes dorsalis unter Behandlung mit Bismarsen).

Das Präparat Bismarsen ist eine wasserlösliche Verbindung von Arsphenamin und Wismut. Bei 10 Fällen von Tabes dorsalis günstige Wirkungen.

Funkhouser, W. L., u. R. W. Dickson-Atlanta, Ga.: A Study of Positive Cord Wassermann Reactions in the Newborn Infant (Beobachtungen über positive Wassermannsche Reaktionen aus Nabelschnurblut vom Neugeborenen).

Die Beobachtungen wurden an Negerkindern gemacht. Es fanden sich 73 positive Fälle, wogegen nur 53 Mütter positiv waren. Manifeste Lues boten 24 Kinder. Die Mütter waren sämtlich gar nicht oder unzureichend behandelt. Es starben 8 Kinder; es gelang in einem Falle in der Thymus Spirochäten nachzuweisen. Von 24 untersuchten Plazenten waren 10 positiv.

Ruediger, E. H.-Hollywood, Kalif.: Uniform Results with the Wassermann Test (Einheitliche Resultate bei der Wassermannschen Reaktion).

Es wurden während eines Jahres dieselben negativen und positiven Kontrollsera verwendet, und die Resultate waren fast einheitlich.

Moore, R.-Los Angeles, Kal.: Philosophizing Regarding Late Syphilis with the Idea of Developing a More Stabilized Theory for Its Treatment (Betrachtungen

Digitized by Google

über Spätsyphilis mit dem Gedanken, eine stabilisiertere Theorie ihrer Behandlung aufzustellen).

Theoretische Betrachtung über das Wechselspiel der Infektion und des Einflusses der Medikamente.

Jameson, R. E.-M. D. Davenport, Ja.: Syphilis.

Für den Dermatologen nichts Neues.

Januar 1929, Bd. 13, Nr. 1

Gellhorn, G.-St. Louis, Mo.: Syphilis and Cancer of the Uterus (Syphilis und Gebärmutterkrebs).

Ausführliche Besprechung des verschiedenen Auftretens der Syphilis am Uterus. Nach eingehender Berücksichtigung der Literatur Schilderung einiger Fälle, in denen sich teils direkt aus gummösen oder sekundären Prozessen Krebs entwickelt hatte, oder in denen in einer Reihe von Jahren an Stelle der abgeheilten syphilitischen Läsionen Karzinom aufgetreten war.

Bockus, H. L., u. J. Bank-Philadelphia: Upper Gastrointestinal Disease Associated with Syphilis (Über Magen-Darmkrankheiten vergesellschaftet mit Syphilis).

Bei 23 Fällen wurde Syphilis und Symptome von seiten des Magen-Darmtraktus mit organisch-pathologischen Veränderungen festgestellt. In 6 Fällen konnte gastroduodenale Syphilis festgestellt werden. Die aufgefundenen Ulzerationen waren multipel, peptisch und reagierten auf antiluische Therapie. Bei 7 weiteren Pat. spielte die Lues vielleicht eine Rolle im Rahmen der Magen-Darmerkrankung, während bei den 10 übrigen Pat. das Zusammentreffen rein zufällig war.

Lemann, I. I., M. D.-New Orleans, La.: The Relations of Syphilis and Diabetes to one Another (Die Beziehungen zwischen Syphilis und Diabetes).

Der Diabetes ist keine parasyphilitische Erkrankung. Trotzdem ist es bisweilen möglich, zu zeigen, daß Diabetes durch Pankreassyphilis verursacht werden kann. Natürlich ist die Prognose des syphilitischen Diabetes besser, als wenn der Pat. an zwei verschiedenen Krankheiten leidet. Durch den Diabetes können besonders ungünstige syphilitische Ulzerationen bedingt sein, und die Neigung des Syphilitikers zu Arterienerkrankungen kann das Auftreten von Gangränen beschleunigen.

Cheney, W. F.-San Francisco: Disturbances of Gastric Function Due to Syphilis (Störungen der Magenfunktion infolge Syphilis).

Häufigste Störung der Magenfunktion sind die Erkrankungen des Rückenmarkes, sehr selten die Magenlues.

Undine, C. A.-Minneapolis, Minn.: A Resume of the Subject of Achylia Gastrica Associated with Lues (Zusammenfassung über die Achylia gastrica vergesellschaftet mit Lues).

Bei fast allen Fällen von Verdacht einer luischen Magenerkrankung Befunde, die denen bei Karzinom außerordentlich ähnlich waren. Syphilis verursacht Gastritiden, die der Anlaß für eine Anazidität sind.

Yampolsky, J.-Atlanta, Ga.: Congenital Lues in Children, Its Treatment by the Intraperitoneal Injections of Neosalvarsan and Mercurosal (Kongenitale Lues bei Kindern, ihre Behandlung mit intraperitonealen Injektionen von Neosalvarsan und Merkurosal).

17 Fälle von kongenitaler Syphilis in einem Zeitraum von über 4 Jahren erhielten 16—32 intraperitoneale Injektionen. Nur 4 Fälle zeigten nach der Behandlung noch eine positive WR, aber in keinem Falle waren noch Anzeichen der Erkrankung festzustellen. Nach den intraperitonealen Injektionen traten weder Todesfälle, noch Peritonitis oder Adhäsionen auf. Röntgenologische Kontrolle fand statt, die Resorption ging schnell vonstatten.

Gilbert. R., u. V. Langworthy-Albany, N. Y.: Standardization of the Wassermann Test (Standardisierung der Wassermannschen Reaktion).

Die Untersuchungen wurden von acht Laboratorien vorgenommen, die gleiche Technik und die gleichen cholestearinisierten Antigene gebrauchten. Übereinstimmung war in ungefähr zwei Drittel der Fälle vorhanden.

Ewing, C. L., u. T. C. Buck jr.-Baltimore, Md.: Modified Ice Bath Fixation in Wassermann Test (Veränderte Eis-Badfixation bei der Wassermannschen Reaktion).

Beschreibung einer Apparatur, die es ermöglicht, die Gesamtbeobachtungszeit auf eine Stunde zu verkürzen. Die Resultate sind nach den Beobachtungen der Verff. genau.

E. Rosenbaum-Berlin.

Digitized by Google

The Urologic and Cutaneous Review

1929, Bd. 33, Nr. 4

Paschkis, R.-Wien: Non-Spezific Chronic Ulcers of the Bladder (Nichtspezifische chronische Geschwüre der Blase). S. 217.

Der Begriff des nicht spezifischen sogenannten Ulcus simplex der Blase ist noch kein bei allen Autoren einheitlicher; es werden Fälle verschiedenster Art zusammengeworfen. Die Cystitis parenchymatosa gehört indessen anscheinend mit Ulcus simplex zusammen. Dieses findet sich am häufigsten am Trigonum und dem Sphinkter: die subjektiven Beschwerden sind viel ausgesprochener als der klinische Befund. Es findet sich eine entzündliche Zone mit gelblich-weißem, glänzendem oder blutig verfärbtem Zentrum; in der Umgebung Reaktion in Form von Ödem und auch kleinen Bläschen. Es sind nur die obersten Schichten des Epithels befallen. Behandlung im Beginn mit Kollargol oder Gomenol, später Silberpräparate.

Chetwood, Ch. H.-New York City: Operations Within the Bladder: Points of Technique (Operationen in der Blase: Technische Bemerkungen). S. 219.

Entfernung von Fremdkörpern, besonders Steinen durch das Zystoskop, Zerteilung und Entfernung von obstruierendem Gewebe am Orifizium der Blase, Anwendung des Hochfrequenzstromes in seinen verschiedenen Formen, Anwendung des Radiums im Zystoskop.

White, H. H.-Paris, Texas: The Diagnostic Importance of Bilateral Ureteropyelograms (Die diagnostische Bedeutung beiderseitiger Ureterpyelogramme). S. 223.

Die Aufnahme eines beiderseitigen Ureterpyelogramms ist infolge Vorkommens doppelseitiger Erkrankungen, Mißbildungen und kongenitaler Defekte bei nur auf Erkrankung einer Seite deutenden Beschwerden erforderlich, doch muß die gleichzeitige Füllung beider Nierenbecken mit genügender Vorsicht vorgenommen werden. Im übrigen konnte Verf. die von manchen dabei befürchteten schweren Zwischenfälle nicht finden; Kontraindikationen geben vorgeschrittene Schwangerschaft, vollkommener Harnleiterverschluß oder Blockade der Niere.

Campbell, M. F.-New York City: Uro-Pathology of So-Called Chronic Pyelitis in Infancy and Childhood (Harnuntersuchung bei der sogenannten chronischen Pyelitis im früheren und späteren Kindesalter). S. 225.

Chronische Pyurie bei Kindern führt fälschlich zur Diagnose einer chronischen Pyelitis, während es sich tatsächlich um eine chronische suppurative Nephritis von interstitiellem Typus handelt. Diese Harninfektionen werden durch Harnstauung begünstigt, wobei gewöhnlich Obstruktionen organischer oder neurogener Natur vorliegen. Länger als 4—6 Wochen dauernde Harninfektionen bei Kindern erfordern eingehende urologische Untersuchung.

Pugh, W. S.-New York City: Complete Gangrene of Scrotum (Vollkommene Gangrän des Skrotums). S. 230.

Die Gangrän war die Folge von durch einen Drogisten verordneten Umschlägen mit 1%iger Karbolsäurelösung wegen Juckens am Skrotum.

Hoffman, C. G.-Louisville, Kentucky: Prostate and Seminal Vesicles as Foci of Infection: Case Reports (Prostata und Samenblasen als Infektionsherde). S. 230.

In zwei Fällen von Neuritis des Brachialis bzw. Ischiatikus konnten Affektionen der Prostata infolge von Koliinfektion, in dem einen Falle in Verbindung mit einigen Staphylokokken als Ursache festgestellt werden. Die bis dahin sehr hartnäckigen Neuritiden schwanden, nachdem in dem einen Falle bei der Untersuchung sich ein großer Prostataabszeß entleert hatte, in dem anderen eine mehrwöchige Behandlung vorgenommen worden war.

Stolz, Ch. E.-Los Angeles, Kalifornia: Angio Neurotic Edema. Report of a Case (Angioneurotisches Ödem, Bericht eines Falles). S. 232.

Bei einem 63jähr. Prostatiker traten plötzlich unter heftigem Jucken und Allgemeinerscheinungen am größten Teil des Körpers Effloreszenzen von Riesenurtikaria, Schwellungen der Finger und Zehen, Ödem des Gesichts, der Mundschleimhaut, der Haut des Penis und des Skrotums, doppelseitige Hydrozele auf. Es wurden einige Kubikzentimeter Novokain + Adrenalin in das Skrotum injiziert und aus beiden Skrotalhälften Flüssigkeit entleert; nach 15 Minuten gingen die Hauterscheinungen und das Jucken zurück. Weiterer Rückgang nach intravenöser Einspritzung einer Lösung von Chlorkalzium, das dann noch weiter innerlich genommen wurde. Am nächsten Tage keine Spuren der Hydrozele und der übrigen Erscheinungen.

Digitized by Google

Cutler, I. H.-Louisville, Kentucky: Nocturnal Enuresis in a Young Man (Enuresis nocturna bei einem jungen Manne). S. 232.

Der 28jähr. Pat. litt seit 3 Jahren an jede Nacht mehrmals eintretendem Bettnässen. Es fand sich bei ihm eine Prostatitis mit reichlichem Eitergehalt, Urin aus der rechten Niere klar, unverändert, aus der linken trübe, mit viel Eiter, Kolibazillen. Das Trigonum zeigte sich bei der zystoskopischen Untersuchung entzündet; seine linke Seite mit der Uretermündung unterlag dauernden, unwillkürlichen Kontraktionen. In diesem Zustande mußte die Ursache der Enuresis erblickt werden. Einige Tage nach der zystoskopischen Untersuchung trat eine fortschreitende Besserung der Enuresis ein. Nervöse Einflüsse und endokrine Störungen haben in diesem wie in vielen anderen Fällen sicher mitgesprochen.

Gordon, H. J.-Akron, Ohio: A Specific Treatment of Chancroids (Rosewald's Method) (Eine spezifische Behandlung des weichen Schankers [Methode von Rosewald]). S. 233.

Die Methode besteht darin, daß das Geschwür zunächst mit einem Wattebausch bedeckt wird, der mit einer Suspension von Kalomel, Zinksulfat, Opiumtinktur mit Kampfer in Kalkwasser getränkt ist. Das Geschwür bedeckt sich danach mit einem bläulichgrünen Koagulum, das sich in den nächsten Tagen abstößt. Nach einer Einwirkung von ungefähr 24 Stunden wird eine aus Zinkoxyd, Stärke, Borsäure, Kampfergummi, 3%iger Karbolvaseline bestehende Salbe aufgelegt. Die Erfolge übertreffen die anderer Methoden.

Riddell, W. R.-Toronto, Kanada: Fernelius and His Account of the Lues Venerea in His Minor Works (Fernelius und die Erwähnung der Geschlechtskrankheiten in seinen kleineren Werken). S. 235.

Ergänzung zu dem in der Januar-Nummer dieser Zeitschrift gegebenen Bericht über das Hauptwerk von Fernelius über die vollkommenste Heilung der Syphilis.

Schalek, A.-Omaha, Nebraska: Common Sense Treatment of Syphilis (Die Behandlung der Syphilis mit dem gesunden Menschenverstand). S. 241.

Einige Ratschläge für den Praktiker.

Laurent, Ch.-St. Etienne: Prophylaxis of Hereditary Syphilis (Prophylaxe der kongenitalen Syphilis). S. 242.

Besonderer Hinweis auf die in Frankreich eingerichteten besonderen Ambulatorien für Schwangere, in denen methodisch auf mögliches Vorliegen einer Syphilis gefahndet wird.

Lucas, J.-Rennes: Benzyl-Cinnamic Ether in the Treatment of Cutaneous Tuberculosis (Benzyl-Zimtsäureäther bei der Behandlung von Hauttuberkulose). S. 243.

Die Behandlung erfolgte in 12tägigen, durch allmählich längere Pausen unterbrochene Serien, in denen tägliche subkutane Einspritzungen in steigenden Dosen von 1—1,5—2 ccm verabfolgt wurden. Infiltrate und Ödem gingen schrittweise zurück; der Eiter wurde dünnflüssiger, schwand, und es folgte Sklerosierung mit Vernarbung. Lupome werden zunächst durch indirekte Wirkung sanguinolenter, dann weicher, glatter, exfoliierend und von sklerotischen Zonen durchzogen. Drüsen bilden sich entweder zurück oder sie kongestionieren zu warmen Abszessen.

Banga, Ch. H.-Swampscott, Mass.: The Menace of Sunburn (Die Gefahr des Sonnenbrandes). S. 245.

Die Haut soll nur mit Vorsicht der Sonnenbestrahlung ausgesetzt werden, vor allem nicht in übertriebener Weise in verhältnismäßig kurzer Zeitspanne, vielmehr in einer über das ganze Jahr sich erstreckenden Gewöhnung. Sie ist durch eine geeignete Creme zu schützen, vor allem nach vorausgegangenen Seebädern.

E. Levin-Berlin.

Mitteilungen aus der Literatur

Tierische Parasiten und Fremdkörper.

Marsejew: Die Krätze in der Ukraine. Prophylaktitscheskaja Medicina, 1928, Nr. 9/10.

Die Krätze gehörte im früheren Rußland zu einer sehr häufigen Erscheinung. Es kamen nach offiziellen Erhebungen im Jahre 1895 122,7 Fälle auf 10000 Einwohner und

Digitized by Google

im Jahre 1914 sogar 367,6 auf dieselbe Anzahl. In der Ukraine stand es nicht besser als im sonstigen Rußland. Im Jahre 1927 hat man neue statistische Erhebungen in der Ukraine gemacht, welche ergab, daß bloß 1% der Bevölkerung an Krätze leidet. Verf. glaubt aber, daß diese Ziffer niedriger ist als die wirkliche.

A. Jordan-Moskau.

Broco, L.: Notes pratiques à propos de la gale (Praktische, die Krätze betreffende Notizen). Presse méd., 1929, Nr. 4, S. 59.

Diagnostisch unterscheidet Verf. streng zwischen den eigentlichen durch die Milben hervorgerufenen Effloreszenzen, den Staphylo- und Streptokokken-Komplikationen und anderen Dermatosen, die durch die Krätze erst recht sichtbar werden. Auf jeden Fall ist strengste Diagnosenstellung erforderlich. Es folgen darauf therapeutische Vorschläge, die im Prinzip nichts Neues bringen. Verf. bevorzugt vor allem Schwefelpräparate in verschiedenen, zum Teil komplizierten Zusammensetzungen. H. Colman-Berlin.

Akute exanthematische Infektionskrankheiten

Rolleston, J. D.-London: The history of Scarlet Fever (Zur Geschichte des Scharlachs). (Western Fever Hospital.) Abdruck aus Brit. m. J., 24. XI. 1928.

Verf. gibt eine historische Übersicht über die sehr allmählich fortgeschrittene differentialdiagnostische Erkenntnis von Scharlach, Masern, Erysipel und Diphtherie. Erste zweifelsfreie Beschreibung des Scharlachs durch John Philip Ingrassias-Neapel (1510—1580), dann Wierens-Niederdeutschland (1564/65), Baillou-Paris (1574/75), Jean Cottyar de Poitiers (1578), Daniel Sennert-Wittenberg (1572—1637), der als erster den Aszites als Folgeerscheinung erwähnt. Bright klärte 1827 die Zusammenhänge mit Nierenerkrankungen. 1625 beobachtet Doehring bei einer Epidemie in Polen Desquamation, rheumatische Schmerzen und Ödeme. Rayger beschreibt 1630 den Fall eines 20jähr. Mädchens mit begleitender Arthritis. Seydenham (1683) bringt die Benennung „Scarlet fever", hält die Erkrankung aber für ungefährlich und berichtet nichts über Komplikationen. Morton, ein Zeitgenosse S.s, hält Scharlach und Masern für dasselbe, erwähnt aber Komplikationen an Ohren, Nase und Rachen. Ende des 17. Jahrh. werden die ersten Epidemien in Schottland und Dänemark beobachtet und beschrieben, in den Vereinigten Staaten erst 1735. Die Unterscheidung von Masern war im 18. Jahrh. allgemein bekannt, jedoch gab es häufig Verwechslung mit bösartiger Angina, die zuerst von Bretonneau 1821 mit „diphthérite" bezeichnet wurde. Rosen von Rosenstein beschreibt in der zweiten Hälfte des 18. Jahrh. sekundäre Drüsenschwellungen und Ödeme, macht auf den Scharlach ohne Exanthem aufmerksam. Die große Scharlachmortalität in Deutschland von 1795—1805 wurde auf den Mißbrauch von schweißtreibenden Mitteln und Stimulantien zurückgeführt. Erst in jüngster Zeit sind hinsichtlich Ätiologie, Prophylaxe und Therapie die größten Fortschritte gemacht. Zwar hatte 1887 Klein auf Streptokokken als Erreger hingewiesen, aber erst George und Gladys Dick bewiesen die lokale Infektion durch einen hämolytischen Streptokokkus. Die neuesten Erkenntnisse sind bekannt und erfordern kein Referat. H. Th. Hinrichs-Halberstadt.

Schütz, F.-Berlin: Epidemiologie des Scharlachs. (Inst. Hyg. d. Univ.) Med. Welt, 1929, Nr. 1, S. 2.

Eine statistische Zusammenstellung, aus der besonders hervorzuheben ist, daß Scharlach im Deutschen Reich gegenüber früher dauernd im Abnehmen begriffen ist und die Mortalitätsziffer abfällt. Der Scharlach hat also an Schwere abgenommen.

H. Reß-Dessau.

Szontagh, F. v.-Debreczen (Ungarn): Über das wesentliche Moment in der Pathogenese des Scharlachfiebers. (Univ.) Mschr. f. Kinderhlk., Bd. 40, H. 6, S. 505.

Von höherer Warte aus gibt Verf. einen zusammenfassenden Bericht von seiner Auffassung des Scharlachfiebers, die in einigen wichtigen Punkten von der Ansicht der Schulmedizin wesentlich abweicht. Nach ihm ist das Scharlachfieber keine Erkrankung sui generis, etwas wie Masern oder Windpocken. Scharlach ist eine Halsentzündung, welche durch das Hinzutreten eines oft prägnanten Enanthems und Exanthems zum Scharlach umgewandelt worden ist. Er kann mit vollem Recht in erster Reihe als klassische Manifestation der neuro-arthritischen Diathese bezeichnet werden. Es gibt zahlreiche Äquivalente des Scharlachfiebers mit anderen Hauterscheinungen, wie Purpura rheumatica, Urtikaria usw. Der bakterielle Befund des Rachens spielt keine Rolle. Die Angina selbst ist der Ausdruck einer Eiweißstoffwechselkrise, ein Regulationsvorgang.

R. Ley-Kreuznach.

Digitized by Google

Meyer, K., u. W. Löwenberg: Über das Vorkommen hämolytischer Streptokokken bei Gesunden und seine Bedeutung für die Scharlachprophylaxe. (Bakt. Abt. und I. Inn. Abt. Virchow-Krkh. Berlin.) M. Kl., 1929, Nr. 3, S. 107.

Die Entlassung Scharlachkranker soll nach neueren Bestimmungen erfolgen können, wenn im Rachenabstrich hämolytische Streptokokken nicht mehr nachgewiesen werden können. Es ergeben sich hierbei jedoch Schwierigkeiten insofern, als auch bei einem nicht geringen Prozentsatz Nichtscharlachkranker hämolytische Streptokokken im Rachen vorhanden sind, und daß ferner auch die Begriffsbestimmungen der hämolytischen Streptokokken keine einheitliche ist. Es bedarf einer schärferen Definition, was unter der „deutlichen Hämolyse" der amtlichen Richtlinien zu verstehen ist, um durch eine Sammelforschung für eine wirksame Scharlachprophylaxe verwendbare Resultate zu erhalten. E. Levin-Berlin.

Jordanoff, K.-Frankfurt a. M.: Gaumentonsillen und Scharlachinfektion. (Univ.-Ohrenkl.) M. m. W., 1928, Nr. 51, S. 2172.

Vorliegende Arbeit basiert auf der Anschauung, daß die Scharlachinfektion als eine im Rachen lokalisierte Streptokokkenerkrankung mit Toxinausschwemmung in den Organismus aufzufassen ist. Unter 110 beobachteten Scharlachfällen war die Tonsillektomie 2 Tage, in einem anderen 3 Tage vor der Infektion ausgeführt worden. Nur 12 Fälle von 352 Tonsillektomien gaben eine Scharlachinfektion an; 3 Fälle sind als Wundscharlach anzusehen, 8 Fälle zeigten mehr oder weniger Tonsillenreste.
M. Cohn-Dresden.

Brown, W.: The Dick Test in Scarlet Fever (Die Dicksche Probe beim Scharlach). Brit. m. J., 1929, Nr. 3548, S. 13.

Unter 273 frisch aufgenommenen Scharlachfällen fiel die Dicksche Reaktion, in den ersten 3 Tagen ausgeführt, bei 60% (erster Tag) bis 72,3% (dritter Tag) positiv aus. Nach dem sechsten Tag (mit 72,7% positiven Resultaten) fiel der Prozentsatz stark ab. Wöchentliche Prüfungen bei 152 mit Antischarlachserum behandelten Kranken ergaben eine starke Verminderung der Positivität in der zweiten Woche gegenüber der ersten und von dann an wiederum eine wöchentliche Steigerung, die von 11,92% sich auf 40,32% erhob. Andererseits lieferten wöchentliche Prüfungen bei 87 nicht mit Serum behandelten Fällen eine stetig fortschreitende Abnahme der Positivität im Laufe der ersten bis zur siebenten Woche. Ferner hatte Verf. Gelegenheit, bei 83 Personen, welche 5 Jahre zuvor Scharlach (ohne Serumbehandlung) überstanden hatten, die Dicksche Reaktion auszuführen. Dieselbe fiel durchweg negativ aus. Dagegen ergaben 76 Personen, welche 9 Monate zuvor Scharlach unter Serumbehandlung durchgemacht hatten, einen Prozentsatz von 10,52 positiven Resultaten. A. Philippi-Bad Salzschlirf.

Zoeller, C.: Inhibition et extinction de l'exanthème scarlatineux par la toxine streptococcique (Verhinderung und Auslöschung des Scharlachexanthems durch Streptokokkentoxin). Compt. rend. Soc. Biol., 1928, Bd. 99, Nr. 36, S. 1791.

Bereits früher hatte Verf. festgestellt, daß durch Einspritzung von Streptokokkentoxin im Bereiche eines Scharlachexanthems ein örtliches Auslöschen dieses in Form eines weißen Fleckes hervorgerufen werden kann (Toxiextinktion); von anderer Seite wurde beobachtet, daß auf die gleiche Weise auch durch vorausgehende Einspritzung zum Zwecke der Impfung oder der Dickschen Reaktion das Auftreten des Exanthems an der gespritzten Stelle verhindert wird. Diese Erscheinungen werden mit der Bildung und dem Verharren von Antikörpern an der Einspritzungsstelle in Verbindung gebracht. Dieselben Erscheinungen der Verhinderung und Auslöschung werden auch durch Serum hervorgerufen. E. Levin-Berlin.

Toomey, J. A.-Cleveland: Treatment of Scarlet Fever by Spezific Antitoxins and Serums (Die Behandlung des Scharlachs durch spezifische Antitoxine und Sera). J. Am. m. Ass., 1928. Bd. 91, Nr. 21, S. 1599.

Auf Grund der in der Literatur niedergelegten Angaben und der Beobachtungen an über 2000 Scharlachfällen aus den Jahren 1922—1926 kommt der Verf. zu sehr wenig ermutigenden Ergebnissen bezüglich der Wirkung des Scharlachantitoxinserums. Kritiklosigkeit in der Beobachtung auf der einen Seite, relativ gutartiger Verlauf der Scharlachepidemien auf der anderen Seite macht er für die Überschätzung der Antitoxinwirkung verantwortlich. Wenn man alle dem Serum nachgerühmten Vorteile zusammenfaßt, so gelingt es, ein schnelleres Schwinden des Ausschlages, geringeres Fieber und Abkürzung des Krankheitszustandes um 1—2 Tage im Vergleich zu den nichtbehandelten Fällen zu erreichen. Diese kaum nennenswerten Vorteile werden erkauft mit einer gerade hier besonders häufig auftretenden Serumkrankheit, deren Folgen

Digitized by Google

vielfach schwerer sind als die des Scharlachs. Er spricht daher der Antitoxinbehandlung des Scharlachs vorläufig jegliche Berechtigung ab. Das gleiche gilt für den Wert als Prophylaktikum. Im Gegensatz hierzu ist der Verf. begeistert von den Ergebnissen, die er mit der aktiven Immunisierung nach der Methode von Dick erzielte.

P. Seier-Heidelberg.

Knoller, G.-Berlin: Zur Kasuistik der Diphtheriebekämpfung in Anstalten. (Aktive Immunisierung.) (Kinderheim Ahawa.) Mschr. f. Kinderhlk., 1928, Bd. 40, H. 6, S. 481.

Bericht über den Verlauf einer Diphtherieepidemie in einem Kinderheim. Bei akuter Infektionsgefahr ist die passive Immunisierung angebracht. Sie führte zu einer Krankheitspause von 12 Tagen, und die nachfolgenden Neuansteckungen waren durchweg leicht. Frühzeitige Behandlung auf Grund der oft vom Abstrich unabhängigen Diagnose trug nicht minder zum Erfolg bei. Entscheidend ist bei zweifelhaften Fällen der klinische Befund. Ohne Erfolg war die Isolierung der Bazillenträger und die Desinfektionen. Erst die aktive Immunisierung brachte ein Nachlassen der Neuerkrankungen. Doch traf der Kulminationspunkt in der Bazillenträgerkurve mit dem Aufhören der gehäuften Diphtherieerkrankungen zusammen, so daß eine spontane Immunisierung infolge Durchseuchung des Heimes nicht ausgeschlossen war. Trotzdem scheint die aktive Immunisierung den wenig wirksamen prophylaktischen Maßnahmen gegenüber bei weitem überlegen zu sein, zumal bei Verwendung des T.A.F.-Diphtherieschutzmittels der Behringwerke keine unangenehmen Folgen festgestellt werden konnten. R. Ley-Kreuznach.

Finkelstein, L. O., R. A. Wilfand u. E. N. Chochol-Kiew: Zur Windpockenprophylaxe. (Säuglingsheim.) Mschr. f. Kinderhlk., 1928, Bd. 40, H. 6, S. 489.

Die Perkutanimpfung des Bläscheninhaltes von Varizellen führte in nicht ganz 50% der Fälle zu einem positiven Resultat, sei es in der Form eines einzelnen Bläschens an der Stelle der Impfung oder eines meist leicht varizellösen Ausschlages. Die lokale Reaktion in Form eines solitären Bläschens schützt vor Varizellon.

R. Ley-Kreuznach.

Machwiladse, N.-Tiflis (Georgien): Zur Frage der kongenitalen Malaria. (II. Med. Klin. d. Staatsuniv.) Arch. f. Schiffs- u. Tropenhyg., 1928, Bd. 32, H. 12, S. 609.

Bei dem neugeborenen Kinde einer schweren Malariapatientin, welches eine Stunde nach der Geburt in der Entbindungsanstalt starb, fanden sich in Ausstrichen von Lebersaft Merozoiten in Gruppen von 24—32. Da erstere Infektion sich in diesem Falle ausschließen läßt, geht daraus hervor, daß bei schweren Malariafällen mit zahlreichen Erregern im Blut die Parasiten von der Mutter auf den Fötus übertragen werden können.

P. Unna jr.-Hamburg.

Plate, A.-Hildesheim: Epidemisches Auftreten von Kieferwinkeldrüsenschwellungen bei Grippe und ihre Bekämpfung. (Städt. Säuglingsheim.) D. m. W., 1929, Nr. 2, S. 62.

Unter 20 Kindern erkrankten 11 mit hohem Fieber von 38—39,5° C und leichter Rötung der Tonsillen ohne Belag. Nach 2—3tägigem Fieberstadium kamen 3—4 Tage mit normalen oder subfebrilen Temperaturen; 12—24 Stunden später entwickelte sich unter erneutem Fieberanstieg eine starke Schwellung der Kieferwinkeldrüsen, meist einseitig, in mehreren Fällen doppelseitig. Bei einem $1^1/_2$ Jahre alten Knaben kam es zu Einschmelzung der Drüse. Im Eiter fanden sich Streptokokken. Zur Prophylaxe wird Pinselung der Tonsillen- und Rachengegend mit Trypaflavin 1:500 empfohlen.

F. Harry-Wiesbaden.

Lepra

Leger, M.: La lèpre et son diagnostic bactérioscopique (Lepra und ihre Diagnose auf bakteriologischem Wege). Presse méd., 1928, Nr. 101, S. 1615.

Verf. hält zur Diagnose der Lepra als unbedingt erforderlich den Bazillennachweis aus dem Nasenschleim, aus exzidierten Hautpartien und den Nervenknoten. Dieselbe ist sehr schwierig und muß je nachdem öfters ausgeführt werden; denn aus den klinischen Erscheinungen die Diagnose zu stellen, ist meistens erst möglich, wenn die Lepra schon unheilbar geworden.

D. Abel-Lörrach.

Olpp, G.-Tübingen: Heilerfolge bei Lepra. (Dtsch. Inst. f. ärztl. Mission u. d. Tropengenesungsheim.) Med. Welt, 1929, Nr. 2, S. 50.

Nach kurzen historischen Vorbemerkungen bespricht Verf. die gesetzlichen und internationalen Maßregeln zur Bekämpfung des Aussatzes. Die Zahl der Aussätzigen in

Digitized by Google

der Welt gibt er mit rund 4 Millionen an, so daß etwa jeder 500. Mensch auf der Erde mit Aussatz behaftet ist. Besonders eingehend ist die Besprechung der Behandlungsarten, unter denen Verf. die neueste Methode der intravenösen Verabfolgung hoher Dosen von Kalium jodatum nach Muir bei zielbewußter Anwendung für geeignet hält, die Lepra planmäßig auszurotten. H. Ress-Dessau.

Tuberkulose

Dimtza, A.-Zürich: Der Nachweis der Tuberkulose durch die Tuberkelbazillen. (Chir. Univ.-Kl.) Schweiz. m. W., 1928, Nr. 52, S. 1285.

Der kulturelle Nachweis der Tuberkelbazillen nach der von Löwenstein und Hohn angegebenen Methode (das 20 Minuten lang mit 10—15%iger Schwefelsäure behandelte Material bzw. dessen Sediment wird, ohne es vorher auszuwaschen, direkt auf Eiernährboden übertragen) wird an 500 Fällen nachgeprüft. Die Diagnose der Tuberkulose kann in 1—2 Wochen durch die Kultur gestellt werden. Das Verfahren ist dem Tierversuch an Sicherheit mindestens gleich. Divergenzen bei 126 positiven Fällen ergaben, daß dreimal die Kultur bei positivem Tierversuch, achtmal der Tierversuch bei positiver Kultur versagte. Der Tierversuch wird auch weiterhin geübt werden müssen, doch sollte in jedem Fall bei Verdacht auf Tuberkulose und negativem Ausfall der Untersuchungen in direktem Ausstrich die Kultur angelegt werden.
F. Juliusberg-Braunschweig.

Kast-Basel: Der Tuberkelbazillus im Lichte einer neuen Färbungsmethode. Schweiz. m. W., 1929, Nr. 2, S. 42.

Vorbehandlung der Sputa und Reinkulturausstriche mit ziemlich konzentriertem Ferrozyankali und nachherige Nachfärbung nach Ziehl, wodurch die ovoiden endständigen, bislang als unfärbbar geltenden, als Sporen imponierenden Gebilde zur Darstellung gebracht werden. Ortmann-Magdeburg.

Katrandjieff, K.: Sur la résistance à la chaleur du bacille tuberculeux dans le lait (Über die Widerstandsfähigkeit des Tuberkelbazillus gegen Hitze in der Milch). Compt. rend. Soc. Biol., 1929, Bd. 100, Nr. 1, S. 26.

Inokulationsversuche am Meerschweinchen mit infizierter Milch zeigten, daß für die Vernichtung der Virulenz der Tuberkelbazillen nicht nur die Höhe der Temperatur, der die Milch ausgesetzt war, von Bedeutung ist, sondern auch die Herabsetzung ihres normalen pH von 6,7 auf 6,3—6,0. Erhitzen auf 58° C während 30 Minuten zeigte die tuberkulöse Milch auch bei herabgesetztem pH voll virulent; bei einem Erhitzen auf 60°—63° C zeigten sich bei normalem pH zwar ein Angehen der Infektion, jedoch in verlangsamter und sehr beschränkter Weise. Bei gleicher Temperatur und Herabsetzung des pH auf 6,0 war die Virulenz vernichtet. E. Levin-Berlin.

Heimbeck, J.-Ulleval (Norwegen): Tuberkuloseinfektion und Tuberkulosevakzination. Zschr. f. Tbc., 1928, Bd. 52, H. 5, S. 378.

Tuberkulinuntersuchungen (Pirquet-Reaktion) unter den drei Schichten der Gesellschaft (Arbeitern, Bürgern und Bauern) in allen Altersklassen zeigen, daß nur eine Minorität als Kinder von Tuberkulose infiziert wird (erste Infektionsperiode). Die große Majorität wird erst vom 15.—20. Jahre infiziert (zweite Infektionsperiode). Weiter geht aus den Untersuchungen hervor, daß die tuberkulösen Krankheiten des erwachsenen Alters gewöhnlich von einer vorher stattgefundenen Primärinfektion in der zweiten Infektionsperiode bedingt werden und nicht, wie man geglaubt hat, von einer latenten Infektion der Kinderjahre. Im Gegenteil gewährt eine benigne, latente Tuberkuloseinfektion der Kinderjahre einen zuverlässigen Schutz gegen Tuberkulose im erwachsenen Alter. Versuche mit subkutaner Injektion von Calmettes B.C.G. an Pirquet-negativen Erwachsenen und Kindern (nicht Säuglingen) erweisen, daß die Vakzine Allergie herbeiführt, und nach Erfahrungen während $^3/_4$ Jahren mit B.C.G. vakzinierter Krankenschwestern bewirkt diese B.C.G.-Allergie dieselbe Tuberkuloseimmunität wie eine benigne natürliche Tuberkuloseinfektion. S. Bergel-Berlin.

Ghon, A., u. H. Kudlich-Prag: Gibt es eine tuberkulöse lymphoglanduläre Exazerbation in Lymphknotengruppen ohne unmittelbare Verbindung miteinander? (Path. Inst. d. Deutschen Univ.) M. Kl., 1929, Nr. 2, S. 54.

Bei einem unter den Erscheinungen eines Coma diabeticum gestorbenen jungen Manne fanden sich als Nebenbefund bei der Sektion der Tuberkulose zugehörige Veränderungen, und zwar einerseits Reste einer primären pulmonalen Infektion, andererseits Veränderungen einer Exazerbation im bronchomediastinalen lymphogenen Abflußgebiet und einer frischen Tuberkulose in den rechten oberen zervikalen Lymphknoten, Die

Digitized by Google

progredienten tuberkulösen Veränderungen können als Ausdruck einer sogenannten endogenen lymphoglandulären Reinfektion im Sinne einer Exazerbation aufgefaßt werden, da sie das dem verkalkten Primärherde regionäre lymphogene Abflußgebiet betrafen und die histologischen Veränderungen einem langsamen Fortkriechen mit gleichzeitiger Tendenz der Abheilung, also einem Fortglimmen des Prozesses entsprachen. Mit einer Reinfektion im strengen Wortsinne hat diese Exazerbation nichts zu tun.

E. Levin-Berlin.

Guillery, H.-Köln-Lindenthal: Tuberkulotoxische Fernwirkungen an Fettgewebe und Haut. (Hyg. Inst. d. Univ.) Virchows Arch., 1928, Bd. 270, H. 1, S. 213.

Verf. hat früher bereits zum Studium der sympathischen Ophthalmie in Schilfsäckchen eingeschlossene Tuberkelbazillen dem Körper einverleibt. Er hat jetzt die Fernwirkung so versenkter Schilfsäckchen auf das Unterhautfettgewebe und auf die Haut studiert. In unmittelbarer Umgebung des Säckchens findet sich ein Zellmantel aus Lympho- und Leukozyten, mit vielen Nekroseerscheinungen und mit Fremdkörperriesenzellen. Die Zellen dringen von hier aus in den Maschen des Fettgewebes vor, und in weiterer Entfernung kommt es zur Bildung ausgesprochen knotenförmiger, meist perivaskulärer Granulombildungen, die allmählich tuberkuloide Struktur annehmen, wobei dann die Lymphozyten durch epitheloide Zellen, untermischt mit Riesenzellen, ersetzt werden, während Verkäsung fehlt. Rückbildung erfolgt in Form von Vernarbung. Bisweilen finden sich weit vom „Primärherd" entfernt einzelne Riesenzellen in den Maschen des Fettgewebes als erste Reaktion. In der Haut finden sich gleichartige Veränderungen, und zwar selbständig, d. h. unabhängig von den Herden im subkutanen Fettgewebe. Es ist nur das tiefere Korium betroffen, die Epidermis verschont. Verf. sucht zu beweisen, daß es sich bei diesen Veränderungen um die Einwirkung von Tuberkelbazillentoxinen handelt. Fremdkörperwirkung durch Loslösung von Teilchen des Schilfsäckchens und Austritt von Tuberkelbazillen schließt er durch verschiedene Kontrollen und Kautelen, u. a. durch Umhüllung des Säckchens mit einer Kollodiumschicht aus. Zum Schluß weist er auf die Analogie zu den Tuberkuliden der Haut hin und betont besonders die Ähnlichkeit mit dem Boeckschen Sarkoid. In beiden Fällen kommt die Wirkung des noch unbekannten Giftes durch Beeinflussung vasomotorischer Vorgänge mit Verlangsamung der Blutströmung zu erhöhter Wirkung.

F. Wohlwill-Hamburg.

Bernard, L.-Paris: Diagnose der Tuberkulose im ersten Lebensjahr. Zschr. f. Tbc., 1928, Bd. 52, H. 5, S. 376.

Je länger der Kontakt des Säuglings mit dem Bazillenherd besteht, desto größere Chancen hat die Tuberkulose für ihre Entwicklung. Je jünger ein Kind ist, um so eher genügt ein kurzer Kontakt, um eine Ansteckung zu bewirken. Die Kontakte sind nicht gleichwertig, je nachdem die Infektionsquelle reich oder arm an Bazillen ist; je nachdem der Kontakt mehr oder weniger eng ist, wird die Wirkung verschiedenartig sein. Wenn ein Kind eine positive Kutanreaktion aufweist, so muß es sofort vom Ansteckungsträger isoliert werden. Die Erfahrung lehrt, daß, wenn das Kind nach einem Trennungsmonat noch lebt, die Gefahr höchstwahrscheinlich vorbei ist. Hat das Kind einen negativen Pirquet, so muß man es ebenfalls isolieren und die Kutanreaktion wiederholen. Die Zeit zwischen der Isolierung und dem Positivwerden der Hautreaktion ist ein wenig ausschlaggebend für die Dauer der ante-allergischen Periode. Die Schwere der Bazilleninfektion steht im umgekehrten Verhältnis zur Dauer der ante-allergischen Periode; bei reichlicher Infektion, kurze ante-allergische Periode, schwerer Verlauf, bei geringer Infektion, langer ante-allergischer Periode, günstiger Verlauf. Beim Säugling beträgt die mittlere Dauer der ante-allergischen Periode 2—4 Wochen.

S. Bergel-Berlin.

Tagesgeschichtliche Nachrichten

Habilitiert: Dr. Erich Urbach, Assistent der Klinik Prof. Kerl in Wien. R.

Nachdruck (auch des Abschnittes „Tagesg. Nachr.") ist ohne Genehmigung des Verlegers nicht erlaubt

Verantwortlich für die Redaktion: für Originalabhandlungen und T. N.: Prof. Dr. J. H. Rille, Leipzig, Johannisplatz 1. Für den Referatenteil: Dr. Fritz Callomon, Dessau

Digitized by Google

Dermatologische Wochenschrift

Nr. 37 (Bd. 88) 14. September 1929

Aus der Universitätsklinik für Dermatologie und Syphilidologie in Wien (Vorstand: Prof. Dr. L. Arzt) und dem neurologischen Universitätsinstitut in Wien (Vorstand: Prof. Dr. Marburg)

Über Untersuchungsergebnisse am Nervensystem bei Pemphigus vulgaris et vegetans

Von

Dr. G. Riehl jun., Assistent der Klinik

Im Laufe der Jahre ist immer wieder versucht worden, einen Zusammenhang der Blaseneruptionen des Pemphigus mit Läsionen des Gehirns, Rückenmarkes oder der spinalen und sympathischen Ganglien nachzuweisen.

Wenn wir nun in einer Reihe von Fällen Untersuchungen in dieser Richtung angestellt haben, so war es uns von vornherein klar, daß sich Veränderungen, wenn überhaupt vorhanden, am ehesten in den spinalen resp. sympathischen Ganglien finden würden. Liegt doch in der gesamten Pathologie der Haut keine in Analogie zu ziehende Tatsache vor, daß nämlich durch eine primäre Veränderung im Gehirn oder Rückenmark Hautveränderungen hervorgerufen würden, die irgendwie mit denen des Pemphigus in Vergleich gezogen werden könnten. Der behauptete Zusammenhang zwischen Dekubitus, einer übrigens ganz heterogenen und nicht auf das Hautorgan allein beschränkten Affektion, mit einer Schädigung des Zentralnervensystems kommt z. B. hier nicht in Betracht. Der Zusammenhang der Blaseneruption des Herpes zoster mit pathologischen Veränderungen im Spinalganglion, die nach den Untersuchungen von Zumbusch[1]) höchstwahrscheinlich immer sekundärer Natur sind, konnte uns, wenn es sich auch um ganz differente Krankheitsbilder handelt, nur darin bestärken, zum Ausgangspunkt unserer Untersuchungen die Spinalganglien und die sympathischen Ganglien zu machen. Die weiteren Ausführungen werden zeigen, warum wir eine weitere Untersuchung des Zentralnervensystems für unnötig erachteten und daher nicht durchführten. Auch bestätigen dies die Resultate ähnlicher, unabhängig von uns durch Urbach und Uiberall gezeitigter Befunde, die zwar noch nicht in Druck vorliegen, in welche wir aber dank dem Entgegenkommen der Autoren Einsicht zu nehmen Gelegenheit hatten[2]). Aus diesem Grunde standen wir auch davon ab, weitere Fälle von Pemphigus in Hinsicht auf das Nervensystem zu untersuchen.

[1]) Zumbusch: Arbeiten aus dem neurologischen Institut Wien, Bd. 19. — [2]) Inzwischen in Nr. 34 dieser Wochenschrift erschienen. Red.

Digitized by Google

Wir bringen im folgenden auszugsweise die Krankengeschichten und histopathologischen Befunde des Nervensystems dreier Fälle von Pemphigus.

Wenn wir das vorhandene Schrifttum über unsere Frage kritisch sichten, so kann gesagt werden, daß die im Gehirn erhobenen Befunde zum Teil als reine Alterserscheinungen resp. atherosklerotische Veränderungen zu deuten sein dürften [Buschke[1]), Schreiner[2]), Pirilä[3])], daß anderseits z. B. die Befunde von Schulz[4]) (subpiale Hämorrhagien und kapillare Blutungen) Nebenbefunde darstellen, die bezüglich der Ätiologie des Pemphigus nicht in Betracht kommen, und daß negative Befunde, wie die Hubers[5]) unsere Ansicht über die Frage nur stützen können. Die im Rückenmark erhobenen in der Literatur niedergelegten Befunde sind so divergent, daß sie keine Schlüsse zulassen; wir glauben hier darauf nicht näher eingehen zu sollen.

Über Untersuchung der Spinalganglien und der sympathischen Ganglien liegen relativ wenige Aufzeichnungen vor [Marburg[6]), Kreibich[7]), Spiegel u. Adolf[8]), Allen, Jannescu u. Welsh[9])]. Speziell konnten in den von uns untersuchten Fällen, wie die folgenden Ausführungen dartun, die Befunde, die Marburg an seinen Fällen erhob (Zeichen von Entzündung, zystische Entartung) und Kreibichs Befunde (ebenfalls zystische Entartung) nicht bestätigt werden.

Zur Untersuchung gelangten die Spinalganglien, sowie die sympathischen Ganglien von drei Patienten. Das Material wurde nach kurzer Formolfixierung gehärtet und in Paraffin eingebettet, als histologische Methoden die Färbungen nach Hämatoxylin-Eosin, van Gieson, Mallory angewendet.

Fall 1: Klara S. 55 Jahre, aufgenommen 16. XI. 1927. Anamnese: Vor einem Jahr Blasen zuerst im Munde, ab Juli 1927 auch auf der Haut. Status praesens: Mittelgroße Frau von mäßigem Ernährungszustand. Der behaarte Kopf von Krusten und Borken bedeckt. Im Gesicht, an den Lippen, am Naseneingang zahlreiche etwa groschengroße Blasen, deren Decken großenteils geplatzt sind. Der Blasengrund verkrustet. Hals, linke Brustseite, rechte Mamma und Abdomen von handtellergroßen, aus konfluierten Blasen resultierenden, erodierten Stellen bedeckt. Die Schleimhaut des Mundes, Zunge, Gaumen und Rachen zeigen grünlichgelben Belag, unter welchem die Schleimhaut erodiert ist. Genitale frei. Interner Befund: Herzmuskelschädigung leichten Grades bei dilatierter Aorta. Decursus: Trotz Plasmochinkur und indifferenter Lokaltherapie zunehmende Verschlechterung des Zustandes. Am 23. XI. werden Vegetationen des erodierten Blasengrundes besonders am Stamm bemerkt. In den folgenden Wochen mehrmals teilweise Epithelisierungstendenz und neuerliche Nachschübe. Mitte Februar blutige Diarrhoen und fortschreitende Kachexie. 27. II. 1928 Exitus letalis. Obduktionsbefund: Pemphigus foliaceus et vegetans. Dilatation des rechten Herzens. Adipositas myocardii, Steatose der Leber.

Histoneurologischer Befund: An sämtlichen Schnitten zeigt sich im allgemeinen ein annähernd normales Verhalten der Ganglienzellen. Es läßt sich zunächst feststellen, daß eine quantitative Reduktion der Zellzahl nicht besteht und ebensowenig kann man irgendeine grobe herdförmige Erkrankung der Ganglien feststellen. Was die Zellen selbst anlangt, so finden wir an einzelnen wohl Erkrankungsformen. So sieht man auch Vakuolenbildung bzw. vorausgehende Schwellungen, erkennt auch stellenweise den Untergang dieser oder jener Zelle, welche als Schatten übrigbleibt. Weiterhin sieht man in mehreren Zellen Anhäufungen von Pigment, sowohl des dunklen als des hellen, muß jedoch

---

[1]) Buschke u. Ollendorf, Derm. W., Bd. 81, Nr. 44; Kl. W., 1925, Nr. 4, S. 2113. — [2]) Schreiner, Derm. W., 1925, Nr. 43, S. 1559. — [3]) Pirilä, Urol. a. cut. rev., 1926, Nr. 30, S. 198. — [4]) Schulz, Ref. Zbl. f. Derm., 1908, S. 175. — [5]) Huber, Sitzungsbericht d. ung. Ges. d. Ärzte, Budapest 23. VI. 1900. — [6]) Marburg, Arb. aus d. neurol. Inst., Wien 1902. — [7]) Kreibich, Verh. d. X. Kongr. d. Deutschen Derm. Ges. — [8]) Spiegel u. Adolf, Arb. aus d. neurol. Inst., Wien, Bd. 23. — [9]) Allen, Jannescu u. Welsh, zit. nach Buschke.

Digitized by Google

feststellen, daß der Grad der Verfettung keineswegs jenen der normalen Verhältnisse übersteigt. Weiterhin ist bemerkenswert, daß diese keineswegs quantitativ prominenten pathologischen Reaktionen von keiner reaktiven Wucherung des umgebenden Bindegewebes gefolgt sind. Wir erkennen auch nicht die geringsten Zeichen einer pathologisch gesteigerten Produktion und die wenigen vermehrten Bindegewebselemente fallen durchaus in den Rahmen normaler morphologischer Verhältnisse der einzelnen Ganglien. Dementsprechend ist der Bindegewebsreichtum und die Menge von Bindegewebszellen in den Spinalganglien an und für sich geringer als in den sympathischen Ganglien, wo wir schon normalerweise den reicheren Gehalt an Bindegewebe erkennen.

Was die Blutgefäße anlangt, so zeigt sich höchstens eine Hyperämie im Bereiche der Ganglien, jedoch nirgends eine pathologische Reaktion der Gefäßwand, weder im Sinne einer bemerkenswerten Produktion, noch auch nur in Spuren einer Infiltration.

Fall 2: Eduard D., 74 Jahre alt, aufgenommen 17. XII. 1907. Anamnese: Bestand der Affektion seit 10 Jahren mit langen Intervallen. Letzter Schub vor 4 Tagen. Status praesens: Zahlreiche stecknadelkopf- bis pflaumengroße Bläschen und Blasen an Stamm, oberen Extremitäten und Genitale, oberem Drittel der Oberschenkel, Beugeseite der Unterschenkel. Mundschleimhaut frei. Temperatur bis 38°. Decursus: Ständige Temperaturerhöhung, zunehmende Dyspnoe und Herzschwäche trotz Herzmedikation. 23. XII. Exitus letalis. Obduktionsbefund: Doppelseitige hypostatische Pneumonie. Angio-angiosklerotische Nephropathie. Exzentrische Herzhypertrophie, parenchymatöse Degeneration der inneren Organe.

Histoneurologischer Befund: In diesem Falle sind die Veränderungen an den peripheren Ganglien eher noch dürftiger als im ersten Fall. Die krankhaften Erscheinungen, wofern sie vielfach als primäre gedeutet werden können, sind überaus gering, schwerere Erkrankungsformen an den Zellen sieht man kaum. Der Pigmentreichtum der Zellen ist vielleicht etwas größer als im ersten Falle und namentlich findet sich das dunkle Pigment in reicherem Ausmaße gestapelt als in den Zellen des Falles 1. Akute Erscheinungen einer Zellerkrankung lassen sich fast gar nicht feststellen, lediglich findet sich eine auffallende Hyperämie der Blutgefäße ohne Blutungen und ohne irgendwelche primäre oder sekundäre Wandveränderungen.

Fall 3: Karoline S., 78 Jahre alt, aufgenommen 31. X. 1928. Anamnese: Beginn der Affektion vor 4 Wochen. Status praesens: Kräftig gebaute, altersschwache Frau, gut entwickelter Panniculus adiposus. An Gesicht, Stamm und Extremitäten zahlreiche größere und kleinere, gerötete, leicht quaddelartig erhabene Herde. Füße und Hände frei, die Unterschenkel weniger befallen. An den Oberschenkeln und Vorderarmen reichlich erbsen- bis nußgroße Blasen, den beschriebenen Effloreszenzen aufsitzend, mit klarem Inhalt erfüllt, zum Teil geplatzt, die erodierten Stellen teilweise mit Krusten belegt. Mundschleimhaut frei. Interner Befund: Chronische Bronchitis, Emphysem. Temperatur 38°. Myokardschädigung, stenokardische Beschwerden. Decursus: Fortgesetzt hohe Temperaturen, Dyspnoe, Entwicklung von lobulärpneumonischen Herden in beiden Unterlappen. 8. XI. Exitus letalis. Obduktionsbefund: Pemphigus. Emphysema chronicum. Exzentrische Hypertrophie des rechten Herzens. Lobulärpneumonie beider Unterlappen. Tracheobronchitis purulenta. Atherom der Aorta. Atherosklerose der peripheren Arterien. Myomalazische Schwielen. Atherosklerose. Absumptionen beider Nieren. Cor adiposum.

Histoneurologischer Befund: Quantitativ lassen sich auch in diesem Falle prominente Veränderungen nicht feststellen. Wir vermissen sowohl umfangreichen, als auch herdförmigen Zellausfall und bei ober-

Digitized by Google

flächlicher Betrachtung hat man die Empfindung, daß durchaus normale Verhältnisse an den peripheren Ganglien vorliegen. Bei genauer Betrachtung der Zellen sieht man auch, daß der Zustand derselben im allgemeinen ein normaler ist, daß nur vereinzelte Individuen Zeichen einer akuten Erkrankung aufweisen, im Sinne einer Schwellung, welche wir vielleicht am besten mit der primären Reizung der Nervenzellen identifizieren können. Die Homogenisation des Plasmas, die Randstellung des Kerns und Anhäufung von Lipofuszin machen es wahrscheinlich, daß hier eine akute Stoffwechselstörung der Zelle vorliegt, daß aber bei der Minderzahl solcher Veränderungen eine intensive Allgemeinschädigung kaum anzunehmen ist. Sonst hält sich der Pigmentreichtum der Zellen in dem dem Lebensalter normalen Ausmaße, außerdem zeigen die Blutgefäße keine Wandveränderung und ebensowenig finden sich Bindegewebsreaktionen, welche über das normale Maß hinausgehen. Vereinzelt läßt sich an Stellen eines Zellzerfalls eine reaktive Wucherung des Bindegewebes erkennen, doch fällt selbst in der Umgebung erkrankter oder scheinbar zugrundegehender Zellen die Torpidität des perizellulären Bindegewebes auf, so daß man von einer auffallenden Inaktivität der produktiven Reaktion sprechen kann.

Fassen wir die histologischen Befunde zusammen, so müssen wir wohl erklären, daß im allgemeinen ein negativer Befund vorliegt. Die wenigen dürftigen pathologischen Befunde an einzelnen Schnitten der Ganglien halten sich durchaus im Rahmen jener Veränderungen, welche wir an den peripheren Ganglien von Menschen im vorgeschrittenen Lebensalter sehen. Die degenerativen Umformungen der Zellen der peripheren Ganglien sind allgemein bekannt und die abiotrophischen Vorgänge zählen zur normophysiologischen Type dieser Gebiete. Beachtenswert jedenfalls ist aber die Tatsache, daß diese regressiven oder vielleicht richtiger gesagt involutiven Vorgänge keineswegs stärker sind als in jenen Fällen, die keinen Pemphigus gezeigt haben. Im Gegenteil, wir möchten fast feststellen, daß der Pigmentreichtum sicherlich nicht stärker ist, als es der Norm entspricht, die entgegengesetzte Meinung läßt sich ja überhaupt bei den individuellen Schwankungen dieses Befundes nicht erweisen. Sicher gewinnen wir auf Grund dieser Befunde die Vorstellung, daß wir hier keine Veränderungen sehen, welche dem Typus der vorgeschrittenen senilen Involution der Ganglien entsprechen, daß also der Zustand der peripheren Ganglien beim Pemphigus sicher nicht mit dem des Seniums übereinstimmt, daher eine pathogenetische Verwandtschaft bezüglich der Trophik nicht gegeben erscheint.

Die zweite Feststellung, die wir auf Grund unserer Befunde machen müssen, ist das Fehlen jeder mesodermalen Reaktion im Sinne einer echten Entzündung oder auch nur einer reaktiven Produktion. Auch diese Tatsache ist von großer Wichtigkeit. Wir ersehen daraus, daß eine entzündungserregende Noxe in den peripheren Ganglien sicherlich nicht vorhanden ist. Somit können wir behaupten, daß beim Pemphigus in den Ganglien Verhältnisse vorliegen, die nicht mit jenen beim Herpes zoster verglichen werden können. Das Fehlen jeder entzündlichen Reaktionen beim Pemphigus, welche wir beim Zoster konstant zu finden gewohnt sind, ermöglicht uns eine sofortige Differenzierung in

Digitized by Google

pathogenetischer Hinsicht von Pemphigusganglien und solchen bei Herpes zoster. Auf Grund dieser Tatsachen müssen wir wohl annehmen, daß ein entzündungserregendes Virus oder Toxin, wenigstens an den peripheren Ganglien und den Nervenstämmen, nicht existiert. Abgesehen von diesem negativen Befund bezüglich einer entzündlichen Reaktion, ist es uns aufgefallen, daß auch produktive Wachstumsvorgänge des Bindegewebes vermißt werden, daß also auch eine unter Umständen sekundäre Aktivierung des Mesoderms ausbleibt. Wir müssen daher annehmen, daß kein Substrat vorliegt, welches als produktive Entzündung oder sonstige produktive Gewebsreaktion aufgefaßt werden kann, sondern daß auch jene sekundären Reaktionen des Bindegewebes wegfallen, die wir bei umfangreicheren Degenerationen der Ganglienzellen beobachtet und die wir — auch ergänzend zum ersten Punkte unserer Darlegung — oft beim senilen peripheren Ganglion zu sehen Gelegenheit haben; hier erfolgt bekanntlich in der Umgebung zugrunde gehender Zellen eine Aktivierung des Bindegewebes, die teils den Zweck hat, zugrunde gegangenes Material wegzuschaffen, als auch den gesetzten Defekt narbig zu substituieren. All diese morphologischen Kriterien fehlen in unseren Fällen.

Der dritte Befund unserer Fälle bezieht sich auf den Zustand der Ganglienzellen selbst und da müssen wir folgendes feststellen: An jedem normalen Ganglion (spinale und Sympathikusganglien) finden wir vereinzelte Zellen im Zustande einer sogenannten Erkrankung oder einer Degeneration. Die pathologischen Rückbildungsvorgänge bzw. die intravital auftretenden Umbaureaktionen an den Zellen sind in den peripheren Ganglien eher noch deutlicher zu verfolgen als im Zentralnervensystem. Infolgedessen darf es nicht wundernehmen, daß Veränderungen solcher Art auch in unseren Fällen gefunden werden. Sie übersteigen keineswegs den Umfang der normal auftretenden sogenannten Krankheitsformen, lassen sich somit nicht als Merkmal der Pemphiguserkrankung verwerten. Wir gewinnen an einzelnen Zellen den Eindruck, als ob die degenerative Erkrankung gar nicht eine primäre wäre, und namentlich die Formen, welche an primäre Reizung erinnern, lassen es uns wahrscheinlich sein, daß die gefundenen Abänderungen der Form gar nicht primärer, sondern sekundärer Natur sind. Es ist gar nicht so ausgeschlossen, daß infolge der Erkrankung der Haut eine Mitalteration der feinsten Endigungen der Hautnerven erfolgt, und daß diese Affektion der terminalen Nervenstämmchen zur retrograden Alteration bzw. Reaktion an den Spinalganglienzellen führt, einem Zustand, der reversibel ist und infolgedessen vielleicht gerade jene von uns als auffallend empfundene Reaktionslosigkeit des Bindegewebes bedingt. Wir möchten infolgedessen der Meinung Ausdruck geben, daß die beim Pemphigus in den peripheren Ganglien vorgefundenen Veränderungen, wofern man diese überhaupt als wesentlich rubrizieren darf, sicherlich nicht durch ein im Ganglion primär wirksames Agens bedingt sind. Es ist auf Grund dieser drei Elemente daher der Schluß zu ziehen, daß die geringfügigen Veränderungen an den peripheren Ganglien es als sicher erscheinen lassen, daß eine neurogene Genese der Pemphigusaffektion der Haut nicht besteht; weder degenerative Veränderungen an den Nervenzellen, noch abiotrophische Vorgänge an diesen lassen eine primär neurogene Genese für möglich erscheinen; da eine sekundäre

Digitized by Google

Alteration der Zellen, wie beim Zoster, nicht vorliegt, die vorhandenen Veränderungen jedoch nicht als Folge einer primären Neurotropie des Agens gedeutet werden können, ergibt sich der zwingende Schluß, daß wir in den Manifestationen des Pemphigus an der Haut keine Folge einer Erkrankung der Ganglien oder peripheren Nerven sehen dürfen.

Zusammenfassung

Die neuro-histologische Untersuchung der Spinal- und sympathischen Ganglien von 3 Pemphigusfällen ergibt:

1. Die fallweise vorgefundenen, rein senilen Veränderungen an den spinalen und sympathischen Ganglien sind mit der Pathogenese des Pemphigus nicht in Zusammenhang zu bringen.
2. Es fehlen sowohl Entzündungsreaktionen jedweder Art als auch reaktiv produktive Proliferationsvorgänge im mesodermalen Anteil der untersuchten Gewebe.
3. Die geringgradigen Veränderungen der Spinalganglienzellen sind wahrscheinlich als retrograde Alteration derselben infolge der Affektion der terminalen Nervenstämmchen in der Haut aufzufassen.
4. Auf Grund dieser Befunde kann die Annahme einer neurogenen Pathogenese des Pemphigus abgelehnt werden.

Aus der Deutschen Dermatologischen Klinik in Prag (Vorstand: Prof. C. Kreibich)

Sommerprurigo und Vitiligo

Von

Dr. Franz Weinberger, Sekundararzt

Mit 2 Abbildungen im Text

In ihren grundlegenden Arbeiten heben Bering und Meyer hervor, daß nur diejenigen Strahlen eine Alteration im Sinne einer Lichtreaktion hervorrufen können, welche von dem betreffenden Gewebe absorbiert werden. Der vorliegende Fall ist in bezug auf die Lichtschutzwirkung des Pigmentes von Wichtigkeit und bietet uns ein eklatantes Beispiel für die physiologische Wirkung starker Lichtintensitäten auf vitiliginöse Hautstellen.

Anamnese und Status praesens: Vor zehn Jahren Beginn der vitiliginösen Hautveränderungen an der linken Gesichtshälfte, Übergreifen auf die rechte Wange, im Laufe von zwei Jahren symmetrische Ausbreitung auf Rumpf, obere und untere Extremitäten. Seit einigen Jahren immer im Frühling rezidivierende Affektion, die diejenigen depigmentierten Hautstellen ergreift, welche dem Sonnenlicht ausgesetzt sind. Die Haut ist an den vitiliginösen Stellen des Gesichts, des Halses, der Handrücken verdickt, gerötet, das Hautrelief vergröbert. Aus dieser durch Lichenifikation veränderten Haut erheben sich hellrote, solide, teils in Gruppen stehende, teils vereinzelt vorkommende juckende Knötchen, die nirgends über die Grenzen der depigmentierten Hautstellen übergreifen, die aber auch jene Vitiligoflecken frei lassen, die durch die Kleidung vor Belichtung geschützt sind. Die Haut des bekleideten Körpers und der etwas überpigmentierten Stellen zwischen den oben beschriebenen Herden ist weich und elastisch und zeigt weder Kratz- noch Scheuerungseffekte.

Digitized by Google

Der vorliegende Prozeß stellt wegen der geographischen Verteilung an den pigmentfreien Stellen ein bemerkenswertes Zusammentreffen zweier Umstände dar, und scheint neue Wege zu schaffen zur Kasuistik der Sommerprurigo.

Obwohl das Vorhandensein von Porphyrin im Urin als photodynamischer Sensibilisator weder in diesem, noch auch in den bisher beschriebenen Fällen von Sommerprurigo nachgewiesen wurde, können wir aus dem negativen Befunde an den pigmenthaltigen Stellen, dessen Existenz im Gewebe nicht mit Sicherheit ausschließen. Denn wenn eine geringe Menge an den depigmentierten Stellen zur Sensibilisation ausreicht, so wird diese Fähigkeit an den nicht vitiliginösen Stellen durch den Pigmentschutz ausgeschaltet.

Wir können mit voller Berechtigung sagen, daß die Erscheinungen, welche bei der Prurigo aestivalis beobachtet werden, als traumatische Wirkung der Sonnenstrahlen zu deuten sind.

Auf die große physiologische Bedeutung des in der Basalzellenschicht gelagerten Pigmentes weist besonders UNNA hin. So konnten BERING und MEYER beweisen, daß die pigmentierte Haut vom ultravioletten und blauvioletten Teil des Spektrums im Vergleich zu den weißen Hautstellen die doppelte Menge der Strahlen absorbiert.

Daß die Erscheinungen, welche bei der Sommerprurigo entstehen, das Produkt der kurzwelligen und chemisch wirksamen Lichtstrahlen sind, beweisen uns die Versuche von EHRMANN. Es stellte sich bei seinem Versuche heraus, daß die durch ein blaues Glas filtrierten

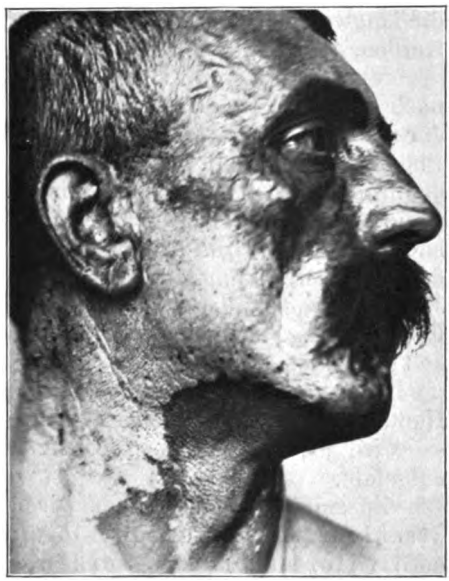

Abb. 1. Veränderungen der Sommerprurigo (Lichenifikation, juckende, zerkratzte Knötchen) nur in der pigmentfreien Haut

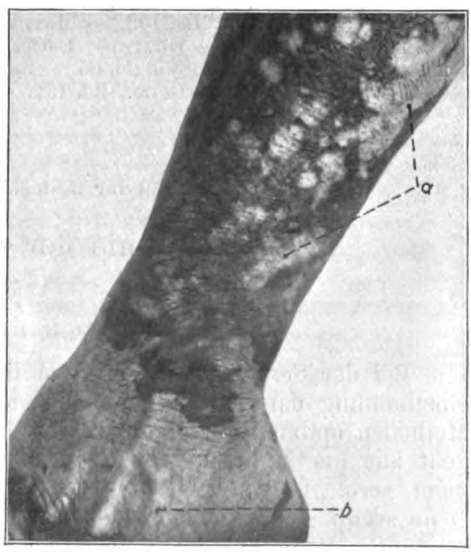

Abb. 2. a) Reine Vitiligo. b) Vitiligo mit Lichenifikation

Digitized by Google

Strahlen den unfiltrierten Sonnenstrahlen gleichwertig sind, daß dagegen beim Filtrieren der Sonnenstrahlen durch ein rotes Glas, wo also die chemisch wirksamen kurzwelligen Strahlen absorbiert werden und nur die langwelligen und chemisch unwirksamen Wärmestrahlen durchgelassen werden, jede Reaktion ausblieb.

Von besonderer Wichtigkeit ist die Beobachtung Königsteins, der nach Ultraviolettbestrahlung der vitiliginösen Stellen eine Herabsetzung der Reaktion gegenüber der normal pigmentierten Haut fand. Dieses Phänomen steht evtl. mit einer durch Zirkulationsstörung bedingten Unterempfindlichkeit im Zusammenhang. Diesbezügliche Experimente von Sobotka zeigten, daß die aktive Hyperämie zur Reaktionssteigerung führt, andererseits durch Adrenalin infolge Vasokonstriktion eine Verzögerung der Strahlenwirkung eintritt. Es sind dagegen Fälle von Heuss, Busch, Jesionek und Sobotka beschrieben, wo an den vitiliginösen Stellen keine Herabsetzung vielmehr eine Steigerung der Ultraviolettüberempfindlichkeit gefunden wurde.

Kreibichs Beobachtung über Unterempfindlichkeit des pigmentfreien Hautgebietes gegen chemische Reize — oft mit Hypästhesie kombiniert — wird als Folge eines destruktiven Krankheitsvorganges sui generis aufgefaßt.

Zusammenfassend können wir sagen, daß die chemisch wirksamen Strahlen, die unter physiologischen Verhältnissen vom Pigmentfilter absorbiert werden, bei Pigmentinsuffizienz die beschriebenen Überempfindlichkeitserscheinungen auf der Haut auslösen.

Literatur

Ehrmann, Arch. f. Derm., Bd. 77. — Martenstein, Arch. f. Derm., Bd. 140. — Kreibich, Arch. f. Derm., Bd. 108. — Meyer, Arch. f. Derm., Bd. 147. — Sobotka, Arch. f. Derm., Bd. 121. — Günther, Derm. W., Bd. 68. — Kreibich, Arch. f. Derm., Bd. 118. — Perutz, Derm. W., Bd. 66. — Sellei u. Liebner, Arch. f. Derm., Bd. 152. — Jadassohn W., Arch. f. Derm., Bd. 152. — Pick E., Arch. f. Derm., Bd. 146.

Aus dem Institut für medizinische Diagnostik in Berlin

Zur Kenntnis der Citocholreaktion

Von

Dr. Erich Klopstock

Bei der Serodiagnose der Syphilis herrscht wohl allgemeine Übereinstimmung darüber, daß nur die gleichzeitige Heranziehung mehrerer Methoden optimale Bedingungen für die Ergebnisse gewährleist. Ebenso geht aus der Mehrzahl der Erfahrungen hervor, daß die WR eine der beim serologischen Luesnachweis anzuwendenden Methoden sein soll. Denn wenn sie in einer Form ausgeführt wird, wie sie etwa in der sogenannten Reichsvorschrift niedergelegt ist, so wird sie in ihrem spezifischen Verhalten für Syphilis von keiner anderen Methode übertroffen. Als zweite und dritte Methode neben der WR hat man die Wahl unter

Digitized by Google

den in der neuen Zeit angegebenen Flockungs- bzw. Trübungsreaktionen. Wir besitzen unter ihnen Methoden, die allen berechtigten Ansprüchen auf empfindliches und spezifisches Verhalten entsprechen. Insbesondere trifft das für die SGR zu. Bei dieser kann die endgültige Ablesung der Resultate aber erst nach 24 Stunden erfolgen. Die Praxis der Serodiagnostik läßt es aber als wünschenswert erscheinen, solche Flockungsreaktionen zu benutzen, deren Ergebnis gleichzeitg mit der WR, also wenige Stunden nach Beginn der Versuche abgegeben werden kann. Aus diesem Bestreben heraus sind eine Anzahl von Schnellmethoden angegeben worden, von denen MEINICKES Trübungsreaktion wenigstens in Deutschland am meisten Eingang in die Praxis gefunden zu haben scheint. Ihr haftet aber ebenso wie der Bezocholreaktion von SACHS und KLOPSTOCK der Nachteil an, daß die Beigabe von Harz zu den Organextrakten eine etwas umständliche Art der Extraktbereitung bedingt. Die Reaktion von BRUCK, MÜLLER und KAHN und ebenso die neuerdings von SACHS und WITEBSKI angegebene Citocholreaktion (CR) vermeiden diese Nachteile. Sie bedienen sich des gemeinsamen Prinzips, zur Reaktion eine sehr labile Extraktsuspension und nicht, wie die älteren Reaktionen, eine kolloidale Extraktlösung zu verwenden. Insbesondere die CR schien mir wegen der Verwendung der bei der SG(Lentochol-)-Reaktion so gut bewährten cholesterinisierten Rinderherzextrakte und der ganz besonders einfachen Technik einer Nachprüfung wert zu sein. Da mir die Reaktion im praktischen serodiagnostischen Betriebe gute Dienste geleistet hat, halte ich es für erlaubt, auch über ein zahlenmäßig nicht sehr großes Material zu berichten.

Nebeneinander ausgeführt wurden im laufenden Betrieb die WR nach der Reichsvorschrift, die MTR nach der Originalvorschrift MEINICKES und die CR nach den Angaben von SACHS und WITEBSKI [1]).

Die Citocholextrakte werden durch Mischen von ein Teil Extrakt und zwei Teilen physiologischer Kochsalzlösung rasch verdünnt. Nach 10 Minuten langem Stehen bei Zimmertemperatur ist die gleichmäßig ausgeflockte Extraktsuspension zum Gebrauch fertig und wird in Mengen von 0,05 ccm zu 0,1 ccm inaktivierten Patientenserums gegeben. Die Ständer werden eine halbe Minute lang kräftig geschüttelt nnd werden nach Zusatz von 0,5 ccm 0,85%iger Kochsalzlösung abgelesen. Die Ablesung kann mit bloßem Auge erfolgen. Wir zogen aber die mit dem Agglutinoskop vor.

Untersucht wurden insgesamt 1580 Seren. Davon reagierten mit den 3 Reaktionen negativ 1259 = 79,7%. Übereinstimmend positiv 180 = 11,4%. Divergenzen traten auf bei 141 Fällen = 8,9%. Vergleicht man die Anzahl der mit jeder Reaktion positiv reagierenden Sera, so ergibt sich, daß positiv reagierten mit

WR	MTR	CR
233	245	267

Zu bemerken ist, daß von den 233 Fällen die WR in 24 Fällen nur partielle Hemmungen der Hämolyse zeigte und aus diesem Grunde bei der Beantwortung nur als „zweifelhaft" bezeichnet worden ist. Es zeigt sich also, daß bei unserem Material die CR die beiden anderen Reaktionen nicht unbeträchtlich an Empfindlichkeit überragt. In welcher Weise nun

[1]) H. SACHS und L. WITEBSKI, Kl. W., 1928, Nr. 26 und 1929, Nr. 5.

Digitized by Google

bei den oben erwähnten divergierend reagierenden Seren die einzelnen Reaktionen angaben, darüber gibt die folgende Tabelle Auskunft, bei der gleichzeitig angegeben wird, ob bei diesen Fällen klinisch oder anamnestisch Lues nachweisbar bzw. nicht nachweisbar gewesen ist. Bei der Art des mir zur Verfügung stehenden Seromaterials war es leider nicht möglich, in allen Fällen nähere Auskunft über die klinischen Daten zu erhalten. Diese Fälle finden sich in der dritten Kategorie als ungeklärt bezeichnet.

Tabelle 1

WR	MTR	CR		Positive Luesanamnese	Negative Luesanamnese	Ungeklärt
+	−	−	8	8	−	−
+	+	−	7	5	2	−
+	−	+	22	13	2	7
−	+	+	24	14	5	5
−	+	−	33	13	14	6
−	−	+	31	8	10	13
zweifelhaft	−	−	5	3	−	2
„	−	+	10	8	1	1
„	+	−	1	1	−	−

Ein Überblick über die Tabelle zeigt die Tatsache, auf die in letzter Zeit wiederholt hingewiesen worden ist, daß, wenn mehr als eine Reaktion positiv ausgefallen ist, die Zahl der Fälle ohne klinische Anzeichen von Syphilis sehr gering ist. Dabei muß man sich vor Augen halten, daß das Fehlen der klinischen Angaben durchaus nicht beweist, daß hier wirklich keine Lues vorgelegen hätte. Am meisten Fälle von Nicht-Lues traten auf, wenn eine Reaktion allein positiv angibt, allerdings mit einer bezeichnenden Ausnahme: bei der isoliert positiven WR findet sich überall eine Luesanamnese. Wenn auch bei dem vorliegenden Material Zufälligkeiten eine Rolle spielen mögen, so stimmt dieses Verhalten der WR mit dem, was in letzter Zeit in der Literatur niedergelegt ist, überein.

Wenn man nun zum besseren Überblick die mit den einzelnen Reaktionen erzielten Ergebnisse danach zusammenstellt, ob bei ihnen klinische Angaben für Syphilis vorliegen bzw. nicht vorliegen, bzw. ob die Diagnose ungeklärt ist, so ergibt sich folgendes Bild (die zweifelhaften WR sind in ihr als positiv gerechnet).

Tabelle 2

Reaktion ist	Positive Anamnese			Negative Anamnese			Ungeklärt		
	WR	MTR	CR	WR	MTR	CR	WR	MTR	CR
+	38	33	43	5	21	18	10	11	26
−	35	40	30	29	13	16	24	23	8

Es zeigt sich also, daß bei den Fällen mit Luesanamnese die CR die WR und MTR an Empfindlichkeit übertrifft, daß hingegen bei den

Digitized by Google

Fällen ohne Luesanamnese die WR weitaus am wenigsten positive Reaktionen aufzuweisen hat. MTR und CR erweisen sich hier zahlenmäßig ungefähr als gleich. Hiernach wäre also die CR der MTR überlegen, weil trotz größerer Empfindlichkeit ihr spezifisches Verhalten nicht schlechter ist als das der MTR. Diese Schlußfolgerung muß aber eingeschränkt werden, da unter den mit der CR positiv reagierenden Fällen sich unglücklicherweise eine relativ große Anzahl solcher befindet, bei denen klinische Angaben fehlen. Und wie ein Blick auf die Tabelle 1 zeigt, fehlen diese Angaben zur Hälfte bei denjenigen Fällen, bei denen die CR isoliert positiv ausgefallen ist. Da also noch nicht zu entscheiden ist, ob die CR wie an Empfindlichkeit so auch an Spezifität der MTR überlegen ist, so muß es Aufgabe weiterer Nachprüfungen sein, hier Klarheit zu schaffen. Die einfache Technik, die regelmäßig zu klar differenzierbaren Reaktionsausfällen führt, ermuntert hierzu besonders.

Konstitution bei Gonorrhoe. „Milde" Gonorrhoebehandlung

Von

HUGO HECHT in Prag

I.

Es ist seltsam, wie schematisch die Gonorrhoebehandlung gehandhabt wird. Im allgemeinen legt sich jeder Praktiker eine Methode zurecht, nach der er geradezu automatisch alle Gonorrhoefälle behandelt. Daß die Resultate im ganzen und großen fast gleich sind, ebenso wie die Menge der Komplikationen, fällt vielleicht manchem auf. Aber es werden nicht die nötigen Schlüsse für die Therapie der Gonorrhoe daraus gezogen.

Demgegenüber muß mit allem Nachdruck betont werden, daß der Verlauf der Gonorrhoe sowie aller Krankheiten von der Konstitution des Menschen abhängig ist. Ja, es hat den Anschein, als ob die Konstitution geradezu den Charakter der Gonorrhoeerkrankung bestimmt.

Das, was uns als Gonorrhoe erscheint, entspringt dem Zusammenwirken mannigfacher Faktoren. Bestimmend vor allem ist die Anatomie der befallenen Harnröhre. Fast jede Harnröhre ist ein individuelles Gebilde. Es gibt Menschen, deren Harnröhre fast einem glatten Schlauche gleicht. Bei diesen verläuft die Gonorrhoe unter jeglicher Behandlung jedesmal ganz leicht. So habe ich beispielsweise bei einem meiner Patienten innerhalb eines Jahres dreimal mit Erfolg Gonorrhoeinfektionen abortiv innerhalb weniger Tage zur Heilung gebracht. Das ist nur so zu erklären, daß die anatomischen Verhältnisse bei ihm derart günstig waren, daß ein Tieferdringen und Einnisten der Gonokokken in den Drüsen nicht stattfinden konnte. Andererseits wieder gibt es Menschen, bei denen infolge zahlreicher Nebengänge, Drüsen und Einbuchtungen eine jede Gonorrhoeinfektion mannigfaltige Komplikationen schafft und ein geradezu bedrohliches Krankheitsbild hervorruft.

Digitized by Google

Die Konstitution des Menschen ist aber auch ausgedrückt in seiner Empfänglichkeit für Gonokokken. Es ist zur Genüge bekannt, daß von mehreren Menschen, die mit derselben Person verkehren, ein oder der andere trotz Außerachtlassung von Schutzmaßnahmen gesund bleibt, obwohl die Betreffende sicher krank ist. Die Ursache dieser Erscheinung ist außer vielleicht der anatomischen Verhältnisse sicherlich eine geringe Empfänglichkeit für Gonokokken, ja vielleicht nur für den betreffenden Gonokokkenstamm.

Es gibt Leute, die geradezu eine Neigung zu Komplikationen haben. Es scheint hier einerlei zu sein, mit welchem Stamm sie sich infizieren, immer kommt es bei diesen prädisponierten Menschen zu schweren Nebenerscheinungen.

Schließlich ist der Verlauf einer Erkrankung auch von dem Bildungsgrad und dem Berufe des Injektionsträgers abhängig. Es scheint, als ob die Gebildeten, geistig rege Tätigen einen schwereren Verlauf der Gonorrhoe haben als die Angehörigen des Proletariates. Schließlich kann man den leichten Verlauf der Gonorrhoe bei den primitiven Völkern auch zum Teil auf die erwähnte Tatsache zurückführen.

Aber nicht nur vom Menschen und seiner Konstitution allein ist der Verlauf der Gonorrhoe abhängig, sondern auch von der Virulenz des betreffenden Stammes. Es ist jedem erfahrenen Facharzt geläufig, daß es Zeiten gibt, in denen jede Gonorrhoeerkrankung leicht verläuft, und dann wiederum gibt es Epidemien, bei denen Komplikationen äußerst häufig sind. Aber es verlaufen nicht nur zu manchen Zeiten die Gonorrhoen mit vielen Komplikationen, sondern es ist mir geradezu aufgefallen, daß zu bestimmten Zeiten eine Komplikation überwiegt. So gibt es z. B. Epidemien von Gonorrhoe, die besonders häufig von Epididymitis und andere wiederum von Prostatitis begleitet sind. Es ist nicht ausgeschlossen, daß die betreffenden Stämme eine besondere Affinität zu den genannten Organen haben. Aber ich habe auch schon eine Häufung von Gelenkerkrankungen gesehen, die um so auffälliger war, als man oft jahrelang keinen einzigen Fall sieht und dann innerhalb weniger Wochen eine ganze Anzahl. Hier hatte ich ganz bestimmt den Eindruck einer Mischinfektion, denn von allem Anfang an handelte es sich um stürmisch auftretende Entzündungserscheinungen, die schon nach wenigen Tagen ein geradezu schweres Krankheitsbild hervorrufen.

Die Nutzanwendung aus diesen Betrachtungen ist verhältnismäßig einfach: Man muß sich von dem Gedanken, als ob das Mittel einzig und allein für die Vernichtung der Gonokokken maßgebend wäre, freimachen. Man muß sich stets vor Augen halten, daß man Komplikationen, die ja an und für sich sehr häufig auftreten, nur dort verhüten kann, wo keine Anlage dazu besteht und wo die Art der Infektion keine Disposition dafür schafft. Man muß sich schließlich vor Augen halten, daß jedes brüske Vorgehen nicht nur einen Chok für die Gonokokken, sondern auch für den betreffenden Kranken darstellt.

Scharfes Vorgehen wird also in einem großen Teil der Fälle eine starke Reaktion und infolgedessen eine Verschlimmerung zur Folge haben. Zu diesen starken Eingriffen sind vor allen Maßnahmen wie Druckspülungen, Katheterspülungen, tiefe Instillationen und Prostatamassagen zu

Digitized by Google

rechnen. Von dieser Voraussetzung ausgehend, benutze ich seit Jahren eine Behandlungsmethode, die sich vor allem durch ihre Harmlosigkeit auszeichnet, die aber die Gefahren provokatorischer Verschlechterung vollkommen vermeidet.

II.

Als ich ein großes Krankenkassenambulatorium übernahm, sah ich mich vor die Tatsache gestellt, 20—35 Patienten innerhalb einer Stunde vorzunehmen. Infolgedessen war jede Möglichkeit ausgeschlossen, die sonst übliche zeitraubende Behandlung der Gonorrhoe mit Spülungen, tiefen Injektionen u. dgl. durchzuführen. Außerdem handelt es sich um Kranke, die ohne Berufsstörung und ohne viel Zeitverlust behandelt werden müssen. Das Behandlungsschema, das sich im Laufe der Jahre ausgebildet hat, zeichnet sich vor allem dadurch aus, daß es vom Arzte keine besonderen Eingriffe verlangt, den Kranken keinem höheren Risiko ausgesetzt und schließlich zur Heilung der Gonorrhoe auch nicht viel länger braucht als die anderen Methoden.

Nach mikroskopisch festgestellter Gonorrhoe wird bei klarer oder nur hauchförmig angelaufener erster Harnportion sofort mit Einspritzungen, die der Kranke selbst vornimmt, begonnen. Als Mittel werden Targesin, Choleval, Neoreargon benutzt, also Mittel mit leicht adrestringierender Wirkung. Bei leichten Entzündungserscheinungen wird noch ein Santalpräparat verordnet. Wenn diese Einspritzungen anstandslos vertragen werden, geht man unter ständigem Wechsel der Präparate zu immer stärkeren Konzentrationen von Hegonon, Protargol, Albargin über. Nach ungefähr 5wöchiger Behandlung wird eine Pause gemacht und mikroskopisch festgestellt, ob noch Gonokokken vorhanden sind. Zeigen sich bei wiederholten Untersuchungen innerhalb einer Woche keine Gonokokken, werden die üblichen Provokationen, Vakzine und Lugollösung angewandt. Nach 6 mikroskopischen Untersuchungen innerhalb 14 Tagen wird der Kranke entlassen, aber in einmonatlichen Pausen zur Nachkontrolle wieder bestellt. Auf diese Weise ist es möglich, die Kontrolle über die Erfolge genannter Behandlung, die wir als „milde Behandlung" bezeichnen, genügend lang durchzuführen.

Ist dagegen die erste Portion trüb oder sind sehr starke Entzündungserscheinungen vorhanden, so wird bei interner Medikation so lange gewartet, bis die Reizerscheinungen aufhören. Dauert dieser Zustand 2 Wochen an, so wird mit Vakzinebehandlung begonnen, wobei entweder eine der käuflichen Vakzinen oder die von mir seinerzeit beschriebene Eigeneiweißvakzine verabreicht wird. Letztere ist deshalb zu empfehlen, weil sie nicht nur eine Eigenvakzine, sondern vor allem auch immer frisch ist. Ihre Wirkung überragt bei sachgemäßer Herstellung die aller anderen Vakzinen. Selbstverständlich werden in diesem Stadium auch innere Mittel wie Salol, Hexamethylentetramin, Tee u. dgl. gegeben. Bei dieser Behandlung heilt jede Posterior längstens in 5—6 Wochen auch ohne Spülungen. Prostatitis acuta wird mit Bettruhe, Vakzineinjektionen und Suppositorien behandelt. Von einer regelmäßigen Prostatamassage zu Heilzwecken wird abgesehen. Ab und zu überzeugt man sich von dem Verlaufe durch vorsichtiges Betasten, überläßt aber den Heilungs-

Digitized by Google

prozeß der Vakzinebehandlung und der Ruhe. Die oben geschilderte Nachkontrolle beweist zur Genüge die Möglichkeit der Ausheilung durch dieses Vorgehen. Epididymitis acuta wird mit Bettruhe, Vakzine, anfangs mit kalten Umschlägen und später mit Kataplasmen behandelt. Nach Ablauf der Reizerscheinungen beginnen wir sofort mit Einspritzungen in die Anterior, wobei festzustellen ist, daß auch ohne besondere Behandlung der Posterior oder der Blase der Harn auf diese Weise vollkommen klar wird. Dies wird deshalb ausdrücklich erwähnt, weil als besonderer Vorzug der Reargonwirkung diese Fernheilung geschildert wird. Selbstverständlich benutzen wir zu dieser Behandlung sehr schwache Lösungen leichter Adstringentien, Choleval, Targesin, Neoreargon wie oben geschildert wurde. Es ist sogar nichts dagegen einzuwenden, wenn bei sehr trübem Harn Zink- oder Wismutlösungen gegeben werden.

Wie schon vorhin erwähnt, wurden im Ambulatorium seit 5 Jahren keinerlei Spülungen gemacht und verhältnismäßig wenig Prostatamassagen und trotzdem ist der Verlauf in keiner Weise schlechter als bei der üblichen Behandlungsweise, ja sogar eher besser. Eine Zusammenstellung von 90 in den letzten Monaten behandelten Gonorrhoen bei Männern ergibt folgendes:

unkompliziert verliefen			66	
davon heilten in	3	Wochen . .	1	
„	4	„ . .	6	
„	5	„ . .	1	
„	6	„ . .	11	
„	7	„ . .	2	
„	8	„ . .	14,	also 35 = 53 %.

Die anderen 31 Fälle brauchten zu ihrer Heilung:

$2^1/_2$	Monate	2
3	„	9
$3^1/_2$	„	1
4	„	5
5	„	7
6	„	6
7	„	1

Hierzu muß bemerkt werden, daß die Mitglieder dieser Krankenkasse zum Teil Reisende sind, die viel außerhalb Prags weilen und deshalb oft ihre Behandlung unterbrechen müssen.

Komplikationen hatten 24,

davon 8 Epididymitis,
„ 9 Prostatitis,
„ 3 Epididymitis und Prostatitis,
„ 1 Lymphadenitis,
„ 1 Zystitis,
„ 1 Kavernitis.

Wie man sieht, sind die Resultate der milden Gonorrhoebehandlung keinesfalls schlechter als die sonst bekannten. Es ist ein großer Unter-

Digitized by Google

schied in den Statistiken, je nachdem sie ambulatorische oder Spitalsbehandlung betreffen. Immerhin schwankt die Häufigkeit der Epididymitis bei ambulatorischer Behandlung zwischen 7 und 17%. Bei meinem Material werden durch die geschilderte Behandlung die Komplikationen vermieden, die sonst durch die immerhin brüsken Eingriffe hervorgerufen werden. Berücksichtigt man aber das, was in dem Absatz über Konstitution gesagt wurde, so wird klar, daß es keinerlei Methode und kein Mittel gibt oder je geben wird, die imstande wären, bei jedem Menschen einen komplikationslosen Verlauf zu garantieren. Deshalb erscheint es wichtig, mehr mit der Konstitution des Menschen bei der Behandlung der Gonorrhoe zu rechnen, als es bisher der Fall gewesen zu sein scheint.

Versammlungen

Rumänische Gesellschaft für Dermatologie und Syphiligraphie (Sektion Bukarest)

Sitzung vom 2. Dezember 1928

Vorsitzender: Nicolau

Nicolau: Systematisierte und einseitige Porokeratosis Mibelli.

Charakterisiert durch Beschränkung auf die rechte Körperhälfte und Innervationsgebiet bestimmter Nerven (Kubitalis, Medianus, Innervationsgebiete, Brachialis cutaneus internus, Rami perforantes ant. des 8., 9., 10., 11. Interkostalis, Genitokruralis, Ischiadicus minor, Kruralis, Saphenus internus, Muskulokutaneus) entsprechende Anordnung. Beginn vor 12 Jahren mit erythematös-schuppenden Plaques am rechten Knie und über dem rechten Fußgelenk, die sich gegeneinander ausdehnend einen bandartigen Streifen bildeten und sich weiter ausbreiteten. Weitere Eruptionen an der oberen Extremität und am Thorax. Zentrale Zone, rosafarben, stellenweise atrophisch, peripher begrenzt von einem erhabenen graugelblichen Saum, der in die umgebende, normal oder leicht rötlich gefärbte Haut übergeht. Innenfläche des polsterartigen Randes facettiert, in dem mit dem zentralen Abschnitt gebildeten Winkel filiforme graugelbliche Hornbildungen, den Rand überragend. Die das Zentrum bedeckenden Schuppen bilden eine dicke, verruköse Hornmasse. Histologisch keine Beziehung zu den Schweißdrüsengängen; vereinzelte Hornzapfen sind Folge der allgemeinen Hypertrophie der Hornschicht.

Iliescu u. Popescu: Hyperplastisches Angiom der Zunge.

Gleichzeitig mit einem Furunkel in der Lumbalgegend Beginn an der Zungenspitze mit einem Bläschen, dann Wucherung auf dieser, Entwicklung eines gestielten, himbeergroßen Tumors mit gebuckelter Oberfläche. Histologisch Granulationsgewebe, Bindegewebshyperplasie mit vorherrschender Entwicklung von Blutgefäßen (Botryomykom). Kulturen ergaben Staphylococcus aureus.

Nicolau: Subkutane Sarkoide (Typus Darier-Roussy).

Bei 61jähr. Frau an der Außenseite der Ellenbogen ein ovoider, harter Tumor, auf der Unterlage leicht verschieblich, tief in die Subkutis hineinragend, gut abgrenzbar; bedeckende Haut verdünnt, leicht schuppend, braunviolett gefärbt. Diagnostisch kam Erythema induratum in Betracht. Röntgenologisch Lungenveränderungen und starke Tuberkulinreaktion.

Banciu: Die „biologische" Inaktivierung der Seren bei der Bordet-Wassermannschen Reaktion.

Im Gegensatz zu Inaktivierung durch Erhitzen, die Alexin zerstört, für die Reaktion störendes Hämolysin jedoch nicht beeinflußt, andererseits einen Teil der Reagine verloren gehen läßt, und zu der Methode mit aktivem Serum, die zwar die Reagine schont, jedoch außerdem Alexin und Hämolysin bestehen läßt, fixiert die „biologische" Inaktivierung das Hämolysin an roten Blutkörperchen, die es sensibilisiert; diese werden dann durch das Alexin gelöst, das dabei selbst zerstört wird. Zur Ausführung der „biologischen" Inaktivierung setzt man zu aktivem Serum gleiche

Digitized by Google

Menge 15%iger Emulsion von Hammelblutkörperchen und hält die Mischung eine halbe Stunde bei 37°; nach dieser Zeit ist Hämolysin und Alexin vollkommen zerstört. So inaktiviertes Serum muß in doppelter Menge angewendet werden. Bei diesem Verfahren zeigte sich die WR um 14,3% empfindlicher als bei der klassischen Methode.

Sitzung vom 13. Januar 1929

Nicolau: Fibrosarkom der Bauchgegend.

Beginn vor 10 Jahren mit einem maiskorngroßen Knoten in der Regio suprapubica; viele Jahre unverändert, seit einem Jahre Zunahme, gleichzeitig weitere Knoten. Jetzt vier bis walnußgroße, breitbasig aufsitzende Tumoren mit verdünnter Haut, die Gefäßverzweigungen durchschimmern läßt; oberhalb der Tumoren hartes, unregelmäßiges, aus fibrösen, durch tiefe Einziehungen getrennten Strängen und kleinen, harten Tumoren zusammengesetztes Gewebe. Darüber ein haselnußgroßer, kugeliger, rotvioletter Tumor. Histologisch Bindegewebsneubildung mit allen Übergängen zwischen Fibrom und Sarkom.

Banciu: Oberflächliche Blastomykose der Mundschleimhaut.

Am harten Gaumen ovaläre Plaque mit grauweißlicher Auflagerung, nach deren Entfernung oberflächliche, rote, scharf begrenzte Erosion. Mikroskopisch verfilzte Myzelien, dazwischen rundliche, hefenförmige, isolierte oder gruppierte Elemente. Kulturen ergaben Blastomyzeten, und zwar zeigte der zur Gruppe II des Myceloblastonon Ota gehörige Parasit die größten Ähnlichkeiten mit dem Myceloblastonon cutaneum Fabry. Positive Inokulationen beim Meerschweinchen, Kaninchen, Menschen. Mikroskopisch Myzelfäden nicht nur an der Oberfläche, sondern zwischen den Malpighischen Zellen bis in die Nähe der Basalschicht. Mit Emulsion der Kultur als Antigen zeigt das Serum des Kranken positive Fixationsreaktion; das Serum agglutiniert. Intrakutanreaktion mit durch Aufschwemmung der Kultur in physiologischer Kochsalzlösung gewonnenem Antigen positiv.

Constantinescu u. Vatamanu: Syphilis d'emblée durch Bluttransfusion.

2½ Monate vor Auftreten der Syphilis Bluttransfusion wegen akuter Anämie; kein Primäraffekt nachweisbar, Ehemann gesund, hingegen Blutspender, wie erst jetzt festgestellt, damals an frischer Syphilis erkrankt. Nach Länge der Inkubation ist anzunehmen, daß die Spirochäten nicht zahlreich genug waren, um sofort eine massive Infektion des Blutes zu bewirken.

Sarateanu: Rezidivierende Eruption „a frigore", von erythematös-papulösem, urtikariellem und hämorrhagischem Charakter.

Seit mehreren Jahren bei Einwirkung niedriger Temperatur Eruptionen an Beinen und Unterarmen, auch im Gesicht, mit Hämorrhagien verbunden. Frische Eruptionen leicht infiltriert; auf Reiben kein stärkeres Hervortreten. Nach Kälteeinwirkung Leukozytensturz und Verminderung der arteriellen Spannung. Im Harn Albuminurie und Zylinder. Eisbeutel läßt bestehende Effloreszenzen stärker hervortreten, auf intakter Haut bewirkt er Auftreten von Erythem und Infiltration von urtikariellem Charakter, nach Adrenalin und Kokain trat sofort Urtikaria ohne voraufgehendes Erythem auf. Vorausgeschickte Kalkeinspritzungen übten keinen Einfluß aus. Passive Übertragung der Urticaria a frigore mißlang.

Babes: Bowensche Erkrankung mit multiplen Herden.

Seit 4 Jahren Entwicklung von rosafarbenen, schuppenden Flecken, die in letzter Zeit sich vergrößerten, z. T. ulzerierten, schmerzhaft wurden. Hauptsächlich an der Ursprungsstelle, der linken Weiche, hier in größerer Zahl verschmolzen, mit graugelblichen Krusten bedeckt, wenig infiltriert, in der Umgebung einzelne papulöse Elemente. Am Rücken und Epigastrium stärker infiltrierte, gelblichrötliche Elemente, teils mit, teils ohne Schuppen, erstere Psoriasis ähnelnd. Histologischer Befund entspricht der Bowenschen Krankheit. Nach dem augenblicklichen Befunde ist die Affektion nicht als Karzinom aufzufassen, da jedoch manche Fälle sich mit der Zeit in Karzinome umwandeln, ist die Auffassung als präkanzeröser Zustand berechtigt.

Sitzung vom 3. Februar 1929

Saidac: Nitritoide Krise und Purpura haemorrhagica im Gefolge einer intramuskulären Behandlung mit Sulfarsenol.

Bei früherer Kur wegen spezifischer Aortitis (Wismut intramuskulär, Sulfarsenol intravenös) vorübergehende nitritoide Krise, Weiterbehandlung mit Wismut. Nach

Digitized by Google

15 Monaten erneute Behandlung mit Sulfarsenol, nach der dritten Einspritzung schwere nitritoide Krise, anschließend Hämoptysis, Hämaturie, Petechien am ganzen Körper.

Stephanescu: Abortiver Fall von Xeroderma pigmentosum.

Zahlreiche Pigmentflecke (angeblich von Geburt an, ähnliches bei Mutter und Schwester) besonders im Gesicht. Am Rumpf achromische, atrophische Flecke. In der linken Nasolabialfalte eine ulzerös-krustöse Plaque mit erhabenem Rande, unter dem rechten unteren Augenlid eine mit Kruste bedeckte Läsion, auf der rechten Wange ein haselnußgroßer, dunkelbrauner, erodierter und mit Kruste bedeckter Tumor, histologisch Naevokarzinom, die Läsion der Nasolabialfalte Basalzellenepitheliom. Obgleich Tumorbildung besteht, ist das Stadium der Atrophie kaum angedeutet.

Theodorescu, S.: Leukämische Erythrodermie.

Affektion vor 6 Monaten mit Jucken am Rücken begonnen, innerhalb 3 Monaten über den ganzen Körper ausgebreitet. Haut gerötet, trocken, schuppend, Schuppen auf dem Kopf, Haare gelockert, z. T. ausgefallen. Lymphdrüsenschwellung. Erythrozyten 4 900 000, Leukozyten 25 400 (Neutrophile 14%, Eosinophile 3%, Mononukleäre 6%, Lymphozyten 76%, Übergangsformen 1%); Hämoglobin 78%. Röntgenbestrahlungen der Lymphdrüsen übten keinen Einfluß auf Blutbild und Hautbefund aus. Die Leukozyten stiegen bis auf 160 000 bei 92% Lymphozyten.

E. Levin-Berlin.

Referatenteil

Fachzeitschriften

The British Journal of Urology

März 1929, Bd. 1, Nr. 1

Fullerton, A.-Belfast: Drainage of the Bladder Through the Perineum After Supra-Pubic Prostatectomy (Über die Drainage der Blase durch das Perineum nach suprapubischer Prostatektomie). S. 7.

Verf. hat nach der Prostatektomie und bei perivesikalen Infektionen die Drainage aus dem Wundbett nach dem Damm hin durch ein durch den Levator ani hindurchgestoßenes Drainagerohr durchgeführt und so einen guten Abfluß der Wundsekrete erreicht. Er empfiehlt diese Methode der Drainage, weil die Sekrete nach unten abfließen, ohne daß die Harnröhre in irgend einer Weise irritiert wird. Ein weiterer Vorteil ist, daß man nach der Prostatektomie blutstillende Mittel direkt in das Wundbett applizieren kann. In der Diskussion spricht sich auch H. H. Young-Baltimore für diese Art der Drainage aus; er glaubt, daß diese die Erfolge der suprapubischen Prostatektomie noch verbessern müsse.

Cammidge, P. J., u. H. A. H. Howard-London: An Improved Method for Titrating Sugar in Urine and Blood (Eine verbesserte Methode zum Titrieren des Zuckers im Urin und im Blut). S. 17.

Verff. verwandten zur Zuckerbestimmung im Urin eine n/10 Standardlösung von Acid. arsenic., die Bikarbonat enthält, sowie eine Kupfersulfatlösung, die Kalikarbonat enthält, und eine 30%ige Schwefellösung. Zur Zuckeruntersuchung im Blut benötigt man eine 10%ige Sodiumtungstate-Lösung, eine $^2/_3$ normal Schwefellösung, eine n/200 Arseniklösung und eine Standard-Kupferlösung, ebenfalls mit Kalikarbonat, aber in anderer Zusammensetzung wie für die Untersuchung im Urin. Sämtliche Lösungen halten sich unbestimmte Zeit, wenn die Flaschen gut verschlossen sind. Die Technik ist so ausgearbeitet, daß selbst ungeübte Untersucher leicht abzulesende Resultate erhalten, da das Endresultat der Untersuchungen einen scharf umschriebenen und leicht zu erkennenden Befund ergibt.

Bonney, V.: Urology in Relation to Gynaecology (Die Urologie in ihren Beziehungen zur Gynäkologie). S. 23.

Verf. weist auf die engen Beziehungen der Urologie und Gynäkologie hin und verlangt eine engere Zusammenarbeit dieser beiden Fachgruppen. Als Beispiele führt er

Digitized by Google

die Senkung der Gebärmutter mit der Senkung der vorderen Scheidenwand an, die immer mit einer Deformität der mit ihr fest verwachsenen Harnblase und Harnröhre vergesellschaftet ist. Es kommt an der Harnblase zur Zystozele und damit zu einer gewissen Inkontinenz der Harnblase. Daß es bei Operationen an den Genitalien nicht selten auch zu Verletzungen an den Harnwegen kommt, wird durch das Vorkommen von Vesiko-Vaginalfisteln oder von Harnleiterfisteln bewiesen. Daß derartige Verletzungen möglichst in Gemeinschaft mit dem Urologen behandelt werden sollen, dafür spricht schon der Umstand, daß man bei Harnleiterfisteln unter Umständen zur Nephrektomie schreiten muß. Von den Entzündungen der Scheide greifen Streptokokkeninfektionen noch häufiger als Gonokokkeninfektionen auf die Harnblase über. Daß gutartige Tumoren der Genitalien auch Veränderungen an den Harnwegen bewirken können, geht schon aus dem häufigen Vorkommen der Pyelitis gravidarum hervor. Das Übergreifen bösartiger Tumoren ist zur Genüge bekannt.

Morison, D. N.-Edinburgh: Routes of Absorption in Hydronephrosis; Experimentation with Dyes in the Totally Obstructed Ureter (Über die Wege der Resorption bei Hydronephrosen. Untersuchungen mit Farbstoffen bei völlig verschlossenem Harnleiter). S. 30.

Verf. machte seine Versuche an 82 Ratten und 2 Hunden, denen er nacheinander 2%ige Berliner Blaulösung, 1%iges kolloidales Silber und zuletzt 5—50%ige Indien-(Pelikan-)Tinte als Farbstoff in das Nierenbecken einspritzte. In der ersten Gruppe wurde die Farbe mittels eines drei Charriere dicken Ureterenkatheters ins Nierenbecken eingespritzt, dann der Ureterenkatheter herausgezogen, der Ureter abgebunden und das Tier noch tage-, ja wochenlang beobachtet. Es wurden im Durchschnitt 0,4 ccm Farblösung eingespritzt. In der zweiten Gruppe wurde zuerst der Ureter durchschnitten und abgebunden, einige Tage später aus dem Ureter der Inhalt des Nierenbeckens aspiriert und dann halb soviel Farblösung injiziert, worauf der Ureter wieder unterbunden und weiter beobachtet wurde. Nach Wochen wurde das Tier getötet, der präparierte Ureter in situ fixiert, aber auch die andere Niere und Leber untersucht. Verf. fand nun in den künstlich erzeugten Hydronephrosen zwei Wege der Absorption des Farbstoffes, und zwar den lymphatischen und den tubulären. Im Anfang des vollständigen Verschlusses des Harnleiters erfolgte für die ersten 2—3 Tage eine rein lymphatische Absorption von den Wänden des Nierenbeckens und der Harnleiter aus. Aber ungefähr nach dem dritten Tage beginnt die tubuläre Absorption, um bald die lymphatische Absorption zu übertreffen. Die kurze Zeit der Rückstauung ist anscheinend notwendig, um die tubuläre Absorption in Marsch zu bringen. Die gewundenen Kanälchen der peripheren Glomeruli sind die ersten, die mit der Rückresorption beginnen. Hält die Rückstauung an, so schließen sich die tiefer liegenden Schichten dem Prozeß an. Bei der Absorption der Farbstoffe zeigen die gewundenen Kanälchen eine Änderung ihrer Normalfunktion. Auf Grund dieser Experimente glaubt Verf., daß der „pyelovenöse Rückfluß" auch nur als Folge eines Traumas eintreten kann und nicht als gewöhnliche Folge des Mechanismus der Hydronephrose.

Craig, G., u. R. K. Lee-Brown-Sydney: The Pyelographic Diagnosis of Renal Tumour (Über die pyelographische Diagnosenstellung der Nierentumoren). S. 46.

An Hand von 10 Pyelogrammen zeigt Verf. verschiedene charakteristische Merkmale des Nierenbeckens beim Bestehen eines Nierentumors. So kann man, wenn man das Fehlen eines Nierenkelches oder eine mondsichelförmige Aussparung feststellt, auf den ersten Blick die Diagnose „Nierentumor" stellen, da diese Deformitäten nur durch das Einwachsen eines Tumors ins Nierenbecken entstehen können. Damit sind aber die Deformitäten des Pyelons, die durch einen Nierentumor bewirkt werden können, noch nicht erschöpft. Es können die bizarrsten Bilder entstehen. Differentialdiagnostisch kommen die beiden Krankheiten, die ebenfalls Deformitäten des Nierenbeckens bewirken, in Betracht. Dies sind die Tuberkulose und die polyzystische Erkrankung der Nieren. Auch die Leukoplakie des Nierenbeckens kann nicht immer von Nierentumor unterschieden werden, wenigstens kann das Pyelogramm oft recht ähnlich sein. Unter diesen Umständen müssen wir anerkennen, daß das Pyelogramm allein oft nicht zur Sicherung der Diagnose „Nierentumor" ausreicht, daß man vielmehr noch die Palpation und eine gründliche Untersuchung des Allgemeinzustandes zur völligen Klärung der Diagnose zu Hilfe nehmen muß.

Meltzer, M.-New York: A Contribution to the Surgical Aspects of Polycystic Disease of the Kidney (Ein Beitrag zur Frage der chirurgischen Behandlung der polyzystischen Erkrankung der Nieren). S. 54.

Digitized by Google

Verf. beobachtete 111 Fälle von polyzystitischer Nierenaffektion, bei denen die Symptome auf einer Seite derart heftig waren, daß eine chirurgische Behandlung notwendig wurde. Während nun die Urologen auf dem Standpunkt stehen, daß es eine einseitige Zystenniere, polyzystische Erkrankung, nicht gibt, berichten andererseits die Pathologen über zahlreiche Fälle von einseitigem polyzystischem Befund der Niere. Die Ätiologie der Krankheit ist noch nicht geklärt. Unzweifelhaft handelt es sich um eine angeborene Disposition, die sich während des embryonalen Lebens entwickelt hat. Die Symptome, die eine chirurgische Behandlung dringend notwendig machten, waren sich öfters wiederholende und hochgradige Blutungen aus der Niere, Lumbalschmerz und Tumorbildung in der Niere. Die größte Hilfe in der Diagnosenstellung ist uns das Pyelogramm, das ein spindelförmiges Nierenbecken zeigt. Im allgemeinen ist die Prognose doch hoffnungsvoller, als es in den meisten älteren Artikeln dargestellt wird, denn, wie erst letzthin in der Amerikanischen Urologischen Gesellschaft festgestellt wurde, gelingt es in 57,6% der Fälle, das Leben der Pat. um 8 Jahre zu verlängern, und in 21,6% der Fälle lebten die Pat. noch 6 Monate nach der Operation. So ist also ein chirurgischer Eingriff auch bei der Zystenniere angezeigt, wenn ein unerwartetes Ereignis dieselbe als notwendig erscheinen läßt. Von den 111 Fällen des Verf. wurden 59 Fälle nephrektomiert, in 31 Fällen wurden die Zysten punktiert. Bevor man zur Operation schreitet, muß man besonders sorgfältig die Funktion der gegenüberliegenden Nieren zu erforschen bestrebt sein. Man darf nur dann operieren, wenn die Funktion der anderen Niere unzweifelhaft gut ist.

Mursell, T.-Johannisburg: The After-History of a Case of Nephrectomy for Polycystic Kidney (Über den weiteren Verlauf eines Falles von Nephrektomie wegen Zystenniere). S. 64.

Verf. beobachtete einen 36jähr. Mann, der unter der Diagnose Zystenniere in seine Behandlung kam. Derselbe hatte den Weltkrieg von Anfang bis Ende mitgemacht. Bei Untersuchung wegen einer Lebensversicherung bemerkte der Hausarzt eine vergrößerte linke Niere und eine Eiweißausscheidung im Urin. 18 Monate später hatte Pat. plötzlich einen rein blutigen Urin, aber es handelte sich um schon zersetztes Blut. Die Geschwulst hat sich in den letzten 18 Monaten nicht verändert. Seit dieser Zeit bemerkte Pat., daß, wenn er 4 Stunden im Bergwerk gearbeitet hatte, er Schmerzen im Rücken verspürte und sich aus der hockenden Stellung nicht mehr aufraffen konnte. Bei der Palpation war die linke Niere vergrößert und fühlte sich elastisch an, wobei eine unregelmäßige Oberfläche der Niere zu fühlen war. Indigokarmin intramuskulär wurde rechts nach 17, links nach 40 Minuten ausgeschieden. Da die Pyelographie auch ein spindelförmiges Nierenbecken ergab, so wurde bei der guten Funktion der rechten Niere die Nephrektomie links beschlossen und am 8. Oktober 1924 durchgeführt, wobei sich zeigte, daß die exstirpierte Niere eine Zystenniere war. Verf. konnte feststellen, daß sich Pat. völlig erholte und am 26. Juni 1928 noch in voller Gesundheit sich befand. Es handelte sich also bei diesem Falle um einen der seltenen Fälle von einseitiger Zystenniere. A. Rosenburg-Mannheim.

Russkij Westnik Dermatologii

1929, Bd. 7, Nr. 2

Prokoptschuk-Minsk u. Schamschin-Moskau: Klinische und experimentelle Beobachtungen über Intoxikationen nach Thallium aceticum.

Bericht über eine Reihe von Fällen mit unangenehmen Komplikationen nach Thalliumanwendung zwecks Epilation bei Dermatomykosen. Der eine der Verf. beobachtete bei je fünf Erwachsenen und Kindern bei Anwendung der gebräuchlichen Dosis außer dem Haarausfall Follikulitiden, toxische Erytheme, Stomatitiden, auch Angina, Durchfälle, Nephritis usw. Infolgedessen wurden von beiden Verff. Tierversuche vorgenommen bei Meerschweinchen und Hunden, teils mit einer für Kinder gültigen Dosis teils mit einer toxischen Dosis. Alle Tiere starben unter Durchfällen und Erschöpfung. Infolgedessen halten beide Verff. die im Handel befindlichen Präparate von Thallium aceticum noch für zu toxisch zu allgemeiner Verwendung.

Muskatblüt-Moskau: Zur Frage des Naevus anaemicus.

Die Beobachtung von fünf Fällen von Naevus anaemicus veranlasst Verf. zu folgender Ansicht: Der Naevus anaemicus ist größtenteils erblich, wird öfter bei Männern als bei Frauen gesehen und betrifft meist eine Körperhälfte. Die meist runden Flecke

Digitized by Google

sind verschieden in bezug auf Größe und Anzahl. Die Hautsekretion und Hautempfindlichkeit sind entsprechend den Flecken normal, und es können auf denselben durch chemische und physikalische Reize Dermatitiden hervorgerufen werden. Der Naevus anaemicus kommt oft zusammen mit gefäßreichen Flecken und mit der Recklinghausenschen Krankheit vor. Die histologischen und kapillaroskopischen Untersuchungen zeigen im großen und ganzen keine Abweichungen von der Norm.

Irger-Moskau: Zur Frage der Fordyceschen Krankheit.

Die Untersuchung von 1200 sowohl an verschiedenen Krankheiten leidenden wie auch gesunden Personen ergab, daß die Fordycesche Krankheit bei Männern in 72%, bei Frauen in 68% und bei älteren Kindern in 20% vorkommt. Es handelt sich somit nicht um eine Krankheit, sondern um eine häufige Erscheinung der Mundhöhle, besonders auf der Oberlippe, ohne Bedeutung.

Kaplun-Odessa: Experimentelle Sensibilisierung gegen Salvarsan.

Verf. gelang es durch ähnliche Versuche, wie sie Frei angestellt hat, mit intrakutanen Injektionen von Salvarsan (0,1 ccm einer Lösung von 0,15 : 100,0) sowohl beim Menschen als beim Meerschweinchen eine Sensibilisierung der gesamten Haut gegen Salvarsan herbeizuführen. Die Intradermoreaktion mißlang in Luesfällen, die mit Salvarsan bereits behandelt waren. Der Grad der erzeugten Sensibilisierung entsprach meist der Intensität der Lokalreaktion. Verf. erzielte in drei Fällen von stark positiver Intradermoreaktion nach intravenöser Neosalvarsaninjektion ein universelles Salvarsanexanthem; desgleichen erfolgte bei vier Kranken, welche eine positive Reaktion ergeben hatten, nach 24stündiger Anwendung von Neosalvarsankompressen (0.3 : 50,0 Aq.) an der Applikationsstelle eine papulo-vesikulöse Dermatitis. Dasselbe sah Verf. auch bei sensibilisierten Meerschweinchen nach intrakardialer Neosalvarsaninjektion. Mit anderen Forschern hält Verf. diese Erscheinungen für anaphylaktische.

Wolow-Rostow a. D.: Ein Fall von Röntgenulkus, erfolgreich behandelt mit Zinkionotherapie.

Bei dem 48jähr. Kranken mit einem Röntgenulkus wandte Verf. Iontophorese mit Zink an, wobei die Zinkione entsprechend der Anode auf das Ulkus und der indifferente Pol auf die Gürtelpartie aufgelegt wurde. Die Stromstärke betrug $1^1/_2$—3 mA, die Dauer der Sitzung 3—10 Minuten. Nach 20 alle 1—2 Tage wiederholten Sitzungen hatte sich das Ulkus stark verkleinert, und der Kranke war schmerzfrei.

Popel-Grosnij: Ein Fall von Pellagra.

Bei dem 17jähr. Manne, welcher sich vorzüglich mit Mais genährt hatte, erwies sich die Haut der hinteren und seitlichen Halspartien wie auch diejenige der Rückenpartie der Hände und Füße braunrot, uneben und schuppend. Die Grenzen der betroffenen Partien waren scharf und gerötet. Neigung zu Durchfällen. Starke Erhöhung der Sehnenreflexe und beginnende Ataxie.

Batunin: Zur Kasuistik des weichen Schankers.

Sitz des weichen Schankers einmal im Mastdarm, das andere Mal am rechten Nasenflügel.

1929, Bd. 7, Nr. 3

Talalow-Perm: Zur Frage der Bindegewebsnaevi.

Verf. berichtet über zwei Fälle von pflastersteinförmigen Bindegewebsnaevi, wobei es sich um Hypertrophie und Homogenisation der Bindegewebsfasern in den mittleren und tiefen Koriumschichten nebst Hypertrophie der glatten Muskulatur in dem einen und Hypertrophie des Bindegewebes wie der Talgdrüsen in dem anderen Falle handelte.

Bogdanowitsch: Erythema elevatum diutinum und Granuloma annulare.

Obgleich Verf. das Erythema elevatum Crocker von einem Granuloma annulare trennt, gibt er zu, daß letzteres, wie in einem beobachteten Fall, viel Ähnlichkeit mit einem Erythema diutinum haben kann.

Bratzlawsky u. Moreinis-Odessa: Zur Frage der Intradermoreaktion beim weichen Schanker mit Pus-Vakzine.

Die Intradermoreaktion mit Pus-Vakzine nach Frei-Kritschewsky-Sinelnikow ergab bei 47 Personen mit zur Zeit bestehenden oder in der Vergangenheit bestandenen weichen Schankern in 81% eine positive Reaktion, wogegen sie bei 52 Kontrollversuchen 50mal negativ ausfiel.

Furmanow u. Frolow-Lugansk: Zur Frage der präventiven Behandlung zwecks Vorbeugung extragenitaler Syphilis.

Durch 4—6 Neosalvarsaninjektionen, in der Dosis von 0,45—0,6 für Erwachsene

Digitized by Google

und in der entsprechenden Dosis für Kinder, ausgeführt jeden fünften Tag, gelang es Verf. bei einer Reihe von syphilitischen Familienendemien die Weiterverbreitung zu verhüten. Die Angehörigen der syphilitischen Kranken blieben, wie 1—3jähr. Kontrolle erwies, gesund.

Schamuilow-Woronesch: Über Pruritus cutaneus syphiliticus.

Bericht über 7 Fälle von Hautjucken bei Syphilis in verschiedenen Stadien, wobei der Zusammenhang mit Lues durch die günstige Wirkung der spezifischen Kur nicht nur auf die Erscheinungen der letzteren, sondern auch auf das Hautjucken bewiesen wurde.

Tyless-Samara: Zur Frage der Behandlung der Urethritis gonorrhoica acuta anterior.

Ausgehend von der Voraussetzung, daß die therapeutische Wirkung der Janetschen Spülungen ausschließlich auf einer guten Reinigung der Harnröhre beruhe, stellte Verf. Versuche mit den verschiedensten Spülungsmethoden an. Er fand, daß durch Spülungen mit doppeltem Strom die Harnröhre kaum, durch solche mit einem Strom mittels Spritze oder Irrigator der Harnröhre zwar besser, aber durchaus nicht genügend gereinigt wird, sondern daß bloß durch die natürliche Harnentleerung die beste Reinigung geschieht. Bei Spülungsversuchen mit gefärbten Flüssigkeiten erwies sich, daß die Flüssigkeit bei Spülung mit doppeltem Strom nur im vordersten Abschnitt der Harnröhre zirkulierte, wogegen im übrigen Teil derselben vollkommene Stase herrscht. Infolge dieser Versuche sieht Verf. bei akuter Blennorrhoe der vorderen Harnröhre in den Janetschen Spülungen keinen Vorzug vor einer Behandlung mit einer gewöhnlichen Tripperspritze.

Chrystin-Kiew: Zur Kasuistik der Leishmaniosis cutis.

40jähr. Frau, welche sich am 18. Juli 1927 in Merw an der persischen Grenze anstecken konnte und 6—7 Tage später auf dem Heimwege nach Rußland an Leishmaniosis erkrankte.

Aljawdin-Moskau: Zur Kasuistik der Porokeratosis Mibelli.

23jähr. Mann mit typischen Erscheinungen von Porokeratosis Mibelli nicht nur auf der Haut, sondern auch auf der Zunge. A. Jordan-Moskau.

Venerologia und Dermatologia (Moskau)

1929, Nr. 2

Chassin-Tomsk: Zur Klinik und Pathogenese der gummösen Affektionen der Urethra.

Die gummösen, primär in der Urethra entstehenden Prozesse sind selten und oft schwer zu diagnostizieren. Verf. sah drei derartige Fälle. Sie täuschen nicht selten durch die eitrige Absonderung und das Gefühl des Brennens eine akute Blennorrhoe vor. Die Blennorrhoe entwickelt einen Locus minoris resistentiae für die Entstehung eines spezifischen Infiltrats. Bei allen sich länger hinziehenden, keine Gonokokken im Sekret enthaltenden und jeder Behandlung trotzenden Urethritiden muß an eine syphilitische Affektion gedacht werden.

Stutz-Katz-Irkutsk: Zur Frage der Salvarsanexantheme.

Verf. berichtet über fünf Beobachtungen von Exanthemen nach teils reiner Salvarsanbehandlung teils kombinierter Behandlung.

Kessel-Charkow: Vergleichende Untersuchungen über die Häufigkeit des Auftretens von Nebenerscheinungen nach russischen und deutschen Salvarsanpräparaten.

Die Nebenerscheinungen treten nach deutschen und russischen Salvarsanpräparaten ungefähr gleich selten auf, nach letzteren sogar etwas seltener.

Lurje, A., u. A. Rabinowitsch-Kiew: Die Trichophytia capillitii bei Erwachsenen nach den Ergebnissen des Kiewschen Dispansärs für Favuskranke in der Zeit von 1924—1927.

Die Ansicht, daß die Trichophytie bei Erwachsenen selten vorkommt, ist falsch, da die Verff. 193 derartige Fälle beobachten konnten, von denen 163 Frauen und 30 Männer betrafen.

Digitized by Google

Maschkilleison u. Jukeliss-Moskau: Zur Geschichte, Klinik und pathologischen Anatomie der sogenannten Neurodermitis circumscripta (Lichen chr. Vidal; Prurit circonscrit avec lichenification Brocq).

Verff. erkennen die Notwendigkeit der Absonderung der zirkumskripten Neurodermitis von einem Eczema chr. an, weil 1. das intrazelluläre Ödem im Rete Malpighii viel stärker ausgesprochen ist; 2. die Spongiose nicht das Anfangsstadium der Entwicklung überschreitet und 3. die intraepithelialen sogenannten Ekzembläschen fehlen.

Tarsis-Odessa: Zur Frage der Elephantiasis vulvae und des „Esthiomène".

Verf. berichtet über vier Fälle von Elephantiasis vulvae, von denen drei mit Esthiomène kombiniert waren. Alle waren Syphilitikerinnen.

Epstein, G.-Leningrad: Pyoklastin bei der Gonorrhoetherapie.

Verf. konnte durch dieses Mittel keine Besserung der Blennorrhoe erzielen.

Tschutschelow-Orel: Zusammenhang der gonorrhoischen Iritis mit Erkrankung der Samendrüsen.

Ein 23jähr. Soldat erkrankte gleichzeitig an Iritis blenn. und Entzündung der Samendrüsen. Die Genesung wurde erst durch Diathermie der Samendrüsen erzielt.

Schirwindt, Moskowkin u. A. Alexejewa-Moskau: Ergebnisse der Anwendung der WR, der Präzipitations- und Kolloidreaktionen bei Untersuchung der Liquoruntersuchung bei Syphilitikern.

Die Untersuchung des Liquors in etwa 100 Fällen ergab typische Kurven der Goldsolreaktion bei organischen Erkrankungen des Zentralnervensystems von syphilitischem Charakter. Die Goldsol- und übrigen kolloiden Reaktionen erwiesen sich bei Lues II, III und Lues latens empfindlicher und dem klinischen Befunde entsprechender als die WR. Parallele Untersuchungen des Liquors im sekundären, tertiären und latenten Stadium mit der WR und den kolloiden Reaktionen sind für die Prognose der Syphilis notwendig, da die alleinige Untersuchung auf die WR nicht genügt. Die MTR und die SGR sind bei der Liquoruntersuchung fast identisch mit der WR. Die kolloiden Reaktionen (Goldsol-, Mastix-, Paraffinreaktion Kafka) sind fast gleichwertig. Von den Globulinreaktionen ist die Pandysche Reaktion sehr empfindlich, aber oft nicht spezifisch, wogegen die Weichbrodtsche Sublimatreaktion sich bei Syphilis mehr spezifisch erweist.

Iljina, Poroikowa u. Michalewskaja-Moskau: Die Goldsolreaktion in der Theorie und Praxis.

Trotz mancher Mängel kommt der Goldsolreaktion besonders bei Verdacht auf Lues des Zentralnervensystems eine große praktische Bedeutung zu.

Kuschelewski-Moskau: Zur Frage der Gonorrhoe bei den Mädchen.

Gleich der Blennorrhoe der Erwachsenen ist auch diejenige im Kindesalter bei Mädchen nach dem Welt- und Bürgerkrieg sehr angestiegen. Im Durchschnitt kommt sie in den Kinderkrippen zu 2,3%, in den Kindergärten zu 4,3% und in den unteren Klassen der Schule zu 4,2% vor. Es muß dagegen nicht nur individuell, sondern auch allgemein prophylaktisch vorgegangen werden.

Klebanow-Smolensk: Einige Bemerkungen zur persönlichen Prophylaxe gegen Geschlechtskrankheiten.

Das Smolensker Nachtasyl wurde im Jahre 1927/1928 von 445 Männern und 2 Frauen aufgesucht; 76.2% aller Konsultationen fanden in den ersten 2 Stunden nach dem Geschlechtsakt statt. An Blennorrhoe erkrankten bloß zwei Personen.

Lass-Odessa: Die Therapie der Syphilis congenita.

Übersichtsreferat.

Gudelis-Moskau: Das fettsaure Kupfer zur Behandlung des Ulcus molle.

Günstige Erfolge dank 5—10%iger Salbe aus fettsaurem Kupfer bei weichem Schanker.

1929, Nr. 3/4

Per-Moskau: Zur Lehre der seltenen klinischen Formen der Lues pigmentosa (Syphilis nigricans A. Fournier).

Verf. berichtet über einen seltenen Fall von gigantischer papulo-tuberkulöser Syphilis mit eigenartiger Hyperchromie der Haut bei einem 53jähr. dementen Alkoholiker. Die Erkrankung hatte sich angeblich im Laufe von 4 Monaten in Gestalt zahlreicher flacher oder erhabener Infiltrate auf der Haut des Körpers entwickelt, wobei dieselben von hellbrauner, dunkelbrauner, ja sogar grauviolett-schwarzer Färbung waren. Außerdem fand sich eine Narbe nach Syphilis corymbiformis und eine Paralyse des linken

Digitized by Google

N. peroneus. WR negativ. Reaktion Lange und Goldsol in der Spinalflüssigkeit positiv. Histologisch handelt es sich um ein hämorrhagisches Granulom mit Riesen- und epitheloiden Zellen. Unter kombinierter Bijochinol-Neosalvarsanbehandlung gingen die papulotuberkulösen Gebilde zurück, aber die Hyperpigmentationen blieben.

Berson u. Klebanow-Smolensk: Das russische Salvarsan und die Nebenerscheinungen nach demselben nach den Ergebnissen der Smolensker Hautklinik für die Zeit von 1923—1928.

Die Verff. wandten das russische Neosalvarsanpräparat, genannt Novosalvarsan, bei 677 stationären Kranken 2945 mal an. Sie beobachteten bloß in 16 Fällen leichte Dermatitis, in 33 Fällen geringe Temperatursteigerungen und im übrigen unbedeutende Nebenerscheinungen. Das Novosalvarsan ist daher imstande, die ausländischen Neosalvarsanpräparate völlig zu ersetzen.

Archangelskij, S.-Iwanowo-Wossnesensk: Vier Fälle von Darierscher Krankheit.

Beschreibung von vier Fällen von Morbus Darier in einer Familie (zwei Schwestern, ein Bruder und ein Neffe). Anamnestisch konnte nachgewiesen werden, daß die Krankheit auch sonst in der Familie vorgekommen war, so bei der Großmutter und dem Vater der Geschwister. In zwei der beobachteten Fälle wurde durch Bestrahlung mit der Quarzlampe Heilung bzw. bedeutende Besserung erzielt.

Griff u. Itkin-Leningrad: Die Dermatomykosen und ihre Erreger bei den Kindern in Leningrad.

Es kamen im Leningrader bakteriologischen Pasteurschen Institut 210 Kinder mit Dermatomykosen zur Untersuchung. Die meisten Kinder standen im Alter von 3 bis 7 Jahren, wobei das Verhältnis von Mädchen und Knaben fast das gleiche war. Nach dem 10. Lebensjahre überwiegen die Knaben. Es handelte sich in 157 Fällen um Trichophytie, in 35 um Mikrosporie und in 18 um Favus. In den Trichophytiefällen wurde an erster Stelle das Trichophyton violaceum, an zweiter Stelle das Trichophyton crateriforme gefunden.

Arawiskij-Tomsk: Der Lupus der Schleimhäute.

Klinisch schwierig diagnostizierbarer Fall von Lupus der Schleimhäute des Gaumens und Kehlkopfes, charakterisiert durch Infiltrate und Geschwüre, bei einem 35jähr. Manne mit einem alten, nicht mehr aktiven tuberkulösen Prozeß in der rechten Lunge.

Petscherskij-Moskau: Über nichtgonorrhoische Urethritiden.

In den letzten Jahren wird eine Häufung von Fällen nichtspezifischer Urethritis beobachtet, hervorgerufen größtenteils durch banale, eitererregende Bakterien. Der Verlauf ist im großen und ganzen ein gutartiger. Die Behandlung muß vor allem in einer Hebung der natürlichen Schutzkräfte des Organismus bestehen.

Finkelstein, J., Aristow u. Kasin-Moskau: Weitere Beobachtungen über die beschleunigte Kahnsche Reaktion.

Die Kahnsche Reaktion ist empfindlicher als die SGR und WR und stimmt in 99,3% der Fälle mit den klinischen Befunden überein. Dank der großen Empfindlichkeit dieser Reaktion wie ihrer einfachen Technik und dem schnellen Verlauf derselben verdient sie in die erste Reihe aller Reaktionen gezählt zu werden; aber, um ein richtiges Bild vom Krankheitsfall zu erhalten, müssen immerhin drei Seroreaktionen angestellt werden.

Kljatschkin-Pensa: Geschlechtsleben und Geschlechtskrankheiten unter den Insassen der Besserungsanstalt des Gouvernements Pensa.

Es wurde dank der WR unter 770 Insassen der Anstalt in 12,6% Lues festgestellt. Tripper gaben an gehabt zu haben 11,3%, Ulcus molle 1,3%.

Bogomasow: Hausepidemien von Syphilis im Dorf.

Verf. untersuchte im Tschujewschen Bezirk des Charkower Gouvernements alle Glieder von 50 Familien von Syphilitischen, im ganzen 176 Personen, von denen 120 Erscheinungen von Syph. recens bzw. recidiva aufwiesen.

Nemez-Taschkent: Familiensyphilis in Usbekistan.

Von 400 Gliedern von 90 Familien in Usbekistan konnten 306 untersucht werden, unter denen sich 196, d. h. 64%, Syphilitische befanden; davon hatten 40, d. h. 20,4%, kongenitale und 156, d. h. 79,6%, akquirierte Syphilis. In einem Drittel der Fälle erwies sich bloß ein Familienglied erkrankt, in zwei Drittel der Fälle, d. h. in 62,3%, waren mehrere Familienglieder krank. Die Infektion erfolgte in 36,6% auf geschlechtlichem, in 35,5% auf außergeschlechtlichem Wege, in 22,4% auf unbekannte Weise und in 5,5% durch Vererbung.

A. Jordan-Moskau.

Digitized by Google

Mitteilungen aus der Literatur

Tuberkulose

Hesse-Breslau: Verfahren für die Auswahl von Substanzen zur Chemotherapie der Tuberkulose. (XX. Verhandl. d. Dtsch. Pharm. Ges. 8. Tagg. 12. bis 15. September 1928, Hamburg.) Arch. f. exper. Path. u. Pharm., 1928, Bd. 138, H. 1/4, S. 156.

Auf Grund der Ehrlichschen Arbeitshypothese, daß Substanzen, die auf die Tuberkelbazillen wirken sollen, vorerst an den Keim verankert sein müssen, untersuchte Hesse 224 Farbstoffe aus allen wasserlöslichen Farbgruppen darauf, ob eine gesetzmäßige Beziehung zwischen Anfärbbarkeit der Bazillen und chemischer Struktur des Farbstoffes abzuleiten sei. Während die Untersuchung auf dem Objektträger keine Resultate ergab, fand Verf., daß, wenn man die Bazillen in die Bauchhöhle einer Maus spritzt und in die gleiche Körperhöhle Farbstoffe nachinjiziert, nur basische Stoffe aus der Triphenylmethan- und Thiazinreihe von den Tuberkelbazillen aufgenommen werden. Während nun diese Substanzen im üblichen Desinfektionsversuch in vitro auf die Keime nicht abtötend wirken, konnte Hesse nach der von Wright angegebenen Züchtungsmethode der Tuberkelbazillen im Blute feststellen, daß anorganische Verbindungen aller Metalle und Nichtmetalle das Wachstum der Tuberkelbazillen im Blute nicht beeinflußten und von den organischen Substanzen nur basische Stoffe der Azinreihe wirksam waren. Im Tierversuch konnte gezeigt werden, daß bei einer ganz schwachen Infektion die mit basischen Azinstoffen behandelten Tiere zum größten Teil nicht an einer Tuberkulose erkrankten. A. Perutz-Wien.

Syphilis

Allgemeines und Historisches

Perewodtschikow-Irkutsk: Zur Frage der kombinierten Erkrankung der Burjäten an Syphilis und Tuberkulose. Irkutskij Medicinskij Journal, 1928, Bd. 6, Nr. 4.

Die hebriden Formen von Syphilis und Tuberkulose sind bei den Burjäten verhältnismäßig häufig. Bei der pathologisch-histologischen Untersuchung wurden zweierlei Veränderungen gefunden, einerseits tief gelegene Infiltrate von tuberkulösem Charakter, größtenteils vom Typus eines Skrofuloderms, und mehr oberflächlich gelegene Infiltrate von spezifisch syphilitischem Charakter. In diagnostisch schwierigen Fällen läßt sich die tuberkulöse Natur bei gleichzeitig bestehender Syphilis durch Impfung an Meerschweinchen klarstellen. Hinsichtlich der Behandlung muß eine geringe Besserung der tuberkulösen Erscheinungen dank spezifischer Therapie zugegeben werden. Die bei den Burjäten zur Beobachtung kommenden Fälle von Syphilis und Tuberkulose der Knochen und Gelenke beruhen größtenteils auf Tuberkulose, welche sich zu kongenitaler Syphilis hinzugesellte. A. Jordan-Moskau.

Ustinowskij: Ergebnisse einjähriger Arbeit an der syphilitischen Kinderabteilung. Moskowskij Medicinskij Journal, 1928, Nr. 7.

In der Zeit vom 20. X. 1926 bis 20. X. 1927 ließen sich ambulatorisch am II. Moskauer venerologischen Dispansär 240 syphilitische Frauen und 183 syphilitische Kinder behandeln. Bei der Behandlung der Kinder bediente sich Verf. bald des Schemas von Orel-Winberger, bald von Cassel, bald von Flüsser oder E. Müller, aber nach Buschke-Gumpert in vorsichtiger Weise. Als beste prophylaktische Behandlung ist diejenige der syphilitischen Mutter anzusehen, und wenn diese im Laufe von 3 Jahren vor der Empfängnis sich behandeln ließ und während der Gravidität noch zwei Kuren durchgemacht hat, so behandelte Verf. das gesund geborene Kind nicht, sondern wartete ab. A. Jordan-Moskau.

Pathologie und Klinik

Anserow-Moskau: Zur Klinik der syphilitischen Erkrankungen der Schilddrüse.

Sirota-Shitomir: Zur Lehre von der Syphilis der Schilddrüse. Klinitscheskaja Medicina, 1928, Bd. 6, Nr. 23.

Beide Arbeiten handeln von der Syphilis der Schilddrüse, wobei der erste Verf. sich folgendermaßen äußert: Alle Thyreoiditiden, sowohl akute wie chronische mit

Digitized by Google

unklarer Ätiologie und besonders mit Syphilis in der Anamnese, müssen als syphilisverdächtig angesprochen werden. Eine negative WR schließt die syphilitische Natur der Erkrankung nicht aus. Diejenigen Fälle von Basedowscher Krankheit, welche sich auf Jodgebrauch bessern, sind stets syphilisverdächtig. Die syphilitischen Formen von Basedowismus, besonders bei Männern, sind häufiger, als man denkt. Der zweite Verf. kommt zu folgenden Schlüssen: Eine frühzeitige Diagnose gibt stets die größten und besten Aussichten für den therapeutischen Erfolg, aber sogar in weit vorgeschrittenen Fällen gibt eine rationell durchgeführte Behandlung mit beinahe absoluter Wahrscheinlichkeit einen günstigen Ausgang. Es darf jedoch nicht vergessen werden, daß in einigen Fällen außer der spezifischen Behandlung auch andere therapeutische Methoden angewandt werden müssen, welche eine Aktivierung des Protoplasma begünstigen und die natürlichen Widerstandskräfte des Organismus heben. A. Jordan-Moskau.

Steinitz, H. u. A. Lewin-Berlin: Über chyliformen Aszites bei Leberlues. (Inn. Abt. u. Path. Inst. d. Krankenhauses d. jüdischen Gemeinde.) M. Kl., 1928, Nr. 51, S. 1982.

Reine Formen von chyliformen Ergüssen sind nicht häufig; sie unterscheiden sich von chylösen Ergüssen durch das mikroskopische Bild (Größe der Fetttröpfchen, Fehlen von Fettstäubchen, relativer Reichtum an Zellmaterial) und die Größe des Ätherextraktes (selten über 0,4—0,5%). Als Ursache ergab sich in dem hier beschriebenen Falle bei der Sektion ein solitäres Lebergummi an der Porta hepatis und interstitielle syphilitische Hepatitis; die rechte Nebenniere war durch ein Gummi zerstört. Der chyliforme Erguß kommt nur in einer begrenzten Zahl der Fälle von Lebersyphilis zustande, unbekannt aus welchen Gründen; hier waren vielleicht Zerfallsprodukte der gummösen Bildungen in die Bauchhöhle gelangt. E. Levin-Berlin.

Roger, H., Antonin u. Poinso-Marseille: Les syndromes vasculaires médullaires des vieillards. Ramollissement hémorrhagique d'origine syphilitique (Die Gefäßveränderungen am Rückenmark bei Greisen. Hämorrhagische Erweichung infolge von Syphilis). Gaz. des hôp., 1928, Nr. 102, S. 1809.

Bei einer 61jähr. Kranken mit Aortitis und positiver WR entwickelte sich eine spastische Paraplegie, später Abschwächung der Reflexe; Sensibilitäts- und trophische Störungen. Die Sektion ergab einen hämorrhagischen Herd und eine fast den ganzen Querschnitt des Rückenmarkes betreffende Hämatomyelie von D. IV bis zu D. XII—L. I. Diese spontanen Hämatomyelien sind nicht häufig. Anschließend werden die sonstigen Affektionen, die bei älteren Personen ein gleiches Krankheitsbild geben, hier aber auszuschließen waren, besprochen: Arteriosklerose des Rückenmarkes, Rückenmarkserweichung in ihren verschiedenen, auch oft auf Syphilis beruhenden Formen.

E. Levin-Berlin.

Ätiologie, experimentelle Forschung

Bessemans, A., u. B. de Geest: Contribution à l'étude du Treponema pallidum Aristowsky-Hoeltzer. Caractères culturaux et morphologiques (Beitrag zum Studium des Treponema pallidum Aristowsky-Hoeltzer. Kulturelle und morphologische Charaktere). Compt. rend. Soc. Biol., 1928, Bd. 99, Nr. 37, S. 1877.

Von den von Aristowsky-Hoeltzer aus menschlichen Syphilispapeln erhaltenen Reinkulturen wurden Weiterimpfungen erzielt, am besten auf reinem Pferde- oder Menschenserum unter Zusatz eines Stückchens Niere. Die Kultur konnte dann leicht unterhalten werden auf mit zwei Drittel Bouillon oder Gelatine verdünntem Aszites, auf dessen Grunde sich ein Stückchen frischen Kaninchenhirns oder besser Kaninchenniere befand; die Oberfläche war mit Paraffinum liquidum bedeckt. Die Entwicklung der Spirochäten war hierbei eine reichliche; ihre Morphologie entsprach dem Charakter des Treponema pallidum Noguchi und unterschied sich wesentlich von dem Treponema pallidum menschlicher und tierischer Syphilisläsionen durch Verlängerung, Abschwächung, Abstumpfung der Enden. E. Levin-Berlin.

Schwereschewsky, J.-Berlin: Spirochätenhaltige ulzeropustulöse Veränderungen bei der weißen Maus, hervorgerufen durch Kulturimpfungen. (Dermatol. Univ.-Kl.) D. m. W., 1929, Nr. 1, S. 17.

Mit einem aus menschlichem Syphilismaterial (Papel am Oberschenkel) auf halbstarrem Pferdeserum (D. m. W., 1909) gezüchtetem Spirochätenstamm konnten bei weißen Mäusen an der Impfstelle nach 14—24 Tagen Ulzerationen erzeugt werden, die reichlich Spirochäten enthielten. Der gleiche Stamm rief auch am Kaninchenhoden nach 12 Tagen Erscheinungen hervor. F. Harry-Wiesbaden.

Digitized by Google

Hartoch, O., u. Rothermund, M.-Frankfurt a. M.: Experimentelle Studien mit Syphilis und Rekurrensspirochätose. VII. Untersuchungen über die Sterilisierung mit Salvarsan bei experimenteller Rekurrensinfektion der Mäuse. (Chemother. Forschungsinst. „Georg Speyer-Haus".) D. m. W., 1928, Nr. 51, S. 2136.

Rekurrensinfizierte Mäuse lassen sich durch eine einzige Injektion einer Salvarsandosis, die bedeutend kleiner ist als die Dosis tolerata, sterilisieren. Die sterilisierende Mindestdosis beträgt $^1/_{800}$ g pro 20 g Körpergewicht. Die bei der Prüfung der Sterilisierung durch Organimpfung gewonnenen Ergebnisse stimmen mit den durch die Reinfektion erzielten völlig überein, vorausgesetzt, daß nur solche Rekurrensstämme verwendet werden, die in ihrem biologischen und immunisatorischen Verhalten nicht vom Normaltypus abweichen. F. Harry-Wiesbaden.

Serologie

Sachs, H.-Heidelberg: Über Bedeutung und Bewertung der serologischen Syphilisreaktionen. (Inst. f. exper. Krebsforschg.) D. m. W., 1929, Nr. 1, S. 16.

Erwiderung auf die Ausführungen von Buschke in Nr. 47. In der Hand des geschulten und kritischen Serologen ist die Serodiagnostik eine Untersuchungsmethode, die in außerordentlich hohem Maße charakteristisch für Syphilis arbeitet. Die Prüfung muß mit der WR und mindestens zwei Flockungs- oder Trübungsreaktionen ausgeführt werden. Auf diese Weise ist es möglich, die Grenzen der Sicherheit zu erreichen, denn in der Regel werden unspezifische Reaktionen nur durch die eine oder die andere Methode hervorgerufen. Inwieweit der Pat. von dem Ergebnis der Untersuchung Kenntnis erhält, ist Sache des Arztes. F. Harry-Wiesbaden.

Israelsohn u. Korol: Eine schnelle Reaktion zum Nachweis von Syphilis in 5 Minuten. (Die Methode von Kadisch.) Wratschebnoje Del., 1928, Nr. 23.

Die Kadischsche Methode zeichnet sich durch eine außerordentliche Einfachheit in der Technik aus und kann unbedingt als eine Orientierungsreaktion angesehen werden, da sie bei paralleler Aufstellung mit anderen Reaktionen als ein sehr wertvolles Hilfsmittel zur Diagnose der Syphilis anzusehen ist. A. Jordan-Moskau.

Le Chuiton, F.: Sur la possibilité de faire une échelle syphilimétrique en utilisant la réaction de Meinicke (Über die Möglichkeit einer syphilimetrischen Skala mit Hilfe der Meinickeschen Reaktion). Compt. rend. Soc. Biol., 1928, Bd. 99, Nr. 36, S. 1778.

Eine Skala zur fortlaufenden Verfolgung von Syphilitikern und des Einflusses der Behandlung kann mit der MR erreicht werden, indem man das zu untersuchende Serum in verschiedenem Maße verdünnt. Zu diesen Verdünnungen ist Serum anderer Personen geeignet, das sicher negative WR und MR gibt; im Notfalle kann man auch therapeutische Seren (z. B. Diphtherieserum) nehmen, doch muß man sich auch bei diesen von der negativen Reaktion überzeugen. Auf diese Weise läßt sich die Grenze der positiven Reaktion sehr genau bestimmen, indem man zwischen dem letzten positiven und dem ersten negativen Röhrchen noch eine neue Verdünnung einschiebt.

E. Levin-Berlin.

Mc Intry, C. Mary u. R. L. Gilman-Philadelphia, Pa.: A Clinical Comparison of the Kolmer Modification of the Wassermann Test and the Kahn Precipitation Test in Syphilitic and Nonsyphilitic Cases (Klinischer Vergleich zwischen der Kolmer-Modifikation, der WR und der Kahnschen Präzipitationsprobe bei syphilitischen und nichtsyphilitischen Fällen). Am. J. m. sc., 1928, Bd. 176, Nr. 6, S. 843.

Im ganzen war die Übereinstimmung des serologischen Befundes mit dem klinischen eine größere bei den nichtsyphilitischen als bei den syphilitischen Fällen. Bei den letzteren fanden sich Unstimmigkeiten am seltensten bei Syphilis I und II, am häufigsten bei Syphilis des Zentralnervensystems und späten Hautsyphiliden. Bei den Erkrankungen des Gefäßsystems war die Kahnsche Probe die empfindlichere.

E. Levin-Berlin.

Doctor, R.-Berlin: Untersuchungen über Luesdiagnostik nach dem Guttadiaphotverfahren im Vergleich zur Wassermann- und Meinicke-Reaktion. (Dermatol. Abt. d. Rudolf-Virchow-Krankenhauses.) M. Kl., 1928, Nr. 52, S. 2012.

Das Guttadiaphotverfahren besteht darin, daß man von mit trockener Nadel aus der Vene entnommenem Blute einen Tropfen auf drei mit verschiedenen Farbstoffen getränkte Papierstreifen tropfen läßt. Auf den roten, grünen, blauen Streifen sollen sich dann nach dem Eintrocknen des Blutes, am besten nach 24 Stunden, bestimmte Veränderungen beim Betrachten gegen günstiges Licht nachweisen lassen, die die Diagnose

Digitized by Google

der Syphilis gestatten. Untersuchungen an 80 Fällen von Syphilis verschiedener Stadien sowie syphilisfreier Fälle im Vergleiche mit der WR und MR ergaben zwar bei frischeren Syphilisfällen keine Abweichungen von den anderen Reaktionen, hingegen war die Zahl der positiven Reaktionen bei älterer Syphilis und besonders die der unspezifischen Reaktionen bei Nichtsyphilitikern eine große. Die Reaktion kann daher nicht für die Praxis empfohlen werden; möglicherweise wird es bei weiterer Ausbildung gelingen, mit ihr bei konstitutionellen Krankheiten physikalisch-chemische Blutveränderungen auf einfache Weise sichtbar zu machen. E. Levin-Berlin.

Therapie

Müller-Deham, A.-Wien: Syphilistherapie und die Zunahme der Mesaortitis syphilitica. D. m. W., 1928, Nr. 51, S. 2144.

Die Zunahme der Mesaortitis syphilitica ist vermutlich nur scheinbar; sie ist durch die bessere klinische und pathologisch-anatomische Diagnosenstellung und den Zudrang der Pat. in die Krankenhäuser bedingt. In der überwiegenden Zahl waren die Fälle von Mesaortitis überhaupt nicht oder ganz ungenügend vorbehandelt. Fast durchweg waren keine oder nur geringe Hauterscheinungen vorhanden. Verf. nimmt an, daß die ungenügende Therapie das Auftreten der Mesaortitis begünstigt. Er lehnt jeglichen Zusammenhang zwischen Zunahme der Mesaortitis und intensiver Frühbehandlung bzw. Salvarsanbehandlung ab. F. Harry-Wiesbaden.

Tièche, M.-Zürich: Über die Prognose der Lues, vom Standpunkte der antiluetischen Therapie betrachtet. Schweiz. m. W., 1929, Nr. 2, S. 25.

Auch nachbehandelte Lues kann in einem nicht einmal kleinen Prozentsatz heilen. Nach modernen Grundsätzen gut durchbehandelte Pat. haben fast niemals Nervensyphilis. Auch Schrotsche Kuren beeinflussen die WR. In der Vorsalvarsanära gab nach den Arbeiten von Bruhns und Lumme die reichlichere Zufuhr von Hg keineswegs eine bessere Prognose gegenüber der nur symptomatischen Behandlung. In der Salvarsanära dann gute Prognose bei Abortivbehandlung. Bei schon positiver WR konnte zusammenfassend festgestellt werden, daß etwa 20% nach mehr oder weniger intensiver Behandlung WR-Rezidive aufwiesen. Sicher ist, daß auch die WR-positiven Frühfälle und späten Frühfälle prognostisch günstiger sind wie alle später zur Behandlung kommenden Fälle. Eine Über-Salvarsantherapie aber begünstigt Paralyse. Syphilitiker mit ulzerogummösen Prozessen neigen nicht zu Neurolues, sie sollen auch nicht intermittierend behandelt werden. Über die Wismuttherapie kann noch nichts ausgesagt werden. Die Malariatherapie der Paralyse ist im Frühstadium aussichtsreich. Schlußfolgerung: Je mehr Ärzten die Frühdiagnose gelingt, je mehr Syphilisfälle werden ausgelöscht; je später und je nachlässiger diagnostiziert wird, desto ungünstiger gestaltet sich die Diagnose.
Ortmann-Magdeburg.

Schumacher, J.-Berlin: Eine neue histochemische Methode zur biologischen Untersuchung des Salvarsans und verwandter Arsenobenzolderivate. Zschr. exper. Med., Bd. 63, H. 5/6, S. 804.

Der Verf. wahrt seine Priorität bezüglich des Nachweises und der Umwandlung des Salvarsans in vivo gegenüber v. Jancsó, dessen auf der Reduktion einer ammoniakalischen Silbernitratlösung durch das in den Geweben vital fixierte Salvarsan beruhendes Verfahren von ihm schon vor Jahren angegeben worden sei. O. Grütz-Elberfeld.

Guth, A.-Zürich: Hämorrhagische Nebenwirkungen nach Salvarsan-Injektionen. Schweiz. m. W., 1928, Nr. 52, S. 1289.

Der Pat. litt schon vor Beginn der Behandlung an Kopfnackenschmerzen und wiederholtem Erbrechen. In den Jahren 1924—1927 wurden 7 kombinierte Salvarsan-Wismutkuren infolge serologischer und Neurorezidive erforderlich, die auch gut vertragen wurden, nur wurde die Nausea von der 4. Kur an immer quälender, wich aber bei Übergang von Neosalvarsan auf Neosilbersalvarsan. Bei der letzten Kur — Pat. erhielt immer zusammen Neosilbersalvarsan 0,45 und Wismut — lösten die Injektionen stets Nausea, Crise nitritoide und Fiebergefühle aus. Nach der 4. Injektion 1½ Stunden später Blutungen aus Mund und Rachen, die die ganze Nacht anhielten. Pat. zeigte am folgenden Tage blutendes Zahnfleisch, blauschwarze Blutblasen an Ober- und Unterlippe, Zungenrücken und -unterfläche, Gaumen und Wangenschleimhaut; Temperatur normal; Allgemeinbefinden gut, kein Nasenbluten, keine Diarrhoen, Urin frei von Eiweiß. Mundspülen mit Koagulenlösung und Koagulenmundtupfer, Natriumthiosulfat 9,3 in 3 ccm intravenös gegeben, nützten nur vorübergehend. Weiter schwächende Blutverluste, kleiner Puls; es tritt eine Purpura an den Handgelenken, an Rumpf und Beinen auf.

Digitized by Google

Verblutungs- und Erstickungsgefahr bei Zunahme der Blutblasen in den oberen Luftwegen veranlassen Aufnahme in die Klinik. Nach Natriumthiosulfat 10%ig, einmal 10 ccm intravenös, Gurgeln mit Ka permang. und Wasserstoffsuperoxyd rasche Reinigung der blutig-blasigen Mundstellen ohne Epithelverlust und Stehen der Blutungen, so daß Pat. nach 4 Tagen entlassen werden kann. F. Juliusberg-Braunschweig.

Obermayer, M.-Graz: Die klinische Bedeutung des Myosalvarsans. W. kl. W., 1928, Nr. 50, S. 1714.

Das Myosalvarsan ist zu begrüßen, weil es gewisse Kontraindikationen gegen die intravenöse Zufuhr gibt, und zwar a) technische, d. h. schlechte Venen bei fettleibigen Personen und Kindern, jedoch soll Myosalvarsan nicht aus bloßer technischer Bequemlichkeit gegeben werden, weil wir auf die schlagartige Wirkung in der Frühperiode nicht verzichten wollen; b) medizinische Kontraindikation (gegen intravenöse Injektion): da wo der Ictus therapeuticus kontraindiziert erscheint: Lues der Gefäße, Arteriosklerose, Herzfehler, Aortensyphilis. Auch bei Metalues kann höhere Dosierung von Neosalvarsan schaden: bei Paralyse sowohl, wie bei Tabes und auch beginnender Atrophia nervi optici. Dosis des Myosalvarsans: in toto 5 g bei Erwachsenen, bei Kindern 1,0—2,5. Aber auch Myosalvarsan ist in bezug auf toxische Erscheinungen durchaus nicht ungefährlich, was an der Hand von Krankengeschichten dargetan wird: Kopfschmerzen, Dermatiden und 1 Todesfall infolge Hirnödem. — Lokale Beschwerden gering. Fazit: Myosalvarsan ist sowohl bezüglich des Heileffektes als auch der toxischen Komponente den anderen Salvarsanpräparaten gleichzustellen. Ortmann-Magdeburg.

Sézary, A., u. A. Barbé: Résultats cliniques et biologiques de la stovarsolthérapie dans 125 cas de paralysie générale (Klinische und biologische Resultate der Stovarsoltherapie in 125 Fällen von allgemeiner Paralyse). Presse méd., 1929, Nr. 1, S. 1.

Die Stovarsoltherapie bei Paralyse ist eine einfache, gefahrlose Methode; Besserung in 68% bzw. 58% und 26% der Fälle im Stadium der Erregung, Verminderung des Intellekts bzw. kompletter Demenz. Im Liquor cerebrospinalis wird die WR verändert in 34% der Fälle, die Leukozythose verringert in 73% und die Hyperalbuminose in 47%. Sehr selten jedoch wird der Liquor völlig normal. Die biologischen Veränderungen haben jedoch keine konstanten Beziehungen zur klinischen Besserung.

D. Abel-Lörrach.

Hetagurow-Leningrad: Die Wirkung des Bismutum subnitricum auf die syphilitischen Erscheinungen. Wratschebnoje Delo, 1928, Nr. 24.

Verf. erzielte mit einer Emulsion von salpetersaurem Wismut (20%ig) bei Syphilis sehr gute Resultate, welche den mit den übrigen Bismutpräparaten erzielten nicht nachstanden. Das Präparat verdient durch seine Billigkeit Beachtung.

A. Jordan-Moskau.

Mayr, J. K.-München: Zur Pathogenese der Impfmalaria. (Kl. u. Polikl. f. Haut- u. Geschlechtskrkh. d. Univ.) M. m. W., 1928, Nr. 52, S. 2208.

Verf. hat im Versuch nachgewiesen, daß Impfmalaria bereits 1 Stunde nach erfolgter Impfung von dem Kranken durch intravenöse Blutüberimpfung (5 ccm) übertragen werden kann. Bei einer Überimpfung vom Kranken Nr. 1 auf Nr. 2, von Nr. 2 auf Nr. 3 und 4 und von Nr. 3 auf Nr. 5 gingen sämtliche Fälle an trotz der schließlich minimalen Mengen des ursprünglichen Impfblutes. In etwa 6 von 12 Fällen fiel auf, daß bei den Nachgeimpften die Malariaanfälle früher auftraten als beim Erstinfizierten (bis zu 4 Tagen Zwischenraum). In anderen Fällen war die Inkubationszeit wesentlich verlängert. Plasmodien konnten nur unmittelbar vor dem ersten Anfall nachgewiesen werden. Weitere Versuche über die Empfindlichkeit der Plasmodien gegenüber den in der Praxis verwendeten Injektionsflüssigkeiten ergaben, daß in 3 von 5 Fällen eine Impfmalaria festgestellt wurde, nachdem eine mit Malariablut gefüllte Spritze sofort leergespritzt, alsdann mit Alkohol und Aqu. dest. durchgespritzt und dann wieder mit 10%igen Lösungen von Natr. salicyl. und Natr. brom. sowie Strontiuran gefüllt worden war, was dann injiziert wurde. Ähnliches wurde bei einem Versuch mit Neosalvarsan gesehen. H. Th. Hinrichs-Halberstadt.

Nachdruck (auch des Abschnittes „Tagesg. Nachr.") ist ohne Genehmigung des Verlegers nicht erlaubt

Verantwortlich für die Redaktion: für Originalabhandlungen und T.N.: Prof. Dr. J. H. Rille, Leipzig, Johannisplatz 1. Für den Referatenteil: Dr. Fritz Callomon, Dessau

Digitized by Google

Dermatologische Wochenschrift

Nr. 38 (Bd. 89) 21. September 1929

Schizosaccharomycosis pompholiciformis

Zur Ätiologie und Pathogenese der „dysidrosiformen" palmaren und plantaren Mykosen

(Vorläufige Mitteilung)

Von

Dr. T. Benedek in Leipzig

Die systematische Untersuchung in mykologischer, histologischer, immunbiologischer und therapeutischer Hinsicht von 22 Fällen von palmaren und plantaren, „dysidrosiformen" Mykosen hat in jeder Weise so eindeutige und konstante Ergebnisse geliefert, daß deren Mitteilung im wesentlichen schon jetzt als begründet erscheint.

Unter den untersuchten 22 Fällen waren befallen: 1. nur die Palmae sechsmal; 2. nur die Plantae sechsmal; 3. Palmae und Plantae zehnmal.

Im Ausstrich des Inhaltes der klassischen, subkornealen Bläschen von Handtellern und Fußsohlen konnte der Schizosaccharomyces hominis in fünf Fällen in vegetativer Form dargestellt werden.

Kulturell konnte der Schizos. homin. aus dem Inhalt subkornealer Bläschen der Palmae und Plantae konstant und in Reinzucht ohne Beteiligung irgend eines anderen Pilzes, im flüssigen Nährmedium (5%ige Glukosebouillon, p_H 7,2), und vorwiegend in „Blutform" desselben gezüchtet werden. In zwei Fällen gelang es bei frischer, subkornealer Bläschenaussaat den Schizos. homin. zu gleicher Zeit aus dem Bläscheninhalt und aus dem strömenden Blute herauszuzüchten.

Histologisch zeigten die subkornealen Bläschen in Serienschnitten gar keine Beziehung zum Schweißdrüsenapparat.

Immunbiologisch reagierten sämtliche Fälle auf eine intrakutane Injektion von einer Spalthefevollvakzine — neben einer ständigen, zumeist heftigen, schmerzhaften Lokalreaktion — im Sinne einer sehr auffallenden und deutlichen, allergischen Herdreaktion. Die Bläschenefflorescenzen sind nämlich — innerhalb 24—48 Stunden nach der intrakutanen Injektion — ganz plötzlich zurückgegangen, eingetrocknet, wodurch der durch die Spalthefe bedingte Anteil der Affektion zur Abheilung kam. Die intrakutane Anwendung einer Spalthefevollvakzine ist therapeutisch die Methode der Wahl. Zugleich ist diese Affektion die erste Form der Spalthefemykosen, in der die spezifische Wirkung einer Spalthefevollvakzine therapeutisch unverkennbar ist. Ebenso reagierten sämtliche Fälle auf eine intrakutane Injektion von Trichophytin Höchst 1:50 negativ.

Digitized by Google

Während es aus dem Inhalt subkornealer Bläschen der Palmae und der Plantae konstant und ausschließlich nur den Schizos. homin. im Ausstrich in vegetativer Form darzustellen bzw. kulturell zu züchten gelang, zeigten in elf Fällen Bläschendeckel und umliegende Hautschuppen der Plantae, aber nur dieser, mikroskopisch sehr reichlich verzweigte Myzelien, kulturell einmal Tr. gypseum asteroides (Tierimpfung!), in den übrigen Fällen ständig den KAUFMANN-WOLFFschen Pilz. In den Bläschendeckeln und Hautschüppchen der Palmae konnten Hyphenpilze weder mikroskopisch gefunden, noch kulturell gezüchtet werden.

Mykologisch kann man daher zwei Formen des Pompholyx HUTCHINSON — im Grunde genommen handelt es sich um dieses alte viel umstrittene Krankheitsbild — unterscheiden:

1. Solche Fälle der Affektion, aus deren Blaseninhalt im Ausstrich in vegetativer Form, bzw. kulturell nur der Schizos. homin. allein darzustellen, bzw. zu züchten ist. Bläschendeckel sowohl als auch Hautschüppchen sind dagegen von Hyphomyzeten mikroskopisch und kulturell frei; hier handelt es sich also um eine einfache Infektion durch den Schizos. homin. Hierher gehören sechsmal die Palmae, fünfmal die Plantae der untersuchten Fälle.

2. Solche Fälle, in welchen aus dem subkornealen Blaseninhalt — im Ausstrich oder kulturell bzw. auf beiderlei Art — der Schizos. homin., aus Blasendeckel und Schüppchen aber auch noch ein Hyphomyzet mikroskopisch zu sehen, kulturell zu züchten ist. Hierbei handelt es sich daher um eine synergetische Doppelinfektion: die primäre dabei ist stets die Spalthefemykose, die sekundäre die Aufpfropfung einer Hyphomykose.

Die im Zusammenhang mit dem Pompholix HUTCHINSON der Plantae beobachtete oder ganz isoliert an einer oder an beiden Palmae auftretende „Dysidrosis lamellosa sicca" ist ebenfalls durch den Schizos. homin. und — allein durch diesen — bedingt: aus Schüppchen ließ sich die Spalthefe züchten, aber keine Hyphomyzeten. Hier zeigte sich auch eine ungewöhnlich scharfe, allergische Herdreaktion neben einer starken Lokalreaktion auf Spalthefevollvakzine.

Die vorgebrachten Tatsachen lassen folgende ätiologische und pathogenetische Schlüsse zu:

Der Pompholyx HUTCHINSON — die durch das subkorneale, sagokornartige Bläschen charakterisierten Mykosen der Palmae und Plantae — entsteht als eine einfache Infektion ausschließlich von innen nach außen auf hämatogen-infektiösem Wege durch die eruptive Aussaat des Schizos. homin. und deren Toxine in Palmae und Plantae. In diesem Sinne ist er ein Mykid und ist mit dem anderen Spalthefemykid (Pityriasis rosea) in Parallele zu setzen. Das Besondere bildet hier lediglich die Form der Primäreffloreszenz (sagokornartiges, subkorneales Bläschen) bzw. die Eigenart der Lokalisation (Palmae und Plantae). An der durch den voraufgegangenen Pompholyx der Plantae und Palmae veränderten Haut kann sich ein Hyphomyzet ansiedeln — aber erst sekundär und stets nur von außen her. So entsteht diese synergetische Doppelinfektion.

Digitized by Google

Die „Dysidrosis lamellosa sicca" ist primär ein allergisches Phänomen mit oder ohne Nachweisbarkeit des Schizos. homin. in den Hautschuppen.

In all diesen Fällen ist der mykotische Primärherd, woraus die Spalthefe in das strömende Blut übertritt und von wo aus zugleich die gesammte Hautdecke allergisiert wird, auf der Kopfhaut in Form einer lokalisierten Spalthefemykose, die in einem jeden der vorstehenden Fälle mit positivem Nachweis der Spalthefe vorhanden war.

In 15 Fällen von Eczema vesiculosum, Dermatitis bullosa, Verbrühung II. Grades konnte bei sorgfältigster Untersuchung im Blaseninhalt weder im Ausstrich noch kulturell der Schizos. homin., noch im Blasendeckel mikroskopisch oder kulturell ein Hyphomyzet nachgewiesen werden. Dabei bestand in allen Fällen eine lokalisierte Spalthefemykose (Pityriasis capitis) mit positivem Nachweis des Schizos. homin. Die vorgenommene Intrakutanprobe mit einer Spalthefevollvakzine ließ auch die Affektion vorstehender Kontrollfälle trotz einer positiven Lokalreaktion ohne jeden therapeutischen Einfluß.

Aus der Universitätshautklinik Kiel (Direktor: Prof. Dr. KLINGMÜLLER)

Ein Fall von 16 Jahre lang erhaltener Salvarsanüberempfindlichkeit

Von

Dr. RICHARD BIRKE

Es handelt sich um einen Patienten, der 1912, 31 Jahre alt, mit einer zunächst seronegativen Lues I in stationäre Behandlung kam. Patient erhielt im November-Dezember 1912 4mal je 0,4 g Altsalvarsan intravenös innerhalb von 20 Tagen. 3 Tage nach der 4. Einspritzung trat ein Salvarsanexanthem mit nachfolgender schwerer Dermatitis auf, die mit Temperaturen bis zu 40°, Hypereosinophilie bis zu 52,5%, positiver Diazoreaktion und geringfügigen Nierenerscheinungen einherging. Die Hauterscheinungen begannen mit einem scharlachähnlichen, kleinfleckigen Erythem der Arme mit Bevorzugung der Streckseiten, das durch rasche Ausdehnung und Verschmelzung zu einer Rötung und ödematösen Schwellung fast der gesamten Körperhaut führte. Schließlich entwickelte sich das Bild einer exfoliativen Dermatitis mit ausgedehnten nässenden Stellen und lamellöser Abhebung der Haut.

Die WR im Serum vor der Behandlung negativ, zeigte 2 Tage nach der 1. Salvarsaneinspritzung eine kleine und nach 7 Tagen eine große Kuppe. Im Verlauf der Dermatitis und 2 Monate danach war die WR negativ. Nach 2 weiteren Monaten, im Mai 1913, erwies sich die WR als einwandfrei positiv. Es wurden dann 2 Quecksilberkuren durchgefürt, 1913: 10% Calomelöl intraglutäal, 1mal 0,2 und 11mal 0,5 ccm, 1914: 1mal 0,2 und 5mal 0,5. Die WR im Blut, die nach der 1. Calomelkur negativ geworden war, ergab vor der 2. Kur wieder positives Ergebnis. Als sich Patient im April 1915 noch einmal vorstellte, zeigte er keine sichtbaren Symptome, die WR war positiv.

Im Dezember 1928 wurde der nunmehr 47jähr. Patient wegen Tobsuchtsanfalls der Kieler Nervenklinik überwiesen, wo man die Diagnose progressive Paralyse stellte (psychische Erscheinungen, stark positiver Liquorbefund mit positiver WR, WR im Serum positiv). Es wurde eine Malariakur eingeleitet, Chinin beseitigte das Fieber nicht ganz und Patient erhielt am 22. I. 1929 Neosalvarsan 0,39 g intravenös. Nach 2 Tagen zeigte sich ein Exanthem, das bald in eine allgemeine Dermatitis überging, im Blutbild vom 24. I. 8% Eosinophilie, ziemlich ausgedehnte exfoliative Dermatitis mit

Digitized by Google

Ödem, Exsudation und lamellöse Schuppung; überhaupt war der ganze Verlauf dem ersten Mal sehr ähnlich. Am 17. II. erfolgte Exitus, die Dermatitis war nicht abgeklungen, sondern noch weiter fortgeschritten, schließlich ähnlich wie Pemphigus foliaceus aussehend. Eingehende Untersuchungen konnten nicht vorgenommen werden.

Daß ein Patient, der nach 1,6 g Altsalvarsan mit einer Dermatitis reagiert, noch nach 16 Jahren auf eine einzige Einspritzung von 0,3 g Neosalvarsan ähnlich schwere Erscheinungen bekommt, ist vielleicht nicht so verwunderlich. Es fehlten bisher nur solche langfristige Beobachtungen. Wichtig erscheint eine mehr praktische Folgerung, daß auch bei noch so weit zurückliegenden Überempfindlichkeitsreaktionen durch vorsichtige Dosierung oder Vermeidung des Salvarsans erneute Schädigungen gebannt werden.

Irgend welche Zusammenhänge zwischen Salvarsandermatitis und Metalues im Sinne einer Provokation sind nach unseren heutigen Vorstellungen abzulehnen. Faßt man die erste Dermatitis ähnlich einer Fiebertherapie als unspezifischen Reiz auf, so hat in dem vorliegenden Falle dieser Reiz zusammen mit der milden Salvarsan-Quecksilberbehandlung eine Metalues nicht vermeiden können.

Aus dem Gerichtsärztlichen Institut der Hamburgischen Universität
(Leiter: Prof. Dr. Carl Reuter)

Über den Gonokokkennachweis in gerichtlich-medizinischer Beziehung speziell in Hinsicht auf die Diagnosestellung auf Grund der Untersuchung von Sekretflecken

Von

Dr. Helmut Lorch, Assistenzarzt am Hafenkrankenhaus in Hamburg

Mit 5 Abbildungen im Text

Infolge der starken Verbreitung der Gonorrhoe in allen Schichten der städtischen und ländlichen Bevölkerung tritt diese Erkrankung dem Gerichtsarzt oft und mit wechselndem Aussehen entgegen und kommt nach Kratter und Haberda bei gerichtsärztlicher Begutachtung von Geschlechtsdelikten am häufigsten vor. Bereits 1890 hat Kratter für die forensische Praxis die Forderungen des Nachweises von Gonokokken durch die mikroskopische Untersuchung gestellt, und der mikroskopische Nachweis wurde bald allgemein (Haberda).

Die kulturellen und biologischen Methoden zum Nachweis und zur Differentialdiagnose der Gonokokken bei eitrigen Sekreten aus dem Genitaltrakt und Rektum bei Männern und besonders bei Frauen, wie sie in der klinischen Medizin üblich sind und auch von Lorentz und Delbanco ausgearbeitet wurden, haben in der forensischen Praxis keine allgemeine Anwendung gefunden, da die meisten Gerichtsstellen für diese Methoden nicht die notwendigen Voraussetzungen besitzen.

Das Auftreten und Bestehen einer Gonorrhoe kann zu zivil- und strafrechtlichen Verfahren Veranlassung geben. Die Infektion eines Ehepartners kann zur Scheidung und Schadenersatz führen, und auf Antrag mit Gefängnisstrafe geahndet werden. Ebenso kann eine aufgetretene Gonorrhoe nach erfolgter Beiwohnung zur Aufhebung eines Verlöbnisses und Schadenersatzansprüchen Grund geben. Am häufigsten jedoch sind

Digitized by Google

es Notzuchtsverbrechen und unsittliche Handlungen, die besonders an kleinen Mädchen begangen, eine gerichtsärztliche Untersuchung erforderlich machen, wenn nach dem fraglichen Delikt eitriger Fluor aus den Genitalien sich zeigt. Bei negativem Gonokokkenbefund können vorhandene traumatische Residuen oft den Tatbestand erhärten lassen. Da bei kleinen Mädchen der niederen Volksschichten Vulvitiden sehr häufig sind (Coutagne), so hat erst der sichere Nachweis von Gonokokken entscheidenden Wert und der Fall sollte dann zur Kenntnis der Behörden gebracht werden.

Bei dem tätlichen Versuch, Kinder zu überwältigen, kann durch die traumatischen Einflüsse auf die zarte bloßliegende Schleimhaut der Vagina Ausfluß die Folge sein, der dem gonorrhoischen ähnlich sieht, obgleich der Beschuldigte frei von Gonorrhoe ist (Toulmouche). Auch bei sicher nachgewiesener gonorrhoischer Vulvovaginitis ist bei der Erstattung von Gutachten, ob die vorgefundene Gonorrhoe durch geschlechtliche Übertragung erfolgt ist, nach Lacassagne größte Zurückhaltung geboten.

Die Tatsache recht erheblicher Lebensfähigkeit und Infektiosität der Gonokokken in feuchten Medien ist hier in erster Linie in Betracht zu ziehen. Steinschneider und Schäfer fanden entwicklungs- und züchtungsfähige Gonokokken nach 4 Stunden in sterilem Wasser, und Ipsen erhielt noch nach mehreren Stunden Kulturen von Gonokokken, die aus Eiterflocken, welche in gekochtem Brunnenwasser im Brutschrank gehalten worden waren, gezüchtet wurden. Von Eiter, der auf Schwämmchen im Brutschrank feucht gehalten worden war, gingen noch nach $46^1/_2$ und 62 Stunden Kulturen von Gonokokken auf. Aus Eiterflecken in Wäsche konnten Reinkulturen noch erhalten werden, solange die Masse im Innern noch feucht war; jedoch waren nach $^3/_4$ Stunden keine Resultate mehr erhältlich (Ipsen). Derselbe hat bereits 1894 aus gerichtlichen Objekten erfolgreiche Züchtungen anstellen können.

Thoinot unterscheidet daher 2 Arten der gonorrhoischen Vulvovaginitis, die seltenere von krimineller Übertragung herrührend, die andere äußerst häufige durch akzidentelle extragenitale Übertragung. Gemeinsame Benutzung von Wäsche, Zusammenschlafen mit Erwachsenen, die krank sind, Badewasserinfektionen, diese bezeichnet er als Gonorrhoea insontium. Auch Schmidtmann weist auf die erfolgte epidemische Verbreitung der Gonorrhoe in Pensionaten hin, wobei die Einschleppung auf verschiedene Art und Weise zustande gekommen war. Olivier berichtet über 1 Dutzend Mädchen, das durch den gemeinsamen Gebrauch desselben Schwamms infiziert wurde. Suchard und Haberda berichten über Badewasserinfektionen.

Während bei kleinen Mädchen durch das Bloßliegen der Genitalschleimhaut die Möglichkeit extragenitaler Übertragung eine sehr große ist, so ist eine extragenitale gonorrhoische Infektion beim Manne eine große Seltenheit, was pro foro stets festzustellen ist (Kratter).

Ist bei einem Notzuchtsverbrechen an Erwachsenen, das von mehreren Tätern ausgeführt wurde, eine gonorrhoische Infektion übertragen worden, so kann der Nachweis einer bestehenden Gonorrhoe bei einem der mutmaßlichen Täter zur Identifizierung der Person dienen. Auch ist der Nachweis einer isolierten Rektalgonorrhoe beim Manne ohne das gleich-

Digitized by Google

zeitige Vorhandensein einer gonorrhoischen Genitalerkrankung, evtl. eines gonorrhoischen Prostata- oder Samenblasenabszesses, für die Feststellung passiver Päderastie von großer diagnostischer Wichtigkeit.

Da sich die forensische Diagnose der Gonorrhoe mit der klinischen deckt (Kratter), so ist auch der Gang der Untersuchung ein entsprechender. Bei frischer gonorrhoischer Infektion ist die Diagnose im allgemeinen einfach, da sich bei der akuten Gonorrhoe im Sekret gar keine oder nur eine verschwindend geringe Anzahl Bakterien vorfinden (Koch). Die charakteristische häufchenartige Lagerung der Kokken innerhalb der Leukozyten, ihre typische Form, ihre Größe, die große Menge der mit ihnen angefüllten Leukozyten, und ihre Entfärbbarkeit nach Gram sichern die Diagnose. Ist dieser typische Befund vorhanden, so erübrigt sich eine kulturelle Kontrolle auch in forensischen Fällen (Neisser, Finger, Scholtz, Haberda).

Differentialdiagnostisch kommen in den Sekreten des Genitaltraktus gramnegative Diplokokken vor, die aber stets extrazellulär liegen (Steinschneider und Galewsky), und so läßt sich beim Vorhandensein solcher Diplokokken ohne die typischen Unterscheidungsmerkmale wie intrazelluläre Lagerung und Häufchenbildung eine sichere Diagnose durch das mikroskopische Bild nicht stellen. Ein ebenfalls gramnegativer Diplokokkus ist der Erreger der epidemischen Meningitis, der Meningococcus cerebrospinalis (Weichselbaum), dessen Unterscheidung gegen die Gonokokken im mikroskopischen Bild infolge seiner ebenfalls intrazellulären Lagerung mit Häufchenbildung und Kaffeebohnenform nicht möglich ist. Derselbe konnte bereits von K. Reuter in einem Fall von Periorchitis purulenta und von Schottmüller bei einer Epididymitis als Komplikation einer Meningitis epidemica, und ebenso von Pick bei einer Samenblaseninfektion mit Meningokokken, in Beziehung zu dem Sekret des Genitaltrakts gebracht werden. Das klinische Bild ist hierbei differentialdiagnostisch von ausschlaggebender Bedeutung.

Der mikroskopische Gonokokkennachweis erfolgt durch Ausstreichen und Färben des Genitalsekrets, in chronischen Fällen der Filamente und des Sekrets der Prostata. Das alleinige Vorhandensein von Filamenten beweist nicht, daß eine gonorrhoische Infektion bestanden hat, oder daß die betreffende Person noch infektiös ist; der Beweis kann nur durch den Nachweis von Gonokokken erbracht werden.

Bei der Untersuchung von Stupratoren ist des weiteren zu beachten, da die Untersuchung ja in der Regel oft mehrere Tage nach stattgefundenem Stuprum statt hat, daß die Urethra häufig durch die genossene reizlose Gefängniskost sich in einem anderen Zustand als zur Zeit des Stuprums befindet (Puppe). In Fällen, in denen wenig oder gar kein Sekret vorhanden ist, und dadurch der Nachweis möglicherweise sehr spärlich vorhandener Gonokokken nicht möglich ist, durch Einspritzung reizender Flüssigkeiten (Lugolsche Lösung) wie in der klinischen Medizin möglich ist, oder durch Dehnung oder Massage der Harnröhre oder durch parenterale Reizkörperinjektionen (Aolan) einen stärkeren Ausfluß hervorzurufen, ist in der forensischen Praxis nicht statthaft, da eine forensische Beweisführung, die selbst eine Körperverletzung ist, vom Richter nicht zugelassen werden kann (Kratter). Neisser und

Digitized by Google

Ipsen vertreten die Ansicht, daß die mikroskopisch-färberische Untersuchung bei genügend langem und gründlichem Vorgehen stets die Diagnose sichert. Schmidtmann ist ebenfalls der Ansicht, daß der mikroskopische Nachweis der Gonokokken zur Diagnose der gonorrhoischen Natur einer Genitalerkrankung auch in foro ausreichen muß, da selbst große Gerichtsstellen für kulturelle Züchtungen nicht eingerichtet sind, und die Vorschriften der Strafprozeßordnungen über die Aufnahme gerichtsärztlicher Befunde es nicht ohne weiteres ermöglichen, die betreffenden Personen in ein entsprechend eingerichtetes Laboratorium zu bestellen.

Im folgenden sollen die Untersuchungsergebnisse, die im Gerichtsärztlichen Institut der Hamburgischen Universität, in der Anatomie des Hafenkrankenhauses und in der Hamburgischen Seemannsfürsorge erzielt wurden, zusammengestellt werden.

Die Untersuchungen wurden unter folgenden Gesichtspunkten angestellt:

1. geeignete Färbungsmethoden, wie sie in der klinischen Medizin angewandt werden, auf ihre Brauchbarkeit für den gerichtlich-medizinischen Gonokokkennachweis an frischem Material zu prüfen;

2. aus Sekretflecken jüngeren und älteren Datums Gonokokken durch Färbung nachzuweisen. Kulturelle Züchtungen wurden aus oben angeführten Gründen außer acht gelassen.

Von den in der klinischen Medizin in Gebrauch stehenden mono- und polychromatischen Färbungen ist die von Neisser angegebene Färbung mit dem Löfflerschen Methylenblau zur Diagnose der Gonorrhoe allgemein im Gebrauch. Der an der Luft oder durch gelindes Erwärmen über der Flamme fixierte Ausstrich wird ungefähr eine Minute mit der Farblösung, die am besten aufgetropft wird, gefärbt, dann mit Wasser abgespült, getrocknet, und mit Ölimmersion untersucht. Die Gonokokken sind tiefschwarzblau. Die Methode ist, wie wir uns an zahlreichen Präparaten überzeugen konnten, rasch und einfach in der Handhabung, doch differentialdiagnostisch für den Gerichtsarzt unzureichend, da alle Bakterien dieselbe Färbung annehmen.

Kratter, Schmidtmann, Ipsen, Haberda, Neisser fordern daher das Verhalten der Gonokokken zur Gramfärbung. Jadassohn gibt hierzu folgende Vorschrift: Der fixierte Ausstrich wird mit Gentianaviolett eine Minute gefärbt, abgießen der Farblösung (Mulzer empfiehlt das Absaugen der Farblösung mittels Fließpapier), zufügen von Lugolscher Lösung eine halbe bis eine Minute, abgießen derselben. Hierauf wird das Präparat in absolutem Alkohol so lange entfärbt, bis keine Farbwolken mehr abgegeben werden. Hierauf abspülen mit Wasser, trocknen.

Zur Nachfärbung kann verdünntes Fuchsin (Lipschütz), verdünnte Safraninlösung (Galli-Valerio) oder Karbolfuchsin, 1 Tropfen auf 10 Tropfen destillierten Wassers, angewandt werden. Die Gonokokken erscheinen dann blaßrot, während die grampositiven Mikroorganismen ihre blauschwarze Färbung behalten haben (Lipschütz). Bei dieser Färbungsmethode konnten wir in unseren Untersuchungsreihen die allgemein anerkannte elektive Bedeutung dieses Vorgehens bestätigen, jedoch ist es ein Nachteil, daß bei der Nachfärbung mit Fuchsin, Safranin, Karbolfuchsin usw. sämtliche Formolelemente mit Ausnahme der grampositiven Bakterien den gleichen Farbton annehmen.

Digitized by Google

Die von Czaplewski angegebene Karbolgentianaviolettlösung hat folgende Zusammensetzung:

gesättigte alkoholische Genitanaviolettlösung . . .	10,0
$2^1/_2$ %ige wäßrige Karbollösung	90,0

Eine monochromatische Färbung, die recht gute Resultate liefert, ist die Methode von Thim. Die von demselben angegebene Farblösung besteht aus einem Teil Karbolgentianaviolett und zwei Teilen Löfflers Methylenblau. Die Lösung ist haltbar und hat durch „Azur"-Wirkung sehr gute färberische Eigenschaften. Der möglichst dünne Ausstrich (Thim, Franck) wird fixiert, 10—15 Sekunden gefärbt, abgespült, getrocknet und mit Ölimmersion untersucht. Die Gonokokken erscheinen tiefblau. Das Protoplasma hat sich durch die Azurwirkung hellviolett gefärbt, die Kerne der Leukozyten haben eine tiefere violette Farbe angenommen. Das Bild ist sehr übersichtlich, und die Gonokokken erscheinen plastisch, auch bei intrazellulärer Lage (Thim, Franck).

Auch diese Färbemethode wurde an einem größeren Material geprüft, und ist für die klinische Diagnose sehr wohl zu verwerten. Für gerichtsärztliche Zwecke ist sie jedoch unzureichend, da sie keine sicheren differentialdiagnostischen Schlüsse zu ziehen erlaubt. Zur mikrophotographischen Darstellung von Gonokokken ist jedoch diese Färbung zu empfehlen, da das Protoplasma deutlich begrenzt erscheint und dadurch genaue Schlüsse auf die Lagerung der Gonokokken zu ziehen erlaubt (K. Reuter).

Um die Gonokokken rascher und sicherer, besonders bei spärlichem Vorhandensein aufzufinden, wurden zahlreiche polychromatische Färbemethoden angegeben, die nur zum Teil in der Praxis Anwendung finden.

Gollasch gibt folgende Färbung an: Vorfärben des fixierten Ausstriches mit Löfflerscher Methylenblaulösung 10 Minuten, ohne abzuspülen zugießen von Fuchsinlösung, hierauf Wasserspülung und Trocknung. Die Gonokokken sind tiefdunkelblau, die Leukozyten rot. Die Methode gibt jedoch wenig klare Bilder und erlaubt keine Differentialdiagnose.

Eine andere Modifikation gibt Galli-Valerio an: Färben mit Löfflers Methylenblaulösung 1 Minute, spülen und trocknen. Hierauf fügt man Safraninlösung 15—20 Sekunden zu, spült und trocknet. (Das Safranin hat folgende Zusammensetzung: Safranin 0,2, Aqua dest. Alkohol abs. āā 10,0).

Die Gonokokken sind blau, die Leukozyten rotviolett, doch ist auch diese Färbung nicht elektiv.

Pick-Jacobsohn empfiehlt folgende Färbung: Konzentrierte Methylenblaulösung 8 Tropfen, Ziehlsche Karbolfuchsinlösung 15 Tropfen auf 30,0 ccm destillierten Wassers. Mit diesem Farbgemisch wird der Ausstrich 1—2 Minuten gefärbt, die Gonokokken sind dunkelblau, das Protoplasma rötlich. Diese Färbung hat, wie wir feststellen konnten, den Vorteil rascher und einfachster Anwendung, da sie nur aus einer Farbmischung besteht, und die Lagerung der Gonokokken zum Protoplasma deutlich erkennbar ist.

Ähnliche Resultate gibt eine von Neisser angegebene Färbung, die folgendermaßen ausgeführt wird: Unter leichtem Erwärmen läßt man ge-

Digitized by Google

sättigte alkoholische Eosinlösung einige Minuten auf den Ausstrich einwirken. Absaugen mit Fließpapier und hierauf zufügen von gesättigter alkoholischer Methylenblaulösung eine viertel Minute, abspülen und trocknen. Die Gonokokken sind tiefblau, die Leukozyten rot.

In der Ausführung einfach ist die von Pappenheim angegebene Färbung mit Methylgrün-Pyronin folgender Zusammensetzung:

Methylgrün (00 cryst.) . . .	0,15
Pyronin	0,25
Alkohol	2,5
Glyzerin	20,0
0,5 %iges Karbolwasser . .	100,0

Die Lösung erhält sich lange unverändert brauchbar (Koch).

Der Ausstrich wird 3—5 Minuten gefärbt, abgespült und getrocknet. Die Gonokokken sind leuchtend rot, die Kerne der Leukozyten blaugrün, das Protoplasma heller grün. Das Bild ist außerordentlich übersichtlich, selbst sehr spärlich vorhandene Gonokokken sind rasch und sicher aufzufinden und in ihrer Lagerung zu erkennen. Koch bezeichnet diese Färbung als das Ideal der Differenzierung der Gonokokken gegenüber den Zellkernen. Die Färbung gibt sehr gute mikrophotographische Bilder, wie die von K. Reuter in Lochtes Handbuch der gerichts- und polizeiärztlichen Technik, S. 23, veröffentlichte Aufnahme zeigt.

Da jedoch alle angeführten Färbemethoden für die Gonokokken nicht spezifisch sind (Tchouitch) und vorgefundene Kokken zur Sicherstellung als Gonokokken noch auf ihr Verhalten zur Färbung nach Gram kontrolliert werden müssen, so versuchte Kindborg durch eine Modifikation der von Lesczynskischen Färbung eine spezifische elektive Darstellung der Gonokokken zu erreichen. Auf den fixierten Ausstrich wird Karbolthioninlösung eine Minute aufgeträufelt, hierauf abgespült und mit Fließpapier abgetupft. Aufträufeln alkoholischer Pikrinsäurelösung eine Minute, Entfernen derselben durch sekundenlanges (5) Zugießen von Alkohol, der nicht absolut zu sein braucht, spülen und trocknen. Die intrazellulären Gonokokken sowie die extrazellulären sind sepiafarben bis schwarzbraun, die Kerne der Leukozyten violettrosa, das Protoplasma hellstrohgelb. (Die angewandten Farblösungen sind von folgender Zusammensetzung: Das Thionin (Grübler) löst sich im Wasserbad zu ungefähr 1 % in 50 %igem Alkohol; 10 ccm dieser gesättigten Lösung werden mit 100 ccm 1 %igen Karbolwassers gemischt. Gesättigte Pikrinsäurelösung wird zu gleichen Teilen mit einer 10 %igen Lösung von Pottasche gemischt). Da sich andere, besonders in den Sekreten des weiblichen Genitaltraktes vorkommende Bakterien im Gegensatz zu den sepiafarbenen Gonokokken rot färben, so empfiehlt Kindborg diese Färbung besonders zur Untersuchung von Frauen.

In Fällen, wo wenig Gonokokken und starke Mischflora vorhanden sind, bietet die Färbung brauchbare Dienste, doch ist sie umständlich und reicht nicht entfernt an die im folgenden von Neisser 1916 angegebene kombinierte Methode heran.

Der Vorgang ist folgender: Der fixierte Ausstrich wird 1—3 Minuten mit Karbolgentianaviolett gefärbt, hierauf wird Lugolsche Lösung 1 bis

Digitized by Google

2 Minuten zugefügt und mit absolutem Alkohol entfärbt. Hierauf wird mit der Pappenheimschen Methylgrün-Pyroninmischung 3—5 Minuten (evtl. unter leichtem Erwärmen Citron) nachgefärbt. Dieser Vorgang ermöglicht an einem einzigen Ausstrich die Vorzüge idealer Kontrastfärbung einerseits und das gleichzeitige Verhalten zur Gramfärbung andererseits zu vereinigen. Die Gonokokken sind rot, alle anderen Bakterien, soweit sie grampositiv sind, schwarzblau; die Leukozytenkerne sind blaugrün, das Protoplasma heller grün.

Wie unsere zahlreichen Untersuchungen ergaben, ist es infolge des Farbenkontrastes in kürzester Zeit ohne Mühe und langes Suchen möglich, auch ganz vereinzelte Gonokokken zu finden und ihre Lagerung innerhalb der Leukozyten genau zu beobachten (Küstner). In den Fällen, wo nur geringes Sekret vorhanden ist, und nur ein Ausstrich gemacht werden kann, ist es auf diese Weise möglich, an einem einzigen Präparat in einem Arbeitsgang, der leichtere und sichere Resultate ergibt, die Frage zu entscheiden, ob intrazelluläre Gonokokken vorhanden sind und dieselben gramnegativ sind.

Für den gerichtlich-medizinischen Gonokokkennachweis ist aus obigen Gründen diese Methode als Färbung der Wahl zu bezeichnen.

Oft wird nun auch dem Gerichtsarzt die Aufgabe gestellt, aus Flecken, die sich in der Wäsche von Stupratoren oder angeblich stuprierten Mädchen finden, Rückschlüsse auf das Vorhandensein einer geschlechtlichen Erkrankung zu ziehen. Solche Untersuchungen werden teils zur Feststellung des Tatbestandes, eines Sittlichkeitsdeliktes, teils zur Ermittlung der Person verlangt (Fränkel). Es handelt sich um die Möglichkeit, aus vorhandenen Sekretflecken, deren Alter sich über Wochen und Monate erstrecken kann, möglicherweise vorhandene Erreger nachzuweisen. Haberda, Ipsen, Kratter, Harnack, Gottschalk geben die Möglichkeit des Nachweises zu. Der Nachweis wird vom Richter meist aus Flecken verlangt, die von kindlichen Vulvovaginitiden herrühren, und Vibert und Bordas fanden dabei die Schwierigkeit, den Gonokokkus von einem andern banalen Mikroorganismus zu unterscheiden. Beim Vorhandensein von Gonokokken äußern sich Dervieux und Leclercq gutachtlich folgendermaßen. Die Gonokokken zeigen an, daß der Eiter wahrscheinlich urethralen oder vaginalen Ursprungs ist.

Haberda, Ipsen und Kratter haben nach Monaten noch Gonokokken aus eingetrockneten Flecken nachgewiesen. Ipsen gelang der Nachweis aus Flecken, die bis zu 10 Jahren alt waren, nach der Methylblaufärbung. Heymann ist an mit Eiter beschmierten Leinenfetzen der Gonokokkennachweis nach Gram 49 Tage später noch gelungen.

Die Flecken, die sich durch ihre grünliche oder gelbliche Färbung von der Wäsche oder sonstigen Geweben abheben, werden, soweit das möglich ist, herausgeschnitten. Um das eingetrocknete Sekret der mikroskopischen Untersuchung zugänglich zu machen, ist es erforderlich, durch geeignete Quellungsmittel eine Wiederherstellung der Eiterkörperchen anzustreben. Haberda, Kratter, Ipsen, Dervieux und Leclercq geben dazu destilliertes Wasser an, doch empfiehlt Ipsen auch auf 100 ccm destillierten Wassers 2 Tropfen konzentrierter Salzsäure zuzusetzen, um eine bessere Quellung zu erzielen. Hilgermann und Loossen empfehlen,

Digitized by Google

Eiterschüppchen abzukratzen, dieselben behufs Quellung auf einen Objektträger zu bringen, auf dem sich ein Tropfen destillierten Wassers befindet, und dann zu verstreichen und zu fixieren.

Unsere zweite Untersuchungsreihe hat sich mit der Nachprüfung obiger Angaben beschäftigt. Es wurden Sekretflecken von einem Alter bis zu einem Jahr untersucht. Wir haben sowohl destilliertes Wasser als auch das von Ipsen angegebene angesäuerte Wasser zur Quellung benutzt, und es erschien uns die letztere Methode geeigneter zu sein, da sich die Leukozyten noch nach mehreren Monaten ganz erstaunlich regenerierten. Die Untersuchung wurde folgendermaßen angestellt: In einem flachen Glasschälchen wurden die herausgeschnittenen Flecken sorgfältig mit angesäuertem destilliertem Wasser im Überschuß bedeckt und ruhig stehen gelassen. Waren die Flecken nur einige Tage oder Wochen alt, so genügte eine Quellungsdauer von 1—3 Stunden, bis sich der Eiterfleck plastisch wiederhergestellt hatte. Mittels ausgeglühter Öse wird das Sekret abgenommen und auf den Objektträger dünn ausgestrichen, der Ausstrich entweder an der Luft getrocknet oder durch leichtes Erwärmen über der Flamme fixiert. Die Ausstriche wurden nach den oben angegebenen Methoden gefärbt.

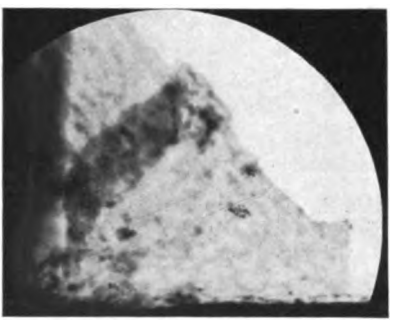

Abb. 1. Sekretfleck auf Kunstseide, 11 Monate alt, Färbung nach Pappenheim. Gonokokkenhaufen intrazellulär. Zeiß-Apochromat 4 mm, Kompensationsokular 2, 40 cm

Bei der Färbung mit Löffler-schem Methylenblau sind die Gonokokken tiefdunkelblau, die noch nach Wochen und Monaten verhältnismäßig gut erhaltenen Leukozyten in ihrem Kern tiefblau. Das Protoplasma ist nach einigen Tagen und Wochen durch Quellung noch wiederherstellungsfähig, doch blasser gefärbt wie in frischen Ausstrichen. Im ganzen erscheinen die Leukozyten etwas mehr oder weniger geschrumpft; aber ihr Verhalten zur Färbung ist nicht wesentlich verändert (Ipsen).

Ist der Ausstrich einem Fleck größeren Volumens entnommen, so ist die Veränderung der Leukozyten durch Schrumpfung und Zerfall erheblich geringer als bei kleinen dünnen Flecken (Haberda). Auch lassen sich in solchen dünnen Sekretflecken Gonokokken manchmal nicht mehr nachweisen, obgleich im frischen Kontrollpräparat Gonokokken sicher vorhanden waren (Haberda). Diese Befunde konnten durch unsere Untersuchungen im großen und ganzen bestätigt werden.

Die Färbemethode nach Thim gibt auch bei Ausstrichen aus Flecken übersichtliche Bilder, und wir benutzten diese Färbung zur mikrophotographischen Darstellung eines Ausstriches von einem 6 Monate alten Fleck (Abb. 1), wobei sich die intrazelluläre Lagerung der Gonokokken im Protoplasma deutlich hervorhob infolge der deutlich sichtbaren Zellbegrenzung.

Ausschlaggebend ist auch bei dem Nachweis von Gonokokken aus Flecken das Verhalten derselben zur Gramfärbung (Haberda, Ipsen,

Digitized by Google

KRATTER). Die Gonokokken sind noch nach Monaten und Jahren gramnegativ (IPSEN), auch besteht kein prinzipieller Unterschied zwischen der Färbbarkeit von Sekretausstrichen, aus Flecken und von frischem Material. Bei richtiger Quellung läßt sich fast stets das Verhalten der Gonokokken in ihrer Lagerung im Protoplasma feststellen.

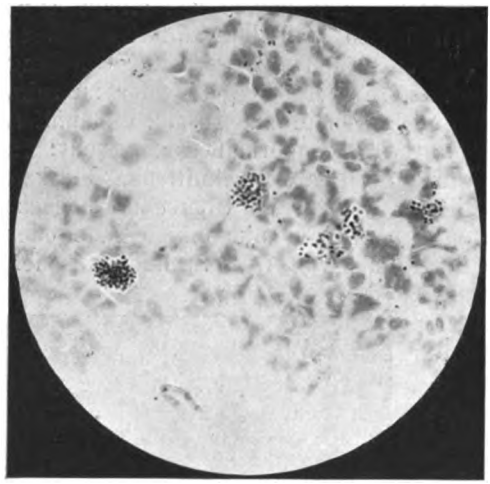

Abb. 2. Sekretfleck mazeriert, 3 Wochen alt, Färbung nach PAPPENHEIM. Zeiß-Apochromat 2 mm, Kompensationsokular 2, 50 cm

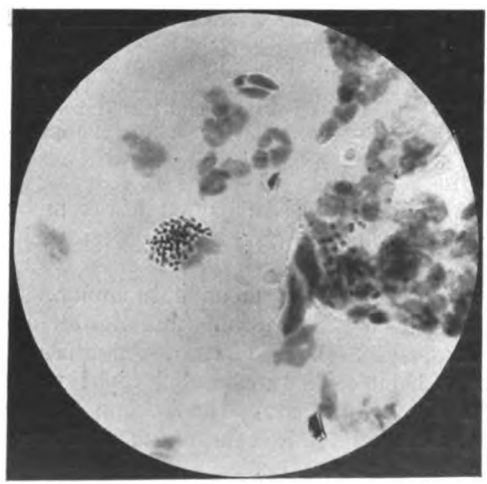

Abb. 3. Sekretfleck mazeriert, $9^1/_2$ Monate alt, Färbung nach PAPPENHEIM. Zeiß-Apochromat 2 mm, Kompensationsokular 2, 60 cm

Aus unseren Präparaten, die bis zu $9^1/_2$ Monate alt waren, und die einer Quellungsdauer bis zu 12 Stunden unterworfen wurden, ließen sich Ausstriche gewinnen, bei denen mit den besprochenen Färbemethoden nach THIM, PICK-JAKOBSOHN, PAPPENHEIM, KINDBORG und der GRAMschen Färbung sowohl als auch mit der von NEISSER modifizierten GRAM-PAPPENHEIM-Methode einwandfrei Gonokokken nach ihrem Verhalten zur Gramfärbung und intrazellulärer häufchenartiger Lagerung im Protoplasma der Leukozyten nachgewiesen werden konnten.

Die Ergebnisse der Färbung mit dem PAPPENHEIMschen Methylgrün-Pyronin zeigt Abb. 2, wo es sich um den Ausstrich aus einem 3 Wochen alten Sekretfleck handelt. Die Gonokokkenhaufen heben sich bei der Aufnahme deutlich ab, ihre intrazelluläre Lagerung ist erkennbar. Abb. 3 zeigt bei starker Vergrößerung die Verhältnisse bei einem $9^1/_2$ Monate alten Fleckenausstrich. Infolge der weniger intensiven Protoplasmafärbung ist die Begrenzung desselben nicht sehr deutlich. Die häufchenartige Lagerung der Gonokokken jedoch ist sehr deutlich zu erkennen.

Bei voluminösen Flecken, bei denen mehrere Ausstriche erhalten werden konnten, wurden die verschiedenen Färbemethoden angewandt, und hierbei müssen wir auf unsere Schlußfolgerung bei der Untersuchung

Digitized by Google

von frischen Ausstrichen hinweisen, wobei wir mit der kombinierten Gram-Pappenheim-Färbung nach Neisser die besten und einwandfreisten Resultate erzielen konnten. Bei einem Alter der Flecken bis zu einigen Wochen erhielten wir aus voluminösen Sekretflecken bei genügend langer Quellungsdauer Ausstriche, die nach Gram-Pappenheim gefärbt, Bilder ergaben, die sich nur bezüglich einer geringen Schrumpfung der Kerne und des Protoplasmas der Leukozyten von frischen Ausstrichen unterschieden. Die Gonokokken hatten eine blaßrote Farbe angenommen und waren gegenüber dem blaßblaugrünen Zellkern mühelos und aufs deutlichste erkennbar, auch bezüglich ihrer Lagerung im Protoplasma. Der Kern ist von kompakter, das Protoplasma von wabiger Beschaffenheit. Die einzelnen Gonokokken kommen, wie Abb. 4 eines 6 Monate alten Fleckenausstriches zeigt, sehr deutlich und plastisch zur Darstellung. Sie erscheinen wie abgekapselt in den einzelnen Hohlräumen des wabenartigen Protoplasmas. Von einer mehr oder weniger starken Schrumpfung des Kernes als auch des Protoplasmas der Leukozyten abgesehen, die ja teils auch von dem Volumen des Sekretfleckes abhängig gemacht werden kann, ist ein größerer Unterschied zwischen den Ausstrichen von 2 bis 9 Monaten Alter nicht zu konstatieren und in den meisten Fällen die Diagnosestellung auf Gonokokken nach ihrem Verhalten zur Gramfärbung, ihrer intrazellulären häufchenartigen Lagerung und Größe wohl möglich (Ipsen, Kratter, Haberda). In Zweifelsfällen gewährt ein Vergleich mit Testpräparaten bezüglich der Größe und Form große Unterstützung (Lochte).

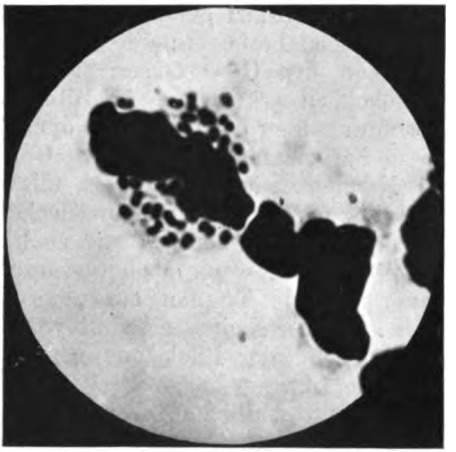

Abb. 4. Sekretfleck mazeriert, 6 Monate alt, Färbung nach Thim. Gonokokken intrazellulär. Zeiß-Apochromat 2 mm, Homal 4, 50 cm

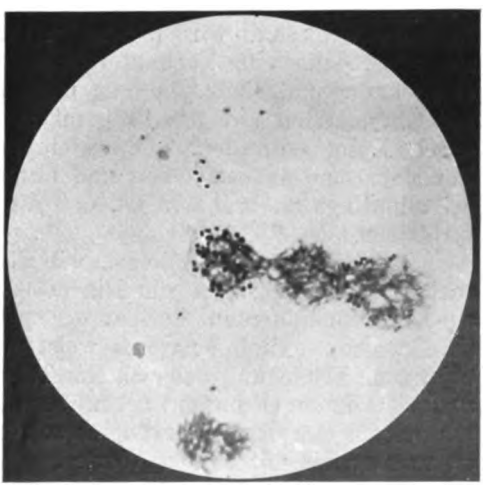

Abb. 5. Sekretfleck mazeriert, 6 Monate alt, Färbung nach Neisser (Gram-Pappenheim). Zeiß-Apochromat 2 mm, Kompensationsokular 2, 70 cm

Digitized by Google

In Fällen, in denen nur ein kleiner Sekretfleck vorhanden war, der im Gewebe eines dünnen Stoffes (Kunstseide) festhaftete, wurde so vorgegangen, daß der herausgeschnittene Fleck auf einem mit etwas Eiweißglyzerin bestrichenen Objektträger fest fixiert und mit Methylgrün-Pyronin nach PAPPENHEIM gefärbt wurde. Die Gewebsfasern nahmen eine blaßgrünrötliche Farbe an: die Leukozytenmasse war blaugrün gefärbt, und zwischen den Gewebsfasern konnte man deutlich die leuchtend roten Gonokokken erkennen. Allerdings gestattete diese Methode keine Beobachtung über die Lage der Gonokokken zu den Leukozyten; doch wurde diese Färbemethode an solchen Gewebsstücken bis zu einem Alter von 11 Monaten, wie Abb. 5 zeigt, mit recht gutem Erfolg angewendet.

Bei ganz geringen Sekretflecken, die ganz in dem Stoffgewebe aufgegangen waren, konnten wir noch dadurch öfter einen färbbaren Ausstrich erhalten, wenn der herausgeschnittene Fleck auf einem Objektträger innerhalb eines Tropfens angesäuerten destillierten Wassers gebracht und mittels zweier Nadeln zerzupft wurde (HABERDA). Die Stoffasern wurden entfernt und der Rückstand sorgfältig fixiert und nach GRAM-PAPPENHEIM gefärbt.

Sehr wesentlich erscheint uns nochmals im Hinblick auf die Technik des Gonokokkennachweises aus alten Flecken der Hinweis, die Quellungszeit der Flecken nicht zu kurz zu bemessen, sondern je nach dem Alter des Objektes die Quellungszeit über 4, 6 bis 12 Stunden auszudehnen, da oft dadurch eine Diagnose gesichert werden kann.

Im Falle des Nachweises der Gonokokken aus Flecken ist es ratsam, wie überhaupt bei Präparaten, auf denen eine entscheidende forensische Diagnose aufgestellt wird (SCHMIDTMANN), dasselbe dem Gutachten anzuschließen, damit eine Nachuntersuchung und Prüfung des Befundes durch einen anderen Sachverständigen möglich ist. Das bei der Untersuchung mit Ölimmersion auf das Präparat gebrachte Zedernöl läßt sich leicht durch Xylol entfernen, und es empfiehlt sich, das Präparat dann in Kanadabalsam einzuschließen und mit einem Deckglas zu versehen, wobei allerdings zu beachten ist, daß die Farben im Laufe der Zeit etwas verblassen.

Die Mikrophotographie ist, wie die beigefügten Aufnahmen zeigen, auch durchaus berufen, die Diagnose festzulegen und den Begutachter allen Eventualitäten im Verlauf der späteren Verhandlungen zu entheben (K. REUTER). Auch KRATTER weist auf den hohen Wert einer solchen objektiven Festlegung beobachteter Tatsachen hin, um so mehr als Bilder auch dem Laien (RICHTER) gegenüber eine zwingendere Beweiskraft haben und es für den Gerichtsarzt leichter ist, an Hand von Bildern etwas klar zu machen als mit bloßen Worten.

Zusammenfassung

1. Der gerichtlich-medizinische Gonokokkennachweis wird verlangt bei zivil- und strafrechtlichen Verfahren.

2. Der Gonokokkennachweis durch Kultur ist umständlich und findet in der gerichtlich-medizinischen Praxis keine allgemeine Anwendung.

3. Der geeignetste Nachweis der Gonokokken erfolgt auf mikroskopisch-färberischem Wege.

Digitized by Google

4. Zur Verfügung stehen mono- und polychromatische Methoden.

a) Die monochromatischen Färbemethoden sind zwar rasch und einfach in der Anwendung, jedoch differentialdiagnostisch ungenügend und wenig übersichtlich.

b) Die polychromatischen Färbemethoden sind teils umständlich durch die Anwendung von zwei verschiedenen Farblösungen und differentialdiagnostisch ungenügend.

5. Unter den polychromatischen Färbemethoden nehmen die Farbmischungen von Pick-Jakobsohn und Pappenheim eine Sonderstellung ein. Die Anwendung ist rasch und einfach, der Kontrast gut, am besten bei der Pappenheim-Färbung.

6. Die Methode der Wahl ist die kombinierte Neissersche Färbung (Gram-Pappenheim).

a) Sie gibt Aufschluß über das Verhalten der Gonokokken zur Gramfärbung.

b) Gleichzeitig schafft sie die besten Kontrastbilder.

c) Bei geringem Material ist es dadurch möglich, an einem Ausstrich sowohl das Vorhandensein als auch das Verhalten der Gonokokken zur Gramfärbung festzustellen.

7. Der Nachweis von Gonokokken ist nach Wochen und Monaten aus Sekretflecken zu erbringen.

8. Der Nachweis erfolgt am besten nach vorhergehender Mazeration, wobei das angesäuerte destillierte Wasser am geeignetsten ist, und nachheriger Färbung.

9. Die schärfsten und übersichtlichsten Bilder liefert die kombinierte Neissersche Gram-Pappenheim-Färbung.

10. Die nach der kombinierten Neisserschen Färbemethode hergestellten Präparate geben die brauchbarsten mikrophotographischen Bilder, da die Lage der Gonokokken in der wabenartigen Struktur des Protoplasmas am deutlichsten zu erkennen ist.

Literatur

1. Borntträger, Compendium der gerichtsärztlichen Praxis. Leipzig 1894. — 2. Bumm, Der Mikroorganismus der gonorrhoischen Schleimhauterkrankungen „Gonokokkus Neisser". Wiesbaden 1885. — 3. Citron, Klinische Bakteriologie. — 4. Czaplewsky, Bemerkungen zur Gramschen Methode der Bakterienfärbung. Hyg. Rundschau, 1896, Nr. 21. — 5. Döderlein, Die Gonorrhoe (Küstner, Gynäkologie). — 6. Dervieux und Leclercq, Le diagnostique des taches en Médecine Légale. — 7. Franck, La coloration différentielle du gonocoque par le procédé de Kindborg. Diss., Lausanne 1919. — 8. Fränckel, Die Untersuchung von ... Eiter ... Flecken. Lochte, Handb. d. gerichts- u. polizeiärztlichen Technik. Wiesbaden 1914. — 9. Finger, Ghon und Schlagenhaufer, Beiträge zur Biologie des Gonokokkus. Arch. f. Derm., 1894, Bd. 28 u. 33. — 10. Gottschalk, Grundriß der gerichtlichen Medizin. Leipzig 1912. — 11. Galewsky, Zbl. f. d. Erkr. d. Harn- u. Sexualorgane, 1903. — 12. Hilgermann und Loossen, Diagnostik der Infektionskrankheiten. — 13. Haberda, Lehrbuch der gerichtlichen Medizin. Berlin-Wien 1919 u. 1923. — 14. Haberda, Arch. f. ger. Med., 1894, Suppl., 8. F. — 15. Heymann, A clinical and bacteriological study of the gonorrhoea. Med. Record, 1895 u. 1898. — 16. v. Hoffmann, Lehrbuch der gerichtlichen Medizin. Berlin-Wien 1903. — 17. Harnack, Die gerichtliche Medizin. — 18. Ipsen, Derm. W., 1924, Bd. 79, H. 2. — 19. Kratter, Über die Verwertbarkeit des Gonokokkenbefundes für die gerichtliche Medizin. B. kl. W., 1890, Nr. 42. — 20. Kratter, Gerichtsärztliche Praxis. Stuttgart 1919. — 21. Kratter, Lehrbuch der gerichtlichen Medizin. Stuttgart 1921. — 22. Koch, Gonorrhoe. Handb. d. pathog. Mikroorganismen, Jena 1912. — 23. Klimmer, Bakterio-

Digitized by Google

logie. — 24. KINDBORG, Zbl. f. Bakt., 1. Abt. f. Orig., Bd. 80, H. 4. — 25. KOLLE und HETSCH. Die experimentelle Bakteriologie. — 26. LACASSAGNE, Précis de Médicine Légale. — 27. LIPSCHÜTZ, Zbl. f. Bakt., Orig., 1904, Bd. 36. — 28. LIPSCHÜTZ, Bakteriologischer Grundriß und Atlas der Geschlechtskrankheiten. — 29. LEHMANN und NEUMANN, Bakteriologie I. — 30. LOCHTE, Gerichts- und polizeiärztliche Technik. Wiesbaden 1914. — 31. NEISSER, Bedeutung der Gonorrhoe für Diagnose und Therapie. Verhdl. d. Dtsch. Derm. Ges., I. Kongr., Wien 1889. — 32. NEISSER, B. kl. W., 1916, Nr. 28. — 33. PICK-JAKOBSOHN, B. kl. W., 1896, Nr. 36. — 34. PUPPE, Gerichtliche Medizin. München 1908. — 35. REUTER, Die Photographie im Dienst der gerichtlichen Medizin. LOCHTE. Gerichts- und polizeiärztliche Technik. — 36. REUTER, Biologische Abt. des Ärztlichen Vereins zu Hamburg, 6. VI. 1905. M. m. W., 1905, Nr. 34. — 37. ROUX, Arch. générale de Médizine, 1886. — 38. RAPMUND, Der beamtete Arzt und ärztliche Sachverständige. Berlin 1900. — 39. STEIN, Die Gonorrhoe — Geschlechtskrankheiten —. München 1922. — 40. STEINSCHNEIDER, Über den forensischen Wert der Gonokokkendifferenzierung durch mikroskopische Untersuchung. Ärztliche Sachverständigenzeitung, 1898, Nr. 6. — 41. STEINSCHNEIDER und SCHÄFFER, Zur Biologie der Gonokokken. B. kl. W., 1895, Nr. 45. — 42. SCHMIDTMANN, Handbuch der gerichtlichen Medizin. — 43. SCHOLTZ, Über die Bedeutung und die bakteriologische Untersuchung der Urinfilamente, Kolle-Wassermanns Handbuch, 1901. — 44. SCHOTTMÜLLER, M. m. W., 1905, Nr. 34—36. — 45. SCHÄFFER, Über Desinfektionsversuche an Gonokokken. Fortschr. d. Med., 1896, Nr. 5 und 1897, Nr. 21. — 46. TCHOUITCH, La coloration du gonocoque par la méthode de THIM, comparée à quelques autres procédés. Diss., Lausanne 1923. — 47. WEICHSELBAUM, Zbl. f. Bakt., 1887, Bd. 2.

Aus dem Preuß. Institut für Infektionskrankheiten Robert Koch, Berlin

Der gegenwärtige Stand der Serodiagnose der Gonorrhoe[1])

Von

Dr. ALFRED COHN in Berlin

Vor nunmehr 23 Jahren gelang BRUCK, und unabhängig von ihm MÜLLER und OPPENHEIM erstmalig der Nachweis komplementbindender Antikörper im Serum von Gonorrhoikern. Doch erst 2 Jahrzehnte später ist in Deutschland ein größeres Interesse für diese Reaktion zu erkennen, nachdem das Ausland, vor allem Amerika, durch verschiedene Arbeiten sich mit der praktischen Nutzanwendung der Komplementbindungsreaktion (KBR.) für die Klinik der Gonorrhoe beschäftigt hatte. Bezüglich der Literatur verweise ich auf die Ausführungen BRUCKs in der Neuauflage des „Handbuchs der pathogenen Mikroorganismen" und auf meine letzte Arbeit im Januarheft der „Dermatologischen Zeitschrift". Gestatten Sie mir, in Kürze den gegenwärtigen Stand der KBR. der Gonorrhoe Ihnen vorzutragen, wobei ich insbesondere auf die Ergebnisse der letzten deutschen Arbeiten, die nach meiner Veröffentlichung im Januar dieses Jahres bisher erschienen sind, noch Bezug nehmen möchte.

Als Nährboden zur Züchtung der für die Antigenherstellung erforderlichen Gonokokkenstämme benutzt die Mehrzahl der Untersucher den Aszitesagar, während sich mir der Kochblutagar nach LEVINTHAL im Laufe vieljähriger Untersuchungen besonders bewährt hat.

Die 48 oder 72 Stunden bebrüteten Gonokokkenreinkulturen werden mit 5 ccm physiologischer Kochsalzlösung pro Platte vorsichtig abge-

[1]) Auf Wunsch der Schriftleitung. Nach einem Vortrag in der Vereinigung nordwestdeutscher Dermatologen in Rostock am 25. Mai 29.

Digitized by Google

schwemmt und die Gonokokkensuspension nach Zusatz von 0,5% Phenol in 1 Liter großen braunen Flaschen gesammelt und im Eisschrank aufbewahrt. Zwecks Stabilität des Antigentiters ist eine Reifungszeit des Antigens von 2—3 Monaten zu beobachten. M. Stern (1) gibt ein technisch umständlicheres Verfahren an: Die auf Aszitesagar gewachsenen Gonokokkenkulturen werden zu je 5 Stämmen in Aszites- oder Serumbouillon verrieben und dann nochmals 8 Tage im Thermostaten bei 37 Grad und eine ebenso lange Zeit im Frigolo gehalten. Erst dann werden sämtliche Stämme im Erlenmeyerkölbchen gemischt. Stern will auf diese Weise vermeiden, daß „bei dem beschränkten Nährsubstrat nicht von vornherein die schwächer wachsenden Gonokokkenstämme von den kräftigeren unterdrückt werden". Auch will sie den Zusatz eines Desinfiziens vermieden wissen, um nicht die Eigenhemmung der Antigene zu begünstigen. Diese Gefahren habe ich bei der einfacheren Herstellung meiner Antigene, deren Brauchbarkeit von vielen Seiten nachgeprüft ist und wird, nie beobachtet.

Was die Polyvalenz des Antigens betrifft, so dürfte eine Zahl von 6 bis 12 Gonokokkenstämmen diese gewährleisten. Nach den Untersuchungen von Tulloch und anderen müssen wir mit dem Vorhandensein verschiedener Gonokokkentypen rechnen. Jedoch hat Tulloch in 72% sämtlicher gonorrhoischer Infektionen einen „prävalierenden" Gonokokkenstamm festgestellt. Ich habe aus diesem prävalierenden Gonokokkenstamm ein Antigen hergestellt und dies mittels der KBR. an verschiedenen Patientenseren geprüft. Die erhaltenen Resultate wichen im Vergleich mit solchen von mehrstämmigen Antigenen kaum ab; die Reaktionsbreite dieses einstämmigen Gonokokkenantigens war also fast die gleiche wie die des mehrstämmigen. Stern stellt ihre Antigene aus 40 bis 44 Gonokokkenstämmen zusammen, ohne daß aber die erzielten Ergebnisse günstiger als bei den anderen Untersuchern ausfallen. Serologisch bemerkenswert ist die Feststellung von Scholtz und Dörffel (2), daß Eigenantigene an Wirksamkeit mehrstämmigen Antigenen nicht überlegen sind. Das Alter der Gonokokkenstämme, d. h. ob frisch gezüchtete oder alte Laboratoriumsstämme zur Antigenherstellung verwendet werden, ist gleichgültig. Natürlich empfiehlt es sich, worauf Scholtz und Dörffel neuerdings ebenfalls hinweisen, bei der KBR. entsprechend dem Wassermann immer mehrere Antigene zu verwenden.

Das Patientenserum wird in der gleichen Weise und Menge wie zur WR entnommen. Es soll nicht älter als 3 Tage zum Versuch kommen; auch darf der Patient nicht kurz zuvor mit Gonokokken vakziniert worden sein, da sonst unspezifische Hemmungen zu befürchten sind. Das Serum wird eine halbe Stunde bei 56 Grad inaktiviert. Über die von Bruck, Behrmann und Rosenberg empfohlene Aktivmethode habe ich keine eigene Erfahrung.

Die Ausführung der KBR. unterscheidet sich nicht von der WR. Patientenserum, Komplement, hämolytischer Ambozeptor und Hammelblut werden in den gleichen Verdünnungen angewendet. Zwecks Vermeidung einer Fehlerquelle ist folgendes zu beachten: wenn man die WR und die Gonokokkenkomplementbindung gleichzeitig ansetzt, so sieht man, daß der Wassermann schneller löst als die letztere Reaktion. Kommt die Gonokokken-KBR. aber zur Hämolyse, so löst sie im Vergleich zur WR

Digitized by Google

verhältnismäßig schnell nach, so daß beim Verpassen des richtigen Zeitpunktes die schwachen Hemmungen nicht erfaßt würden. Es muß daher in dem Moment abgelesen werden, in dem die doppelten Serummengen und die negativen Serumkontrollen lösen. Das kann je nach der Güte des Komplements oder Ambozeptors schon nach 20 Minuten oder einer Stunde erfolgen.

Entsprechend der WR wird die Reaktionsstärke der Sera bei der KBR. je nach ihrem Trübungsgrad als schwach bis stark positiv bezeichnet. Bei fehlender Gonorrhoeanamnese sind die schwachen Hemmungen als zweifelhaft resp. verdächtig anzusehen. Die wiederholte negative Reaktion hat eine besondere Bedeutung, wenn ihr eine positive vorausgegangen ist, da sie dann bei negativem bakteriologischen und klinischen Befund für die Heilung spricht.

Wie bei allen serologischen Methoden muß die negative Reaktion mit entsprechenden Einschränkungen bewertet werden, da in einem gewissen Prozentsatz eine serologische Erfassung sicherer Tripperkranker nicht stattfindet. Das kann einmal dadurch bedingt sein, daß die Antikörperbildung einer gewissen Reifungszeit bedarf. Es ist auch möglich, daß in dem Antigen der entsprechende Gonokokkentyp nicht vorhanden ist, oder der Organismus überhaupt keine Antikörper zu bilden imstande ist. Hierher gehören z. B. die von ZOON (3) beobachteten negativen Reaktionen bei der Vulvovaginitis der Kinder.

Im allgemeinen zeigen sich die ersten Seroreaktionen am Ende der 2. Woche nach erfolgter Infektion, auch häufig dann, wenn die Erkrankung auf Urethra oder Zervix lokalisiert bleibt. GRÄFENBERG und ich konnten bei einer Kranken mit Gonorrhoe der Harnröhre schon 4 Tage nach erfolgter Infektion Antikörper im Serum nachweisen. Diese Beobachtung hat eine besondere Bedeutung, weil bei der 23jährigen Patientin der Uterus im Anschluß an eine Abortperforation mehrere Jahre zuvor entfernt worden war und deshalb die gonorrhoische Infektion ausschließlich auf die Harnröhre beschränkt bleiben mußte. Selbstverständlich nimmt mit der Ausdehnung des Entzündungsprozesses, insbesondere beim Eintritt von Komplikationen, die Reaktion an Stärke zu. Aus der LÖHEschen Klinik teilt FUNK (4), der mit meinen Antigenen die KBR. durchgeführt hat, folgenden Prozentsatz der positiven Reaktionen mit: bei akuter Gonorrhoe 60%, bei chronischer 80%, bei Epididymitis 90%, bei Prostatitis, Spermatozystitis, Arthritis, Bursitis, Tendovaginitis 97%. Diese Zahlen decken sich mit den Untersuchungsergebnissen von SCHOLTZ und DÖRFFEL sowie mit meinen eigenen, die beide auch die weibliche Gonorrhoe umfassen.

Für die Seroreaktion kommen jene Fälle in Betracht, die anamnestisch auf die Diagnose Gonorrhoe hinweisen, ohne daß bakteriologisch oder klinisch eine ätiologische Erkenntnis möglich ist. Hierher gehören die bezüglich der Spezifität oft nicht leicht zu klärenden Sekretionen sogenannter „geheilter" Gonorrhoiker. Aber nicht nur die Affektionen des Urogenitalsystems des Mannes oder der Frau, sondern auch die metastatischen Erkrankungen der Haut, der Gelenke, Muskeln, des Herzens, der Sinnesorgane und des Nervensystems gehören in das Bereich dieser Untersuchungsmethode. Ihre heute allseitig anerkannte differentialdia-

Digitized by Google

gnostische Bedeutung beansprucht also das Interesse der verschiedenen Sonderfächer der klinischen Medizin. So berichtet Funk, daß bei alten Strikturen der Harnröhre, bei denen die Gonorrhoe anamnestisch bis über 5 Jahre zurücklag, der positive Ausfall der KBR. Veranlassung war, noch nach Gonokokken zu fahnden, und dies auch mit Erfolg. Ferner konnten mit Unterstützung der Serodiagnose 2 klinisch fast gleichartige Hyperkeratosen mit Gelenkerkrankungen, über die Löhe in der Berliner Dermatologischen Gesellschaft im Juli vorigen Jahres berichtet hat, differenziert werden. Es handelte sich in dem einen Fall um eine gonorrhoische Hyperkeratose mit Arthritis, im anderen um eine atypische Psoriasis, ebenfalls mit Gelenkerkrankung. Auch Freudenthal und Fischer (1) betonen die differentialdiagnostische Bedeutung der Seroreaktion bei Arthritiden, bei der Abgrenzung der gonorrhoischen Adnexitis gegenüber der Tubargravidität oder Appendizitis. Auch in Fällen tuberkulöser Arthritis und Epididymitis hat der negative Ausfall der KBR. Klärung des Krankheitsbildes gebracht. Leider hat die Klinik bisher wenig Gebrauch von diesem diagnostischen Hilfsmittel gemacht.

Was die Spezifität dieser Reaktion betrifft, so sind nach meinen Erfahrungen etwa 5—7% unspezifische Hemmungen zu beobachten. Ein Übergreifen des Gonokokkenantigens auf Meningokokkensera und umgekehrt findet mitunter statt, und ist bei der nahen biologischen Verwandtschaft von Gono- und Meningokokken nicht weiter verwunderlich. Auch ein Mitreagieren von Luesseren wird bisweilen beobachtet, jedoch sind die Prozentzahlen von Rubinstein und Gauran — sie geben 30%, Martland sogar 36,5% an — reichlich hoch bemessen. So sind Freudenthal und Fischer dieser Frage nachgegangen und haben 642 Seren untersucht, deren WR gleichzeitig angesetzt wurde. Von 101 wassermannpositiven Seren hat kein einziges gleichzeitig eine Gonorrhoekomplementbindung gegeben. Schon früher hatte Wreszynski 60 Fälle von verschiedenen Krankheitsfällen untersucht, bei denen weder anamnestisch noch klinisch eine Gonorrhoe bestanden hatte. So reagierten negativ: Epilepsie, multiple Sklerose, Nephritis, Ulcus ventriculi, Karzinom, Gravide, fieberhafte Grippe, Lungentuberkulose, Ulcera mollia, banale Hautaffektionen usw. Funk beobachtete bei seinem Material folgende unspezifische Hemmungen: eine Polyarthritis rheumatica mit Purpura, die aber einen stark positiven Wassermann hatte. Unter 20 akuten Polyarthritiden sah er 3 positive KBR.; 2 von ihnen scheiden aus, da sie nur eine schwach positive Reaktion aufweisen und so nicht im Sinne einer Unspezifität zu deuten sind. Der 3. Fall reagierte stark positiv, und bei ihm wurde auf Grund der Reaktion nachträglich eine bestehende aktive Gonorrhoe festgestellt. 2 Scharlachfälle, die sich im Höhepunkt des Exanthems befanden, reagierten ebenfalls unspezifisch. Auch Freudenthal und Fischer beobachteten bei 2 Arzneiexanthemen — einem Arsen- und einem Pyramidonexanthem — unspezifische Hemmungen. Im übrigen erkennen sämtliche Untersucher die Spezifität der Reaktion an.

Prognostisch hat sich bisher die KBR. nicht verwenden lassen. Scholtz und Dörffel kommen unter Vorbehalt einer späteren diesbezüglichen Arbeit ebenfalls zu einem ablehnenden Resultat. Auch Freudenthal und Fischer halten die Methode hinsichtlich der Pro-

Digitized by Google

gnose kaum verwertbar; doch scheint eine negative Reaktion bei chronischen Komplikationen auf ungünstige Heiltendenz hinzuweisen.

Wohl die Mehrzahl der Autoren vertritt den Standpunkt, daß die positive Seroreaktion die klinische Heilung überdauere. SCHOLTZ und DÖRFFEL haben zwecks Klärung dieses Fragekomplexes sehr eingehende Untersuchungen angestellt. Sie haben 40 Kranke mit abgeheilter komplizierter oder chronischer Gonorrhoe nach Abschluß der Behandlung in anfänglich kleineren, später größeren Intervallen wiederholt serologisch untersucht. Daneben wurden die Patienten provoziert, mikroskopisch und kulturell untersucht. Auch haben die Autoren ihre Beobachtungen dahin erstreckt, ob die in Frage kommenden Männer ihre Frauen anstecken würden. Alle haben sich dabei als gesund und nicht infektionsfähig erwiesen. Von den Männern wurden im Laufe der Nachuntersuchungen 53% allmählich in einer Zeit von 4—16 Monaten negativ. Von 8 positiv reagierenden Frauen sind innerhalb 2—8 Monaten nur 2 negativ geworden. SCHOLTZ und DÖRFFEL räumen daher der Seroreaktion nur einen bedingten Wert für die Feststellung der Heilung ein. Jedoch haben auch sie die Erfahrung gemacht, daß das Negativwerden einer früher positiven **KBR. als Heilung anzusprechen ist, da sie dann bei solchen Kranken weder mikroskopisch noch kulturell Gonokokken nachweisen konnten.** Da bei dem Material von FREUDENTHAL und FISCHER von 30 geheilten unkomplizierten Gonorrhoen ein Fall noch positiv reagierte, dagegen von 26 geheilten gonorrhoischen Nebenhodenentzündungen noch 14 positive Reaktionen zeigten, kommen sie zu einer Ablehnung der Reaktion bezüglich der Feststellung der Heilung.

Ich habe diese überaus wichtige Frage durch Vakzinierung von Nichtgonorrhoikern experimentell zu klären versucht, wobei ich mir natürlich bewußt war, daß die Vakzinierung biologisch als nur entfernt ähnlich der natürlichen Infektion anzusehen ist. In 2 Fällen konnte ich durch Immunisierung eine schwach positive, in 2 anderen eine stark positive Seroreaktion erzielen. Frühestens nach 26 Tagen und längstens nach 3 Monaten wurde diese wieder negativ. In Anbetracht dessen, daß eine Anzahl von Untersuchern den Umschlag der Seroreaktion vom Positiven bis zum Negativen in etwa 40% der Fälle beobachtet haben, ziehe ich bei vorsichtiger Deutung obigen Experiments folgenden Schluß: bleibt die Reaktion über Monate und Jahre hinaus positiv, so ist dies als ein Warnungssignal anzusehen, daß noch ein latenter Gonokokkenherd vorhanden ist. Wiederholte bakteriologische Untersuchungen und längere klinische Beobachtungen müssen dann erst den Beweis der klinischen Heilung erbringen. Es ist doch auffällig, daß gerade die gonorrhoischen Komplikationen die Antikörperbildung solange behalten, sie, die ja erfahrungsgemäß das Hauptkontingent der gefürchteten gonorrhoischen Latenz bilden. Die Vermutung, daß eine Diskrepanz zwischen klinischer und biologischer Heilung der Gonorrhoe besteht, wird m. E. hierdurch nur bestätigt; Beobachtungen über jahrelange Latenz der Gonorrhoe trotz sogenannter klinischer Heilung sind in der Literatur genügend bekannt.

Ich bin am Ende meiner Ausführungen. Das Bedürfnis, die Diagnostik der Gonorrhoe zu verfeinern, erkennt jeder Venerologe an, zumal das Gesetz zur Bekämpfung der Geschlechtskrankheiten außerordentliche dia-

Digitized by Google

gnostische Anforderungen an ihn stellt. Die KBR. soll nicht die bisher geübten Methoden der Diagnostik ersetzen, sondern sie ergänzen.

Literatur

1. Freudenthal u. Fischer, ferner Stern, M., Kl. W., 1929, Nr. 7, S. 303. — 2. Scholtz u. Dörffel, D. m. W., 1929, Nr. 4. — 3. Zoon, Act. derm.-venereol., Dez. 1928, Bd. 9. — 4. Funk, Derm. Zschr., 1929, Bd. 55.

Versammlungen

Wiener Dermatologische Gesellschaft

Sitzung vom 21. Februar 1929

Vorsitzender: Schütz Schriftführer: Konrad

Fellner (a. G.): **Petroleum-Dermatitis mit tödlichem Ausgang.**

Die 54jähr. Frau starb am 5. Tage nach Anlegung eines Petroleumumschlages wegen Halsschmerzen an einer bullösen Dermatitis, die sich fast über den ganzen Rumpf und die proximale Hälfte der Oberschenkel ausbreitete. (Erscheint ausführlich.)

Szandiez berichtet über eine junge Hausgehilfin, die sich wegen Erfrierungen an den Unterschenkeln 14 Tage hindurch Umschläge mit Petroleum machte. Es resultierten an der Applikationsstelle handtellergroße Wunden mit serpiginösen Rändern, bedeckt mit schwarzbraunen, lederartigen Schorfen, ohne daß es zu Störungen allgemeiner Natur gekommen wäre.

Balban: Multiple Neurinome.

24jähr. Mann. In der Haut des linken Unterarmes zahlreiche linsen- bis erbsengroße, gelbrote Knötchen, auf Druck und Temperaturreize schmerzhaft. Biopsie: Einander in allen Richtungen durchflechtende Nervenfaserbündel, zwischen diesen zarte Bindegewebslagen und kleine perivaskuläre Lymphozyteninfiltrate.

Matras erinnert an den analogen Fall, von ihm vorgestellt in der Sitzung vom 31. III. 1927.

Urbach: Mit Rücksicht darauf, daß nur ein Teil eines Unterarmes befallen ist, möchte U. die vorgestellte Dermatose zur Gruppe der lokalen Naevusbildungen (Naevus neurinomatosus) rechnen.

Kropatsch: 1. Lupus erythematodes.

50jähr. Patient. Befallen sind Gesicht und Hände, die mächtige Hornauflagerungen tragen. Fast völliges Fehlen der Bart- und Wimperhaare, zum Teil verhornte papillomatöse Plaques an Konjunktiva, Wangen-, Lippenschleimhaut und Zungenrücken. Die Herde an den Händen zeigen große Ähnlichkeit mit Tuberculosis cutis verrucosa, neben mächtigen Hornauflagerungen im Zentrum ein hellroter erythematöser Saum an der Peripherie. Behaarter Kopf und Stirn frei. Cutis rhomboidalis nuchae. Pirquet positiv. Dauer der Erkrankung 17 Jahre.

Oppenheim: Das Zusammentreffen eines so hochgradigen Lupus erythematodes mit Cutis rhomboidales nuchae scheint nicht zufällig. Beim Lupus erythematodes wie bei der Cutis rhomboidalis nuchae sind die elastischen Fasern schwer in Mitleidenschaft gezogen. Beides könnte auf Lichteinflüsse in Analogie mit der Seemannshaut zurückgeführt werden.

2. Papulonekrotisches Tuberkulid.

5jähr. Knabe, der außer einem Lupus vulgaris des Gesichts an der Streckseite beider Unterschenkel einen frischen Schub von papulonekrotischen Tuberkuliden zeigt. Neben diesen Effloreszenzen vereinzelt solche, die vollständig das Aussehen eines Erythema nodosum haben, ohne Nekrose.

Volk betont, daß das gleichzeitige Vorkommen von papulonekrotischen Tuberkuliden und Erythema nodosum ein wichtiger Hinweis auf die oft angezweifelte tuberkulöse Natur des Erythema nodosum sei; trotzdem für den Dermatologen der Typus des genuinen Erythema nodosum vorläufig bestehen bleibt, müssen wir zugeben, daß es ein symptomatisches auch für die Tuberkulose wie für andere Erkrankungen gibt.

Digitized by Google

Hoffmann: Isolierte gonorrhoische Infektion eines paraurethralen Ganges.

28jähr. Patient mit strangförmigem Infiltrat an der Unterseite des Penis, das aus zwei kleinen Öffnungen gonokokkenhaltigen Eiter auspressen läßt. Die Urethra selbst ohne Veränderungen. Therapie: Exstirpation des infizierten Ganges.

Spitzer, E.: Kongelationen und Pernionen.

Die Hauterscheinungen bei der jetzigen Kälteperiode sind verschieden nach dem Alter, dem Geschlecht, der Beschäftigung und der Bekleidung des Individuums. Anämische jugendliche Lehrlinge bekommen blasige Erfrierungen an den Ohren. Erwachsene Arbeiter, die im Freien beschäftigt sind, zeigen Erfrierungen 2. und 3. Grades an den Fingern und Zehen. Dabei haben Männer, die vom Kriege her Erfrierungen hatten, besonders große Empfindlichkeit in den alten Narben. Frauen, bei denen durch die Haare oder Huttracht die Ohren geschützt sind, weisen an den Ohren keine Veränderungen auf. Dafür zeigen die Frauen, die viel in der Nässe und Kälte arbeiten, pastöse Schwellungen an Handrücken und Fingern. Außerdem sind bei ihnen die Beine oberhalb des Schuhrandes mit Frostbeulen besetzt. Eine ganz besondere Lokalisation solcher herdförmiger Pernionen ist die Innenseite der Ober- und Unterschenkel, knapp am Knie. Die Entstehungsursache dafür dürfte in der Abschnürung durch das Gummi der Hose und des Strumpfbandes gelegen sein.

Stein: Die erwähnten Erfrierungserscheinungen der Haut und des subkutanen Fettgewebes an der Innenseite des Knies finden ihre Analogie in den Erfrierungsschäden, welche man im Fettpolster der Wange und der Unterkinngegend bei pausbäckigen Kleinkindern beobachten kann und die ihre Ursache in der festen Umschnürung des Häubchens und der fixierenden Bänder haben, wodurch eine Zirkulationsstörung gesetzt wird.

Popper schließt sich auf Grund einer Eigenbeobachtung der Ansicht Spitzers an. Gelegentlich einer Hochtour erlitt er die gleichen Erfrierungen. Er war damals mit enganliegenden Breeches, die unter dem Knie sehr stark zugezogen waren, und festanliegenden Wickelgamaschen bekleidet. Offenbar durch diesen Druck, der durch das spitzwinkelige Abbiegen der Knie beim Stampfen im tiefen Schnee noch vermehrt wurde, kam es zur Erfrierung.

Perutz weist auf eine demnächst erscheinende diesbezügliche Veröffentlichung hin und teilt mit, daß er ungefähr 80 Fälle von Frostschäden, ausschließlich bei Frauen, an der Innenseite des Knies beobachtete. Die Affektion nimmt eine Mittelstellung zwischen Erythrocyanosis crurum puellarum und Pernio ein. Bedingt wird diese Affektion durch eine Störung des Gefäßsystems und durch das eng abschließende Beinkleid, wodurch infolge abnormer Kälte an dieser Stelle Frostschäden der Haut auftreten.

Stein: Gummata cutanea.

43jähr. Patientin mit serpiginösen Hautgummen der rechten Patellargegend. WR und Kutireaktion mit Luotest (nach Brandt) stark positiv. Vor 4 Wochen traten im Anschluß an einen Herpes febrilis an der Oberlippe auch kraterförmige, schmierig belegte, derb infiltrierte Gummen auf.

Urbach: Die starke hautallergische Reaktion, die die vorgestellte Patientin aufweist, fordert direkt zu einer therapeutischen Behandlung mit Luetin auf.

Stein: Der erwähnte Versuch, mit Luotest die Gummen zur Heilung zu bringen, wurde auch in diesem Falle herangezogen; es trat nach einer Intrakutanreaktion eine Reinigung und Abflachung der Geschwüre auf, die jedoch nur vorübergehend war und keinen bleibenden Effekt hatte.

Kerl: Dermatomykose (Aspergillose?).

32jähr. Frau. Beginn der Affektion Sommer 1928. Wesentliche Verschlechterung seit Dezember 1928. Befallen waren zur Zeit der Spitalsaufnahme reichlich das Kapillitium, eine Fußsohle und die beiden Handflächen. In der rechten Vola ein handtellergroßer, scharf umgrenzter, mit Krusten und Schuppenmassen bedeckter Herd, an der linken Handfläche drei ähnlich beschaffene, aber kleinere Herde. Die Primäreffloreszenzen sind kleine Bläschen. An der rechten Fußsohle ein ungefähr handtellergroßer, scheibenförmiger Herd. Während diese Erscheinungen mit dem bekannten Bilde einer Pilzaffektion übereinstimmen, waren die Veränderungen am Kapillitium recht auffällig; es war ganz befallen und neben stark entzündlichen Erscheinungen, Krusten- und Borkenauflagerungen bestand reichlicher Haarausfall, gleichmäßig über das Kapillitium ausgebreitet. Zwischen den entzündlichen Veränderungen fanden sich leicht atrophische Hautstellen. Die Kultur ergab das An-

Digitized by Google

gehen eines Pilzes, der der Aspergillusgruppe zuzurechnen ist. Da die biologischen Reaktionen zum Zweck des Nachweises der ätiologischen Bedeutung des Pilzes noch fehlen, will K. diesen Befund nur mitteilen und dabei auf eine von Karrenberg beschriebene, ähnliche, stark exsudative Dermatose, bei der Aspergillus nachgewiesen wurde, hinweisen.

Urbach: 1. Atypische Pemphigusformen.

Der in der Dezembersitzung demonstrierte Fall, welcher damals mit Reserve als Pemphigus gangraenosus haemorrhagicus vorgestellt wurde, ist nach zehnwöchiger Wasserbettbehandlung fast völlig abgeheilt. Diese, das Freibleiben der Schleimhäute, die ungeheuere Ausdehnung der einzelnen Herde (30 cm Durchmesser) sowie die Blutungsbereitschaft lassen derzeit nur die Diagnose pemphigoides Krankheitsbild stellen. Klinisch erinnern die Hautherde an die Fälle von Hautdiphtherie, die vor kurzem Mrongovius im Arch. f. Derm., 1929, Bd. 157, 45, beschrieben hat. Bazillennachweis kann derzeit, da die Herde abgeheilt sind, nicht mehr erbracht werden. Schicksche Reaktion positiv.

Kerl meint, daß zu dieser Gruppe ätiologisch sehr differente Krankheiten gezählt werden und erinnert an die Ähnlichkeit dieser Prozesse mit Bromoderm oder mit der früher häufig beobachteten Nosokomialgangrän. Außer an Diphtherie wäre auch an derartige Prozesse zu denken. Genauere ätiologische Untersuchungen sind in jedem Falle von „Pemphigus gangraenosus" anzustellen.

2. 47jähr. Frau mit einem seit 3 Jahren bestehenden ausgedehnten Pemphigus vulgaris benignus. Schleimhäute frei. Allgemeinbefinden gut. Reagiert auf kombinierte Trypaflavin-Höhensonnenbehandlung.

3. 17jähr. Mädchen mit einer typischen Dermatitis herpetiformis Duhring. Diffus im Bereiche des Halses und der Knie, längs der Brustwirbelsäule in Form polyzyklicher Herde.

4. 34jähr. Frau, schwerer Pemphigus vegetans, durch keine Therapie beeinflußbar. Funktionelle Hautprüfung mittels 50% Jodvaselin ergibt Bläschenbildung.

Königstein bemerkt, daß bei vegetierenden Pemphigusformen Röntgenstrahlen einen gewissen symptomatischen Erfolg erzielen.

Kerl: Bei dem Pemphigus vegetans, der unter anderem auch mit Myosalvarsan behandelt wurde, kam es zwei Stunden nach der Salvarsanapplikation zu leichten Erscheinungen eines angioneurotischen Symptomkomplexes, die sich auch nach neuerlicher Salvarsanapplikation wiederholten. K. verweist darauf, daß bei intramuskulärer Anwendung auch anderer Salvarsanpräparate angioneurotischer Symptomkomplex beschrieben wurde.

Konrad: 1. Arsenzoster bei Lichen ruber planus.

34jähr. Patientin. Ausgebreiteter Lichen ruber planus, der nach Arsentherapie unter starker Pigmentierung fast abgeheilt ist. Nach sechswöchiger Arseneinnahme (Sol. arsen. Fowleri) Anzeichen einer Arsenintoxikation in Form von Heiserkeit, Durchfällen usw. Einige Tage später Auftreten eines Herpes zoster der rechten Thoraxseite, der schon wegen der gleichzeitigen anderen Symptome einer Arsenintoxikation wahrscheinlich mit dem Arsen in Zusammenhang stehen dürfte.

2. Multiple Epitheliome (?) in röntgenatrophischer Haut.

46jähr. Patientin, seit 1910 Röntgenschwester. Vor 10 Jahren traten am Zeigefinger der linken Hand verruköse Exkreszenzen auf, denen 5 Jahre später ein Geschwür folgte, das sich auf keine Behandlung besserte. Oktober 1927 Amputation des kranken Zeigefingers (Röntgenkarzinom). Am Dorsum beider Hände Veränderungen einer chronischen Radiodermatitis. Seit einigen Jahren in dieser röntgengeschädigten Haut multiple, bis linsengroße, warzenartige Effloreszenzen. Histologisch: Im akanthotischen Epithel schlecht gefärbte, gequollene Zellen mit Vakuolenbildung, dort und da mehrkernige, in Haufen gelagerte Riesenzellen. In der Kutis, knapp unterhalb der Retezapfen, ziemlich scharf begrenzte, kugelförmige Epithelzapfenbildungen. Auch hier Aufquellung, schlechte Färbbarkeit, Vakuolen- und vereinzelt Riesenzellbildung. Hyperkeratose. Elastika im Papillarkörper beinahe vollständig fehlend und nur vereinzelt in Bruchstücken erkennbar. Im Stratum reticulare aufgequollene verdickte Fasern.

Stein empfiehlt bei Hyperkeratosen Behandlung mit Pankreasextrakt (Röhm).

Schindler berichtet über einen ähnlichen Fall von Röntgenkarzinom bei einem Arzt, das nach Exzision rezidivierte, mit stark gefilterten Radiumstrahlen geheilt ist und blieb. Radiumbestrahlung wird von Sch. aber nur bei noch relativ gesunder

Digitized by Google

Haut der Umgebung empfohlen. Von den Franzosen wird gegen Röntgenkeratosen Elektrokoagulation als besonders heilkräftig empfohlen.

Wiedmann: Lupus follicularis Kaposi.

35jähr. Frau. Das Krankheitsbild imponiert bei flüchtiger Betrachtung als Acne rosacea, ist aber trotz vielfacher Behandlung seit einem Jahre unverändert. Histologisch: Follikulär angeordnete Knötchen, die gegen die Umgebung durch einen Lymphozytenwall abgegrenzt sind. Im Zentrum epitheloide Zellen und Riesenzellen neben beginnender Nekrobiose. In der Umgebung des Knötchens erweiterte Gefäße. Epithel parakeratotisch. Auffallend der ausgesprochen entzündliche Charakter des histologischen Bildes.

Fuhs: 1. Livedo calorica.

30jähr. Frau. Bestand der Affektion seit einem Monate im Anschluß an wochenlanges, tägliches Sitzen an einem kleinen Koksofen. Typisches Krankheitsbild. Ausgesprochene Hypotonie des Gefäßsystems.

54jähr. Frau. Seit 2 Jahren blaurote Flecke an verschiedenen Hautpartien. An der Haut des linken Handrückens, der Streckseite des linken Vorderarms und Ellbogens, an der linken Regio deltoidea und Schultergegend baumartig verzweigte und netzförmig angeordnete lividrote Streifen und Flecken. Die Veränderungen entwickeln sich als Vorläufer einer bestehenden zerebralen Herderkrankung der rechten Hirnhemisphäre, die vorläufig nicht genauer zu lokalisieren ist. Möglicherweise ist das Zwischenhirn affiziert. Neben der Livedo am linken Arm leichte Hypästhesie, Herabsetzung der Kraft der linken Hand, abnorme athetotische Fingerhaltung, mäßige Tonus- und Reflexsteigerung. Röntgenologisch: Distal an Intensität zunehmende hochgradige Atrophie. Für Lues und Tuberkulose weder anamnestisch noch klinisch oder histologisch Anhaltspunkte. Die Beschränkung der Livedo auf die linke Seite sowie ihr Auftreten vor klinischem Manifestwerden des nervösen Prozesses läßt vermuten, daß die Stauung umschriebener Gefäßbezirke der Haut dem erwähnten zentral-nervösen Prozeß und dadurch in der Haut verursachten Tonusschwankungen der kleinen Gefäße sowie trophoneurotischen Störungen ihre Entwicklung verdankt. Biopsie aus einem gestauten Gefäßbezirk: Reichlich erweiterte Kapillaren im papillären und subpapillären Bereiche z. T. umgeben von einem Mantel entzündlicher Elemente. Verklumpung der Elastika sowie deutliche Veränderungen des kollagenen Gewebes im Sinne des Kollastins.

2. Keratoma dissipatum hereditarium.

38jähr. Frau. Beginn der Affektion in frühester Kindheit. Bei einer älteren Schwester das gleiche Leiden. An den Handtellern und Beugeseiten der Finger zahlreiche stecknadelkopfgroße, gedellte Hornknötchen. Ähnliche Effloreszenzen an den Fußsohlen. Subunguale Keratosen der Zehennägel.

Riehl, jun.: 1. Granuloma anulare.

4jähr. Knabe mit typischen, ringförmig angeordneten, bläulichroten Knötchen am linken Handrücken, seit 8 Wochen bestehend. Histologisch: Beginnende Nekrose in der Kutis, die von einem Granulationsgewebe umgeben ist, dessen Zellen stellenweise epitheloid sind. Am rechten inneren Fußknöchel bestand ein größerer, gleichartiger, ringförmiger Herd, welcher spontan zurückging, während der Herd an der Hand, aus welchem die Biopsie genommen wurde, noch besteht. Hier eine Beschleunigung der Heilung durch die Probeexzision, wie mehrfach beobachtet, nicht nachzuweisen.

2. Mollusca contagiosa gigantea.

20jähr. Patientin mit über erbsengroßen, kugeligen, gedellten Tumoren von gelblicher Farbe an der Vorderseite des Stammes und rechten Mamma. Entzündliche Reaktion nach mechanischer Reizung. Histologische Verifikation.

3. Fall zur Diagnose.

56jähr. Frau mit bräunlichen, scharf begrenzten, leicht schuppenden, münzengroßen, z. T. konfluierenden Flecken, disseminiert an Stamm und Extremitäten. Am Hals ein Herd; Kopfhaut, Gesicht und sichtbare Schleimhäute frei. Die Pat. gibt an, daß seit dem Auftreten der Menopause vor etwa 3 Jahren, anfangs in 4- bis 5wöchigen, später längeren Intervallen heftige Kopfschmerzen auftraten, denen nach 24 Stunden unter nadelstichartigen, brennenden Schmerzen der Ausbruch des Exanthems folgte. Dasselbe ist die ersten Tage lebhaft hellrot, urtikariell, nach etwa 4 Tagen hört das Brennen auf, und es erfolgt langsame Involution unter Schuppung. Die Herde sind nach etwa 3 Wochen restlos verschwunden. Der nächste Schub

Digitized by Google

lokalisiert sich nach Angabe der Pat. immer genau in die Stellen der alten Efloreszenzen, wobei aber Pat. ein Größerwerden der einzelnen Herde beobachtet. In letzter Zeit sind die subjektiven Beschwerden stärker, es besteht angeblich ein Zusammenhang mit psychischer Erregung, die z. B. den letzten Schub ausgelöst hat. Pat. nahm früher wiederholt wegen Kopfschmerzen Aspirin, Pyramidon und Antipyrin. Bei Einlieferung zeigte Pat. lebhafte Entzündungserscheinungen, die innerhalb 2 Tagen deutlich zurückgingen, dann spontan wieder auftraten. Seither trotz versuchsweiser Gabe von Aspirin, Antipyrin und Pyramidon kein Aufflackern mehr. Zytologischer Blutbefund o. B. WR negativ. Pirquet +. Interner Befund: Hypertonie mit Hypertrophie des linken Ventrikels. Nervenbefund: Rotatorischer Nystagmus beiderseits, Romberg angedeutet. Diagnose: Zirkulationsstörungen im Zentralnervensystem. Abderhaldens Abbaureaktion (Prof. Freund): Thyreoidea und Nebennieren positiv, Ovarien angedeutet, Hypophyse negativ. — Der Fall erinnert an einen von Kerl in der Sitzung vom 26. I. 28 vorgestellten insofern, als neben der äußeren Ähnlichkeit auch bei diesem Zusammenhänge mit psychischen Zuständen vorhanden waren. Es fehlt jedoch bei unserem Falle die Infiltration, die lange Persistenz der Herde und die tiefe Pigmentation; letzteres ist vielleicht auf die helle Hautfarbe der Pat. zurückzuführen, auch ergraute Pat. schon mit 35 Jahren. Konnex mit dem Ausfall der Ovarialtätigkeit?

Kerl bestätigt die teilweise Ähnlichkeit mit dem von ihm seinerzeit gezeigten Fall. In Riehls Fall sind die Veränderungen nur flüchtiger. Die fehlende Pigmentierung in Riehls Fall dürfte vielleicht damit zu erklären sein, daß es sich bei der von ihm gezeigten Pat. um ein Individuum handelt, dessen Neigung zu Pigmentbildung sehr gering zu sein scheint. Darauf weist schon das frühzeitige Ergrauen der Pat. im etwa 30. Lebensjahr.

Matras: 1. Papulo-nekrotische Tuberkulide.

Über der linken Wade einer 38jähr. Frau neben zarten, weißlichen Narben zahlreiche etwa linsengroße, blau- bis braunrote Knötchen, im Zentrum z. T. mit einer Kruste bedeckt, z. T. einen kleinen lochförmigen Substanzverlust aufweisend. Krankheitsdauer: 1 Jahr. Apizitis. Pirquet stark positiv, Phlyktänenbildung und 2 Tage dauernde Temperaturerhöhung. Morosche Tuberkulinprobe an einem Krankheitsherd positiv. Histologisch: Stellenweise Detritusmassen von einer parakeratotischen Hornschicht bedeckt, keilförmig der Oberhaut fest aufsitzend, stellenweise kegelförmige Eiterpfröpfe in der Epidermis und obersten Kutis, in der tieferen Epitheloidzellknötchen mit Riesenzellen, zentral teilweise nekrotisch. In der Umgebung dichte lymphozytäre und leukozytäre Zelleinstreuungen, bis in die Subkutis reichend.

2. Lupus erythematodes disseminatus subacutus.

47jähr. Frau. Bereits im Sommer v. J. Lupus erythematodes des Nase und angrenzenden Wangen. Derzeit bei der kräftig gebauten, beleibten Frau zahlreiche, teilweise ausgedehnt konfluierte, polyzyklisch begrenzte Krankheitsherde an der Haut des Gesichts einschließlich der Ohren- und Kinngegend, an den oberen Extremitäten, besonders an deren Streckseiten, weniger an den Beugeseiten, daneben vereinzelte münzen- bis über handtellergroße Plaques in den oberen Brust- und Rückenpartien. Die Herde lebhaft entzündlich gerötet, teilweise nässend und mit Krusten bedeckt. Kapillitium frei. Conjunctivitis catarrhalis bilateralis. Mundschleimhaut o. B. Laryngitis sicca mit Krustenauflagerungen. Alter fibröser Prozeß in der rechten Lunge mit Schwartenbildung an der Basis. Subakute Glomerulonephritis. Hämatoporphyrin oder andere lichtsensibilisierende Substanzen im Harn nicht nachweisbar. Erythemempfindlichkeit auf Höhensonnenbestrahlung gegenüber normaler Kontrollperson nicht gesteigert. Keine Lokalisation von Krankheitsherden in die bestrahlten Hautpartien. Pirquet positiv, gefolgt von Temperatursteigerung bis 39,3°. WR negativ. Histologisch: Starke ödematöse Durchtränkung der Kutis, namentlich des Papillarkörpers sowie kleinzellige Infiltration desselben, die kollagenen und elastischen Fasern weit auseinandergedrängt, teilweise zugrunde gegangen. Das Rete ödematös, in großer Ausdehnung vollständig aufgelöst, das leicht verdickte Stratum corneum an diesen Stellen als Decke über breite blasige Hohlräume sich erstreckend.

Urbach: Die starke hautallergische Reaktion, die meist die papulonekrotischen Tuberkulide und das Erythema sind, Bazin aufweisen, kann mit gutem Erfolg therapeutisch ausgenutzt werden. U. berichtet über ganz wesentliche Besserungen, die mit dieser Methode an der Klinik Kerl erzielt werden, warnt aber mit Verdünnungen,

Digitized by Google

die sonst zu diagnostischen Zwecken zur Verfügung stehen (1:50 000), zu beginnen. Manchmal sind noch Verdünnungen 1:10 000 000 stark positiv und wirksam.

Geiger: Malignes ulzero-krustöses Syphilid.

22jähr. Patient. Juni 1928 Sklerose, WR positiv. Nach 4,95 Neosalvarsan und 6 cm Bismogenol (wegen Albuminurie keine höhere Bi-Dosis) Abheilung. Januar 1929 dichtes ulzero-krustöses Syphilid, das nach 2,10 Neosalvarsan immer noch neue Effloreszenzen und Zerfallserscheinungen zeigt. Nirgends Rückbildungserscheinungen. Abusus alcoholicus et nicotinicus. WR positiv, Luetinreaktion schwach positiv. Nach Alkoholentzug, Einschränkung des Nikotin, Dekoktum-Zittmanni Rückbildung des Exanthems. Weiterbehandlung mit Spirozid. G. bespricht die in letzter Zeit häufigere Beobachtung refraktären Verhaltens gegen Neosalvarsan.

Oppenheim verweist auf den Nutzen des Spirozid in derartigen Fällen, das nicht spezifisch gegen Spirochäten, sondern auch als Tonikum wirkt. Daher auch seine Vorteile bei der Heredolues des Säuglings.

Arzt: Universelle Erythrodermie.

47jähr. Mann. Krankheitsdauer 2 Jahre. Die Haut des ganzen Körpers diffus gerötet, stark schuppend, infiltriert, gespannt, mit zahlreichen Kratzeffekten, besonders an den unteren Extremitäten, versehen. Behaarung des Kopfes, der Axillen und des Mons veneris spärlich. Lymphdrüsen namentlich in der Leistengegend vergrößert, derb. Trotz langdauernder Anstaltsbehandlung und Röntgenbestrahlung keine Besserung. Vorübergehend Purpura an den Unterschenkeln mit heftigen Schmerzen und Schwellung der Knie- und Fußgelenke sowie Temperatursteigerungen. Auf kurzdauernde Besserung der Hauterscheinungen neuerliche Exazerbation. Interner und zytologischer Blutbefund o. B. Histologisch: Haut: In den oberen und mittleren Kutislagen mäßig reichliche lymphozytäre und plasmazelluläre Infiltration, vorwiegend perivaskulär, mäßige Akanthose und Hyperkeratose. Drüse: Weitgehender Umbau mit Substitution des lymphatischen Gewebes hauptsächlich durch Plasmazellen in Form von breiten, netzartigen Verbänden, dazwischen ein lockeres Gewebe aus hellkernigen, spindeligen Zellen, stellenweise auch Zellen mit großen plumpen Kernen. Reichlich Pigment in groben Schollen. Zum Teil erweist sich die Drüse fibrös umgewandelt. In der bindegewebigen Kapsel reichlich Lymphozyten, die Grenze zwischen Kapsel und Drüsengewebe unscharf.

Lipp: 1. Pemphigus foliaceus.

44jähr. Patient. Beginn seines Leidens April 1928 mit Blasenbildung. Am Stamm, besonders an Brust und Rücken sowie an den Extremitäten und am Halse die Haut auf weite Strecken ihrer Epidermis beraubt. Diese Partien zeigen peripher progredizites Abheben der Epidermis. Am Kinn, um die Augenlider und am Hinterkopf ebenfalls Exfoliation, Lippen mit blutigen Borken bedeckt. An Wangenschleimhaut, an Zunge und hartem Gaumen Epithelabhebungen mit fibrinös-eitrigem Belag. Zytologisches Blutbild: 19,5% Eosinophile, sonst o. B.

2. Veränderungen bei einem Violinspieler.

23jähr. Violinspieler, der täglich mehrere Stunden übt. An der linken Unterkieferhalsgegend an der Stelle, wo die Violine beim Spielen anliegt, eine derbe, blaurote, oberflächlich leicht uneben, großmünzengroße Plaque, die teilweise entzündet ist. An den Fingerenden des 2. und 3. linken Fingers längliche, quergefurchte Schwielen.

Oppenheim: Die Violinspielerschwielen der Kiefergegend zeigen nicht nur Hyperkeratose, sondern auch Pigmentation, Follikulitis und Hautentzündung. Dabei kommt eine gewisse Disposition und wahrscheinlich auch der Lack des Kinnhalters der Violine, der phenolhaltig ist, wie es bei Telephon- und Radiomuscheln der Fall ist, in Betracht. Die Schwielenbildungen der rechten Hand sind nach der Art der Bogenführung verschieden. Außerdem sind Knochen- und Muskelveränderungen, die dauernder Natur sind, bei Berufsviolinspielern bekannt.

Fasal: Technik und Durchführung der Gesichtsdiathermie.

Die Diathermie der Gesichtshaut verlangt besondere exakte Technik und Anwendung verschiedener, dem jeweiligen Fall entsprechender Elektroden. Es werden verwendet: 1. Gesichtselektroden aus nicht leitenden Massen, die erst durch einen leitenden Überzug leitend gemacht werden müssen: Plastilin, das sich sehr gut der Gesichtsoberfläche anschmiegt und an der Innenseite sorgfältig mit Staniol überzogen wird, wobei Einreißen desselben und Faltenbildung zu vermeiden sind. Eine etwa groschengroße Randpartie, die beiderseits mit Staniol überzogen ist, wird aufgebogen

Digitized by Google

und mit einer eigenen Anschlußklemme angeschlossen. Dem festen Sitz der gut gezahnten und federnden Klemme ist besonderes Augenmerk zu widmen, um eventuelle Verbrennung durch Abrutschen der Klemme zu vermeiden. Die indifferente Elektrode liegt als Kowárschiksche Bleielektrode dem Nacken an. Hopfingers Staniolpflaster und Eitners Staniolleder sind in manchen Fällen gut verwendbar, haben aber den Nachteil, daß sie bei Anwendung im Gesicht genaue Fixierung durch einen exakten Verband verlangen, während das Staniolplastilin, am liegenden Patienten anmodelliert, ohne Verband gut anliegt. Last versprach eine modellierbare Masse, die aber patentiert und nicht erhältlich ist. 2. Selbstleitende Massen, die man an falten- und runzelreichen Hautstellen plastisch anlegen kann: Der gewöhnliche feine Modellierton, wie ihn die Bildhauer benutzen, wird durch Zusatz von verschiedenen Elektrolyten in seiner Leitfähigkeit auf das etwa dreizehnfache gesteigert. Die Masse ist gut knetbar, läßt sich leicht modellieren, ist in feuchter Umhüllung aufzubewahren. Eine für viele Zwecke der Gesichtsdiathermie geeignete Masse ist das Negocoll von Dr. Poller, ein Hygrokolloid, das warm aufgetragen wird, beim Erkalten eine gut anliegende Masse gibt, die selbst leitend ist und mit einer indifferenten Bleielektrode gute Diathermiewirkung gibt. Die Leitungsfähigkeit kann durch Vermischung mit verschiedenen Substanzen, Bronzepulver usw. erhöht werden. Die chemische Untersuchung der Altershaut (Bürger und Schlomka) ergibt eine Zunahme des Stickstoffgehaltes der Feuchtsubstanz und eine Wasserverarmung der Gewebe. Die Fortschritte der Technik haben uns in der Diathermie ein Mittel gegeben, durch Hyperämie und Hyperlymphie eine stärkere Durchfeuchtung der Haut zu bewirken. Die mit Diathermie behandelte Haut zeigt erhöhte Turgeszenz der Oberfläche, erscheint glatter und macht einen frischeren Eindruck.

Kästenbaum berichtet über Versuche der Klinik Kerl. K. verwendet Gips, dessen Brüchigkeit durch Zusatz von geringen Mengen Kasein oder Gelatine herabgesetzt wird. Solche Gipsabdrücke der zu behandelnden Stellen wurden übergalvanisiert. Es kann die Gipsmaske auch mit Metall von niederem Schmelzpunkte ausgegossen und der Guß als Elektrode verwendet werden. Negocoll schmilzt infolge geringer Leitfähigkeit an den Elektroden ab, die freie Flüssigkeit beginnt zu kochen. Graphit als Leiter begann zu glühen. — Stein möchte wissen, ob die von Fasal nach Diathermiebehandlung der Gesichtshaut beobachtete Glättung bloß vorübergehend ist oder einige Zeit anhält.

Referatenteil

Fachzeitschriften

Česká Dermatologie

1929, B. 10, Nr. 1

Šamberger, Fr.-Prag: Neue klinische Beweise für meine Theorie über die Pathogenese der Psoriasis und des Lichen ruber.

Š. bringt neue Beweise für seine Theorie, nach welcher Psoriasis und Lichen ruber diathetische Erkrankungen darstellen. Die Psoriasis ist bedingt durch eine parakeratotische Diathese, die in einer Verminderung der Vitalität der Epidermiszellen beruht, der Lichen ruber durch eine hyperkeratotische Diathese, die in einer Vermehrung der Vitalität derselben Zellen besteht. Der Träger der ersteren Diathese kann typische Psoriasiseffloreszenzen aus allen möglichen artefiziellen und mikrobiellen Ursachen bekommen, die eine Hautentzündung erzeugen. Der häufigste, aber nicht der einzige mikrobielle Erreger der Psoriasis ist der Staphylokokkus. Der Verf. führt einen Fall an, der durch Trichophytie verursacht war. Die gewöhnliche Psoriasis ist nach Š. staphylogenen Ursprungs, d. i. eine Impetigo staphylogenes, maskiert durch die parakeratotische Diathese. Diese Diathese ist fast immer eine kongenitale, sie hat aber nicht immer dieselbe Intensität. Manchmal ist sie so intensiv, daß sie an und für sich genügt, um die Krankheit hervorzurufen, manchmal aber so schwach, daß zum Auftreten

Digitized by Google

der Psoriasis die Mitwirkung eines hinreichenden und schwächenden Einflusses notwendig ist: schlechte und wenig abwechslungsreiche Ernährung, Tuberkulose, innersekretorische Störungen, Laktation usw. Diese Diathese muß nicht in einem jeden Fall von Psoriasis von gleicher Intensität sein und sie muß nicht mit gleicher Intensität über die ganze Körperoberfläche verbreitet sein. Natürlich sind die beiden Faktoren nicht ohne Einfluß auf das Aussehen der psoriatischen Effloreszenzen. Aber die in ihrer keratisierenden Funktion verminderte Vitalität der Epidermiszellen ist nicht bloß die Ursache der Auffaserung der Hornhaut über der psoriatischen Effloreszenz, sondern sie ist auch das Haupthindernis für die Heilung der Psoriasis; sie ist nicht beschränkt auf die keratinisierende Funktion, sondern kann in gleicher Weise auch die pigmentbildende Fähigkeit betreffen, woraus depigmentierte Flecke resultieren. In seltenen Fällen betrifft sie auch die Kohärenz der Zellen untereinander, woraus ein Phänomen entsteht, das Š. als Epidermolysis bullosa psoriaticorum bezeichnet. Š. beschreibt ein Phänomen bei einer Psoriasis, das nicht anders zu erklären ist als durch eine verminderte Kohärenz der Epidermiszellen: bei einer 35jähr. Frau bildeten sich nach einer Bestrahlung mit Höhensonne, nachdem alle Effloreszenzen abgeblaßt und eingesunken waren und obwohl die übrige Haut keine Reaktion zeigte, schlaffe Blasen über allen Effloreszenzen. Erklärung: Über den Effloreszenzen ist eine Epidermis entstanden, deren Zellen infolge verminderter Vitalität eine geringe Kohärenz besaßen. Daher konnte das Transsudat aus den gereizten Blutkapillaren die Zellen auseinander drängen und eine Blase bilden: ein Beweis dafür, daß sich über psoriatischen Effloreszenzen nur schwer Epidermis von normaler Vitalität bildet und eine Erklärung, warum die Psoriasis so schwer heilt. Bei einem Individuum mit hyperkeratotischer Diathese können sich die verschiedensten Hautaffektionen unter dem Bilde lichenoider Effloreszenzen manifestieren. Š. führt einen neuen Fall zur Stützung seiner Hypothese an: einen Luetiker, dessen Körper mit syphilitischen Papeln bedeckt war, die das typische Aussehen der Papeln des Lichen planus ruber besaßen. Diese Erscheinung kann einzig und allein nur durch eine besondere Reaktibilität der Haut erklärt werden, die in einer gesteigerten Vitalität der Epidermiszellen, speziell in einer Steigerung ihrer keratinisierenden Funktion beruht. Die hyperkeratotische Diathese ist ebenfalls fast stets angeboren, kann aber auch akquiriert und so gering sein, daß zu ihrer klinischen Manifestation noch ein Gelegenheitsfaktor notwendig ist. Sehr häufig spielen die Rolle eines solchen die Arsenpräparate. Die hyperkeratotische Diathese manifestiert sich klinisch teils in Form lichenoider Effloreszenzen, teils als Lichen spinulosus. Die Zunahme der Vitalität der Epidermiszellen kann ebenso wie die Abnahme eine oder zwei oder auch alle drei Funktionen der letzteren betreffen. Die Zunahme der keratinisierenden Funktion erzeugt entweder Lichen spinulosus oder eine lichenoide Papel mit weißlicher, wachsartig glänzender Hornplatte auf der Oberfläche. Betrifft die Läsion die pigmentbildende Funktion, resultieren daraus Hyperpigmentationen nach Lichen. Eine abnorm gesteigerte Kohärenz der Epidermiszellen gestattet nicht so leicht ein Auseinanderdrängen derselben und ist daher ein Hindernis für die Entstehung mechanischer Blasen. Ist die Vitalität nach allen drei Richtungen gesteigert, können klinisch sichtbare Bläschen nicht einmal beim akuten Ekzem entstehen. Die stärkste Lymphhypersekretion erzeugt nicht mehr als mikroskopische Spalten und Höhlen. Daraus folgt, daß die hyperkeratotische Diathese auch in dieser Richtung das Ekzem zu maskieren vermag. Dies ist ein weiterer Beweis für Š.s These, daß der Lichen ruber in der Mehrzahl der Fälle nichts anderes ist als ein durch die hyperkeratotische Diathese des Kranken bis zur Unkenntlichkeit maskiertes Ekzem. Seine Ursache ist daher alles, was auch ein Ekzem zu erzeugen vermag: artefizielle, mikrobielle und neurogene Noxen. Š. beobachtete einen artefiziellen Lichen solaris bei einer 34jähr. Frau, die jedesmal, wenn sie sich den Sonnenstrahlen aussetzte, auf der bestrahlten Haut einen Lichen ruber planus bekam. Die vorliegende Arbeit gestattet eine klare Vorstellung von der Wirkung des Arsens bei Psoriasis, Ekzem und Lichen. Arsen macht bekanntlich Hyperkeratose und Melanodermie; aber Š. zeigt, daß es auch die Kohärenz der Epidermiszellen zu steigern vermag. Beim Psoriatiker steigert es vor allem die geschwächte keratinisierende Funktion; dadurch erschwert es die Ausbreitung der Krankheit und unterstützt es die Reparation der zerfaserten Hornschichte. Beim Ekzem steigert es vorwiegend die Kohärenz der Epidermiszellen und setzt einen Damm dem Lymphstrom in die interepidermalen Spalten. Beim Lichen wirkt es analog, nur sind größere Mengen davon notwendig. Es handelt sich da um Menschen mit a priori gesteigerter Vitalität der Epidermiszellen; um dieselbe noch mehr zu steigern, bedarf es einer ungewöhnlich hohen Dosis des Medikamentes.

Digitized by Google

Hübschmann, K.-Prag: Über die Bedeutung intravenöser Injektionen von Bromnatrium und seiner sulfurierten Verbindungen in der Therapie des Ekzems, des Lichen ruber planus und einiger anderer juckender Hautkrankheiten.

Intravenöse Injektionen konzentrierter Bromnatriumlösungen (Verf. verwendet ausschließlich Iontobrol) sind eine ausgezeichnete Behandlungsmethode bei akuten Dermatitiden und Ekzemen, und zwar auch bei subchronischen und chronischen Fällen, insofern sie exazerbieren oder eine Lokalbehandlung schlecht vertragen. Gute Erfolge hatte er bei manchen urtikariellen Formen, beim senilen Pruritus und bei einigen Pat., die über Jucken klagten, ohne daß ein äußerer Grund zu konstatieren gewesen wäre. Unangenehme Nebenwirkungen, wie sie Mornet, Jean und Phelebon angeben, hat Verf. nach Iontobrol nie gesehen; dieselben sind offenbar einer schlechten Qualität des verwendeten Präparates zuzuschreiben. Verf. teilt zwei Fälle von Lichen ruber planus mit, die ihn davon überzeugten, daß Bromnatriuminjektionen allein, ohne Lokalbehandlung, die Krankheit auszuheilen vermögen. Bei einem dieser Fälle blieb eine Pigmentation zurück, wie man sie nach Arsenbehandlung zu sehen gewohnt ist. (Die Kranke hat nie Arsen genommen.) Schließlich berichtet Verf. über seine Versuche mit intravenösen Injektionen von Natrium sulfobromatum. Der Grund zu diesem Versuch war der Wunsch, die guten Resultate der intravenösen Bromnatriuminjektionen mit den ausgezeichneten therapeutischen Eigenschaften des Schwefels zu bereichern. Er versuchte dieses Mittel beim chronischen rezidivierenden Ekzem (7 Fälle), bei Acne rosacea (ein Fall), beim senilen Pruritus (2 Fälle) und bei Urtikaria (ein Fall). Bei den Rezidiven der chronischen Ekzeme ist es wenigstens im Beginn besser, mit Bromnatrium zu beginnen und erst nach eingetretener Beruhigung zum Natrium sulfobromatum überzugehen. Die Resultate der intravenösen Injektionen mit 10%igem Natrium sulfobromatum sind verhältnismäßig gute sowohl bei den exazerbierenden Ekzemen als auch beim senilen Pruritus. Je gereizter das Ekzem ist und je schlechter es die Lokalbehandlung verträgt, desto ausgesprochener ist der therapeutische Effekt, ebenso wie beim Iontobrol. Gute Resultate wurden bei einem Fall von Urtikaria und bei einem Fall von Acne rosacea erzielt. Diese Methode hat gute Chancen bei allen jenen Affektionen, bei denen Abweichungen in der Ökonomie des Organismus, soweit sie den Schwefel betreffen, die Hoffnung auf einen Erfolg berechtigen.

1929, Bd. 10, Nr. 2

Francović, Vl.-Agram: Diagnostische Bedeutung einiger neuerer Liquorreaktionen.

In der tschechischen dermatologischen Klinik in Prag wurden in 70 Fällen die neueren Liquorreaktionen (Takata-Ara-Reaktion, bikolorierte Schellack-Reaktion nach Thurzo-Marchionini, Siliquid-Reaktion und Schnell-Mikro-Mastix-Reaktion) angestellt neben der BWR und der Benzoeharz-Reaktion. 30 Liquors stammten von Luetikern und 40 von Pat., bei denen klinisch und anamnestisch keine Anhaltspunkte für Lues vorlagen. Alle Reaktionen wurden streng nach der Originalvorschrift angesetzt. Bei den metaluetischen Fällen stimmten alle vier Reaktionen mit BWR und Benzoeharz-Reaktion vollkommen überein. Auch bei den übrigen luetischen und nichtluetischen Erkrankungen wurden mit den erwähnten Reaktionen (mit Ausnahme der Siliquid-Reaktion) sehr günstige und übereinstimmende Resultate erzielt. In einem Falle von Lues cerebri versagte die Takata-Ara-Reaktion bei stark positiver BWR und Benzoeharz-Reaktion. Unspezifische schwache Reaktionen kamen nur vereinzelt vor. Bei der bikolorierten Schellack-Reaktion wurden weißer Schellack und Schellack orange parallel verwendet. Die Versuche mit letzterem erwiesen eine größere Reaktionsbreite und Empfindlichkeit als jene mit weißem Schellack. Dagegen ergab aber die mit Schellack orange angesetzte Reaktion unverläßlichere Resultate, indem in 30% zweifelhafte (±) Ausfälle bei sicher nicht luetischen Erkrankungen vorkamen. Die Siliquid-Reaktion ergab in 47,5% von sicher nicht luetischen Fällen unspezifische Resultate. Verf. hebt die großen Vorzüge der Mikro-Mastix-Reaktion hervor, die weder Versager, noch unspezifische positive Resultate ergab. Die beschriebenen Liquorreaktionen sind (mit Ausnahme der Siliqulid-Reaktion) als Ergänzungsmethoden recht gut brauchbar, besonders die bikolorierte Schellack-Reaktion und die Mikro-Mastix-Reaktion, die sich als die empfindlichsten erwiesen.

Valentová, O.-Prag: Röntgenbestrahlung des Sympathikus und Veränderungen der Schweißabsonderung.

Die Schweißreaktion nach Bestrahlung des Brustsympathikus nach Gouin gestattet

Digitized by Google

die Einteilung der Hyperidrotiker in drei Gruppen: 1. Die Schweißsekretion wird gesteigert, 2. dieselbe bleibt unverändert und 3. sie wird herabgesetzt. Der Einfluß der Röntgenisierung äußert sich auf der Haut nicht allein nach Bestrahlung der Brustwirbelsäule, sondern auch nach Bestrahlung der Hals- und der Lendenwirbelsäule; die Strahlen wirken also auch auf den Parasympathikus (?) und äußern sich da gewöhnlich durch eine Herabsetzung der Schweißabsonderung. Die Reaktionen nach der Bestrahlung, Steigerung oder Herabsetzung der Schweißsekretion, sind vorübergehender Natur (kehrt die durch die Bestrahlung sistierte Funktion zurück oder kommt es zu einer Regeneration der durch die Röntgenisierung geschädigten Ganglien oder der Rami communicantes?) und stellen sich fließend nacheinander ein. Eine Einwirkung auf die Vasokonstriktoren und Vasodilatatoren der Hautgefäße wurde niemals beobachtet, die Erythemreaktion stellte sich nur auf der direkt bestrahlten Hautpartie ein. Die Schweißreaktion stellt sich zumeist in der der betreffenden Innervation entsprechenden Hautpartie ein, also nach Bestrahlung des Halses in der Axilla und an den Handflächen, nach Bestrahlung des Halses in der Axilla und an den Handflächen, nach Bestrahlung der unteren Lendenwirbelsäule an den Fußsohlen. Diese Ergebnisse stimmen bei einem Vergleiche mit den Pharmaka mit deren Resultaten überein: die Schweißdrüsen stellen sich nach Bestrahlung verschiedener Wirbelsäulenabschnitte als Organe mit einer doppelten Innervation dar, einer erregenden und einer hemmenden. Der Unterschied gegen die allgemein wirkenden Pharmaka äußert sich darin, daß die Röntgenwirkung nach einer gegebenen Dose auf die Schweißdrüsen beschränkt ist. Stärke und Richtung der Reaktion scheint von der Schwankung des neurovegetativen Gleichgewichtes sowohl im Sinne eines Plus als auch im Sinne eines Minus abhängig zu sein. Da die bisherigen klinischen Erfahrungen mit der Bestrahlung der Nerven keineswegs für eine Steigerung der Nervenfunktion sprechen, ist es wahrscheinlicher, daß es sich hier um eine Herabsetzung der Funktion oder der Leitungsfähigkeit in den Rami communicantes oder in den Ganglien handelt.

1929, Bd. 10, Nr. 3

Gawalowski, K.-Prag: Lupus erythematodes acutus.
Fortsetzung folgt.

Tréger, J.-Bratislava (Preßburg): Praktische Erfahrungen mit Natriumthiosulfat.

Das von Kabelík theoretisch erforschte und zur klinischen Verwendung warm empfohlene Natriumthiosulfat hat sich in der Klinik Reinsberg besonders bei allgemeinen Dermatosen und bei Kombustionen, wo ein die Eukolloidalität förderndes und antianaphylaktisch wirkendes Mittel erwünscht ist, als wirksames Therapeutikum bewährt, das zur weiteren Nachprüfung zu empfehlen ist. Vergleichsversuche mit Adrenalin deuten darauf hin, daß Natriumthiosulfat auf die Blutdruckkurve mäßig hemmend wirkt, dafür aber die Empfindlichkeit für Adrenalin beträchtlich steigert, was sich in einer Steigerung und Verlängerung der Adrenalinwirkung äußert. G. Mühlstein-Prag.

Dermatologia (ungarisch)

1929, Bd. 3, H. 1

Hudelo-Paris: Louis Brocq. S. 5.
Lebenslauf und Würdigung seiner Bedeutung.

Justus, J.-Budapest: Brocq und die „Dermatologia". S. 8.
Kurze Beschreibung des Verhältnisses, in welchem L. Brocq mit der Zeitschrift „Dermatologia" gestanden.

Gougerot-Paris: Eythema papulosum extensum dolorosum der Autointoxikierten. S. 10.

Erythema papulosum extensum dolorosum erscheint als in der Epidermis und Kutis sitzende Plaque, die sich über das Hautniveau hervorhebt, von rötlicher Farbe ist, mit weniger oder mehr umschriebener Begrenzung, die sich allmählich vergrößert und eine Lebensdauer von 8—20 Tagen hat. Sie kann hauptsächlich im Herbst erscheinen. Der bevorzugte Sitz ist auf den Fingern. Die Plaque ist gleichförmig, rundlich oder oval, glatt mit normaler Epidermis bedeckt; ihre Farbe ist rot. Sie fühlt sich warm an und

Digitized by Google

gibt den Eindruck einer Infiltration der Haut. Sie schmerzt ständig, manchmal lebhaft. Histologie: kaum verdickte Epidermis; Basalzellen und Malphighischicht geschwollen; Korneum unverändert. Die Papillen und die subpapilläre Schichte infiltriert, ödematös. Blutgefäße dilatiert, mit roten Körperchen gefüllt; Lymphgefäße erweitert. Um die Gefäße mononukleäre, basophile Zellen, Lymphozyten und ausnahmsweise Plasmazellen. Die Bindegewebszüge entzündlich basophil, die elastischen Fasern weniger färbbar; bakteriologischer Befund negativ. Das Krankheitsbild ist eine aseptische Entzündung und als defensive Reaktion der Haut gegen Autointoxikationsgifte aufzufassen.

Kémeri, D.-Budapest: Ätiologie der Dysidrose. S. 19.

Verf. unterscheidet: 1. wirkliche Dysidrosen, bedingt durch akute und chronische Infektionskrankheiten, fokale Infektion usw. und 2. Pseudodysidrosen, verursacht von Hypomyzeten. Er fand in 90% in der Anamnese Muskel- und Gelenkschmerzen. Als häufigsten Anlaß chronisch rezidivierende Rhinitis, Tonsillitis, Pharingitis; ferner fand er Fokalinfektionen an schlechten Zähnen oder in Abszessen der Tonsillen. Syphilis fand er in zwei Fällen. Alle therapeutischen Mittel, welche gegen Rheumatismus wirken, leisten gute Dienste. Um endgültige Heilung zu erreichen, soll man bei Rezidiven die fokale Ursache radikal entfernen. In 120 Fällen war bei 80% Heilung durch Behandlung der rheumatischen Erkrankung zu erreichen. Es ist zweifellos die Dysidrose nicht die einzige Hauterkrankung, welche durch eine fokale Infektion bedingt wird.

K. v. Berde-Szeged.

Japanese Journal of Dermatology and Urology

1928, Bd. 28, Nr. 1

Shozo, H.: Studien über die serochemischen Veränderungen bei den mit ultravioletten Strahlen behandelten Tieren. S. 1.

Stoffwechseluntersuchungen, Feststellung der Veränderungen des Blutes des hämolytischen Komplementtiters, der Alexine und Opsonine nach Höhensonnebestrahlungen bei Kaninchen und Meerschweinchen. Von Interesse ist: Zunahme des freien Cholesteringehaltes, des Chlorgehaltes, Verminderung der roten Blutkörperchen und des Hämoglobins, Verminderung der weißen Blutkörperchen nach der Bestrahlung. Die Versuchstiere verlieren ihre Freßlust und magern stark ab.

Takahashi, S.: Über ein Exanthem in der Achselhöhle, Trichomycosis palmellina Pick begleitend: Beiträge zur Kenntnis vom Erreger der Trichomycosis palmellina Pick.. S. 2.

Bei einem Falle von Trichomycosis axillae bei einem 22jähr. Pat. in der linken Achselhöhle zu einpfennigstückgroßen Gruppen angeordnete dunkelrote follikuläre Knötchen. Die kranken Haare sind am Orifizium des Follikels von rötlichbraunen Massen umschlossen, während die anderen gelblich-grauweiße Massen umgeben. In den roten Massen keine spezifischen Kokken, sondern dieselben Pilze, wie in den gelben nachzuweisen. In den roten Massen bestehen die Pilze hauptsächlich aus der sogenannten Gloea, während in den gelben eine radiäre Anordnung der reichlichen Pilze nachweisbar ist. Histologie: Hauptveränderungen an und um die Haarfollikel. Pilzaffektion der Haarwurzeln und chronisch entzündliche perifollikuläre Infiltrationen. In stark erkrankten Follikeln tiefes Eindringen des grampositiven Pilzes und um die Pilze entzündliche Nekrose der Epidermis und sich tief in die Subkutis erstreckendes Infiltrat. Mykologie: T. konnte aus dem vorliegenden Falle und vier anderen Fällen ohne Exanthem zwei Aktinomyzesarten kultivieren. Die Eigenschaften der beiden Stämme werden in allen Einzelheiten einander gegenübergestellt.

Komaya, G., u. J. Shinogi: Ein Fall von Prostatastein. S. 5.

75jähr. Mann, hat wiederholt rezidivierende Blennorrhoe durchgemacht. Seit einigen Jahren erschwerte Harnentleerung und Ischuria paradoxa. Palpatorisch und röntgenologisch Steine in der Prostata nachzuweisen, die durch Sectio alta entfernt werden. Der größte Stein ist $4 \times 3 \times 2.5$ cm groß und wiegt 42 g, zeigt Birnenform, ist von graugelblicher Farbe und fester Konsistenz.

Bd. 28, Nr. 2

Aramaki, Y.: Ein Beitrag zur Studie der Alopecia gradus.. S. 7.

Der beschriebene Fall von Alopecia atrophica symmetrica temporalis Aramaki zeigt auf beiden Temporalgegenden verschieden starke Veränderungen, rechts typischer

Digitized by Google

Enthaarungsherd, links fast kein Haarausfall, nur die Haarporen an der symmetrischen Stelle sehr stark narbig eingesunken. Von den vier Geschwistern der Pat. leiden drei und eine Kusine an derselben Alopezie. Es kommt nach A. für das Entstehen der Alopecia gradus, die nachweisbar durch die Frisur veranlaßt wird, auch eine Art Disposition in Frage.

Komaya, G.: Über die Ätiologie der Alopezia. S. 8.

La-li-to, eine in Südchina vorkommende infektiöse Erkrankung des Kopfes, welche narbige Kahlheit hinterläßt, ist offenbar Trichophytie und Favus des Kopfes. — Alopecia areata. Ätiologie noch nicht entschieden. Die Infektionstheorie Spitzers hat keine genügende Beweiskraft. Beachtenswert scheinen die Untersuchungen Buschkes u. a. über Gleichgewichtsstörungen des sympathisch-parasympathischen Nervensystems. — Alopecia pityrodes. Wohl sicher nicht infektiöser Natur. Zweifelhaft die Rolle des Demodex. Hinweis auf die von Dohi beschriebene, durch den mechanischen Druck der Haartracht verursachte Alopecia atrophica parietalis und Aramakis Alopecia gradus, letztere auch mechanisch durch das Frisieren veranlaßt. — Pseudopelade. Ätiologie noch ganz dunkel.

Bd. 28, Nr. 3

Aramaki, Y.: Über die klinische Anwendung des Thalliumsalzes, insbesondere die dadurch hervorgerufene Enthaarung und ihren histologischen Befund. S. 12.

Histologisch: hauptsächlich sekundäre Veränderungen, die infolge der gestörten Haarernährung mit Ausfallserscheinungen einhergehen: Schwund der Haare, Atrophie, seichte Lage der Haarbälge und durch Thallium direkt bedingte Veränderungen der Hautparenchyms: Zellinfiltration, Mastzellenwucherung, Atrophie der Haarpapille usw. Enorme Atrophie der Talgdrüsen.

Omichi, N.: Isolagglutination bei Leprakranken. S. 13.

Tabellarisch zusammengestellte Befunde.

Minami, S., u. J. Ehara: Über den positiven Filarienbefund bei einem Falle von Chylurie und die histologischen Veränderungen der Niere bei zwei Fällen. S. 14.

Vier Fälle von Chylurie, von denen zwei an starker Fibrinurie litten. Die Fälle zeigten alle Chylurie aus dem linken Ureter. Starke Schädigung der Nierenfunktion. Eosinophilie im Blute war nicht vorhanden. Bei zwei Fällen wurde die Nephrektomie vorgenommen. Bei einem Falle fand sich ein Filariaweibchen in einer erbsengroßen Lymphdrüse am Nierenhilus, während Mikrofilaria sowohl im nächtlichen Blut, als auch im Urin, nicht gefunden wurde. Auch wenn das Würmchen ganz abgekapselt ist, kann man manchmal keine Mikrofilarien im Blute finden; auch Nichtnachweisbarkeit der Larven im Blute läßt eine Chylurie parasitärer Natur nicht ausschließen.

Bd. 28, Nr. 4

Ota, M.: Die parasitären Pilze des Menschen. S. 16.

Übersichtsreferat über die bei Menschen vorkommenden Pilze, nicht zum Referat geeignet.

Koyama, M.: Über die Genese von Trichomycosis palmellina Pick. S. 23.

Nach K. wird die Haarkrankheit nicht durch einen spezifischen Erreger hervorgerufen. Die angeheftete Masse der Haare besteht zum größten Teil aus Sekreten der Axillarschweißdrüsen, denen verhornte Epidermiszellen, Hautfette, Talgdrüsen usw. beigemischt sind. Die gefundenen Bakterien spielen ätiologisch keine Rolle. Die bei Trichomykosis reichlich vorhandenen Cholesterinester stammen vor allem aus den Axillarschweißdrüsen, zum kleineren Teil aus Epidermisfetten. Die Ursache der Trichomykosis ist in der individuellen Verschiedenheit des Wachstums der spezifischen Axillarschweißdrüsen und in Nichtsauberhalten der Gegend zu suchen.

Bd. 28, Nr. 5

Nakamura, K.: Klinische und experimentelle Studien über das Hauthorn. S. 26.

Mitteilung von neun Fällen von Cornu cutaneum. Versuche zur Erzeugung von Hauthörnern bei Mäusen und Kaninchen durch Teerpinselungen. N. kommt zu folgenden Schlüssen: 1. Die Ursache des Hauthorns ist ein Reiz, die multiplen juvenilen Kornua sind dagegen angeboren. 2. Das experimentell bei Kaninchen und Mäusen erzeugte

Digitized by Google

Hauthorn entspricht dem klinisch beobachteten sogenannten echten oder senilen Hauthorn. 3. Der epitheliale primäre Ursprung des Hauthorns steht außer Frage. 4. Der Übergang des Hauthorns ins Karzinom ist sowohl klinisch als experimentell sichergestellt. 5. Experimentelle und klinische Untersuchungen haben ergeben, daß die Entstehung des Hauthorns stets von Epithelwucherung begleitet ist, d. h. also: ohne Epithelwucherung kein Hauthorn.

Watanabe, K.: Die chromolytische Studie der Hefe. IV. Die Zuckerarten der Hefe. S. 29.

W., der früher über die Eiweiß- und Fettarten der Hefe berichtet hat, behandelt die Zuckerarten der Hefe und kommt zu folgenden Schlüssen: Die drei Hefearten: Blastomyzes, Monilia macedoniacus und Debaryomyzes Leopoldi enthalten drei Kohlehydratarten: Glykogen, Hefegummi und Hemizellulose. Das Glykogen kommt im Zellleib als kleine Körnchen vor; der Hefegummi bildet in den Zellen eine Verbindung mit dem Eiweiß. Hemizellulose, der Hauptbestandteil der Hefemembran, besitzt die Eigenschaften einer Zwischensubstanz von Mannan und Mannozellulose.

Tsukada, S.: Ein Fall von Adenoma sebaceum, der verschiedene histologische Typen vereinigt. S. 34.

19jähr. Frau, seit 6 Jahren erkrankt; die verrukösen Tumoren des Gesichts zeigten histologisch Hypertrophie der Drüsen und Bindegewebshyperplasie mit und ohne Teleangiektasien, teils reine Bindegewebssklerose. Allen Neubildungen war die Bindegewebshypertrophie gemeinsam. Auch Tumoren der Lendengegend waren vorhanden und zeigten im wesentlichen Hypertrophie des Bindegewebes.

Takahashi, Sh.: Über Trichophytie und ihre Erreger in der Sapporo-Gegend. Erreger waren in der Mehrzahl der Fälle Microsporon japonicum Dohi und Kampayashi und Trichophyton purpureum Bang. Erst in weitem Abstande folgten: Trichophyton interdigitale, violaceum und Epidermophyton inguinale.

Matsumoto, M.: Die Hautempfindlichkeit bei experimenteller toxischer Nephritis. S. 36.

Aus den Tierversuchen geht hervor, daß bei normalen Allgemeinzuständen die Empfindlichkeit der Kaninchenhaut durch die Verteilung der Elektrolyte beeinflußt wird, daß sie aber bei schweren Krankheitszuständen, wie bei Nephritis, außerdem durch die Reaktionsfähigkeit des Organismus bzw. der Haut beeinflußt wird.

Bd. 28, Nr. 6

Matsuoka, K.: Über Haematoporphyria congenita. S. 38.

Den beschriebenen 17 Fällen von Haematoporphyria congenita reiht M. 3 weitere an. Die Milz war bei den beiden ersten Fällen palpabel, beim dritten nicht; doch konnte M. bei allen 3 Fällen durch Pneumoperitoneum röntgenographisch eine Milzvergrößerung feststellen, welche sich meist nach der Krankheitsdauer zu richten schien. Die Milzschwellung deutet M. folgendermaßen: Da im zirkulierenden Blute leicht das Porphyrin, der Photokatalysator, nachweisbar ist, so kann dementsprechend in vivo auch vorübergehende Hämolyse stattfinden, wenn der Organismus durch Lichtstrahlen beeinträchtigt wird. So kommt es durch wiederholte Lichtschädigungen allmählich zu einer Schwellung der Milz. Bezüglich der experimentellen Untersuchungen des Verf. sei auf das Original verwiesen.

Bd. 28, Nr. 7

Torii, F.: Über den Mechanismus der Entstehung von den syphilitischen Blutveränderungen. S. 43.

Aus den Schlüssen des Verf. seien folgende mitgeteilt: Extrakte aus den Spirochätensubstanzen erwiesen sich mit der Komplementbindung und Flockung mit luetisch veränderten Seren im Gegensatz zu Extrakten aus Kaninchenorganen als schlechte Antigene. Die Annahme, daß für die Entstehung der syphilitischen Blutveränderungen bei Vorhandensein der Lipoidantigene spezifische Stoffe, die ihren Ursprung aus der Infektion mit Spirochäten herleiten, eine ausschlaggebende Rolle spielen, scheint einige Wahrscheinlichkeit zu besitzen. Die Rolle der Spirochäten besteht darin, daß sie die Organlipoide zur Antikörperbildung bringen mögen.

Mine, M.: Über die Pigmentation an der Mundschleimhaut bei Japanern. S. 51.

Unter 1425 Pat. wurden bei 458 (32%) Pigmentflecken der Mundschleimhaut festgestellt, besonders an der Wangenschleimhaut, und zwar in ihrem zentralen Teil.

Digitized by Google

Die Stelle koinzidiert mit der Zahnschlußlinie und stößt an die Saumgegend der Wangen nach Schumacher. Das Pigment ist braun oder schieferblau, doch kommen auch dunkelbraune und schwärzliche Flecken vor. Besonders häufig sitzen sie an der Wangenschleimhaut in bandförmiger Gestalt. Es scheint, als ob die Pigmentierungen, die bei älteren Personen häufiger vorkommen, mit der Pigmentbildung des Naevus senilis in Beziehung stehen.

Mitteilungen aus der Literatur

Syphilis

Therapie

Rosenholz, H. P., O. W. Owsjannikowa, u. J. A. Trefilow-Moskau: Über die neurotropischen Eigenschaften der Rückfallfieberspirochäten und die Therapie der Neurospirillosen. (Bioch. Abt. d. medico-biol. Inst.) Zbl. f. Bakt., Bd. 110, H. 1/3, S. 47.

Das Verfahren, im Augenblick der Infektion oder nach Erscheinen von Spirochäten im peripherischen Blute bei Mäusen das Gehirn quer zu durchstechen, führte mit einer einzigen Ausnahme zu Neurospirillose, die sich gegenüber Salvarsan völlig resistent verhielt. F. Harry-Wiesbaden.

Maclean, G.-Tabora (Ostafrika): A Dermatitis associated with „Bayer 205" Treatment of Rhodesian Trypanosomiasis (Eine Dermatitis verbunden mit der Behandlung von Trypanosomiasis in Rhodesia durch daß Mittel „Bayer 205). Ann. trop. Med., Bd. 22, Nr. 4, S. 531.

Es zeigen sich bisweilen bei dieser Behandlung charakteristische Ausschläge. Verf. sah selbst 2 und hörte von 2 anderen Fällen. In einem Falle zeigte sich 2 Tage nach der dritten Bayer-205-Spritze ein papulöser Ausschlag an Gesicht, Nacken, Rumpf, oberen und unteren Gliedmaßen. Handteller und Fußsohle dagegen blieben frei. Die Papeln neigten zur Konfluenz und wurden allmählich braun, später wurde die Oberhaut schwarz. Es bildeten sich größere Blasen, welche an den Druckstellen sich öffneten. Nach ungefähr 1 Woche begann die Abheilung. Nicht überall kam es zur Blasenbildung. Zu gleicher Zeit mit dem Ausschlag wurde Konjunktivitis und Stomatitis beobachtet.
P. Unna jr.-Hamburg.

Ulcus molle, Venerisches Granulom

Burmeister, E. A.-Neubabelsberg b. Berlin: Eigenblutunterspritzung bei Bubo inguinalis. (Krankenh. „Sanator. Bergstücken".) M. Kl., 1928, Nr. 52, S. 2011.

Die Eigenblutunterspritzungen wurden in einer Dosis von 5—8—10 ccm in 2- bis 3tägigen Intervallen 2—3mal wiederholt, und zwar im allgemeinen bei nach Hitzeapplikation erweichten und inzidierten Bubonen. Erreicht wurde dadurch, daß keine Rezidive eintraten und benachbarte Drüsen von der Infektion verschont blieben, doch trat im allgemeinen keine schnellere Heilung ein als bei der sonst üblichen Bubobehandlung. Das Verfahren sollte jedoch bei schweren, sonstiger Therapie gegenüber resisten Fällen jedenfalls versucht werden. E. Levin-Berlin.

Musger, A.-Wien: Zur Ätiologie der Nicolas-Durand-Favreschen Krankheit der sogenannten Lymphogranulomatosis inguinalis. Beitr. path. Anat., Bd. 80, H. 2, S. 257.

In zwei in Wien beobachteten Fällen von Lymphogranulomatosis inguinalis fanden sich in der Drüse und im Blute Stäbchen, die bei der intraperitonealen Impfung von Meerschweinchen Veränderungen in den Leistendrüsen hervorriefen, welche makroskopisch und mikroskopisch jenen in den Drüsen beim erkrankten Menschen glichen: auch die präputiale, also genitale Impfung von Affen war erfolgreich. Aus den Bakterienkulturen angefertigte Vakzine rief allergische Hautreaktionen hervor, und sterilisierter aus den Drüsen gewonnener Eiter, in die Haut des Oberarmes gespritzt, binnen 48 Stunden papulöse Hauteffloreszenzen, während gesunde Personen und Kranke mit anderen Drüsenleiden keine Reaktion zeigten; bei immunisierten Meerschweinchen erwies sich die Eiterprobe ebenfalls positiv. Agglutinierende oder komplementbindende Antikörper konnten weder im Serum der Kranken noch im Serum der Meerschweinchen nachgewiesen werden. F. Winkler-Wien.

Digitized by Google

Fischer, W., u. K. v. Gusnar-Rostock: Zur Kenntnis des venerischen Granuloms. (Path. Inst. d. Univ.) Beitr. path. Anat., Bd. 81, H. 2, S. 309.

Ergebnis der histologischen Untersuchung an 52 von Thierfelder in Holländisch-Neuguinea amputierten Präputien, zum Teil auch Stücken der Glans von Granuloma venereum-Fällen. Am Epithel findet sich am Rand der Ulzerationen oft etwas atypische Wucherung bei Fehlen des Pigmentes. Im Gebiet des meist scharf begrenzten Granuloms findet sich ein Ulkus. Das Granulom selbst ist charakterisiert durch auffallend regelmäßig parallel zueinander aus der Tiefe gegen die Oberfläche ansteigenden Kapillaren mit starker Wucherung der Endothelschicht und durch dichte perikapilläre Zellmäntel, bestehend aus Plasmazellen, neutrophilen, regelmäßig auch basophilen, aber stets nur spärlichen eosinophilen Leukozyten und vor allem großen monunukleären vakuolären Zellen, die oft — aber durchaus nicht immer nachweisbar — die wohl ziemlich sicher als Erreger aufzufassenden Mikroorganismen — das Calymmatobacterium granulomatis — phagozytiert haben. Endlich fallen noch Zellen mit runden pyknotischen Kernen auf, die wohl von Gefäßwandzellen abstammen. Der Befund in seiner Gesamtheit ist charakteristisch genug, um eine histologische Diagnose zu ermöglichen. Am meisten Ähnlichkeit besteht mit dem Rhinosklerom. Doch sind die großen mononukleären Zellen des venerischen Granuloms, die von Histiozyten abzuleiten sind, kleiner, weniger ausgesprochen schaumig und weniger dicht stehend als die Mikuliczschen Zellen des Skleroms. Der Erreger des Granuloms ist aber sicher dem — seinerseits von dem Friedländerbazillus nicht sicher abgrenzbaren — des Skleroms nahe verwandt. Die atypischen Epithelwucherungen haben öfters auch die Fehldiagnose Karzinom ermöglicht, was um so schwerwiegender ist, als das Granulom der spezifischen Therapie mit Tartarus stibiatus gut zugänglich ist. F. Wohlwill-Hamburg.

Blennorrhoe

Ätiologie

Milochevitch, S.: Sur les transformations du Gonocoque in vivo (Über die Veränderungen des Gonokokkus in vivo). Compt. rend. Soc. Biol., Bd. 100, Nr. 1, S. 70.

In 2 Fällen akuter Gonorrhoe, in denen zunächst typische gramnegative Gonokokken nachweisbar gewesen waren, traten im weiteren Verlaufe grampositive Diplokokken auf. Diese wuchsen vornehmlich auf den vom Gonokokkus bevorzugten Nährböden. Sie sind nicht hämolytisch, zeigen fakultative Aerobie, sind dem Protargol gegenüber viermal so resistent wie der Gonokokkus, an Größe diesem etwas überlegen. Durch schnell aufeinanderfolgende Passagen auf Aszitesbouillon wurden wieder typische gramnegative Gonokokken erzielt, mit denen auch experimentell eine akute Blennorrhagie hervorgerufen werden konnte. Es besteht also ein genetischer Zusammenhang zwischen dem grampositiven Diplokokkus und dem Gonokokkus. E. Levin-Berlin.

Pathologie und Klinik

Finkenrath, K.-Berlin: Zur Kasuistik der latenten Gonorrhoe. M. Kl., 1928, Nr. 48, S. 1867.

Ein Pat., der eine durch Epididymitis und Prostatitis komplizierte Gonorrhoe durchgemacht und nach Schwinden der klinischen Erscheinungen auch nach mehrfachen Provokationen keinerlei pathologische Befunde mehr dargeboten hatte, infizierte seine Frau mit akuter Urethral- und Zervikalgonorrhoe. Es würde das für Bestehen einer latenten Gonorrhoe mindestens 2 Monate nach überstandener Krankheit sprechen.

E. Levin-Berlin.

Therapie

Nagell, H.-Rostock: Ist Gonovitan eine Gonokokken-Lebendvakzine? (Univ.-Hautkl.) M. m. W., 1928, Nr. 46, S. 1961.

Verf. kommt auf Grund seiner Prüfungsergebnisse zu dem Schluß, daß der von den Sächsischen Serumwerken als Gonokokken-Lebendvakzine in den Handel gebrachte Impfstoff keine lebenden Gonokokken, sondern einen gramnegativen Diplokokkus enthält, der nach seinem biologischen Verhalten in die Gruppe des Micrococcus catarrhalis eingereiht werden muß. Er schließt dies nicht nur aus dem Aussehen der Kolonien, sondern auch aus ihrem Verhalten auf den Zuckernährböden und aus dem üppigen Wachstum auf Gelatine bei Zimmertemperatur. Ein Übertragungsversuch mit diesen Reinkulturen auf den Menschen führte zu keiner spezifischen Urethritis. Eine spezifische

Digitized by Google

Wirkung wird daher abgelehnt und die Erfolge werden höchstens der unspezifischen Reiztherapie zugeschrieben, wobei als Gefahrenmoment noch hervorgehoben wird, daß der Micrococcus catarrhalis als Sepsiserreger eine nicht zu unterschätzende Rolle spielt.
B. Peiser-Berlin.

Loeser, A.-Berlin: Weitere Erfahrungen bei der Behandlung der chronischen Gonorrhoe der Frau mit Lebendvakzine (Gonokokkenkulturen) unter besonderer Berücksichtigung der Dauerresultate. M. Kl., 1929, Nr. 3, S. 106.

Um die in einzelnen Fällen beobachteten größeren Gonokokkenabszesse sowie fieberhaften Gelenkschwellungen zu vermeiden, empfiehlt es sich, Überdosierung dadurch vorzubeugen, daß von einem Kulturröhrchen 2—3 Kranke geimpft werden, daß ferner nur frische, von möglichst akuten Blennorrhoen stammende Gonokokken zur Züchtung verwendet werden und es sich wirklich um absolute Reinkulturen (3 Kulturpassagen erforderlich) handelt. Ein größerer Prozentsatz von Heilungen als bisher kann dadurch erzielt werden, daß man die Einspritzung nach 14 Tagen nochmals und nach wieder 14 Tagen zum dritten Male wiederholt und eine Stauung der Gebärmutter mit in die Scheide eingeführter Bierscher Saugglocke anfügt. Nachuntersuchungen von vor 2—5 Jahren geimpften Patientinnen ergaben nur eine verschwindend kleine Zahl von Mißerfolgen nach zunächst scheinbarer monatelanger Heilung; ein Teil der Geheilten hatte Konzeption und komplikationslose Entbindung, andere mit vorher starken und unregelmäßigen Menses normale Menstruation gehabt. Die Lebendkulturen altern schnell, es sollen nur Stämme verwendet werden, die ein Alter von 7—12 Tagen nach Abnahme der Züchtungsgonokokken aus dem menschlichen Körper haben. Bei dem Gonovitan ist es zweifelhaft, ob es überhaupt lebende Gonokokken enthält, jedenfalls ist es nur ein sehr schlechter Notbehelf.
E. Levin-Berlin.

Zung-Dau Zau-Peking: Intravenous Injection of Calcium Chloride in the Treatment of Acute Epididymitis (Intravenöse Injektion von Kalziumchlorid bei der Behandlung der akuten Epididymitis). Nat. med. J. China, 1928, Bd. 14, Nr. 6, S. 368.

Bei 65 Fällen von blennorrhoischer Epididymitis, 2 Fällen von Prostatitis und einem Falle von Arthritis hat der Verf. intravenöse Kalziumchloridinjektionen angewendet. Von einer 10—12%igen Lösung wurden von ersterer 5—10, von letzterer 15—20 ccm injiziert; die Einspritzungen sind sehr langsam vorzunehmen, da schnelle Einspritzung zu Ohnmacht und Erbrechen führt. Die Behandlung bestand in 1—5 Injektionen, durchschnittlich wurde zweimal injiziert. In der Regel läßt schon 10 Stunden nach der Einspritzung der Schmerz nach. Der Verf. ist mit dem Erfolge der Behandlung sehr zufrieden.
F. Juliusberg-Braunschweig.

Stern, A.-Frankfurt a. M.: Ein neues Verfahren zur Behandlung der weiblichen Harnröhrengonorrhoe. D. m. W., 1929, Nr. 1, S. 18.

An Stelle von Injektionen und Schmelzstäbchen wird eine Pulvertrockenbehandlung empfohlen. Man verwendet Silbersalze wie Protargol, Albargin, Targesin usw. in Mischung mit 0,5—1,0 : 10,0 Sacchar. lact. und bläst sie mittels eines vom Verf. angegebenen Pulverbläsers auf die Urethralschleimhaut. Hersteller des Instrumentes: Firma Kirchner & Wilhelm in Stuttgart.
F. Harry-Wiesbaden.

Schmidt-La Baume, F.-Frankfurt a. M.: Die Infiltrationstherapie der Gonorrhoe-Bartholinitis mit Akridinderivaten. (Derm. Univ.-Kl.) M. m. M., 1928, Nr. 52, S. 2209.

Nach Anästhesierung mit 1—2 ccm einer 1%igen Novokainlösung werden 2—4 ccm Rivanollösung 1 : 500—1 : 1000 in das Drüsenparenchym, sowie in den Ausführungsgang injiziert. Ein eventueller Abszeß wird außerdem zunächst punktiert und dann die Höhle mit der Lösung angefüllt. Erforderlich waren in 25 so behandelten Fällen 1—8 Injektionen. Nekrosen wurden nicht beobachtet. Auch prophylaktisch ist diese Infiltration verwertbar.
H. Th. Hinrichs-Halberstadt.

Urogenitalapparat

Allgemeines

Muto, Chuji: On the Path of the Secretion of Hormones. The Secretion of the Hormones of Pancreas, Testicle and Hypophysis Cerebri (Über den Weg der Hormonabsonderung). Acta Med. (Japan), Bd. 11, Nr. 2, S. 125.

Die in längeren und zahlreichen Tabellen belegten Forschungen des Verf. zeigen, daß das Pankreassekret sowohl ins Blut (in größerem Maße) wie in die Lymphe über-

Digitized by Google

geht, von den Blutbestandteilen jedoch sofort absorbiert wird. Auch das Hodenhormon geht hauptsächlich ins Blut über, und zwar durch die V. spermatica, die Abgabe in die Lymphbahn erfolgt durch die Vasa lymphatica tunicarum vagin. testis. Bei kastrierten Mäusen erfolgt Atrophie der Prostata und der Samenblasen spätestens am Ende der zweiten Woche nach der Kastration, jedoch kann durch Zufuhr von Testishormon die Atrophie vermieden werden. Das Hypophysen-Vorderlappenhormon bewirkt frühzeitige Geschlechtsreife junger weiblicher Mäuse. Im Liquor cerebrospinalis sind diese Hormone nicht enthalten, sondern werden beim Kaninchen unmittelbar in die V. facialis ant., nicht jedoch in die V. f. post. abgegeben. Das Hinterlappenhormon hingegen findet sich hauptsächlich im Liquor, wird von dort ins Blut abgegeben, und zwar nur in die V. fac. post., gar nicht in die V. fac. ant. H. Th. Hinrichs-Halberstadt.

Lipschütz, A., u. H. Kallas: Nouvelles observations sur les hormones hypophysaires et la loi de la puperté (Neue Beobachtungen über die Hypophysenhormone und das Gesetz der Pubertät). Compt. rend. Soc. Biol., Bd. 100, Nr. 1, S. 30.

Frühere Untersuchungen konnten den Anschein erwecken, als ob die Hypophyse junger Meerschweinchen im Gegensatze zu der Erwachsener keinen anregenden Einfluß auf Ovarien und Uterus ausübe. Weitere Versuche haben jedoch gezeigt, daß es sich hierbei nur um quantitative Unterschiede handelt und daß man die entsprechenden Veränderungen auch mit der Hypophyse jugendlicher, ja sogar infantiler Meerschweinchen erzielen kann, nur müssen die Untersuchungen des Uterus sehr schnell nach den letzten Einspritzungen vorgenommen werden, um die ersten Stadien seiner Veränderung festzustellen. Die Wirkung ist nur im ganzen eine schwächere als beim erwachsenen Tier. Die das Ovarium anregenden Hypophysenhormone fanden sich auch bei jungen Mäusen und einem alten Hund; ihre Wirksamkeit wird jedoch vielleicht durch die antagonistische Wirkung der Wachstumshormone beeinflußt. E. Levin-Berlin.

Beuthner, B. u. Fels, E.-Breslau: Der Einfluß des weiblichen Sexualhormons auf die männliche Zeugungsfähigkeit. (Univ.-Frauenkl.) Endokrinol., Bd. 2, H. 6, S. 406.

Untersuchungen an weißen Mäusen mit Einspritzung von Fullikulin-Menformon-Degewop. Bei infantilen Tieren Entwicklungshemmung der Genitalien. Körpergewicht und Größe blieben stehen. Alle Tiere starben vorzeitig. Hoden, Samenblasen, Prostata, Penis hypotrophisch. Nach Aussetzen der Hormonzufuhr Ausgleich der allgemeinen und lokalen Entwicklungshemmung. Bei erwachsenen Tieren dagegen ergab die Hormonzufuhr keinerlei Genitalveränderung. Auch die Befruchtungsfähigkeit blieb völlig erhalten. M. Unna-Bergedorf b. Hamburg.

Hartoch, W.-Berlin: Die Merkmale der sogenannten Dystrophia adiposogenitalis. Eine Kritik des endokrinologischen Schrifttums. (Path.-anat. Abt. d. Städt. Krankenh. Am Urban zu Berlin.) Virch. Arch., Bd. 270, H. 2, S. 561.

Die in der Literatur als Hypophysen-Zwischenhirnstörung, Fettsucht und Genitalstörung aufgeführten Symptome der Dystrophia adiposogenitalis bilden keine gekoppelte Trias; auch ihre Einzelmerkmale sind nicht eindeutig; ebenso sind die Wachstumsstörung und die Veränderungen des Grundumsatzes nicht charakteristisch; auch das Blutbild weist nichts Charakteristisches auf. Die Störung des Wasser-Elektrolyt-Kohlehydrathaushaltes sagt über die Leistung des Zwischenhirns nichts Sicheres aus. Auf Grund der Untersuchung der Literatur ergibt sich, daß es nicht nur Fälle mit der oben genannten Trias gibt, sondern auch Fälle mit anderen endokrinen Merkmalen, ferner Fälle, in welchen eins der drei Merkmale fehlt, und endlich solche mit Hypophysenveränderungen ohne Fettsucht und ohne Genitalstörungen. Es empfiehlt sich, die Fröhlichsche Trias aufzugeben, die unter ihr allerverschiedenste Dinge zusammengefaßt werden.
F. Winkler-Wien.

Schröder, R.-Kiel: Die klinischen Anwendungsgebiete der Sexualhormonpräparate (ihre klinischen Teste). (Univ.-Frauenkl.) D. m. W., 1929, Nr. 1, S. 3.

Verf. fordert eingehende klinische Prüfung der ausdosierten Sexualhormonpräparate an solchen Fällen, bei denen es sich einzig und allein um Ausfall von Ovarialhormon ohne Krankheitserscheinungen handelt. Als klinischer Test kommt die Turgor- und Wachstumsanregung eines geschrumpften Uterus und die Temporegulierung des Eintritts der Regelblutung in Frage. Ungeeignet zur Prüfung sind verstärkte Blutungen und Dauerblutungen. Diese sind fast stets durch lokale Faktoren des Genitalschlauches bedingt. Zwecks Feststellung der Dosierung schlägt Verf. eine einheitliche Durchführung der Behandlung vor, und zwar 3 Tage lang morgens 1 Ampulle zu 40 ME. und 2 Tabletten zu 100 ME. pro die, 3 Tage 2 Ampullen + 4 Tabletten, 2 Tage 3 Ampullen + 6 Tabletten und 2 Tage 4 Ampullen + 8 Tabletten pro die. F. Harry-Wiesbaden.

Digitized by Google

Penis, Urethra, Blase

Desmoulins, Misrachi u. Simard: Quelques remarques sur les cystites hématogènes (Über die hämatogene Zystitis). Presse méd., 1928, Nr. 99, S. 1578.

Viele Fälle und vor allem hartnäckige Rezidive von Zystitis und Pyelitis haben als Ursache Störungen im Intestinaltraktus (Obstipation, Ptose des Colon transversum). Therapie: Neben Lokalbehandlung der Blasenstörungen Präparate von Gallen- und Hypophysenextrakten, Cascara, Mineralwässer. D. Abel-Lörrach.

Aschner, P. W.-New York: Pathology of Vesical Neoplasms (Die Pathologie der Blasentumoren. Ihre Bewertung in bezug auf Diagnose und Prognose). J. Am. m. Ass., 1928, Bd. 91, Nr. 22, S. 1697.

Verf. gibt eine Klassifikation der Blasentumoren, die sowohl der Tumorterminologie des Pathologen als auch den Forderungen des Urologen bezüglich der Diagnose und Prognose Rechnung trägt, als deren Grundlage er die Einteilungen von Mandelbaum und Buerger benützt. Er unterscheidet 3 Hauptformen: Papillome, papilläre Karzinome und nichtpapilläre Karzinome. Er fordert zur Stellung von Diagnose und Prognose die Zystoskopie und Probeexzision. P. Seier-Heidelberg.

Hunt, V. C.-Rochester: The Surgical Treatment of Malignant Tumors of the Bladder (Die chirurgische Behandlung von malignen Tumoren der Blase). J. Am. m. Ass., 1928, Bd. 91, Nr. 22, S. 1704.

An 370 Fällen von malignen Epitheliomen der Blase wird festgestellt, daß die Operationsresultate abhängig sind vom Sitz des Tumors, seiner Ausdehnung und seiner Bösartigkeit. Die Prognose der Tumoren an der Basis ist wesentlich schlechter — hauptsächlich durch die Nähe der Ureteren — als die der Seitenwände und des Fundus. Dementsprechend ist die Mortalität nach Exzision der Fundustumoren geringer als nach segmentaler Resektion der Tumoren an der Basis mit Reimplantation des Ureters. In Fällen, bei denen der Ureter mit dem Tumor verwachsen war, hat sich die Ligatur und Durchschneidung desselben gut bewährt. P. Seier-Heidelberg.

Hoden, Samenbläschen, Prostata

Kraus, E. J.-Prag: Experimentelle Untersuchungen über die Zwischenzellen des Katerhodens und über die Bedeutung der Zwischenzellen. (Path. Inst. d. Dtsch. Univ.) Beitr. z. path. Anat., 1928, Bd. 81, H. 2, S. 323.

Verf. berichtet über das Ergebnis verschiedener Experimente an Katern zur Erforschung der Bedeutung der Zwischenzellen, nämlich Röntgenbestrahlung der Hoden bei jungen und bei geschlechtsreifen Tieren, Verlagerung der Hoden unter die Bauchhaut bzw. gestielte Überpflanzung bei jugendlichen und bei geschlechtsreifen Katern, dasselbe und Röntgenbestrahlung, mehrfache Resektion nach Unterbindung und Durchschneidung des Nebenhodens, Unterbindung oder Durchschneidung der Samenleiter. Es handelt sich bei allen diesen Eingriffen um eine isolierte Schädigung des Hodens nicht destruierender Natur, die eine längerdauernde Hypobiose der Hodenkanälchen zur Folge haben. Dabei ist die Spermatogenese gebessert, aber schon die fälschlich als Sertolizellen bezeichneten „entdifferenzierten Keimzellen" vermehren sich und können das ganze Lumen erfüllen. Vor allem aber kommt es zu einer Wucherung der Zwischenzellen, wenigstens beim geschlechtsreifen Tier, die dem Grade des Ausfalls der Samenzellen etwa parallel geht. Es wird hier künstlich dasselbe erzeugt, was bei Tieren mit periodischer Brunst spontan in Erscheinung tritt. Auf Grund seiner Beobachtungen lehnt Verf. die Lehre von der inkretorischen Bedeutung der Zwischenzellen im Sinne Bonins, Steinachs u. a. ab; aber auch die Ansicht, die den Zwischenzellen rein trophische Funktionen zuschreibt, kann nicht ganz befriedigen. Eine direkte Verbindung zwischen den Zwischenzellen und dem Kanälcheninneren besteht nicht, erstere können Stoffe also nur aus Blut abgeben. Noch anderes spricht gegen eine resorptive Funktion der Zwischenzellen, so z. B. ihre starke Wucherung nach operativer Verkleinerung der Hoden, wo es also gar nichts zu resorbieren gibt. Verf. hält daher für das wahrscheinlichste, daß den Zwischenzellen neben einer trophischen auch eine sekretorische Funktion zukommt (wofür auch die topographischen Beziehungen der extratestikulären Zwischenzellen zu kleinen Nerven spricht), aber nicht in dem Sinne, daß sie maßgebend für Erotisierung oder sekundäre Geschlechtsmerkmale wären, sondern als ein Organ, das — dem Hypophysem-Zwischenhirnsystem untergeordnet, dem Keimgewebe aber vorgeschaltet — die Sexualbildung reguliert. Dagegen führt Verf. die in einigen seiner Versuche beobachtete Brunststeigerung auf, die dann regelmäßig auch nachweisbare Vermehrung

Digitized by Google

von Keimzellen zurück. Die Untersuchung der übrigen endokrinen Organe der zum Versuch benutzten Kater ergab keine nennenswerten morphologischen Abweichungen von der Norm — im Gegensatz zu Behauptungen von Rossi. Dies ist nicht einmal regelmäßig nach Kastration der Fall. F. Wohlwill-Hamburg.

Werner, G.: Modifications morphologiques après castration expérimentale (Morphologische Veränderungen nach experimenteller Kastration). Compt. rend. Soc. Biol., 1929, Bd. 100, Nr. 1, S. 47.

Bei männlichen Meerschweinchen, die in erwachsenem Zustande kastriert wurden, zeigte sich eine stärkere Gewichtszunahme als bei Kontrolltieren, während bei vor vollendeter Entwicklung kastrierten Meerschweinchen und Hammeln das Gegenteil der Fall war. Kastrierte Meerschweinchen ertrugen Hungerzustand besser. Die morphologischen Veränderungen bestanden bei den operierten erwachsenen Meerschweinchen besonders in bedeutender Vermehrung des Fettgewebes, bei den jugendlichen in geringerer Entwicklung der äußeren Geschlechtsteile. Die im Alter von einigen Wochen kastrierten Hammel zeigten Veränderungen der sekundären Geschlechtsmerkmale (geringere Entwicklung der Hörner) sowie sonstige Unterschiede in der Körperentwicklung. E. Levin-Berlin.

Werner, G.: Recherches sur les modifications de la glycémie, de la calcémie et de l'urémie après castration expérimentale (Untersuchungen über die Veränderungen des Zucker-, Kalk-, Harnstoffgehaltes im Blut nach experimenteller Kastration). Compt. rend. Soc. Biol., 1929, Bd. 1, S. 49.

Bei allen Versuchstieren (Meerschweinchen, Kaninchen, Hund, Hammel) fanden sich erhöhte Werte. E. Levin-Berlin.

Popa, Gr.-T.: Sur la motilité des spermatozoides chez quelques Vertébrés supérieurs (Über die Beweglichkeit der Spermatozoiden bei einigen höheren Säugetieren). Compt. rend. Soc. Biol., 1929, Bd. 100, Nr. 1, S. 45.

Die Bewegung der Spermatozoiden ist eine gleichzeitig undulierende und rotierende. Der erste Anstoß zu der Bewegung geht von dem Verbindungssegment zwischen dem Zwischenstück und dem Schwanz aus. Durch eine zunächst pendelförmige Bewegung wird Kopf und Mittelstück in der gleichen Ebene verschoben; der Widerstand der umgebenden Flüssigkeit, der auf die beiden asymmetrisch angeordneten Aushöhlungen des Kopfes trifft, wandelt die pendelförmige Bewegung in eine rotierende um und führt zu einer Vorwärtsbewegung des ganzen Spermatozoiden. Deren Bewegungen sind verschieden, je nachdem die Protoplasmakugel sich nahe am Kopfe oder an der Verbindung Schwanz-Zwischenstück befindet oder fehlt. Alkalisches Milieu und intensive Konzentration von Elektrolyten begünstigen die Bewegung, Säuren und an Elektrolyten arme Kolloide wirken hindernd. In ersterem Falle wird die die Spermatozoiden umgebende lipoide Schutzhülle angegriffen, und es entsteht die Bewegung als Reaktion gegen die Gefahr. E. Levin-Berlin.

Schloessmann, H.-Bochum: Physiologisches Operationsverfahren des Leistenhodens. (Chir. Abt. d. August-Krankenanstalt.) Bruns' Beitr., 1929, Bd. 145, H. 2., S. 276.

Verf. stellte an größerem Material fest, daß bei Retentio testis das Gubernaculum Hunteri lange erhalten bleibt. Dieses Band benutzt Verf. nun, um den tief in den Hodensack heruntergeholten Leistenhoden durch elastischen Abwärtszug zu befestigen. Gerade diese elastische Befestigung des in eine physiologische Lage gebrachten Hodens, die Überwindung des Gegenzuges der Samenstranggebilde verhindert bei dieser Operation eine Rezidivierung. Die Technik wird beschrieben und durch Photographien illustriert. 21 Fälle wurden so operiert und blieben rezidivfrei. Die herabgeholten Hoden zeigten nie Verkleinerung, dagegen in vielen Fällen eine überraschend gute Entwicklung. H. Colman-Berlin.

Watzka, M.-Prag: Über das Vorkommen vielkerniger Ganglienzellen in den Nervengeflechten der Samenblase des Menschen. (Histol. Inst. d. Dtsch. Univ.) Anat. Anz., 1928, Bd. 66, Nr. 19/20, S. 321.

Verf. beobachtete in den Nervengeflechten, die den Samenblasen von Menschen angelagert sind, in jeder Altersstufe von den letzten Fötalmonaten an vielkernige Ganglienzellen, deren Kernzahl zwischen 2 und 14 schwankt. Die höchsten Zahlen finden sich vor der Geschlechtsreife, die niedrigsten im Greisenalter. Einige Zellen sind chromaffin. Außerdem aber finden sich bis zum 4. Lebensjahr in den Ganglienflechten noch einige chromaffine Körper (Paraganglien). Im Alter geht mit der Vielkernigkeit der einzelnen Zelle überhaupt die Gesamtzahl der Ganglienzellen zurück. Daher kann man nicht annehmen, daß sich wenige vielkernige in viele wenigkernige

Digitized by Google

Zellen umwandeln, sondern der Grund liegt wohl in einer besonders starken Vergänglichkeit der vielkernigen Zellen. Die Bedeutung dieser Gebilde ist nicht ganz klar. Man kann wohl an einen erhöhten Wachstumsreiz oder Regenerationstrieb denken, wodurch auch das gleichzeitige Vorkommen von Riesenkernen erklärt wird.

H. Colman-Berlin.

Grassmann, W.-München-Schwabing: Beitrag zur Histogenese der sog. Prostatahypertrophie. (Path. Inst. d. Krankenhauses.) Virch. Arch., 1929, Bd. 270, H. 2, S. 514.

Die Hypertrophie der Prostata geht vom peritubulären Gerüst der urethralen Prostatadrüsen seitlich der Urethra und der Nebendrüsen am Blasenboden aus; der Wucherung des subepithelialen Bindegewebes folgt eine aktive Aussprossung der Drüsenschläuche, welche zur Bildung von Fibroadenomen führt. In manchen Fällen entstehen ohne Zusammenhang mit den Drüsen in der Prostata fibromyomartige Bildungen, in welche nachträglich die Drüsen hineinwachsen. In den Drüsen älterer Männer finden sich auffallend häufig atypische Epithelwucherungen, die sich nicht sicher gegen Karzinom abgrenzen lassen, und ausgebildete Krebse, ohne daß die Drüsen nach außen hin in dieser Richtung eine Veränderung zeigten.

F. Winkler-Wien.

Williams, H.: Prostatic Obstruction (Wegverlegung durch die Prostata). Brit. m. J., 1928, Nr. 3544, S. 1031.

Für die fibrösen, geringfügigen Vergrößerungen der Prostata mit schlechter Enukleirbarkeit bei wenig entwickelter Kapselbildung und nur zirkumskripten adenomatösen Vorsprüngen empfiehlt W. in erster Linie die Elektrokoagulation. Er hat zu diesem Zweck ein eigenes Instrumentarium konstruiert, welches gestattet, die Prozedur unter Kontrolle des Arztes auszuführen und den Vorteil bietet, vor jeder Prostatabehandlung Form und Art der Geschwulst durch die direkte Besichtigung mit großer Genauigkeit festzustellen. Bei einigen 50 Fällen hat Verf. dieses Instrumentarium sehr bewährt gefunden. Die suprapubische Einführung des Zystoskops schließt nicht aus, daß in unmittelbarem Anschluß daran die typische Prostatektomie ausgeführt werde. Bei der Anwendung dieses Apparates ist die Vollnarkose der Lokalanästhesie oder der lumbalen Anästhesierung vorzuziehen.

A. Philippi-Bad Salzschlirf.

Nieren, Ureteren, Harn

Duken, J.-Jena: Pyelitis caseosa bei einem Säugling. (Univ.-Kinderkl.) Arch. f. Kindhlk., 1929, Bd. 85, H. 3/4, S. 290.

Im Anschluß an eine Masernerkrankung im 10. Lebensmonat kommt es zu einer Viszeraltuberkulose, der das Kind im Alter von 15 Monaten erliegt. Intra vitam schon waren im Rachenabstrich und im Harnsediment Tbc.-Bazillen festgestellt worden; die Autopsie stellt außer Darm- und Drüsentuberkulose eine Pyelitis caseosa tuberculosa fest.

Witte-Kassel.

Priman, J.-Michigan: Betrachtungen über normale und abnorme Lage des Nierenhilus. (Anat. Abt. d. Univ.) Anat. Anz., 1928, Bd. 66, H. 16/18, S. 308.

Im Gegensatz zu bisherigen Ansichten anderer Autoren kommt Verf. aus der Betrachtung eines hier beschriebenen Präparates zu der Ansicht, daß die normale Lage des Nierenhilus durch das Wachstum des Organs in ventro-medialer Richtung sich entwickelt, daß aber das Wachstum auch lateralwärts vor sich gehen kann und daß durch ein Überwachstum in beiden Richtungen eine dorsale Lage des Hilus entstehen kann.

H. Colman-Berlin.

Tagesgeschichtliche Nachrichten

Unserem unvergeßlichen Mitarbeiter Dr. Guido de Probizer, Direktor des Pellagrakrankenhauses in Rovereto, haben Verehrer und Freunde zum 80. Geburtstage, den er leider nicht mehr erleben sollte, eine prächtige Porträtplakette gewidmet mit der Inschrift: A Guido de Probizer liberatore del Trentino dalla Pellagra gli amici ammirati e riconoscenti del suo LXXX anno 1849—1929.

R.

Nachdruck (auch des Abschnittes „Tagesg. Nachr.") ist ohne Genehmigung des Verlegers nicht erlaubt

Verantwortlich für die Redaktion: für Originalabhandlungen und T. N.: Prof. Dr. J. H. Rille, Leipzig. Für den Referatenteil: Dr. Fritz Callomon, Dessau

Digitized by Google

Dermatologische Wochenschrift

Nr. 39 (Bd. 89) 28. September 1929

Aus dem Staatl. Venerologischen Institut Namens Prof. W. M. Bronner in Moskau (Direktor des Instituts und Vorstand der dermatologischen Abteilung: Prof. N. S. Efron)

Zur Klinik und Diagnostik des Angioma cavernosum linguae

Von

Dr. M. O. Derbandiker

Mit 2 Abbildungen im Text

In unserem Falle ergab die Zunge ein Bild, das einer malignen Neubildung entsprach, erst die histologische Untersuchung deckte ein Angioma cavernosum auf.

16jähr. Kranke, der Vater starb an Lungentuberkulose, die Mutter und ein Bruder sind gesund. Die Kranke hat früher Masern und Gelenkrheumatismus überstanden. Menses vom 14. Jahre an regelmäßig. Die vorliegende Erkrankung begann im Alter von 3 Jahren. Damals kaute die Kranke des öfteren Lehm. Im Alter von 5 Jahren klagte sie zum ersten Male über Schmerzhaftigkeit der Zunge und ständige Blutungen im Munde. Im Alter von 8 Jahren wurde die Zunge größer und wurden Pinselungen verordnet, jedoch ohne Erfolg. Zeitweise verkleinerte sich die Zunge etwas und die Kranke empfand dann eine gewisse Erleichterung. Als die Kranke in die Schule eingetreten war, machte ihr längeres Sprechen Schwierigkeiten. Die Zunge nahm allmählich an Umfang zu, fand kaum Platz im Munde. Im Laufe der letzten Zeit wurde das Sprechen undeutlich und traten Schmerzen während des Sprechens ein.

Status praesens: Die Kranke ist von mittlerem Wuchs und normalem Körperbau. Ernährungszustand mittelmäßig. Die Schleimhäute sind normal gefärbt. Innere Organe: das Herz weist Verbreiterung nach beiden Seiten sowie Mitralaffektion auf. Lungen normal. An den Bauchorganen keine Veränderung. Lymphdrüsen nicht vergrößert. Gehör- und Sehorgane N. Wassermannsche und Pirquet-Reaktion negativ. Mantoux-Reaktion schwach positiv. Urin N. Blut: Hb 85%, Erythrozyten 4800000, Leukozyten 9400 (segmentkernige 58%, stäbchenförmige 7%, Lymphozyten 32%, Monozyten 3%).

Die Zunge, mit Ausnahme des hinteren Drittels, ist verdickt und nach beiden Seiten hin verbreitet, dermaßen, daß sie die Wangenschleimhaut berührt. Die rechte Zungenhälfte tritt mehr hervor als die linke. Die Raphe ist nicht deutlich ausgeprägt. Die Oberfläche der Zunge, mit Ausnahme der Spitze, ist von kleinen, nicht konfluierenden rundlichen Tumoren besät, die von bläulicher Farbe sind und Erbsengröße und darüber erreichen. Auf der unteren Seite der Zunge ebensolche Tumoren in größerer Anzahl, dabei greifen einige von ihnen auf die Mundhöhle über. Unter der Zunge verlaufen verbreiterte Gefäße, daselbst mäßige Blutung. Die Tumoren fühlen sich als ziemlich kompakte Massen an, auf Druck nehmen sie an Umfang ab und sind völlig schmerzlos. Beim Hervorstecken der Zunge mit vorgeneigtem Kopfe läßt sich Vergrößerung des Umfanges infolge vermehrter Blutfüllung feststellen. Uvula nicht verändert.

Die histologische Untersuchung eines solchen Tumors der Zunge ergab folgendes: die Epidermis ist stellenweise verdickt, mit Blut durchtränkt, stellenweise aber so dünn und atrophisch, daß sie nur eine dünne,

Digitized by Google

den Hohlraum umgebende Schicht bildet. Die Kutis besteht aus Hohlräumen von unregelmäßiger Form. Dieselben sind durch bindegewebige Wandungen voneinander abgeteilt. Diese Wandungen sind von verschiedener Größe, die einen enthalten bindegewebige Zellen ziemlich reichlich, die anderen nur wenig. Die Hohlräume weisen keinerlei Inhalt auf, in manchen sieht man Blut. Die einzelnen Hohlräume sind mit Endothel ausgekleidet.

Auf Grund des klinischen und histologischen Bildes ist die Diagnose eines Angioms oder eines Haemangioma cavernosum linguae klar.

Meerwein fand bei seinem Kranken auf der linken Zungenhälfte dergleichen Geschwülste von Hühnereigröße vor. Fischer beobachtete eine Veränderung der Zunge derart, daß ihre linke Hälfte nach oben verlagert war, so daß der Zungenrücken das Palatum durum berührte. Mgebrow führte einen Fall von Angioma der Zunge und der Schleim-

Abb. 1

Abb. 2

häute bei einem 12jähr. Mädchen vor; das vordere Zungenviertel war von Angiomen besät, es war im Alter von 7 Monaten erkrankt. In den Fällen von Gleich-Sonntag war die Zunge um das Dreifache, im Falle Germains um das Vierfache gegen die Norm vergrößert. Dabei nahm der Tumor beim Beugen des Kopfes nach vorn an Umfang zu und verringerte sich bei Aufrechtstellung des Kopfes. Gugenjuk beobachtete ein kavernöses Angiom bei einem 16jähr. Mädchen, das auf der linken Halsseite unter dem Unterkiefer begann. Beim Öffnen des Mundes ging dieses Gebilde auf die Schleimhaut der linken Backe, auf die Innenseite der Unterlippe und auf die Zunge über. Heymann sah ein Angiom, das einen bedeutenden Teil der Mundschleimhaut einnahm. Baumgartner beobachtete ein kavernöses Angiom bei einer 69jähr. Frau, bei der das Angiom erstmalig im Alter von 2 Wochen festgestellt wurde. Die Zunge erreichte beim Vorbeugen des Kopfes die Größe einer Männerfaust. Ungeachtet der Größe des Tumors war die Sprache nicht gestört. In unserem Falle, wie auch in den Fällen von Sonntag und Fischer, waren Sprach-

Digitized by Google

störungen vorhanden. Bei den Angiomen werden öfters Kalkablagerungen in Form von Knötchen in verschiedenen Teilen der Muskulatur vorgefunden. Diese Knoten lassen sich nicht selten durchfühlen, manchmal auch röntgenographisch feststellen. So wurden in dem Falle von Kirmisson im M. quadriceps verkalkte Knoten in Form eines Schattens, die in den Angiomen gelegen waren, vorgefunden. Die gleichen Veränderungen fanden Kolaczek und Sato in den kavernösen Angiomen des peripheren Nervensystems vor. Dabei ergab sich deutliche Reaktion auf Eisen. Creite fand vielfach Kalkablagerungen bei Angiomen der Zunge vor. Zücke beobachtete ein Angiom des Antrum Highmori, dessen Wandungen verkalkt und verknöchert waren. Sendler fand in vielen kavernösen Angiomen der Backe und Zunge Steine in den Venen von Erbsengröße vor. Riehl demonstrierte ein Angiom der linken Zungenhälfte (von Hühnereigröße), in dem sich ein kompakter Herd vorfand, der als organisierter Thrombus angenommen wurde. Baumgartner fand palpatorisch und röntgenoskopisch verkalkte Herde in der Backe, der Zunge und dem unter der Zunge gelagerten Teil der Mundhöhle, sowie an den Seitenteilen des Halses vor. Bei der Röntgenaufnahme des Schädels wurden verkalkte Knötchen festgestellt, die als organisierte, verkalkte Thromben angesehen wurden. Die Röntgenuntersuchung des Schädels bei unserer Kranken ergab keinerlei Kalkablagerung. Differentialdiagnostisch kommt beim A. c. eine ganze Reihe von Tumoren in Betracht, mit denen es Ähnlichkeit aufweist: Fibrome, Lipome, Sarkome, Melanosarkome, Myosarkome, dermoide Lymph- und Hämangiome, und endlich Hämangiosarkome. In diesen Fällen kann das klinische Bild und der allgemeine Krankheitsverlauf — die verhältnismäßig oft einsetzenden Rezidive, die Blutung aus den Tumoren, der schlechte Allgemeinzustand — eine maligne Neubildung vortäuschen (Driak und unser Fall). Gegen den letzteren Umstand spricht das Fehlen von Kachexie und Metastasen bei langdauerndem Fortbestehen des Tumors. Manchmal kann sich das Angiom mit einem Sarkom vergesellschaften, wie dies im Falle Walters der Fall war: beim 23jähr. Kranken wurden auf den Backen, dem Gesäß und der Ohrmuschel infiltrierte Herde und Knötchen von lividroter, stellenweise brauner Färbung festgestellt. Um einige Herde herum waren Teleangiektasien deutlich ausgeprägt. Die histologische Untersuchung deckte in den Herden sarkomatöse Umbildungen auf, deshalb wurde der Fall als Hämamgiosarkom bezeichnet. Da das A. c. in der Mehrzahl der Fälle an Größe infolge einer ständigen Traumatisierung zunimmt, so kann es manchmal zu Verwechslungen mit einer Hernie, einem Hämatom nach Venenbeschädigung und einem Aneurysma Veranlassung geben. Die besagten Krankheitsformen lassen sich jedoch auf Grund des klinischen Bildes leicht ausschließen.

Viele Autoren behaupten, daß die Angiome, ohne sichtbare Ursache auftretend, latent verbleiben können. Unter Einwirkung irgend eines Reizes beginnen sie intensiv zu wachsen. Weil teilt 14 Fälle von angeborenen Angiomen mit. Davon waren in 7 Fällen Veränderungen seitens des Blutes (hämorrhagische Diathese) festgestellt. Er kommt zur Schlußfolgerung, daß die angeborenen Angiome nicht eine Erkrankung Sui generis darstellen, und daß sie von Veränderungen seitens der blut-

Digitized by Google

bildenden Organe und des Blutes (intensive ikterische Färbung des Blutserums, Auflockerung der Blutplättchen, Herabsetzung der Blutgerinnung usw.) begleitet sind.

Die therapeutischen Maßnahmen sind mannigfaltig: Radium, Elektrolyse, Ätzung durch Kohlensäure, Röntgenbeleuchtung und endlich chirurgische Eingriffe. Keine von diesen Methoden kann als radikal angesehen werden, da Rezidive häufig sind. Unsere Kranke verspürte Erleichterung nach der Biopsie und lehnte eine Behandlung ab.

Literatur

Germain, zit. n. Sonntag, Arch. f. Chir., 1914, Bd. 104. — Kirmisson, Ref. Zbl. f. Chir., 1905, S. 990. — Kolaczek, Beitr. z. klin. Chir., 1907, Bd. 56. — Sato, Langebecks Arch., 1913, Bd. 100, S. 553. — Lücke, D. Zschr. f. Chir., 1890, Bd. 30. — Sendler, D. Zsch. f. Chir., 1893, Bd. 36. — Arier, Précis de derm., 1922. — Sonntag. Ergeb. d. Chir. u. Orth., 1914, Bd. 8. — Heyman, Zschr. f. Laryng., 1923, Bd. 12. — Hughes, Lancet, 1917, S. 749. — Morelli, Ref. Zbl. f. Chir., 1900, Bd. 27, S. 318. — Riehl, Versammlung d. Ärzte, Wien 1893, W. kl. W., 1893, Nr. 5. S. 90. — Meerwein. D. Zschr. f. Chir., 1910, Bd. 104. — Fischer, D. Zschr. f. Chir., 1889, Bd. 29. — Gleich. W. kl. W., 1893. — Gugenjuk, Rus. Oto-Laryngologie, 1927, Nr. 2. — Weil Emile. Ref. Zbl. f. Haut- u. Geschlechtskrkh., 1928, Bd. 26, H. 5/6. — Baumgartner, Schweiz. m. W., 1925, Nr. 45. — Driak. W. m. W., 1926, Nr. 49. — Mgebroff G., Rusky Westnik Dermatologii, 1925, Nr. 8.

Aus der Universitäts-Hautklinik Königsberg i. Pr. (Direktor: Prof. Dr. W. Scholtz)

Zur Vereinfachung des färberischen Nachweises der Syphilisspirochäten

Von

Ernst Keil

Durch die Einführung der Dunkelfelduntersuchung in die Diagnostik der Syphilis sind die Bemühungen zur Verbesserung und Vereinfachung des färberischen Nachweises der Spir. pallida in ihrem Werte unterschätzt worden. Wenn auch das Dunkelfeldverfahren in der Hand des geübten und erfahrenen Untersuchers in bezug auf Sicherheit und Schnelligkeit von keiner anderen diagnostischen Methode des Spirochätennachweises erreicht werden kann, so erübrigt sich damit noch keineswegs das Bestreben, eine möglichst einfache, schnelle und diagnostisch zuverlässige Spirochätenfärbung zu finden, die vor allem dem Allgemeinpraktiker die Möglichkeit gibt, sofort in der Sprechstunde mit Hilfe einfachster Färbeverfahren seine Diagnose durch den Erregernachweis zu sichern; denn die Anschaffungskosten der Dunkelfeldapparatur wird im allgemeinen nur der Facharzt aufbringen.

Während zur vollen Auswertung der Dunkelfelduntersuchung durch Übung erworbene Erfahrung unerläßlich ist, setzt die Betrachtung der gefärbten Präparate lediglich die Kenntnis der Charakteristika des Baues der Spir. pallida voraus. Wenn auch das Hellfeld die differentialdiagnostisch wichtige Feststellung des Bewegungsmodus der fraglichen Spirochäte unmöglich macht, so gewinnt andererseits durch Fixation das

Digitized by Google

Bild völlige Ruhe, und es bietet sich in Zweifelsfällen Gelegenheit, Vergleiche mit Testpräparaten anzustellen oder die Bestätigung eines zweiten Untersuchers einzuholen. Selbst dem Besitzer eines Dunkelfeldes wird es zuweilen erwünscht sein, etwaigem Zweifel an der Richtigkeit der früher gestellten Diagnose stets mit einem gefärbten Dauerpräparat entgegentreten zu können.

Da heute die Feststellung und Behandlung der Syphilis zum großen Teile, auf dem flachen Lande restlos, in der Hand des praktischen Arztes liegt, wird somit gerade der Ausbau einfacher und diagnostisch brauchbarer Methoden zur Färbung der Spirochäten für die wirksame Bekämpfung der Syphilis von praktischer Bedeutung.

Obwohl an Methoden zur färberischen Darstellung der Spir. pallida kein Mangel besteht, mehr als ein halbes Hundert ist bereits angegeben worden, und wenn es auch mit der Mehrzahl dieser Färbungen gelingt, die Spir. pallida mehr oder minder regelmäßig und deutlich sichtbar zu machen, so bleiben doch alle Färbeverfahren für die tägliche Praxis so gut wie wertlos, wenn sie nicht sehr einfach, sicher und schnell sind. Die Zahl der Spirochätenfärbungen, die diesen Anforderungen genügt, ist leider verschwindend klein.

Von den verschiedenen Möglichkeiten der färberischen Darstellung der Spir. pallida zu diagnostischen Zwecken hat allein das Negativverfahren der Tuschefärbung nach BURRI Beachtung gefunden. Wenn auch Einfachheit und Schnelligkeit dieser Methode nichts mehr zu wünschen übriglassen, so ist auch sie leider recht unsicher. Bei jedem Negativverfahren (Kollargol, Nigrosin u. a.) wird ein zu hoher Prozentsatz der im Reizserum oft sehr spärlich vorhandenen Spirochäten durch Farbpartikel zugedeckt. Es bleibt somit für diagnostische Zwecke nur der andere Weg zur Darstellung der Spirochäten, die positive Färbung übrig.

Die Zahl der wirklich brauchbaren Schnellfärbungen, und solche können für die Sprechstundenpraxis nur in Frage kommen, beschränkt sich auf die bewährte, von PREIS modifizierte GIEMSA-Färbung und auf die neuerdings von H. MÜHLPFORDT angegebene Färbung mit Viktoriablau IV. R. Während die GIEMSA-Färbung die Spirochäten in zarter, hellrosa Zeichnung zur Darstellung bringt und in ihrem Ausfall wesentlich an die neutrale Reaktion des zur Färbung verwandten destillierten Wassers geknüpft ist, so hat die MÜHLPFORDTsche Färbung den großen Vorzug, schnell und technisch denkbar einfach zu sein, die Spirochäten weniger zart, dafür aber um so deutlicher sichtbar lichtblau gefärbt darzustellen und durch Fortlassen jeder Beizung sowie durch Vermeidung jeder Fixation in Form der Hitzekoagulation oder der wasserentziehenden Vorbehandlung mit Alcohol. absolut. den charakteristischen Bau des empfindlichen Spirochätenleibes möglichst zu schonen.

Die Technik der Färbung mit Viktoriablau IV. R. ist sehr einfach. Nach gründlicher Säuberung und Entfettung der Objektträger mit Alkohol und Äther wird 1 Tropfen Reizserum in dünner Schicht auf dem Objektträger ausgestrichen. Es empfiehlt sich, hier nach den für Blutausstriche üblichen Regeln zu verfahren. Das vollkommen lufttrockene Präparat wird für 3—4 Minuten mit einer wässerigen 3%igen Viktoriablau IV. R.-Lösung bedeckt (zu beziehen von Grübler, Leipzig). Vorsichtiges Ab-

Digitized by Google

spülen der überschüssigen Farbe und Trocknen durch gelinde Erwärmung. Wenn die Zeit es erlaubt, läßt man das Präparat erneut lufttrocknen, dann Untersuchung mit Öl-Immersion. Die Spir. pallida ist lichtblau gefärbt und in ihren Konturen zwar etwas verbreitert, doch durchaus in ihrer charakteristischen Form erhalten, so daß eine Verwechslung mit Refringensformen fast ausgeschlossen erscheint.

Da die Sicherheit dieser Färbung dadurch beeinträchtigt wird, daß sich zuweilen ein Teil der im Ausstrich vorhandenen Spirochäten nur schwach oder überhaupt nicht färbt, so versuchte Verf. die Färbekraft der Viktoriablau IV. R.-Lösung nach Möglichkeit zu verstärken, um durch eine tiefere Farbtönung möglichst alle Spirochäten sichtbar zu machen und ihre Auffindung zwischen den sich mitfärbenden Serumpartikelchen zu erleichtern.

Eine deutliche Verstärkung der Farbwirkung ließ sich durch kurze vorherige Fixierung des lufttrockenen Ausstriches mit absolutem Alkohol erzielen; doch diese Vorbehandlung vergrößert die Gefahr einer Beeinträchtigung des quantitativen Ergebnisses. Da das Viktoriablau IV. R. von Lipoiden elektiv gespeichert wird, so erscheint es wenig ratsam, die an Lipoproteiden reiche Spirochätenhülle mit lipoidlöslichen Stoffen vorzubehandeln, selbst wenn auch dadurch die Zellmembran für die Farbstoffe durchlässiger wird.

Wie alle Farblösungen durch Erhitzen wirksamer werden, so wird auch die Färbekraft des Viktoriablau IV. R. in der Wärme eine wesentlich größere; doch darf die Erwärmung nur vorsichtig erfolgen, da die Spir. pallida ausgesprochen hitzeempfindlich ist. Unzuträglich ist darum jede Hitzefixation, aber auch das direkte Erwärmen des mit Farbe bedeckten Objektträgers über der Flamme. Als empfehlenswert erwies es sich, entweder die in einem Näpfchen leicht erwärmte Farblösung auf den Objektträger zu gießen oder aber mit Hilfe eines Bunsenbrenners die aufgegossene Farbflüssigkeit von oben bis zur ersten Dampfbildung vorsichtig zu erwärmen.

Verfasser hat schließlich noch einen dritten Weg zur Erzielung der gewünschten Farbverstärkung eingeschlagen. Ausgehend von der Entdeckung P. G. Unnas, daß die Farbintensität einer Farblösung durch Herstellung einer Schwebefällung bedeutend verstärkt werden kann, wurden zur Herbeiführung dieses Zustandes in die 3%ige wässerige Viktoriablaulösung zwei starke Farbbasen eingeführt. Die Wahl fiel auf Methylgrün und das besonders stark alkalische Pyronin. Beides sind Farbstoffe, die, wie Unna bei seinen chromolytischen Studien zeigen konnte, hervorragend alle saueren Eiweißverbindungen, die sich neben den Lipoidverbindungen auch im Spirochätenkörper finden, färben.

Als besonders geeignet erwies sich folgende Farblösung:

Viktoriablau IV. R. . . .	3,0
Pyronin.	0,9
Methylgrün	0,1
Alcohol. absolut.	9,0
Glyzerin	10,0
Aqua dest. ad 100,0	

Digitized by Google

Diese Verbindung von Viktoriablaulösung und modifizierter UNNA-PAPPENHEIM-Färbung — das hier Flockung hervorrufende Aqua carbolisat. ist durch Aqua dest. ersetzt worden — färbt die Spir. pallida in 3—4 Minuten tiefblauschwarz und läßt sie kontrastreicher hervortreten. Die Färbetechnik bleibt unverändert, s. o.

Die Forderungen, die an eine diagnostisch brauchbare Spirochätenfärbung zu stellen sind: schnell, einfach und sicher, berücksichtigt diese modifizierte Färbung mit Viktoriablau IV. R. in vollem Maße.

Spirochätenkulturen und ihre Anwendung[1])

Von

Obermedizinalrat Prof. Dr. HANS REITER

Direktor des Meckl.-Schwer. Landesgesundheitsamtes in Schwerin und Professor an der Universität Rostock

Als Ausgangspunkt zur Züchtung von Pallidakulturen könnten dienen der menschliche Primäraffekt, Hautquaddeln syphilitischer Säuglinge, menschliches Leichenmaterial (Lebern syphilitischer Föten, Gehirn von Paralytikern), ferner Kaninchenhodenvirus, Kaninchenprimäraffekte und sonstige am Kaninchen zu beobachtende syphilitische Herde. Von den verschiedensten Autoren wurden solche Wege versucht und doch müssen wir sagen, daß heute trotz ausgiebigster Arbeit und umfangreichster Versuchsserien das Problem der Reinzüchtung von Pallidaspirochäten noch nicht als gelöst gelten darf! Über die Grundbedingungen der Reinzüchtung bestehen heute mehr Vermutungen als ein exaktes Wissen. Unter Berücksichtigung des Verhaltens der Pallidaspirochäten im Tierexperiment muß darauf hingewiesen werden, daß die Spirochaete pallida offenbar in ihren Existenzbedingungen an ganz bestimmte zelluläre Stoffwechselvorgänge gebunden ist, wie sie sich wohl am optimalsten im Hodengewebe der Kaninchen präsentieren. Art und Zusammensetzung der Stoffe, die diese begünstigende Wirkung ausüben, ist heute noch völlig unbekannt. Es ist anzunehmen, daß auch die einzelnen Spirochätenstämme verschiedene Lebensanforderungen stellen; denn der Verlauf der experimentellen syphilitischen Infektion des Kaninchens kann bei den einzelnen Stämmen ein durchaus verschiedenartiger sein. Während z. B. von anderen Autoren berichtet wird, daß sie auch am Kaninchen ein Haften der Stämme im Gehirn erzielten, ist das uns mit vier verschiedenen Stämmen bisher noch nicht gelungen (Stamm F, 36, 64, RS). Benutzt man Hodengewebe zur Reinzüchtung, so modeliert dieses offenbar keineswegs die natürlichen Vorbedingungen im lebenden Hoden, sondern es scheint gerade das wichtigste der dort vorhandenen Voraussetzungen zu fehlen. Das gleiche dürfte auch vorliegen, wenn man lebhaft bewegliche und in großen Massen vorhandene Spirochäten des Paralytikergehirns in analoge Bedingungen bringt. Das Persistieren lebender Spiro-

[1]) Vortrag, gehalten am 25. V. 1929 auf der Tagung der Vereinigung nordwestdeutscher Dermatologen in Rostock.

Digitized by Google

chäten in Mischkulturen während vieler Passagen und das plötzliche Abreißen oder dürftiger werdende Wachstum dieser Passagen, sobald die Reinkultur erreicht ist, spricht ebenfalls dafür, daß bestimmte Stoffwechselbedingungen erforderlich sind, die am besten die lebende Zelle liefert. Dazu kommt die merkwürdige Charakterveränderung der Pallidaspirochäte, sobald sie auf künstlichem Nährboden in Reinkultur gezüchtet werden kann. Ich denke hierbei weniger an die äußerliche morphologische Veränderung als daran, daß sie offenbar auf Grund des eigenen abgedrosselten Stoffwechsels bestimmte Äußerungen ihrer Vitalität verliert, als deren Bezeichnendstes wohl die Virulenz genannt werden darf. Es ist von vielen Seiten bestritten worden, daß die in unseren Händen befindlichen Spirochätenkulturen tatsächlich Reinkulturen der Spirochäte Pallida seien. Die Skepsis, die unseren Kulturen entgegengebracht wurde, erscheint nur zu berechtigt, wenn man sich vergegenwärtigt, daß es in der Regel nicht gelingt, am Kaninchen typische Krankheitserscheinungen zu erzeugen. Wenn KROO mit seinen kürzlich isolierten Pallidareinkulturen, die er im großen und ganzen nach unseren Methoden erzielte [1]), Kaninchen typisch infizieren konnte, so scheint bei dieser Kultur der Beweis ihrer Indentität mit der echten Pallida unter der Voraussetzung erbracht, daß er tatsächlich von syphilitischem Material des Kaninchens abimpfte und daß die erzeugten Krankheitserscheinungen tatsächlich echte syphilitische waren. Was unsere eigenen Kulturen betrifft, so spricht für ihre Identität mit der echten Pallida die bereits im Jahre 1926 mitgeteilte Beobachtung, daß ein Affe, der vorher eine absolut negative WR zeigte, 14 Tage nach der einmaligen Infektion mit 0,5 ccm Kulturmaterial ein stark positives (++++) Ergebnis mit den üblichen Wassermannextrakten aufwies. Weiter ist hinzuweisen auf die Versuche und Ergebnisse von MULZER, dem es gelang, mit unseren Kulturen bei 2 Kaninchen typische syphilitische Orchitis zu erzeugen, diese auf weitere Tierpassagen überzuimpfen und auch auf die Kulturen zurückzubringen! Die im Laufe dieser Untersuchungen gemachten Beobachtungen, die zeigten, daß sich beim Wechsel zwischen künstlichem und natürlichem Milieu eine morphologische Veränderung der Spirochäte einstellte, bestärkt die Annahme der gelungenen Übertragung aus der Kultur auf das Tier! Auch die biologisch besonderen Eigentümlichkeiten, die der Kulturstamm nach seiner Übertragung auf das Tier zeigte, sprechen durchaus dafür, daß der Kulturstamm ein echter Pallidaspirochätenstamm ist.

Der zur Zeit von uns verwendete flüssige Nährboden wird folgendermaßen hergestellt. Er eignet sich für die Fortzüchtung länger isolierter Stämme: 1/2 Pfund Rinderleber (möglichst gallefrei) mit 800 ccm Leitungswasser 1 Stunde im Dampftopf kochen. Zusatz von 3% Pepton und 0,5% NaCl. Nochmals 1/2 Stunde kochen. Ph = 8. Zusatz von 2% Traubenzucker, 1/2 Stunde kochen. Gekochte Leber in Stücke von 1—2 cm Länge schneiden und 1 Stunde sterilisieren. Einlage von 3—5 solcher Stücke in Reagenzgläser mit 8 ccm Leberbouilloninhalt, nochmals im Dampftopf sterilisieren.

Die Ursache des häufigen Versagens einer Übertragung von Kultur

[1]) KROO arbeitet mit meiner früheren technischen Assistentin.

Digitized by Google

auf das Tier könnte darin eine Erklärung finden, daß die durch hunderte von Passagen dem ursprünglichen Milieu entfremdeten Spirochäten nur unter ganz bestimmten optimalen Bedingungen, die vielleicht nur wenige Kaninchen bieten, die vorher verlorene Eigenschaft der Tierpathogenität wieder annehmen. Wir können jedenfalls nicht an der Tatsache vorbeigehen, daß MULZER die Erzeugung einer typisch syphilitischen Kanincheninfektion mit unseren Kulturspirochäten gelungen ist, zumal auch die äußeren Bedingungen durchaus so geartet waren, daß Fehlschlüsse, Mißdeutungen und Verwechslungen mit Sicherheit ausgeschlossen werden können!

Seit einigen Jahren werden von verschiedenen Seiten Versuche gemacht, die in der künstlichen Kultur gewachsenen Spirochäten auch praktisch zu verwerten. Es sei besonders auf die Versuche hingewiesen, die Pallidaspirochätenkulturen als Hautdiagnostikum zu verwerten, ferner aber auch auf die Bestrebungen, ein Spirochätenantigen für die WR zu schaffen und schließlich die spezifische Behandlung der Metalues zu versuchen. Es liegt heute bereits über die Verwertung der Pallidaspirochätenkultur als Hautdiagnostikum eine Reihe von Untersuchungen vor, die aber sämtlich bisher noch nicht befriedigen. Natürlich wäre es aber falsch, als Kriterium die parallel angestellte WR heranzuziehen, denn biologisch liegen beide Reaktionen ganz verschiedenartig. Das muß ausdrücklich betont werden! Wenn zur Zeit ein günstiges Ergebnis noch aussteht, so ist hierdurch keineswegs bewiesen, daß der Gedanke einer solchen Verwendung abwegig ist. Offenbar bestehen heute noch gewisse Schwierigkeiten in der Anfertigung eines brauchbaren Hautdiagnostikums und es scheinen uns diese hauptsächlich darin zu liegen, daß die in der Pallidaspirochäte enthaltenen Bausteine nicht zur Wirkung kommen können, weil sie innerhalb der Diagnostika in keiner wirksamen Form zur Verfügung stehen. Unser Bestreben geht deshalb dahin, ein Hautdiagnostikum mit aufgeschlossenen Spirochäten herzustellen. Erst wenn dieses versagt, wird man von weiteren gleichgerichteten Prüfungen Abstand nehmen dürfen.

Ähnlich liegen die Voraussetzungen wohl auch für die Anwendung des Spirochätenantigens zur WR. Mit unseren Stämmen hat KLOPSTOCK seit Jahren ausführliche Versuche unternommen und sein Spirochäten-Wassermannantigen kann wohl heute als am besten geprüft gelten. Immerhin scheinen auch diese Ergebnisse noch nicht zu befriedigen. Ich habe in den letzten Monaten Versuche mit einem absolut aufgeschlossenen Spirochätenantigen angestellt. Die Ergebnisse sind wohl derartige, daß sie unbedingt eine weitere Fortsetzung dieser Prüfungen empfehlen. Die Untersuchungen von KROO zeigen eindeutig, daß die normale WR sich aus 2 Reaktionsquoten zusammensetzt, die miteinander nichts zu tun haben. Es muß einmal mit allem Nachdruck ausgesprochen werden, daß es Vergeudung von Material, Zeit und Geld bedeutet, die Literatur und den Markt mit immer neuen Wassermannantigenen zu überschwemmen, ohne dabei etwas wirklich Neues zu bieten, und das ganz besonders, solange man über das Wesen der WR trotz ungeheurer Arbeit — ich erinnere besonders an die von SACHS und seiner Schule, ferner aber auch an die wichtigen Arbeiten von FELIX KLOPSTOCK, Berlin — noch

Digitized by Google

im Dunkeln tappt. Mit Modelluntersuchungen allein kommt man hier nicht weiter. Es ist auch an und für sich ganz gleich, ob mit diesem oder jenem Antigen der Wassermann mehr oder weniger häufig bindet, oder ein anderer Extrakt mehr oder weniger häufig flockt, es kommt vielmehr darauf an, Antigene nebeneinander zu verwerten, die nach ihrer Struktur prinzipiell verschieden sind und daher auch etwas ganz Verschiedenartiges nachweisen müssen! KROO hat gezeigt, daß durch das übliche, nicht aus Spirochäten hergestellte Wassermannantigen die nichtspezifische Quote der WR bedingt ist und daß Spirochätenantigen dagegen das Spezifische zeigt. Praktisch wird man demnach unter der Voraussetzung, daß sich die Befunde von KROO bestätigen bzw. noch weiter verbessern lassen, stets beide Reaktionen nebeneinander ausführen, wobei man sich bewußt sein muß, daß beide tatsächlich verschiedene Reaktionszustände des infizierten Organismus nachweisen! Nach den bisher mit unserem aufgeschlossenen Antigen vorliegenden Ergebnissen werden sich die von KROO gemeldeten Zahlen noch verschieben. Allein der Praktiker wird entscheiden müssen, welcher Reaktion er für sein therapeutisches Handeln die größere Bedeutung zusprechen muß. So zeigte sich beispielsweise bei unserem Spirochätenantigen, daß von 588 Fällen sich die Reaktionen mit Wassermannantigen und mit Spirochätenantigen in 498 Fällen = 85% decken; davon negativ 436, stark positiv 45, schwach positiv 17. Bei 90 zeigen sie eine Abweichung. Wir sind nun diesen abweichenden Fällen im einzelnen genau nachgegangen und hierbei hat sich bisher folgendes herausgestellt:

36mal reagierte das Spirochätenextrakt negativ oder schwach positiv (++), während der normale Wassermannextrakt stärkeren oder stark-positiven Ausschlag zeigte. Bei allen diesen Fällen handelt es sich um behandelte Lues!

18mal zeigte der Spirochätenextrakt eine mäßig oder stark positive Reaktion, während der übliche Wassermannextrakt negativ reagierte. In allen diesen Fällen lag Lues vor, die mehr oder weniger behandelt war.

In vier weiteren Fällen war Lues sehr wahrscheinlich: Diagnose: Je einmal Lues cerebri, Iritis, 8tägiges Kind luetischer Eltern (++++), Frau eines luetischen Mannes. In 3 Fällen war der Spirochätenextrakt allein positiv, im letzten schwächer als Wassermannextrakt.

Zweimal handelte es sich um Frühfälle, die mit den üblichen Wassermannextrakten noch nicht reagierten.

Es dürfte also zur Zeit von den 90 abweichenden Fällen 60mal die Differenz mehr zugunsten des Spirochätenextraktes geklärt sein. Hierbei kann als beachtenswert gelten, daß sich die Behandlung der Lues dem Spirochätenextrakt gegenüber offenbar früher bemerkbar macht, als in der Veränderung der unspezifischen Reaktionsquote. Andererseits läßt sich erkennen, daß Frühfälle zum Teil durch Spirochätenextrakt früher erfaßt werden als vom üblichen Extrakt.

So bleiben 30 Restfälle, unter denen sich 4 Nervenluesfälle befinden, die vom Spirochätenextrakt im Gegensatz zum üblichen Extrakt nicht erfaßt worden sind. Vielleicht liegen hier Bedingungen mit einer besonders schwachen Fähigkeit, spezifische Antikörper zu bilden, vor, 2mal lag der Reaktionsausfall umgekehrt[1]). Heute sind noch 11 Fälle = 1,8%

[1]) Anmerkung bei der Korrektur: 11mal deckten sich bei Nachuntersuchungen beiden Reaktionen, in 4 Fällen erscheint bisher die positive Spirochätenreaktion un-

Digitized by Google

ungeklärt, deren Verhalten wir durch Rückfragen und Nachuntersuchungen zu prüfen bemüht sind.

Die Dissonanz beider Reaktionen dürfte vielleicht den Ausgangspunkt auch für die Fragestellung bilden: wie lange ist der Patient therapeutisch zu behandeln, hat das Spirochätenantigen den Ausschlag zu geben oder das unspezifische Wassermannantigen, oder ist der Praktiker verpflichtet, sich nach dem Verlauf der Kurven wiederholter Reaktionen mit beiden wesensverschiedenen Antigenarten zu richten. Auch wir Theoretiker müssen darauf hinweisen, daß gerade bei der, ihrer biologischen Voraussetzung nach so eigenartig gestalteten Syphilisinfektion wir uns nicht auf ganz vereinzelte serologische Momentaufnahmen verlassen dürfen, sondern daß ein wirklich anschauliches Bild nur durch die regelmäßig laufende Kontrolle des serologischen Reaktionszustandes gewonnen werden kann, wobei die Mitwirkung zweier wesensverschiedener Antigene die Voraussetzung ist. Eine große Zahl der Praktiker lehnt bereits heute die durch das Positivbleiben des Wassermann bestimmte Dauerbehandlung mit antiluetischen Mitteln ab. Vielleicht ist das Spirochätenantigen berufen, hier neue Richtlinien zu weisen, auch bzw. der therapeutischen Mittel. Die Antwort müssen die Praktiker geben.

Bereits vor Jahren wurde die Frage aufgeworfen, ob man versuchen sollte, den Paralytiker dadurch therapeutisch zu beeinflussen, daß man die Bildung spezifischer Antikörper durch Applikation lebender Pallidakulturen anregt. Durch Untersuchungen über Superinfektion bei experimenteller Kaninchensyphilis hat sich gezeigt, daß beim Tier eine solche möglich ist, wenn die Superinfektion mit heterogenen Stämmen erfolgt. Da beim Menschen jedoch die allgemeinen Beobachtungen erkennen lassen, daß die Verhältnisse der Superinfektion offenbar ganz anders liegen und ein zweites Haften sich nur dann als möglich erwies, wenn die erste Infektion möglichst vor dem Manifestwerden restlos beseitigt ist, so scheint die Voraussetzung gegeben zu sein, auf dem Wege einer aktiven Immunisierung die manifesten Spätfolgen einer früheren Infektion dadurch zu beeinflussen, daß man neue Antikörper zu produzieren versucht. Seit 1926 ist eine Reihe solcher Versuche von Sagel und mir in Gemeinschaft mit anderen Kollegen unternommen worden, doch hat der anfängliche Optimismus diesem Verfahren gegenüber insofern anderen Auffassungen Platz machen müssen, als klinische Besserungen keineswegs regelmäßig und dann auch nicht von Bestand sich einstellten. Allerdings kann man den meisten dieser Beobachtungen entgegenhalten, daß sie unternommen wurden bei solchen Krankheitslagen, die selbst einer Malariakur in jeder Beziehung getrotzt hatten. Stellt sich heraus, daß sich der Mensch gegenüber diesem Verfahren genau so verhält wie normalerweise einer spezifischen Superinfektion gegenüber, dann hat man wohl die Berechtigung, diese therapeutischen Maßnahmen auch bei solchen anzuwenden, die sich nicht bereits einer Malaria gegenüber als refraktär erwiesen haben. Als ein weiteres Moment muß noch die Tatsache erwähnt werden, daß offenbar Pallidakulturspirochäten eine fast

genügend begründet, darunter je 1 Fall von Iritis, Abduzenslähmung, Schwindel mit Kopfschmerzen, Furunkulose (letzterer bei Nachuntersuchung negativ). Zwei Patienten sind unbekannt verzogen.

Digitized by Google

vollständige Einbuße an Virulenz zeigen, so daß auch diesbezügliche Bedenken zurückgestellt werden können. Andererseits muß man sich fragen, ob nicht gerade der Verlust dieser Eigenschaft die Kulturspirochäten für das Ziel des Verfahrens ungeeignet erscheinen läßt, zumal es bisher noch nie gelungen ist, auf diesem Wege eine negative WR in eine positive umzuwandeln. (Die Versuche von KROO mit abgetöteten Pallidaspirochäten und die Erzeugung einer positiven WR durch wiederholte parenterale Applikation von abgetötetem Spirochätenmaterial sind in ihrem Ergebnis in keiner Weise biologisch etwas Besonderes, zeigen aber die wichtige Tatsache, daß die Erzeugung der unspezifischen WR-Körper mit abgetötetem Spirochätenmaterial nicht gelingt.) Es wird der Zukunft überlassen bleiben müssen, bei geeigneten Voraussetzungen diesen Weg zu beschreiten, zumal irgend welche nachteiligen Folgen bisher in keinem einzigen Falle zur Beobachtung gelangten.

Überblicken wir die bisher vorliegenden Ergebnisse der Pallidaspirochätenkulturforschung, so müssen wir auch heute noch bekennen, daß die Technik der Spirochätenzüchtung noch weit davon entfernt ist, als ein gelöstes Problem betrachtet werden zu dürfen. Die Reinzüchtung erweist sich auch heute noch als außerordentlich schwierig, weil wir über Stoffwechsel und Lebensbedingungen der Pallidaspirochäte noch zu wenig wissen und demnach mehr oder weniger dem Zufall unsere technisch eingeschlagenen Wege verdanken. — Es hat dagegen die praktische Verwendung der gewonnenen Pallidaspirochätenkulturen ganz zweifellos bereits recht wertvolle Aufklärungen über die Syphilisinfektion bieten können und es steht zu erwarten, daß ein praktischer Ausbau der Spirochätenkulturverwendung nicht nur weitere, sehr beachtenswerte Einblicke in den syphilitischen Infektionsprozeß und seine Folgen bietet, sondern uns auch in der Syphilisdiagnostik wie in der Kontrolle der Syphilistherapie, vielleicht auch in der Therapie metaluetischer Erscheinungen nicht unbeträchtlich vorwärts bringt.

Aus der Dermatologischen Abteilung des Städt. Krankenhauses Danzig
(Direktor: Dr. OTTO NAST)

Erfahrungen mit der Schnell-Mikro-Mastixreaktion von MELCZER und DAHMEN

Von

Dr. RIEBE, Assistent

MELCZER und DAHMEN haben eine Schnell-Mikro-Mastixreaktion angegeben und kamen auf Grund ihrer Versuche an 120 Fällen beim Vergleiche mit der Goldsolreaktion LANGES und der Normomastixreaktion KAFKAS zu folgenden Schluß:

„Wegen ihrer vollkommenen Übereinstimmung mit den erwähnten Kolloidreaktionen und wegen ihrer schnellen und einfachen Ausführbarkeit glauben wir, daß diese Reaktion vor allem für die Syphilidologen und bei der experimentellen Kaninchensyphilis eine große Vereinfachung

Digitized by Google

darstellt, um so mehr, da zu ihrer Anstellung auch nur 2 Tropfen Liquor notwendig sind." Wir haben diese Reaktion an 100 Fällen ausgeführt, und wollen im folgenden über unsere Erfahrungen berichten.

In der Ausführung der Reaktion haben wir uns genau an die Vorschriften der Autoren gehalten. Das Einzeichnen der Ergebnisse aus den Röhrchen geht wie bei den anderen Kolloidreaktionen vor sich: Melczer und Dahmen gaben 4 Trübungs- und 4 Fällungsgrade an.

Als Kontrollreaktion haben wir die Kafkasche Normomastixreaktion verwandt, die sich bei uns seit Jahren als die konstanteste erwiesen hat, und die im Vergleich zu der in der Technik sehr empfindlichen Goldsolreaktion einfacher ist.

An Material standen uns folgende Fälle zur Verfügung:

Tabelle 1

Lues I mit seropositiver Schwankung	3
Lues II	13
Lues latens	15
Liquorlues, Meningitis luica, Meningorezidiv zusammengefaßt als Meningitis luica	23
Lues cerebri	15
Tabes dorsalis	2
Paralyse	8
Lues-Verdacht	3
Blutige Liquore (Erklärung nach Tabelle 4)	4
Dementia praecox	1
Pneumonie (Verdacht auf Meningitis)	3
Neurasthenie	1
Apoplexie	2
Lateralsklerose	1
Meningitis tuberc.	4
Unspezifische Meningitis	2
	100 Fälle

Aus der Tabelle 2 gehen die Fälle mit übereinstimmendem negativem Resultat hervor:

Lues I mit seropositiver Schwankung	2
Lues II	8
Lues latens	9
Lues-Verdacht	3
Dementia praecox	1
Neurasthenie	1
Pneumonie	3
	27 Fälle

Tabelle 3 gibt diejenigen Fälle wieder, bei denen die Resultate beiderseits gleichsinnig positiv ausfielen:

Lues II	5
Lues latens	3
Meningitis luica	6
Lues cerebri	14
Paralyse	4
Meningitis tuberc.	1
Apoplexie	2
	35 Fälle

Digitized by Google

Tabelle 4 zeigt alle die Fälle, bei denen wir abweichende Resultate beim Vergleich der beiden Reaktionen bekamen:

Lues I mit seropositiver Schwankung	1
Lues latens	3
Meningitis luica	17
Lues cerebri	1
Tabes dorsalis	2
Paralyse	4
Blutige Liquore	4
Lateralsklerose	1
Meningitis tuberc.	3
Unspezifische Meningitis	2
	38 Fälle

Die Divergenz bei den einzelnen Fällen aus Tabelle 4 gestaltet sich im einzelnen folgendermaßen:

Bei dem einen Fall von Lues I mit seropositiver Schwankung ergab die M.-M.-R. im 1. Röhrchen nur Spuren einer Trübung, dagegen war der Verlauf der N.-M.-R. deutliche Ausflockung, und zwar 5, 6, 4, 3, 2.

Bei den 3 Fällen von Lues latens war in einem Fall deutliche Ausflockung im 1., Trübung im 2. Röhrchen bei M.-M.-R. bei völlig negativem Ausfall der N.-M.-R., sowie den Pandy- und Phase I-Reaktionen und Zellzahl und WR im Liquor; in den beiden anderen Fällen gänzlich negativer Ausfall der M.-M.-R. bei beginnender Ausflockung der N.-M.-R., in keinem Fall eine Divergenz zwischen N.-M.-R. und den Eiweißwerten und WR.

Bei 17 Meningitis luica-Fällen ergaben sich folgende Unstimmigkeiten: 7mal ein weit stärkerer Ausfall, 10mal ein erhebliches Zurückbleiben der N.-M.-R. Dabei läßt sich auch keine Parallele zugunsten der M.-M.-R. mit den übrigen Eiweißbestimmungen (Pandy und Phase I) und Zellzahl ziehen.

Bei dem einen Fall von Lues cerebri verlief die M.-M.-R. völlig in Paralysenform.

Bei den 2 Tabesfällen gab beide Male die M.-M.-R. nur einen geringen Ausfall im Gegensatz zu der tief reichenden Zacke der N.-M.-R.

Bei den 4 Paralysefällen verlief die M.-M.-R. in 3 Fällen nach Art der Lues cerebri-Kurve in steiler Richtung, während im 4. Fall bei einer fortgeschrittenen Paralyse in beiden Röhrchen nur eine mäßige Flockung sichtbar war.

Bei den 4 blutigen Liquoren (2 Paralysen, 1 Lues cerebri, 1 spastischen Spinalparalyse) ergab die M.-M.-R. nur Trübung bis ganz schwache Ausflockung, während die N.-M.-R. besonders weit nach rechts, d. h. im Sinne einer für vorgeschrittene Paralyse spezifischen Kurve ausflockte, was bei der Verschiedenheit der 4 Fälle kritisch wichtig zu sein scheint im Sinne einer vorsichtigen Beurteilung und zu nochmaliger Ausführung einer einwandfreien Punktion mahnt.

Bei der Lateralsklerose hat die M.-M.-R. keine Trübungen, bei der N.-M.-R. verlief die Kurve 3, 4, 5, 6 (Ausflockung geringsten Grades), 4, 3, 2. Eine Kritik darüber steht uns bei dem einen Fall nicht zu.

Dagegen verliefen die 3 Fälle von Meningitis tuberc. absolut charakteristisch (Verschiebung nach R.) bei der N.-M.-R., während bei der

Digitized by Google

M.-M.-R. einmal ein negativer Ausfall, im zweiten Fall eine schwache nach rechts gesenkte Kurve und im dritten Fall eine Paralysenkurve sich ergab.

Die 2 unspezifischen Meningitiden zeigten bei M.-M.-R. schwache Trübungen in beiden Röhrchen mit nach rechts gesenkter Kurve, die N.-M.-R. die typische Kurve.

Demnach stehen 62 übereinstimmende Resultate 38 divergierenden Ergebnissen gegenüber, bezüglich der Fälle rein luischer Natur ist das Verhältnis auch noch 51 : 32 zugunsten der N.-M.-R.

Zusammenfassung: „Die vollkommene Übereinstimmung mit den erwähnten (Goldsol und Normomastix) Kolloidreaktionen", hat sich nach unserem Luesmaterial, das alle Stadien der Liquorinfektion (Liquorlues bis Paralyse) umfaßt, gemessen an der Normomastixreaktion Kafkas, nicht erweisen lassen. Auch im kleinen Laboratoriumsbetrieb ist die Reaktion für die Diagnose und Differentialdiagnose zu unsicher. Über die Verwertung bei experimenteller Kaninchensyphilis haben wir keine Erfahrung.

Die Reaktion selbst ist einfach anzustellen; dagegen wird die Schwierigkeit der Erlangung von Liquor in genügender Menge zur Anstellung aller notwendigen Reaktionen in der Praxis erheblich von den Autoren überschätzt. Dazu gehört nur eine einwandfreie Technik.

Literatur

Melczer-Dahmen, M. m. W., 1927, Nr. 38.

Referatenteil

Fachzeitschriften

Japanese Journal of Dermatology and Urology

Bd. 28, Nr. 9

Kitagawa, K.: Über Haematoporphyria congenita. (3. Mitteilung.) Experimentelle Untersuchungen über die Porphyrinsensibilisation beim Kaninchen. S. 61.

Kurze Mitteilung über die Histologie bei der photodynamischen Reizung der Haut bei einem kongenitalen Porphyrinkranken und Versuche an Kaninchen nach Verabreichung von Porphyrin. Kaninchenhaut verhält sich nach Verabreichung von Porphyrin auch gegen das Quecksilber-Quarzlampenlicht überempfindlich.

Hayashi, F.: Die Senkungsgeschwindigkeit der roten Blutkörperchen bei Lepra. S. 62.

Die Senkungsgeschwindigkeit wächst proportional mit der Schwere und dem Fortschritt der Krankheit, die Dauer der Krankheit hat keinen Einfluß auf die Senkungsgeschwindigkeit.

Moriyama, G.: Studien über sogenannte La-li-to, eine infektiöse Erkrankung des Kopfes in China. (3. Mitteilung.) S. 64.

Mit dem Namen La-li-to werden vom Volke nicht nur Fälle von Trichophytie und floridem Favus des Kopfes bezeichnet, sondern auch die postfavöse nichtentzündliche Alopezie.

Takahashi, A., u. Ichikawa, T.: Vier Fälle von Nierenbecken- und Ureterverdopplung. S. 65.

Genaue Mitteilung der vier Fälle mit zystoskopischem und röntgenologischem Befund. Gute Abbildungen.

Digitized by Google

Toyama, J.: Über die Psoriasis vulgaris. S. 67.

Die Japaner erkranken seltener als die Weißen an Psoriasis. In der Klinik zu Tokio fielen von 1899—1911 nur 178 Psoriasisfälle auf 59658 Kranke = 0,3%.

Bd. 28, Nr. 10

Nagakawa, K.: Über einen Fall von Pseudopelade (Brocq). S. 69.

Bei der 53jähr. Frau begann die Affektion vor 15 Jahren; jetzt besteht auf dem Kopf (Mitte) eine unregelmäßige Alopezie in linsen- bis fingernagelgroßen weißlichen und rötlichen Herden mit glatter, leicht atrophischer Haut; die Alopezie ist nicht vollständig, sondern innerhalb derselben finden sich zahlreiche Haarbüschel und Haarfollikel in deren Nachbarschaft. Kein entzündlicher Prozeß um die Follikel. Innerhalb der sonst gesunden Stirn-, Schläfen- und Hinterhaupthaut verstreute, weißliche, deprimierte Herde. Histologisch: Atrophie der Epidermis und des Koriums, Infiltration aus Lymphozyten und Plasmazellen um die erweiterten Blutgefäße und Haarfollikel, Ödem, Schwellung des Kollagens, umschriebene Narbenbildung, Schwund des Elastins in den Papillen und subpapillären Schichten, in den mittleren Lagen des Koriums Degeneration des Elastins. Hinweis auf die nahen Beziehungen zwischen der Pseudopelade Brocq und der Acne décalvante Lailler und Roberts.

Tsurui, T.: Über den Pemphigus vulgaris. S. 70.

Bei einem Fall von Pemphigus vulgaris bei einem 35jähr. Manne, der nach einem halben Jahre letal endigte, stellte T. fest: 1. Eosinophilie im Blaseninhalt, nicht im Blute; 2. Sympathikotonie, Vagotonie, leichte Adrenalinglykämie; 3. starke Störung des Kochsalzstoffwechsels, im Gewebe deutliche Kochsalzreserve. Wasserstoffwechsel normal. Verschlimmerung der Krankheitssymptome durch Zusatz von 10 g Kochsalz zur Nahrung. Die Menge des ausgeschiedenen Kochsalzes im Harn stand in sehr naher Beziehung zur zeitlichen Prognose: je schlechter der Zustand, desto geringer die Kochsalzmenge im Harn. 4. Der Reststickstoff im Blute des Pat. vermehrte sich um das Dreifache gegen die Norm, der Gesamtstickstoffwert im Harn blieb unerhöht. 5. Es scheinen bei dieser Krankheit die Störung des Kochsalzstoffwechsels und die Eiweißzerstörung im Körper in einem gewissen Verhältnis zueinander zu stehen.

Taya, T.: Ein Beitrag zur Kenntnis der Dermatitis exfoliativa neonatorum Ritter. S. 71.

Mitteilung eines Falles von Dermatitis exfoliativa neonatorum bei einem 23 Tage alten Säugling, der nach 6 Tagen letal endigte. Kulturell weder Streptokokken noch Staphylokokken im Blute nachzuweisen. Eosinophilie 24,2%.

Watanabe, K.: Ein Beitrag zur Kenntnis des Lichen nitidus. S. 72.

Von Interesse bei dem Falle (19jähr. Mädchen) ist der Befund zahlreicher Knötchen an der Streckseite der oberen und unteren Extremitäten; spärliche Herde in der Umgebung der großen Gelenke. Dellenbildung und Abschuppung im Zentrum der Knötchen, dadurch Ähnlichkeit mit Lichen planus. Pirquet-Reaktion schwach positiv; Tierimpfung negativ.

Shiga, A., u. Y. Uchida: Über sogenannte Pyelovenous Backflow Hinman und Lee-Frown. S. 74.

Tierexperimentelle Untersuchungen des pyelovenösen Reflexes (Fuchs) an Kaninchen; zum kurzen Referat nicht geeignet.

Kitamura, S.: Über die Fox-Fordycesche Krankheit. S. 76.

Klinisch typischer Fall bei einer 30jähr. Frau, seit 3 Jahren bestehend. Histologisch: Epidermis im ganzen akanthotisch und hyperkeratotisch, hier und da auch parakeratotisch, besonders um die Haarfollikel und um die Schweißdrüsenporen. Retezapfen verlängert und verdickt, in der oberflächlichsten Kutis deutliches Ödem und perivaskuläre Infiltration. Die apokrinen Schweißdrüsen sind stark vergrößert und zystisch erweitert.

Toyama, I.: Ein Fall von Darierscher Krankheit, behandelt mit Buckyschen Grenzstrahlen. S. 77.

Bemerkenswert gute Wirkung der Strahlen.

Bd. 28, Nr. 11

Koiko, T.: Hämatologisch-parasitologische Studien über Impfmalaria bei Luetikern, mit besonderer Berücksichtigung der Zahlenverhältnisse bei den Plasmodien. S. 79.

Sehr reichliche Blutkontrollen bei der Malariakur der Lues, wobei sich der Verf.

Digitized by Google

bezüglich der Technik der Parasitenzählung an die Vorschriften Ballins hielt. Das erste Auftreten der Parasiten kommt meist im ersten Anfall vor, nur selten sind sie erst später im Blute nachzuweisen. Die künstliche Infektion ist gegenüber der natürlichen durch eine geringe Plasmodienmenge gekennzeichnet. Die Parasiten erreichen gewöhnlich ihren Höhepunkt nach dem 5.—7. Anfall. Sie bewahren stets den Charakter des Ausgangsmaterials trotz der zahlreichen Passagen. Das Hämogramm zeigt während einzelner Anfälle keine prinzipiellen Unterschiede von dem der natürlichen Infektion.

Tsukada, S.: Über einen Fall von Pyoderma chronica verrucosa vegetans, höchst wahrscheinlich durch Staphylococcus pyogenes aureus verursacht. S. 81.

Kasuistischer Beitrag zur Kenntnis der Pyodermia chronica papillaris et exulcerans Hoffmann, einen 56jähr. Bauer betreffend; befallen ist der linke Handrücken, schmerzhafte Schwellung der regionären Achseldrüsen. Kulturell wurde in den Abszeßherden wie im Geschwürseiter immer der Staphylococcus pyogenes aureus gefunden. Heilung unter Behandlung mit Lysolbädern, Zinkölumschlägen, oberflächlichen Röntgen- und Höhensonnebestrahlungen, kombiniert mit Rivanolpuderung und intravenösen 0,5%-igen Trypaflavininjektionen.

Watanabe, K., u. Moriyama, G.: Zur Ätiologie des Miliarlupoids Boeck. S. 83.

Bei dem vorliegenden Falle wurden mit der von Klingmüller modifizierten Methode der Tuberkelbazillenfärbung (Arch. f. Derm., 1927, Bd. 153, S. 584) ziemlich reichliche säurefeste Stäbchen nachgewiesen, die tinktoriell und morphologisch von den Tuberkelbazillen nicht unterscheidbar sind. Demnach ist die Affektion hämatogener bazillärer Natur.

Hasegawa, M.: Beiträge zur Kenntnis der Oidiomykose der Haut in Japan, insbesondere ihrer kausalen Forschung. S. 86.

In Japan spielen die sogenannten eigentlichen Hefen als die Erreger der Hautblastomykose eine Hauptrolle, während die Oidiomykose der Haut ziemlich selten beobachtet wird. Über einen Fall der letzten Art berichtet der Verf. Der 67jähr. Pat. zeigt am rechten Unterschenkel drei nebeneinanderliegende, papillär wuchernde, Geschwüre von Nuß- bis Hühnereigröße. Die Ulzera waren vor 2 Jahren zuerst als stecknadelkopfgroße Papel anschließend an einen Blutegelbiß aufgetreten. Die gezüchtete Hefe ist dem Oidium albicans ziemlich ähnlich, aber nicht identisch, wohl eine Varietät desselben.

Minami, S., u. I. Ehara: Über die Malariatherapie der Lues. (2. Mitteilung.) S. 87.

Hauptsächlich Bestätigung der früheren Ergebnisse.

Takahashi, A., u. S. Namiki: Erfahrungen der beiderseitigen Ureterostomia lumbalis bei Blasenkrebs. S. 89.

Nach der Operation wurde der an quälendem Tenesmus leidende Kranke sehr ruhig und lebte noch 49 Tage lang.

Bd. 28, Nr. 12

Nakamuta, A.: Experimentelle Untersuchungen über die Lipoidimmunisierung. S. 91.

Nicht zum kurzen Referat geeignet.

Hashimoto, M.: Über die Zusammensetzung von Serumeiweiß bei Syphilis, nebenbei über die Mikrobestimmungsmethode von Serumglobulin. S. 94.

Auch diese sehr eingehenden Untersuchungen erfordern die Kenntnisnahme des Originals.

Bd. 29, Nr. 1

Watanabe, K.: Klinische und histopathologische Beobachtungen über die Filarialymphangitis des Samenstranges und über das Lymphom der Inguinofemoraldrüse; insbesondere über die Entstehung der lymphatischen Reaktion und des Sekundärknötchens bei Filariasis. S. 1.

Bei sechs Fällen von Filarialymphangitis wurden die Knoten und der angeschwollene Nebenhoden herausgeschnitten. Die hauptsächlichste Veränderung besteht histologisch in der Erweiterung des Lumens, der Veränderung der Wand und der Infiltration in der Umgebung des Lymphgefäßes. In dem erweiterten Gefäßlumen sieht man in verschiedener Schnittrichtung getroffene Filarien Bancrofti. In den Infiltrationsherden oder in der Umgebung scharf begrenzte, um ein oder mehrere Gefäße herum angesammelte Lymphozytenanhäufungen, in denen sich Retikulumfasern mit der Mallory-

Digitized by Google

färbung deutlich darstellen lassen; es handelt sich um eine lymphatische Reaktion bzw. eine Neubildung des Lymphknötchens.

Takeichi, T.: Erfahrungen mit der Radiumtherapie bei Prostatahypertrophie. S. 8.

Auf Grund von acht mit Radium behandelten Fällen kommt der Verf. zu dem Schlusse, daß die Radiumbestrahlung der Prostatahypertrophie als konservative Methode gute Erfolge gibt, die sich in einer Besserung der Miktionsstörung und bedeutender Herabsetzung der Prostataschwellung äußern. Der allmähliche Fortschritt im Heilungsprozeß macht sich auch dann geltend, wenn die Radikaloperation nicht angeschlossen wird.

Ohno, T.: Ein sehr seltener Fall von Enuresis diurna. S. 9.

Ein 13jähr. Knabe, der seit einigen Jahren an Otorrhoe und Ekzem der Ohrgegend leidet, bekam eine Enuresis diurna. Die radikale Operation der Otorrhoe wirkte nicht, wohl aber die Cathelinsche Injektion und Adrenalin.

Masuda, R.: Über die modifizierte Kahnsche Reaktion mit syphilitischen Gewebssäften. S. 9.

M. hat bei 26 Syphilitikern und 10 Nichtsyphilitischen eine von Elliott und Todd modifizierte Kahnsche Syphilisreaktion nachgeprüft, bei der als Antikörper statt Blutserum Reizserum des Schankers oder Punktat der regionären Lymphdrüsen verwendet wird, und sehr befriedigende Resultate erhalten. Die Syphilitiker gaben sämtlich positive Reaktion, während die Reaktion bei den Nichtsyphilitischen negativ ausfiel.

Fujiwara, A.: Beitrag zur Pathogenese des Miliums und die Hornzyste aus dem Schweißdrüsenausführungsgang. S. 10.

Bei 14 Fällen von Milium beobachtete F. die epitheliale Verbindung der Miliumwand mit Haarfollikeln; der Inhalt des Miliums hat meistens keine direkte Kommunikation mit dem Follikellumen. Das Milium entsteht wohl, wie auch Unna annahm, in den tiefen Teilen des Haarfollikels. F. Juliusberg-Braunschweig.

Bücherbesprechungen

Günther, H.-Leipzig: Grundprobleme der Konstitutionsforschung. (Würzburger Abhandlungen, N. F., Bd. 6, H. 3.) 23 S. Verlag von Curt Kabitzsch, Leipzig 1929. Preis RM. 2.—.

Die Fähigkeit der morphologischen Feststellung der individuellen Verschiedenheit beruht auf der intuitiven Erkenntnis dieser oder jener Gestalt und die individuelle Gestaltung integriert sich aus der Konstitution des Organismus. Mithin ist die Konstitution ein die Gestalt des Organismus auch Bestimmendes. Jedoch ist sie nicht nur das Körperliche versinnbildlichend, sondern auch ein das physiologische Geschehen bestimmendes Etwas. Somakonstitution und Psychokonstitution bilden die Wesenkonstitution, welche hauptsächlich auf Erbpotenzen beruht. Aber sie ist nicht nur Erbkonstitution, sondern enthält auch phänotypische, nicht erblich fixierte Faktoren. Konstitution ist die Ordnung der den lebenden Organismus darstellenden und bestimmenden Summe der inneren Faktoren und das Gesetz von der Erhaltung dieser Ordnung, der biodynamische Ordnungskomplex ist hochkompliziert, seine völlige Klarlegung wird nie gelingen. Zunächst ist eine allgemeine Einigung über den Konstitutionsbegriff als solchen anzustreben.

Riecke-Göttingen.

Ullmo, A.-Straßburg: L'érythro-cyanose symétrique sus-malléolaire. Verlag von M. Riehl, Mühlhausen i. Elsaß.

Unter Schilderung von 35 selbst beobachteten und ausführlich durchuntersuchten Fällen gibt Verf. eine Übersicht über die jetzige Kenntnis der Erythrozyanose. Die Kapillaroskopie zeigt ein Stauungserythem, Ektasien und Vergrößerung des oberflächlichen Venennetzes. Das gleiche, sowie Vermehrung der Gefäße ergab auch die histologische Untersuchung, perivaskuläre, aber ganz uncharakteristische Infiltrate sind mehr oder weniger deutlich sichtbar. Das Infiltrat kann begleitet sein von einem Ödem des Papillarkörpers und knotigen Verhärtungen. Aber auch Blasenbildungen und Ulzerationen sind möglich. Die Diagnose auf Erythrocyanosis symmetrica supramalleolaris darf nur gestellt werden, wenn die Lokalisation dieser Bezeichnung entspricht; zwei symmetrische Herde an der Außen- und Innenseite müssen vorhanden sein, dazu kommt eventuell ein dritter Herd an der Hinterseite. Oder es zeigt sich die supramalleoläre Manschette, die das untere Drittel des Unterschenkels einnimmt. Hier müsse die blaurote Haut-

Digitized by Google

verfärbung deutlich sein, ihre pastöse, speckartige Konsistenz, die lokale Abkühlung der Haut. Meist ist eine Keratosis pilaris integrierender Bestandteil. Ätiologisch spielt zweifellos die Funktion der Ovarien eine Rolle, fast alle Patienten der Verfasserin zeigten ovarielle Insuffizienz. Die Funktionsstörung der Thyreoidea scheint dagegen eine sekundäre Rolle zu spielen. Auch das neurovegetative System ist beteiligt. Die Erfrierung kann als provozierender Faktor auf einem so vorbereiteten Terrain wirken. Die Therapie soll darin bestehen, daß man die Beine vor Frost bewahrt. Die mangelnde endokrine Drüsenfunktion soll, soweit sie erkennbar ist, behandelt werden, der Allgemeinzustand gehoben werden. (Dazu sollen Massagen des Unterschenkels von unten nach oben, ultraviolette Strahlen und Röntgenbestrahlungen in Scarpaschen Dreieck treten.)

Bruhns-Charlottenburg.

Borst, M., u. H. Königsdörfer jr.-München: Untersuchungen über Porphyrie. Mit besonderer Berücksichtigung der Porphyria congenita. Verlag von S. Hirzel, Leipzig 1929. Preis RM. 38.—, geb. RM. 40.—.

An der Erforschung der Hämatoporphyrien war die wissenschaftliche Dermatologie richtunggebend beteiligt. Es muß ihr daher eine monographische Darstellung willkommen sein, welche auf Grund der systematischen Durcharbeit eines Falles von Porphyria congenita nicht nur rein pathologisch-anatomisch, sondern vor allem mikroanalytisch wichtige Ergebnisse bringt. — Die Untersuchung des „Falles Petry" durch den pathologischen Anatomen (Borst) und den Chemiker (H. Fischer), ergänzt durch tierexperimentelle und vor allem mikroanalytische Methoden (Königsdörfer), führt zu neuen Kenntnissen über Entstehung, Ablagerung und Schicksal der Porphyrine im Tierkörper, zum Teil auf völlig neuen Wegen. Die Arbeit geht damit weit über den Rahmen einer Monographie hinaus, wie sie gewöhnlich geboten wird. Hier treten die eigenen Forschungsergebnisse weitaus in den Vordergrund; die Literatur ist berücksichtigt, jedoch möglichst knapp wiedergegeben. 41 Abbildungen in vorzüglicher farbiger Wiedergabe und 8 Spektraltafeln unterstützen das gedruckte Wort. Das Buch wird die Grundlage jeder weiteren Arbeit auf dem Gebiete der Porphyrinforschung bilden. Die Verff. erblicken das Wesen der kongenitalen Porphyrie darin, daß der intermediäre Porphyrinstoffwechsel auf einer phylogenetischen und ontogenetischen Entwicklungsstufe stehenbleibt. Dabei nehmen sie das Persistieren eines vom Hämatinstoffwechsel unabhängigen Prozesses an im Sinne der Synthese selbständiger Organporphyrine, eine Vorstellung, die auffallend übereinstimmt mit den Ergebnissen der chemischen Konstitutionsforschung der Porphyrine durch H. Fischer. Im Falle Petry ließen sich in der Haut primär nur Spuren von Porphyrin diffus in den Zellen des Korium und des subkutanen Bindegewebes nachweisen. Mit Alkalien waren sehr reichlich feinste Porphyringranula in den Zellen des Koriums direkt unter der Basalzellschicht der Epidermis zu erkennen, besonders reichlich in den Papillen.

Gans-Heidelberg.

Mitteilungen aus der Literatur

Urogenitalapparat

Weibliches Genitale

Ottow, B.-Berlin: Rudimentäre Nebenscheiden. Zbl. f. Gyn., 1929, Jahr. 53, Nr. 2, S. 92.

Unter allen Mißbildungen des weiblichen Genitalapparates ist die auf mangelhafte Vereinigung der Müllerschen Gänge beruhende Verdoppelung der Scheide bei einfacher Gebärmutter wohl die seltenste Anomalie. Verf. ist in der Lage, drei derartige Fälle zu beschreiben und zu illustrieren. 1. Bei Multipara findet sich eine in der vorderen Vaginalwand liegende, kleine, blindsackartige Nebenscheide. Der Eingang in diese liegt gleich hinter der Urethra und imponiert geradezu als eine zweite. Scheidewand zwischen den Scheiden häutig dünn. Schleimhaut sowie der makroskopische Befund des gesamten sonstigen Apparates o. Bes. 2. Hier liegt die zweite Scheide in der rechten Seitenwand der Hauptscheide. Zwei Ausführungsgänge, die beide im Bereiche der rechten Introitus-Vaginalgrenze münden. Die Tasche selbst ist etwa fingerlang. Sonst alles ähnlich wie bei Fall 1. Im Fall 3 handelt es sich um zwei übereinanderliegende, etwa 4 cm lange Taschenbildungen mit in die vordere Scheidenwand mündenden Ostien. Pat. war eine Nullipara mit retroflektiertem kleinem Uterus, 37 Jahre alt. Bei allen

Digitized by Google

drei Fällen umgibt das Hymen bezw. der Hymenalrest normal den Scheidenausgang. Zwischen sogenannten Scheidenzysten und rudimentären Scheiden bestehen genetische Zusammenhänge. H. Colman-Berlin.

Willan, R. J.: Paraphimosis of the Clitoris (Paraphimose der Klitoris). Brit. m. J., 1928, Nr. 3546, S. 1130.

Bei einem 9jähr. Mädchen fand sich (vielleicht als Folge von anhaltendem Reiten auf dem Sattel eines Kinderfahrzeuges) an der Stelle der Klitoris eine schmerzhafte Geschwulst von gut Walnußgröße, die der Glans penis eines mit Hypospadie behafteten erwachsenen Mannes frappant ähnlich war. In Narkose konnte festgestellt werden, daß es sich um die infolge von Paraphimose stark angeschwollene Klitoris handelte. Nach vergeblichem Versuch, die Konstriktion zu lösen, wurde das Organ durch Unterbindung entfernt. Genesung ohne Residuen. Der Fall scheint ein Unikum zu sein, wenn auch Fälle von Phimose der Klitoris als Folge von Adhäsionen des Präputiums wiederholt verzeichnet sind. A. Philippi-Bad Salzschlirf.

Lee, W.: Laceration of the Anterio Wall of the Female Urethra and its Repair (Zerreißung der vorderen Wand der weiblichen Harnröhre und deren Wiederherstellung). Brit. m. J., 1929, Nr. 3548, S. 14.

Bericht über eine 31jähr. V. para, welche 4 Wochen nach der Entbindung (Zange, totgeborenes Kind) wegen Urininkontinenz zur Aufnahme kam. Einriß am Orificium externum urethrae und an der vorderen Wand in einer Ausdehnung von etwa $2^1/_2$ cm. Durch die Öffnung gelangte der untersuchende Finger in einen weiten Hohlraum, der sich bis an die hintere Fläche der freigelegten Symphyse erstreckte. Nach zwei plastischen (an Abbildungen erläuterten) Operationen wurde in einigen Monaten Heilung erzielt. A. Philippi-Bad Salzschlirf.

Bodin, E.: Gangrène foudroyante des Organes génitaux externes chez la femme (Tiefgehende Gangrän der äußeren Genitalorgane der Frau). Presse méd., 1928, Nr. 101, S. 1611.

Verf. berichtet über einen Fall von schwerer Gangrän eines 18 Jahre alten Mädchens; gutes Allgemeinbefinden, während der letzten Zeit gangränöse Erkrankung der Genitalorgane, welche $^2/_3$ der Vulva einnimmt und etwa 5 cm über den Anus auf die Glutäalgegend übergreift. Ferner ist die Außenseite der großen Labien sowie 4—5 cm der Innenfläche der Oberschenkel ergriffen. Rapide Ausbreitung der Ulzeration in sehr kurzer Zeit, starke Beeinträchtigung des Allgemeinbefindens, Temperatur 40°, Puls stark beschleunigt, ein Zustand, der meist in 4—5 Tagen zum Exitus führt. Therapie: Lokale Spülungen mit Kal. permang. oder H_2O_2, ferner sehr gut: Serumtherapie mit dem antigangränösen Serum vom Pasteur-Institut. Salvarsanpräparate intravenös bzw. lokal auf die Ulzerationen gepinselt. Als Mikroben kommen in Betracht: verschiedene Anaerobier, ferner fusiforme Bazillen und Spirillen und Streptokokken. Abel-Lörrach.

Neumann, H. O.-Marburg: Das Adenoma tubulare testiculare ovotestis. (Mit einem Bericht über den gleichnamigen von Pick beobachteten Fall, sowie einer kurzen Bemerkung zu den Hiluszwischenfällen von A. Kohn.) (Univ.-Frauenkl.) Virch. Arch., 1929, Bd. 270, H. 2, S. 501.

Das von Pick beschriebene Adenoma testiculare ovarii (Adenoma testiculi ovotestis) ist eine heterogene Neubildung in einem normalen Eierstock, da es aus einer Wucherung von Samenkanälchen hervorgeht und identisch mit dem vom Verf. beschriebenen Adenoma tubulare testiculare ovotestis ist. Wir sind nicht berechtigt jede weibliche Keimdrüse, in welcher ein tubuläres Adenom angetroffen wird, als Zwitterdrüse anzusprechen; dies darf erst dann geschehen, wenn der Nachweis von Hodenanteilen gelingt; die Schläuche der Geschwulst beweisen die Zwittrigkeit nicht. Kleine Beimischungen andersgeschlechtlichen Keimdrüsengewebes üben keine hormonale Wirkung aus; erst mit der Mengenzunahme dieses Gewebes bei geschwulstmäßigem Wachstum tritt diese Wirkung ein. In einer Beobachtung des Verf. wurde die normale Funktion des Eierstocks herabgesetzt, es trat eine Vermännlichung ein, die nach Entfernung der Geschwulst wieder einer Verweiblichung Platz machte; der männliche Habitus und der Bartwuchs verschwanden, die penisartige Vergrößerung der Klitoris ging zurück und 38 Tage nach der Operation war nach einer fast zwei Jahre bestehenden Amenorrhoe die Menstruation wieder eingetreten. Die von L. Berger und A. Kohn im Hilus ovarii beschriebenen Zellen, die sie den Leydigschen Hodenzwischenzellen an die Seite stellen, könnten aber beweisen, daß solche tubuläre Adenome auch aus dem Rete ovarii stammen, und damit wäre die Annahme der Hodennatur der tubulären Eierstocksadenome hinfällig. F. Winkler-Wien.

Digitized by Google

Rektum und Anus

Howard, C.: Submucous Injection of Haemorrhoids with Quinine Urea Hydrochloride (Submuköse Injektion von Chinin-Harnstoff-Hydrochlorid bei Hämorrhoiden). Lancet, 1929, Nr. 5497, S. 20.

Sehr genaue Darstellung der zuerst von Bensaude empfohlenen Behandlung. Die submukösen — nicht intravenösen — Injektionen von Chinin-Harnstoff-Hydrochlorid erfolgen in wöchentlichen Intervallen; durchschnittlich sind 6—8 Einspritzungen erforderlich. Nach den Erfahrungen von Howard verdient die Behandlungsmethode volle Berücksichtigung; sie ist schmerzlos, kann ambulant erfolgen und gibt gute Resultate in der Hand des Arztes, der die Technik beherrscht. Die Technik hier so wiederzugeben, wie sie die Anwendung erfordert, würde den Rahmen des Referates überschreiten.

F. Juliusberg-Braunschweig.

Whitcombe, W. S.: Treatment of Haemorrhoids by the Galvanocautery (Die galvanokaustistische Behandlung von Hämorrhoiden). Brit. m. J., 1928, Nr. 3544, S. 1035.

Verf. wiederholt seine vor 3 Jahren getätigte Empfehlung der galvanokaustischen Entfernung von inneren und äußeren Hämorrhoiden und den Gebrauch seines die Untersuchung und auch die Operation sehr erleichternden Rektoskopes. A. Philippi-Bad Salzschlirf.

Boar, J.-Berlin: Behandlung akut entzündeter Hämorrhoidalknoten. Med. Welt, 1929, Nr. 1, S. 9.

Eine Polemik gegen W. K. Fränkel, der für die Injektionsbehandlung akut entzündlicher Hämorrhoiden mittels Kalorose eingetreten ist. Auf Grund seiner reichen Erfahrungen lehnt es Verf. ab, akut entzündete Hämorrhoidalknoten mit einem Injektionsmittel zu behandeln. Die Hauptdomäne der Injektionstherapie liegt in den chronischen Fällen innerer Hämorrhoiden, bei denen Verf. die Alkoholinjektion als die Methode der Wahl bezeichnet.

H. Ress-Dessau.

Sexual-Pathologie und -Hygiene

Moll, A.-Berlin: Sexualverbrechen und Trunksucht. Med. Welt, 1929, Nr. 1, S. 21.

Verf. beleuchtet die unhaltbaren Zustände des geltenden Rechts, wonach Personen, die vom Strafrichter nach § 51 nicht verantwortlich gemacht werden können, freigesprochen werden, ohne daß gleichzeitig ihre Unschädlichmachung erfolgte. Das Strafgesetz kennt keine Maßnahmen gegen Geisteskranke. Diesem Mißstand sucht der Entwurf zum neuen Strafgesetz abzuhelfen, indem in das Urteil gleichzeitig Sicherungs- und Heilmaßnahmen aufgenommen werden dürfen.

H. Ress-Dessau.

Pfister, C. R.-Sumatra: Die Verschiebung der Sexualproportion bei den Kindern und die Schilddrüsen der Eltern. Schweiz. m. W., 1928, Nr. 52, S. 1287.

Die Statistik Pfisters bei den Bataks in Sumatra ergibt eine genaue Korrelation zwischen den Schilddrüsenindizes der Eltern und dem Geschlechtsverhältnis ihrer Kinder in dem Sinne, daß den höheren Indizes ein stärkerer Mädchenüberschuß bei der Geburt entspricht.

F. Juliusberg-Braunschweig.

Schulz, J. H.-Berlin: Sexualdiagnostik und Sexualberatung. Fortschr. d. Ther., Jahrg. 4, H. 24, S. 793.

An den Anfang seiner Arbeit stellt Verf. einen besonders instruktiven Fall, der gesondert besprochen werden kann: Eine 54jähr. Ehefrau, die mit einem 65jähr. Mann verheiratet ist, aber nie mit ihm verkehrt hat, seit 4 Jahren nicht mehr menstruiert, klagt, daß sie seit 1911 an hochgradiger Müdigkeit, Kopfschmerzen, Schlaflosigkeit und allen möglichen anderen „nervösen" Beschwerden leide. Diagnose: Klimakterische Neurose depressiver Färbung mit hysterischen Zügen. Die Pat. wird seit Jahren mit allen möglichen Methoden behandelt, aber noch keiner hat nach eventuellen sexuellen Störungen geforscht. Es findet sich nun, als Verf. danach forscht, daß die Pat., noch mit 19 Jahren völlig unaufgeklärt, von einer Freundin auf den Mund geküßt zum erstenmal einen Orgasmus hatte, der sich von nun ab bei jeder Berührung mit dieser Freundin wiederholte. Als diese nun fortzog, begann sie, die schon vorher in schwersten seelischen Konflikten gestanden hatte, sich selbst zu befriedigen und geriet immer mehr dazu, sich als verworfenes und sündiges Menschenkind zu erscheinen, wofür sie sich selbst mit einer Peitsche kasteite. Eine kurze Verlobungszeit heilte sie vorübergehend, um nach Aufhebung derselben einen schweren Zusammenbruch zu veranlassen (Überarbeitung). Das Aufhören der Sexualität wird von der Pat. als wahre Erlösung empfunden. Dieser Fall zeigt, wie ungeheuer wichtig es ist, bei nervösen Störungen auf die sexuelle Vorgeschichte einzugehen, da alle anderen Gründe oft den wahren Grund nur überdecken.

H. Colman-Berlin.

Digitized by Google

Prostitution, Bekämpfung der Geschlechtskrankheiten

Fedorowsky, Charkow: Die heutigen Prostituierten. Prophylaktitscheinaja Medicina, 1928, Nr. 9/10.

Von den vielen interessanten Fragen über das Leben von 177 Charkower Prostituierten, auf Grund ihrer eigenen Angaben, seien einige der vom Verf. gebrachten Nachrichten wiedergegeben: Es standen von diesen Prostituierten 66,1% im Alter unter 24 Jahren, hatten aber 81,8% den Beruf bereits unter 21 Jahren gewählt. Trinkerinnen waren bloß 4%, gelegentlich tranken 24%, und Nichttrinkerinnen 70%. Als Ursache für die Wahl des Dirnenberufs gab ein großer Teil, 47,7%, Stellenverlust an; eine große Rolle dürfte aber auch dabei Mangel eines Elternhauses gespielt haben, da etwa 76% bei Aufnahme dieses Berufes elternlos waren. Venerische Krankheiten waren in furchtbarer Häufigkeit bei diesen Prostituierten vorhanden, nämlich Syphilis in 81,3%, Tripper in 43,5% und Ulcus molle in 6,7%. A. Jordan-Moskau.

Poswolski-Jaroslawl. Die männliche Gonorrhoe nach den Listen des Jaroslawer städtischen Vendispensärs für das Jahr 1927. Westnik Sowremennoi Medicine 1928, Nr. 22.

Die Tripperkranken bildeten unter den Kranken des Jaroslawer städtischen Vendispensärs 45—50%. Von denselben standen im Alter bis zu 20 Jahren 10%, von 21 bis 25 Jahren 37,4%, von 26—30 Jahren 25%, von 31—35 Jahren 11.6%, von 36 bis 40 Jahren 7%, von 41—45 Jahren 5,2%, von 50 Jahren ab 2,2% und von über 50 Jahren 1,5%. Es hatten sich infiziert 22% bei Prostituierten, 35% bei Unbekannten, 31% bei Bekannten, 1% bei Mätressen, 5,8% bei der eigenen Frau und 2,6% unbekannt wo. 85,7% hatten einen akuten, 14.3% einen chronischen Tripper.

A. Jordan-Moskau.

Anatomie und Physiologie der Haut

Schmidt, O.-Breslau: Über Strukturbilder der menschlichen Nagelfalzkapillaren bei Hilfsschülern, Insassen des Jugendgefängnisses, Fürsorgezöglingen, Volksschülern und Aufbauschülern. (Gerichtsärztl. Inst. d. Univ. Breslau.) D. Zschr. f. gerichtl. Med., Bd. 13, H. 1, S. 5.

Das Strukturbild der Nagelfalzgefäße soll als wichtiger Faktor bei der Untersuchung asozialer Menschen benützt werden, da es die Möglichkeit objektiver Feststellung anatomischer Regelwidrigkeiten bei bestehender geistiger Abwegigkeit bietet. Die Nagelfalzgefäße durchlaufen normalerweise drei Entwicklungsphasen; beim Neugeborenen findet sich am Nagelfalz ein feines spärliches Netz von leichtgewellten, horizontal verlaufenden Gefäßzügen, die aus der Tiefe durch vereinzelte zuführende Gefäße versorgt werden; zwischen der dritten und vierten Woche schießt aus diesem Netze ein hochstrebendes dichtes Geflecht auf, desen Gefäße Kathedral- und Sattelformen zeigen und das im 5. und 6. Monate seinen größten Formenreichtum erhält, im weiteren Verlaufe aber verschwindet. so daß zur Zeit der Pubertät nur haarnadelförmige Kapillaren von geradlinigem Laufe sichtbar sind, während in jeder Zacke des Papillarsaumes eine Kapillarschlinge liegt. Bei Störungen in der ektodermalen Anlage sieht man an den Nagelfalzkapillaren frühe Entwicklungsstadien auch nach der Pubertät. In der Unfallbegutachtung kann aus der kapillarmikroskopischen Feststellung normaler Nagelfalzgefäße die Frage, ob eine bestehende Demenz erworbener, etwa traumatischer Ätiologie sei, entschieden werden. Es gelingt auf diese Weise, Entwicklungsstörungen angeborener Art festzustellen. Bei intellektuell minderwertigen Personen finden sich tiefstehend kapillargehemmte Gefäßformen; andere Verkümmerungsbilder, wie Gabelung, Verbiegung und Rosettenform der Gefäße kommen bei jenen Konstitutionstypen vor, die sich durch eine auf psychische Reize besonders leicht ansprechende Kontraktilität der Gefäße auszeichnen. Kapillarmikroskopische Untersuchungen lassen sich auch bei der Begabtenauswahl verwenden. F. Winkler-Wien.

Bakteriologie und Immunitätslehre

Melnyk, V.-Kiew: Zur Frage der Veränderlichkeit der Mikroben. (Variola-Vakzineabt. d. Bakt.-Inst.) Zbl. f. Bakt., Bd. 110, H. 4/5, S. 113.

Auf 0.1%igem Phenolagar wuchsen sämtliche 17 Staphylokokkenstämme, auf 0,15—0,2%igem 16 Stämme, auf 0,25%igem 15, auf 0,3%igem 12 und 0,35%igem nur 2 Stämme. Auf Agar mit noch höherer Phenolkonzentration entstand kein Wachs-

Digitized by Google

tum mehr. Die Empfindlichkeit gegen Phenol ließ allmählich bei 3 Stämmen, die weiter untersucht wurden, nach, so daß es schließlich gelang, noch auf 0,55%igem Phenolagar Wachstum zu erzielen. Im Laufe der Züchtung veränderte sich das makroskopische Aussehen der Stämme. Die vorher saftigen Kolonien wurden zart durchsichtig wie Streptokokkenkolonien. Nach zahlreichen weiteren Passagen auf gewöhnlichem Agar kehrte das frühere Aussehen wieder. Die Unempfindlichkeit gegenüber Phenol blieb jedoch erhalten, auch nach Erwärmung auf 60°. F. Harry-Wiesbaden.

Reiter, H.: Bedeutung stummer Infektion und stummer Immunität für die Epidemiologie des Scharlachs. (Univ. Rostock u. Landesgesundheitsamt Mecklenburg-Schwerin.) Zschr. f. Hyg., Bd. 109, H. 2, S. 305.

Die bisherigen statistischen Angaben treffen nur die Mehrzahl der manifesten typischen Infektionen, lassen aber einen großen Teil der atypischen Form unberücksichtigt und übersehen vollständig die als „stumme Infektion" bezeichnete Infektionsform. Atypische und stumme Infektionen sind für die Ausbreitung der Infektionskrankheiten und ihren immun-biologischen Folgen, die sich in Durchseuchungsvorgängen äußern, gleich bedeutsam und spielen bei bestimmten Infektionskrankheiten — u. a. bei Scharlach — vielleicht sogar eine größere Rolle als die typischen Erkrankungen. Hierbei besteht ein gewisser Unterschied zwischen Exspirationsinfektionen, Defäkationsinfektionen und Überträgerinfektionen und den durch sie bedingten immun-biologischen Folgeerscheinungen. T. Benedek-Leipzig.

Dimtza, A.-Zürich: Über Enterokokken. (Chir. Univ.-Klin.) Schweiz. m. W., 1929, Nr. 3, S. 64.

Nach einer Zusammenfassung unserer wesentlichen Kenntnisse über die Enterokokken faßt der Verf. seine eigenen, vorwiegend an chirurgischem Material gewonnenen Erfahrungen zusammen. Er fand, daß Enterokokken als Krankheitserreger allein selten, vielmehr meist mit anderen Bakterien, insbesondere Kolibazillen, gemeinsam vorkommen, wobei er geneigt ist anzunehmen, daß den Enterokokken mehr eine sekundäre Rolle zukommt. Im wesentlichen konnte er die Sonderstellung des Enterokokkus im System auf Grund seiner kulturellen Eigenschaften bestätigen. Erwähnt sei, daß er bei 190 Urinen fand: E. allein: 16mal; E. + coli: 40mal. Die analogen Zahlen sind bei 225 appendizitischen Exsudaten: 3 und 32, bei 23 postappendizitischen Abszessen: 0 und 9; in der Galle bei 15 Fällen: 0 und 8. Verf. fand, daß in Fällen schwerer Kolitis die E. fehlen können. E. Jacobsthal-Hamburg.

Sordelli, A., u. C. Harispe: Modification de la forme des colonies de Bacillus anthracis sous l'action du sérum spécifique (Veränderung der Form der Kolonien des Milzbrandbazillus unter der Einwirkung spezifischen Serums). Compt. rend. Soc. Biol., Bd. 100, Nr. 2, S. 151.

Durch Zusatz von Serum immunisierter Pferde zur Gelatine verändert sich das Aussehen der Kolonien der Milzbrandbazillen. Es zeigten sich weiter auch mikroskopisch morphologische Veränderungen an den einzelnen Keimen, sowie vor allem eine Entwicklung, die als agglutinierende bezeichnet werden kann. E. Levin-Berlin.

Sordelli, A., P. Beltrami, u. C. Harispe: Les sensibisatrices du sérum anticharbonneux (Die Sensibilisatoren des Milzbrandserums). Compt. rend. Soc. Biol., Bd. 100, Nr. 2, S. 145.

Das Milzbrandserum fixiert Komplement bei Gegenwart von spezifischem Antigen; die sensibilisierende Eigenschaft erscheint viel früher als die präzipitierende, agglutinierende oder die die Tiere gegen die Milzbrandinfektion schützende Eigenschaft. Durch Verdünnung mit destilliertem Wasser wird das Serum in die unlöslichen Globuline (Euglobuline) und löslichen Globuline und Albumine (Pseudoglobuline und Albumine) geschieden, von denen der letztere Anteil die komplementbindende Fähigkeit besitzt, während die unlöslichen Globuline unwirksam sind, hingegen die Präzipitine, Agglutinine und die Schutzkörper enthalten. Es folgt daraus, daß die Sensibilisatoren nicht dazu dienen können, die Wirksamkeit des Milzbrandserums zu messen. Häufig binden stärkere oder schwächere Serumdosen das Komplement mit geringerer Intensität als in der Mitte liegende, was nur bei agglutinierenden und präzipitierenden Antikörpern, nicht bei den löslichen Globulinen und Albuminen zur Beobachtung kommt. Die ersteren setzen auch die Bindungsfähigkeit der letzteren beträchtlich herab, bei großen Mengen unlöslicher Globuline kann die Komplementbindungsfähigkeit verschwinden. Bei Absorptionsversuchen scheinen nur die koagulierenden Antikörper gebunden zu werden, während die Sensibilisatoren frei bleiben; Milzbrandbazillen, durch spezifisches Serum digeriert, bleiben nicht sensibilisiert. E. Levin-Berlin.

Digitized by Google

Wernicke, R., u. F. Modern: Essai de purification du sérum anticharbonneux (Versuch einer Reinigung des Milzbrandserums). Compt. rend. Soc. Biol., Bd. 100. Nr. 2, S. 135.

Verdünnung des Serums durch mit Kohlensäure gesättigtes destilliertes Wasser ergibt einen Niederschlag des aktiven Anteils des Serums; er besteht fast vollkommen aus Pseudoglobulinen mit einer geringen Menge von Euglobulinen. Einfaches destilliertes Wasser gibt auch einen die Gesamtheit der aktiven Substanz enthaltenden Niederschlag, doch sind darin weniger Globuline enthalten, die Aktivität ist daher eine geringere. Elektrodialyse gestattet eine vollkommene Trennung des aktiven Anteils des Serums, die Lösung des Präzipitats in physiologischer Kochsalzlösung ist stabil. Die Gesamtheit des aktiven Anteils des Serums ist in der Fraktion der Pseudoglobuline enthalten. Auch durch Dialyse ist eine Trennung möglich, doch ist das Präzipitat dann an eine geringere Menge von Proteinen fixiert als bei der Verdünnung oder der Elektrodialyse. Die Präzipitation der Globuline wird hauptsächlich durch das Verhältnis der Elektrolyten, die Konzentration der Proteine, in geringerem Maße durch den pH beeinflußt.

E. Levin-Berlin.

Weinberg, E., u. J. Barotte: Renforcement réciproque des facteurs antigéniques, toxiques et microbiens, dans la préparation des sérums antigangréneux (Wechselseitige Verstärkung der antigenen, toxischen und mikrobiellen Faktoren bei der Zubereitung der Antigangränseren). Compt. rend. Soc. Biol., Bd. 100, Nr. 2, S. 94.

Die antitoxische Stärke eines durch Einspritzungen filtrierter, mit Formol behandelter Toxine erhaltenen Serums ist geringer als die des durch zentrifugierte Toxine mit oder ohne Zusatz mit Formol behandelter Mikrobenkörper hergestellten. Die antiinfektiöse Stärke eines durch Einspritzungen von mit Formol behandelten Mikroben erhaltenen Serums ist geringer als die eines mit gemischten mit Formol behandelten Antigenen zubereiteten, die gleichzeitig Mikrobenkörper und Toxin enthalten. Die Menge der Mikrobenkörper scheint von geringerer Bedeutung zu sein als ihre Anwesenheit als solche. Für die Zubereitung der Antigangränseren müssen diese Verhältnisse, je nachdem man ein Serum mit gleichzeitig guten antigränösen und antitoxischen, bzw. nur antitoxischen oder nur antimikrobiellen Eigenschaften erhalten will, in Betracht gezogen werden.

E. Levin-Berlin.

Sordelli, A., J. Ferrari, u. E. Mayer: Détermination de la valeur des sérums antigangréneux. Sérum anti-oedematiens (Bestimmung des Wertes der Milzbrandseren. Antiödemserum). Compt. rend. Soc. Biol., Bd. 100, Nr. 2, S. 147.

Mischung von Toxintest (Präzipitation mit Ammoniumsulphat, trocken im Vakuum aufbewahrt) und Serumtest (ebenso aufbewahrt, dann mit physiologischer Kochsalzlösung + Glyzerin verdünnt) wird Meerschweinchen subkutan eingeimpft. Die Testdosis des Toxins wird auf 50 tötliche Dosen festgesetzt und die größte Serummenge bestimmt, bei deren Zusatz noch eine toxische Mischung besteht. Diese Dosis bildet die Grundlage für alle späteren Dosierungen. Die Testdosis des Toxins bestimmt man durch Mischung der Serumtestdosis mit verschiedenen Toxinmengen und Einspritzung der Mischung beim Meerschweinchen; die kleinste eine toxische Mischung ergebende Toxinmenge wird als Testdosis benutzt. Der mittlere Wert der antitoxischen Seren ist so, daß $^1/_{1200}$ ccm die Testdosis enthält.

E. Levin-Berlin.

Sordelli, A., J. Ferrari, u. E. Mayer: Détermination de la valeur des sérums antigangréneux. Sérum anti-oedematis sporogenes (Bestimmung des Wertes der Antigangränseren. Serum Anti-B. oedematis sporogenes). Compt. rend. Soc. Biol., Bd. 100, Nr. 2, S. 148.

Der B. oedematis sporogenes (B. Sordellii) bildet ein sehr aktives, dem des B. oedematiens gleichendes Toxin. Die Dosierungsmethode stimmt mit der vorher für den letzteren beschriebenen überein. Als mittlerer Wert des Gehaltes der Seren immunisierter Pferde an Antitoxinen ergab sich $^1/_{200}$ ccm als der Testdosis entsprechend.

E. Levin-Berlin.

Besredka, A.: Das Antivirus. (Inst. Pasteur.) Schweiz. m. W., 1929, Nr. 3, S. 57.

Besredka bringt in dieser zusammenfassenden kurzen Übersicht über das Antivirus wieder seine Theorie, daß bestimmte Zellen, die eine Affinität zu bestimmten Virusarten hätten, durch Absorption dieses Virus vor einem weiteren Eindringen desselben in dieselben Zellen mehr oder weniger geschützt seien. Dieser Vorgang sei ein spezifischer. Humorale Vorgänge beim Schutz des Organismus vor Infektionen müssen im allgemeinen abgelehnt werden. Ebenso muß abgelehnt werden, daß das Antivirus etwa durch seine Azidität wirke. Die Spezifität geht sogar so weit, daß dringend empfohlen werden muß.

Digitized by Google

zur Bereitung der Antiviruslösungen, wenn aus Gründen der Eile eine Herstellung einer Autovakzine nicht möglich ist, ein „regionales Antivirus" zu bereiten, d. h. ein solches, das mit Keimen aus der gleichen Körpergegend und von klinisch ähnlichen Fällen gewonnen ist. Außer dem Streptokokkenantivirus, das sauer ist, sind die übrigen Antivirusarten alkalisch. Es wird dann noch die Herstellung des Antivirus im einzelnen entsprechend den früheren Vorschriften des Autors geschildert.

E. Jacobsthal-Hamburg.

v. Gara, P.-Greifswald: Über die bakteriziden Kräfte der Zerebrospinalflüssigkeit, sowie entzündlicher und nichtentzündlicher Ergüsse der Brust- und Bauchhöhle. (Hyg. Univ.-Inst.) Kl. W., Nr. 50, S. 2386.

Bei den meisten untersuchten Liquorproben konnten bacterizide Kräfte gegen grampositive Mikroorganismen nicht festgestellt werden; nur der Liquor von zwei Fällen (Idiotie und Imbezillität) wies starke Bakterizidie auf. Während ferner Transsudate der Brust- und Bauchhöhle, ebenso der nichtentzündliche Inhalt einer Ovarialzyste keine Bakterizidie zeigten, erwiesen sich entzündliche Pleura- und Bauchhöhlenexsudate als außerordentlich stark bakterizid.

E. Langer-Berlin.

Yun, I.: Studies Upon the Relation Between Hormones and Immune Bodies, Espacially on Agglutinin and the Testis (Studien über die Beziehungen zwischen Hormonen und Immunkörpern, speziell über Agglutinin und Hoden). Acta med. (Japan), Bd. 11, H. 3, S. 8.

Aus den ausführlichen Schlüssen Yuns, die einen wichtigen Beitrag zu den Beziehungen zwischen Hodensubstanz und der Entstehung der Immunkörper darstellen, seien nur einige der wesentlichsten Feststellungen hervorgehoben: Während der Agglutinationstiter für Typhusbazillen beim normalen Meerschweinchen nur leicht erhöht ist, wird er deutlich erhöht bei durch Spermatin oder eine Meerschweinchenhodenemulsion bei normal immunisierten Meerschweinchen, ebenso bei in gleicher Weise immunisierten parathyreoektomierten, thyreoektomierten und ovariotomierten immunisierten Tieren, während der Verlust der Thymus oder der Nebennieren keine Zunahme der Titers oder eine Abnahme veranlaßt. Starke Senkung des Titers nach Orchidektomie und Pankreasektomie. Die Exstirpation der Milz hat keinen Einfluß auf die testikulare Zunahme des Agglutinationstiters für Typhusbazillen durch Spermatin. Nach weiteren Versuchen mussen der Milz hormonale Funktionen zugeschrieben werden, die Milz ist also als ein endokrines Organ zu bezeichnen. Die testikulare Beeinflussung des Agglutinationstiters durch Hodenpräparate ist ganz verschieden von der durch eine Pilokarpinlösung und ist ohne Frage hormonal bedingt, wie Transplantationsversuche zeigen.

F. Juliusberg-Braunschweig.

Frei, W.-Breslau: Die Überempfindlichkeitserkrankungen der Haut. M. Kl., 1929, Nr. 4, S. 133.

Überempfindlichkeitsdermatosen finden sich bei Infektionskrankheiten z. B. bei Tuberkulose in Form der Tuberkulide, bei Syphilis in Form der malignen Lues, bei besonderen Formen der Lepra, Trichophytie, vielleicht auch des Ulcus molle, der Blennorrhoe. Bei ihnen findet sich eine spezifische Überempfindlichkeitsreaktion der Haut auf abgetötetes Erregermaterial. Durch physikalische Agentien werden Überempfindlichkeitserkrankungen der Haut hervorgerufen in Form von Kälte- und Wärmeurtikaria, Lichtdermatosen, exzessiver Urticaria factitia und juckenden ekzemähnlichen Erkrankungen durch unlösliche, rein mechanisch wirkende Stoffe (Gerstenstaub, Pelz); auch hier lassen sich Überempfindlichkeitsreaktionen auslösen. Im engeren Sinne allergische Hautkrankheiten sind die durch proteinartige Körper (einschließlich tierischer Parasiten und nichtinfektiöser Mikroben) hervorgerufenen: Urtikaria, Quinckesches Ödem, Strophulus infantum, Prurigo Hebrae, sonstige stark juckende, disseminierte oder zirkumskripte Affektionen zum Teil mit sekundärer Ekzematisation. Ob auch primäre Ekzeme hierher gehören, ist noch nicht sicher. Beziehung der allergischen Hautkrankheiten zum Asthma steht außer Frage. Die krankmachende Noxe im Einzelfall nachzuweisen, stößt klinisch in den meisten Fällen auf Schwierigkeiten, auch die Hauttests versagen meist. Trotzdem ist das Vorliegen von Antigen-Antikörperreaktionen bei diesen Krankheiten nicht zu bezweifeln, wobei es sich häufig um erworbene Überempfindlichkeit auf dem Boden familiärer Veranlagung handeln wird. Zu den modernen Behandlungsmethoden der allergischen Krankheiten gehören die allergenfreie Kammer von Storm van Leeuwen und die spezifische Desensibilisierung (per os), mit denen man durch kleinste Vorgaben des ermittelten Allergens einmalige größere Mahlzeiten ermöglichen oder durch systematische Steigerung der Dosen eine längere Gewöhnung erreichen kann. Die unspezifische De-

Digitized by Google

sensibilisierung bei polyvalenter oder nicht näher identifizierter Überempfindlichkeit hat versagt. Zu den Überempfindlichkeitsdermatosen gehören auch die durch chemische Agentien nicht proteinartiger Natur hervorgerufenen (Toxikodermien durch innerliche, meist medikamentöse oder gewerbliche Aufnahmen von Chemikalien, Gewerbeekzeme durch externe Reizung). Hier liefert die funktionelle Hautprüfung gute Resultate. Dafür, daß es sich auch hier um Antigen-Antikörperreaktionen handelt, sprechen gewisse Beziehungen zum Asthma, ferner der positive Ausfall der Hauttests im Gegensatz zu Gesunden sowie das Vorliegen von Sensibilisierungs- und Desensibilisierungsvorgängen. Die Trennung dieser Gruppe von der Anaphylaxie erscheint nicht mehr so scharf, seitdem es Bloch bei der Primelidiosynkrasie gelungen ist, sämtliche Personen künstlich „idiosynkrasisch" zu machen, doch scheint eine völlige Identifizierung beider Prozesse nicht angängig. E. Levin-Berlin.

Rieckenberg, H.-Hannover: Zu Rankes Allergielehre. Zschr. f. Tbc., 1928, Bd. 52, H. 6, S. 491.

An eigenen früheren Trypanosomenversuchen wird gezeigt, daß hierbei nicht Allergieschwankung oder -schwund die Ursache von Rezidiven, Re- oder Superinfektion ist, sondern daß die Veränderlichkeit der antigenen Eigenschaften der Krankheitserreger hierfür verantwortlich zu machen ist. Es wird ferner gezeigt, daß dasselbe auch für in der Tuberkuloseliteratur vorhandene Versuche gilt. Rankes Allergielehre wird daher abgelehnt. S. Bergel-Berlin.

Pirquet, C.: Allergie des Lebensalters. W. kl. W., 1929, Nr. 3, S. 65.

An verschiedenen Kurven zeigt Verf., wie die Disposition für Krankheiten sich in den Lebensaltern ändert. So liegen z. B. die Todesfälle an Paralyse in höchster Zahl zwischen 40 und 45, die an Tabes zwischen 55 und 60 Jahren. Unter Allergie versteht Verf. eine geänderte Reaktionsfähigkeit. Worauf die Änderung dieser durch das Lebensalter bedingt ist, weiß man nicht. Bei der Tbc., deren Höchstmortalitätskurve in jungen Jahren liegt, mag die Pubertät mitspielen, bei anderen Krankheiten und Lebensaltern vielleicht Endokrinologie und Vererbung. Vorläufig kann nur das an sehr großem Material Festgestellte auf neue Wege hinweisen. H. Colman-Berlin.

Hegglin, O.-Zürich: Zur Verbreitung und klinischen Bedeutung der Askaridenallergie. (Derm. Kl. d. Univ.) Schweiz. m. W., 1929, Nr. 1, S. 11.

Die klinischen und experimentellen Erfahrungen beweisen die große Verbreitung der Überempfindlichkeit gegen das Askaridenantigen. Sie beweisen fernerhin, wie außerordentlich geringe Mengen genügen, um schwere Erscheinungen hervorzurufen. Daraus ergibt sich für den Experimentator, wie vorsichtig man bei solchen Untersuchungen sein muß, und für den Arzt ergibt sich die Forderung, bei Asthma und Urtikaria unbekannter Genese an Askariden zu denken. T. Benedek-Leipzig.

Storm van Leeuwen, W.-Leiden: Die Therapie der allergischen Krankheiten. Fortschr. d. Ther., Jahrg. 5, H. 1, S. 1—6 u. H. 2, S. 41.

Angriffspunkt der Therapie der allergischen Krankheiten ist zunächst die Änderung der meist vererbten Disposition. Sodann die spezifische Desensibilisierung. Erfahrungsgemäß kann die Injektion von ganz kleinen Mengen eines Allergens den Grad der Sensibilisierung temporär oder dauernd verringern. Überempfindlichkeit gegen irgend ein Allergen zeigt sich meistens schon in Überempfindlichkeit der Haut gegen dieses Allergen. Die Desensibilisierung gegen ein Allergen bringt nicht denselben Zustand gegen ein anderes Allergen mit sich, wohl aber wird oft die Reaktion auf andere Allergene gleichzeitig geringer. Beim Heufieber (das als Paradigma der allergischen Krankheiten neben dem Bronchialasthma angeführt wird) kann man zunächst mittels Hautproben eine vollständige Diagnose stellen; sodann werden serienweise Injektionen mit Pollenextrakt (Sächs. Serumwerke) in steigendem, minimal anfangenden Dosen ausgeführt. Auch nach Desensibilisierung, die nie vollkommen, aber meist stark beschwerdemildernd wirkt, muß der Pat. die Allergene meiden. Verf. empfiehlt zur Vermeidung des „Hausstauballergens" (dessen Natur noch nicht bekannt ist), zur Kur den Pat. in eine allergenfreie Umgebung (Kammer oder Klima) zu bringen. Zur nichtspezifischeren Desensibilisierung hat Verf. seit 1921 die Tuberkulinbehandlung beim Asthma angewendet; ferner die Milchtherapie, die er jedoch nach Feststellung, daß eine Suspension von Schwefel in Öl wirksamer und gefahrloser ist, verlassen hat. In Betracht kommen ferner Höhensonne und Peptontherapie, letztere per os, besonders bei Migräne und Urtikaria. Die Zahl der Fälle, die mit Autovakzinen behandelt werden, ist gering, und aus dem positiven Ausfall einer Hautreaktion mit einem Vakzin ist der Schluß nicht berechtigt, daß das das Vakzin liefernde Bakterium auch der Asthmaerreger sei. Auch bei gelungener antiallergischer

Digitized by Google

Therapie muß der Allergiker sich während seines ganzen Lebens möglichst gegen seine Allergene schützen, was bei der Nahrungsmittelallergie und der Tierhaarempfindlichkeit leicht möglich ist. Schutz gegen Klimaallergie bietet Aufenthalt im Hochgebirge und Errichtung einer allergenfreien Kammer mit Kühlanlage. In der Klinik ist die allergenfreie Kammer von großem Wert für die Diagnose, z. B. zur Feststellung, welcher Teil der Atmenstörung auf funktionelles, welcher Teil auf echtes Emphysem zurückzuführen ist. Das beste symptomatische Mittel zur Vorbeugung oder Aufhebung der allergischen Anfälle ist das Adrenalin, das gleich bei Beginn des Anfalls gespritzt, den Anfall unterdruckt; ähnlich wirken Asthmolysin und Suprarenin. Große Dosen Alkohol können mit Erfolg noch vor Anwendung des Morphiums versucht werden. Aspirin (500 mg mit Koffein 100 mg 2—3mal täglich) nur mit Vorsicht, da 10% der Asthmatiker überempfindlich gegen Aspirin sind. Beigefügt sind Ratschläge für Verbesserung des Schlafzimmers und Diätvorschriften. M. Cohn-Dresden.

Allgemeine Pathologie und Diagnostik

Leupold, E.-Greifswald: Der Einfluß des örtlichen Stoffwechsels auf die reaktiven Vorgänge bei der Wundheilung und Regeneration. (Path. Inst. d. Univ.) Beitr. z. path. Anat., 1929. Bd. 81, H. 1, S. 45.

Der Greifswalder Pathologe versucht die Frage zu entscheiden, ob durch Beeinflussung des örtlichen Stoffwechsels Unterschiede in der Morphologie des Wiederersatzes verlorengegangenen Gewebes zu erhalten sind und so einen Rückschluß auf die Abhängigkeit der Zellneubildung von bestimmten chemischen Vorgängen im Wundgebiet gestatten. Die Wundheilung und Regeneration wählte er zum Versuch, um grundsätzlich der Frage der Zell- und Gewebsneubildung näherzukommen. Bei weißen Mäusen gesetzte Hautwunden erhielten täglich 1—3mal Einträufelungen, später wurde nur noch subkutan in die Nachbarschaft der Wunde injiziert. Benutzt wurden Eiweißkörper, Fette, Kohlehydrate und ihre Spaltprodukte. Aus der großen Zahl der Untersuchungsresultate seien nur folgende hervorgehoben: Albumin und Pepton in Wasser gelöst zeigten keinen besonderen Einfluß auf die Regeneration des Epithels. Die Monoaminosäuren der Fettreihe und der Harnstoff lassen eine Epithelproliferation anregende Wirkung erkennen. Die Kohlehydrate scheinen in dieser Wirkung noch weiter zurückzustehen. Jedenfalls sind die Wirkungen der verwendeten Körper auf das Epithel nicht einheitlich; möglich, daß die Ursache hierfür in ihrer verschiedenen Dissoziation und der Verschiedenheit der Wasserstoffionenkonzentration begründet liegt. Wenigstens scheint bewiesen zu sein, daß die Anwesenheit bestimmter Ionen und einer bestimmten Alkalität der Gewebsflüssigkeit zur Hervorbringung größerer Epithelproliferationen der Eiweißkörper unerläßlich ist. Auch den Fetten eigentümlich ist eine gleiche Wirkung, wobei aber die Form, in welcher die Fette eingeführt werden, von Bedeutung sind. Gleichsinnig wirken Öle und Seifen, mäßig Glyzerin, gar nicht die Fettsäuren. Im zweiten Hauptabschnitt bespricht L. die Untersuchungsergebnisse der gleichen Substanzen für die Regenerationsvorgänge des Bindegewebes und kommt zu dem Schluß, daß eine Anisoionie und Anisotonie den normalen Ablauf der bindegewebigen Wundheilung beeinflußt und ihr einen entzündlichen Charakter verleiht. Was die einzelnen Unterschiede zu dem Verhalten des Epithels betrifft, ist im Original nachzulesen. Auch auf das sehr interessante Kapitel der reaktiven Vorgänge an den Lymphbahnen als Folge von vielleicht spezifischen Stoffwechselwirkungen kann hier nicht eingegangen werden. Die Arbeit hat weit über ihre in gleicher Weise chemische und histologische Bedeutsamkeit ein gewisses erkenntnistheoretisches Relief und ihre Lektüre müßte für alle von Interesse sein, die auch in der Dermatologie stets eine Erscheinungsform der Biologie erblicken können. F. Jacobsohn-Berlin.

Rost, G. A.-Freiburg i. Br.: Blutzucker und Haut. (Univ.-Hautkl.) D. m. W., 1929, Nr. 5, S. 173.

Zur Bestimmung des Blutzuckerwertes haben sich die Mikromethoden nach Bang und Hagedorn-Jensen als praktisch geeignet erwiesen. Die Untersuchungen müssen mit Nüchternblut oder Kapillarblut ausgeführt werden. Die gefundenen Werte sind, wenn sie zu Vergleichen herangezogen werden sollen, entweder in absoluten Zahlen oder in variationsstatistisch errechneten Mittelwerten anzugeben. Die Untersuchungen des Verf. ergaben einen Mittelwert von $95{,}6 \mp 1{,}3$ mg%. Deutliche Erhöhung des Blutzuckers wurde nur bei Dermatitis intertriginosa, teilweise bei Psoriasis und bei Furunkulose gefunden, ausgesprochene Hypoglykämie bei Status exsudativus (Früh- und Spät-

Digitized by Google

periode). Akne, „echtes Ekzem" und seborrhoisches Ekzematoid zeigten keine deutlich Hyperglykämie. F. Harry-Wiesbaden.

Kalk, H.-Berlin: Zur Frage der Existenz einer histaminähnlichen Substanz beim Zustandekommen des Dermographismus. (II. Med. Univ.-Kl. d. Charité.) Kl. W., 1929, Nr. 2, S. 64.

Die Untersuchungen geben eine Bestätigung der Annahme von Lewis, daß die durch äußere Reize auf der Haut hervorgerufenen Erscheinungen des Dermographismus auf das Freiwerden einer histaminähnlichen Substanz zurückzuführen sind, die infolge der Gewebsverletzung aus dem Gewebe abgegeben wird. Es ließ sich an ausgedehnten Versuchen nachweisen, daß durch intensiven Hautreiz ein Stoff in den allgemeinen Kreislauf gelangt, der wie das Histamin eine Erregung der Magensekretion hervorruft. Diese so am Magen erzielte Wirkung bot auch sonst viel Ähnlichkeit mit der durch Histamininjektion erzielten Magensekretion. B. Peiser-Berlin.

Pharmakologie und allgemeine Therapie der Hautkrankheiten.

Barkan, G., u. W. Leistner: Das Verhalten des Jodes in den Körpersäften nach Verfütterung von Jodkalien und Jodeiweiß. Kl. W., 1929, Nr. 3, S. 117.

Während bei stomachaler oder auch intravenöser Verabfolgung von Jodkalien weder im Blute noch im Urin sich „organisches" Jod, also anders als in Ionenform, findet, läßt sich bei Zufuhr eines jodierten Eiweißes (Jodtopon) ein gewißer Prozentsatz „organischen" Jods nachweisen, und zwar ist der Anteil im Urin größer als im Blute. Es trat in der Niere eine stärkere Konzentrierung des „organischen" als des „anorganischen" Anteils ein. Dagegen gelang es niemals im Tierversuch, „organisches" Jod im Parotisspeichel und im Magensaft festzustellen, trotz erheblicher Anreicherung des Jodes in diesen Sekreten. Es ergibt sich daraus, daß Parotis und Magen von dem „organischen" Teil des Jods gar nicht passiert werden, wogegen er im Nierensekret besonders reichlich auftritt und dort noch stärker konzentriert wird als der „anorganische" Anteil, daß also beide Komponenten im tierischen Organismus nach verschiedenen Gesetzmäßigkeiten sich verteilen, kreisen und ausgeschieden werden. B. Peiser-Berlin.

Berger, F.: Der „innere Kreislauf" des Jodids beim Menschen. Kl. W., 1929, Nr. 3, S. 118.

Bestätigung der starken Konzentrierungsfähigkeit der Verdauungsdrüsen des Menschen für Jod, wodurch kreisendes Jodid aus dem Blute herausgenommen und rückresorbiert wird. So erklärt sich, daß einmal gegebenes Jodid lange im Organismus bleibt weil es ein „bewegliches Depot" bildet. B. Peiser-Berlin.

Vas, St.-Wien: Über den therapeutischen Wert des kieselsaueren Wismuts (Bismoterran). (1. Med. Abt. d. Allg. Krankenhauses.) W. kl. W., 1929, Nr. 2, S. 50.

Das kieselsaure Wismut ist bei völliger Ungiftigkeit säurebindend und findet unter dem Namen Bismoterran (Remedium, Berlin) als Deck- und Austrocknungsmittel bei Hyperazidität, okkulten Magen-Darmblutungen und Diarrhoen Verwendung.
H. Colman-Berlin.

Müller, O.-Stettin: Intoxikationen durch Amalgamplomben. D. m. W., 1929, Nr. 6. S. 221.

Durch Kupferamalgamplomben kam es bei einem 52jähr. Patienten zu starker Anämie (40% Hämaglobin, 3,19 Millionen Erythrozyten), ferner Gewichtsabnahme, Magenschmerzen, Atemnot bei Anstrengung, Beklemmung, Schweißausbruch, Beinschwellung nach Gehen, Kribbeln in den Beinen. Die Erscheinungen gingen trotz Weiterbestehens der Giftdepots spontan zurück. F. Harry-Wiesbaden.

Nachdruck (auch des Abschnittes „Tagesg. Nachr.") ist ohne Genehmigung des Verlegers nicht erlaubt

Verantwortlich für die Redaktion: für Originalabhandlungen und T. N.: Prof. Dr. J. H. Rille, Leipzig, Johannisplatz 1. Für den Referatenteil: Dr. Fritz Callomon, Dessau

Digitized by Google

Dermatologische Wochenschrift

Nr. 40 (Bd. 89) 5. Oktober 1929

Aus der dermatologischen Abteilung des Charlottenburger Krankenhauses
(Direktor: Prof. Dr. C. Bruhns)

Über das Fortkommen der pathogenen Hautpilze außerhalb des Körpers[1])

Von

E. Kadisch, Oberarzt

Mit 7 Abbildungen im Text

Es ist eine Erfahrungstatsache, daß Mykosen eine große Neigung zu Rezidivbildungen haben. Diese Rezidive treten auch bei energischer antiparasitärer Behandlung auf. Die Versuche haben gezeigt, daß die in unseren Salben vorhandenen Stoffe eine starke und schnell abtötende Wirkung besitzen. Neben dieser desinfizierenden Wirkung spielt natürlich die heilungsanregende Wirkung auf das Gewebe eine große Rolle. Bei den oberflächlichen Hauterkrankungen, die durch Pilze hervorgerufen werden, ist es an und für sich denkbar, daß die in den Salbengrundlagen aufgetragenen Desinfizienzien eine genügende Tiefenwirkung haben, um alle Pilzelemente zu erreichen und abzutöten. Ohne Zweifel wird das auch in einer Zahl von Fällen stattfinden, zumal wenn proliferative Prozesse in der Haut die Keime mehr an die Oberfläche rücken. Nichtsdestoweniger sieht man auch bei oberflächlichen Pilzerkrankungen, daß sie rezidivieren. Die Frage ist nun nicht damit abgetan, daß man annimmt, daß in allen diesen Fällen die Therapie nicht genügte oder nicht genügend durchgeführt wurde. Es bestehen drei verschiedene Möglichkeiten für das Neuauftreten einer Mykose.

1. Am Orte der Erkrankung hat keine völlige Sterilisation durch die Behandlung stattgefunden. Trotz Abheilung der sichtbaren Erscheinungen können noch virulente Pilzelemente auf der Haut liegengeblieben sein. 2. Von dem ursprünglichen Erkrankungsherd können Keime in die Zirkulation gekommen sein und, wie für die Organe des Meerschweinchens nachweisbar war (1), können dieselben noch nach längerer Zeit mindestens als Depots in den Organen vorhanden sein. Wenn Sulzberger (2) noch nach 12 Tagen Pilze in der freien Zirkulation nachweisen konnte, so ist damit wenigstens für das Tierexperiment am Meerschweinchen der Beweis erbracht, daß zu einer Zeit, wo unter einer energischen Lokalbehandlung die Lokalerscheinungen bereits abgeheilt sein können, Pilz-

[1]) Einige Kulturen wurden auf der Sitzung der Berliner Dermatologischen Gesellschaft vom 13. III. 1929 durch Bruhns und Kadisch demonstriert.

Digitized by Google

elemente in der freien Zirkulation — und, wenn diese Elemente aus in den Organen abgelegten Depots stammen, wohl auch noch wesentlich später — sich an dem urspünglichen Erkrankungsorte als locus minoris resistentiae ansiedeln können. Besonders bei oberflächlichen Erkrankungen, bei Erkrankungen zwischen den Zehen, zwischen den Fingern, an der Fußsohle, bei der mykotischen Form der Dyshydrosis sicca lamellosa und analogen parasitären Erkrankungen, bei welchen die Schweißbildung, evtl. auch die dort herrschende Temperatur einen locus minoris resistentiae resp. optimale Bedingungen für das Parasitenwachstum schaffen, spielen lokalimmune Vorgänge wohl keine große Rolle. Hierdurch wird dann die Rezidiverkrankung am ursprünglichen Erkrankungsorte ermöglicht. Selbstverständlich können auch an irgend einer anderen Stelle des Körpers die Bedingungen eintreten, die zum Abfangen und Angehen einer solchen hämatogenen Hautmetastase geeignet sind. Solche Herde können dann bei vereinzeltem Auftreten leicht als äußere Autoinokulation aufgefaßt werden, während sie mit demselben Recht auch als direkte oder über Organdepots als indirekte Hautmetastasen zu erklären sind.

3. Diesen bisher besprochenen Möglichkeiten der Metastasierung und Rezidivierung steht ein anderer dritter Modus der Neubildung eines Erkrankungsherdes gegenüber. Es kann der Fall eintreten, daß ein an einer Mykose erkrankt gewesener Mensch klinisch geheilt ist und sowohl in seinen Organen als auf seinem Integument keine vermehrungsfähigen Pilze oder Pilzteile mehr beherbergt. Er reinfiziert sich aber mit seinem eigenen Stamme, der inzwischen an einem für Neuansteckung günstig gelegenen Orte außerhalb des Körpers weiter vegetiert hat — oder womöglich außerhalb des Körpers sogar gut gediehen ist.

In diesem Sinne ist die Vermehrungsfähigkeit der Hautpilze in der Natur nicht nur für die ersten Erkrankungen, sondern evtl. auch für die Neuerkrankungen eines geheilten Patienten verantwortlich zu machen.

Pollacci u. Nannizi (3), Brocq-Rousseu; Urbain u. Babotte (4) sowie Catanei (5) ist die Züchtung von Hautpilzen auf Federn, Stroh, Haferkörnern u. a. bereits geglückt. Ich habe auf Anregung von Prof. Bruhns das Fortkommen von verschiedenen Hautkeimen auf verschiedenen natürlichen Nährböden systematisch untersucht. Früher hatte sich herausgestellt, daß das maximale Größenwachstum vieler pathogener Hautkeime auf Agar nicht bei Zimmertemperatur stattfindet, sondern bei etwa 27° C (6). Gerade für Keime, welche ausschließlich zur Reinfektion des ursprünglichen Trägers führen, kommen verschiedene Temperaturen in Frage. In der Kleidung, die am Körper getragen wird, herrscht weder Zimmer- noch Körpertemperatur, daher war von vornherein das Verhalten bei verschiedenen Temperaturen von Interesse. Die Versuche wurden dementsprechend bei 37°, 27° und etwa 18° C angestellt.

Was die Auswahl der Stoffe anbetrifft, die auf ihre Nährbodeneigenschaften untersucht wurden, so wurden folgende Gesichtspunkte gewahrt: a) Kleider- und Wäschestoff, da für die Rezidive besonders an bedeckten Körperstellen die Möglichkeit einer Reinfektion von der Kleidung aus vorhanden ist. Von solchen Stoffen wurden untersucht: Leinen, Wolle, Seide, Handschuhleder. b) Materialien, die mehr oder minder sich in Wohnungen und Gebäuden finden und daher Brutstätten für verstreute

Digitized by Google

Keime bilden können. Untersucht wurden in dieser Richtung: Kehricht, Kieferholz und Mauerschutt. c) Materialien und Abfallstoffe der tierischen Behausungen. Als Repräsentanten dieser Gruppe wurden gewählt: Stallmist, Stroh, Strohmist. d) Materialien aus der freien Natur, nämlich Sand, Erde, Torf. e) Als letzte Gruppe fungierten Haut von Meerschweinchen und Federn von Gänsen.

Technik der Versuche. Die Versuche wurden samt und sonders in Reagensrohren angestellt. Um mit Sicherheit von vornherein zu irgend welchen Resultaten zu kommen, war es erforderlich, für genügende Feuchtigkeit in den Rohren zu sorgen. Dabei sollte aber vermieden werden, daß das Material selbst von Wasser durchtränkt wurde.

Dies ließ sich bei der angewandten Technik nicht in allen Fällen vermeiden. Um die Feuchtigkeit zu garantieren, wurden in den Boden jedes Reagensrohres 3—4 Glasrohrenden von etwa 3 cm Länge nebeneinander hineingetan. Einige Kubikzentimeter Wasser genügten, daß die Glasröhrchen zu zwei Drittel ihrer Länge unter Wasser standen. Über diese Glasröhrchen wurde nun der Versuchsboden geschichtet (vgl. die Abbildungen). Soweit das Material, wie bei Wolle, Seide, Leder, Leinen aus größeren Stückchen bestand, genügten die Glasröhrchen, um ein Herabfallen des Materials ins Wasser zu verhindern. Bei teilweise pulvriger Beschaffenheit des Materials, z. B. Stubenkehricht, Erde, Schutt, wurde über die Glasröhrchen zunächst in etwa 1 cm Höhe ein Wattestopfen aus entfetteter, chemisch reiner Watte gefügt. Über den Watteabschluß kam dann das Versuchsmaterial. Von diesem wurde im allgemeinen soviel genommen, daß es in frischem Zustande eine Schicht von einigen Zentimetern Höhe ergab. Hierdurch sollte vermieden werden, daß in den Versuchsreihen, wo die Verwendung von Watteabschlüssen erforderlich war, eventuelle Nährbodeneigenschaften der Watte selbst sich störend bemerkbar machten. Sterilisiert wurde an 3 aufeinanderfolgenden Tagen je $^1/_2$ Stunde bei 110° im Autoklaven.

Zu den einzelnen Versuchsmaterialien sei — zum Vergleich mit ähnlichen Versuchen — folgendes bemerkt: Es wurden verwendet:

1. Seide, teils kunstseidene, teils echtseidene Stoffreste. 2. Wolle, zerschnittene graue wollene Strümpfe. 3. Leder, zu Versuchen wurden Wildlederhandschuhe zerschnitten. 4. Leinen, grobes reines Leinen. 5. Kehricht, Mischkehricht der Säle der Frauenhautstation. 6. Holz, Holzstäbchen, wie sie als Watteträger benutzt werden. 7. Schutt, fein zerstampfte gelbe Ziegel. 8. Stroh, Haferstroh. 9. Mist, Kaninchen- und Meerschweinchenmist auf Torf. 10. Strohmist, Kaninchen- und Meerschweinchenmist auf Stroh. 11/12. Torf und Sand, ohne Besonderheiten. 13. Erde, oberste Humusschicht. 14. Federn, Schwingfedern von Gänsen. 15. Haut von Meerschweinchen.

Was das Impfmaterial anbetrifft, so wurde eine Auswahl unserer Laboratoriumsstämme verwandt. Darunter befanden sich alte Stämme, die schon große Passagezahlen auf verschiedenen Nährböden hinter sich hatten. Der Kulturrasen eines Erlenmeyerkolbens wurde mit etwa 20 ccm steriler physiologischer Kochsalzlösung im sterilen Mörser verrieben. Von der so erhaltenen, teils groben, teils feinen Suspension fand die Beimpfung der Röhrchen statt, und zwar erhielt jedes Röhrchen 2 Tropfen aus einer 1-ccm-Pipette als Einsaat. Von jedem Nährboden und jedem Stamm wurden mindestens 9 Röhrchen beimpft, so daß bei Aufbewahrung bei drei verschiedenen Temperaturen für jeden Versuch noch 3 Parallelröhrchen verblieben. Durch diese große Zahl von Röhrchen wurde erreicht, daß die Verunreinigungsquote, mit der von vornherein gerechnet werden mußte, die Möglichkeit, Schlußfolgerungen zu ziehen, nur beschränkt beeinflußte. Ferner wurde durch gleichartige Befunde in allen 3 Röhren die Sicherheit der Schlußfolgerungen aus dem makroskopischen Aussehen wesentlich erhöht. Zu verschiedenen Zeiten fanden von dem so beimpften Röhrchen Abimpfungen auf GRÜTZ-Glycerinboden statt.

Digitized by Google

Positive Befunde dieser Abimpfungen haben natürlich eine andere Bedeutung als makroskopische Ablesungen an den Versuchsrohren selbst. Bei positivem Abimpfungserfolge ist der Beweis erbracht, daß sich für die Versuchszeit das eingeimpfte Material auf dem verwandten Substrat kulturell nachweisbar erhält. Demgegenüber bedeutet ein makroskopisch sichtbares Wachstum auf den angeführten Materialien Beweis für eine Vermehrung der Pilze auf dem Versuchsboden (vgl. weiter unten das über Ach. gypseum gesagte). Die Abimpfung soll mehr einen Hinweis für die Reinheit der Röhrchen liefern. In einer größeren Zahl von Stichproben wurden die Originalversuchsröhrchen auch mikroskopisch untersucht. Diese Untersuchungen wurden aber hauptsächlich auf diejenigen Keime beschränkt, deren mikroskopische Identifizierung leicht und einwandfrei möglich ist. So in unserm Versuchsmaterial vornehmlich auf Ach. gypseum (Abb. 1). Zur Vermeidung von Irrtümern betreffend Verwechslungen des eingesäten Keimes mit analog aussehenden und gleich schnell wachsenden Verunreinigungen sind diese mikroskopischen Stichproben notwendig.

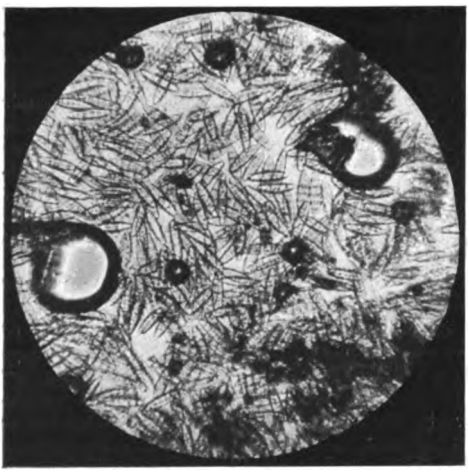

Abb. 1. Ach. pypseum auf Leder gezüchtet, etwa 6 Wochen alt

In der folgenden ersten Tabelle sind die Wachstumsergebnisse auf den soeben näher beschriebenen Nährböden zusammengefaßt. Jede Eintragung entspricht einem Reagensrohre. Die drei in einem Feld befindlichen Zeichen beziehen sich also auf drei verschiedene Rohre. Für die Tabelle wurden aus den Protokollen Auszüge gemacht, und zwar sind je nach der Wachstumsgeschwindigkeit, die sich bei den Beobachtungen herausstellte, in der Tabelle die Ablesungen nach 19 bis 29 Tagen enthalten. Bakterielle Verunreinigungen wurden nicht berücksichtigt, das Zeichen V, das Verunreinigung bedeutet, bezieht sich auf makroskopisch sichtbares Wachstum von Schimmelpilzen oder Hefen. Da die Versuche jedoch durch Beimpfung gründlich sterilisierter Röhrchen stattfanden, dürfte sich die Verunreinigung durch Bakterien wohl in dem gleichen Rahmen halten wie die durch Pilze. Es ist aber immerhin wahrscheinlich, daß in einer Anzahl von Rohren das Wachstum des eingeimpften Pilzes durch Verunreinigung hintenan gehalten wurde. In der Mehrzahl der Ablesungen zeigt aber die weitgehende Übereinstimmung des Wachstums auf den drei parallel laufenden Röhrchen, daß die Resultate als ziemlich verläßlich anzusehen sind. Die Frage der Verunreinigung und deren Einfluß auf die Resultate hat für diese Versuchsreihen nur geringere Bedeutung, da die Folgerung vornehmlich auf den positiven Befunden aufgebaut sind.

Digitized by Google

Aus der Tabelle sind verschiedene interessante Tatsachen zu folgern: Eine Häufung positiver Befunde ist in der Gruppe der Kleidungsstoffe zu finden. In dieser Gruppe wieder beschränkt sich die Häufung auf Seide, Wolle und Leder, während auf Leinen kein Wachstum beobachtet wurde. In bezug auf die Temperaturen ergibt sich, daß die Temperatur von 37° weniger für das Wachstum der Keime auf diesen Nährböden geeignet ist als die von 27° und 18°. Bei Ach. gypseum und anderen hat man den Eindruck, als ob auch auf diesen Nährböden die Temperatur von 27° der von 18° überlegen ist. Dieses Ergebnis stimmt also überein mit den Beobachtungen, die ich im Archiv (7) und in der Derm. Zschr. (6) berichtete. Von den sonstigen Materialien bevorzugte Ach. gypseum vor-

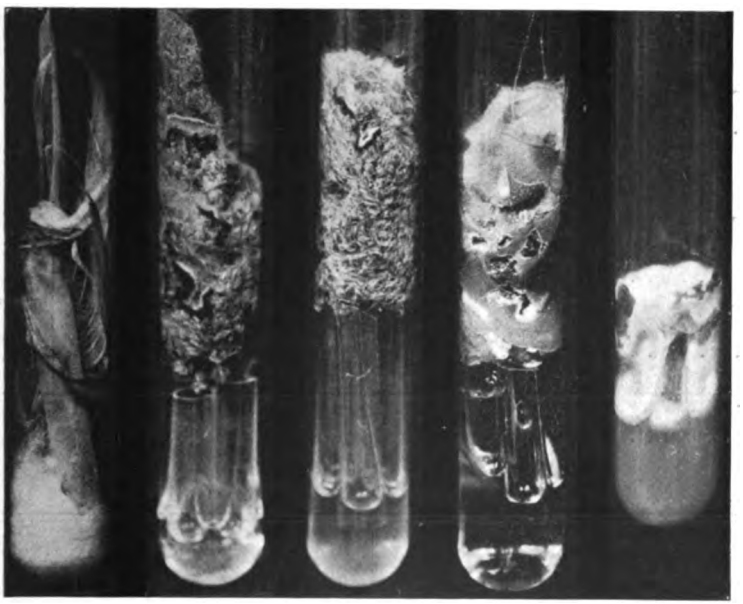

1. Federn 2. Wolle 3. Wolle 4. Seide 5. Leder

Abb. 2. Ach. gypseum, 14 Tage bei 27°

nehmlich Federn (Abb. 2_1). Auch auf Federn ist die Temperatur von 37° unterlegen, während die von 18° hier nicht unterlegen erscheint. Auf den weiteren Nährböden ließ sich makroskopisch kein einwandfreies Wachstum nachweisen. In der Abb. 2_{1-5} ist eine Anzahl von Rohren wiedergegeben, welche die Wachstumsgröße und die Wachstumsunterschiede des Ach. gypseum demonstrieren. Derartig starkes Wachstum wie im Falle des Ach. gypseum ist sonst in den Versuchen nur selten beobachtet worden.

In Anbetracht dieser Besonderheit möchte ich an dieser Stelle etwas über die speziellen Eigenschaften dieses Pilzes einschalten. Es ist ein hochvirulenter Keim, der in parallelen Kontrollversuchen am Meerschweinchen starkes und schnelles Angehen der Infektionen zeigt. Bei

Digitized by Google

Ta-

	Ach. gypseum			Tr. radiol. K.			Tr. gyps. gran.		
	37	27	18	37	27	18	37	27	18
Seide	—	+++	+	—	—	+	—	+	—
	—	++	+++	—	—	—	—	—	—
	?	++	++	—	—	—	—	—	—
Wolle	+	+++	++	—	—	—	—	—	—
	—	++	++	—	—	—	—	—	—
	—	—	—	—	—	—	—	—	—
Leder (Leinen[1]))	—	++++	++++	—	++	+	?	V	?
	—	++++	++++	—	+	+	—	?	?
	—	++++	++	—	+	?	—	?	—
Kehricht (Holz. Schutt, Stroh[1]))	—	—	—	—	—	—	—	—	—
	—	—	—	—	—	—	—	—	—
	—	—	—	—	—	—	—	—	—
Mist	—	—	—	—	—	+	—	—	—
	—	—	—	—	—	—	—	—	—
	—	—	—	—	—	—	—	—	—
Strohmist (Torf. Sand, Erde[1]))	—	—	?	—	++	+	V	+	—
	—	—	?	—	++	+	—	V	—
	—	—	—	—	++	V	—	—	—
Federn	Sp.	+++	++++	—	—	—	—	++	—
	Sp.	++	++++	—	—	—	—	++	—
	—	+	+	—	—	—	—	++	—
Haut	—	—	—	—	—	—	V	V	V
	—	—	—	—	—	—	V	V	V
	—	—	—	—	—	—	V	V	V
Die Ablesung fand statt nach ...	19 Tagen			21 Tagen			23 Tagen		

Ta-

	Ach. gypseum			Tr. gyps. radiol.			Tr. gyps. gran.		
	37	27	18	37	27	18	37	27	18
Seide	—	+	+	—	—	+	V	V	V
Wolle	V	+	+	V	+	V	V	V	V
Leder	—	+	+	—	V	V	—	+	+
Leinen	V	+	+	V	V	V	+	V	V
Kehricht	V	+	V	—	—	V	V	V	+
Holz	—	—	—	—	V	V	—	—	—
Schutt	V	V	V	V	+	V	+	V	V
Stroh	V	+	—	V	V	V	V	V	V
Mist	V	+	+	V	+	V	+	V	V
Strohmist	+	+	+	V	+	V	V	+	V
Torf	—	—	—	—	—	V	—	—	—
Sand	V	V	V	V	V	V	V	V	V
Erde	+	V	+	V	V	V	+	V	V
Federn	V	+	+	V	+	V	V	V	+
Haut	V	+	+	V	V	V	V	V	V
Die Abimpfung erfolgte nach ...	15 Tagen			20 Tagen			15 Tagen		

[1]) Die in Klammer gesetzten Materialien dieser Gruppen ergaben in keinem Rohre

Digitized by Google

belle 1

Tr. cerebrif. B.			Kaufmann-Wolf			Ach. Quinckean.			Ep. inguinale		
37	27	18	37	27	18	37	27	18	37	27	18
—	?	—	—	V	V	—	—	—	—	—	—
—	—	—	—	—	—	—	—	—	—	—	—
—	—	—	—	—	—	—	—	—	—	—	—
—	—	—	+	++	—	—	—	—	—	—	—
—	—	—	—	++	—	—	—	—	—	—	—
—	—	—	—	—	—	—	—	—	—	—	—
—	+	+	—	V	V	—	+	—	—	—	+
—	+	+	—	V	+	—	+	—	—	—	—
—	—	—	—	—	+++	—	—	—	—	—	—
—	—	—	—	++	V	—	—	—	—	V	V
—	—	—	—	++	V	—	—	—	—	V	—
—	—	—	—	++	—	—	—	—	—	V	—
—	—	—	V	V	+	—	—	—	—	?	—
—	—	—	—	V	V	—	—	—	—	?	—
—	—	—	—	—	—	—	—	—	—	?	—
—	++	++	—	+	—	—	—	—	—	—	—
—	++	—	—	—	—	—	—	—	—	—	—
—	—	—	—	—	—	—	—	—	—	—	—
—	+	—	++	++++	++++	—	—	—	—	++++	+
—	—	—	++	++++	++++	—	—	—	—	++	+
—	—	—	++	++++	+++	—	—	—	—	++	+
V	V	V	—	+	+	—	+	—	—	+	+
V	V	V	—	—	+	—	+	—	—	—	—
V	V	V	—	—	—	—	—	—	—	—	—
29 Tagen			21 Tagen			24 Tagen			25 Tagen		

belle 2

Tr. cerebrif.			Kaufmann-Wolf			Ach. Quinckeanum			Ep. inguinale		
37	27	18	37	27	18	37	27	18	37	27	18
V	V	V	—	+	+	V	V	V	V	V	V
V	V	+	+	—	+	V	V	V	V	+	V
—	—	—	—	—	+	V	V	V	V	V	V
V	V	V	V	—	—	V	V	V	V	V	V
—	—	V	+	+	+	V	V	+	V	+	+
—	V	—	—	—	—	V	V	V	V	V	V
V	V	V	—	—	—	V	V	V	V	+	+
—	V	V	—	—	+	V	V	V	V	V	V
V	+	—	—	+	+	V	V	V	V	+	+
V	V	V	—	+	+	V	V	V	V	+	V
V	V	—	—	V	—	V	V	V	V	V	V
—	V	V	—	—	V	V	V	V	V	V	V
V	+	+	+	V	V	V	V	V	V	+	+
V	—	V	+	+	+	V	+	V	V	+	+
V	V	+	—	—	—	V	V	V	V	V	V
17 Tagen			30 Tagen			etwa 40 Tagen			etwa 45 Tagen		

bei keinem der geprüften Keime deutliches Wachstum.

Digitized by Google

seiner hohen Virulenz scheint er in seinen Ansprüchen an den Nährboden genügsam. Die Abb. 3 zeigt eine Kultur von Ach. gypseum auf gewöhnlichem Wasseragar. Der Agar war ohne besondere Reinigung mit Aqua dest. angesetzt worden. Die Beimpfung fand zentral mit einem Stückchen Kulturrasen statt. Bei der laufenden Beobachtung zeigte sich ein langsames kümmerliches Wachstum des Pilzes. Dies allein wäre nur ein Beweis für seine Genügsamkeit. Es fiel aber bei 2 Kolben auf, daß der Kulturrand in serpiginöser Form peripherwärts fortschritt, während er zentralwärts verschwand. Auf der Abb. 3 ist dieses forschreitende Wachstum ohne Hinterlassung eines Rückstandes deutlich zu erkennen. Der Keim scheint also, durch Nährstoffmangel gezwungen, stets die älteren Kulturpartien, welche im Absterben waren oder auch schon abgestorben sind, als Nährmaterial für seine Neubildung benutzt zu haben. Auf diese Weise hat er sein Leben wahrscheinlich nur mit Hilfe des Nährstoffmaterials gefristet, welches er als Impfstückchen selber darstellte. Zu bemerken ist, daß das Impfstückchen keine sichtbaren Agarbeimpfungen enthielt, sondern ein Bröckchen des reinen Kulturrasens war. Diese interessante Wachstumsform ist von mir kürzlich von neuem untersucht worden[1]). Es zeigte sich, daß nur in etwa 20 % der beimpften Kolben dieses Wachstumsphänomen reproduzierbar war. In der Mehrzahl der Impfungen gingen die Kulturen nicht an. Bei einer solchen Beobachtung muß man sich auch für die Züchtung auf den anderen natürlichen Nährböden die Frage vorlegen, ob die Vermehrung der eingeimpften Keime, die bei den Versuchen beobachtet wurde, gleichbedeutend ist mit einem Stoffwechsel, an dem Bestandteile des Nährsubstrates beteiligt sind.

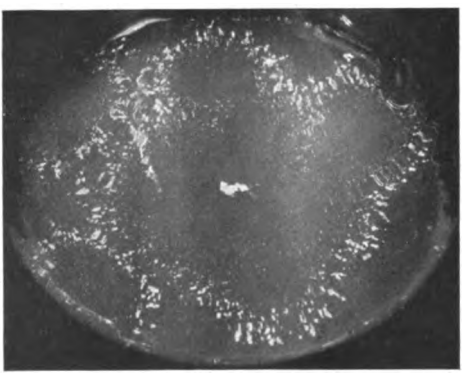

Abb. 3. Ach. gypseum auf Wasser-Agar

Gewichtsbestimmungen sind bei den Versuchsreihen nicht durchgeführt worden, da dort, wo in der Tabelle ein + oder mehrere verzeichnet sind, makroskopisch der Eindruck einer Substanzvermehrung evident erschien. Praktisch ist es gleichgültig, woher die im Augenblick noch lebenden Keime ihren Nährstoffbedarf gedeckt haben — ob aus toten Mutterzellen oder aus dem Nährboden —; wesentlich ist, ob die Keime noch leben und infektionstüchtig sind.

Bei Tr. gypseum radiolatum K. ebenso wie bei Tr. cerebrif B. sowie bei Ach. Quinckeanum sind die positiven Befunde spärlicher. Leder zeigt unter den Kleidungsstoffen als einziges Substrat eine deutliche Bevorzugung der Nachweismöglichkeit (Abb. 4). Seide ist nur in 2 Fällen

[1]) Versuche, diese Wachstumsform als Modellversuch für lokal-immunologische resp. allergische Phänomene zu benutzen, schlugen fehl.

Digitized by Google

bewachsen. Demgegenüber war bei Tr. gypseum radiolatum Wachstum auf Strohmist zu beobachten. Der gleiche Nährboden zeigt sich für Tr. cerebrif. B. etwas geeignet. Auffallend in der obigen Tabelle sind ferner folgende Tatsachen, auf die noch besonders hingewiesen sei. Auf allen Ledernährböden ist kein einziges Rohr bei 37° bewachsen, während 14 Rohre (ohne Ach. gypseum) bei 27° oder 18° bewachsen sind. Fast das gleiche Bild zeigt sich bei Strohmist und bei Federn. Der KAUFMANN-WOLFsche Keim (Abb. 5) nimmt insofern eine gewisse Sonderstellung ein, als er der einzige ist, der bedeutenderes Wachstum auf Federn bei 37° zeigte, wenn auch hier das Maximum an Wachstum nicht bei dieser

1. 2. 3.

Abb. 4. Lederkulturen. 1. Tr. gyps. rad., 27°, 51 Tage alt. 2. Tr. gyps. gran., 27°, 49 Tage alt. 3. Tr. cerebrif. B., 27°, 19 Tage alt

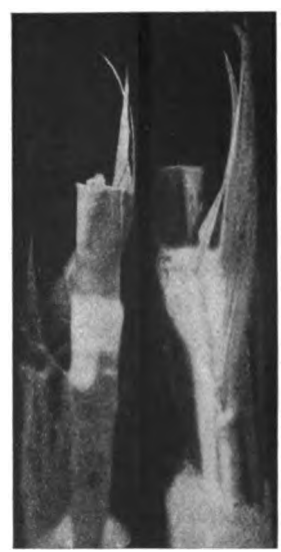

1. 2.

Abb. 5. Kaufmann-Wolf. 1. 22 Tage bei 37°. 2. 15 Tage bei 20°

Temperatur zu finden war. Ferner ergibt sich, daß Tr. gypseum granul. in allen 3 Federröhrchen (Abb. 6_1) und der KAUFMANN-WOLFsche Pilz in allen 3 Kehrichtröhrchen (Abb. 6_2) aber nur bei einer Temperatur von 27° gewachsen sind. Diese Bevorzugung von 27° ist auch an anderer Stelle der Tabelle zu erkennen. So bei Leder und Hautkulturen von Ach. Quinckeanum und bei Federkulturen von Ep. inguinale.

Beschränken sich diese Beobachtungen bisher auf das makroskopisch sichtbare Wachstum, so gibt die Tabelle 2 darüber Aufschluß, was für positive Befunde durch Abimpfen erzielt werden konnten. Die Zahl der Verunreinigungen hat bei diesen Abimpfungen leider beträchtlich zugenommen, so daß man Schlußfolgerungen nur mit größerer Vorsicht

Digitized by Google

ziehen kann. Die Kulturen, die angingen, zeigten absolut typisches Wachstum (Abb. 7). Trotz der starken Verunreinigungsquote sind einige Beobachtungen zu machen, denen vielleicht Gesetzmäßigkeiten zugrunde liegen.

1. Bei allen Keimen zusammen ergab die Abimpfung der bei verschiedenen Temperaturen aufgehobenen Rohre, nämlich bei 37° 10mal, 27° 31mal, 17—20° 28mal, positiven Abimpfungsbefund.

2. Auf Holz und Torf ist die Abimpfung keinmal angegangen, obwohl die Mehrzahl der Rohre nicht verunreinigt war. Es besteht bei diesen beiden Materialien die Möglichkeit, daß sie bei der Herstellung mit desinfizierenden Lösungen getränkt worden sind (vgl. S. 1425, Punkt 6).

1. 2.

Abb. 6. 1. Tr. gyps. gram., 27°, Federn, 24 Tage alt. 2. Kaufmann-Wolf, 20°, Kehricht, 15 Tage alt

1. 2.

Abb. 7. Abimpfungen nach 8 Wochen, 1. von Seidekultur v. Tr. gyps. und 2. von Ach. gyps., Erde

3. Ordnet man die positiven Befunde nach den einzelnen Pilzen, so zeigt sich folgende Reihe: Ach. gypseum (21), Kaufmann-Wolf (16), Ep. inguinale (12), Tr. gypseum granul. (9), Tr. gypseum radiolatum und cerebrif. (4), Ach. Quinckeanum (2).

Zusammenfassung

Die geprüften pathogenen Hautpilze sind imstande, auf verschiedenen natürlichen Substraten zu wachsen. Es wurde bei feuchter Aufbewahrung gefunden:

1. Daß Seide, Wolle, Leder, Kehricht, Strohmist und Federn geeignete Substrate sein können. (Die anderweitigen negativen Befunde sind aber nicht als Beweise gegen das Material zu verwenden [z. B. Leinen].)

Digitized by Google

2. Daß die Keime sich verschieden verhalten. Einige Keime bevorzugen scheinbar gewisse Substrate.

3. Daß die Temperatur, bei der die Versuche vorgenommen wurden, von Einfluß war. 27° C hauptsächlich, jedoch auch 18—20° C sind zum Wachstum auf den geprüften Substraten und für die geprüften Stämme besser geeignet als 37°.

4. Die Abimpfungen von den Seide-, Wolle-, usw. Kulturen lassen vermuten, daß die Lebensdauer der Pilze bei 37° bereits durch die Temperatur beeinträchtigt wird.

5. Auf Wasserargar zeigte Ach. gypseum eine bisher unbekannte Wachstumsform, die durch Bildung eines zirkulär resp. serpiginös fortschreitenden Randes charaktersiert ist.

Literatur

1. KADISCH, Beiträge zur Lehre von den Dermatomykosen. Vers. Deutscher Naturf. u. Ärzte 1928 in Hamburg und II. Mitteilung im Druck. Arch. f. Derm. — 2. SULZBERGER, Arch. f. Derm., Bd. 157, und eine mir freundlicherweise zur Verfügung gestellte im Druck befindliche englische Arbeit (siehe auch BLOCH, Handb. d. Haut- u. Geschlechtskrkh., Bd. 11). — 3. POLLACCI, G., Giorn. ital. di dermatol. e sifilol., Bd. 66, H. 2, S. 572; ref. Zbl. f. Hautkrkh., Bd. 18, S. 79. — 4. CATANEI, Compt. rend. Soc. de Biol., Bd. 99, S. 736. — 5. BROCQ-ROUSSEU, URBAIN u. BAROTTE, Ann. Institut Pasteur, Nr. 2, S. 895. — 6. KADISCH, Derm. Zschr., im Druck. — 7. Vgl. 1., III. Mitteilung.

Aus der Klinik für Hautkrankheiten der Medizinischen Akademie in Düsseldorf

Über eine bisher nicht beachtete Fehlerquelle bei der Dosierung der Röntgenstrahlen

Von

Prof. CARL STERN, Direktor der Klinik

Eine größere Anzahl zum Teil recht unangenehmer Gutachten, die ich in Sachen von Röntgenschädigungen habe erstatten müssen, hat mir mehrfach die Frage ergeben, ob wohl bei der Dosierung der Röntgenstrahlen alle Vorsichtsmaßregeln von den Kollegen immer genau beachtet werden. Vor allem aber haben mich Fälle, in denen offenbar erfahrene Kollegen wegen mehr oder minder feststellbarer Röntgenschädigungen durch oft jahrelang hingeschleppte Prozesse geschädigt wurden, die Wichtigkeit einer genauesten Dosierung, besonders auch bei der Oberflächentherapie, immer wieder vor Augen geführt. Ist das Grundleiden, das zur Bestrahlung Anlaß gibt, ein das Leben bedrohendes (Karzinom u. a.), so wird der Kranke bzw. auch seine Umgebung eine eventuelle Schädigung der Haut schließlich mit in den Kauf nehmen, wenn er etwa von seinem Leiden befreit wird.

Handelt es sich aber um ein an sich harmloses Hautleiden, etwa ein Ekzem, das auch durch andere therapeutische Mittel gebessert und geheilt werden kann, so ist Mißstimmung gegen den Arzt, durch dessen Bestrahlungen das Ekzem vielleicht beseitigt, die Haut aber durch Tele-

Digitized by Google

angiektasien dauernd geschädigt ist, verständlich. Noch mehr, wenn etwa bei einer Mikrosporie, die wir ja heute in vielen Fällen auch mit Thallium acet. beeinflussen können, nach Röntgenepilation die Mikrosporie beseitigt ist, als Folge aber bei dem Kinde an einer Stelle des Kopfes die Haare dauernd ausbleiben.

Ich kann nicht zugeben, daß die Angabe einzelner Kliniken, sie hätten niemals Röntgenschädigungen erlebt, Anspruch erheben kann auf Allgemeingültigkeit. Gewiß können Zufälle durch Fortschieben der Abdeckung, durch Bewegung des Kopfes, Überstrahlung bei nicht ganz genauer Einstellung vorkommen. Ich glaube aber, daß in den meisten Fällen doch die Frage zu stellen ist, wie war die Dosierung? Durch verschiedene Beobachtungen angeregt, habe ich schon im Jahre 1914 eine Reihe von Versuchen zur Klärung der Frage angestellt. Dann unterbrach der Krieg bzw. die Nachkriegszeit die Arbeiten, die sich auf die Bewertung der SABOURAUD-NOIRÉschen Tabletten bezogen. Jahrelang haben wir dann mit dem FÜRSTENAUschen Intensimeter gearbeitet. Da aber neuerdings wieder viel mit den SABOURAUDschen Tabletten gearbeitet wird, möchte ich doch über meine Versuche im allgemeinen Interesse der Praktiker berichten, zumal neuere Beobachtungen die Richtigkeit meiner Feststellungen auch für die neuen Tabletten bestätigt haben.

Aus manchen Beobachtungen und Feststellungen habe ich für mich den Schluß gezogen, die Dosierungsfrage wieder in Angriff zu nehmen und bei längeren Bestrahlungen, besonders Epilationen, die Röhre nach 1—2 Bestrahlungen erneut austitrieren zu lassen. Da wir Kinderköpfe mit 4—5 Einstellungen epilieren, so ist, falls eine Titeränderung häufiger vorkommt, zu erklären, weshalb auch bei gut geleiteten Kliniken und Röntgeninstituten doch hin und wieder Schädigungen vorkommen, auch wenn die Röhren vorher genau austitriert sind. Es wird dann in den einzelnen Phasen nicht genau dieselbe Dosis verabfolgt. Ob bei gasfreien (COOLIDGE) Röhren auch das umgekehrte vorkommt, daß nämlich bei eingelaufener Röhre die letzte Bestrahlung weniger wirksame Strahlen ergibt, müßte festgestellt werden. Im ganzen habe ich seit der Thalliumepilation die Röntgenepilation wenigstens bei Kindern erheblich eingeschränkt.

Aber auch bei der Anwendung der Röntgentherapie beim Ekzem ist es wichtig, die genaue Dosierung zu beachten. Ich sehe einen Vorteil der BUCKY-Röhre nicht zuletzt darin, daß die Erythemdosis erst in 12 bis 15 Minuten erreicht wird. Dadurch wird die Gefahrengrenze weit auseinander gezogen. Bei den Röhren, die in sehr kurzer Zeit die Erythemdosis ergeben, liegen für den Praktiker die Verhältnisse doch so, daß er allerdings in recht kurzer Zeit seine beabsichtigte Dosis (1, 2 oder 5 H) verabfolgen kann, wenn die Röhre absolut gleichmäßig arbeitet und die Dosierung mit der SABOURAUD-Tablette genau ist. Ist das aber nicht der Fall, ergeben sich vielmehr Unterschiede von 2 Minuten in der Zeit der Volldosis, so müßte sich hier eine sehr erhebliche Gefahrenquelle ergeben. Denn wenn wir annehmen nach einer Titrierung, wir bekämen in 5 Minuten die Volldosis und tatsächlich gibt unsere Röhre die Erythemdosis schon in der Hälfte der Zeit, so sind Schädigungen unvermeidlich, da selbst bei Innehaltung der Schonungsfrist die Dosis schädigend

Digitized by Google

wirken muß. Dadurch erklärt sich wohl, was ich beruflich feststellen mußte, daß in der Praxis eines stark beschäftigten Kassenarztes, der allerdings so gut wie alles „röntgente", die Schädigungen bei Ekzem, Psoriasis u. a. sehr stark sich häuften. Er arbeitete der Zeitersparnis wegen mit Röhren, die sehr rasch die Erythemdosis gaben, hatte auch wohl auf die genaue Dosierung nicht so achten können. Die HOLZKNECHTsche Skala war insofern recht bequem, als man die Dosis dadurch bestimmen konnte, daß man die bestrahlte Tablette mit der Skala verglich. Ich habe jahrelang nach dieser Methode arbeiten lassen und auch während der Bestrahlungen kontrollieren lassen, einmal, ob die angeordnete Dosis auch richtig verabreicht wurde, und dann, ob die Röhren, wenn sie länger in Betrieb waren, auch immer die Strahlenmenge gaben. Beides war praktisch wichtig, wie auch gutachtliche Erfahrungen erwiesen.

Ein Kollege war wegen schwerer Röntgenschädigungen angeklagt, weil er einer Dame mit chronischem Ekzem der Handfläche eine schwere Verbrennung beigebracht hatte. Er hatte unterlassen, die am Tage vorher austitrierte Röhre vor der erneuten Bestrahlung nochmal zu kontrollieren. Hätte er während der zweiten Bestrahlung seine tatsächlich verabreichte Dosis etappenweise festgestellt, so wäre der Schaden voraussichtlich vermieden. Tatsächlich hatte er erheblich überdosiert.

Aber auch die Feststellung, daß bei längeren Bestrahlungen die Röhren ihren Titer ändern können, ist wichtig.

Ein Kollege war verantwortlich gemacht, weil er einem Patienten mit Sycosis simplex nach einer Bestrahlung einen dauernden Barthaarausfall beigebracht hatte. Die Feststellung ergab, daß seine genau austitrierte Röhre seiner Meinung nach bis zur Epilation eine verhältnismäßig lange Zeit (10 Min.) brauchte. Er bestrahlte zuerst die rechte Backe, dann die Kinngegend und dann als letztes die linke Backe, jedesmal mit der gleichen am Vormittag austitrierten Dosis, die erheblich unter der Epilationsdosis lag. Rechte Backe und Kinn zeigten keine Reizung. Links dagegen trat ein starkes Erythem auf mit Epilation und dauerndem Haarausfall. Die Nachprüfung ergab, daß aller Wahrscheinlichkeit nach die länger im Betrieb befindliche Röhre ihren Titer verändert hatte. Es war anzunehmen, daß die mit der gleichen Röhre erfolgte Bestrahlung im ersten und zweiten Teil weniger wirksame Strahlen ergeben hatte als im letzten, wo die Röhre stärker erwärmt war. Da die Angaben des Kollegen über richtige Dosierung nicht zu widerlegen waren, konnte ich den Kollegen durch mein Gutachten stützen. Die von mir angegebene Möglichkeit einer Titeränderung, die ich durch Versuche mit Röhren in meiner Klinik als wahrscheinlich erklärt hatte, wurde von einem anderen Gutachter abgelehnt. Das Gericht schloß sich aber meiner Auffassung an, daß dem Kollegen eine Schuld nicht nachzuweisen sei.

Diese Feststellung verdient um so mehr Beachtung, als uns die Röhrentechnik in den letzten Jahren Röhren geliefert hat, die in Verbindung mit unseren verbesserten Apparaten in einer ganz erheblich kürzeren Zeit diejenige Dosis von Röntgenstrahlen liefern können, als das in früheren Jahren der Fall war. Noch im Jahre 1913 arbeiteten wir auch an meiner Klinik mit Röhren und Apparaten, mit denen es in 20 Minuten gelang, die Erythemdosis zu erreichen, oft dauerte es noch länger, weil wir die Röhre nicht maximal belasten konnten. Heute ist das anders. Mit unserem verbesserten Instrumentarium sind wir in der Lage, in 5 Minuten, ja unter Umständen in noch kürzerer Zeit, diejenige Menge von Röntgenstrahlen zu verabfolgen, die zur Rötung der Haut notwendig ist (Erythemdosis).

Digitized by Google

Selbstredend wächst mit der stärkeren Dosis auch die Gefahr der Überdosierung. Nun schützt ja in etwa bei den in der Dermatologie üblichen kleineren und mittleren Dosen die von mir und anderen grundsätzlich angewandte Filtrierung der Röntgenstrahlen, wodurch die weichen, die Haut besonders schädigenden Strahlen ganz oder zum großen Teil ausgeschaltet werden. Auch ist durch die von MEYER eingeführte sog. Kreis-Technik, bei der nicht die Zeit der Bestrahlung abgekürzt, sondern die Entfernung der Röhre geändert wird, die Gefahr einer Überdosierung immerhin gemildert. Andererseits kommt aber auch in der Dermatologie gerade neuerdings die Tiefentherapie mehr und mehr in Aufnahme, eine Therapie, bei der wir bewußt über die Erythemdosis hinausgehen. Es leuchtet ein, daß es durchaus nicht gleichgültig sein kann, ob wir hier genau oder ungenau dosieren. Schon mehrfach war mir aufgefallen, daß eine genau austitrierte Röhre unter ganz unklaren Verhältnissen ihren Titer änderte, so daß z. B. eine Röhre, die genau austitriert mittels SABOURAUDscher Tablette nach HOLZKNECHT-Skala etwa in 5 Minuten 5 H, also Erythemdosis, gab, und erneut austitriert in der gleichen Zeit unter genau denselben Belastungsverhältnissen nur 3 H, also fast nur die Hälfte gab. Blieb die Röhre dann ungebraucht liegen, so ergab sie, erneut austitriert, eventuell wieder in 5 Minuten 5 H, hatte also ihren Titer wieder geändert. Ich glaubte zuerst eine Ermüdung der Röhre annehmen zu müssen, kam aber bald von der Vorstellung ab. Zunächst bin ich dazu übergegangen, die Titrierung der Röhre mittels SABOURAUD-Noiré-Tabletten bzw. HOLZKNECHT-Skala zu kontrollieren mittels der Dosierung nach KIENBÖCK.

Wir benutzten die neue Skala von Reiniger, Gebbert & Schall und Streifen. Die Entwicklung der Streifen wurde mit größter Sorgfalt von meiner Laboratoriumsassistentin (neuerdings bedienten wir uns der Zeltkamera) vorgenommen. Zunächst stellten wir nun fest, in Bestätigung anderer Angaben, daß die KIENBÖCKsche Dosimetrie, richtig ausgeführt, sehr exakte Werte ergibt. Lästig ist ja allerdings das Entwickeln der bei der Bestrahlung aufgelegten und mitbestrahlten Streifen. Insofern ist die Methode dann nicht zu verwerten, wenn man mit einer vorher nicht genau titrierten Röhre arbeitet. Das tut man aber praktisch kaum. Hat man dagegen seine Röhre vorher genau austitriert, so genügt es, wenn man die KIENBÖCK-Streifen evtl. zu mehreren entwickelt, wodurch man genaue Protokollstreifen erhält, mit denen man sozusagen „dokumentarisch" nachweisen kann, wieviel der Patient im Einzelfall erhalten hat, eine Bereicherung unserer Technik, die wir auch im forensischen Interesse bei etwaigen Ersatzansprüchen mit Vorteil benutzen können.

Insofern hat die KIENBÖCKsche Dosimetrie schon erhebliche Vorteile. Aber sie ergab mir noch einen Vorteil von großer praktischer Bedeutung, sie ist und bleibt (immer richtiges Arbeiten vorausgesetzt) konstant, d. h. die zu verschiedenen Zeiten unter gleichen Belastungsbedingungen bestrahlten Streifen ergaben stets die gleiche Dosis, ganz im Gegensatz zu der Dosierung nach HOLZKNECHT-SABOURAUD. Hiermit komme ich zu einer m. E. wichtigen Feststellung. Es ist schon von anderer Seite darauf hingewiesen worden, daß das Verfahren nach HOLZKNECHT ungenau ist.

In einer Arbeit (Versuche über das KIENBÖCKsche und HOLZKNECHTsche dosimetrische Verfahren) berichtet ADLER aus dem Städtischen Krankenhaus in Worms (Strahlentherapie, Bd. 5, H. 1, S. 165) über diesbezügliche Versuche. Er kommt zu dem Schluß, daß es mit der Genauigkeit des HOLZKNECHTschen Meß-

Digitized by Google

erfahrens nicht gut bestellt sein müsse. 10 X nach KIENBÖCK entsprachen nach einen Versuchen ungefähr 2½ H, nach HOLZKNECHT also gerade nur der Hälfte. Eine Erklärung für diese sehr wichtige praktische Beobachtung gibt ADLER nicht. Er sieht den Fehler in der HOLZKNECHTschen Skala.

Dies ist nach meinen Versuchen nicht richtig. Der Fehler liegt anderswo. Um meine Befunde richtig beurteilen zu können, müssen wir wissen, „was geschieht denn überhaupt, wenn wir eine Tablette nach SABOURAUD-NOIRÉ bestrahlen?" Was bewirkt die Bräunung der Tablette? Hierüber besteht anscheinend keine Klarheit. RITTER, ROST, KRÜGER sprechen in ihrer Arbeit „Experimentelle Studien zur Dosierung der Röntgenstrahlen mit dem SABOURAUDschen Dosimeter (Strahlentherapie, Bd. 5, H. 1, S. 471)" von dem „auf chemischen Wirkungen der Strahlen" beruhenden SABOURAUDschen Dosimeter. Auch Seite 474 sprechen die Autoren an zwei Stellen noch von dem „auf chemischen Wirkungen der Strahlen beruhenden Dosimeter". Sind es denn wirklich „chemische" Wirkungen, die die SABOURAUDsche Tablette verfärben? Die Angabe steht im Widerspruch mit WETTERERS Mitteilung, der Seite 127 wörtlich schreibt: „Die Verfärbung des Barium-Platin-Zyanürs ist nichts anderes als ein Entwässerungsprozeß (BORDIER), den die Barium-Platin-Zyanürkristalle durch die chemische Wirkung der Röntgenstrahlen erleiden, wobei ihre Effloreszenzfähigkeit vermindert und ihre ursprünglich lebhaft grüne Farbe in eine gelbe bis braune Tönung übergeführt wird." Diese Angabe gab mir zu denken. Wenn es ein Entwässerungsprozeß ist, der eine Rolle spielt, so müßten alle Faktoren, die eine Austrocknung der Tabletten bewirken, von Bedeutung sein für das Ergebnis. An sich schon ist es wenig wahrscheinlich, daß wesentlich nachhaltige chemische Wirkungen bei dem Einfluß der Röntgenstrahlen auf die Tabletten in Betracht kommen. Die Wirkung ist doch nur eine sehr vorübergehende, denn wir haben ja nur nötig, eine bestrahlte Tablette einige Zeit dem Tageslicht auszusetzen, so geht die Bräunung zurück und die Tablette nimmt ihre alte Färbung wieder an. Chemische Umwandlungen sind im allgemeinen doch konstanter. Versuche entschieden die Frage.

Zunächst konnte ich feststellen, daß schon geringe Wärmeeinwirkungen auf die Tabletten die Zeit bis zur Verfärbung erheblich abkürzt.

Will man einen groben Versuch machen, so braucht man nur eine Tablette für kurze Zeit (10—15 Min.) auf eine Heizung zu legen, um sich davon zu überzeugen, daß die Tablette in der Wärme sich zu bräunen beginnt. Von unseren zahlreichen Versuchen führe ich folgende an:

1. Eine Röhre wird unter gleichen Bedingungen austitriert. Das erstemal wird eine Tablette in der üblichen Weise benutzt, nachdem sie tagelang im ungeheizten Zimmer gehangen hat.

Vergleich mit KIENBÖCK-Streifen. Ergebnis: HOLZKNECHT-Tabletten in 5 Min. 3 H.

2. Eine Tablette wird ¾ Stunde bei 36° in den Brutschrank gehalten. Ergebnis: HOLZKNECHT-Tabletten in 5 Min. 4 H.

3. Derselbe Versuch mit einer Tablette, die 15 Stunden bei 36° im Brutschrank gelegen hatte. Resultat: in 5 Min. 5 H.

Mit der Austrocknung steigerte sich also die in gleicher Zeit erzielte Dosis.

Versuche mit warm gelaufenen Röhren.

Ließen wir eine Röhre sich warm laufen und brachten dann die Tablette an,

Digitized by Google

Selbstredend wächst mit der stärkeren Dosis auch die Gefahr der Überdosierung. Nun schützt ja in etwa bei den in der Dermatologie üblichen kleineren und mittleren Dosen die von mir und anderen grundsätzlich angewandte Filtrierung der Röntgenstrahlen, wodurch die weichen, die Haut besonders schädigenden Strahlen ganz oder zum großen Teil ausgeschaltet werden. Auch ist durch die von MEYER eingeführte sog. Kieler Technik, bei der nicht die Zeit der Bestrahlung abgekürzt, sondern die Entfernung der Röhre geändert wird, die Gefahr einer Überdosierung immerhin gemildert. Andererseits kommt aber auch in der Dermatologie gerade neuerdings die Tiefentherapie mehr und mehr in Aufnahme, eine Therapie, bei der wir bewußt über die Erythemdosis hinausgehen. Es leuchtet ein, daß es durchaus nicht gleichgültig sein kann, ob wir hier genau oder ungenau dosieren. Schon mehrfach war mir aufgefallen, daß eine genau austitrierte Röhre unter ganz unklaren Verhältnissen ihren Titer änderte, so daß z. B. eine Röhre, die genau austitriert mittels SABOURAUDscher Tablette nach HOLZKNECHT-Skala etwa in 5 Minuten 5 H, also Erythemdosis, gab, und erneut austitriert in der gleichen Zeit unter genau denselben Belastungsverhältnissen nur 3 H, also fast nur die Hälfte gab. Blieb die Röhre dann ungebraucht liegen, so ergab sie, erneut austitriert, eventuell wieder in 5 Minuten 5 H, hatte also ihren Titer wieder geändert. Ich glaubte zuerst eine Ermüdung der Röhre annehmen zu müssen, kam aber bald von der Vorstellung ab. Zunächst bin ich dazu übergegangen, die Titrierung der Röhre mittels SABOURAUD-NOIRÉ-Tabletten bzw. HOLZKNECHT-Skala zu kontrollieren mittels der Dosierung nach KIENBÖCK.

Wir benutzten die neue Skala von Reiniger, Gebbert & Schall und Streifen C. Die Entwicklung der Streifen wurde mit größter Sorgfalt von meiner Laboratoriumsassistentin (neuerdings bedienten wir uns der Zeltkamera) vorgenommen. Zunächst stellten wir nun fest, in Bestätigung anderer Angaben, daß die KIENBÖCKsche Dosimetrie, richtig ausgeführt, sehr exakte Werte ergibt. Lästig ist ja allerdings das Entwickeln der bei der Bestrahlung aufgelegten und mitbestrahlten Streifen. Insofern ist die Methode dann nicht zu verwerten, wenn man mit einer vorher nicht genau titrierten Röhre arbeitet. Das tut man aber praktisch kaum. Hat man dagegen seine Röhre vorher genau austitriert, so genügt es, wenn man die KIENBÖCK-Streifen evtl. zu mehreren entwickelt, wodurch man genaue Protokollstreifen erhält, mit denen man sozusagen „dokumentarisch" nachweisen kann, wieviel der Patient im Einzelfall erhalten hat, eine Bereicherung unserer Technik, die wir auch im forensischen Interesse bei etwaigen Ersatzansprüchen mit Vorteil benutzen können.

Insofern hat die KIENBÖCKsche Dosimetrie schon erhebliche Vorteile. Aber sie ergab mir noch einen Vorteil von großer praktischer Bedeutung, sie ist und bleibt (immer richtiges Arbeiten vorausgesetzt) konstant, d. h. die zu verschiedenen Zeiten unter gleichen Belastungsbedingungen bestrahlten Streifen ergaben stets die gleiche Dosis, ganz im Gegensatz zu der Dosierung nach HOLZKNECHT-SABOURAUD. Hiermit komme ich zu einer m. E. wichtigen Feststellung. Es ist schon von anderer Seite darauf hingewiesen worden, daß das Verfahren nach HOLZKNECHT ungenau ist.

In einer Arbeit (Versuche über das KIENBÖCKsche und HOLZKNECHTsche dosimetrische Verfahren) berichtet ADLER aus dem Städtischen Krankenhaus in Worms (Strahlentherapie, Bd. 5, H. 1, S. 465) über diesbezügliche Versuche. Er kommt zu dem Schluß, daß es mit der Genauigkeit des HOLZKNECHTschen Meß-

Digitized by Google

verfahrens nicht gut bestellt sein müsse. 10 X nach Kienböck entsprachen nach seinen Versuchen ungefähr 2½ H, nach Holzknecht also gerade nur der Hälfte. Eine Erklärung für diese sehr wichtige praktische Beobachtung gibt Adler nicht. Er sieht den Fehler in der Holzknechtschen Skala.

Dies ist nach meinen Versuchen nicht richtig. Der Fehler liegt anderswo. Um meine Befunde richtig beurteilen zu können, müssen wir wissen, „was geschieht denn überhaupt, wenn wir eine Tablette nach Sabouraud-Noiré bestrahlen?" Was bewirkt die Bräunung der Tablette? Hierüber besteht anscheinend keine Klarheit. Ritter, Rost, Krüger sprechen in ihrer Arbeit „Experimentelle Studien zur Dosierung der Röntgenstrahlen mit dem Sabouraudschen Dosimeter (Strahlentherapie, Bd. 5, H. 1, S. 471)" von dem „auf chemischen Wirkungen der Strahlen" beruhenden Sabouraudschen Dosimeter. Auch Seite 474 sprechen die Autoren an zwei Stellen noch von dem „auf chemischen Wirkungen der Strahlen beruhenden Dosimeter". Sind es denn wirklich „chemische" Wirkungen, die die Sabouraudsche Tablette verfärben? Die Angabe steht im Widerspruch mit Wetterers Mitteilung, der Seite 127 wörtlich schreibt: „Die Verfärbung des Barium-Platin-Zyanürs ist nichts anderes als ein Entwässerungsprozeß (Bordier), den die Barium-Platin-Zyanürkristalle durch die chemische Wirkung der Röntgenstrahlen erleiden, wobei ihre Effloreszenzfähigkeit vermindert und ihre ursprünglich lebhaft grüne Farbe in eine gelbe bis braune Tönung übergeführt wird." Diese Angabe gab mir zu denken. Wenn es ein Entwässerungsprozeß ist, der eine Rolle spielt, so müßten alle Faktoren, die eine Austrocknung der Tabletten bewirken, von Bedeutung sein für das Ergebnis. An sich schon ist es wenig wahrscheinlich, daß wesentlich nachhaltige chemische Wirkungen bei dem Einfluß der Röntgenstrahlen auf die Tabletten in Betracht kommen. Die Wirkung ist doch nur eine sehr vorübergehende, denn wir haben ja nur nötig, eine bestrahlte Tablette einige Zeit dem Tageslicht auszusetzen, so geht die Bräunung zurück und die Tablette nimmt ihre alte Färbung wieder an. Chemische Umwandlungen sind im allgemeinen doch konstanter. Versuche entschieden die Frage.

Zunächst konnte ich feststellen, daß schon geringe Wärmeeinwirkungen auf die Tabletten die Zeit bis zur Verfärbung erheblich abkürzt.

Will man einen groben Versuch machen, so braucht man nur eine Tablette für kurze Zeit (10—15 Min.) auf eine Heizung zu legen, um sich davon zu überzeugen, daß die Tablette in der Wärme sich zu bräunen beginnt. Von unseren zahlreichen Versuchen führe ich folgende an:

1. Eine Röhre wird unter gleichen Bedingungen austitriert. Das erstemal wird eine Tablette in der üblichen Weise benutzt, nachdem sie tagelang im ungeheizten Zimmer gehangen hat.

Vergleich mit Kienböck-Streifen. Ergebnis: Holzknecht-Tabletten in 5 Min. 3 H.

2. Eine Tablette wird ¾ Stunde bei 36° in den Brutschrank gehalten. Ergebnis: Holzknecht-Tabletten in 5 Min. 4 H.

3. Derselbe Versuch mit einer Tablette, die 15 Stunden bei 36° im Brutschrank gelegen hatte. Resultat: in 5 Min. 5 H.

Mit der Austrocknung steigerte sich also die in gleicher Zeit erzielte Dosis.

Versuche mit warm gelaufenen Röhren.

Ließen wir eine Röhre sich warm laufen und brachten dann die Tablette an,

Digitized by Google

so trat die Bräunung rascher ein, als wenn wir die Tablette sofort an die Röhre brachten. Die Beobachtung, daß bei warm gelaufenen (also länger im Betriebe befindlichen) Röhren die Erythemdose rascher erreicht wurde, hatten wir schon öfter gemacht. Da die Röhre bei längerem Gebrauch härter wird, sollte eigentlich das Umgekehrte der Fall sein.

Versuch am 5. X. und 6. X. Tablette aus ungeheiztem Zimmer, Röhre Diana: in 10 Min. 5 H, nach KIENBÖCK mehr; in 10 Min. nach HOLZKNECHT mehr als 10 H.

Dieselbe Röhre: Tabletten hatten 24 Stunden in stark geheiztem Zimmer gehangen. Röntgenzimmer ebenfalls sehr warm und trocken. Nach 5 Min. mehr als 3 H, nach 8 Min. 5 X.

Also Unterschiede von 3—4 X und Unterschiede von 2 Min.

Die gleiche Röhre ergibt (nach SABOURAUD-HOLZKNECHT) an zwei aufeinanderfolgenden Tagen das eine Mal in 10 Min. kaum die Erythemdosis, das andere Mal schon nach 8 Min. die Erythemdosis.

Man stelle sich vor, was für Fehler in der Dosierung man bekommt!

Ganz besonders deutlich trat der Erfolg der trockenen Wärme hervor am 6. X. Wir hatten im stark geheizten Zimmer die bestrahlten Tabletten aufgestellt. Anstatt daß die vor einigen Tagen bestrahlten ihre normale grüne Farbe wieder angenommen hatten, waren von 10 Tabletten 8 bräunlich verfärbt bzw. zeigten einen bräunlichen Ton entweder ganz oder am Rande. Es zeigte sich auch hierbei, daß der Wert der einzelnen Tablette offenbar sehr verschieden ist, denn auf derselben Tafel waren einige ganz normal geblieben, andere zeigten die beginnende mehr oder minder ausgesprochene Bräunung.

Es scheint nach unseren Versuchen und Beobachtungen bei längerer Einwirkung der Austrocknung der Erfolg ein nachhaltiger zu sein.

Die Tabletten sind offenbar stark hygroskopisch und saugen aus der Luft bei starker Luftfeuchtigkeit sehr rasch Feuchtigkeit auf. Diese Versuche werden durch eine Reihe von Beobachtungen bestätigt. Bekanntlich war der Sommer 1924 sehr trocken, und zwar bis Mitte September. Bemerkenswerterweise ergaben unsere in der Zeit nach SABOURAUD-NOIRÉ austitrierten Röhren durchschnittlich in 5—6 Minuten die Erythemdosis. Diese änderte sich sonderbarerweise Ende September. Wir kamen darauf, als einer meiner neu eingetretenen Hilfsärzte die Röhren austitrierte und feststellte, daß der Titer sich geändert hatte.

Wichtig erschien die Feststellung, daß die Anfangsdosen ziemlich gleichgeblieben waren, insofern bei einigen Röhren und einigen Tabletten in 2 Min. 2 H erreicht wurde, dann aber änderte sich die Sache insofern, als es erst in 10—12—20 Min. gelang, die Tablette bei fortgesetzter Bestrahlung so zur Bräunung zu bringen, daß die Dose nach HOLZKNECHT 5 H = Erythemdosis entsprach. Wir hatten von Mitte September bis in die Hälfte des Oktober hier dauernd regnerisches, feuchtes Wetter bei vorwiegend westlichem Winde. Als wir die Röhren mit KIENBÖCK-Streifen kontrollierten, ergab sich, daß die Röhren ihren Titer nicht geändert hatten, so daß eine nach HOLZKNECHT austitrierte Röhre, die in 10 Min. 5 H geben sollte, nach KIENBÖCK in 10 Min. weit über 10 X, also über die Erythemdosis, ergab. Wir konnten diese Beobachtungen sogar auf Tage genau festlegen. Am 2. X. war ein starker Regen, eine kurz vorher genau austitrierte Röhre ergab nach wie vor nach KIENBÖCK in 6 Min. 10 X, nach der Tablette in der gleichen Zeit 3—4 H, also 6—8 X.

Als wir nun in den Tagen vom 2.—5. X. die Heizung stark anstellten, wurde das Ergebnis wieder ein anderes. KIENBÖCK blieb gleich, die Tabletten zeigten wieder je nach der Wärme, die im Zimmer geherrscht hatte, Erythemdosis in 5—6 Min.

Es kann nach unseren Versuchen und Beobachtungen nicht zweifelhaft sein, daß die Unterschiede bei der Benutzung der HOLZKNECHT-Skala nicht an der Skala liegen, sondern abhängen von dem Feuchtigkeitsgehalt der bestrahlten Tabletten. Je feuchter die Luft ist, desto

Digitized by Google

mehr Feuchtigkeit nehmen die SABOURAUD-NOIRÉschen Tabletten aus ihr auf; desto länger dauert es daher, bis sie sich völlig bräunen, d. h. bis die Entwässerung durch die Röntgenbestrahlung eine so gleichmäßige ist, daß die Farbe der Vergleichsskala entspricht. Daher kommt es, daß die Anfangsdosen sich ziemlich gleich stellen wie die mit KIENBÖCK-Streifen ermittelten, daß aber, je länger bestrahlt wird, desto größer der Unterschied ist. Alle Momente, die auf die Luftfeuchtigkeit von Einfluß sind, als starke Heizung des Röntgenzimmers, viel feuchtes Aufwischen wirken auf die Tabletten auch dann ein, wenn die Tabletten im übrigen trocken aufbewahrt werden. Schon kurze Einwirkungen feuchter Luft, z. B. Öffnen der Fenster im Röntgenzimmer bei Regenwetter, wirkt auf die Tabletten ein.

Das HOLZKNECHTsche Chromoradiometer ist an sich außerordentlich praktisch und — gleichmäßige Bedingungen vorausgesetzt — auch brauchbar. Bedingung ist nur, daß die Testobjekte, die zu bestrahlenden Tabletten, in dauernd trockenem Raum aufbewahrt werden. Dabei ist der jeweiligen Luftfeuchtigkeit große Aufmerksamkeit zu widmen. Ändert sich diese in großem Maße (Eintritt von Regen), so sind die Tabletten mittels KIENBÖCKscher Streifen zu kontrollieren und die Befunde zu reduzieren. Auch hier ist zu bemerken und zu beachten, daß die ersten Minuten gleiche oder ziemlich gleiche Resultate ergeben. Man kann sich dabei so helfen, daß man die Tabletten nur einige Minuten (je nach der Röhre 2—3 Min.) bestrahlt und nun die Erythemdosis bestimmt durch Berechnung. Ergibt z. B. die Tablette in 2 Min. schon 2 H, so würde die Erythemdose in 5 Min. erreicht werden. Unter keinen Umständen halte ich es für richtig, die Tablette so lange zu bestrahlen, bis sie nach HOLZKNECHT 5 H ergibt, da bei den längeren Bestrahlungen die mehr oder minder starke Durchfeuchtung der Tablette von ausschlaggebender Bedeutung ist. Dazu kommt noch, daß nach unseren Feststellungen die Unterschiede bei 2—3 H noch von verschiedenen Beobachtern gut festgestellt werden können. Geht die Färbung so weit, daß 4, 5, 6 H nach HOLZKNECHT abzulesen wären, so kommt individuelle Farbenempfindlichkeit sehr in Betracht. Ich habe die bestrahlten Tabletten jedesmal von 3—4 verschiedenen ganz unbeeinflußten Personen kontrollieren lassen. Wir fanden erhebliche Unterschiede nur bei Dosen über 4. Die eine sah bei 4 schon beide Hälften gleich, die andere bei 6 H, also Unterschiede von 2 H. Unter Umständen waren die Angaben noch verschiedener, je nach der Stellung und Haltung, die die Beobachter einnahmen. Hält man die Skala etwas schräg, so daß das Licht seitlich auffällt, so erscheinen auch Unterschiede. Am besten nimmt der Beobachter die Skala selbst in die Hand und hält sie gerade vor sich. Aber auch dabei ergaben sich bei verschiedenen Beobachtern (immer bei höheren Dosen) erhebliche Unterschiede. Das erklärt sich ja auch leicht, weil bei höheren Dosen 5—8 H die Zahlen viel näher beieinander liegen als bei den niederen.

Die vorstehend mitgeteilten Beobachtungen, daß die Luftfeuchtigkeit auf das Dosierungsergebnis bei SABOURAUDschen Tabletten und HOLZKNECHT-Skala von Bedeutung sei, habe ich in verschiedenen Sommern weiter bestätigen können. Solange es sehr heiß und trocken war, ergaben die Röhren bei SABOURAUD verhältnismäßig rasch die Erythemdosis. Sobald die feuchte Jahreszeit anfing, blieb die Anfangsdosis gleich (2—3 H), die Erythemdosis war aber nach SABOURAUD oft erst erreicht, wenn nach KIENBÖCK bereits erheblich über 10 X erzielt war.

Besonders beweisend erschien noch eine Beobachtung mit einer Penetransröhre, die wir Ende Juni machten. Die Röhre (viel gebraucht!) ergab angeblich in 2—3 Min. Erythemdose. Obgleich sie hart geworden war (Funkenstrecke 15, 17. Bauer 6—7), was ein Widerspruch erschienen, da die SABOURAUDschen Tabletten doch auf mittelweiche Röhren eingestellt sind. Nach einigen Tagen

Digitized by Google

starken Regenwetters, bei offenem Fenster, änderte dieselbe Röhre ihren Titer so, daß sie nun in 3 Min. (also die Zeit ihrer früheren Erythemdose) nur 2—2½ H gleich 4—5 X ergab — also die Hälfte —, dabei nach KIENBÖCK in gleicher Zeit das Doppelte. Ich zweifle nicht, daß die KIENBÖCK-Streifen hier deshalb das Richtige anzeigten, weil sie mehr auf die harten Strahlen reagieren. Aber der Unterschied ist doch zu erheblich, als daß man die zeitlichen Verschiedenheiten lediglich durch den Härtegrad der Röhre erklären könnte, der übrigens gegenüber dem ersten Versuche sich ja nicht geändert hatte. Da sich nichts geändert hatte als das Wetter bzw. der Feuchtigkeitsgehalt der Luft, so liegt m. E. gar keine andere Möglichkeit vor, als diese Feuchtigkeitsänderung verantwortlich zu machen für die Verschiedenheit der Dosierungsergebnisse.

FRANK SCHULTZ (Die Röntgentherapie in der Dermatologie) nennt das Konstanthalten der Röhre: „Die schwierigste Aufgabe in der therapeutischen Technik!" und widmet demgemäß dieser Frage volle 5 Seiten.

SEUFFERT (Strahlentiefenbehandlung) betont S. 94, daß die Färbung der SABOURAUDschen Tablette viel gleichmäßiger einer Änderung des Härtegrades entspricht als die X-Messung. Diese Tatsache ist für die Röntgentiefentherapie wichtig, weil es sich dabei um durch intensive Filterung stark gehärtete Strahlen handelt. S. nennt aber für die Oberflächenbestrahlungen die SABOURAUD „eines der geschätztesten und meistgebrauchten Dosimeter."

KRÖNIG und FRIEDRICH (Physikalische Grundlagen der Strahlentherapie) halten im Gegensatz zu anderen Autoren die Versuche mit KIENBÖCKschen Streifen und SABOURAUD-NOIRÉ-Tabletten für ziemlich gleichmäßig.

Eine Dosis, gemessen mit Iontoquantimeter, entsprach einer bestimmten Reaktion der KIENBÖCK-Streifen und Verfärbung der SABOURAUD-NOIRÉ-Tabletten, gleichgültig, ob wir uns im weichen oder im harten Strahlengebiet befinden (S. 96). Ich glaube also annehmen zu dürfen, daß unsere immer wiederholten, sehr sorgsamen Vergleichsversuche mit Tabletten und KIENBÖCK-Streifen doch richtig waren.

In Übereinstimmung mit meinen Angaben betonen auch andere Autoren aus neuerer Zeit die wieder stärker hervortretende Beachtung der Dosierung mit Tabletten.

ARZT und FUCHS (Röntgenhauttherapie, 1925) nennen S. 25 das Vorgehen von HOLZKNECHT mit einer Skala zum SABOURAUD die „einfachste und doch dabei sicherste Form der Dosierung". Sie machen auch mit Recht darauf aufmerksam, daß für harte, ungefilterte Strahlen nur das SABOURAUD X Geltung habe. Eine Verwechslung dieser X-Einheit mit der nach KIENBÖCK gemessenen würde bei einer penetrierenden Strahlenqualität unweigerlich bisweilen recht verhängnisvolle Folgen unbewußt nach sich ziehen. Diese Angaben treffen durchaus zu, so daß es selbstverständlich notwendig ist, bei derartigen Vergleichsversuchen die Bedingung gleich zu halten, wie wir es getan haben. Die Härte der angewandten Strahlen muß genau gleich sein, Filter und Belastung genau kontrolliert werden. Die Auffassung, daß der Entwässerungsprozeß des Barium-Platin-Zyanürs und damit seine Verfärbung nicht durch Röntgenstrahlen hervorgerufen wird, sondern durch Wärmestrahlung, vertreten auch COLOMBO und BORDIER (1906). Eine Angabe darüber, daß die Luftfeuchtigkeit und Witterungswechsel auf den Prozeß ent-

Digitized by Google

scheidenden Einfluß haben, finde ich aber nirgends in der umfangreichen Literatur.

Diese Feststellungen haben mich seit Jahren zu großer Vorsicht veranlaßt, wenn es galt, angebliche Fahrlässigkeit eines Kollegen gutachtlich zu beurteilen. Auch habe ich, besonders da nach dem Kriege der Bezug einwandfreier Sabouraud-Tabletten sehr erschwert war, jahrelang mit dem Fürstenau-Intensimeter messen lassen, ohne daß ich offen gesagt restlos damit zufrieden war. Auch Vergleiche mit zwei in der Klinik gehaltenen Apparaten ergaben, daß die Einzelangaben nicht immer übereinstimmten. Ich bin daher neuerdings zu den Sabouraud-Tabletten zurückgekehrt, war aber nicht gering erstaunt, daß mir vor einigen Monaten von der Röntgenschwester Mitteilungen über die Tabletten gemacht wurden, die meine früheren Feststellungen bestätigten. Ich habe dann auch mit neuen Tabletten analoge Versuche bei trockenem und feuchtem Wetter gemacht und muß auch für die neuerdings gelieferten Tabletten die Tatsache auf Grund meiner Beobachtungen festlegen, daß die Luftfeuchtigkeit in hohem Maße geeignet ist, die Ergebnisse der Dosierung erheblich zu beeinflussen. Diejenigen Praktiker und Fachärzte, welche mit Röhren arbeiten, die in verhältnismäßig kurzer Zeit die Volldosen geben, werden gut tun, die Feststellungen zu beachten. Wer sich vor Ansprüchen und langwierigen Prozessen schützen will, die trotz Haftpflichtversicherung keineswegs angenehm sind, möge sich immer wieder die Tatsache vor Augen halten, daß die genaue Dosierung kleinerer unschädlicher Mengen von Röntgenstrahlen keineswegs heute so gesichert ist, daß Schädigungen absolut ausgeschlossen sind, wenn ein an sich gutes Dosierungsverfahren, wie die Anwendung von Sabouraudschen Tabletten, von so unberechenbaren Faktoren beeinflußt wird wie die Feuchtigkeit der Luft, die vom Wetter, Art und Betrieb der Heizung und anderen Momenten abhängig ist.

Zur Frage der Ovarialhormonwirkung auf einige Hauterkrankungen

Von

Dr. Sergei Bormann,

Assistent des Staatsinstituts für ärztliche Fortbildung in Leningrad

Die Mitteilung von Herschau in Nr. 41 der M. m. W., 1927 über ovarielle Substitutionstherapie veranlaßt mich, meine in derselben Richtung gemachten Beobachtungen, die zur Erweiterung des Gedankenganges dieses Autors dienen sollen, hiermit zu veröffentlichen.

Daß die Ätiologie einiger recht hartnäckiger Exantheme, wie Urtikaria, universelles Ekzem, Pruritus, Parapsoriasis, Acne vulgaris auf endokrine Störungen zurückgeführt wird, ist heutzutage ein recht gangbarer Gedanke, obgleich wir uns noch lange nicht im Besitz beweisender Tatsachen befinden, denn das Tierexperiment läßt den Dermatologen meist im Stich, wegen der ganz anderen Beschaffenheit der tierischen Haut; andererseits mangeln Sektionsbefunde. Deswegen spielen die sozusagen indirekten Methoden, wie „ex juvantibus", zur Lösung einiger dermatologischer Probleme eine nicht unwichtige Rolle.

Digitized by Google

Versuche von DOCZY sind gemacht worden, die Frage von einer anderen Seite anzugreifen. Er stellte die LÜTTGE-MERTZsche Ninhydrinreaktion mit Ovarienextrakten, als Testorgan, bei einigen Hautkrankheiten an. Die Reaktion ergab positive Resultate in 120 Fällen von Psoriasis 40mal, in 2 Fällen QUINCKEschen Ödem 2mal, in 4 Fällen Lichen planus 4mal und in 11 Fällen Urtikaria 11mal.

Ein Bericht von DEUGLER über einen Abortversuch, bei dem Urtikaria auftrat, bloß solange eine Nadel im Uterus steckte, muß ebenfalls als Hinweis auf eine Hormonwirkung gedeutet werden.

Sodann kann man die Mitteilungen ASCHNERS über Menstruationsstörungen nicht unerwähnt lassen, obgleich seine Anschauungen sich nicht auf beweiskräftige Tatsachen stützen.

ASCHNER behauptet folgende Dermatosen nach Menstruationsstörungen gesehen zu haben. Herpes menstrualis 18 Fälle, Acne rosacea 7, Acne vulgaris, Pruritus vulvae 20, Pruritus universalis 6, Ekzeme 14, Erythema nodosum (verschwand nach Emmenagoga), Urtikaria, QUINCKEsches Ödem 11, Myxödem 2, Elephantiasis der Unterschenkel, Hautblutungen (Heilung nach Emmenagoga), Chloasma, Lentigines. Hypertrichosis.

PARISER-Bad Harzburg beschreibt auch 4 Krankengeschichten schwerster Urtikaria, die nach Ovarial- eventuell Testispräparaten Dauerheilungen von 6 Wochen ergaben. Ebensolche Erfolge behauptet der Autor bei Pruritus erzielt zu haben.

Wenn wir noch die Referate von URBACH, ULLMANN und PIDONE über die Abhängigkeit der Alopecia areata von Menstrualdefekten in Betracht ziehen, so haben wir bereits eine Reihe von Tatsachen, die den Zusammenhang der hormonalen Tätigkeit der Ovarien mit Hautveränderungen nicht mehr leugnen lassen.

Zur weiteren Klärung der Frage hat gerade die Röntgentherapie ganz besondere Vorzüge. Erstens läßt die genaue Kenntnis der Hautveränderungen nach Röntgenbestrahlung Rückschlüsse auf die Pathogenese der Erkrankung ziehen und zweitens kann man die Röntgendosis je nach dem Zweck verschiedenartig applizieren. Entweder veranlaßt man bei Hypofunktion einer Inkretdrüse dieselbe mit schwachen Reizdosen zur stärkeren Produktion, oder man schränkt die Drüsenarbeit bei Hyperfunktion mit starken Röntgendosen ein. In der Gynäkologie werden diese Möglichkeiten bereits weit ausgenutzt.

In betreff der Ovarialbestrahlung bei Dermatosen haben wir nur einen Bericht von WRIGHT angetroffen; er beobachtete einen Fall von chronischer Urtikaria bei einer Frau, die während der Schwangerschaft verschwand und mit den Menses wieder auftrat und nach Röntgenbestrahlung der Ovarien prompt zum Schwinden gebracht wurde.

Unsere persönlichen Beobachtungen beschränken sich auf 3 Fälle von universellem Ekzem, 2 Fälle von Acne vulgaris und 4 von Urtikaria. Da die Krankengeschichten schablonenhaft gleich sind, wollen wir bloß zwei derselben in Kürze anführen.

Eine Frau von 64 Jahren, Lehrerin, schmächtig gebaut, mit schwach ausgebildetem Panniculus adiposus und anämischem Aussehen. Die Anamnese ergibt nichts Nennenswertes. Chronische Bronchitis der unteren Teile. Herztöne etwas schwach. Harn normal. Hämoglobin 70%, rote Blutkörperchen 4 M., weiße 6000. Seit 10 Jahren keine Menses. Patientin ist virgo. An den Extremitäten, mehr an den Innenflächen, zahlreiche nässende, teilweise mit gelblichbraunen Krusten bedeckte, infiltrierte, unregelmäßig konturierte, von zehnpfennig- bis handbreite große Stellen. Starker Juckreiz. Ebensolche Effloreszenzen bedecken die Bauchgegend, das Gesäß und die vordere Halsgegend. Die Patientin hat seit 8 Jahren die verschiedensten Salben ohne Erfolg versucht, bloß 30malige Behandlung mit Hochfrequenzströmen ergab einen Dauererfolg von 4 Monaten.

Lokal angewandte Röntgenbestrahlung an Händen und Halsgegend erzielte bloß eine kurzdauernde Heilung von 1 Monat.

Die darauf angestellte Röntgenbestrahlung der Ovarien wurde unter folgenden Bedingungen ausgeführt.

Jedes Ovar erhielt 10% der Erythemdosis bei 120 KV Spannung, 4 mm Aluminiumfilter, 2 Milliampere. Jede Seite zu 2 Sitzungen von 10 Minuten Dauer. Nach 2 Wochen fangen die Effloreszenzen am Bauch an einzutrocknen. Die Krusten fallen allmählich ab, um eine normale Haut zu hinterlassen. Dieselben Erscheinungen an den Oberarmen und den Unterschenkeln. Nach etwa 1 Monat vom Tage der

Digitized by Google

letzten Bestrahlung sind die Hautregionen bis auf die Handrücken, Unterarme und Oberschenkel vom Ekzem frei.

An den letztgenannten Stellen waren die Ausschläge auch wohl etwas gebessert, erwiesen jedoch eine Dauerheilung erst nach lokaler Röntgenapplikation mit einer Dosis von 4 H weicher Strahlung.

Nach 2 Jahren erschien Patientin wieder mit leichten Rezidiven an beiden Handrücken, die schwachen Röntgendosen sofort wichen.

Zwei andere Fälle mit ausgebreiteten Ekzemen galten zwei jugendlichen Personen von 24—26 Jahren, die zugleich an schmerzhaften Dysmenorrhoen litten. Nach Röntgenbestrahlungen beider Ovarien in Dosen von 8% HED konnten die Ekzeme zum Schwinden gebracht werden, ebenso wie die Schmerzen während der Menstruation.

Einen ganz frappanten Erfolg ergab die Röntgenbestrahlung der Ovarien bei 2 Fällen hartnäckigster Acne vulgaris mit profusen Uterusblutungen bei einer Frau von 27 Jahren und einem Mädchen von 20 Jahren. Die Röntgendosis blieb in den Grenzen von 10—15% HED auf jedes Ovar. Die Blutungen verringerten sich bis zu einer normalen Menstruation. Die von Akne gräßlich verunstalteten Gesichter reinigten sich, die Pusteln trockneten ein, neue erschienen nicht mehr, die Patienten bekamen ein recht ansprechendes Aussehen.

Was die Urtikariafälle betrifft, so waren damit zwei im Klimax stehende Frauen, eine im Präklimax und eine Frau von 30 Jahren, befallen. Letztere menstruierte recht spärlich und war während der 11jährigen Ehe kinderlos. Beide sind nach schwachen Röntgenovarienbestrahlungen von den gegen jede Therapie refraktären Hautleiden befreit worden. Einen dieser Fälle möchten wir etwas genauer anführen.

Patientin B., 52 Jahre, mittleren Wuchses, guter Ernährung, etwas adipös, gesundes, recht frisches Aussehen. Puls etwas gespannt — 86 pro Minute. Mutter an einer Psychose im Alter von 60 Jahren gestorben. 3 Brüder plötzlich an Herzschlag gestorben. Patientin hat die meisten Kinderkrankheiten durchgemacht, jetzt öfters Husten mit Laryngospasmen. Klimax seit ½ Jahr. Seit 3 Wochen eine quälende Urtikaria; auf der Haut große Rötungen, nach dem Kratzen weiße Quaddeln. Der starke Juckreiz an den verschiedensten Hautregionen raubt Patientin den Schlaf. Chininium hydrobromicium, Chloralhydrat, Brom, Valerian, heiße Bäder erzielten nicht die geringste Erleichterung.

Jedes Ovar wird mit einer Sitzung Röntgen bestrahlt mit folgender Technik: 20 cm Fokusabstand, 120 KV, 3 Min. Aluminium, 2 Milliampere, 10 Minuten Dauer, Dosis 15% HED. Nach 2 Tagen der Juckreiz schwächer, der Schlaf ruhiger. Innerhalb 10 Tagen allmählicher Schwund der Urtikaria. Der sichere und deutliche therapeutische Effekt in der, wenn auch geringen Zahl unserer Beobachtungen verscheucht jeden Gedanken an ein zufälliges Zusammentreffen der Röntgenseancen und dem Krankheitsschwund.

Bei uns zulande, wo augenblicklich ein Mangel an zuverlässigen Ovarialhormonpräparaten sich fühlbar macht, gewinnt das Röntgenverfahren ein besonderes therapeutisches Interesse. Bedenken einer möglichen Keimschädigung, die weit und breit diskutiert wird im Zusammenhang mit der temporären Röntgensterilisation, sind in unseren Fällen wegen der geringen Dosis ausgeschlossen.

Literatur

Urbach, Derm. W., 1927, Nr. 10, S. 341. — Doczy, Derm. W., 1927, Nr. 49, 50. — Aschner, Zbl. f. Geburt u. Gyn., 51, H. 25. — Pidone, Arch. di vadiol., 1926, H. 2/3. Zbl. f. Haut- u. Geschlechtskrkh., Bd. 22, H. 7/8.

Versammlungen

Deutsche Dermatologische Gesellschaft in der tschechoslowakischen Republik

Sitzung vom 21. April 1929

Winternitz, R.: Boecksches Sarkoid.

38jähr. Frau, blaß, mäßig genährt; kleine Wangennärbchen, vielleicht nach Akne (?). Die innersten Teile des Ober- und Unterlides des rechten Auges stellen

Digitized by Google

kleine rote Wülstchen dar. Etwas tiefer an der Wange ein etwa zwanzighellergroßer rötlicher Herd mit deutlich eleviertem Rande und leicht eingesunkenem graubraunem Zentrum. Grund des Herdes derb. In der rechten Jochbeingegend ein frischer urtikarieller Fleck, symmetrisch links ein ähnlicher. Die Affektion begann vor 5 Monaten mit Augentränen und einem gerstenkornähnlichen Herd im Augenwinkel. Salbenbehandlung. Im Anschluß daran entwickelten sich die beschriebenen Herde bis zur jetzigen Größe. Derzeit WR: negativ. Lungenröntgenogramm: verkalkter bronchopulmonaler Lymphknoten rechts. Tuberkulin intrakutan, 1 gtt.: nach 48 Stunden deutliche Stich- und Herdreaktion.

Hecht: Behandlung von Tuberkulose und Tuberkuliden mit Ektebin (Moro).

1. Fall. Lupus vulgaris am Nacken und Halse, seit mehreren Jahren bestehend. Mit Tuberkulomuzin vergeblich behandelt (8 Injektionen). Nach 10 Einreibungen mit Ektebin sind die dem Lichte ausgesetzten Herde fast spurlos verschwunden. Der Rest bedeutend gebessert. Wird weiter behandelt. 2. Fall. Papulonekrotisches Tuberkulid. Nebst Drüsentuberkulose am Halse. Nach 6 Ektebineinreibungen und Höhensonne vollkommene Abheilung des Tuberkulids, Besserung der Lymphome. 3. Fall. Nebenhodentuberkulose. WR: negativ, nie Gonorrhoe, Gonokokken negativ, ebenso die Gonoreaktion. Kutanreaktion auf Tuberkulose positiv. Nach 9 Ektebineinreibungen bedeutend gebessert.

Gütig-Schweder-Teplitz-Schönau: Eczema seborrhoicum.

Chronische flächenhafte Herde von seborrhoischem Ekzem, lokalisiert in der kongestiven Area, im Gesichte einer Frau. Affektion kann mit Lupus erythematodes verwechselt werden! Die Pat. ist tatsächlich von verschiedenen Seiten wegen Erythematodes behandelt worden.

Bandler: V.: Sklerodermie en bande.

Bei 42jähr. Manne seit einem Jahre sich entwickelnder, derzeit 14 cm langer, 4 cm breiter Streifen an der Haut der rechten Rückenflanke über dem Os. ilei. Die Haut daselbst straff, nicht pigmentiert, elfenbeinartig weiß, atrophisch. Die Ränder leicht gerötet; über der Mittellinie links zwei kleine noch weiche weiße Herde.

Tangl-Bodenbach: Allgemeiner Haar- und Nagelschwund.

Sonst völlig gesundes 20jähr. Mädchen. WR: negativ. Inkretorische Störungen werden vermutet, sind aber nicht nachweisbar. Stillstand des Prozesses und geringe Besserung wird erzielt durch allgemeine Höhensonnenbestrahlung und Humagsolan, später durch Arsen.

Fischer, Klara: Vor etwa 2 Jahren stellte ich einen Pat. vor (s. d. Zbl., Bd. 23, S. 615), bei dem es binnen weniger Monate zu Dystrophien sämtlicher Finger-, weniger der Zehennägel gekommen war, bei gleichzeitigem intensivem Haarverlust und Körperzunahme um etwa 8 kg. Das Röntgenbild der Hypophyse zeigte in diesem Falle eine deutliche Vergrößerung und Unebenheiten der Sella sowie überhängende Ränder. Pat. entzog sich der weiteren Beobachtung.

Lewith, R.: Überempfindlichkeit gegen Tinctura Ratanhiae.

Bei einem wegen Gingivitis mit einem Gemisch von Tinct. Ratanhiae, Gallarum und Opii behandelten Patienten trat ungefähr 12 Tage nach Behandlungsbeginn ein Ödem der Ober- und Unterlippe und periorales Ekzem auf, das sich auf die linke Gesichtshälfte ausbreitete. Die Kutanprobe ergab mit Tinct. Ratanhiae Knötchen-Bläschenekzem, mit Tinct. Gallarum, Opii, Spiritus vini diluti und der zum Gurgeln verwendeten 3%igen H_2O_2-Lösung ein negatives Resultat. Kontrollpatienten reagierten auf Tinctura Ratanhiae negativ.

Aus der Deutschen Hautklinik in Prag

Kreibich: 1. Granuloma Küttner.

Nach irgend welchen anamnestisch unklaren entzündlichen Prozessen, die teilweise mit Narbe und Pigmentation ausgeheilt sind, am Fußrücken zwei Ulzerationen (5:7,5:2 cm), die seit einem Jahr jeder Therapie getrotzt haben. Histologie: Granulationsgewebe, am Rande mit auffallend großen Gefäßen. Unter Röntgen derzeit Abflachung und zunehmende Überhäutung vom Rande. Voraussichtliche Heilung in 4 Wochen.

2. Pigmentierte breite senile Warze.

Melanom vortäuschend. Histologie: Seniles Keratom ohne Atypie der Zellen, reich von Melanoblasten durchsetzt.

3. Lichen-ruber-planus-artiges Salvarsanexanthem.

Nach der 6. Salvarsaninjektion an Händen und Füßen flaches Erythem mit

Digitized by Google

zentraler Zyanose und Pigmentation. Erytheme lösen sich nach aufwärts in kleinere multiple Flecke auf, die bei seitlicher Betrachtung in ihrer glatten Oberfläche dem Lichen ruber planus ähnlich sind, ohne demselben vollkommen gleich zu sein. Intensiver Juckreiz und Scheuern bewirkt also lichenifiziertes Salvarsanexanthem.

4. Dupuytrensche Kontraktur mit Einlagerung von derben Knoten in die Sehnen der Hohlhand.

Multiple harte Knoten um die Knöchel der Finger. Wegen Lungenbefund wird an Granuloma annulare (papulatum) gedacht. Histologisch: Junges Bindegewebe, das den Eindruck erweckt, als ob dem Kollagen Muzin beigemengt wäre. Sehr hoher Grundumsatz, vielleicht Beziehung zur Schilddrüse, die aber klinisch normal ist.

Dufke: 1. Acrodermatitis atrophicans.

56jähr. Patientin. Beinahe universelle Ausbreitung der atrophischen Veränderungen. Extremitäten am stärksten befallen, dortselbst Neigung zu Hämorrhagie. Als auslösendes Moment kommen Kältetraumen in Betracht. Kapillarmikroskopisch: Vasoneurose mittleren Grades.

2. Gumma nasi.

33jähr. Mann. Halbkreisförmiges Geschwür mit etwas unterminierten Rändern mit speckig eitrigem Belage, lokalisiert an der Nasenspitze, mit teilweiser Zerstörung des Septums. Am Nasenrücken ein mit dem Naseninnern kommunizierender Abszeß. Beginn der Erkrankung vor 9 Monaten. In letzter Zeit starke Abmagerung des Patienten. WR: stark positiv. Wegen Beschäftigung des Patienten mit rohen Tierhäuten mußte auch an chronischen Rotz gedacht werden. Diesbezügliche serologische und bakteriologische Untersuchungen verliefen negativ.

3. Dermatitis herpetiformis Duhring.

74jähr. Frau. Typisches Krankheitsbild. Vereinzelt walnußgroße Blasen. Starke Jodkaliüberempfindlichkeit. Positive Reaktion auf 10%ige Jodkalisalbe auf Lappen. Jodkali intern in minimalen Dosen (2mal täglich 5 Tropfen einer Lösung 10,0:150,0). Eruption neuer Erytheme und Blasen. Im Blut 14% Eosinophylie.

Samek: 1. Lichen scrofulosorum.

Typischer Fall bei 26jähr. Pat. mit Lupus vulgaris nasi. Die über den ganzen Körper ausgebreiteten, stellenweise en plaques gruppierten, stark schuppenden Effloreszenzen haben zum Teil Ähnlichkeit mit Pityriasis rosea.

2. Herpes recidivans digiti.

Seit einem Jahr regelmäßig in 14tägigen Intervallen rezidivierender Herpes des rechten Zeigefingers. Ursache nicht eruierbar, neurologisch o. B. Versuch einer Umstimmung des für das Herpesvirus empfänglichen Gewebes durch Röntgenbestrahlung des Rückenmarks.

3. 2 Fälle von Lupus erythematodes mit Lichtüberempfindlichkeit.

1. Fall. Bei dem 45jähr. Pat. besteht seit 12 Jahren ein chronisches Erythem des äußeren Gehörganges. Röntgenbestrahlung der beiderseits vergrößerten Halsdrüsen. Im Bereiche der bestrahlten Felder entwickelten sich akute papulöse Effloreszenzen, die unverändert seit bereits 4 Monaten bestehen. 2. Fall. 36jähr. Pat., bei dem seit etwa 6 Wochen urtikarielle, äußerst flüchtige Erytheme hauptsächlich im Bereiche belichteter Hautpartien bestehen, die an der Kuppe vielfach ein exsudatives Bläschen beziehungsweise Kruste zeigen. Im Harn kein Hämatoporphyrin nachweisbar. Eine deutliche Pigmentation an den der Nase angrenzenden Wangenpartien läßt an einen abgelaufenen Erythematodes im Stadium des flüchtigen Erythems denken. Dann wären sämtliche Effloreszenzen als urtikariell-erythematöse Erythematodesmorphen auf dem Boden der Lichtprovokation aufzufassen. Für diese Annahme sprächen die beiderseits vergrößerten Halsdrüsen und eine stark positive Stichreaktion auf ATK. bei angedeuteter Herdreaktion. Der urtikariell-exsudative Charakter des Exanthems, verbunden mit starkem Juckreiz, läßt differentialdiagnostisch eine Dermatitis herpetiformis Duhring in Betracht kommen.

4. Lupus erythematodes.

Bei dem 32jähr. Pat. bestehen seit etwa 2 Jahren knotige, blaurote, runde Herde an Stirn, Schläfe und Hinterkopf. Die Herde sind sämtlich infolge eines persistierenden Erythems eleviert und zeigen stellenweise Rückbildung mit zarter Atrophie. An der linken Halsseite eine fast nußgroße Drüse. Die Größe der Herde schwankt von Heller- bis Kronengröße. Das deutliche Ansprechen auf Röntgenbestrahlung der Halsdrüsen bestätigt die Diagnose eines Lupus erythematodes.

Digitized by Google

5. Gommes scrofuleuses.

Seit 8 Monaten bestehendes sekundäres Skrophuloderm im Bereiche des linken Kieferwinkels bei der 13jähr. Pat. 4 Monate später Auftreten dreier linsengroßer, perlschnurartig angeordneter, gelbbrauner Knötchen im Verlaufe eines Lymphgefäßes am linken äußeren Augenwinkel; es handelt sich um die lymphangitische Form der kolliquativen Tuberkulose.

Fischer, K.: 1. Sclerodermie en bande.

26jähr., bisher gesunde Pat. Beginn der Affektion vor einem Jahre am linken Oberarm, in den letzten 5 Monaten raschere Ausbreitung über beide Arme, Mamma und linken Oberschenkel. Auffallend die breiten lilac rings sowie die opal in elfenbeinfarben erscheinenden streifigen Herde, in deren Bereiche sich eine deutliche Hyperästhesie findet. Die indirekte Röntgenbestrahlung (Rückenmark) wird eingeleitet.

2. Erythema exsudativum multiforme recidivans.

Seit 2 Jahren 9 Rezidive, jetzt seit August bestehend mit 14tägiger Unterbrechung. Großblasige Herpes-iris-Formen, starke, pemphigusähnliche Schleimhautbeteiligung. Patientin leidet seit vielen Jahren an Magenbeschwerden mit schwerster Obstipation. Interner Befund: Ulcus duodeni, hypotonischer Magen, Hypersekretion, spastische Obstipation. Keine Endokarditis. Blutbefund o. B. Blutkultur steril. Nach Röntgenbestrahlung des Rückenmarkes Besserung, die nach 8 Tagen zur Abheilung aller Effloreszenzen an Haut und Schleimhaut führte. Als ätiologischer Faktor können wir die durch die Magen-Darmstörung bedingte Autointoxikation betrachten.

Schnabl, E.: 1. Erythema exsudativum multiforme recidivans.

Seit ½ Jahr sich 4mal wiederholende Eruption eines typischen Erythema exsudativum multiforme, das auf Gesicht und Extremitäten lokalisiert, jedesmal von Angina und heftigem Fieber begleitet wird.

Bandler sah nach Ausschälung beider Tonsillen ein rezidivierendes Erythema multiforme schwinden. Wagner, R., beobachtete das Auftreten eines Erythema multiforme nach Expression einer chronischen Tonsillitis und Schwinden rezidivierender Formen nach Tonsillektomie.

2. Pityriasis lichenoides chronica.

Fischer, E.: 1. Lymphogranuloma inguinale.

Mischinfektion bei einer Pat. mit Ulcera mixta (Ducrey, Spir. pall. und Blut-WR positiv). Ein torpider faustgroßer, knolliger Bubo ohne entzündliche Veränderungen der deckenden Haut in inguine links, der ziemlich stationär bleibt, weder durch antiphlogistische noch durch antiluetische Therapie beeinflußt wird. Kutanprobe nach Frei mit Lg.-ing.-Antigen positiv, mit Antigen aus Ulcus-molle-Bubo negativ.

2. Syphilome anorectale.

35jähr. Patientin zeigt Papillomatosis ani. 4 cm über dem Sphincter ani eine enge Striktur. Die Rektalschleimhaut zeigt rektoskopisch narbige Veränderungen und bis erbsengroße papillomatöse Wucherungen. Inguinaldrüsen leicht vergrößert und derb. Periproktitische Abszesse. Anamnestisch vor 17 Jahren Gonorrhoe. Luesnegiert. Derzeit Gonokokken auch im Rektum negativ. WR, Luetin negativ, Kutanreaktion nach Frei mit Lg.-ing.-Antigen positiv, mit Antigen aus Ulcus-molle-Bubo negativ.

3. Ulcus vulvae chronicum.

26jähr. psychisch defekte Pat. steht wegen positiver Blut-WR längere Zeit in antiluetischer Behandlung. Im Herbst 1928 Ulcus molle gangraenosum und Bubo inguinalis sinister. Bubo hat sich ohne Inzision rückgebildet. Bei der neuerlichen Untersuchung — vor einigen Wochen — Ödem der Vulva, an der hinteren Kommissur bis in den Introitus vaginae reichend ein rundes, fünfkronengroßes Ulcus mit einer ziemlich harten Basis, gebildet von fleischigem, unspezifischem Granulationsgewebe. Bakterioskopisch nur die gewöhnlichen Vulvasaprophyten. Links in inguine Drüsen noch leicht vergrößert, WR negativ, MTR positiv, Luetin negativ. Reaktion nach Frei mit Lg.-ing.-Antigen positiv, mit Molle-Bubo-Antigen negativ. Leichte Besserung auf blande Salbentherapie.

Haber: 1. Miliare Gummen.

34jähr. Mann. Seit September 1928 multiple miliare Gummen im Bereiche des weichen Gaumens, Uvula und beider Gaumenbogen. Gutes Ansprechen auf Spirozid.

Digitized by Google

neben bestand seit mehreren Jahren chronische Otitis media, in letzter Zeit epiiforme Zustände mit Labyrinthstörungen. (Nachtrag: Einige Tage nach der nonstration letaler Ausgang unter zerebralen Erscheinungen mit hohem Fieber. tion ergab otogenen Schläfenlappenabszeß mit Meningitis.)

2. Ulcus rodens.

(Demonstration von Lichtbildern und histologischen Präparaten.) 48jähr. Frau. t 6 Jahren bestehende, allmählich progrediente Exulzeration am unteren Drittel linken Rückenhälfte. Angeblich ausgehend von einem Muttermal. Ausdehnung X 15 cm. Im Zentrum von Eiterung unterminierte Granulationen neben Tumorssen von Erbsen- bis Bohnengröße. Der Rand braunrot infiltriert, leicht schupnd, keine Knötchen; klinisch an Paget erinnernd; Histologie ergab Ulcus rodens.

Weinberger: 1. Gumma palati.

39jähr. Patientin. Seit einem Monat bestehende Ulzerationen des weichen und rten Gaumens. Spirozidbehandlung nach dem Oppenheimschen Schema. Fast llständige Heilung schon nach 11 Tabletten à 0,25.

2. Pseudopelade Brocq.

23jähr. Pat. Seit 4 Jahren bestehender kronengroßer Herd in der rechten rietalgegend. Vollkommener Haarverlust und Papillenatrophie.

3. Rupia syphilitica.

28jähr. Pat. Vor 8 Monaten Sklerose. Seit 4 Monaten verschieden große ustöse Effloreszenzen, besonders dicht am Kopf und im Gesicht. Spir. pall. und lut-WR positiv.

Kasztor: 1. Erythema nodosum.

34jähr. Patientin mit einem seit etwa 4 Wochen bestehenden typischen Erythema nodosum. Vor 10—12 Tagen Angina und neuerliche Eruption der Effloreszenzen m die abgeklungenen alten, Gelenkschmerzen, kardiale und gastro intestinale Störungen. Die interne Untersuchung ergab Verdacht auf Polyarthritis rheumatica cuta, Purpura intestinalis und Myocarditis rheumatica acuta.

2. Ulcus rodens.

50jähr. Patientin mit einer seit 6 Jahren bestehenden Affektion, die schon inigemal exkochleiert und geätzt worden ist. Der Herd ist um den linken Nasenlügel lokalisiert, fast die ganze linke Oberlippe einnehmend, und besteht aus einer nspezifisch aussehenden granulierenden Fläche mit einigen opaken Epithelinseln mit eicht wallartigem zackigen Rand. WR und MTR positiv. Luetin negativ. Histoogie: typisches Ulcus rodens. E. Fischer-Prag.

Referatenteil

Fachzeitschriften

Dermatologische Zeitschrift

1929, Bd. 56, H. 1

Hoffmann, E., u. R. Strempel-Bonn: Gehirninfektion und metastatische Erkrankung von Hoden und Skrotalhaut (Pseudoprimäraffekt) nach intrazisternaler Impfung von Kaninchen mit Syphilis. S. 1.

Nach intrazisternaler Impfung kommt es bei erwachsenen Kaninchen zu einer meist symptomlosen Infektion, die sich über den ganzen Organismus ausbreitet. Durch Übertragung von Liquor 15 Tage post. inf., ein anderes Mal mit Liquor und Gehirnsubstanz 120 Tage post inf. konnte typische Orchitis hervorgerufen werden. In zwei Fällen stellte sich nach intrazisternaler Impfung eine einseitige Hodenerkrankung ein, in einem Fall davon noch ein Pseudoprimäraffekt am Skrotum. Deutliche Immunität scheint sich nach intrazisternaler Impfung an der Hodenhaut des Kaninchens nicht auszubilden.

Schreus, H. Th., u. E. Willms-Düsseldorf: Über den Ausfall der Boltz-Reaktion in den verschiedenen Stadien der Lues. (Hautkl. d. Med. Akad.) S. 8.

Die Boltz-Reaktion gibt in allen Stadien der Lues positive Resultate, ohne mit den übrigen Liquorreaktionen streng parallel zu gehen. Insbesondere fällt sie bei älterer Lues nur dann positiv aus, wenn die WR und die anderen Reaktionen positiv sind. Die

Digitized by Google

5. Gommes scrofuleuses.

Seit 8 Monaten bestehendes sekundäres Skrophuloderm im Bereiche des linken Kieferwinkels bei der 13jähr. Pat. 4 Monate später Auftreten dreier linsengroßer, perlschnurartig angeordneter, gelbbrauner Knötchen im Verlaufe eines Lymphstranges am linken äußeren Augenwinkel; es handelt sich um die lymphanguitische Form der kolliquativen Tuberkulose.

Fischer, K.: 1. Sclerodermie en bande.

26jähr., bisher gesunde Pat. Beginn der Affektion vor einem Jahre am linken Oberarm, in den letzten 5 Monaten raschere Ausbreitung über beide Arme, Mamma und linken Oberschenkel. Auffallend die breiten lilac rings sowie die opak bis elfenbeinfarben erscheinenden streifigen Herde, in deren Bereiche sich eine deutliche Hyperästhesie findet. Die indirekte Röntgenbestrahlung (Rückenmark) wurde eingeleitet.

2. Erythema exsudativum multiforme recidivans.

Seit 2 Jahren 9 Rezidive, jetzt seit August bestehend mit 14tägiger Unterbrechung. Großblasige Herpes-iris-Formen, starke, pemphigusähnliche Schleimhautbeteiligung. Patientin leidet seit vielen Jahren an Magenbeschwerden mit schwerster Obstipation. Interner Befund: Ulcus duodeni, hypotonischer Magen, Hypersekretion, spastische Obstipation. Keine Endokarditis. Blutbefund o. B. Blutkultur steril. Nach Röntgenbestrahlung des Rückenmarkes Besserung, die nach 8 Tagen zur Abheilung aller Effloreszenzen an Haut und Schleimhaut führte. Als ätiologischer Faktor können wir die durch die Magen-Darmstörung bedingte Autointoxikation betrachten.

Schnabl, E.: 1. Erythema exsudativum multiforme recidivans.

Seit ½ Jahr sich 4mal wiederholende Eruption eines typischen Erythema exsudativum multiforme, das auf Gesicht und Extremitäten lokalisiert, jedesmal von Angina und heftigem Fieber begleitet wird.

Bandler sah nach Ausschälung beider Tonsillen ein rezidivierendes Erythema multiforme schwinden. Wagner, R., beobachtete das Auftreten eines Erythema multiforme nach Expression einer chronischen Tonsillitis und Schwinden rezidivierender Formen nach Tonsillektomie.

2. Pityriasis lichenoides chronica.

Fischer, E.: 1. Lymphogranuloma inguinale.

Mischinfektion bei einer Pat. mit Ulcera mixta (Ducrey, Spir. pall. und Blut-WR positiv). Ein torpider faustgroßer, knolliger Bubo ohne entzündliche Veränderungen der deckenden Haut in inguine links, der ziemlich stationär bleibt, weder durch antiphlogistische noch durch antiluetische Therapie beeinflußt wird. Kutanprobe nach Frei mit Lg.-ing.-Antigen positiv, mit Antigen aus Ulcus-molle-Bubo negativ.

2. Syphilome anorectale.

35jähr. Patientin zeigt Papillomatosis ani. 4 cm über dem Sphincter ani eine enge Striktur. Die Rektalschleimhaut zeigt rektoskopisch narbige Veränderungen und bis erbsengroße papillomatöse Wucherungen. Inguinaldrüsen leicht vergrößert und derb. Periproktitische Abszesse. Anamnestisch vor 17 Jahren Gonorrhoe. Lues negiert. Derzeit Gonokokken auch im Rektum negativ. WR, Luetin negativ, Kutanreaktion nach Frei mit Lg.-ing.-Antigen positiv, mit Antigen aus Ulcus-molle-Bubo negativ.

3. Ulcus vulvae chronicum.

26jähr. psychisch defekte Pat. steht wegen positiver Blut-WR längere Zeit in antiluetischer Behandlung. Im Herbst 1928 Ulcus molle gangraenosum und Bubo inguinalis sinister. Bubo hat sich ohne Inzision rückgebildet. Bei der neuerlichen Untersuchung — vor einigen Wochen — Ödem der Vulva, an der hinteren Kommissur bis in den Introitus vaginae reichend ein rundes, fünfkronengroßes Ulkus mit einer ziemlich harten Basis, gebildet von fleischigem, unspezifischem Granulationsgewebe. Bakterioskopisch nur die gewöhnlichen Vulvasaprophyten. Links in inguine Drüsen noch leicht vergrößert, WR negativ, MTR positiv, Luetin negativ. Reaktion nach Frei mit Lg.-ing.-Antigen positiv, mit Molle-Bubo-Antigen negativ. Leichte Besserung auf blande Salbentherapie.

Haber: 1. Miliare Gummen.

34jähr. Mann. Seit September 1928 multiple miliare Gummen im Bereiche des weichen Gaumens, Uvula und beider Gaumenbogen. Gutes Ansprechen auf Spirozid.

Digitized by Google

Daneben bestand seit mehreren Jahren chronische Otitis media, in letzter Zeit epileptiforme Zustände mit Labyrinthstörungen. (Nachtrag: Einige Tage nach der Demonstration letaler Ausgang unter zerebralen Erscheinungen mit hohem Fieber. Sektion ergab otogenen Schläfenlappenabszeß mit Meningitis.)

2. Ulcus rodens.

(Demonstration von Lichtbildern und histologischen Präparaten.) 48jähr. Frau. Seit 6 Jahren bestehende, allmählich progrediente Exulzeration am unteren Drittel der linken Rückenhälfte. Angeblich ausgehend von einem Muttermal. Ausdehnung 25 × 15 cm. Im Zentrum von Eiterung unterminierte Granulationen neben Tumormassen von Erbsen- bis Bohnengröße. Der Rand braunrot infiltriert, leicht schuppend, keine Knötchen; klinisch an Paget erinnernd; Histologie ergab Ulcus rodens.

Weinberger: 1. Gumma palati.

39jähr. Patientin. Seit einem Monat bestehende Ulzerationen des weichen und harten Gaumens. Spirozidbehandlung nach dem Oppenheimschen Schema. Fast vollständige Heilung schon nach 11 Tabletten à 0,25.

2. Pseudopelade Brocq.

23jähr. Pat. Seit 4 Jahren bestehender kronengroßer Herd in der rechten Parietalgegend. Vollkommener Haarverlust und Papillenatrophie.

3. Rupia syphilitica.

28jähr. Pat. Vor 8 Monaten Sklerose. Seit 4 Monaten verschieden große krustöse Effloreszenzen, besonders dicht am Kopf und im Gesicht. Spir. pall. und Blut-WR positiv.

Kasztor: 1. Erythema nodosum.

34jähr. Patientin mit einem seit etwa 4 Wochen bestehenden typischen Erythema nodosum. Vor 10—12 Tagen Angina und neuerliche Eruption der Effloreszenzen um die abgeklungenen alten, Gelenkschmerzen, kardiale und gastro intestinale Störungen. Die interne Untersuchung ergab Verdacht auf Polyarthritis rheumatica acuta, Purpura intestinalis und Myocarditis rheumatica acuta.

2. Ulcus rodens.

50jähr. Patientin mit einer seit 6 Jahren bestehenden Affektion, die schon einigemal exkochleiert und geätzt worden ist. Der Herd ist um den linken Nasenflügel lokalisiert, fast die ganze linke Oberlippe einnehmend, und besteht aus einer unspezifisch aussehenden granulierenden Fläche mit einigen opaken Epithelinseln mit leicht wallartigem zackigen Rand. WR und MTR positiv. Luetin negativ. Histologie: typisches Ulcus rodens. E. Fischer-Prag.

Referatenteil

Fachzeitschriften

Dermatologische Zeitschrift

1929, Bd. 56, H. 1

Hoffmann, E., u. R. Strempel-Bonn: Gehirninfektion und metastatische Erkrankung von Hoden und Skrotalhaut (Pseudoprimäraffekt) nach intrazisternaler Impfung von Kaninchen mit Syphilis. S. 1.

Nach intrazisternaler Impfung kommt es bei erwachsenen Kaninchen zu einer meist symptomlosen Infektion, die sich über den ganzen Organismus ausbreitet. Durch Übertragung von Liquor 15 Tage post. inf., ein anderes Mal mit Liquor und Gehirnsubstanz 120 Tage post inf. konnte typische Orchitis hervorgerufen werden. In zwei Fällen stellte sich nach intrazisternaler Impfung eine einseitige Hodenerkrankung ein, in einem Fall davon noch ein Pseudoprimäraffekt am Skrotum. Deutliche Immunität scheint sich nach intrazisternaler Impfung an der Hodenhaut des Kaninchens nicht auszubilden.

Schreus, H. Th., u. E. Willms-Düsseldorf: Über den Ausfall der Boltz-Reaktion in den verschiedenen Stadien der Lues. (Hautkl. d. Med. Akad.) S. 8.

Die Boltz-Reaktion gibt in allen Stadien der Lues positive Resultate, ohne mit den übrigen Liquorreaktionen streng parallel zu gehen. Insbesondere fällt sie bei älterer Lues nur dann positiv aus, wenn die WR und die anderen Reaktionen positiv sind. Die

Digitized by Google

positive Boltz-Reaktion stellt somit ein ernstes Kriterium bezüglich Progredienz der Erkrankung des Zentralnervensystems dar. Durch weitere Beobachtungen soll festgestellt werden, ob die älteren nach Boltz positiven Luetiker später an Metalues erkranken. Bei Paralyse bzw. Taboparalyse fällt die Reaktion gemäß den Angaben der Literatur stets positiv aus. Tabiker dagegen wiesen bei nicht fortschreitender Krankheit negative Resultate auf.

Nagel, H., u. E. Danielsen-Rostock: Zur Biologie des Gonokokkus. (Univ.-Hautkl. u. Hyg. Inst.) S. 16.

Die von Kaudiba, Wichmann und Schlunck und Wolff beschriebenen Mutationsformen sind mit Gonokokkon nicht identisch. Auch das in den Handel gebrachte Gonovitan enthält keine Gonokokken.

Brack, W.-Basel: Untersuchungen an einem Fall von Jodüberempfindlichkeit. (Derm. Univ.-Kl.) S. 26.

Eine 60jähr., an Aktinomykose leidende Pat. reagierte auf orale Gaben von Jodkali- und Jodnatriumlösung von einer bestimmten Menge an (160 mg NaJ = 100 mg J) mit Brennen und Trockenheit der Mund- und Rachenschleimhaut und einer hauptsächlich bullösen Dermatitis. Die gleichen Symptome wurden durch Bepinselung der feinen, zarten Haut der Pat. mit Jodtinktur und Arnikatinktur hervorgerufen. In dem Inhalt der Blasen war Jod nachweisbar. Passive Übertragungsversuche der Überempfindlichkeit mit Blutserum fielen negativ aus. Wesentlich für das Zustandekommen der Reaktion war das Vorhandensein einer bestimmten Menge Jod an einer Stelle der Haut, die während längerer Beobachtungszeit vollständig konstant blieb. Die reaktionsauslösende Jodmenge konnte durch gleichzeitige Darreichung von Mitteln, die die autonomen Funktionen beeinflussen, variiert werden. Bellafolin erhöhte die Empfindlichkeit, Ergotamin setzte sie deutlich herab. Die Pat. reagierte auf Trinken von Jodlösung und auf Trinken von Milch mit einer starken hämoklasischen Reaktion, was jedoch nur als Beweis für das Vorhandensein einer abnormen einseitigen Einstellung bestimmter autonomer Funktionen gedeutet werden kann. Die große Konstanz in der Größe der Empfindlichkeit spricht dafür, daß es sich in dem vorliegenden Falle nicht um eine spezifisch anaphylaktische, sondern um eine von der Norm nur quantitativ verschiedene Überempfindlichkeit handelt.

F. Harry-Wiesbaden.

Zeitschrift für Urologie

1929, Bd. 23, H. 5, S. 321—359

Maier, O.-Innsbruck: Über Stromquellen für die Zystoskopie.

Zur Vermeidung von Störungen bei der Zystoskopie empfiehlt Verf. die Anbringung eines Anschlusses an einen mit der Netzleitung in Verbindung stehenden Klingeltransformator. Das dafür notwendige Schaltschema wird in einer Skizze angegeben.

Langer, E.-Berlin: Zur Diagnose der Harnröhren- und Blasenmißbildungen.

An Hand mehrerer Röntgenogramme zeigt Verf. einige als Komplikation von Blennorrhoe bzw. als selbständiges Krankheitsbild in Erscheinung getretene Mißbildungen der Harnröhre und der Blase, die mit anderen Methoden nicht festgestellt werden konnten und nur durch die röntgenologische Darstellung zur Kenntnis kamen und der Behandlung zugeführt werden konnten. Es erhellt auch aus diesen Mitteilungen die große Bedeutung der Röntgenologie für die Feststellung von Krankheitserscheinungen der abführenden Harnwege.

Garofolo, F.-Neapel: Großer Stein der weiblichen Harnröhre.

Verf. beschreibt bei einem 18jähr. Mädchen einen autochthon aufgetretenen Stein von gut Hühnereigröße. Harnröhrensteine, besonders bei Frauen, sind außerordentlich selten. Als Vorbedingung sind zwei wichtige Faktoren notwendig: einmal die kongenitale „Malformation" der Harnröhre und zweitens die freiwillige oder unfreiwillige Einführung von Fremdkörpern in die Harnröhre, durch die meistens der Kern des Steines gebildet wird.

Minder, J.-Zürich: Blasenruptur und Zystoskopie.

An Hand zweier Fälle, bei denen mit Hilfe der Zystoskopie die Diagnose einer Blasenruptur gesichert wurde, bespricht Verf. eingehend die Bedeutung der Zystoskopie bei Blasenrupturen. Er kommt zu dem Resultat, daß man erstens in solchen Fällen nur von unbedingt fachkundiger Seite eine Zystoskopie vornehmen lassen darf. Zweitens

Digitized by Google

kommt eine solche nur dann in Frage, wenn zwar ein Verdacht auf Blasenruptur besteht, die übrigen diagnostischen Möglichkeiten aber nicht ausreichen, um die Diagnose unbedingt zu sichern. Immerhin ist es ein Eingriff, der nicht ohne Gefahr ist und daher nur dort, wo die Diagnose sonst zweifelhaft bleiben und eine eventuelle Operation zu spät vorgenommen würde, zur Hilfe herangezogen werden darf.

Goldberger, J.-Karlsbad: Die Behandlung der Gicht und der uratischen Steinkrankheit durch Verabreichung von überschüssigen Basen.

Falls kein operativer Eingriff notwendig ist, stellt die diätetische Behandlung der Gicht und der uratischen Steinkrankheiten die erfolgreichste ärztliche Maßnahme dar. Es muß dabei die Nahrung einen reichlichen Überschuß an Basen besitzen (Rohkost; Zubereitung der Rohkost so, daß die pflanzlichen Salze erhalten bleiben). Mangel an pflanzlichen Salzen kann durch Zulagen von „Basica" ersetzt werden. Durchspülungskuren mit alkalischen Wässern können bei gleichzeitiger Verabfolgung von Basica vorgenommen werden. Die Säure-Basenausscheidung kann durch regelmäßiges Titrieren des nüchternen Morgenharns festgestellt werden. Bei dem Vorhandensein größerer Basenreserven bei einem Pat. oder bei einem Überschuß an Basen durch Verabreichung von Basica können Kostzulagen in Form kleinerer Fleischmengen (bis 150 g), Eiern, Käse oder sonstiger Speisen mit Säureüberschuß gewährt werden. Eine Gegenindikation gegen die Basenüberschußtherapie besteht in allen Fällen von infizierter Steinkrankheit, wo das Vegetationsoptimum der Bakterien im alkalischen Milieu liegt.

Hofmann, W.-Frankfurt a. M.: Zur Klinik der Hydronephrose.

Verf. beschreibt an Hand von Pyelogrammen vier Fälle von Hydronephrose, die differentialdiagnostisch von größtem Interesse gewesen sind. E. Langer-Berlin.

Archives of Dermatology and Syphilology

1929, Bd. 19, Nr. 4

Keim, H. L.: The Lymphoblastomas (Lymphoblastome). S. 533.

Alle Erkrankungen des lymphatischen Systems, wie Leukämie, Hodgkinsche Erkrankung, Lymphosarkom, Mycosis fungoides usw., die zum größten Teil Hauterscheinungen machen, faßt Verf. großzügig als eine einheitliche Krankheitsgruppe, als Lymphoblastome zusammen. Der Unterschied zwischen den einzelnen Krankheiten ist nur die mehr oder weniger fortgeschrittene Differenzierung der Lymphozyten. Verf. schildert 20 Fälle, 10 davon mit Sektionsbefund. Die Grenzen der Krankheiten verwischen sich; es ist interessant, zu sehen, wie im Verlauf der Krankheit ein Fall bald als Ekzem, bald als Pityriasis rubra, bald als Mycosis fungoides aufgefaßt wird.

O'Donovan, W. J.: Cancer of the Skin Due to Occupation (Gewerbliches Hautkarzinom). S. 595.

Verf. berichtet über die Häufigkeit der durch Teer, durch Öle, durch Arsen und durch Radiumstrahlen hervorgerufenen Hautkarzinome. Unna sprach von der Seemannshaut, die zu Karzinom disponiere. Verf. glaubt, daß alle Menschen, die viel im Freien arbeiten, wie auch z. B. die Teerarbeiter, eher als andere ein Hautkarzinom bekommen.

Highman, W. J.: The Mechanistic Era in Dermatology (Die mechanistische Ära in der Dermatologie). S. 607.

Der Inhalt birgt eine sehr zu begrüßende Mahnung an die Dermatologen, mehr ihren Verstand als Röntgen- und andere Apparate walten zu lassen. Wer auf das Publikum nur durch seine Apparate wirkt, steht auf einer Stufe mit dem Masseur und Friseur, die ebenfalls „ihre Apparate" haben.

Driver, J. R.: Roentgen-Ray Treatment of the Spine in Lichen Planus (Röntgenstrahlenbehandlung der Wirbelsäule bei Lichen planus). S. 620.

Da Verf. die herrschende Meinung teilt, daß die Ursache des Lichen planus im Nervensystem zu suchen sei, so hat er die Wirbelsäule mit Röntgenstrahlen behandelt. 12 von 17 Pat. wurden gut beeinflußt, 10 von diesen völlig geheilt. Nur akute Fälle reagierten gut, bei chronischen Fällen ist der Erfolg ungewiß. Der Lichen der Mundschleimhaut ist gar nicht durch diese Therapie zu beeinflussen. Mit gefilterten Strahlen hat Verf. mehr erreicht als mit ungefilterten.

Pels, I. R., u. D. J. Macht: Phytopharmacologic Examination of the Blood in Pemphigus and in Some Other Diseases of the Skin (Phytopharmakologische

Digitized by Google

Prüfung des Blutes bei Pemphigus und bei manchen anderen Hautkrankheiten). S. 640.

Macht hat bereits die Einwirkung des Blutserums von Fällen mit perniziöser Anämie auf das Wachstum von Lupinus albus beobachtet. In dieser Arbeit wird das Serum Pemphiguskranker beobachtet: es ist toxischer als normales Blutserum. Beim Ablesen nach zweimal 12 Stunden war das Pemphigustoxin stärker geworden als nach 12 Stunden, während es bei perniziöser Anämie fast verschwindet. Ultraviolettes Licht vermochte beide Toxine zu mildern.

Jakobi, L.: Cistern Puncture (Subokzipitale Punktion). S. 651.

Verf. hält die subokzipitale Punktion wegen der fehlenden Nacherscheinungen für die beste. Todesfälle seien nur in der ersten Zeit vorgekommen. Bei einer Beherrschung der Technik seien sie sicher zu vermeiden. Kontraindiziert ist die subokzipitale Punktion bei Kindern und Greisen, ebenso bei Verdacht auf Hirntumor.

Mitchell, J. H.: Amycotic Dermatoses Simulating Ringworm and Erosio Interdigitalis Blastomycetica (Über Dermatosen, die Trichophytieerkrankungen und über interdigitale Erosionen, die Blastomyzetenerkrankungen vortäuschten). S. 659.

Verf. bringt sehr viel gute Abbildungen von Läsionen der Hände zu obigem Thema.

L. Mühlpfordt-Allenstein.

The British Journal of Dermatology and Syphilis

Mai 1929

Drake, J. A.: Paget's Disease of the Vulva (Pagetsche Krankheit der Vulva). **Whitfield, A.: With an Account of the Histology** (Mit einem Bericht über die Histologie).

Der Fall betraf eine 68jähr. Frau, die zweimal verheiratet war, aber keine Kinder hatte oder Schwangerschaften durchmachte und feststellte, daß ihr Leiden allmählich im Verlaufe von 8 Jahren sich entwickelt hat. Die Besichtigung zeigte eine dunkelrote, über beide Labien, die Leistengegend und bis zum After sich erstreckende Eruption; die Oberflächen der sichtbaren Teile der Labia waren feucht und abschuppend, die inneren Flächen derselben hatten ein rotsamtenes Aussehen, ähnlich der Affektion an der Brust, und waren mit zahlreichen isolierten Herden von weißen, aufgequnsen scheinenden Epithelien versehen. Leistendrüsen vergrößert, zeitweise Jucken, hochgradige Empfindlichkeit an den befallenen Stellen, Schmerzen bei der nächtlichen Mixtion. Aus der Innenfläche der Labien wurden Teilchen zwecks mikroskopischer Untersuchung entnommen, aber keine den sogenannten Pagetschen Zellen gleichenden Körperchen gefunden. Der genaue histologische Befund ist wiedergegeben, aber nur unter Zuhilfenahme der beigefügten (11) Abbildungen verständlich. Es sei kurz angeführt, daß hier wenigstens das fibröse Gewebe nur abwärts von der Epidermisoberfläche aus befallen wurde; die ergriffenen Haarfollikel, Schweißdrüsen und -gänge, wo kein Durchbruch stattgefunden hat, zeigten keine reaktive Infiltration in ihrer Umgebung. Jedenfalls ist der Fall eine Seltenheit, indem nur noch vier weitere Fälle dieser Art — außerhalb der Brustdrüse befindliche Lokalisation — in der Literatur bekannt sind. Was die Natur der als Pagetsche Krankheit bezeichneten Affektionen betrifft, so halten Verff. die Frage, ob präkarzinomatöser oder karzinomatöser Zustand, noch für ungelöst, neigen aber unbedingt der Ansicht zu, daß die Affektion von Anfang an keine Bösartigkeit zeigt und sie vielleicht als eine indolente Form von Karzinoma zu bezeichnen ist.

Wigley, J. E. M.: A Case of Hyperkeratosis palmaris et plantaris Associated with Ainhum-Like Constriction of the Fingers (Ein Fall von Hyperkeratosis der Hände- und Fußflächen, verbunden mit Ainhum-ähnlicher Zusammenziehung der Finger).

Es handelt sich um ein 10jähr., sonst ganz gesundes Mädchen, bei dem die Verdickung der Handteller und Fußsohlen bereits im Alter von 3 Monaten bemerkt wurde und die Fingerkonstriktion mit 7 Jahren auftrat. Wie die beigegebenen Photographien illustrieren, sind Fußsohlen und Handteller vollständig bedeckt mit einer hochgradig verdickten Haut von netzartigem Aussehen; die Knöchel zeigten sternförmige Veränderungen derselben verdickten Haut und das rechte Knie zwei ähnliche Verdickungen. Das distale Glied des linken Kleinfingers fehlte und um das letzte Gelenk des rechten Kleinfingers war eine starke Einschnürung vorhanden, wodurch schließlich auch hier das äußerste Glied verloren ging. Die Ähnlichkeit der spitz zulaufenden Form der

Digitized by Google

Finger mit der bei Sklerodaktylie vorkommenden und der Knieveränderungen mit lokalisierter Sklerodermie ist in dem vorliegenden Falle eine ganz auffallende, und da die Hyperkeratosis von Fußsohlen und Handflächen den Fall weiter komplizierte, so konnte Verf. zu keiner einheitlichen Auffassung desselben kommen, sondern wählte obige einfache Bezeichnung der beobachteten Erscheinungen.

Crowley, C. G.-Melbourne: Molluscum Contagiosum and Turkish Baths (Molluscum contagiosum und türkische Bäder).

Die Infektiosität von Molluscum contagiosum ist eine feststehende Tatsache und auch durch Impfversuche bestätigt, wenn es auch noch nicht gelungen ist, das verursachende Virus zu isolieren. Die Krankheit ist in Australien sehr selten, und Cr. findet es um so bemerkenswerter, daß er innerhalb 2 Tagen drei solcher, und zwar ganz typischer Fälle zu Gesicht bekam, wo die Molluskum-Eruption gleichmäßig Brust und Bauch befallen hat. In allen drei Fällen wurde festgestellt, daß vor etwa einer Woche vom Pat. ein türkisches Bad in der gleichen Badeanstalt genommen wurde. Der Besitzer derselben wurde entsprechend verwarnt und angehalten, Handtücher, Matten usw. auszukochen und die Fließe mit Dampf und Desinfektionsmitteln zu behandeln. Mit diesen Fällen wird die Annahme von M. Morris, Crocker und Hutchinson, welche bereits auf den Zusammenhang von Molluscum contagiosum und türkischen Bädern in England hinwiesen, bestätigt. M. Stern-München.

Mitteilungen aus der Literatur

Arznei- und gewerbliche Schädigungen. Dermatitis artificialis

Hayashi, H.-Sendai: Experimentelle Studien über die Empfindlichkeit der Haut gegen äußere Reize. Insbesondere über die Beziehung zwischen der Empfindlichkeit und der Wasserstoffionenkonzentration. (Derm. Kl. d. Kaiserl. Univ.) Jap. J. med. Sci. Trans., 1929, Bd. 1, Nr. 1, S. 95.

Das Blut von Kaninchen zeigt sowohl bei verschiedener Ernährung als bei Kalkzufuhr keine Änderung der Wasserstoffionenkonzentration (Normalwert: pH = 7,45—7,48). Die Wasserstoffionenkonzentration der Haut ist aber sowohl bei verschiedener Ernährung als bei subakuter Säurevergiftung und Zufuhr von Chlorkalzium der Empfindlichkeit der Haut gemäß verschieden. Je größer die Wasserstoffionenkonzentration der Haut ist, desto höher wird die Reaktionsfähigkeit. Solch ein regelmäßiges Verhältnis zwischen Empfindlichkeit und Wasserstoffionenkonzentration der Haut scheint mir zu bestätigen, daß die letztere ein wichtiger Faktor sein kann, der die Reaktion der Haut beeinflußt. Die Wasserstoffionenkonzentration der Haut zeigt dagegen bei Injektion von Natriumoxalat niedrigste Werte trotz Bestehen von Überempfindlichkeit gegen Entzündungsreize. Also kann man annehmen, daß die Empfindlichkeit der Haut auch dann steigt, wenn die pH-Konzentration der Haut nach unten über einen bestimmten Grad verschoben wird. Aus unseren Experimenten sehen wir ungefähr pH = 6,94—7,01 für 15—17° C. als ein physiologischer Wert des Hautgewebeextraktes an. Zusatz von Vitamin A bei unserer Versuchsperiode ist nicht imstande, auf die Wasserstoffionenkonzentration des Blutes und der Haut einen Einfluß auszuüben. Wir können annehmen, daß einer der wichtigsten Gründe, warum durch Injektionen von Chlorkalzium bei Kaninchen, deren Säure-Alkaligleichgewicht in dem Körper vorläufig durch Haferernährung gestört wurde, eine Herabsetzung erhöhter Empfindlichkeit der Haut gegen äußere Reize hervorgerufen wurde, in der Normalisierung von pH der Haut und in der dadurch verursachten Verschiebung der gegenseitigen Verhältnisse der fixen Alkalien in der Haut liegt.

T. Benedek-Leipzig.

Biberstein, H.-Breslau: Über Hautreaktionen bei Applikation von verschiedenen Rhusarten. (Univ.-Hautkl.) Kl. W., 1929, Nr. 3, S. 99.

Die Untersuchungen erstreckten sich auf sechs verschiedene Rhusarten, mit denen Sensibilitätsprüfungen, Sensibilisierungs- und Desensibilisierungsversuche ausgeführt wurden. Es zeigte sich dabei eine ganz verschieden häufige primäre Überempfindlichkeit gegen die einzelnen Rhusarten, indem der Reizeffekt der einzelnen Arten in den Versuchsjahren beträchtliche Schwankungen aufwies. Als Ursache müssen klimatische Einflüsse angesehen werden. Die Zahl der positiven Resultate vermehrte sich mit der Zahl der verwendeten Stoffe, da auf diese Weise auch solche Personen erfaßt wurden,

Digitized by Google

die zwar auf einige oder eine der Substanzen nicht, auf mehrere oder eine andere aber wohl empfindlich sind. Rhusöle reizten im allgemeinen häufiger als Blätter. Auch bei der Sensibilisierung und Desensibilisierung ergaben sich die gleichen Unterschiede nach Arten und Jahrgängen. Schnelligkeit und Häufigkeit der Sensibilisierung war ganz verschieden, sie gelang mit manchen Arten zu bestimmten Jahreszeiten bis zu 100%. Gegen eine oder einzelne Rhusarten primär Überempfindliche konnten nicht häufiger gegen die anderen Arten sensibilisiert werden als primär Unempfindliche. Die die Sensibilisierung begünstigende Wirkung des Traumas wurde bestätigt. In den meisten Fällen konnte, auch bei primär Überempfindlichen, Desensibilisierung erreicht werden. Die Sensibilität zeigte mitunter einen wellenförmigen Verlauf; es ließen sich örtliche und allgemeine, Mono- und Gruppensensibilisierung und Desensibilisierung und ein Wechsel zwischen beiden beobachten. Zum Schluß erfolgt Mitteilung eines klinischen Falles von Rhusdermatitis. B. Peiser-Berlin.

Hayashi, H.-Sendai: Experimentelle Studien über die Empfindlichkeit der Haut gegen den Japanlack. (Derm. Kl. d. Kaiserl. Univ.) Jap. J. med. Sci. Trans., 1929, Bd. 1, Nr. 1, S. 111.

Der Gehalt an Mg, K und Na ist sowohl bei überempfindlichen wie bei unempfindlichen Tieren nicht bedeutend verschieden, so daß der absolute Wert einzelner Elektrolyten anscheinend fast unabhängig von der Stärke der Empfindlichseit ist. Betrachtet man daher Ca als Einheit, so merkt man, daß die Haut der gesunden aber überempfindlichen Tiere Mg, K und Na reicher als solche der gesunden, aber unempfindlichen enthält, nämlich eine abweichende Verteilung der fixen Alkalien in der Haut entsprechend der Verschiedenheit der Reaktionsfähigkeit. T. Benedek-Leipzig.

Strahlentherapie und Strahlenschädigung

Heald, C. B.: The Present Position of Ultra-violet Light-Therapy (Der gegenwärtige Stand der ultravioletten Lichttherapie). Brit. m. J., 1929, Nr. 3550, S. 94.

Zusammenfassende Besprechung der besonderen Vorzüge und Nachteile der verschiedenen in Betracht kommenden Apparate (Kohlenbogenlicht, Tungstenbogenlicht, Quecksilberdampflampe) sowie eine Aufzählung der verschiedenen in Betracht kommenden Affektionen dermatologischer und sonstiger Art.

A. Philippi-Bad Salzschlirf.

Coblentz, W. W., M. J. Dorcas u. C. W. Hughes-Washington: Strahlungsmessungen des elektrischen Lichtbogens und anderer therapeutischer Lichtquellen. Autorisierte Übersetzung von Dr. Fr. Patzelt-Berlin. (Bureau of Standards.) (Strahlenther., 1929, Bd. 30, H. 1, S. 170.

Es wird die spektrale Energieverteilung des Kohlenlichtbogens unter verschiedenen Bedingungen untersucht, ferner die verschiedenen Dochtkohlen mit dem Effekt „weiß", „rot", „gelb", die Reinkohlen und Metalldochtkohlen. Die Intensität der Zyanbande wird bei Gegenwart von Strontium und Nickel erhöht. Der Anteil an Ultraviolett wird vergrößert durch Zusatz von Eisen, Nickel, Kobalt und Aluminium. Kupfer und Wolfram sind von geringem Einfluß auf die ultraviolette Emmission. Bei Gleichstrom sind einige Emmissionsbanden stärker als bei Wechselstrom. Durch richtige Wahl der Kohlen kann die ultraviolette Strahlung auf das 20—50fache gesteigert werden. Licht von größerer Wellenlänge als 4000 kann nicht tiefer in die menschliche Haut eindringen. Bei richtiger Wahl der Elektroden und des Abstandes von der Lichtquelle kann mit einem Lichtbogen von 20 Amp. derselbe Betrag an wirksamer Strahlung erhalten werden wie bei hoher Stromstärke. Der Hochintensitätsscheinwerfer für 90—125 Amp. ist nur für große Anlagen zu empfehlen. E. Kottmaier-Mainz.

Fuhs, H.-Wien: Röntgentherapie bei Hautkrankheiten. (Univ.-Kl. f. Derm. u. Syph.) W. kl. W., 1928, Nr. 51, S. 1743 u. Nr. 52, S. 1778.

Fortbildungsvortrag, in dem Verf. einen orientierenden Überblick über Technik und Indikationsstellung der Röntgenbehandlung von Hautkrankheiten gibt, wobei in erster Linie die Beobachtungen und Erfahrungen der Klinik Riehl-Arzt besprochen werden. Trotz der hohen Bedeutung, die das Röntgenverfahren in der modernen Hauttherapie besitzt, wird vor einer zu ausgiebigen Anwendung gewarnt und immer wieder auf die anderen dermotherapeutischen Verfahren hingewiesen. Die Röntgenhauttherapie vermag daher nur in der Hand eines entsprechend geschulten Dermatologen Gutes zu leisten, zumindest ist engste Fühlungnahme von Haut- und Röntgenarzt am Platze.

B. Peiser-Berlin.

Digitized by Google

Lazarus, P.-Berlin: Fortschritte der praktischen Röntgendiagnostik und Strahlentherapie. Beihefte z. M. Kl., 1929, Jahrg. 25, H. 1. Verlag von Urban & Schwarzenberg, Berlin 1929.

Unter den Beiträgen dieses Heftes ist für den Dermatologen der von P. Lazarus über seine „flüssige Lichtbehandlung" (100—1000 ESE Thorium-X in 1 cm Eosin-Alkohol bzw. Eucerin) und über Beeinflussung endokriner Organe durch Röntgenbestrahlung sehr lesenswert. Chaoul bespricht den Stand der Bestrahlungstherapie bei malignen Tumoren. Die Oberflächen-Röntgenbehandlung wird von Rave behandelt, bringt für den Dermatologen aber nichts wesentlich Neues. W. Curth-Berlin.

Groedel, F. M.-Bad Nauheim u. H. Lossen-Darmstadt: Die indirekten Röntgenverbrennungen (Verbrennungen durch Kulmination und Kombination). (Röntgenabt. d. Hosp. Heil. Geist-Frankfurt a. M.) Kl. W., 1928, Nr. 50, S. 2383.

Verff. haben die dankenswerte Aufgabe übernommen, in dem vorliegenden Aufsatz eine Zusammenstellung der indirekten Röntgenschädigungen zu geben, die eine außerordentlich wichtige Rolle spielen und allgemein noch viel zu wenig bekannt sind. So ist z. B. die Radiosensibilität der jugendlichen Hautzellen, wie beim Säuglings- und Kleinkinderekzem, sehr viel größer, desgleichen die Haut während der Gravidität. Marasmus. Kachexie erhöhen die Empfindlichkeit, ebenso ist aber auch Narbengewebe viel sensibler als normale Haut. Eine Kombinationsröntgenschädigung kann durch gleichzeitige chemische oder physikalische Einwirkung auf die Haut zustandekommen. In diesem Sinne wird die Haut durch eine große Anzahl von Arzneimitteln röntgensensibler gemacht, so durch Chinin, Adrenalin, Jod, Salvarsan, Terpene usw., desgleichen durch entzündungserregende Salben und Pflaster. Es muß dringend davor gewarnt werden, gleichzeitig mit der Röntgenbehandlung z. B. Höhensonnenbestrahlungen, solche mit der Quarzlampe, Finsenlicht usw. vorzunehmen. Feuchte Umschläge sind zu unterlassen. Gerade bei der Beurteilung von Röntgenschäden ist neben der Forschung nach technischen oder Dosierungsfehlern auf derartige Kombinationschäden zu achten.

E. Langer-Berlin.

Dixon, W. E.: Radium and its Action (Radium und dessen Wirkung). Brit. m. J., 1929, Nr. 3553, S. 238.

Gedrängte Übersicht über die Gewinnungsmöglichkeiten, die physikalischen Eigenschaften und die allgemeine und lokale Wirkung des Radiums. Die Wirksamkeit beruht hauptsächlich auf seinem Einfluß auf die Blutgefäße und vielleicht auch auf seiner Einwirkung auf das Lezithin im Organismus. A. Philippi-Bad Salzschlirf.

Rulle, P. H.-Leningrad: Eine Spätschädigung der Harnblase nach Radiumbehandlung. (Gynäk. Abt. d. Krankenhauses „Tschoudnowsky" vom „Wodny Transport".) Zbl. f. Gyn., 1929, Nr. 6, S. 357.

Eine 47jähr. Pat. wird wegen inoperablen Ca der Portio mit 4800 mgh und 6 Monate später mit 2400 mgh Mesothorium, beide Male in mehreren Sitzungen mit 1 mm Messingfilter, behandelt. Abgesehen von leichten Tenesmen und Fieber keine Komplikationen. Nach 4 Monaten 2mal je 600 mgh Radium. 2 Jahre lang ohne Beschwerden. Dann beginnen Fäzes und Urin per vaginam abzugehen. Es finden sich an vorderer und hinterer Scheidenwand je eine kleine, in Blase bzw. Rektum führende Öffnung. Dieser Zerstörungsprozeß der Radiumstrahlen sistierte noch nicht nach 7jähriger Beobachtung, weshalb Operation unmöglich war. Verf. vergleicht seinen Fall mit dem von Heidler beschriebenen, bei dem die Schädigung nach 9 Jahren aufgetreten war. Im Interesse der Patienten sollte mit der Veröffentlichung solcher Mißerfolge nicht zurückgehalten werden. H. Colman-Berlin.

Zirkulationsstörungen und Hämorrhagien

Kennedy Murphy, P.: Varicose Veins: Their modern Treatment by Sclerosing Injections (Varizen; deren Behandlung nach modernen Prinzipien mittels sklerosierender Injektionen). Brit. m. J., 1929, Nr. 3551, S. 145.

Ausführliche Schilderung der Technik, wie dieselbe an der Sicardschen Klinik geübt wird. Als Hauptkontraindikation wird die Verlegung der tiefliegenden Venen betont, wie dieselbe nach vorheriger Phlebitis ein gewöhnliches Vorkommnis ist. Zur Feststellung einer solchen Obstruktion legt man dem Patienten ein Tourniquet unterhalb des Knies um das Bein und läßt ihn damit im Zimmer auf und ab gehen. Wenn dabei die oberflächlichen Venen sich nicht entleeren und Pat. Schmerzen fühlt, muß man Verlegung der tiefen Venen annehmen. Andere Gegenindikationen sind: Arteriitis,

Digitized by Google

Herzdefekte und Nierenleiden, erhebliche Hypertonie, Greisenalter, Gravidität und vielleicht multiple uterine Fibrome. Als Anfangsdosis gibt man 2 ccm einer 20%igen Lösung, steigert aber dann schnell auf 30- und 40%ige Lösungen. Wiederholte schwächere Injektionen vereiteln durch Angewöhnung den zu erzielenden Zweck einer festen Sklerosierung. A. Philippi-Bad Salzschlirf.

Geary, H.: Idiopathic Haemorrhage in the Newborn (Idiopathische Hämorrhagie beim Neugeborenen). Brit. m. J., 1929, Nr. 3553, S. 248.

Kurzer Bericht über einen einschlägigen Fall mit anfänglicher Wiederherstellung nach Behandlung mit Pferdeserum, Adrenalin und Injektionen von psychologischer Kochsalzlösung. Später, 4 Wochen nachher, Rezidiv und Exitus letalis.
A. Philippi-Bad Salzschlirf.

Urtikaria und Erytheme

Barker, M. H., u. J. P., O'hare: The Use of Salyrgan in Edema (Der Gebrauch von Salyrgan bei Ödemen). J. Am. m. Ass., 1928, Bd. 91, Nr. 26, S. 2060.

Salyrgan wird als relativ harmloses Mittel zur Anregung der Diurese bei Ödemen und Aszites durch Leberzirrhose oder chronischer Nephrose empfohlen. Das in einer Anfangsdosis von 0,5 ccm intravenös gegebene Mittel wirkt in den meisten Fällen innerhalb 4 Stunden. Die Wirkung wird erhöht durch gleichzeitige Verabreichung von Ammoniumchlorid oder Ammoniumnitrat. P. Seier-Heidelberg.

Mühlpfordt, H.-Allenstein: Generalisierte Urtikaria nach Wespenstich. D. m. W., 1929, Nr. 3, S. 106.

Kasuistische Mitteilung. Die experimentellen Versuche ergaben, daß die Ameisensäure des Wespengiftes nicht nur Schutzstoff und Aktivator des eigentlichen Giftes ist, sondern auch direkten Anteil an den Vergiftungserscheinungen hat.
F. Harry-Wiesbaden.

Hase, A.-Berlin-Dahlem: Über die Wirkungen der Stiche blutsaugender Insekten, M. m. W., 1929, Nr. 3. S. 107.

Verf. hat in verschiedenen Ländern, besonders Südspanien, Versuche gemacht und mit eigenen Methoden systematisch verschiedene Gruppen festgestellt. Einmal gibt es Personen, die von einer bestimmten Insektenart gar nicht befallen werden. Den Gründen ist Verf. auf der Spur. Die Befallenen dagegen reagieren objektiv und subjektiv ganz verschieden, und zwar entweder zeigt sich überhaupt keine Reaktion oder nur beim ersten Stich, später aber nicht mehr, oder bei jedem Stich eine individuell abgestimmte. Wichtig ist die Dauer der Latenzzeit, die zwischen primären und sekundären Stichfolgen liegt. Bei manchen Personen beobachtet man das sog. „Repetieren", d. h. daß Reaktionen erst dann auftreten, wenn Stiche an anderer Gegend erfolgen. Verf. führt diese Untersuchungen, die hier mit Illustrationen und Tabellen versehen sind, fort.
H. Colman-Berlin.

Prurigo und Pruritus

Labhardt, A.-Basel: Zur Frage des Pruritus vulvae (Frauenspital.) Zbl. f. Gyn., 1929, Nr. 4, S. 197.

Der Pruritus ist stets nur ein Symptom. Ist er ein Symptom einer lokalen Erkrankung der Vulva, so ist er bei dieser zu erwähnen. Meist ist er aber ein Symptom der Leukoplakie; diese wiederum ist durch die Unterfunktion der Ovarien bedingt, sei diese primär, sei sie sekundär durch Pankreasdysfunktion (Diabetes) bedingt. Es ist daher richtiger, unter die Vulvaerkrankungen eine besondere Gruppe, die Leukoplakie, einzureihen und den Pruritus bei ihr zu erwähnen. Die Kraurosis ist ein Folgezustand der Leukoplakie, mit ihr zusammen ovariell bedingt. T. Benedek-Leipzig.

Ekzem, Rosazea

Fuss, S.-Ludwigshafen, u. P. S. Meyer-Mannheim: Sollen die sog. „Gewerbeekzeme" mit in die Unfallversicherung einbezogen werden? Kl. W., 1929, Nr. 4, S. 175.

In dem Streit, ob das „Gewerbeekzem" hinsichtlich der Unfallversicherung mit unter den Begriff der „gewerblichen Berufskrankheiten" fallen soll, nehmen Verff. den Standpunkt ein, daß dies abzulehnen sei. Sie begründen das damit, daß das auf monovalenter Überempfindlichkeit beruhende Ekzem im allgemeinen leicht heilbar ist, anderer-

Digitized by Google

seits aber von Arbeitsscheuen zu mutwillig hervorgerufenen Rezidiven ausgenutzt werden kann, wodurch in die Beurteilung der Frage, ob es sich um einen „Unfall" handelt, eine große Unsicherheit gebracht wird. Schwieriger liegt die Sache, wenn es durch einen einmaligen Hautreiz zu einer polyvalenten Überempfindlichkeit gekommen ist. Ein besonderer Schutz für diese Kranken ist zwar zu fordern, aber ihre Zahl ist so klein, daß ein besonderes Gesetz unnötig ist. Es sollte allgemein darauf hingewirkt werden, daß die Betriebe, in denen mit Stoffen gearbeitet wird, die häufig Ekzeme hervorrufen, ihre Arbeiter vor der Einstellung auf ihre Hautempfindlichkeit gegenüber den gefährdenden Stoffen und anderen Standardreizmitteln durch die funktionelle Hautprüfung untersuchen lassen. H. Th. Hinrichs-Halberstadt.

Huldschinsky, K.-Berlin: Die Ultravioletttherapie des kindlichen Ekzems. Kl. W., 1929, Nr. 2, S. 71.

Verf. empfiehlt für die Behandlung des kindlichen Ekzems eine Kombination der Ultraviolettbehandlung mit der Argentumtherapie, kurz „Uv-Ag"-Methode genannt. Dadurch, daß man die silberfällende Wirkung der Ultraviolettstrahlen in den Dienst der Ag-Therapie stellte, würde eine raschere und intensivere Wirkung erzielt. Außerdem würde der Strahl durch das an das Eiweiß der Haut sich bindende Silbermolekül gewissermaßen an die kranke Stelle hingeführt und dadurch eine verstärkte Wirkung entfaltet, gleichzeitig aber ein Tieferdringen auf die empfindsamen, leicht reagierenden Hautschichten durch das schwarze, Licht nicht hindurchlassende Kunstpigment vermieden. Die Ausführung gestaltete sich in der Weise, daß die mit einer 3—5%igen Argentumlösung bestrichene Hautpartie entweder sofort oder nach Antrocknung in Abständen von 50—15 cm bestrahlt wurde, bis Schwärzung eintrat, eventuell wurde unter der Lampe die Argentumbehandlung ein oder mehrere Male erneuert. Bestrahlungsdauer 1—5 Minuten. Durch einfaches Sonnenlicht ließ sich eine ähnliche Wirkung erzielen, doch sind hier die Belichtungszeiten bedeutend länger (10—30 Minuten). Die nässenden Stellen trocknen nach der Bestrahlung ein, die vorher geröteten Partien erscheinen schwarz und glänzend, der Juckreiz läßt nach und schwindet oft schon nach der ersten Bestrahlung; bereits am nächsten Tage beginnen die trockenen, schwarzen Stellen sich abzublättern, und es erscheint frische, gesunde Haut darunter. Es bedarf aber meist noch weiterer Behandlung, bis der Erfolg ein bleibender ist. B. Peiser-Berlin.

Bullöse Dermatosen

Kromayer-Berlin: Sechs durch Spirozid geheilte (?) Pemphigusfälle. D. m. W., 1929, Nr. 6, S. 229. In 4 Fällen trat eine erhebliche Verminderung und Veränderung des Ausschlages in Form roter, schuppender Flecke ein, in 2 anderen Fällen vorläufige Heilung. Je nach Schwere des Falles waren 60—600 Tabletten Spirozid zur Behandlung notwendig. Die Medikation wurde öfter unterbrochen, um einer Arsenspeicherung entgegenzuwirken. Die tägliche Dosis betrug anfangs 2 Tabletten, später 4 Tabletten. F. Harry-Wiesbaden.

Benians, T. H. C., u. B. H. Jones: Pemphigus neonatorum. Lancet, 1929, Nr. 5500, S. 174.

Benians und Jones kommen zu folgenden Schlüssen: 1. Der Pemphigus neonatorum wird verursacht durch eine primäre Infektion mit einem Staphylococcus aureus, der sich biochemisch und kulturell vom Staphylococcus pyogenes aureus nicht unterscheiden läßt. 2. Meist läßt sich die primäre Infektionsquelle auf einen septischen Herd der Mutter oder des mit dem Kinde in direkten oder indirekten Kontakt kommenden Pflegepersonals zurückführen. Bei den Fällen der beiden Verff. war der septische Herd fast immer vom Blasentypus; wahrscheinlich führt dieser Typus eher zu einer Pemphigusinfektion als die häufigeren Typen der Staphylokokkeninfektionen wie die follikulären Abszesse. 3. Man findet den Staphylococcus aureus im Rachen und in der Milch der Mütter vor und nach der Geburt, aber man kann in ihm nicht die übliche primäre Quelle der Infektion sehen. 4. Bei tödlich endigenden Fällen findet sich gewöhnlich der Nabel entzündet; er sollte daher so rein wie möglich gehalten werden. 5. Die von den beiden Verff. angestellten Versuche stützen nicht die Annahme eines filtrierbaren Virus. F. Juliusberg-Braunschweig.

Collins, F. G., u. H. Campbell: Pemphigus neonatorum. Lancet, 1929, Nr. 5501, S. 227.

Die Verff. kommen in ihrer Arbeit, die sich auf die Beobachtung von 50 Fällen stützt, zu folgenden Schlüssen: 1. Pemphigus neonatorum ist eine kontagiöse Erkran-

Digitized by Google

kung, welche selten später als 4 Wochen nach der Geburt zur Beobachtung kommt. 2. Die Infektion wird wahrscheinlich von einem Kinde auf das andere durch die Tätigkeit des Arztes, der Hebamme oder sonstigem Wartepersonal übertragen. 3. Es sind zwei Typen der Krankheit zu unterscheiden: a) ein milder Typus mit geringen Allgemeinerscheinungen und b) ein schwerer Typus mit Tendenz zum tödlichen Ausgang. 4. Die ersten Zeichen der Erkrankung zeigen sich sehr oft in den Leistenbeugen. 5. Die Krankheit befällt gesunde Kinder, zeigt aber eine Prädilektion für solche, die unter hygienisch ungesunden Bedingungen geboren sind und leben. 6. Ein spezifischer Mikroorganismus wurde nicht isoliert, aber in der Mehrzahl der Fälle wurde der Staphylokokkus in dem Blaseninhalt nachgewiesen. Eine Mischinfektion kann auftreten und zum Tode führen. 7. Die beste Behandlung besteht darin, die ergriffenen Partien trocken und aseptisch zu halten; feuchte Applikationen sind zu vermeiden. 8. Der Arzt oder die Hebamme, die mit einem solchen Falle zu tun hatten, sollten vor einer gründlichen Desinfektion keine andere Geburt übernehmen. 9. Die Krankheit ist zu melden und, wenn notwendig, sind Mutter und Kind zu isolieren.

F. Juliusberg-Braunschweig.

Erysipel, Phlegmone, Anthrax usw.

Raiga, A.: Traitement des furoncles et des anthrax par le bactériophage de d'Hérelle (Behandlung von Furunkeln und Milzbrand mit d'Herelleschen Bakteriophagen). Presse méd., 1929, Nr. 12, S. 187.

Verf. berichtet über seine guten Erfolge in 45 Fällen, die sämtlich kurz geschildert werden. Schnelles Nachlassen der Schmerzen und gute Narbenbildung werden besonders betont. Die fast stets ambulante Behandlung bestand in subkutanen und Herdinjektionen sowie Umschlägen. In den Fällen mit geringer Tendenz, auf diese Therapie anzusprechen, konnten „Antiphagen" nachgewiesen werden, aber in Kombination mit Eigenblutbehandlung gelangten auch diese Fälle in relativ kurzer Zeit zur Ausheilung.

H. Th. Hinrichs-Halberstadt.

Kudrjawzew. G., u. D. Romanow: Die Rolle der Haut bei Gewinnung von spezifischen Antianthraxseren. (Milzbrandabt. d. Inst. f. wiss. u. prakt. Vet.-Kund. u. Volkskomm. f. Ackerbauwesen d. Ukraine.) Zbl. f. Bakt., 1929, Bd. 110, H. 4/5, S. 164.

Intrakutane Hyperimmunisierung mit virulenter Milzbrandbouillonkultur führte im Blute von Versuchspferden nicht zur Bildung von spezifischen Antikörpern. Wurde dagegen erst intrakutan und hinterher subkutan oder intravenös Virus einverleibt, dann ging die Bildung von Antikörpern viel rascher vor sich. Innerhalb von 3 Wochen konnte mittels der kombinierten Methode Hyperimmunisierung erzielt werden.

F. Harry-Wiesbaden.

Rosenholz, H. P., u. O. W. Owsjannikowa-Moskau: Über die Rolle der Wanze (Cimex lectularius) und Zecken (Ornithodorus moubata) bei der Übertragung des Milzbrandes. (Milzbrandabt. d. Reichsinst. f. exper. Veterinärmed.) Zbl. f. Bakt., 1929, Bd. 110, H. 4/5, S. 160.

Die Versuche, durch Biß milzbrandinfizierter Wanzen oder Zecken die Infektion auf weiße Mäuse zu übertragen, fielen negativ aus. Die Milzbrandinfektion hält sich über 6 Monate in den Kadavern der Wanzen.

F. Harry-Wiesbaden.

Galli-Valerio, B.-Lausanne u. L. Ribordy-Riddes: Un cas d'actinomycose cutanée de la main (Ein Fall von Hautaktinomykose der Hand). Schweiz. m. W., 1929, Nr. 6, S. 131.

Die Lokalisation der Aktinomykose an der Hand und den Extremitäten ist in Europa die am seltensten beobachtete; sie wird deshalb verhältnismäßig verkannt. Der beschriebene Fall hatte sich im Anschlusse an eine beim Beladen eines Heuwagens erlittene Verletzung am Handrücken entwickelt, war über 2 Jahre lang nicht erkannt, längere Zeit als Tuberkulose behandelt worden. Die nach Stellung der richtigen Diagnose eingeleitete Jodbehandlung (täglich 7—8 g Jodkali, Einpinseln mit Jodtinktur bzw. Lugolscher Lösung) bewirkte in wenigen Wochen fast völligen Rückgang der Erscheinungen.

E. Levin-Berlin.

Tropische Krankheiten

Neveu-Lemaire, E.: Répartition de la bilharziose vésicale en Irak (Verbreitung der Bilharziose der Blase im Irak). Ann. de Parasitol., 1929, Bd. 7, Nr. 1, S. 1.

Kurze geschichtliche Notizen über das Vorkommen von Bilharziose bei der Bevölkerung des Iraks. Hall fand 1924, daß im Distrikt von Divanilh 80% der Bevölke-

Digitized by Google

rung an Bilharziose litt, in Bassora hatten von 711 Schülern 334, d. h. 47%, Bilharziose. Die Krankheit ist am stärksten verbreitet in den sumpfigen Gebieten längs des Chat-el-Arab und dem Unterlauf des Euphrat und Tigris. Bei den Schuluntersuchungen von Hall zeigte es sich, daß die niedrigen Schulklassen bedeutend stärker verseucht waren als die höheren, weil die kleinen Kinder in den sumpfigen Gewässern baden, ohne Scheu ins Wasser urinieren und dasselbe mit Parasiteneiern infizieren. Infolgedessen werden die gesunden Kinder sehr leicht durch Zerkarien infiziert. Gute Übersichtskarte über die Verteilung der Bilharziose. P. Unna jun.-Hamburg.

Parrot, L.: De la virulence des cultures de Leishmania tropica pour la Souris blanche (Über die Virulenz der Kulturen von Leishmania tropica für die weiße Maus). Compt. rend. Soc. biol., 1929, Bd. 100, Nr. 4, S. 238.

Im allgemeinen wird die weiße Maus durch Kulturen der Hautleishmaniose leicht bei peritonealer, intravenöser, subkutaner, testikulärer Einimpfung infiziert. Es zeigte sich jedoch bei drei längere Zeit durch wiederholte Rückimpfungen in Milieu N. N. N. konservierten Stämmen ein allmähliches, nach verschieden langer Zeit eintretendes Erlöschen der Virulens der Kulturen. In einigen Fällen war zu einer Zeit, zu der die Pathogenität bei intraperitonealer Impfung bereits erloschen war, diese bei testikulärer zunächst noch erhalten. Die Morphologie des Parasiten und seine Fähigkeit der Vermehrung in vitro war dabei nicht verändert. Bei der Prüfung von Stämmen von Leishmania verschiedener Herkunft bei der weißen Maus müssen diese Verhältnisse berücksichtigt werden. E. Levin-Berlin.

Buss, G.-Sao Paulo: Untersuchungen mit Leishmaniavakzine. (Forschungsstelle f. Mikrobiol. d. Kaiser-Wilhelm-Ges. z. Förderung d. Wissenschaften.) Arch. f. Schiffs- u. Trop.-Hyg., 1929, Bd. 33, H. 2, S. 65.

Bei der Diagnose der Hautleishmaniose erweist sich eine Vollvakzine, die 1 bis 3 Millionen Leishmania im Kubikzentimeter enthält, bei einem Zusatz von 0,5% Phenol und einer einstündigen Erhitzung auf 60° als vorteilhaft. Fünf verschiedene Leishmaniastämme wurden zur Herstellung herangezogen. Die Anstellung der Reaktion erfolgt durch intrakutane Einspritzung von 0,1 ccm. Die spezifische Quaddelbildung ist im Laufe von 24 Stunden auf der Höhe und geht nach 4—5 Tagen zurück. Die Papelbildung positiv reagierender Fälle zeigt mikroskopisch dichtes Granulationsgewebe, Gefäßinfiltrate und Infiltrationen der Nachbargebiete der Haut. Später können Riesenzellen und epitheloide Zellformen auftreten. Pustelbildung zeigt hochgradige Empfindlichkeit des Organismus an. Bei 30 sicheren Leishmaniosefällen stimmten klinische Diagnose und Ausfall der intradermalen Reaktion überein. 3 fragliche Diagnosen konnten 2mal im Sinne des Reaktionsausfalles entschieden werden. 10 Kontrollen waren 8mal negativ, 2mal zweifelhaft. Bei therapeutischem Versuche ergab sich keine sichere spezifische Beeinflussung. Für eine schärfere Unterscheidung der verschiedenen Leishmaniarassen war die intrakutane Reaktion am Menschen nicht geeignet. Vielleicht gelingt das durch die von Ray bei experimentellen Leishmaniosen kürzlich veroffentlichten intrakutanen Reaktionen, durch die sich Kala-azar und Leishmania tropica unterscheiden ließen.
W. Kirschbaum-Hamburg.

Parrot, L.: Sur la conservation du virus du bouton d'Orient chez la souris blanche (Über die Konservierung des Virus der Orientbeule bei der weißen Maus). Compt. rend. Soc. biol., 1929, Bd. 100, Nr. 4, S. 239.

Werden einige Tropfen einer Kultur von Leishmania tropica einer weißen Maus in die Haut des Schwanzes gespritzt, so bewirkt man eine örtliche Infektion, die sich lange erhält und aus der man regelmäßig lebende Keime gewinnen kann; um sie regelmäßig zur Verfügung zu haben, braucht man nur von Zeit zu Zeit einige weiße Mäuse zu impfen, man ist dann von den Kulturen in vitro unabhängig, die unter Umständen zugrunde gehen können. Auch bei Verlust der Virulenz von Kulturleishmania kann man durch Zwischenimpfung auf Mäuse die Virulenz wiederherstellen.
E. Levin-Berlin.

Pigment

Mayer, R. L.-Breslau: Über die melanotischen Pigmente. (Univ.-Hautkl.) Kl. W., 1928, Nr. 52, S. 2471.

Auf Grund seiner Untersuchungen über die Chinonkörper kommt Verf. bezüglich der chemischen Zusammensetzung der melanotischen Pigmente zu dem Ergebnis, daß „die in den pigmentbildenden Zellen zu Chinonen oxydierten Pigmentvorstufen aus Dopa, Tyrosin, Adrenalin u. a. sich mit Zelleiweiß zu den dunkel gefärbten Melaninen

Digitized by Google

kung, welche selten später als 4 Wochen nach der Geburt zur Beobachtung kommt. 2. Die Infektion wird wahrscheinlich von einem Kinde auf das andere durch die Tätigkeit des Arztes, der Hebamme oder sonstigem Wartepersonal übertragen. 3. Es sind zwei Typen der Krankheit zu unterscheiden: a) ein milder Typus mit geringen Allgemeinerscheinungen und b) ein schwerer Typus mit Tendenz zum tödlichen Ausgang. 4. Die ersten Zeichen der Erkrankung zeigen sich sehr oft in den Leistenbeugen. 5. Die Krankheit befällt gesunde Kinder, zeigt aber eine Prädilektion für solche, die unter hygienisch ungesunden Bedingungen geboren sind und leben. 6. Ein spezifischer Mikroorganismus wurde nicht isoliert, aber in der Mehrzahl der Fälle wurde der Staphylokokkus in dem Blaseninhalt nachgewiesen. Eine Mischinfektion kann auftreten und zum Tode führen. 7. Die beste Behandlung besteht darin, die ergriffenen Partien trocken und aseptisch zu halten; feuchte Applikationen sind zu vermeiden. 8. Der Arzt oder die Hebamme, die mit einem solchen Falle zu tun hatten, sollten vor einer gründlichen Desinfektion keine andere Geburt übernehmen. 9. Die Krankheit ist zu melden und, wenn notwendig, sind Mutter und Kind zu isolieren.

F. Juliusberg-Braunschweig.

Erysipel, Phlegmone, Anthrax usw.

Raiga, A.: Traitement des furoncles et des anthrax par le bactériophage de d'Hérelle (Behandlung von Furunkeln und Milzbrand mit d'Herelleschen Bakteriophagen). Presse méd., 1929, Nr. 12, S. 187.

Verf. berichtet über seine guten Erfolge in 45 Fällen, die sämtlich kurz geschildert werden. Schnelles Nachlassen der Schmerzen und gute Narbenbildung werden besonders betont. Die fast stets ambulante Behandlung bestand in subkutanen und Herdinjektionen sowie Umschlägen. In den Fällen mit geringer Tendenz, auf diese Therapie anzusprechen, konnten „Antiphagen" nachgewiesen werden, aber in Kombination mit Eigenblutbehandlung gelangten auch diese Fälle in relativ kurzer Zeit zur Ausheilung.

H. Th. Hinrichs-Halberstadt.

Kudrjawzew. G., u. D. Romanow: Die Rolle der Haut bei Gewinnung von spezifischen Antianthraxseren. (Milzbrandabt. d. Inst. f. wiss. u. prakt. Vet.-Kund. d. Volkskomm. f. Ackerbauwesen d. Ukraine.) Zbl. f. Bakt., 1929, Bd. 110, H. 4/5, S. 164.

Intrakutane Hyperimmunisierung mit virulenter Milzbrandbouillonkultur führte im Blute von Versuchspferden nicht zur Bildung von spezifischen Antikörpern. Wurde dagegen erst intrakutan und hinterher subkutan oder intravenös Virus einverleibt, dann ging die Bildung von Antikörpern viel rascher vor sich. Innerhalb von 3 Wochen konnte mittels der kombinierten Methode Hyperimmunisierung erzielt werden.

F. Harry-Wiesbaden.

Rosenholz, H. P., u. O. W. Owsjannikowa-Moskau: Über die Rolle der Wanzen (Cimex lectularius) und Zecken (Ornithodorus moubata) bei der Übertragung des Milzbrandes. (Milzbrandabt. d. Reichsinst. f. exper. Veterinärmed.) Zbl. f. Bakt., 1929, Bd. 110, H. 4/5, S. 160.

Die Versuche, durch Biß milzbrandinfizierter Wanzen oder Zecken die Infektion auf weiße Mäuse zu übertragen, fielen negativ aus. Die Milzbrandinfektion hält sich über 6 Monate in den Kadavern der Wanzen. F. Harry-Wiesbaden.

Galli-Valerio, B.-Lausanne u. L. Ribordy-Riddes: Un cas d'actinomycose cutanée de la main (Ein Fall von Hautaktinomykose der Hand). Schweiz. m. W., 1929, Nr. 6, S. 131.

Die Lokalisation der Aktinomykose an der Hand und den Extremitäten ist in Europa die am seltensten beobachtete; sie wird deshalb verhältnismäßig verkannt. Der beschriebene Fall hatte sich im Anschlusse an eine beim Beladen eines Heuwagens erlittene Verletzung am Handrücken entwickelt, war über 2 Jahre lang nicht erkannt, längere Zeit als Tuberkulose behandelt worden. Die nach Stellung der richtigen Diagnose eingeleitete Jodbehandlung (täglich 7—8 g Jodkali, Einpinseln mit Jodtinktur bzw. Lugolscher Lösung) bewirkte in wenigen Wochen fast völligen Rückgang der Erscheinungen. E. Levin-Berlin.

Tropische Krankheiten

Neveu-Lemaire, E.: Répartition de la bilharziose vésicale en Irak (Verbreitung der Bilharziose der Blase im Irak). Ann. de Parasitol., 1929, Bd. 7, Nr. 1, S. 1.

Kurze geschichtliche Notizen über das Vorkommen von Bilharzionse bei der Bevölkerung des Iraks. Hall fand 1924, daß im Distrikt von Divanilh 80% der Bevölke-

Digitized by Google

rung an Bilharzionse litt, in Bassora hatten von 711 Schülern 334, d. h. 47%, Bilharzionse. Die Krankheit ist am stärksten verbreitet in den sumpfigen Gebieten längs des Chat-el-Arab und dem Unterlauf des Euphrat und Tigris. Bei den Schuluntersuchungen von Hall zeigte es sich, daß die niedrigen Schulklassen bedeutend stärker verseucht waren als die höheren, weil die kleinen Kinder in den sumpfigen Gewässern baden, ohne Scheu ins Wasser urinieren und dasselbe mit Parasiteneiern infizieren. Infolgedessen werden die gesunden Kinder sehr leicht durch Zerkarien infiziert. Gute Übersichtskarte über die Verteilung der Bilharziose. P. Unna jun.-Hamburg.

Parrot, L.: De la virulence des cultures de Leishmania tropica pour la Souris blanche (Über die Virulenz der Kulturen von Leishmania tropica für die weiße Maus). Compt. rend. Soc. biol., 1929, Bd. 100, Nr. 4, S. 238.

Im allgemeinen wird die weiße Maus durch Kulturen der Hautleishmaniose leicht bei peritonealer, intravenöser, subkutaner, testikulärer Einimpfung infiziert. Es zeigte sich jedoch bei drei längere Zeit durch wiederholte Rückimpfungen in Milieu N. N. N. konservierten Stämmen ein allmähliches, nach verschieden langer Zeit eintretendes Erlöschen der Virulens der Kulturen. In einigen Fällen war zu einer Zeit, zu der die Pathogenität bei intraperitonealer Impfung bereits erloschen war, diese bei testikulärer zunächst noch erhalten. Die Morphologie des Parasiten und seine Fähigkeit der Vermehrung in vitro war dabei nicht verändert. Bei der Prüfung von Stämmen von Leishmania verschiedener Herkunft bei der weißen Maus müssen diese Verhältnisse berücksichtigt werden. E. Levin-Berlin.

Buss, G.-Sao Paulo: Untersuchungen mit Leishmaniavakzine. (Forschungsstelle f. Mikrobiol. d. Kaiser-Wilhelm-Ges. z. Förderung d. Wissenschaften.) Arch. f. Schiffs- u. Trop.-Hyg., 1929, Bd. 33, H. 2, S. 65.

Bei der Diagnose der Hautleishmaniose erweist sich eine Vollvakzine, die 1 bis 3 Millionen Leishmania im Kubikzentimeter enthält, bei einem Zusatz von 0,5% Phenol und einer einstündigen Erhitzung auf 60° als vorteilhaft. Fünf verschiedene Leishmaniastämme wurden zur Herstellung herangezogen. Die Anstellung der Reaktion erfolgt durch intrakutane Einspritzung von 0,1 ccm. Die spezifische Quaddelbildung ist im Laufe von 24 Stunden auf der Höhe und geht nach 4—5 Tagen zurück. Die Papelbildung positiv reagierender Fälle zeigt mikroskopisch dichtes Granulationsgewebe, Gefäßinfiltrate und Infiltrationen der Nachbargebiete der Haut. Später können Riesenzellen und epitheloide Zellformen auftreten. Pustelbildung zeigt hochgradige Empfindlichkeit des Organismus an. Bei 30 sicheren Leishmaniosefällen stimmten klinische Diagnose und Ausfall der intradermalen Reaktion überein. 3 fragliche Diagnosen konnten 2mal im Sinne des Reaktionsausfalles entschieden werden. 10 Kontrollen waren 8mal negativ, 2mal zweifelhaft. Bei therapeutischem Versuche ergab sich keine sichere spezifische Beeinflussung. Für eine schärfere Unterscheidung der verschiedenen Leishmaniarassen war die intrakutane Reaktion am Menschen nicht geeignet. Vielleicht gelingt das durch die von Ray bei experimentellen Leishmaniosen kürzlich veröffentlichten intrakutanen Reaktionen, durch die sich Kala-azar und Leishmania tropica unterscheiden ließen.

W. Kirschbaum-Hamburg.

Parrot, L.: Sur la conservation du virus du bouton d'Orient chez la souris blanche (Über die Konservierung des Virus der Orientbeule bei der weißen Maus). Compt. rend. Soc. biol., 1929, Bd. 100, Nr. 4, S. 239.

Werden einige Tropfen einer Kultur von Leishmania tropica einer weißen Maus in die Haut des Schwanzes gespritzt, so bewirkt man eine örtliche Infektion, die sich lange erhält und aus der man regelmäßig lebende Keime gewinnen kann; um sie regelmäßig zur Verfügung zu haben, braucht man nur von Zeit zu Zeit einige weiße Mäuse zu impfen, man ist dann von den Kulturen in vitro unabhängig, die unter Umständen zugrunde gehen können. Auch bei Verlust der Virulenz von Kulturleishmania kann man durch Zwischenimpfung auf Mäuse die Virulenz wiederherstellen.

E. Levin-Berlin.

Pigment

Mayer, R. L.-Breslau: Über die melanotischen Pigmente. (Univ.-Hautkl.) Kl. W., 1928, Nr. 52, S. 2471.

Auf Grund seiner Untersuchungen über die Chinonkörper kommt Verf. bezüglich der chemischen Zusammensetzung der melanotischen Pigmente zu dem Ergebnis, daß „die in den pigmentbildenden Zellen zu Chinonen oxydierten Pigmentvorstufen aus Dopa, Tyrosin, Adrenalin u. a. sich mit Zelleiweiß zu den dunkel gefärbten Melaninen

Digitized by Google

verbinden". Es bestehen daher die melanotischen Pigmente 1. aus einer Chinongruppe und 2. aus einer damit verbundenen Eiweißgruppe. Es können dabei beide Gruppen variabel sein. Es können sich ferner in pigmentfreier Haut bei Einverleibung von Chinonen durch ihre Verbindung mit den Eiweißkörpern melanotische Pigmente bilden.
E. Langer-Berlin.

Bonnet, L.-M.: Mélanodermie; disposition réticulée explicable par un état antérieur de la peau (ichtyose) (Melanodermie; netzförmige Verteilung durch einen vorhergehenden Zustand der Haut [Ichthyosis] zu erklären). Lyon méd., 1928, Nr. 52, S. 725.

Bei einer kachektischen, tuberkulösen Frau fanden sich Pigmentierungen, teils am Hals, Nacken, Lenden diffus, teils am Rücken netzförmig. Diese letztere Anordnung wird dadurch erklärt, daß die Kranke außerdem eine leichte Ichthyosis aufwies. Eine solche führt zu netzförmigen Schuppenanordnungen, und da diese Stellen eine Prädisposition für Pigmentierungen besitzen, haben sich die geschilderten Veränderungen bei der längere Zeit an Jucken leidenden Patientin entwickelt. E. Levin-Berlin.

Benigne Neubildungen und Mißbildungen

Weichert, M.-Beuthen: Plastik des Gesichts bei hypertrophischem Kapillarangiom. (Chir. Abt. d. Stadtkrankenhauses.) Bruns' Beitr., 1929, Bd. 145, H. 4, S. 718.

14jähr. Mädchen, seit dem 3. Lebensjahr am rechten Mundwinkel feuermalähnliche Röte, vom Knappschaftsarzt geschnitten. Geschwulst wuchs von Jahr zu Jahr zu enormem Umfang, auch in die Tiefe, ulzerierte jauchig Probeexzision: hypertrophisches Kapillarangiom. Operation in Äthernarkose. Bei der Exstirpation der Geschwulst muß bis in die Mundhöhlenschleimhaut tief vorgedrungen werden, zur Deckung des Hautverlustes ist eine Plastik nötig. Bogenförmiger Hilfsschnitt nach aufwärts und dem Ohr. Abwärtsrotieren des gewonnenen Hautlappens, Festhaltung an der nebenliegenden Haut des Halses nach vorheriger Mobilisierung. Guter Heilverlauf, relativ guter kosmetischer Erfolg. Restierende Lähmung des unteren Fazialisastes. F. Jacobsohn-Berlin.

Regressive Störungen und Atrophien

Wischnewsky, A.-Leningrad: Experimentelle klinische Untersuchungen zur Frage der Genese und Behandlung chronischer trophischer Geschwüre beim Menschen. (Inst. chir. Neuropath.) Arch. f. klin. Chir., 1929, Bd. 154, H. 1/2, S. 192.

Bei der Entwicklung und Behandlung chronischer, nicht heilender Geschwüre spielt das Alter eine große Rolle; das 30. Jahr bildet meist die Grenze in der Heilbarkeit. Die Geschwüre hängen mit der Unterbrechung der nervösen Verbindungen zusammen. Auf Grund der Beobachtungen von Charcot, daß eine vollständige Zerreißung des Nervenstammes meist keine trophischen Störungen hervorruft, hat Molotkow den Schluß gezogen, daß zur Heilung solcher Geschwüre der entsprechende spinale Nerv völlig durchschnitten werden müßte. Im Tierexperiment, in dem der Ischiatikus verletzt und das zentrale Ende des Nerven einer chronischen Reizung unterworfen wurde, entwickelte sich regelmäßig ein nichtheilendes Geschwür der verletzten Extremität, und die Entfernung des Neuroms vom zentralen Ende des Nervs hatte eine rasche Heilung zur Folge. Bei der elektrischen Reizung des zentralen und des peripheren Endes des durchschnittenen Nerven zeigt sich, daß auch vom peripheren Ende ein Schmerz auszulösen ist; auch die Anfrischung des peripheren Nervenendes mit dem Messer ruft Schmerzgefühl hervor; dies dürfte auf rekurrenten Nervenfasern beruhen, die bei der Degeneration des peripheren Endes verschont bleiben. Die Entstehung chronisch nichtheilender Prozesse trägt einen reflektorischen Charakter; neben dem reflektorischen Prozesse existiert aber auch ein anderer Prozeß, welcher das materielle Substrat des Reflexes verändert, so daß der Reflex krankhaft wird· damit hängt zusammen, daß der nach der Neurotomie einsetzende Heilungsvorgang bei äußeren Umständen, etwa bei Temperatursteigerungen, einen deutlichen Stillstand des Prozesses erfahren kann und daß auch Rezidive der Geschwürsbildung auftreten können.
F. Winkler-Wien.

Wakamatsu, M.-Kyoto: Beitrag zur Histologie des Lupus erythematodes, insbesondere über die Hyperkeratose der Schweißdrüsenmündungen. (Derm. Univ.-Klin.) Jap. J. med. Sci. Trans., Bd. 1, Nr. 1, S. 1.

Der Lupus erythematodes stellt eine Entzündung der Haut dar, welche sich vorzugsweise auf deren oberste Schicht erstreckt. In Papillarschicht und Subpapillarschicht

Digitized by Google

sind die Blut- und Lymphgefäße erweitert und neugebildet. Häufig subepitheliales Ödem. Zellinfiltration ist in verschiedener Stärke um die Gefäße, Haarfollikel, Talgdrüsen, Schweißdrüsen und ihre Ausführungsgänge herum vorhanden. Bei hochgradiger Entzündung ist sie mehr diffus ausgebreitet und führt die Rundzellen in die Talgdrüsen, Haarscheiden und Musculi arrectori hinein, um später deren Atrophie zur Folge zu haben. Die Breite und die Stärke der Infiltration ist je nach den Fällen sehr verschieden. Das Infiltrat besteht meist aus kleinzelligen Lymphozyten, außerdem häufig aus geringen großen Lymphozyten, Mastzellen, Fibroblasten, polynukleären Leukozyten und Plasmazellen. In einem Fall wurden epitheloide Zellen und Riesenzellen nachgewiesen. Die elastischen Fasern sind im Bereich der starken Infiltrate fast verschwunden und stellenweise in Klumpen und Bündeln auseinandergedrängt, im übrigen aber relativ wohl erhalten und in normaler Anordnung. Die Lumina der Schweißdrüsen sind häufig erweitert, zeitweise zeigt sich Zystenbildung. Epithelien der Wandung sind dabei abgeplattet und sogar degeneriert. T. Benedek-Leipzig.

Maligne Neubildungen

Bleyer, L.-Chicago: Die zellfreie Übertragung maligner Tumoren in ihrer Bedeutung für die Frage nach dem parasitären Ursprung der Geschwülste. W. m. W., 1929, Nr. 7, S. 203.

Zellfrei nennt man die Übertragung eines Tumors, wenn sie mit dem Filtrat der Tumormasse oder mit dem Trockenpulver oder dem Glyzerinat derselben gelingt. Die experimentelle Übertragbarkeit bösartiger Neubildungen ist nicht ausschließlich an die Anwesenheit lebender Zellen im Impfmaterial gebunden. Eine zellfreie Übertragung ist bisher sicher gestellt für spontane Hühnersarkome und solche, die durch Injektion von Embryonalbrei und gewissen Chemikalien erzeugt werden können. Auch bei einzelnen Säugetiersarkomen scheint eine zellfreie Übertragung geglückt zu sein. Im Gegensatz zu Sarkomen konnte ein solcher Übertragungsmodus bei epithelialen Neubildungen bisher experimentell nicht nachgewiesen werden. Die zellfreie Übertragung scheint auf einem fermentativen Stoff zu beruhen, der von den Geschwulstzellen als Produkt ihres abnormen Stoffwechsels gebildet wird. Dieses sarkomatöse Agens, das im Blute kreist und sich aus dem Ausgangstumor sowie aus den Metastasen extrahieren läßt, hat die Eigenschaft, gewisse mesenchymale Zellen in vitro und in vivo bösartig umzuwandeln und dieselbe Stoffwechselstörung auszulösen, aus der es ursprünglich hervorging; es ist so in fortgesetzten Phasen immer wieder reproduzierbar. Die zellfreie Übertragbarkeit der Sarkome ist kein Beweis für die Existenz eines infektiösen Virus, sie läßt sich letzten Endes auch rein chemisch erklären. Einwandfreie experimentelle Resultate, die zu der Schlußfolgerung führen, daß maligne Tumoren eine Infektionskrankheit sind, sind bis heute nicht vorhanden. H. Lippert-Köln.

Koose, W., u. E. Cordes-Breslau: Geschwulsterzeugende Fernwirkung von Teer. (Chir. Univ.-Kl. u. Hyg. Inst. d. Univ.) Bruns' Beitr., Bd. 145, H. 4, S. 692.

Bei Mäusen, die am Nacken mit Teer vorbehandelt waren, kam es zu einer auffallend häufigen Entstehung von Tumoren der Lunge und des Mediastinums. Besonders die epithelialen Geschwülste der Lunge ließen sich von den ersten Anfängen atypischer Epithelwucherung bis zum ausgebildeten Karzinom verfolgen. Der Einwand, es könne sich um Spontantumoren gehandelt haben, erscheint nach dem sehr großen Vergleichsmaterial der Verff. nicht berechtigt, um so weniger, als die meisten Mäuse aus eigener Zucht stammen. F. Jacobsohn-Berlin.

Stickl, O.-Greifswald: Chemotherapeutische Versuche gegen das übertragbare Mäusekarzinom. (Hyg. Inst. d. Univ.) Virch. Arch., Bd. 270, H. 3, S. 801.

Verf. zweifelt nicht daran, daß die sichere Heilung des Mäusekrebses ein beträchtlicher Schritt vorwärts zur Heilung des menschlichen Krebses sei. Zu diesem Zwecke hat er am Mäusekarzinom Versuche an sehr großen Reihen (und unter interessanter Berücksichtigung der Literatur von Paracelsus bis Warburg) mit den im Schöllkraut enthaltenen Alkaloiden bzw. deren Salzen unternommen. Er erläutert sie sehr ausführlich an Hand von 23 Tabellen. Am wirksamsten erwies sich die Kombination des Chelerythrin-Sanguinarin-Chlorides mit Kalzium und Lezithin. Mit diesem Präparat wurde in 90% ein teilweiser oder vollständiger Behandlungserfolg erzielt, auch die Sterblichkeit der Tiere kurvenmäßig als günstig beeinflußt erkannt. F. Jacobsohn-Berlin.

Lacassagne, A., u. R. Vinzent: Sarcomes provoqués chez des Lapins par l'irradiation d'abcès à Streptobacillus caviae (Bei Kaninchen durch Bestrahlung von Strepto-

Digitized by Google

bacillus caviae-Abszessen hervorgerufene Sarkome). Compt. rend. Soc. biol., Bd. 100, Nr. 4, S. 249.

Bei 3 von 12 Kaninchen, bei denen durch subkutane Einspritzungen von Streptobacillus caviae hervorgerufen waren, entwickelten sich nach deren Abszeß-Bestrahlung mit Röntgenstrahlen Sarkomtumoren verschiedenen histologischen Charakters (Osteosarkom, Fibrosarkom, Rhabdomyosarkom). Wahrscheinlich handelte es sich um eine kombinierte Wirkung. E. Levin-Berlin.

Scherber, G.-Wien: Beitrag zur Histologie menschlicher Sarkome. (Hautabt. d. Rudolfspitals.) W. m. W., 1929, Nr. 7, S. 206.

Ein Sarkom und ein Melanosarkom wurden aus in Sublimatalkohol gehärteten Schnitten mit der feuchten Giemsafärbung gefärbt und histologisch untersucht mit dem Ergebnis, daß sich die von Lipschütz beschriebenen chromophoben Körperchen regelmäßig in den Tumorzellen vorfanden. Bei allen für das Sarkom typischen Zellveränderungen handelt es sich um Veränderungen, die in allen Einzelheiten an die Zelle selbst gebunden sind bei anderen Prozessen nicht festzustellen sind. Es ist damit bewiesen, daß es Lipschütz gelungen ist, einen grundlegenden Unterschied zwischen der Geschwulstzelle und der normalen Zelle zu beweisen. H. Lippert-Köln.

Haare und Nägel

Delamare, G., u. C. Gatti: Caractère néoendothrix de la „piedra Paraguayenne" (Neoendothrix-Charakter der „Piedra von Paraguay"). Compt. rend. Soc. biol., Bd. 100, Nr. 2, S. 122.

Das Knötchen der Piedra von Paraguay ist zuerst intrakutikulär, entwickelt sich dann zwischen Kutikula und Rinde, ohne diese und das Mark anzugreifen. Nachdem es gut entwickelt ist, gelangt es an der Stelle seines größten Umfanges an die Außenseite. E. Levin-Berlin.

Dermatomykosen

Bloch, B.: Über das Problem der Organotropie. Ursachen der speziellen Lokalisation der Dermatomykosen auf der Haut (Dermatotropie und Merotropie). Schweiz. m. W., 1929, Nr. 3, S. 60.

Noch ist das Problem, wieso sich pathologische Prozesse, insbesondere auch der Haut, in bestimmten Organen oder Organsystemen lokalisieren, so gut wie ungelöst. Verf. unterscheidet neben der Organotropie als deren Unterabteilung noch eine Merotropie, d. h. die Neigung einer Noxe, sich an bestimmten Stellen eines Organs (wie z. B. dem behaarten Kopf oder den Streckseiten) zu lokalisieren. Als Organophygie bezeichnet er das Freibleiben von Organen, trotzdem dort die Noxe an sich Gelegenheit hätte, einzuwirken. Ein Beispiel dafür ist z. B., daß Dermatomykosen, auch wenn die Pilze nach entsprechenden Impfungen im ganzen Körper nachweisbar sind, doch Erscheinungen nie an den inneren Organen, aber immer an der äußeren Haut, und auch hier nur an den Hornpartien, machen. Dabei können diese Pilze auf den entsprechenden toten Organen sehr wohl gedeihen. Es handelt sich also um eine vitale Funktion. Das Problem der Lokalisation liege mehr in der negativen als in der positiven Organotropie. Zu seiner Lösung seien vermutlich die Detmatomykosen besonders geeignet. E. Jacobsthal-Hamburg.

Taniguchi, Y.-Nagoya: Beiträge zur Studie der Dyshidrosis. (Dermato-urol. Kl. d. med. Fakult.) Jap. J. med. Sci. Trans., Bd. 1, Nr. 1, S. 43.

In 150 Fällen sind an den Füßen der Patienten, die an Dyshidrosis gelitten haben, stets dieselben Pilze nachgewiesen worden. Die gefundenen Pilze waren mit dem Tr. radiolatum von Sabouraud identisch. Verf. gelang es in 5 Fällen positive Übertragungsversuche bei Menschen zu erzielen. Die bei dieser Affektion vorkommenden Bläschen sitzen tief in der Haut, wodurch bedingt wird, daß verschiedene Medikamente, vor allem die gegen Trichophytieerkrankungen wirksamen Sterilisierungsmittel, auf Dishydrosis recht schwache Wirkung haben, weil diese Pilze zur Gruppe der Tr. profunda gehören und im Verlauf der Zeit immer tiefere Stellen angreifen. Das sog. idiopatische Pompholyx von Kambayashi wird als selbständige Einheit, wenigstens an den Füßen, abgelehnt. In den 13 vom Verf. beobachteten Fällen interdigitaler Ekzeme zeigten sich 8 Fälle mykologisch negativ, in 5 Fällen wurde dagegen das Epidermophyton inguinale gezüchtet. T. Benedek-Leipzig.

Digitized by Google

Michelson, I. D.-Memphis: Blastomykosis. J. Am. m. Ass., Bd. 91, Nr. 24, S. 1871.

Verf. untersuchte 6 Fälle generalisierter und 13 Fälle örtlich umschriebener Formen. Die Diagnose wurde jedesmal gesichert durch klinische und bakteriologische Untersuchungen, insbesondere durch histologische Schnitte und den Nachweis der Mikroorganismen. Die generalisierten Blastomykosen endeten sämtlich letal, während die örtlich beschränkten durch Jodkalium und Röntgen geheilt wurden. Aus seinen bakteriologischen und serologischen Untersuchungen schließt Verf., daß die Gewebsreaktion bei der generalisierten Form eine allergische ist. In den Kulturen führen ungünstige Umstände zur Umwandlung der Erreger in oidium- oder hefeartige Formen. Das hefeartige Wachstum ist die widerstandsfähige Form des Erregers, das aerobe Wachstum entspricht der Saprophytenform. Endosporulation, die sowohl im Körper als auch in der Kultur vorkommt, ist für den Lebensablauf der Blastomyzeten von geringer Bedeutung. Endogenes Pigment wird bei Wachstum auf Kohlehydraten gebildet.

P. Seier-Heidelberg.

Taniguchi, Y.-Nagoya: Experimentelle Studie über „Erosio interdigitalis blastomycetica", besonders über diejenigen bei den Papierarbeitern in der Provinz Gifu (Sadare-Krankheit). (Dermato-urol. Kl. d. med. Fakult.) Jap. J. med. Sci. Trans., Bd. 1, Nr. 1, S. 75.

Die Hefeerkrankungen der Interdigitalräume, welche in vielen auropäischen Ländern auftreten, kommen auch sehr häufig in Japan vor. Für diese Affektion wählt Verf. den von Fabry vorgeschlagenen Namen „Erosio interdigitalis blastomycetica idiopathica". Durch die gezüchteten Hefen ist die Übertragung bei Menschen gelungen und das so hervorgerufene Krankheitsbild war mit dem spontanen identisch. Verf. konnte nachweisen, daß die „Sadare" Krankheit bei den Papierarbeitern, welche als Gewerbekrankheit im Regierungsbezirk Gifu ziemlich allgemein verbreitet ist, mit Erosio interdigitalis blastomycetica identisch ist. Die gefundenen Hefen gehören fast alle zur gleichen Gattung, nur daß sie bei Gärungsversuchen gewisse Abweichungen aufweisen. Sie sind in eine neue Gruppe „Myceloblastanon gifuense" untergebracht worden. Diese Hefen sind für Mäuse stark pathogen.

T. Benedek-Leipzig.

Tierische Parasiten und Fremdkörper

Brocq, L.: Traitement des gales compliquées (Behandlung der komplizierten Krätze). Presse méd., 1929, Nr. 8, S. 131.

Für verschiedene Komplikationen gibt Verf. je eine typische Krankengeschiche. Bei hochgradig impetiginisierten Kratzeffekten ist die Sekundärinfektion zunächst zu beseitigen, erst in zweiter Linie die Skabies. Ebenso verfährt man, wenn infolge der Skabiesbehandlung eine stärkere Arzneidermatitis aufgetreten ist. Da in dem vom Verf. angeführten Falle Schwefel als Ursache der Dermatitis festgestellt wurde, empfiehlt er hier zur Beseitigung der Skabies Petroleum, Styrax, Perubalsam usw. Handelt es sich um Patienten, die ohnehin zu Ekzemen neigen, die dann durch Skabies aufgeflammt sind, so soll zunächst die Krätze beseitigt werden. Bei Kindern ist vorsichtige Schwefelbehandlung angezeigt. Handelt es sich um rezidivierende Skabies und dadurch hervorgerufene Phobie empfindsamer Patienten, so darf die geeignete psychische Beeinflussung nicht vergessen werden. Einige Rezeptformeln vervollständigen die Arbeit.

H. Th. Hinrichs-Halberstadt.

Akute exanthematische Infektionskrankheiten

Ochsenius, K.-Chemnitz: Über gegenseitige Beeinflussung von akuten Infektionskrankheiten. M. Kl., 1929, Nr. 4, S. 147.

Es ist bekannt, daß eine Infektionskrankheit dem Auftreten einer anderen den Boden bereiten kann. In einigen Fällen konnte Verf. jedoch beobachten, daß bei anscheinend gleichzeitiger Infektion mit Masern und Keuchhusten die zuerst ausgebrochenen Masern die Pertussiserkrankung hintangehalten und erst nach ihrem Abklingen ihr das Feld freigegeben haben.

E. Levin-Berlin.

Zikowsky, J.-Wien: Tonsillektomie und Scharlach. (Infekt.-Abt. d. Kaiser Franz-Josef-Spitales.) W. kl. W., 1929, Nr. 2. S. 37.

In der zweiten Woche des Scharlachs bilden die regionären Drüsen gewöhnlich das Zentrum der ganzen Krankheit. Schwellen sie unter Entzündungserscheinungen an, so bedeutet dies quoad Komplikationen und schweren Verlauf ein ungünstiges Zeichen (Beschreibung von 5 Fällen). Da diese sekundäre Infektion doch wahrscheinlich von den

Digitized by Google

erkrankten Tonsillen ausgeht, untersucht Verf. die Frage, wie sich der Scharlach bei Patienten abspielt, die von Natur oder durch Operation keine Tonsillen haben. Von 1013 Kranken waren 23 tonsillektomiert. Bei 20 von diesen begann die Erkrankung im Rachen, resp. an Tonsillenresten. Das Bild ist typisch. Ein sehr schwerer Fall wurde beobachtet. Es fehlt aber in allen Fällen eine Drüsenkomplikation und die sogenannte „Zweite Krankheit". Der Verlauf des Scharlachs ist eintönig und auch weniger toxisch. Als Komplikation kommen nur Scharlach-Herz und -Rheumatismus zur Beobachtung. Diese Beobachtung (Tabelle) läßt an die eventuelle Zweckmäßigkeit einer Tonsillektomie zur Verhütung schweren Verlaufs denken. H. Colman-Berlin.

Rueff, M.-Frankfurt a. M.: Über die kutane Adrenalinempfindlichkeit bei Masern und Scharlach im Kindesalter mit Berücksichtigung des Hautkapillarbildes. (Univ.-Kinderkl.) Arch. f. Kindhlk., Bd. 86, Nr. 1, S. 37.

An 370 gesunden Kindern, um Vergleichswerte zu erhalten, konnte festgestellt werden, daß die normale durchschnittliche kutane Adrenalinempfindlichkeit (k. A.E.) zwischen 14 und 21 Sekunden, gemessen an der ersten beginnenden anämisierenden Wirkung, auf dem Handrücken, vorhält. An 7 Masernfällen in Reihenuntersuchungen bis zum 21. Krankheitstage ergab die k. A.E. eine Unterempfindlichkeit der exanthemfreien wie der Exanthemhautstellen, bei letzteren noch gesteigert. An 33 Scharlachfällen in Reihenuntersuchungen bis zum 42. Krankheitstage ergab die k. A.E. 1. eine mehr weniger vorhandene Unterempfindlichkeit der Scharlachhautgefäße mit und ohne Exanthem in den ersten Krankheitstagen, 2. eine ausgesprochene Überempfindlichkeit der gesamten Scharlachhautgefäße vom 6.—8. Krankheitstage an, 3. den Höhepunkt der Überempfindlichkeit in der 3.—4. Woche und 4. entweder ein langsames Abnehmen oder eine noch gesteigerte Empfindlichkeit gegen den 42. Krankheitstag.

T. Benedek-Leipzig.

Kiefer, G. L.: The Value of Aktive Immunization Against Scarlet Fever (Der Wert der aktiven Immunisierung gegen Scharlach). J. Am. m. Ass., Bd. 91, Nr. 24, S. 1885.

Auf Grund seiner in den Jahren 1925/28 gewonnenen Beobachtungen betont Verf. die Notwendigkeit, daß das Toxin für die Hautprüfung gleichmäßiger ausfallen müsse als bisher. Auch die Beziehungen der Dauer der Immunität zur Menge des gegebenen Toxins müssen noch genauer untersucht werden. Er tritt für ausgedehnte Anwendung polyvalenter Toxine und Antitoxine ein. P. Seier-Heidelberg.

Joe, A., u. R. Swyer: Passive Immunisation in Scarlet Fever (Passive Immunisierung bei Scharlach). Lancet, 1929, Nr. 5500, S. 177.

Die Ergebnisse mit der passiven Immunisierung zur Verhütung des Scharlach sind zwar ermutigend, aber sie leiden an dem Mangel eines in seiner Wirksamkeit so gut bestimmbaren Antiserums, wie wir es im Diphtherieantitoxin besitzen. Joe und Swyer nehmen an, daß Fälle bis zum Alter von 10 Jahren, die eine Dick-Reaktion von weniger als 30 mm Durchmesser ergeben, 5 ccm Antitoxin intramuskulär bekommen sollen, um bei positiver Dick-Reaktion nach 48 Stunden diese Dosis noch einmal zu erhalten. Fälle über 10 Jahre und ältere Individuen mit einer Dick-Reaktion von mehr als 30 mm erfordern eine Anfangsdosis von 10 ccm. F. Juliusberg-Braunschweig.

Celarek, J., u. W. Porebski: Sur la sensibilité des Chevaux aux toxines streptococciques. Compt. rend. Soc. biol., 1928, Bd. 99, Nr. 27, S. 1019.

Durch Einspritzungen von 0,25 ccm Scharlach-Streptokokkentoxin traten bei einigen Pferden keine Reaktionen auf, bei anderen bildeten sich Infiltrate von 10—50 mm Durchmessser, wonach man verschiedene Grade der Reaktion unterscheiden kann. Diese ist erst nach 24 Stunden voll entwickelt. Wurde dem Toxin neutralisierendes Anti-Scharlachserum zugesetzt, so blieb die Reaktion auch bei sonst empfänglichen Tieren aus; normales Pferdeserum neutralisierte das Toxin nicht. Zwischen der Dickschen Reaktion und der Schickschen ließen sich keine Beziehungen nachweisen, auch stimmten die Reaktionen auf Scharlach-Streptokokkentoxin nicht mit denen auf andere Streptokokken überein, so daß man dadurch vielleicht die verschiedenen Toxine und Streptokokken voneinander differenzieren könnte. E. Levin-Berlin

Toomey, J. A., u. E. G. Dolch-Cleveland: Scarlet Fever. VI. The Use of Scarlet Fever Antitoxins (Scharlach. VI. Die Anwendung von Scharlachantitoxin). Am. J. Child. Dis., 1928, Bd. 36, Nr. 6, S. 1173.

Die Behandlung mit Scharlachantitoxin erscheint noch nicht empfehlenswert; bei intramuskulärer Anwendung zeigt der Verlauf keine Unterschiede von dem bei unbehan-

Digitized by Google

delten Patienten, bei intravenöser traten bei einer Reihe von Patienten zwar wesentliche Besserungen ein, doch blieb bei anderen ein Erfolg aus, und es kamen auch auf Anaphylaxie verdächtige Todesfälle vor. Die Folgeerscheinungen der Serumeinspritzungen sind schwerer als der Scharlach selbst. E. Levin-Berlin.

Teissier, P., J. Reilly u. E. Rivalier: L'inoculation testiculaire du virus varioloque chez le Singe (Die Einimpfung des Variolavirus in den Hoden beim Affen). Compt. rend. Soc. biol., Bd. 100. Nr. 2, S. 101.

Das Impfmaterial muß mit peinlichster Asepsis entnommen werden, entweder von dem obersten Teil des Bodensatzes nach Zentrifugieren des im präeruptiven Stadium entnommenen Blutes oder von dem Inhalte frischer Bläschen. Der Hoden zeigt nach der Infektion eine beträchtliche Vergrößerung, wird schmerzhaft und am unteren Abschnitt des Skrotums adhärent. Das Tier fiebert, ist appetitlos. Nach 8—10 Tagen zeigen sich am Skrotum typische Variolabläschen und Pusteln, die allmählich in geringerer Zahl auch am übrigen Körper auftreten. Am Hoden findet sich eine Entzündung des fibrösen Gewebes und eine Nekrose der Samenkanälchen; die Epididymis zeigt keine Veränderungen. Das so im Reizzustand erhaltene Variolavirus kann im Eisschrank in Glyzerin aufbewahrt werden und erhält sich mindestens 8 Monate lebensfähig. Trotz mehrfacher Passagen beim Affen ist eine Übertragung auf Kaninchen, Meerschweinchen oder weiße Ratten nicht gelungen. E. Levin-Berlin.

Teissier, P., E. Rivalier u. J. Reilly: Essai d'obtention d'une neuro-variole (Versuche eine Neurovariola zu erhalten). Compt. rend. Soc. biol., Bd. 100, Nr. 2, S. 103.

Es wurde versucht, das im Reinzustand erhaltene Variolavirus im Tierhirn zu züchten. Inokulationen in das Hirn von Kaninchen, Meerschweinchen, Mäusen und weißen Ratten waren sämtlich erfolglos, beim Affen gelang es in einzelnen Fällen eine tödliche Enzephalitis hervorzurufen. Doch waren bei Weiterimpfungen die Ergebnisse sehr wechselnde, die neurotrope Affinität des Variolavirus scheint eine intermittierende und schwer zu fixierende zu sein. E. Levin-Berlin.

Lepra

Friedheim, E. A. H.: L'origine de la cellule lépreuse etudiée en culture de tissu (Studium des Ursprunges der Leprazelle in Gewebskulturen). Compt. rend. Soc. biol., Bd. 100, Nr. 3, S. 163.

Zur Klärung der Frage der Herkunft der Leprazellen (fixe Bindegewebszellen, Monozyten des Blutes) wurden normale Gewebe bei Gegenwart von Leprabazillen gezüchtet. Es zeigte sich, daß die Leprazelle ein Abkömmling von Makrophagen ist, teils von aus dem fibroblastischen Netzwerk stammenden Monozyten, teils von Blutmonozyten. Außerdem können sich Lymphozyten in Leprazellen umwandeln. E. Levin-Berlin.

Rose, F. G.: A New Method of Treatment of Leprotic Infection of the Nasal Mucosa (Eine neue Methode der Behandlung der leprösen Infektion der Nasenschleimhaut). Brit. m. J., 1929, Nr. 3551, S. 148.

Zur Abtötung der in der Nasenschleimhaut lokalisierten Leprabazillen hat R. das Ionisationsverfahren sehr zweckmäßig gefunden. Es wurden knopfförmige Elektroden mit Verbandwatte umwickelt, mit einer 1%igen Lösung von Alepol, Jodkalium und Natriumchlorid getränkt und möglichst ausgiebig der Nasenschleimhaut aufgedrückt, alsdann mit einem galvanischen Strom von 20—30 mA. in Verbindung gebracht. Die Sitzung dauerte je nach der Widerstandsfähigkeit der Kranken 20—30 Minuten. Vorerst hat Verf. 25 Fälle nach dieser Methode behandelt. Die Wirkung tritt erst nach 10—14 Tagen durch Verminderung der Bazillen hervor. Mindestens 3 Sitzungen bei 14tägigen Intervallen sind zur Erzielung von Bazillenfreiheit nötig. A. Philippi-Bad Salzschlirf.

Tuberkulose

Kast-Basel: Der Tuberkelbazillus im Lichte einer neuen Färbungsmethode. M. m. W., 1929, Nr. 4, S. 152.

Verf. behandelt das Sputum mit konzentrierter Ferrozyankaliumlösung vor, färbt mit Ziehlscher Lösung 4 Minuten nach, und kann so die endständigen „Sporen" der Tuberkulose gut sichtbar machen. Sie treten auch selbständig auf, dann wieder in den Stäbchen, verschwinden in diesen. Dieser Turnus wiederholt sich etwa alle $^3/_4$ Stunden mit großer Regelmäßigkeit. Am besten sieht man den Vorgang bei einer Temperatur

Digitized by Google

von 42 und 49°. Entnahme am richtigsten alle 10 Minuten. In der Reinkultur kann man außerdem der größere Kugeln sehen, die sich bis zu kleineren in den Stäbchen entwickeln. Die Frage, ob diese Vorgänge auf Symbiose zweier verschiedener Körper oder 2 Formen des gleichen Erregers beruhen, soll später untersucht werden.

H. Colman-Berlin.

Karwacki, L.: Morphologie des Streptothrix obtenus par la transformation des Bacilles tuberculeux (Morphologie des durch Umwandlung von Tuberkelbazillen erhaltenen Streptothrix). Compt. rend. Soc. biol., Bd. 100, Nr. 3, S. 214.

Es handelt sich um eine Umwandlung der Tuberkelbazillen in verzweigte oder nicht verzweigte Myzelfäden, die anscheinend nicht direkt erfolgt, der vielmehr ein Auftreten zyanophiler Körnchen im Innren der Bazillen voraufgeht. Dieses Stadium und das Keimen der Körner läßt sich nicht immer beobachten. Es wird eine eingehende Schilderung der Kulturen der Fäden und der später eintretenden Involutionsformen gegeben.

E. Levin-Berlin.

Triuss, M.-Moskau: Über die Lebensfähigkeit der Tuberkelbazillen in den bakterioskopischen Präparaten. (Mikrobiol. Abt. d. I. Swjet.-Inst. f. Tuberkuloseforschg.) Zbl. f. Bakt., Bd. 110, H. 4/5, S. 148.

Tuberkelbazillen aus Reinkulturen oder Auswurf, in der üblichen Weise fixiert und nachträglich bis zum Aufsteigen von Dämpfen gefärbt, ferner mit Alkohol oder HCl entfärbt, werden in ihrer Lebensfähigkeit und Pathogenität nicht beeinträchtigt. Möglichste Vorsicht ist daher bei der Handhabung gefärbter Präparate geboten.

F. Harry-Wiesbaden.

Martenstein, H.-Breslau: Über den Zeitpunkt des Eindringens der Tuberkelbazillen in die regionären Lymphdrüsen und in die Blutbahn bei kutaner Meerschweinchenimpfung. (Dermatol. Kl. d. Univ.) Kl. W., 1929, Nr. 4, S. 159.

Bei experimenteller Meerschweinchentuberkulose (Infektionsdosis $^1/_{100}$ mg) dringen die Tuberkelbazillen so gut wie unmittelbar nach der Impfung in die skarifizierte Haut in die regionären Lymphdrüsen ein, während dieses Eindringen bei intradermaler Impfung etwas langsamer, d. h. innerhalb der nächsten 1—2 Stunden, erfolgt. Der Nachweis der Tuberkelbazillen im Herzblut der gleichen Tiere gelingt im Tierversuch nicht (Entnahme des Blutes $^1/_4$ Stunde bis 6 Tage p. i.).

S. Bergel-Berlin.

Magat, J.-Berlin: Die therapeutische Wirkung methylalkoholischer Extrakte aus Tuberkelbazillen (nach Boquet-Nègre) bei der experimentellen Meerschweinchentuberkulose für sich und in Mischung mit Helpin. (Inst. „Robert Koch".) Zschr. f. Hyg., Bd. 109, H. 2, S. 322.

Es gelingt, durch wiederholte subkutane Behandlung tuberkuloseinfizierter Meerschweinchen mit einem Gemisch von Helpin und Tuberkulin (B.-N.) den Verlauf der Tuberkulose günstig zu beeinflussen. Die Ergebnisse dieser Behandlungsmethode sind günstiger als die einer Behandlung mit Helpin allein. Die Behandlung nur mit dem genannten Tuberkulin hatte keinen deutlichen Erfolg.

T. Benedek-Leipzig.

Pagel: Tuberkuloseallergie und Bazillenstamm. Zugleich ein Beitrag zur Biologie des BCG-Bazillus. Kl. W., 1929, Nr. 4, S. 170.

Es bestehen beim normergischen Meerschweinchen deutliche histologisch erfaßbare Unterschiede in der Reizantwort auf die verschiedenen Bazillenstämme. Je schwächer die Virulenz, desto größer und langdauernder die Abszeßbildung und desto später und geringfügiger die histiozytär-epitheloide Reaktion. Im Kochschen Grundversuch deutliche Verzögerung der grundsätzlich gleichartigen Reizantwort beim weniger virulenten Bazillus. Beim BCG erfährt sie auch noch eine Verstärkung, während sie bei dem humanen Stamm gegenüber dem höher virulenten bovinen Abschwächung und Verzögerung zeigt. Die Unterschiede zwischen Humanus und Bovinus auf der einen und BCG auf der anderen Seite sind ganz erheblich kennzeichnender als die zwisohen Humanus und Bovinus.

S. Bergel-Berlin.

Wallgren, A.-Gothenburg (Schweden): Intradermal Vaccinations with BCG-Virus: Preliminary Note (Intradermale Vakzinationen mit BCG-Virus: Vorläufige Mitteilung). J. Am. m. Ass., Bd. 91, Nr. 24, S. 1876.

Verf. hat bis jetzt noch keinen Beweis für die immunisierende Wirkung peroral gegebener BCG-Vakzine gesehen. Er hält die intradermale Inokulation vom klinischen Standpunkt aus für eine bessere Methode und berichtet über seine vorläufigen Erfahrungen

Digitized by Google

an Kindern, deren Eltern oder Verwandte tuberkulös waren. Zur Sicherung der Tuberkulosefreiheit der Kinder hält er den Pirquet für ungenügend; er verlangt die intrakutane Injektion von 0,1—0.3 Alttuberkulin. Nur bei Kindern, die auch dann negativ blieben, wurde die BCG-Vakzination durchgeführt. Diese verlief durchaus nicht immer gleichgültig. Im Gegensatz zu Calmette sah Verf. Vergrößerung der regionären Lymphdrüsen, Verkäsung, Vereiterung und Fistelbildung. Im Eiter konnte der BCG nachgewiesen werden; er ist also nicht immer ein reiner Saprophyt, wie die Franzosen annehmen, sondern kann virulent werden. Verf. rät, unter der von ihm wie von den Franzosen angegebenen Dosis (0,25—1,0 mg) zu bleiben. Nach seinen Erfahrungen ist 0,1 mg die optimale Dosis für intrakutane Inokulation. Die Mehrheit der Kinder, die tuberkulinpositiv waren, bekamen an ihrem Primärherd eine Vereiterung. Dies ist für den Erfolg jedoch nicht unbedingt notwendig; er ist auch erreicht, wenn es nur zu einer Reaktion ohne Einschmelzung kommt. Über die Dauer der Allergie kann noch nichts ausgesagt werden. Nur dann gilt die Impfung als erfolgreich, wenn hinterher die Tuberkulinreaktion positiv ausfällt; meist ist dies 7 Wochen nach der Inokulation der Fall. Die Reaktion der einzelnen Kinder auf BCG ist sehr verschieden. Außerdem wechselt das BCG-Virus in seiner Virulenz. P. Seier-Heidelberg.

Bernheim-Karrer, J.-Zürich: Ist die Calmettesche Schutzimpfung ganz gefahrlos? (Säuglingsheim d. kontonalen Frauenkl.) Schweiz. m. W., 1929, Nr. 3, S. 55.

Bericht über 12 nach Calmette mit dem BCG schutzgeimpfte Kinder. Schädigungen wurden nicht festgestellt. Ein nach der Impfung Pirquet-positives, interkurrent gestorbenes Kind zeigte keinerlei Zeichen von Tuberkulose.

E. Jacobsthal-Hamburg.

Troisier, J., S. Develay u. J. Weiss-Roudinesco: Sensibilité à la tuberculine provoquée chez le vieillard par le BCG (Tuberkulinüberempfindlichkeit bei Greisen, hervorgerufen durch BCG). Presse méd., 1929, Nr. 9, S. 127.

Bei 70—100jähr. Greisen findet sich negative Tuberkulinhautreaktion in 3 bis 11%, nur angedeutete Reaktionen bei 7—11% der Fälle. Bisher nahm man an, daß Senilität die Ursache hierfür sei, obgleich bei über der Hälfte der Greise, besonders bei tuberkulöser Anamnese, ausgesprochene Reaktion vorhanden war und von einer Kachexie gerade bei den negativ reagierenden, fast Hundertjährigen zumeist keine Rede war. Nach Einspritzung von $^1/_{50}$ mg abgeschwächter Tuberkelbazillen (BCG) konnte die abgeschwächte oder negative Reaktion in eine positive umgewandelt werden.

F. Rosenthal-Berlin.

Abramowitsch, Th., u. I. Rabuchin-Charkow: Der Einfluß der Röntgenbestrahlung auf die Intensität der Tuberkulinhautreaktion. Ukrain. Staatsinst. f. Tuberkuloseforschg.) Zschr. f. Tbc., Bd. 52, H. 6, S. 495.

Früher hatten Verff. festgestellt, daß unter dem Einfluß der Röntgenbestrahlung des Alttuberkulins die Intensität der Hautreaktion an der Applikationsstelle unter gewissen Bedingungen verstärkt, unter anderen abgeschwächt wird. Jetzt sollte der Einfluß der Röntgenstrahlen festgestellt werden auf die Äußerung der Hautallergie, wenn nicht nur das Tuberkulin, sondern auch die Haut Objekt der Bestrahlung ist. Es wurde die intrakutane Einverleibung von Alttuberkulin angewandt, und die Haut der Innenfläche des Vorderarmes der Bestrahlung ausgesetzt. Es erwies sich, daß die Röntgenbestrahlung der Haut in einem beträchtlichen Prozentsatz der Fälle gewöhnlich eine Herabsetzung der Intensität der Tuberkulinreaktionen, hauptsächlich innerhalb der ersten 24 und der folgenden 48 Stunden bewirkt. Während sich aber bei Applikation von hochkonzentriertem Tuberkulin nach 48 Stunden eine häufig sehr bedeutende Herabsetzung des Reaktionsgrades ergibt, ließ sich bei der Anwendung einer schwachen Verdünnung eine hemmende Wirkung bei gleichen Energiedosen nur in einem viel kleineren Prozentsatz der Fälle feststellen. Dazwischenliegende Konzentrationen von Alttuberkulin zeigen eine mittlere Empfindlichkeit der Haut gegen die Einwirkung der Röntgenstrahlen. Verff. konnten die von anderer Seite beobachtete steigernde Wirkung kleiner Dosen von Röntgenstrahlen nicht bestätigen. Wenn man nun in die bestrahlte Haut Kochsches Alttuberkulin einführt, das vorher der Wirkung von Röntgenstrahlen ausgesetzt war, so ergibt sich, daß die kombinierte Wirkung der Röntgenstrahlen auf das Alttuberkulin und die Haut maximale Stabilität der Reaktion bei Anwendung von Tuberkulin in Lösung von 1:10000 und eine minimale bei der Konzentration von 1:1000 bedingt. Es ist möglich, daß die biologischen Veränderungen, die im Tuberkulin bei der Bestrahlung vor sich

Digitized by Google

gehen, beim Zustandekommen gewisser Erscheinungen der Hautallergie eine dominierende Rolle spielen. S. Bergel-Berlin.

Nasta, M., u. M. Blechmann: Action des rayons ultra-violets sur la sensibilité du Cobaye tuberculeux à l'injection intrapéritonéale de tuberculine (Wirkung der ultravioletten Strahlen auf die Tuberkulinempfindlichkeit des tuberkulösen Meerschweinchens bei intraperitonealer Einspritzung). Compt. rend. Soc. biol., Bd. 99, Nr. 26, S. 909.

Meerschweinchen wurden mit Tuberkelbazillen infiziert und täglich mit ultravioletten Strahlen behandelt; nach 14 Tagen erhielten sie intraperitoneale Tuberkulineinspritzungen. Danach gingen die nicht bestrahlten Tiere sämtlich zugrunde, während die bestrahlten sich nach leichten, mit Temperatursteigerung verbundenen Krankheitserscheinungen wieder erholten und am Leben blieben. Bei der Autopsie zeigten sie geringere Veränderungen an den inneren Organen, doch kann daraus nicht geschlossen werden, daß die geringere Empfänglichkeit gegen das Tuberkulin hierdurch beeinflußt worden und nicht nur auf eine davon abhängige Herabsetzung der Sensibilität zu beziehen ist. E. Levin-Berlin.

Maendl, H., u. K. Blaschke-Grimmenstein: Wiederaufflammen kutaner Tuberkulinsalbenreaktionen (Dermotubin) hervorgerufen durch Serumexanthem bei Kindern. (Heilanstalt der Hauptanstalt für Angestelltenversicherung.) K. kl. W., 1928, Nr. 47, S. 1613.

Bei einer prophylaktischen Durchimpfung von Kindern mit Moserschem Scharlachserum traten bei 7 Kindern, die mit Dermotubin vorbehandelt gewesen waren, Wiederaufflammungsreaktionen auf. Nur die letzte Reaktion flammte auf, nicht die früheren Gaben. Die rascheste dieser Reaktionen erfolgte am 14., die langsamste am 18. Tage. Verff. verwenden diesen Zufallsbefund gegen die Ansicht Zielers von der Spezifität der Tuberkulinwirkung. F. Jacobsohn-Berlin.

Podwyssotzkaja, O. N., u. M. A. Linnikowa-Leningrad: Über die Widerstandsfähigkeit der Haut gegen die Tuberkelbazillen im Experiment. (Lupusheim.) Zschr. f. Tbc., Bd. 52, H. 6, S. 474.

Die an Meerschweinchen angestellten Injektionsversuche durch Einreiben von Tuberkulosematerial, das verschiedene Mengen von Tuberkelbazillen enthielt, ergaben folgendes: Bei Einreibung von kleinen Dosen bleibt die Haut unverändert, bei größeren zeigt sie die Entwicklung eines kleinknotigen Ausschlages mit Beteiligung der regionären Lymphdrüsen; bei massiver Infektion erscheinen an der Haut Ulzerationen, die Lymphdrüsen schwellen an und schließlich kommt es zu generalisierter Tuberkulose. Folglich besitzt die Haut eine gewisse Resistenz gegen den Tuberkelbazillus und stellt für seine Entwicklung einen ungünstigen Boden dar. Von Wichtigkeit ist auch die Virulenz des Materials. Trotz ihrer Resistenz kann die Haut doch die Eintrittspforte für die Tuberkuloseinfektion bilden. S. Bergel-Berlin.

Strauss, A.-Barmen: Zur Kupferbehandlung der äußeren Tuberkulose. D. m. W., 1929, Nr. 7, S. 273.

Nach Zerstörung besonders tiefer Herde durch Diathermie empfiehlt Verf. die Behandlung mit Kupferdermasan oder Lekutylsalbe oder einer anderen Kupfersalbe. Er selbst bevorzugt das Kupferkaliumtartrat mit 10%igem Cycloformzusatz. Dann folgt eine längere Bestrahlungskur des ganzen Körpers mit Kohlenbogenlampen oder mit dem Karlorilux-Apparat. Nach jeder Bestrahlung werden die Herde mit Kupferdermasan (Oberflächenwirkung) oder einer 1—2%igen Kupfersalbe bedeckt, bis völlige Heilung eingetreten ist. F. Harry-Wiesbaden.

Nachdruck (auch des Abschnittes „Tagesg. Nachr.") ist ohne Genehmigung des Verlegers nicht erlaubt

Verantwortlich für die Redaktion: für Originalabhandlungen und T.N.: Prof. Dr. J. H. Rille, Leipzig. Für den Referatenteil: Dr. Fritz Callomon, Dessau

Digitized by Google

Dermatologische Wochenschrift

Nr. 41 (Bd. 89) 12. Oktober 1929

Aus der Universitätshautklinik Kiel (Direktor: Prof. Dr. Klingmüller)

Ein Fall von Rotz beim Menschen

Von

Dr. N. Busch

Die Diagnose „Rotz" beim Menschen wird in der Regel nicht gestellt. In chronischen Fällen vergehen meist Monate, bis überhaupt der Verdacht auf Malleus entsteht und Untersuchungen in dieser Richtung ausgeführt werden. Noch schwieriger ist die Diagnose beim akuten Verlauf, wo eher der Pathologe als der Kliniker die Diagnose stellt. Eine Erklärung für diese Tatsache ergibt sich daraus, daß die Rotzinfektion beim Menschen sehr selten ist und deshalb die Erkennung charakteristischer Symptome nicht Allgemeingut der Ärzte ist und weil die Kennzeichen der Krankheit, besonders der Tuberkulose gegenüber, so wenig typisch sein können, daß der Gedanke an die Möglichkeit einer Rotzinfektion meist erst dann auftaucht, wenn eine Rotzerkrankung bei den Pferden aus der Umgebung des betreffenden Kranken als solche erkannt ist. Wegen der Seltenheit solcher Fälle ist es angebracht, folgenden Fall ausführlicher mitzuteilen.

Elfriede W., 16jähr. Landmannstochter. Familienanamnese o. B. Frühere Krankheiten ohne Belang. Während des Sommers 1927 hat die Patientin regelmäßig Milch von der Weide mit einem rotzkranken Pferd abgeholt. Im Oktober 1927 begann die Erkrankung an der Innenseite des rechten Oberarms mit einem blauroten Knoten, der sich in 10 Tagen bis zu Hühnereigröße entwickelte und nach Einschnitt eine Tasse voll Eiter entleerte. Anfang November innerhalb von 14 Tagen Bildung eines gleichartigen Knotens über dem rechten Sternoklavikulargelenk, der zweimal durch Punktion entleert wurde, später aber geschwürig zerfiel. Nach Weihnachten spielte sich der gleiche Vorgang auf der Außenseite des rechten Oberschenkels ab. Vor 14 Tagen bildete sich eine zunehmende knotenartige, blaurote Schwellung von Gänseeigröße auf der Innenseite des linken Oberarmes. Die Abszeßbildung wurde bis zu dieser Zeit als tuberkulös angesehen und erfolglos behandelt. Zweimalige WR war negativ. Erst durch die Erkrankung der Pferde und Feststellung durch den Tierarzt, daß es sich bei diesen um Rotz handelte, entstand der Verdacht, daß auch bei der Kranken eine Malleusinfektion vorliegen könnte. Die im staatlichen Veterinäruntersuchungsamt in Potsdam ausgeführte Blutuntersuchung ergab Anfang März 1928 ein für Rotz positives Ergebnis.

Befund am 3. III. 1928: Mittlerer Ernährungs- und Kräftezustand. Herz und Lungen o. B. Schleimhaut der Nase, des Mundes und Kehlkopfes laut Befund der Ohrenklinik ohne krankhafte Veränderungen.

Hautbefund: Über dem manubrium sterni findet sich ein flaches, fünfmarkstückgroßes Geschwür mit unterminierten Rändern. Der Geschwürsgrund ist glasig, ziemlich rein und trägt nur wenig eitrige Absonderung. Die Umgebung ist noch in etwa 1 cm Breite blaurot verfärbt. Das klinische Bild ist einem eingeschmolzenen Skrophuloderma sehr ähnlich. Auf der Innenseite des linken Oberarmes zeigt sich ein hühnereigroßer, fluktuierender, blauroter Abszeß, der auf Punktion 10 ccm schmutziggrau gefärbten,

Digitized by Google

hamorrhagischen Eiter entleert. Auf der Innenseite des rechten Oberarmes bezeichnet eine 2 cm lange, bläulichrote, etwas keloide Narbe die Stelle des ersten Knotens, der im Oktober 1927 vom Arzt für tuberkulös gehalten und inzidiert wurde. Auf der Außenseite des rechten Oberschenkels etwas distal vom Trochanter major befindet sich ein dreimarkstückgroßes Ulkus ziemlich scharf begrenzt, etwa $^1/_2$ cm tief und von einem 1 cm breiten, bläulichroten Rande umgeben.

Verlauf: 3. III. 1928: Punktion des Abszesses am linken Oberarm und Impfung von 2 männlichen Meerschweinchen intraperitoneal. Eiterausstriche auf 4% Glyzerinagar. 1. Einspritzung von 40%igem Ol. Terebinth. 0,5 ccm intraglutäal.

6. III.: Bei dem Meerschweinchen stark entzündliche Hodenschwellung (Strauss-scher Versuch positiv). In Kulturen Rotzbazillen positiv.

11. III.: Temperatur normal. Die Ulzerationen auf Brust und Schenkel epithelisieren sich vom Rande her, geringe eitrige Sekretion. Der Knoten am Oberarm ist durch einen zentralen, erbsengroßen Durchbruch zum Geschwür mit unterminierten Rändern geworden, das reichlich Eiter entleert. Verbände mit Sublimat 1:10000.

20. III.: 2. Einspritzung von 40%igem Ol. Terebinth. 0,5 ccm intraglutäal.

21. III.: Das Ulkus am Oberschenkel ist bis auf ein pfennigstückgroßes, mit Krusten bedecktes Zentrum abgeheilt. Das Ulkus auf dem Sternum ist flach und trocken.

26. III.: 3. Einspritzung von 40%igem Ol. Terebinth. intramuskulär. Nach den Terpentineinspritzungen Fiebersteigerung bis 39—40°, die nach 2—3 Tagen auftritt, 2—3 Tage dauert und von selbst lytisch abfällt.

5. IV.: Das Ulkus am Oberschenkel ist von einem feinen Häutchen überzogen.

14. IV.: 4. Einspritzung von 40%igem Ol. Terebinth. 0,75.

1. V.: In den Kulturen aus den Wundabstrichen sind wieder Rotzbazillen gezüchtet. 5. Einspritzung von 40%igem Ol. Terebinth. 0,5 ccm.

10. V.: Die Sekretion aus der Wunde an der Brust wird immer geringer, zentrale Partien flachen ab, beginnende Epithelisierung, Sublimat 1:3000.

5. VI.: Patientin hat die 6., 7. und 8. Einspritzung von 40%igem Ol. Terebinth. je 0,5 ccm intravenös erhalten. Dabei Fieberanstieg bis 38,5°. Die Epithelisierung der zentralen Partien schreitet langsam fort. Taschenbildung an den Rändern sehr ausgedehnt.

26. VI.: Bildung von Granulationen fehlt. Das Epithel schiebt sich auf dem flachen, glasigen Ulkusgrund vor. In den angelegten Kulturen sind keine Rotzbazillen gewachsen.

5. VII.: Tierversuch wieder positiv. Um die Heilungsdauer abzukürzen, eine bessere Narbe zu erhalten und die Infektionsgefahr für die Umgebung zu beseitigen, ist die totale Exzision beider Herde vorgeschlagen und in der Chirurgischen Klinik zweizeitig ausgeführt.

8. VII.: Starke eitrige Sekretion der beiden Exzisionswunden. Entfernung der Nähte.

23. VII.: Unter den Verbänden mit Argent. nitric. Salbe zeigt die Wunde am Arm frische Granulationen; die Wunde an der Brust unter Dermatol eingetrocknet und mit einer Kruste bedeckt.

30. VII.: Die Kruste abgelöst, darunter mehrere Geschwüre mit glasigem Grund und geringer Taschenbildung. Die Wunde am Arm heilt gut ab.

5. IX.: Die Wunde am Arm abgeheilt, dagegen auf der Brust trotz Ätzens mit Lapis und Kauterisation immer noch flache glasige Ulzerationen. Argent. nitric. Salbe.

28. IX.: Unter der Bildung von frischen Granulationen heilt das Ulkus an der Brust ab. Entlassung.

30. X.: Nachuntersuchung. Die Narben gut epithelisiert. Starke Entwicklung von Teleangiektasien. Malleinproben fallen stark positiv aus. Keine Herdreaktion. Temperatur 37,9°. Komplementablenkung stark positiv. Die subkutane Probe mit 1 mg Mallein ergibt nach 48 Stunden einen roten, 5 cm im Durchmesser breiten Hof mit deutlicher Infiltration des Gewebes.

7. II. 1929: Nachuntersuchung. Weiße Narben. Malleinproben stark positiv. Komplementablenkung stark positiv.

Wir haben es hier also mit dem chronischen Verlauf einer Rotzerkrankung zu tun, welche nicht zur Allgemeininfektion geführt hat und sich auf Haut und Unterhaut beschränkte. Die Frage, an welcher Stelle und wie die Erreger eingedrungen sind, war in unserem Fall nicht fest-

Digitized by Google

zustellen. Wahrscheinlich blieb die Eintrittspforte unbeachtet, zumal die Krankheit einen ausgesprochenen chronischen Charakter annahm.

Ob Erreger oder die Art der Eintrittspforte auf den Krankheitsverlauf eine entscheidende Rolle spielen, ist schwer zu sagen. Meistens können die Patienten wenig aussagen und man begnügt sich mit der Tatsache, daß die Patienten mit rotzkranken Pferden in Berührung kamen, also Gelegenheit zur Infektion gegeben war.

Besonderes Interesse verdient in unserem Fall die Anamnese. Wir sehen, daß die Kranke monatelang wegen Tuberkulose behandelt, auch Blut für WR abgenommen wurde. Wenn nicht die gleichzeitige Erkrankung des Pferdebestandes und die Feststellung der Diagnose von tierärztlicher Seite erfolgt wäre, so hätte es wahrscheinlich noch lange gedauert, bis man auf die richtige Diagnose gekommen wäre. Weiter ist die geringe Ansteckungsfähigkeit von Mensch zu Mensch und auch vom rotzkranken Tier auf den Menschen festzustellen, auch die neunköpfige Familie und das Personal kam mehr oder weniger mit den rotzkranken Pferden zusammen.

Der mehrmalige positive Ausfall des Straussschen Versuches verdient noch von einer anderen Seite gewürdigt zu werden. Wie wir aus der Krankengeschichte sehen, war dieser Versuch bei uns am 6. III. und 8. VII. 1928 positiv, d. h. trotz der antiseptischen Verbände mit Sublimat 1 : 3000 wurden die Bazillen in den Wundtaschen nicht geschwächt, die Züchtung der Bazillen gelang trotzdem.

Erst später, als die Wunden eine, wenn auch verzögerte Heilungstendenz zeigten und, um die klinische Genesung zu beschleunigen, und mehr Aussichten für die gründliche Beseitigung des infektiösen Materials zu schaffen, wurde die totale Exstirpation beider übriggebliebenen Herde ausgeführt. Diesen operativen Eingriff überstand die Patientin ganz gut, trotzdem die Wunden per secundam und sehr verzögert abheilten. Ein zweites Mittel, welches uns gute Dienste leistete, war 40%iges Terpentin, welches wir intramuskulär und intravenös gegeben haben. Schon nach der 2. Einspritzung wurde die Sekretion deutlich geringer und die Epithelisierung der Geschwüre setzte ein.

Da der Fall an und für sich einen benignen chronischen Charakter angenommen hatte, wurde die weitere Terpentinbehandlung wegen der Operation abgebrochen.

Aus dem III. Rat-Krankenhaus in Minsk (Hauptarzt: Dr. S. N. Urwanzoff)

Zur Kenntnis der postskarlatinösen Hauterscheinungen

Von

Dr. S. K. Rosenthal

Die Literaturangaben bezüglich der späten Hauterscheinungen bei Scharlach sind recht spärlich. Abgesehen von Urtikaria, Herpes, Dekubitus, Furunkeln und Abszessen erwähnt Rolly Pemphigusblasen, welche sehr selten zur Beobachtung kommen. Jochmann sah nur einen derartigen Fall und führt kurz an, daß in septischen Fällen mitunter Hautblutungen,

Digitized by Google

multiple Abszesse und verschiedenartige Erytheme angetroffen werden. Selten sind Erythema nodosum und Erythema exsudat. multiforme. Eingehend wird von JOCHMANN das Krankheitsbild des sogenannten Erythema postscarlatinosum geschildert, welches er als sehr selten bezeichnet und nur 6mal beobachtet hat. Vor JOCHMANN wurde das Erythema postscarlatinosum von ESCHERICH und SCHICK auf Grund von ebenfalls 6 Fällen in ihrer Monographie beschrieben.

Nach diesen Autoren beginnt das Krankheitsbild mit multiplen, zunächst punktförmigen, alsdann schnell wachsenden makulo-papulösen Effloreszenzen, die rosarot gefärbt sind und bei Fingerdruck verschwinden. Ziemlich rasch konfluieren die einzelnen Effloreszenzen miteinander, und so kommt es zur Bildung größerer erythematöser Flächen, welche landkartenartige Grenzen aufweisen. Der zentrale Anteil der einzelnen Elemente nimmt späterhin bläuliche Färbung an. Manchmal wird im Zentrum der Effloreszenzen eine mitunter ringförmige Blase beobachtet. Nach Abheilung des Erythems bleibt gewöhnlich eine Pigmentierung zurück. Als Prädilektionsstellen sind Nates, Streckseiten der Extremitäten und Skapulargegend zu nennen. Die Eruption tritt gewöhnlich symmetrisch auf, entwickelt sich zwischen der 2. und 6. Krankheitswoche und wird in der Regel von hohem Fieber und manchmal auch von Arthralgien begleitet. Die Prognose ist sehr ernst und bei 6 Fällen von ESCHERICH und SCHICK endigten 4 letal. Die Beobachtungen von JOCHMANN bestätigten die Beschreibung von ESCHERICH und SCHICK, jedoch bezeichnete JOCHMANN die Prognose nicht als sehr ernst, da seine sämtlichen Fälle genasen. Ohne auf die Pathogenese des Erythema postscarlatinosum einzugehen dachte JOCHMANN an eine Beziehung der Erkrankung zum Erythema exsudat. multiforme

Folgende Beobachtungen, die ich als beratender Dermatologe zu sammeln Gelegenheit hatte, ergänzen zum Teil die angeführten Literaturangaben.

Fall 1[1]). Wera G., 5 Jahre alt, eingetreten 3. III. 1928 am 17. Krankheitstage. Vereiterung der Submaxillardrüsen und Schwellung des linken Ellenbogens und Handgelenks. Temperatur über 39°. 6. III. Otitis media purulenta sinistra. 7. III. Pneumonia dextra. An der Körperhaut, hauptsächlich am Rücken, multiple bis zweimarkstückgroße Blasen. Inhalt seröseitrig, zum Teil hämorrhagisch. Die Blasen sind von einer schmalen entzündlichroten Randzone umgeben. 11. III. Es erscheinen fortwährend neue Blasen. Aus dem Inhalt der Blasen Streptokokken gezüchtet. Nach Entfernung der Blasendecke sieht man im Zentrum des Blasenbodens einen eigenartigen trichterförmigen Defekt. 14. III. Otitis media purulenta dextra. Aus Blut Streptokokken gezüchtet. 18. III. Exitus.

Der Fall ist leicht zu deuten. Zum Scharlach kam eine Streptokokkensepsis mit Gelenkaffektionen und multiplen metastatischen Hautblasen hinzu. Der trichterförmige Defekt im Zentrum des Bodens einiger Blasen kann wohl durch Nekrose an der Stelle der Bakterienembolie erklärt werden. Interessant ist die hauptsächliche Lokalisation der Blasen am Rücken. Anscheinend ist die Traumatisierung der Rückenhaut durch Druck von Bedeutung für Entwicklung der Metastasen. Diese Vermutung steht im Einklang mit der Beobachtung von ESCHERICH und SCHICK, daß das Erythema postscarlatinosum durch leichte Hauttraumen künstlich erzeugt werden kann, sowie mit den experimentellen Untersuchungen von KOGOJ und SMOLKA, welche die Bedeutung des Traumas für Entwicklung der Metastasen an mit Achorion infizierten Meerschweinchen gezeigt haben.

Fall 2. Heinrich P. 3 Jahre alt, eingetreten am 1. Krankheitstage den 18. II. 1928. 21. II. Temperatur normal. 23. II. bis 28. II. Temperatur auf 39—40° gestiegen, Schwellung

[1]) Die Krankengeschichten der Fälle 1 und 2 verdanke ich der Liebenswürdigkeit des Herrn Dr. B. LEWIN.

Digitized by Google

der Submaxillardrüsen. Ab 1. III. im Urin Eiweiß und Blut. 3. III. Durchfälle. 6. III. Bedeutende Lebervergrößerung. Der untere Leberrand drei Finger breit unter dem Rippenbogen. Milz nicht tastbar. Leukozyten 17400. Neutrophile 84%, Lymphozyten 12%, Monozyten 4%. 8. III. Fleckiges Erythem an der Haut des Gesichts und des Rumpfes. 10. III. Benommenheit, Durchfälle. 12. III. Hautstatus: Gesicht, Hals und oberer Teil des Rumpfes von düsterrotem, bei Fingerdruck mit Hinterlassung eines bräunlichen Farbtons verschwindendem Erythem bedeckt. Nach unten hin löst sich das Erythem in dicht gedrängte, dieselbe Farbe aufweisende etwa stecknadelkopfgroße Flecken auf. Am unteren Teil des Bauches, sowie an den Extremitäten besteht das Exanthem aus roten leicht erhabenen bis markstückgroßen Flecken. Das Zentrum dieser Flecken erscheint etwas eingesunken und ist bläulich verfärbt. Zum Teil fließen die Flecken zusammen, und es bilden sich dadurch größere landkartenartige erythematöse Flächen. 13. III. Das Kind ist höchst benommen. Leukozyten 48000, junge Neutrophile 10,5%, stabkernige Neutrophile 30%, segmentkernige Neutrophile 42,5%, Lymphozyten 9,5%, Monozyten 6%, TÜRCKsche Zellen 1,5%. 14. III. aus Blut Streptokokken gezüchtet. 15. III. Das Exanthem nimmt einen mehr braunen Farbton an. 17. III. Leukozyten 56000, Myelozyten 8%, junge Neutrophile 12%, stabkernige Neutrophile 46%, segmentkernige Neutrophile 16,5%, Lymphozyten 7,5%, Monozyten 8%, TÜRCKsche Zellen 2%. Am Abend Exitus.

Autopsie: Septicopyaemia. Abscessus multiplices subpleurarum. Tonsillitis purulenta. Infiltratio adiposa hepatis. Nephritis. (Dr. W. I. GLOD-Wierschuk.)

Dieser Fall entspricht vollkommen dem von ESCHERICH und SCHICK beschriebenen Krankheitsbild des postskarlatinösen Erythems, unterscheidet sich jedoch von diesem durch das Ergebnis der bakteriologischen Blutuntersuchung. Dieselbe ergab in Fällen von ESCHERICH und SCHICK ein negatives Resultat, im Gegenteil zu dem hier angeführten Fall, welcher dank dem geglückten positiven Blutbefund, sowie der Autopsie als Streptokokkensepsis gesichert erscheint. Dadurch wird aber die Auffassung des postskarlatinösen Erythems als eines septischen Exanthems ergründet.

Fall 3. Myrra K., 9 Jahre alt. Erkrankte den 21. X. 1927, am anderen Tag nach der 3. antiskarlatinösen Schutzimpfung mit Fieber und scharlachähnlicher Rötung der Haut. Nach 24 Stunden Temperatur gesunken und das Unwohlsein wird als eine skarlatinoide Reaktion nach der Impfung erklärt. Die jüngere Schwester der Kranken wird deshalb nicht isoliert und erkrankt in 3 Tagen an einem typischen Scharlach mit nachfolgender Diphtherie und letalem Ausgang. Nach $2^1/_2$ Wochen (8. XI.) steigt bei der Kranken die Temperatur wieder an. Ohrschmerzen, Perforation des rechten Trommelfells, Eiterfluß. 9. XI. Beginn des Exanthems. 10. XI. Hautstatus: Die Haut der rechten und hinteren Halsseite diffus gerötet und von prall gespannten pflaumengroßen einkammerigen Blasen mit serösem Inhalt bedeckt. An beiden Lippen und um die Augen herum dicht gedrängte seröse Bläschen. An der Haut der oberen sowie unteren Extremitäten, besonders an den Streckseiten, eine große Anzahl von erythematösen leicht erhabenen Flecken, deren Zentrum einen bläulichen Ton aufweist. Oft fließen die einzelnen Elemente zusammen und bilden dadurch girlandenartige Figuren. 13. XI. Nephritis. 20. XI. Das Exanthem breitete sich inzwischen auf die Rumpfhaut aus und besteht aus erythematösen Flecken und Blasen. NIKOLSKYsches Symptom positiv. Temperatur schwankt zwischen 38 und 40°. Bei nächster Beratung (Ende Dezember) wurden Hautveränderungen gefunden, die gewöhnlich bei ausgebreitetem Pemphigus vulgaris zu beobachten sind. Sehr viel Blasen, mitunter fließen dieselben zusammen und bilden größere diffus nässende Flächen, insbesondere in den Hautfalten und an den Beugeseiten der großen Gelenke. An der Schleimhaut des Mundes (Zunge, Wangen) multiple Erosionen. Temperatur und Nierenerscheinungen dauern fort.

Im Januar fingen sämtliche Erscheinungen zurückzugehen an. Ende Januar hörte die Blasenbildung gänzlich auf. Die Haut erschien jedoch verdünnt, ungleichmäßig gerötet und am Rumpf dicht von Miliumknötchen besät. Ein Jahr später gaben die Eltern an, daß das Kind vollkommen genas und besucht seit März die Schule. Die Haut nahm normales Aussehen an, nur die Miliumknötchen blieben unverändert.

Obwohl dieser Fall im Privathause beobachtet und deswegen nicht genügend untersucht wurde, bietet er ganz besonderes Interesse dar.

Digitized by Google

Es ist vor allem beachtenswert, daß die Erkrankung am anderen Tag nach der 3. antiskarlatinösen Schutzimpfung begann und als eine skarlatinoide Reaktion gedeutet wurde. Dieser Umstand ist sehr lehrreich und beweist, wie vorsichtig derartige Reaktionen eingeschätzt werden müssen. Daß im gegebenen Fall tatsächlich ein echtes Scharlach und nicht eine scharlachähnliche Reaktion vorlag, wird genügend durch die bald darauf folgende Erkrankung der jüngeren Schwester der Kranken, sowie durch die für Scharlach charakteristischen Komplikationen (Otitis, Nephritis) bewiesen.

Sehr beachtenswert sind auch die Hauterscheinungen. Anfangs erinnerten dieselben an Erythema postscarlatinosum, später aber näherte sich das Bild dem echten Pemphigus an. In der mir zugänglichen Literatur konnte ich nur einen Hinweis von Jochmann finden, daß er einmal einen Pemphigus bei Streptokokkensepsis nach Scharlach gesehen hat. Dem Fall von Jochmann wäre also der hier beschriebene anzureihen. Von deskriptiv dermatologischem Standpunkte aus wäre mein Fall als Pemphigus acutus febrilis einzuschätzen. Das Wesen dieser Erkrankung sieht man in einer Sepsis, die durch verschiedenartige, zum Teil noch unbekannte Bakterien hervorgerufen wird. Obwohl in meinem Fall keine bakteriologische Blutuntersuchung gemacht worden ist, so muß doch auf Grund der Temperatur, der Otitis, des vorangehenden Scharlachs, der Polymorphie der Hauterscheinungen mit vollem Recht eine Sepsis angenommen werden, welche glücklicherweise einen günstigen Ausgang zur Folge hatte. Nicht ohne spezielles Interesse ist die kolossale Anzahl der gebliebenen Miliumknötchen, eine Erscheinung, welche bei Pemphigus recht selten, dagegen bei der Epidermolysis bullosa hereditaria dystrophica sehr oft angetroffen wird.

Zusammenfassend muß betont werden, daß den hier mitgeteilten Fällen trotz der äußeren Verschiedenartigkeit gewisse innere Züge im Sinne einer septischen Pathogenese eigen sind. Nicht ohne Bedeutung ist es, die klinischen Merkmale der beobachteten Exantheme dem ätiologischen Moment gegenüberzustellen. Als letzteres kommt bekanntlich bei Scharlach fast ausschließlich der Streptokokkus in Betracht. Gans hat in seiner Arbeit über „die Histopathologie polymorpher exsudativer Dermatosen in ihrer Beziehung zur speziellen Ätiologie" darauf hingewiesen, daß gegenüber den staphylogenen metastatischen Dermatosen „finden sich bei den Streptomykosen erythemato-papulöse, manchmal skarlatiniforme, dann bläschen- und blasenartige Veränderungen auf der Haut, die alsbald hämorrhagisch werden und schließlich ohne ausgedehntere entzündliche Veränderungen zur Nekrose führen, wenn nicht vorher der Tod eintritt". Die hier mitgeteilten Fälle sowie die Literaturangaben bezüglich der späteren Hauterscheinungen bei Scharlach stimmen mit der von Gans gegebenen Charakteristik der metastatischen Streptomykosen gut überein. Diese Übereinstimmung der klinischen Bilder spricht ebenfalls zugunsten der Auffassung des postskarlatinösen Erythems sowie der ihm nahestehenden pemphigusartigen Eruptionen als septischen Erscheinungen. Inwieweit die postskarlatinösen pemphigusartigen (streptogene?) Hauterscheinungen, welche zum Typus meines 3. Falles gehören, ein Licht auf die Pathogenese mancher Fälle von Pemphigus vulgaris zu werfen

Digitized by Google

imstande sind, sei hier nur angedeutet. Der Pemphigus ist hierorts keine sehr seltene Erkrankung, und auf Grund meiner eigenen auf etwa 15 Fällen stützender Erfahrung möchte ich bemerken, daß viele dieser Fälle tatsächlich rein klinisch den Eindruck einer Infektionskrankheit, resp. einer septischen oder chronioseptischen Erkrankung gemacht haben. In diesem Zusammenhange scheint die Arbeit von PROCHÁZKA und die von ihm vertretene Ansicht bezüglich der Bedeutung des Streptokokkus in der Ätiologie von Pemphigus vulgaris ganz besonders interessant zu sein.

Literatur

ESCHERICH und SCHICK, Scharlach. Wien 1912. — GANS, Arch. f. Derm., Bd. 130. — JOCHMANN, Lehrb. d. Infektionskrkh. — ROLLY, Handb. Mohr-Staehelin, Bd. 1. — KOGOJ, Arch. f. Derm., Bd. 150. — SMOLKA, Arch. f. Derm., Bd. 154. — PROCHÁZKA, Act. derm.-venereol., 1928, Bd. 9, H. 5. (Ref. Derm. W., 1929, Nr. 17, S. 628.)

Aus der Frauenabteilung für Haut- und Geschlechtskrankheiten des Allgemeinen Krankenhauses in Lwów (Lemberg) (Primarius: Dr. R. v. LESZCZYŃSKI)

Einfluß der Rückenmarksdurchwärmungen auf die Hyper- und Dysidrosis manuum

Von

Dr. ROMAN v. LESZCZYŃSKI

I.

Das Wort „Hyperidrosis" bedeutet ein übermäßiges Schwitzen und es bestehen in dieser Beziehung keine Zweifel und Kontroversien in der dermatologischen Terminologie. Anders ist die Sachlage mit der Benennung „Dysidrosis". Sie wurde im Jahre 1873 von T. FOX geschaffen und er verstand darunter eine besondere Affektion, welche durch die Retention des übermäßig und überstürzt sezernierten Schweißes entstehen sollte. Im Laufe der Zeit entstand jedoch eine Verwirrung, und zwar deshalb, weil man diese Benennung für ähnliche Erkrankungen zu gebrauchen begann, welche sich später als parasitär erwiesen. Eine historische Skizze, die Evolution des Begriffes „Dysidrose" umfassend, finden wir in der Arbeit von SICOLI (Ann. de Derm., 1924, p. 69. Literatur). J. HUTCHINSON ließ 3 Jahre nach der Publikation von T. FOX eine neue Beschreibung derselben Affektion erscheinen, gab ihr einen neuen Namen „Cheiropompholyx" und faßte sie als eine Neurose auf. CUMMING (ebenfalls 1876) betrachtete sie einfach als ein Symptom der Gicht.

In der bakteriologischen Ära trat UNNA (1892) mit der Behauptung auf, die Dysidrosis sei eine parasitäre Erkrankung, eine Infektion der Haut. Seit dieser Zeit wurde die dermatologische Literatur mit Beschreibungen zahlreicher Autoren überflutet, welche Myzeten (Epidermophyton, Trichophyton, Blastomyzeten, Saccharomyzeten) oder pyogene Mikroben (RAJKA) in einer exsudativen Erkrankung der Hände fanden und dieselbe unrichtig der Dysidrose zuzählten. Von den vielen namhaften Forschern,

Digitized by Google

welche für die mykotische Natur der Dysidrosis plädierten, will ich nur DARIER nennen, welcher sogar in 80% Myzeten in den angeblichen Dysidrosefällen nachwies. Doch gibt auch DARIER zu, daß außer parasitären auch nichtparasitäre Formen vorkommen. Niemals fehlte es jedoch an Stimmen, welche für die ursprüngliche Auffassung der Dysidrosis im Sinne von T. FOX auftraten. Es ist merkwürdig, daß gegen den Mißbrauch der Benennung „Dysidrosis" für mykotische Handerkrankungen eben ein so hervorragender Mykologe, wie SABOURAUD, energisch das Wort ergriff. (Il est certain, que certains cas qualifiés dysidrose sont mycotiques, puisque autrefois toutes les mycoses des doigts étaient qualifiées dysidrose.) Aus seiner Arbeitsstätte und auf seine Veranlassung erschien die oben erwähnte Arbeit von SICOLI, welche SABOURAUDs Standpunkt klinisch, experimentell und statistisch zu begründen trachtet. Man ließ endgültig folgende Varietäten zu: a) Dysidroses parasitariae (durch Myzeten, Hefepilze, Eiterkokken verursacht), b) Dysidroses medicamentosae (SICOLI, LORTAT-JACOB), c) Dysidrosis von T. FOX, welche man im Gegenteil zu den Pseudodysidrosen als D. vera (D. vraie) bezeichnete.

Die Literaturübersicht sowie meine eigenen Erfahrungen führten mich zum Schluß, daß alle dysidrosiforme Dermatosen, d. h. Dermatitiden, welche durch Parasiten hervorgerufen werden, von der eigentlichen Dysidrose völlig zu trennen sind. Alle Epidermophytien, Trichophytien, Blastomykosen, Saccharomykosen, Pyodermien der Hände (und Füße) sollen mit ihrem richtigen Namen belegt werden, man soll sie also Dermatitis manum epidermophytica, saccharomycetica usw., nicht aber Dysidrosis nennen, da die letztere Krankheit eine reine Sekretionsanomalie ist. Deshalb wird im folgenden die ganze Literatur, die Pseudodysidrosen betreffend, nicht berücksichtigt und wir werden uns nur mit dem pathologischen Schwitzen befassen, und zwar wird die Hyperdrosis, das ist ein übermäßiges Schwitzen, und die Dysidrosis, eine Sekretionsanomalie, in Erwägung gezogen.

II.

Das klinische Bild der Hyperidrosis manuum ist wohl bekannt. Wir haben mit neuropathischen Individuen zu tun, welche eine ausgesprochene Tendenz zur Hyperthyreose und Tuberkulose, und die Frauen auch zu Menstruationsstörungen zeigen. Ihre Hand ist gewöhnlich zyanotisch feucht und kalt. Vagotonie. Unter dem Einflusse von Affekten wird das Schwitzen stärker. Manchmal gesellen sich entzündliche Zustände der Haut dazu, insbesondere auf den Fingern, wohl aber auch am Thenar und Antithenar. Der Zustand ist ziemlich dauerhaft. Im Zusammenhang mit dem Allgemeinzustand wechseln Verschlimmerungen mit den Besserungsperioden. Diese Form des pathologischen Schwitzens wird vom Jucken nicht begleitet und ist von der Außentemperatur völlig unabhängig, ja man kann sogar eben im Sommer ein Nachlassen der Symptome beobachten.

Das Bild der Dysidrose ist ein anderes. Erstens ist es kein Dauerzustand, das Leiden kommt anfallsweise, besonders in den warmen Monaten vor. Es erscheinen kleine kuppelartige, seröse Bläschen, welchen ein starkes Jucken vorangeht und sie oft begleitet. Diese Bläschen

Digitized by Google

treten auf den Fingern, wohl aber auch auf der Rückenseite der Finger und der Hand auf. Auf den Volae sieht es etwas anders aus. Infolge einer dickeren Epidermis vermögen die kleinsten Bläschen über die Oberfläche nicht hervorzuragen, sie schimmern nur durch. Erst wenn sie größer werden, heben sie die Epidermis zu papelartigen, den Sagokörnern ähnlichen, mit einer transparenten Flüssigkeit gefüllten Gebilden auf. Die Bläschen können bis zur Bohnen- oder gar Eigröße anwachsen. Die kleinsten Bläschen können eintrocknen und abschilfern, oder es kommt zu leichten entzündlichen Zuständen. Auf den Handtellern können sie ebenfalls eintrocknen und dann erinnert die verdickte Epidermis an Tylositäten. In anderen Fällen wird der Inhalt der Bläschen trübe (sekundäre Infektion) und es gesellen sich starke Entzündungssymptome dazu (Eczema dysidroticum). Nach Ablösen der Epidermis sieht man dann einen geröteten und nässenden Boden. Wird die Epidermisdecke nicht entfernt, so folgt eine höchst übelriechende Zersetzung des Blaseninhalts. Es bildet sich eine sehr unangenehme und ziemlich hartnäckige konsekutive Dermatitis aus, Exazerbationen treten zu wiederholten Malen auf, das Leiden zieht sich oft viele Wochen hindurch. Solche Anfälle beginnen schon zu Anfang des Frühjahrs und können im Laufe des Sommers mehrmals erscheinen. Die Dysidrosis tritt auf einem anderen konstitutionellen Terrain auf wie die Hyperidrosis. Während wir bei der letzteren gewöhnlich eine ausgesprochene Akrozyanose neben einer allgemeinen Vagotonie zu sehen bekommen, treffen wir bei der Dysidrose keine Anzeichen einer Akrozyanose. Die Hand ist vor dem Anfalle nicht bläulich verfärbt. Dagegen sehen wir oft die Finger charakteristisch verdickt, so wie sie bei Arthritikern beobachtet werden (Cumming), und die Flachhand trocken, nicht (oder nur selten) schwitzend. Neben anderen Symptomen einer Diathesis urica begegnen wir bei solchen Patienten nicht selten einer Plethora abdominalis, Hämorrhoiden oder den Anzeichen einer Leberinsuffizienz (Subikterus). Es sind ebenfalls neuropathische Individuen, doch von einem anderen konstitutionellen Typus, wie die von der gewöhnlichen Hyperidrose betroffenen. Ich muß noch hinzufügen, daß von der Hyperidrose öfters die Frauen, von der Dysidrose die Männer befallen werden.

Es darf nicht außer acht gelassen werden, daß krankhafte Zustände, welche einer Dysidrose entsprechen, ausnahmsweise auch bei Kranken des bei der Hyperidrose geschilderten Typus getroffen werden können (Vagotoniker mit Neigung zur Hyperthyreose und Tuberkulose). Zwischen den beiden extremen konstitutionellen Typen kommen in der Praxis zahlreiche Übergangstypen vor. Deshalb bekommen wir nicht selten intermediäre Formen zwischen der reinen Hyperidrose und Dysidrose zu sehen, und zwar am oftesten unter dem Bilde eines Eczema dysidroticum.

Die Differenzen, welche wir zwischen dem klinischen Bilde der Hyperidrosis und der Dysidrosis feststellen, könnten durch eine pathologisch veränderte Zusammensetzung des Schweißes erklärt werden. Es ist aber nur eine Vermutung, die jeden Beweises entbehrt. Es unterliegt dagegen für mich keinem Zweifel, daß die klinischen Unterschiede zwischen der Hyper- und Dysidrose in dem verschiedenen Terrain, in den konstitutionellen Besonderheiten der betroffenen

Digitized by Google

Individuen ihren Ursprung nehmen. Die Hyperidrosis, eine stabile Erscheinung, wird bei neuropathischen Individuen mit Neigung zur Hyperthyreose und Tuberkulose beobachtet, die Dysidrosis greift anfallsweise ebenfalls neuropathische Leute an, welche jedoch deutliche Anzeichen eines herabgesetzten Stoffwechsels, eine Tendenz zum gichtischen Symptomenkomplex aufweisen.

III.

Es ist eine bekannte Tatsache, daß die Funktion der Schweißdrüsen von den sympathischen Nerven abhängig ist. Spinale Schweißzentren liegen in den Vorderhörnern, unweit den motorischen Zellen. Von dort laufen die Schweißfasern über die Rami communicantes albi zu den Ganglien, gesellen sich den Spinalnerven zu und erreichen mit ihnen die Peripherie und die Schweißdrüsen. Die Ansichten über den Verlauf der Schweißnerven mit den perivaskulären sympathischen Fasern finden heute nur wenig Anhänger (s. bei CASSIRER).

Ich möchte jetzt einige interessante Beobachtungen aus der letzten Zeit anführen: SOUQUES (Zbl. f. Haut- u. Geschlechtskrkh., XXVI, 393) hat nach Luxation eines Wirbels eine Hyperidrosis des oberen, eine Anidrosis des unteren Segmentes gesehen. KOTZOROFF (Z., VIII, 30) hat bei einer rechtsseitigen Handhyperidrose bei einer 46jährigen Frau eine partielle Resektion des rechten Sympathicus cervicalis mit einem guten Erfolge ausgeführt. Der Eingriff nach LERICHE wurde gegen die Hyperidrosis ebenfalls empfohlen, doch waren die Erfolge nur vorübergehend. Sehr wichtig ist die Beobachtung von BRÄUCKER (Z., XXIX, 308 und HABERMANN und BRÄUCKER, Z., XXIV, 592). Die 21jähr. Kranke litt an profusen Hand- und Fußschweißen. Nach der Durchschneidung der linken Rami communicantes C/8 und D/1 ein Trockenwerden der linken Hand, welches schon 5 Monate andauert, wogegen die rechte Hand nach wie vorher schwitzt. Die Literatur, die einseitige Hyperidrosis betreffend, ist sehr reich und spricht unzweideutig für die Abhängigkeit des Schwitzens von nervösen Einflüssen.

Schwierigkeiten bereitet uns erst die Beantwortung der Frage, ob in solchen Fällen eine Funktionsstörung des Ortho- oder des Parasympathikus vorliegt. KAPOSI schreibt (S. 159): „es scheint die Hyperidrose an eine Erregung der Zerebrospinalnerven, oder an eine Paralyse des Sympathikus gebunden zu sein". EISSNER (Z., XXII, 481) nimmt bei der Hyperidrose eine Störung des Parasympathikus an. ARTOM (Z., XXV, 202) spricht anläßlich eines Falles von Schweißanfällen am Handrücken von einer „Hyporeaktivität" des Orthosympathikus. Schon in dem ursprünglichen Schema von EPPINGER und HESS bildeten die Schweißdrüsen eine Ausnahme. Denn, obzwar sie von den orthosympathischen Fasern versorgt werden, verhalten sie sich dem Atropin und Pilokarpin gegenüber so, als wenn sie der parasympathischen Gruppe angehörten. Um dies zu erklären, hat man also vermutet, daß die Schweißfasern tatsächlich dem Parasympathikus entstammen, wenn sie auch mit dem Orthosympathikus verlaufen. LANGLEY (zit. nach GRUMACH, Z., X, 6) in seinem Bericht über abweichende Wirkungen (pharmakologische) spricht folgendermaßen:

Digitized by Google

„es gibt nur einen klaren Fall, bei dem Sympathikusreizung deutlich wirksam ist, Adrenalin aber nicht, die Schweißdrüsen" und gleicherweise: „die Pilokarpinwirkung ist nicht auf die Gewebe beschränkt, die durch parasympathische Nerven innerviert werden".

Es ist schwer aus der Literaturübersicht eine klare Vorstellung von der Zugehörigkeit der Schweißnerven zu der ortho- oder parasympathischen Gruppe zu gewinnen. Eines steht fest, daß das Pilokarpin das Schwitzen steigert, das Atropin hemmt, daß wir also die dem Parasympathikus eigentümlichen Reaktionen bekommen. Es mag noch betont werden, daß die Hyperidrosis manuum localis gewöhnlich Individuen befällt, welche auch andere Symptome der Vagotonie aufweisen. Es könnte ein Zweifel darüber entstehen, ob das angebliche lokale Übergewicht des Parasympathikus nicht scheinbar ist, ob es nicht die Folge eines Hypotonus des Orthosympathikus ist. Wir werden weiter unten sehen, daß auch diese Möglichkeit in Erwägung gezogen werden muß.

Bei Betrachtungen über die Pathogenese dieses Leidens dürfen die therapeutischen Erfolge, welche von verschiedenen Autoren auf verschiedenem Wege erzielt worden sind, nicht unberücksichtigt bleiben. Milian hat eine Anzahl von Hyper- und Dysidrosisfällen mit der spezifischen antiluetischen Behandlung geheilt und schließt daraus von der luetischen Natur der Erkrankung. Es wird natürlich eine syphilitische Affektion des zentralen Nervensystems gemeint. Tonianc (Russ. Wjest. Derm., 1925, 598) hatte einen Erfolg in 9 Fällen auf 11, indem er intravenöse Brominjektionen applizierte. Ullmann sagte anläßlich einer Diskussion (Z., XXIV, 748): „Wie bekannt, werden die Schweißdrüsen ausschließlich von sympathischen Nervenfasern innerviert, wobei die Schweißnerven der vorderen Wurzel entstammen und über die sympathischen Vertebralganglien in den Nervi spinales zur Haut gelangen und in die Schweißdrüsen münden. Welche Teile des sympathischen Nervenstranges auf diesem Wege am meisten betroffen werden und erkranken, bedarf weiterer Untersuchungen. Keinesfalls gelingt es durch indirekte Bestrahlung der Medulla oblongata oder des oberen Hals- und Rückenmarkes dieser nervösen Form der Hyperidrosis (manuum) beizukommen." Neulich fand ich, daß O. Valentova (Ceska Derm., X, Nr. 2, ref., Ann. de Derm., 1929, S. 562) nach Bestrahlungen des interskapulären Rückenmarksabschnittes nach Gouin entweder eine Verstärkung oder eine Herabsetzung des Schwitzens an den Händen beobachtet hat. Insbesondere hat sie durch die Bestrahlung des oberen Halssegmentes und des unteren Lendenrückenmarkes eine Verminderung des Schwitzens erzielt. Die Schweißreaktion soll nach der Ansicht der Verfasserin von einer Gleichgewichtsstörung des neurovegetativen Systems herrühren.

Hier möchte ich noch eine kurze anatomische Erinnerung einschalten. Der Orthosympathikus zieht sich vom 1. Brust- bis 4. Lendenwirbel und bildet eine anatomisch wohl begrenzte Einheit. „Der Parasympathikus ist anatomisch kein so einheitliches Gebilde, er hat drei verschiedene Ursprungsstätten: das Mittelhirn, die Medulle oblongata, das Sakralmark und zerfällt demnach in den kranialen, bulbären und sakralen Anteil" (aus Grumach).

Digitized by Google

IV.

Wie aus den angeführten Glossen ersichtlich, sind wir von einer einheitlichen Anschauung über die Pathogenese der Hyper- und Dysidrose noch weit entfernt. Durch die ausgezeichneten Erfolge ermuntert, welche ich bei dem Lichen ruber planus universalis nach Rückenmarksbestrahlungen nach GOUIN gesehen habe, beschloß ich nun (im Frühjahr 1928), aller Zweifel unbeachtet, die Hyperidrosis und die Dysidrosis therapeutisch durch das Rückenmark zu beeinflussen. Als Reizmittel habe ich die Diathermie gewählt. Ich gab ihr vor den Röntgenstrahlen den Vorzug, weil sie: a) vollkommen ungefährlich ist, b) weil ihre Dosierung leichter ist und die Möglichkeit eines stufenweise zu steigernden Reizeffektes besteht, c) weil endlich bei der Applikation von Durchwärmungen niemals ein Zweifel darüber entstehen kann, ob wir mit einer Reizwirkung oder einer paralysierenden (hemmenden) Dosis zu tun hatten. Wir haben folgende Durchwärmungstechnik angewendet. Die aktive Elektrode, 6×8 cm groß kommt auf die Wirbelsäule zwischen C/6 und D/2, die passive 9×14 cm groß, auf das Sternum unterhalb der Incisura jugularis. Applikationsdauer 20 Minuten, mit 500—700 MA. Stromstärke, tägliche Sitzungen.

Auf diese Weise haben wir 32 Patienten behandelt. Es waren Kranke mit reiner Hyperidrose oder Dysidrose, oder Fälle, welche wir als Eczema dysidroticum qualifizierten. In allen war ein günstiges Resultat zu verzeichnen. Das Schwitzen wurde nach und nach geringer, um schließlich vollständig zu versiechen, neue Bläschen sprossen nicht mehr auf, die alten trockneten ein und schilferten ab. Die begleitenden Entzündungserscheinungen verschwanden gewöhnlich nach Aufhören des Schwitzens ohne jede Behandlung (cessante causa, cessat effectus), oder unter indifferenten Mitteln. Nur ausnahmsweise mußte das Ekzem nachträglich behandelt werden, in zwei Fällen sogar mit Röntgenstrahlen. War die Hand zyanotisch, dann besserte sich allmählich auch die Akrozyanose, sie war jedoch niemals vollständig zum Schwinden zu bringen. Als Hilfstherapie habe ich bei geeigneten Kranken, bei Anfällen der Dysidrose Atophan, alkalinische Wässer und geeignete Diät verordnet. Als Nachbehandlung gab ich bei der Hyperidrose und Dysidrose gerne Ephetonin. Wir bemerkten, daß Fälle mit reiner Dysidrose weniger Sitzungen (6—10) zur Beseitigung der Symptome erforderten, als es die Kranken mit Hyperidrose und besonders Akrozyanose benötigten (10—20). Ich will in Kürze einige charakteristische Beispiele anführen.

R. B., 29 Jahre alt, Eczema dysidroticum. Seit 2 Jahren Schwitzen und Ekzem an der linken Hand, welche unter der Behandlung für kurze Zeit verschwanden, um später auf beiden Händen zu erscheinen. Am 9. III. 1928 sahen wir an beiden Händen zahlreiche seröse, gut gespannte Bläschen von verschiedener Größe, daneben Reste von älteren, geborstenen und in Abschilferung begriffenen Blasen. Nach der dritten Durchwärmung keine frischen Blasen mehr, ein Resorbieren der alten. Nach 6 Durchwärmungen geheilt entlassen.

K. Z., 18 Jahre alt, leidet seit 8 Jahren an Händeschweißen. Es entstehen kleine Bläschen zwischen den Fingern, besonders der rechten Hand. Am 23. VI. war die Haut beider Hände feucht, zahlreiche kleine Bläschen zwischen den Fingern. Nach 8 Durchwärmungen kein Schwitzen, keine Bläschen mehr.

G. G., 15 Jahre alt, Eczema dysidroticum. Seit mehreren Jahren lästiges Schwitzen der Hände mit nachfolgender Desquamation. Wir fanden an beiden

Digitized by Google

Händen, an den Volae wie auf dem Handrücken zahlreiche kleine, seröse Bläschen auf einer unversehrten Basis stehen, daneben auch solche mit einem serös-eitrigen und eitrigen Inhalt, von einem roten, entzündlichen Hof umgeben. Außer kleinen kamen auch größere, unregelmäßig konturierte Eiteransammlungen vor. Sind die Blasen geborsten, dann kommt eine nässende Oberfläche zum Vorschein. Die Finger sind geschwollen, das Zusammenballen gehindert, die Haut fühlt sich heiß an, Borken in den Interdigitalfalten. Nach 7 Durchwärmungen keine neuen Eruptionen mehr, Eintrocknen der Bläschen, Rückgang der entzündlichen Erscheinungen. Nach 11 Sitzungen entzieht sich die Kranke, mit dem Erfolg zufrieden, der weiteren Behandlung. Kein Schwitzen und keine Blasen mehr, die Exfoliationen mit frischem Epithel bedeckt.

K. St., 56 Jahre alt, Dysidrosis, Diathesis urica. Seit vielen Jahren im Sommer mit juckenden Blaseneruptionen der Hände belästigt. Wir fanden zahlreiche bis erbsengroße, klare Blasen auf der Flachhand, der Dorsalseite der Hände und an den Fingern, starkes Jucken. Nach 5 Durchwärmungen sind die Blasen eingetrocknet und im Abschilfern begriffen, keine neuen mehr, kein Jucken. Der Patient war mit dem Effekte zufrieden und verreiste daheim.

M. S., 20 Jahre alt, Dysidrosis. Seit 2 Wochen Auftreten von immer frischen, zahlreichen kleinen Bläschen. Wir finden manche unter ihnen geborsten, die Oberfläche an diesen Stellen nässend, andere in Desquamation begriffen. Nach 7 Durchwärmungen wurde der Prozeß zum Stillstand gebracht. Neue Bläschen kommen nicht vor, die alten sind eingetrocknet und desquamieren, die exfoliierten Stellen mit frischem Epithel bedeckt.

Die bei der Hyperidrosis erzielten Erfolge sind nicht dauerhaft, das Schwitzen kommt nach einer gewissen Zeit wieder zurück. Doch dauern die Besserungsperioden viel länger als bei der Atropinbehandlung. Es ist leicht verständlich, denn die vagotonischen Zustände haben auch meistenteils einen Dauercharakter. Bei der Dysidrosis werden die Patienten für längere Zeit vor den Nachschüben geschützt. Besondere Vorteile bietet die Rückenmarksdurchwärmung in jenen Fällen von Hyper- und Dysidrose, welche durch entzündliche Erscheinungen kompliziert sind (Eczema dysidroticum). Wir wissen ja, wie hartnäckig die die Schweißanomalien begleitenden Handekzeme sind und wie schwer sie jeder Behandlung weichen. Als ultimum refugium sehen wir in solchen Fällen die Röntgenbestrahlung an. Die Schwierigkeit rührt davon her, daß die provozierende Noxe ununterbrochen fortbesteht. Bei den Rückenmarksdurchwärmungen erhielten wir schon nach wenigen Tagen eine Hemmung der Sekretion, welche genügend war, um den Entzündungserscheinungen einen selbständigen Rückgang oder eine Ausheilung unter indifferenter Behandlung zu gestatten. Darin liegt der praktische Wert dieser therapeutischen Maßnahme.

V.

Die beschriebenen Beobachtungen sind auch für die Theorie von gewisser Bedeutung. Wir haben oben Ullmanns Meinung zitiert, daß durch die indirekte Bestrahlung der Medulla oblongata und des oberen Rückenmarkes sich die nervöse Form des Schwitzens nicht beeinflussen läßt. Demgegenüber haben wir mittels der Durchwärmung des oberen Rückenmarkes eine vollständige, wenn auch meistenteils temporäre Hemmung des Schwitzens der Hände erzielt.

Wenn wir den Umstand berücksichtigen, daß in dem diathermierten Abschnitte C/6—D/2 keine parasympathischen, sondern nur orthosympathische Zentren vorkommen und daß

Digitized by Google

die Durchwärmung, indem sie eine Hyperämie hervorruft, nur stimulierend wirken kann, dann müssen wir zum Schluß kommen, daß der Effekt, das ist die Sistierung des Handschwitzens, nur durch die Hebung des Tonus vom Orthosympathikus bewirkt werden kann. Es können zwei Möglichkeiten in Betracht kommen. Entweder besteht vor der Behandlung eine Hyposympathikotonie, welche durch den Wärmereiz ausgeglichen und zum Niveau des normalen Parasympathikustonus gebracht wird, oder aber der Tonus des normalen Orthosympathikus bis zur Höhe der pathologischen Vagotonie gehoben wird. Ich bin der Meinung, daß beide Verhältnisse vorkommen können, z. B. das erste bei der Dysidrose, das zweite bei der Hyperidrose.

Wir dürfen also weder eine Hyposympathikotonie, noch eine Hyperparasympathikotonie als die einzig mögliche Ursache einer Hyperfunktion der Schweißdrüsen ansehen. Wir dürfen nur annehmen, daß das Gleichgewicht beider Systeme zugunsten des Parasympathikus verschoben worden ist.

Aus der Röntgenanstalt der Krankenkasse zu Lodz (Polen)

Beitrag zur Therapie der Dermatitis herpetiformis Duhring

Von

Dr. A. Kryński

Die erfolgreiche und vor allem mit Jucklinderung einhergehende Behandlung des Lichen ruber planus mittels Röntgenbestrahlung der Vertebralgegend veranlaßten mich, diese Methode in 2 Fällen von Duhringscher Krankheit anzuwenden, zunächst zwecks Milderung der schweren subjektiven Beschwerden. Der Erfolg war eklatant: nicht nur die subjektiven, sondern auch sämtliche objektive Krankheitssymptome verschwanden vollständig. In Anbetracht der jeder Therapie trotzenden Hartnäckigkeit dieses Leidens, erlaube ich mir die Fälle zu veröffentlichen.

Fall I. Frau J. S., 44 Jahre, aus gesunder Familie. In früher Kindheit Masern. Menarche mit 14 Jahren, Heirat mit 22 Jahren, 7 gesunde Kinder. 1915 nach tödlichem Unglücksfall in der Familie, schwere nervöse Erkrankung. 1924 eine Kur von 30 Arseneinspritzungen. 10 Tage nach Beendigung der Kur bekam Patientin einen juckenden und brennenden Ausschlag, der sich in einigen Tagen fast über den ganzen Körper verbreitete. Nach 16 Eigenbluteinspritzungen wich der Ausschlag, um in einem Monat wieder, diesmal mit Bläschen und Blasen, aufzutreten. Patientin war mit verschiedensten Mitteln behandelt worden, alles ohne resp. mit sehr kurz dauerndem Erfolg.

Status praesens: 5. X. 1926. Mittelgroße Frau von mäßigem Ernährungszustand. Innere Oragne o. B.; Harn: Spuren von Albumen. Puls :82; Aschner: 82—46; Blutdruck: 85—145. Nach 0,001 Atropin intravenös Puls 96, nach 0,002 Atropin intravenös Puls 108, Blutdruck unverändert. Blut: Hg 85%, Erythrozyten 4 250 000, Leukozyten 4 800, darunter Neutrophile 41%, Eosinophile 6%, Basophile 1%, Lymphozyten 45%, Monozyten 7%. In 100 ccm Blut: Harnsäure 2,35 mg, Zucker 86 mg. Die Haut ist feucht, geschmeidig. Patientin klagt über öftere profuse Schweißausbrüche.

Digitized by Google

Auf der ganzen Hautoberfläche Spuren von früheren Ausschlägen in Form von verstreuten Flecken verschiedener Größe und Farbe, rosa, livid, braun, depigmentiert. Zur Zeit der Ausschlag auf die Extremitäten beschränkt. Auf den Oberarmen stellenweise bogenförmige Herde, die sich aus rötlichen hanfkorn- bis bohnengroßen Flecken und spärlichen, meist zerkratzten Knötchen zusammensetzen, ähnlich auf den Unterschenkeln.

12. IX. 1926. Röntgenbestrahlung der Vertebralgegend, 2 Felder zu 4 H. durch 3 Al.-Filter. Am 3. Tage nach der Bestrahlung ließ Jucken und Brennen vollständig nach, der Ausschlag wurde blasser und verschwand in wenigen Tagen. Dagegen traten auf dem Halse einige neue Bläschen auf. Schlaf ruhiger, Befinden viel besser.

Die Remission dauerte 2 Wochen lang, dann traten wieder auf den Unterschenkeln unter Jucken mehrere Blasen von Hanfkorn- bis Erbsengröße auf. 5. X. 26 neuer Ausbruch: intensives Brennen und reichlicher polymorpher Ausschlag.

15. XI. 26. Zweite Röntgenbestrahlung der Vertebralgegend. 20. XI. 26. Keine Besserung, Zustand unverändert. 26. XI. 26. Seit 2 Tagen Besserung: ruhiger Schlaf, Nachlassen des Juckens und allmählich Verschwinden des Ausschlages.

5. XII. 26. Neuer Anfall mit reichlichem Ausschlag von roten, stellenweise gruppierten Flecken. Der Zustand wurde immer schlechter, jedoch trat am 17. XII. spontan Besserung ein. Remission über 2 Monate. Während dieser Zeit bekam Patientin 20 Quarzlichtbestrahlungen. Der Ausschlag verschwand bis auf spärliche rosafarbene, nicht juckende Flecke, die mehrmals für kürzere Zeit auftraten.

10. II. 1927. Neuer Anfall mit ausgedehntem juckendem, aus Flecken, Knötchen und Quaddeln bestehendem Ausschlag, zu dem sich Ödem der Unterschenkel gesellte. Öfters profuse Schweißausbrüche. Atropinpillen und Calcium bromatum.

Anfang März wieder eine Remission.

Am 15. IV. 27 traten plötzlich auf den Extremitäten und etwas später auch auf dem Körper rote, mitunter polyzyklisch angeordnete Flecken und Blasen auf. Profuse Schweiße. Patientin ist so geschwächt, daß sie nur mit großer Mühe ins Ambulatorium kommen kann. Atropin, Calcium bromatum.

Ende April für einige Tage Besserung. Anfang Mai neuer Anfall mit unerträglichem Jucken, Brennen und Stechen.

6. V. 27. Röntgenbestrahlung, wie oben.

Schon am 3. Tage eine bedeutende subjektive Besserung. Das Jucken verminderte sich im schnellen Tempo und verschwand in einigen Tagen gänzlich.

15. V. 27. Befinden gut. Der Ausschlag bis auf vereinzelte Flecken an den Unterschenkeln verschwunden.

Da die 2 Röntgenbestrahlungen vor 6 Monaten ohne dauernden Erfolg waren, verordnete ich gleichzeitig eine Neosalvarsankur zu 0,3—0,45 in Pausen von 5 Tagen.

25. V. 27. Die Patientin fühlt sich immer besser und kräftiger, kein Ausschlag mehr, keine subjektiven Beschwerden. Neosalvarsan 0,3 (1).

27. V. 27. Nach der zweiten Neosalvarsaninjektion (25. V.) vereinzelte Flecken auf dem Gesicht, Nacken und Händen.

2. VI. 27. Haut ist wieder vollständig frei vom Ausschlag.

3. VI. 27. Röntgenbestrahlung, wie oben.

12. VI. 27. Kein Ausschlag, keine Beschwerden.

27. VI. 27. Neosalvarsankur beendet (7 Einspritzungen = 2,7 g).

2. VII. 27. Durch die ganze Zeit war kein Ausschlag zu bemerken.

10. VII. 27. Spärliche Flecken über den Schulterblättern.

14. VII. 27. Ausschlag auch an den unteren Extremitäten, schwaches Jucken. Dritte Röntgenbestrahlung.

16. VII. 27. Ausschlag viel blasser, kein Jucken.

19. VII. 27. Ausschlag verschwunden.

Das Befinden verbesserte sich im schnellen Tempo. Im September war die Patientin schon imstande, ihre Arbeit als Weberin wieder anzutreten nach 1½ jähriger relativer und 9monatiger gänzlicher Arbeitsunfähigkeit.

Der symptomfreie Zustand dauerte über 1½ Jahre. Alles deutete auf vollständige Genesung, als am 31. X. 1928 im Anschluß an Jodtinkturpinselung der Fußgelenke ein kleinfleckiger, brennender und juckender Ausschlag auftrat.

3. XI. 28. Nach 3 Eßlöffel K.J. 10,0: 200,0, zu diagnostischen Zwecken, verbreitete sich der Ausschlag auf Oberarme, Mammae, Oberschenkel und Gesäß. Manche Flecke wurden größer und ausgesprochen urtikariell.

Digitized by Google

Röntgenbestrahlung.
9. XI. 28. Ausschlag spurlos verschwunden.

Es handelt sich somit um einen schweren ausgeprägten Fall von DUHRINGscher Krankheit, der erfolglos durch 2½ Jahre mit verschiedensten Mitteln behandelt wurde. Die anfänglichen 2 Röntgenbestrahlungen waren von keinem dauernden Erfolge begleitet, dagegen die 6 Monate später durchgeführten drei weiteren Sitzungen, kombiniert mit einer gleichzeitigen Neosalvarsankur, brachten endgültiges und dauerndes Verschwinden aller Symptome. Können wir in diesem Falle von Heilung sprechen? Ich glaube nicht. Die zurückgebliebene Jodüberempfindlichkeit spricht dafür, daß die Krankheit durch die Behandlung in ein dauerndes Latenzstadium gebracht wurde. Der letzte Ausbruch muß wohl als durch Jod provoziertes Rezidiv aufgefaßt werden.

Ich möchte in der kombinierten Behandlung den Röntgenstrahlen die Hauptrolle beimessen, weil Arsen schon mehrmals ohne Erfolg angewandt worden war und außerdem schon nach der Beendigung der letzten Neosalvarsankur noch ein Anfall, wenn auch in weit schwächerer Form, ausbrach und erst nach der dritten Bestrahlung gänzlich verschwand.

Vielleicht wären die ersten im Anfang der Behandlung durchgeführten Röntgenbestrahlungen von dauerndem Erfolge begleitet gewesen, hätten wir uns nicht auf 2 Sitzungen beschränkt.

Die den Röntgenbestrahlungen die Hauptrolle zuschreibende Auffassung wird durch meinen zweiten Fall bestätigt, wo infolge Neosalvarsanintoleranz nur Röntgen angewandt wurde.

Fall II. Frau R. F., 44 Jahre, hat 6 gesunde Kinder. Vor 8 Jahren magenkrank, seit 3—4 Jahren rheumatische Beinschmerzen. Die Hautkrankheit besteht seit 2 Jahren.

12. I. 28. Status praesens: Mittelgroße, relativ jung aussehende Frau von gutem Ernährungszustand.

Innere Organe o. B., Harnanalyse belanglos.

Blut: Hg 3,5%, Erythrozyten 4 700 000, Leukozyten 5 200, Neutrophile 52%, Eosinophile 6%, Lymphozyten 33%, Monozyten 9%.

Am Rücken Gruppen von noch frischen Effloreszenzen, roten Flecken mit Bläschen, an anderen überwiegen Krusten oder livide Flecke, zwei frische Herde in der Regio hypogastrica und je ein abheilender am Sternum und an der rechten Hinterbacke. An den Oberschenkeln Gruppen von etwa Walnußgröße. Der ganze Körper, in geringerem Maße auch die Extremitäten, mit braunen und depigmentierten, in Gruppen angeordneten Flecken besät.

17. I. 28. Neosalvarsan 0,3, hierauf hohes Fieber, Schüttelfrost und Erbrechen.

25. I. 28. Neosalvarsan 0,15, worauf wieder stürmische Reaktion. Von weiterer Neosalvarsananwendung wird Abstand genommen.

3. II. 28. Röntgenbestrahlung der Vertebralgegend: 2 Felder à 4 H. durch 3 mm Al.

6. II. 28. Jucken noch intensiver; 2 neue Herde von Apfelgröße in der Kreuzgegend.

18. II. 28. Besserung und am 25. II. 28 Bläschen, Knötchen und Krusten verschwunden, an deren Stelle nur livide Flecke.

28. II. 28. Zweite Röntgenbestrahlung.

5. III. 28. Eine neue Gruppe juckender Knötchen in der Kreuzgegend.

10. III. 28. Die Knötchen flachen ab, das Jucken ganz unbedeutend.

29. III. 28. Dritte Röntgensitzung.

5. IV. 28. Nach der letzten Bestrahlung keine Reaktion.

10. IV. 28. Patientin fühlt sich gut und ist gänzlich von ihrem Leiden befreit.

Digitized by Google

Die Bestrahlungstechnik in beiden Fällen war folgende: Bestrahlt wurde eine 10 cm breite Zone entlang des Rückgrates, die in 2 Felder geteilt wurde; das Zentrum des ersten war der 4. Brustwirbel, des zweiten der 12. Brustwirbel. Fokushautdistanz 25 cm. Dosis für jedes Feld 4 H, durch 3 mm Al. filtriert, bei 30 cm Funke (Spitze Platte).

Die Sitzungen wurden nach 4 Wochen wiederholt, im ganzen waren 3 Sitzungen erforderlich. Die Formel nach HOLZKNECHT und PORDES gestaltet sich also folgendermaßen:

$$2\,F_{po}\ \begin{matrix}25\text{ cm} \longrightarrow 30\text{ cm}\\ \uparrow\\ \left(\frac{4\,H}{3\,Al}\right)\end{matrix} P\,4\,W \times 3-4$$

Im ersten Falle wurden die Bestrahlungen bis auf leichte Müdigkeitserscheinungen anstandslos vertragen, im anderen dagegen trat am 2.—3. Tage nach der 1. und 2. Sitzung eine Reaktion in Form einer Exazerbation des Leidens auf und dauerte 1—2½ Wochen, wonach eine ausgesprochene Besserung eintrat.

Was den Wirkungsmechanismus anbetrifft, so läßt sich hier ein hemmender Einfluß der Röntgenstrahlen auf das durch gewisse pathologische Momente gereizte vegetative Nervensystem vermuten.

Ich konnte in der Literatur keine Angaben über die Rückenmarkbestrahlungen bei DUHRINGscher Krankheit finden. Erst im August v. J., Derm. W., Nr. 32, erfuhr ich, daß SAINZ DE AJA in einigen Fällen Lumbalpunktion angewandt hatte, wonach die bullösen Formen heilten, bei den urtikariellen und erythemato-pruriginösen Formen blieb die Wirkung aus.

Ziehen wir nun in Betracht, daß die Lumbalpunktion auch bei Lichen planus (RAVAUT, THIBIERGE) erfolgreich angewandt wurde, so dürfen wir annehmen, daß nicht nur die Resultate, sondern auch der Wirkungsmechanismus dieser beiden Methoden analog sind. Die Bestrahlungen ziehen wir vor, da sie harmloser sind, mehrmals wiederholt werden können und auch wirkungsvoller sind.

Es scheint mir, daß solche Versuche auch bei leichteren Fällen von Pemphigus vulgaris angezeigt wären.

Die endermatische Einführung von Hormonen

Von

Prof. Dr. FERDINAND WINKLER in Wien

Die Leichtigkeit, mit welcher Adrenalin durch die unversehrte Haut hindurchgeht, wie ich schon vor 20 Jahren[1]) zeigen konnte, veranlaßte mich zu Untersuchungen, ob nicht auch andere Produkte der innersekretorischen Arbeit des Organismus in die unversehrte Haut eingebracht werden können, und aus diesen Studien ergab sich die interessante Tat-

[1]) FERDINAND WINKLER, Die Nebennierenpräparate als diagnostisches Hilfsmittel in der Dermatologie. Mh. f. pr. Derm., 1908, Bd. 46, S. 130.

Digitized by Google

sache, daß Pituitrin und Insulin bei endermatischer Einverleibung eine deutliche Wirkung auf den Organismus üben, die biologisch nachgewiesen werden kann, und daß Einreibungen der Haut mit einem Schilddrüsenpräparat den Nachweis von Jod im Speichel und im Urin erlauben. Es lag deshalb nahe zu versuchen, die Permeabilität der Haut für Inkretprodukte zu therapeutischen Zwecken auszunützen. Die in der heutigen Richtung der Inkretbehandlung vorherrschende pluriglanduläre Therapie erwies sich auch bei diesen endermatischen Applikationsversuchen als vorteilhaft; die gleichzeitige Verwendung mehrerer Inkrete wirkt besser als die Benutzung eines einzelnen Inkrets, und es scheint als ob hier eine Art von Bahnung, eine gewisse gegenseitige Unterstützung eine Rolle spielen möchte. Besonders fiel mir auf, daß nach Einreibungen der Haut mit einem Thyreoideapräparat bei gleichzeitiger endermatischer Applikation von Ovarialsubstanz ein Vitiligofleck eine Pigmentbildung zu zeigen begann, ein Umstand, der einer weiteren Beobachtung wert ist. Auffallend ist auch der günstige Einfluß, den ich bei Alopecia areata bei gleichzeitiger endermatischer Einbringung von Thyreoidea und Hypophyse erhielt.

Es sei dabei bemerkt, daß es mir scheint, als ob die elektrolytische Einführung der Inkrete nicht das gleiche leistet wie die Einreibung in die Haut; die Versuche mit Adrenalin haben zwar mit Sicherheit die Möglichkeit einer Elektroanämisierung der Haut erwiesen und Piffard [1]) hat sich durch Einführung des Adrenalins in die Haut auf dem Wege der Kataphorese, welche späterhin mit Glück auch von Reicher und Lenz [2]) in der Röntgentherapie verwendet wurde, ein Verdienst erworben. Aber bezüglich der anderen Hormone glaube ich beobachtet zu haben, daß die Wirkung auf die Haut bei der elektrolytischen Einführung geringer wäre als bei der Einreibung, wobei wohl dem mechanischen Faktor eine gewisse Bedeutung zugeschrieben werden muß. Es mußte dabei auch berücksichtigt werden, ob nicht die eingeriebenen Präparate nur als artfremdes Eiweiß zur Wirkung kommen und ob es sich überhaupt um irgend eine Spezifizität des eingebrachten Hormons handelt. An der Permeabilität der Haut für artfremdes Eiweiß ist nicht zu zweifeln; man weiß dies aus der Wirkung der Tuberkulinsalben und aus der Arbeit von C. Funk [3]), der kolloidalgelöstes Kasein mit Salbengrundlage verrieben in die Haut von Versuchstieren einrieb und das Kasein im Serum der Versuchstiere nachzuweisen vermochte. Auf diesem Boden sind die Arbeit von Giesemann [4]) sowie die Arbeit von Seeliger und Hermann [5]) entstanden, welche mit einem aus Bakterieneiweiß, Kasein und ätherischen Ölen bestehenden Präparate die gleiche Wirkung erzielten, wie sie sonst durch subkutane und intramuskuläre Reizkörperinjektion herbeigeführt wird.

Es hat sich nun gezeigt, daß den mit der Salbe endermatisch eingebrachten Hormonen eine spezifische Wirkung zukommt; so konnte beim

---

[1]) Piffard, M. Record, ref. Fortschritte auf dem Gebiete der Röntgenstrahlen, Bd. 7, S. 50. — [2]) Karl Reicher und Emil Lenz, Adrenalinanämisierung als Hautschutz in der Röntgentherapie. M. m. W., 1911, S. 1290. — [3]) C. Funk, Über perkutane Proteinbehandlung. M. Kl., 1921, S. 1055. — [4]) Giesemann, Über perkutane unspezifische Reizbehandlung. M. m. W., 1924, S. 1505. — [5]) Paul Seeliger und Erica Hermann, Über perkutane Reizkörperbehandlung. Kl. W., 1925, S. 2490.

Digitized by Google

Menschen mit dem Einreiben der thyreoidhaltigen Salbe ein Zurückgehen einer Struma erzielt werden, und das Einreiben einer insulinhaltigen Salbe setzte die Höhe des Blutzuckers eines Diabetikers herab; bei der Einreibung einer pituitrinhaltigen Salbe im Falle eines Diabetes insipidus sank das Bedürfnis nach Flüssigkeitsaufnahme.

Die Versuche mit den inkretorische Substanzen enthaltenden Salben ergaben weiterhin das unerwartete Resultat, daß sich die Haut selbst wesentlich erholte, die alternde Haut wurde straff, die Furchen — besonders die an den Schläfen befindlichen „Krähenfüße" — glichen sich aus, die Farbe der Haut veränderte sich ins Normale und die mit den inkrethaltigen Salben behandelten Personen meinten selbst, daß ihre Haut „verjüngt" sei. Die Wirkung war noch deutlicher bei jenen Versuchen, in welchen den Salben neben den Inkretprodukten noch lebende Saprophyten zugesetzt waren, und in Fällen von Pityriasis alba des Gesichts sowie bei seborrhoischem Ekzem führten jene Salben, die in die letztere Gruppe gehörten, in kurzer Zeit eine Heilung herbei. Am zweckmäßigsten hat sich die Zufügung von Thyreoidealhormonen zur Salbe erwiesen; es stützt dies vielleicht doch die viel bestrittene Annahme von LORAND [1]), daß die Involution der Schilddrüse als hauptsächlichste Ursache des Alterns anzusehen sei; da aber sicherlich, wie auch BORCHARDT [2]) bemerkt, neben dem Ausfall der Schilddrüsenfunktion auch die Beeinträchtigung der Keimdrüsen und der Hypophyse bei den Alterserscheinungen eine Rolle spielt, so wurden auch die Inkrete der Keimdrüsen und der Hypophyse bei der Zusammensetzung der Salbe berücksichtigt. Die Wirkung der Salbe beruht somit auf ihrem Gehalt an Inkretsubstanzen und an lebenden Zellen. Es scheint, als ob sich der Talgstoffwechsel der Haut am besten zur Behandlung mit der neuen Salbe eignet. Bei Akne, besonders des Rückens, hat die Salbe sich sehr gut bewährt, aber auch bei anderen Follikulitiden ist die Wirkung der Salbe sehr zufriedenstellend.

Eine wichtige Indikation zur Anwendung der Hormonsalbe gibt das große Gebiet der Urtikaria und der Angioneurosen. Es gibt viele juckende Hauterkrankungen, bei denen die Einreibung mit der neuen Salbe sehr erleichternd wirkt, und namentlich beim Pruritus senilis sowie beim Strophulus infantus leistet die Hormonsalbe zufriedenstellende Dienste. Auch das nach Insektenstichen auftretende Jucken tritt rasch zurück. Eine nicht zu unterschätzende Bedeutung hat die Hormonsalbe bei den verschiedenen Erythemen; auch Arzneiexantheme habe ich nach der Hormonsalbenbehandlung zurückgehen gesehen.

Die Keratosis pilaris rubra wird durch die Salbenbehandlung sehr gut beeinflußt, namentlich wenn man die Haut vorher mit einem glatten Bimssteinstück abgerieben oder wenn man mit Glaspapier die Hornpapeln entfernt hat.

Als Nachbehandlung der Hautfurunkulose nach Eröffnung des Furunkels durch Stichinzision hat sich mir die Hormonsalbe sehr be-

[1]) LORAND, Über das Altern. 3. Auflage, Leipzig 1910. — [2]) L. BORCHARDT, Konstitution und innere Sekretion, in dem von H. STRAUSS und F. BORNHEIM herausgegebenen Sammelwerke „Innere Sekretion und praktische Medizin", Carl Marhold, Verlagsbuchhandlung, Halle a. d. Saale, 1927, S. 37.

Digitized by Google

währt, und namentlich möchte ich diese Behandlung bei der Hydrosadenitis suppurativa der Achselhöhle empfehlen. Von Wichtigkeit scheint mir der oben erwähnte Erfolg der Hormonsalbenbehandlung bei Alopecia areata zu sein, und ich glaube gesehen zu haben, daß bei zirkumskripter Sklerodermie sowie bei Erythromelalgie die Massage mit der Hormonsalbe bessere Dienste leistet als die übliche Massage mit Borsalbe und mit Salizylsalbe. Die deutliche Wirkung der Hormonsalbe auf die Vasomotoren der Haut erklärt auch die günstige Wirkung der Hormonsalbe bei Erfrierungen, so daß man die Hormonsalbe als Frostsalbe zu empfehlen vermag.

Zum Schlusse möge die Wirkung der Salbe als resorptionsbefördernde Mittel angeführt werden. Die Bestreichung eines entzündeten Hodens mit der Hormonsalbe ruft nicht nur rasch eine subjektive Erleichterung hervor, man sieht auch bald ein Zurückgehen der Epididymitis und der Orchitis, wie man auch sonst die resorptionsanregende Wirkung der Hormonsalbe bei der Behandlung von Narben zu beobachten Gelegenheit hat; namentlich die Verbindung der Hormonsalbenbehandlung mit den bekannten, die Hornschicht erweichenden und sie beseitigenden Mitteln hat mir bei der Behandlung der nach ulzerösen Prozessen häufig zurückbleibenden entstellenden Narben sehr genützt.

Die Erfolge der Hormonsalbenbehandlung in der Therapie gewisser Ekzemformen, besonders des Skrotalekzems und des Analekzems, lassen übrigens annehmen, daß sich das Indikationsgebiet der Hormonsalbe weiter ausdehnen wird. Die bisherigen Resultate rücken wenigstens die Möglichkeit nahe, daß die endermatische Einverleibung von Hormonen [1]) einen bleibenden Platz in der Dermatotherapie erwerben wird.

Mit Rücksicht auf die von Langstein und Vollmer [2]) sowie von H. Flesch [3]) erfolgte Empfehlung der Einreibung einer tumenolhaltigen Eucerinsalbe, welche Hypophysenextrakt, Ovarialextrakt und Thymusextrakt enthält, bei rachitischen Kindern, liegt übrigens die Wahrscheinlichkeit vor, daß auch die vor mir angegebene Hormonsalbe der gleichen Indikation genügt und vielleicht infolge ihres Gehaltes an lebendem Eiweiß der Hormokutansalbe vorzuziehen sein dürfte.

---

[1]) Meinen Anforderungen entspricht die von der chemischen Fabrik „Syngala" in Wien nach meinen Angaben zusammengesetzte Hormonsalbe (Endodermin). — [2]) Langstein und Vollmer, Zschr. f. Kindhlk., 1925, Bd. 39, Nr. 6. — [3]) H. Flesch, Zschr. f. Kindhlk., 1925, Bd. 39, Nr. 6.

Digitized by Google

Aus der Dermatologischen Klinik der I. Staatlichen Universität in Moskau
(Direktor: Prof. Dr. G. Mestschersky)

Zur Frage über die lokalisierte Epilation durch örtliche Thalliumanwendung[1])

Von

Dr. N. Tschernogouboff und Dr. F. Montreil

Mit 1 Abbildung im Text

Zur Forschung über die epilatorische Wirkung des essigsauren Thalliums wurden wir durch die längst gemachten Beobachtungen von Sabouraud angeregt, welcher das Thallium in Form einer konzentrierten Salbe (1 : 3) anwandte. Mit dieser wurde die Kopfhaut im Laufe von 10—15 Nächten eingerieben, worauf Haarausfall erfolgte, aber zugleich beobachtete er bei allen Kranken schwere Erscheinungen einer allgemeinen Intoxikation. Dieser Umstand bewog ihn seine Versuche aufzugeben. Dazu kam noch, daß ungefähr gleichzeitig die Anwendung der X-Strahlen zu Epilationszwecken die allgemeine Aufmerksamkeit auf sich zog.

Einige jetzt erwiesene Schwierigkeiten, welche mit der verbreiteten Anwendung der Röntgenepilation verbunden sind, gaben die Veranlassung, nun wieder neue Bahnen in der Behandlung der Kopfhautpilzerkrankungen einzuschlagen.

Es schien, daß durch die Arbeiten von Buschke und seinen Mitarbeitern eine neue Ära in dem Studium dieser Frage eingetreten sei. Jedoch an Stelle der rosigen mit diesen Forschungen verbundenen Hoffnungen kam nur zu bald die Enttäuschung: die innerliche Thalliumdarreichung erwies sich als sehr giftig. Wir persönlich konnten auch toxische Nebenwirkungen des Thalliums buchstäblich an allen unseren Kranken beobachten, die der Behandlung mit diesem Präparat unterworfen wurden. Gegenwärtig ist sogar eine ganze Reihe von Todesfällen beschrieben, welche bei der Dermatomykosebehandlung nach der Methode von Buschke erfolgten. An Mikrosporie erkranken, die leicht zu heilen ist und sogar spontan heilen kann, und an Thalliumbehandlung zugrunde gehen, ist nun wohl ein Absurdum, das jegliche Rechtfertigung ausschließt.

Alles Gesagte hat uns bewogen, von neuem die Lokalanwendung von Thallium nach Sabouraud zu prüfen. Nach den Arbeiten von Buschke, welcher beweist, daß Thallium nicht direkt, sondern durch die Vermittlung des endokrin-vegetativen Systems wirkt, könnten diese Hoffnungen als unbegründet erscheinen.

Jedoch erwiesen unsere Beobachtungen an Meerschweinchen über die lokale Wirkung des Thalliums einen deutlichen Haarwuchsstillstand streng in den Grenzen der Stelle von der Thalliumanwendung bei voll-

[1]) Vortrag, gehalten am 7. II. 1929 in der Moskauer Dermatologischen und Venerologischen Gesellschaft namens A. Pospeloff.

Digitized by Google

ständigem Fehlen jeglicher Störung dieses Wuchses in den benachbarten Kontrollstellen.

Analoge von uns gemachte Versuche von lokaler Thalliumanwendung bei Menschen schienen anfangs uns negative Resultate zu ergeben, aber später sahen wir, daß hier das Fehlen des Haarausfalls durch den Umstand zu erklären sei, daß die vergifteten Haare bei dem Menschen nicht gleich ausfielen, aber (wie auch nach X-Bestrahlung) 2 Wochen nach der Thalliumanwendung. Begreiflich wird nun, warum SABOURAUD an seinen Kranken den Haarausfall nur nach 15tägigen Einreibungen mit Thalliumsalbe bemerkte und nur nach dieser Frist dieselben aufgab.

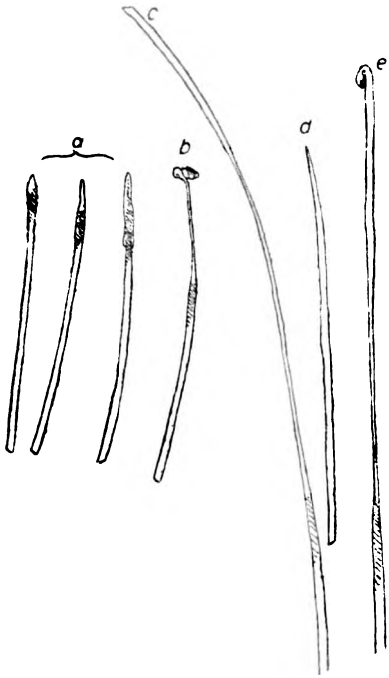

Abb. 1

Es gelang uns noch eine wichtige Tatsache zu konstatieren, nämlich die Entwicklung der streng begrenzten Alopezie, die der Größe und Form nach dem aufgelegten Verbande entspricht. Später, ungefähr nach einem Monat, beginnt der neue Haarwuchs[1]).

Haare, welche nach 2 Wochen an mit Thallium behandelten Stellen ausfielen, wiesen für Thalliumalopezie gewöhnliche Veränderungen auf (s. Abb. 1): ihre Enden waren etwas verdickt und konusartig zugespitzt, mit verdichtetem Pigment im Distalteil des verdickten Haarendes (s. Abb. 1a). Sehr interessante Haarveränderungen bemerkten wir auch längs dem Rande der haarlosen Region, d. h. ungefähr auf der Strecke jenes $^1/_2$ cm um den Verband, wo der letztere mit Kollodium fixiert war und wo folglich die Wirkung des Thalliums auf die Haut völlig ausgeschlossen blieb. Auf diesen Regionen epilierten sich die Haare mit den Zwiebeln, äußerten aber eine Pigmentanhäufung an begrenzter Stelle, unter der das Haar seiner ganzen Länge nach etwas blasser und bedeutend, aber gleichmäßig dünner erschien, der Form nach ähnlich dem Bohrer einer Bohrmaschine (s. Abb. 1b). Später gewann das Haar seine normale Dicke wieder (s. Abb. 1c).

Analoge Haarveränderungen treffen wir in den Fällen an, wo kleinere Dosen von Thallium (auch lokal) angewandt wurden. Diese Veränderungen darf man wohl der schwächeren Wirkung des Präparates zuschreiben. Alle diese Tatsachen können, so scheint es uns, nicht anders erklärt werden, als durch die direkte lokale Wirkung auf die Haarpapillen des

[1]) Nur einmal, bei einem Meerschweinchen, an welchem Thallium in starker Konzentration lokal angewandt wurde, erwies sich Haarausfall an der Peripherie des Gebietes, wo unmittelbar Thallium aufgelegt war. Der Neuhaarwuchs begann in dieser peripherischen Zone etwas früher an, als im Zentrum.

Digitized by Google

Thalliums, welches aus dem Verbande durch die oberflächlichen Hautschichten diffundiert.

Daraus geht klar hervor, daß die volle Möglichkeit vorliegt, das Thallium erfolgreich zum Zweck einer Lokalepilation zu brauchen. Zugleich wird es möglich, die Anwendungsregion des Thalliums willkürlich zu beschränken und somit hinreichend geringe, d. h. wissentlich nicht giftige Thalliumdosen anzuwenden. Dadurch werden die Haupteinwendungen beseitigt, welche gegenwärtig durch den Gebrauch von Thallium zu Epilationszwecken hervorgehoben werden.

Alles dies ist für die von uns aufs neue vorgeschlagene Methode von SABOURAUD von großer Bedeutung, sogar wenn es sich erweisen sollte, daß sie nur auf kleinen Regionen anwendbar sein sollte. Wir haben schon persönlich Thallium mit Erfolg lokal, bei beschränkten Formen von Favus und Mikrosporie angewandt (vorzugsweise bei sehr kleinen Kindern) und ebenfalls zur Behandlung einzelner Dermatomykoseherde, die sich auf den umgrenzten Regionen lokalisiert hatten, wo die Haare in Fällen von nicht genügender Röntgenepilation (in den Randzonen der Bestrahlungsfelder) nicht ausgefallen waren.

Nicht weniger wesentlich ist auch die theoretisch wissenschaftliche Bedeutung der von uns beobachteten Tatsache. Es ist uns augenscheinlich gelungen, die Möglichkeit einer rein lokalen und dabei perkutanen Wirkung des Thalliums auf die Haarpapillen zu beweisen. Unter solchen Bedingungen variiert natürlich diese Wirkung je nach der Stärke und den Besonderheiten der durch letztere hervorgerufenen Veränderungen der Haut (resp. Haare) abhängig von der Menge des absorbierten Metalls. Die dabei entstandenen Veränderungen der Haare haben eine große Ähnlichkeit mit denen nach X-Bestrahlung beobachteten. Dort ist nur das Wurzelende gleichmäßiger zugespitzt, und die durch mangelhafte X-Strahlen hervorgerufene Verengerung des Haarstiels hat der Länge nach meist nur $^1/_5$—$^1/_4$ cm (s. Abb. 1d u. e). Diese Verschiedenheiten, nebenbei gesagt, könnten augenscheinlich durch die momentane schädliche Einwirkung der einmaligen X-Bestrahlung und durch die gewisse Dauer dieses Faktors bei lokaler Anwendung des Thalliums erklärt werden.

Obwohl wir jetzt noch keine endgültigen Schlüsse ziehen wollen, so sind doch die von uns gewonnenen Resultate an und für sich so überzeugend, daß wir es für nötig hielten, sie vorläufig mitzuteilen.

Schon jetzt ist die Voraussetzung möglich, daß die beschriebene Methode bei Sycosis vulgaris, Hypertrichosis und anderen Erkrankungen versucht werden könnte. Freilich ist ein genaues Studium der möglichen Nebenwirkungen dieses Verfahrens unentbehrlich und zugleich muß auch eine zuverlässige Technik der praktischen Anwendung desselben ausgearbeitet werden[1]).

[1]) Hinzuzufügen ist, daß alle unsere Meerschweinchen (4), bei denen wir Thallium lokal angewandt hatten, ziemlich bald zugrunde gegangen sind.

Digitized by Google

Versammlungen

XVI. Tagung der Deutschen Dermatologischen Gesellschaft, 4.—7. August 1929 zu Königsberg i. Pr.

Eine glückliche Wahl war es, die Königsberg, die alte Ordens- und preußische Krönungsstadt zum Tagungsort für den XVI. Kongreß der Deutschen Dermatologischen Gesellschaft ausersehen hatte. Schwer lasten heute auf dem ostdeutschen Grenzlande die durch den unglücklichen Ausgang des Krieges entstandenen politischen und wirtschaftlichen Veränderungen. Die erzwungene, unnatürliche, räumliche Trennung von Reich und Ostpreußen darf nicht auch noch zu einer geistigen und kulturellen Isolierung der ostpreußischen Insel führen. Der Wille zur Einheit deutscher Kultur und Wissenschaft allein kann den stählernen Brückenbogen schmieden, der sich über entrissenes Land hinüberschwingt.

Wenn eine so unerwartet große Zahl von Dermatologen der Kongreßeinladung nach dem entlegenen Königsberg gefolgt ist, so geht daraus hervor, daß einerseits Interesse und Teilnahme an dem Geschicke der deutschen Ostmark lebendig ist, daß aber andererseits auch heute, wo Presse, Funk und Film den Gedankenaustausch in ungeahnter Weise erleichtern, die Frage, ob wissenschaftliche Tagungen noch eine Berechtigung und Bedeutung besitzen, unbedingt bejaht werden muß. Keines der neuzeitlichen technischen Wunderwerke kann die unwägbaren Werte vermitteln, die aus persönlicher Fühlungnahme und Aussprache erwachsen.

Der feierlichen Eröffnung des Kongresses ging ein Begrüßungsabend in den Räumen der Totenkopfloge voraus. Scholtz-Königsberg hieß die Gäste mit herzlichen Worten willkommen und dankte ihnen dafür, daß sie die Mühen einer weiten Reise durch zum Teil fremdes Land nicht gescheut haben. Mehr als 200 Teilnehmer waren aus dem Reich erschienen. Vertreten waren Rußland, die Randstaaten Litauen, Lettland und Estland, ferner Schweden, Dänemark, Holland, Spanien, Schweiz, Österreich, Ungarn, Italien, Tschechoslowakei, Bulgarien, Rumänien, Griechenland, Japan und Amerika mit Namen von wissenschaftlichem Klange.

Im Laufe des festlichen Abends wartete man im Rosengarten der Loge, der mit tausend bunten Lichtern übersät war, mit der besonderen Überraschung einer nächtlichen Serenade auf. Auf dem dunklen Spiegel des angrenzenden Schloßteiches brachte von einer schwimmenden Bühne aus ein Chor wohlgeschulter Stimmen alte, deutsche Weisen zu Gehör. Diese schlichte „Kleine Nachtmusik" unter dem dichten Blätterdach der breitästigen Baumriesen wird in dankbarer Erinnerung der Hörer bleiben.

Tags darauf nahm die Tagung mit einer Festsitzung in dem in schöner sachlicher Zweckform neu erbauten „Auditorium maximum" der Albertina ihren Anfang.

Arning-Hamburg eröffnete im Namen des erkrankten Präsidenten der Gesellschaft Riehl-Wien die Tagung. Nach Begrüßung der Vertreter der Reichs- und Staatsbehörden widmete Arning Worte des Gedächtnisses den 11 Mitgliedern der Gesellschaft, die der Tod in den letzten Jahren abberufen hat.

Er erinnerte an den Verlust, den die Dermatologie der Welt in diesem Jahre durch den Tod einer der markantesten Gestalten dermatologischer Geschichte, jenes magister mundi, des genialen Unna erfahren hat. Der Kongreß sandte der Witwe des Dahingegangenen telegraphisch herzliche Worte des Gedenkens. Nach Überbringung von Glückwünschen der russischen dermatologischen Gesellschaft durch ihren Präsidenten Jordan-Moskau, sowie der dänischen dermatologischen Gesellschaft durch Lomholt-Kopenhagen ging die Leitung des Kongresses in die Hände von Scholtz-Königsberg über, der für die freundlichen Begrüßungsworte dankte und besonders darauf hinwies, daß die Zusammenarbeit zwischen russischen und deutschen Ärzten stets besonders lebhaft und herzlich gewesen sei. Der Scharlachkongreß, der im vorigen Jahre in Königsberg tagte, und die groß angelegte, gemeinsame deutsch-russische Syphilisexpedition in die Burjato-Mongolei seien die ersten schönen Früchte, die diese Zusammenarbeit gezeitigt habe.

Nach diesem festlichen Auftakte trat man in die wissenschaftlichen Verhandlungen ein. Die Fülle des Stoffes, der Vorträge und Demonstrationen machte, wie neuerdings auf allen ärztlichen Kongressen, eine äußere Umgestaltung der Verhandlungen notwendig. Für umfangreichere Vorträge steht die wohlausgebaute Fachpresse zur Verfügung. Die knappe Zeit der Tagung gehört in erster Linie der Demonstration und Aussprache. Zum

Digitized by Google

ersten Male auf dermatologischen Kongressen war die Vorführung von Lichtbildern und Filmen in den Vordergrund gerückt.

Die Wahl der Hauptverhandlungsthemen verlegte den Schwerpunkt der Tagung auf dringliche Gegenwartsfragen der Dermatologie. Die Referate waren den auf den betreffenden Gebieten führenden Forschern übertragen worden und vermittelten ein umfassendes und eindrucksvolles Bild von dem augenblicklichen Stande der Forschung.

Der erste Verhandlungstag stand im Zeichen der Vererbungsforschung und schloß mit einem Hinweis auf die Bedeutung der Verbreitung erbbiologischer Kenntnisse in der Ärzteschaft für die biologische und kulturelle Zukunft des Volkes. Der Nachmittag begann mit einer Krankenbesichtigung, der eine Reihe kürzerer Demonstrationsvorträge folgte. Zum Schlusse zeigte ein instruktiver Bildstreifen erneut die vielseitige wissenschaftliche Verwendbarkeit des Filmes. Ein offizieller Empfangsabend durch die Stadt beendete diesen arbeitsreichen und anstrengenden ersten Kongreßtag. Das Hauptthema des folgenden Tages war den Problemen der angeborenen Syphilis gewidmet. E. Hoffmann-Bonn zeigte im Anschluß an sein Referat in einem Diapositiv den künstlerischen Entwurf zu einer Plakette für den Ostpreußen Fritz Schaudinn, die in der Berliner „Charité" angebracht werden soll. Im Mittelpunkt des letzten Verhandlungstages stand das Referat von Jadassohn-Breslau: „Über die Feststellung und Heilung der Blennorrhoe". Eine Fülle von kurzen Vorträgen, größtenteils mit Demonstrationen verbunden, gestaltete diese drei Tage recht arbeitsreich; jedoch auch die hochsommerliche, oft tropische Grade erreichende Wärme konnte das lebhafte Interesse der Teilnehmer an dem Fortgange der Verhandlungen nicht beeinträchtigen.

Der Alterspräsident der Gesellschaft, Arning-Hamburg, dankte in seinem Schlußwort Scholtz-Königsberg für die mustergültige Vorbereitung und Durchführung des Kongresses. Ein fröhlicher Bowlenabend vereinte dann noch einmal die Tagungsteilnehmer.

Ausflüge an die samländische Steilküste und in die weiße Wunderwelt der kurischen Nehrung gaben Gelegenheit zum persönlichen Kennenlernen und ließen die herbe, aber um so tiefere Schönheit der ostpreußischen Landschaft ahnen, die sich in ihrer Eigenart leichter dem schauenden als dem sehenden Auge erschließt. Dieser Kongreß ist aus einem doppelten Grunde gelungen. Nicht nur reiche wissenschaftliche Anregungen nahmen die Besucher nach Hause mit, sondern ein jeder hat es auch gefühlt, was uns allen diese deutsche Erde im Osten besonders liebenswert macht.

E. Keil-Königsberg.

Referatenteil

Fachzeitschriften

The American Journal of Syphilis

April 1929, Bd. 13, Nr. 2

Larsen, R. L.: Die intramuskuläre Anwendung des Wismuts an anderen Stellen als an der Glutäalgegend. S. 153.

Empfehlung der Injektion von Wismut-Natriumtartrat in wässeriger Lösung in den M. deltoideus anstatt in die Glutäalmuskulatur.

Dennie, Ch. C.: Partielle Paralyse der unteren Extremitäten bei Kindern, begleitet von geistiger Rückentwicklung. S. 157.

Dennie stellt aus einem Kinderhospital 8 Fälle mit klinisch ähnlichen Charakteren zusammen, die ätiologisch verursacht werden durch das Befallensein von Hirn und Rückenmark bei kongenitaler Syphilis. Er schlägt für diese Krankheitsform die Bezeichnung: Unvollständige schlaffe Lähmung der unteren Extremitäten, begleitet von geistiger Rückentwicklung, vor. Die Kinder waren 11 Monate bis 5 Jahre alt; bei allen wurde darüber geklagt, daß sie nicht gehen konnten. Einige hatten vorher laufen gelernt, aber die Fähigkeit wieder eingebüßt. Bei allen Kindern Anzeichen geistiger Rückentwicklung, bei einigen Fällen Beginn in akuter Weise mit epilepsieähnlichen Anfällen. Gute Wirkung der antisyphilitischen Behandlung.

Menninger, W. C.: Kongenitale Syphilis der Schilddrüse. S. 164.

Mitteilung von 3 Fällen von kongenitaler Syphilis, die bei der Sektion Verände-

Digitized by Google

rungen an der Schilddrüse zeigten, und eines Falles von Hypothyreoidismus bei einem Mädchen mit Syphilis congenita. Sowohl Hypo- wie Hyperthyreoidismus kommen bei Syphilis congenita vor und sind bei einigen Fällen sicher ein Teil des syphilitischen Prozesses. Hypothyreoidismus ist häufiger und wahrscheinlich bei vielen Fällen die Wirkung eines intrauterinen, im frühen Alter manifest werdenden, Toxins; Hyperthyreoidismus ist wohl die Folge der Lokalisation des infektiösen Prozesses in der Drüse.

Simpson, V. E.: Die Erkrankungen des Herz-Gefäßsystems durch erworbene Syphilis. S. 180.

Der Verf. kommt zu folgenden Schlüssen: Die Pallida scheint eine besondere Affinität für gewisse Gewebe zu erwerben. Vasotrope und neurotrope Stämme scheinen sehr häufig zu sein, so daß Syphilis des Gefäß- und Nervensystems klinisch häufig auftritt. Die Syphilis ist primär eine Erkrankung des lymphatischen Systems. Das erste Befallensein des Zirkulationssystems erfolgt in die Vasa vasorum und perivaskulären Lymphspalten. Syphilitische Perikarditis ist gewöhnlich die Folge einer Myokarditis, während Endokarditis primär syphilitisch sein kann. Luische Myokarditis ist häufig. Die Aorta wird wahrscheinlich in jedem Falle von verallgemeinerter Syphilis befallen. Die Aortenklappen erkranken sekundär und machen die Prognose schwerer. Aortenaneurysma ist in fast 100% der Fälle syphilitischen Ursprungs, aber die Frühdiagnose ist schwierig. Die Syphilis des Herzens und der Aorta tritt im sekundären Stadium auf und kann sogar früh beginnen.

Gammeltoft, S. A.: Syphilis und Schwangerschaft. S. 194.

Vortrag auf der New Yorker Gynäkologischen Gesellschaft. Aus den wertvollen Ausführungen sei folgendes hervorgehoben: G.s Material (Kopenhagen) bestätigt die Ansicht, daß die mütterliche transplazentare Übertragung der einzige Übertragungsweg ist, der praktisch in Frage kommt. Statistiken ergeben den Wert der Salvarsanbehandlung der Graviden während der Schwangerschaft; nach G.s Ansicht muß jede syphilitische Frau während der Schwangerschaft mit Salvarsan und Hg oder Bi behandelt werden, ohne Rücksicht auf die Zeit der Infektion, ohne Rücksicht auf vorausgegangene intensive Behandlung und schließlich ohne Rücksicht auf die negative WR. Die Hauptmethode der Behandlung der kongenitalen Syphilis ist die Behandlung der syphilitischen Mutter während der Gravidität. Die Kinder sind erst zu behandeln, wenn sie klinische Zeichen von Lues oder positive WR zeigen; im übrigen sind sie zu überwachen. Ausführungen über die Welanderheime und ihre Bedeutung.

Craig, Ch. F.: Vergleich des praktischen Wertes der Wassermann- und Kahn-Reaktion für die Diagnose der Syphilis im Heeresdienst. S. 206.

Nach den Erfahrungen von C. ist die Kahn-Reaktion der WR vom Standpunkte der Spezifität überlegen, gibt aber bei syphilitischer Infektion früher eine positive Reaktion und mehr positive Reaktionen bei latenter und behandelter Syphilis.

Swan, M. H.: Serologische Betrachtungen zur Syphilisbehandlung. S. 216.

Ausführliche Erwägungen und tabellarische Zusammenstellungen, die aber den Lesern dieser Zeitschrift kaum Neues bringen dürften.

Kolmer, J. A.: Die Spezifität, Empfindlichkeit und der praktische Wert der Kolmer-Wassermann-Reaktion. S. 248.

Betrachtungen der wichtigsten Fragen, die sich an die WR anschließen; nicht zum kurzen Referat geeignet, da die Ausführungen nur im Original in ihrem Werte zu erfassen sind.

Ruediger, E. H.: Wassermann-Reaktion mit getrocknetem 5 Jahre altem menschlichem Serum. S. 268.

Die Ergebnisse waren dieselben bei Anstellung der Reaktion direkt nach dem Trocknen und nach fünfjährigem Aufheben.

Hardesty, W. L.: Lipoid-Proteinverbindungen bei der Behandlung der Syphilis; eine Methode, bei der Wassermann-Antigen zusammen mit Protein als Adjuvans zur Chemotherapie verwendet wird. S. 272.

Als Lipoid wurde ein Wassermann-Antigen, als Protein Milch verwendet. Die Kombination wurde intramuskulär bei 75 Fällen von Syphilis verwendet. Geringe oder keine Fiebersteigerungen, dabei sehr günstige Beeinflussung des Allgemeinzustandes.

Thjotta, Th., u. A. Sch. Blix: Vergleich der Kahn-Präzipitinreaktion und der Wassermann-Reaktion bei Syphilis. S. 283.

Die Verff. können nicht einer Methode den Vorrang zusprechen, sondern raten, beide gleichzeitig anzuwenden. F. Juliusberg-Braunschweig.

Digitized by Google

The Urologic and Cutaneous Review

1929, Bd. 33, Nr. 5

Kolischer, G.-Chicago, Ill.: Diathermy in Gonorrhea in the Female (Diathermie bei der Gonorrhoe der Frau). S. 289.

Die Elektrode wird in die Vagina eingeführt und je nachdem Zervix oder Urethra behandelt werden soll, im hinteren Scheidengewölbe oder gegen den Harnröhrenwulst gelagert; eine direkte Einführung in Zervix oder Harnröhre ist wegen der starken Reaktionen nicht ratsam. Eine bestimmte Stromstärke kann nicht angegeben werden; man kann sich auch nicht nach der bei anderen Pat. ausprobierten richten. Vielmehr muß man bei jedem Falle die geeignete Stärke feststellen, und zwar so, daß nur Wärme, nicht Hitze erzeugt wird. Die Dauer einer Sitzung soll mindestens eine halbe Stunde betragen, bei den weiteren Sitzungen muß man sich nach den Reaktionen richten. Die sonstigen Behandlungen der Zervix und Harnröhre müssen außerdem angewendet werden. Eine direkte Zerstörung der Gonokokken findet durch die Diathermie nicht statt, sondern eine Veränderung des Nährbodens durch die örtliche Reaktion (örtliche Hyperämie und Anregung des Lymphstromes) und eine allgemeine Wirkung, bestehend in einem Zustrom von Abwehrzellen zu dem retikulo-endothelialen System. Durch zu große Hitze würden diese Vorgänge gestört werden.

Schmitz, H., u. J. E. F. Laibe-Chicago, Ill.: The Influence of Prolapse of the Uterus and Vagina on the Urinary Tract (Der Einfluß des Gebärmutter- und Scheidenvorfalles auf den Harntrakt). S. 290.

Je nach dem Grade des Vorfalles sind die daraus folgenden Störungen verschieden. Geringgradiger, gewöhnlich nur im Stehen vorhandener Vorfall bewirkt vermehrten Harndrang; die Blase wird nicht vollkommen entleert. Stärkere und permanente Vorfälle führen zu vermehrten Beschwerden, es stellen sich auch Schmerzen infolge von Zerrung und Drehung der Harnleiter ein; diese werden erweitert, ebenso allmählich auch die Nierenbecken (Hydroureter und Hydronephrose), es kommt zu Infektionen. Die Behandlung besteht in operativer Besserung des zugrunde liegenden Zustandes.

Grauhan, M.-Kiel: Clinical Aspects of Malformations of the Kidney and Ureter (Klinische Bilder von Mißbildungen an Niere und Harnleiter). S. 293.

Um vor Überraschungen bei Operationen geschützt zu sein, ist stets vorhergehende Röntgenuntersuchung erforderlich.

Polkey, H. J.-Chicago, Ill.: The Phenolsulphonephthalein Outpout after Ligation of the Vena Cava and Renal Veins (Die Phenolsulphonphthalein-Ausscheidung nach Unterbindung der Vena cava und der Nierenvenen). S. 294.

Versuche an Hunden zeigten geringe Mortalität und normale Phenolsulphonphthalein-Ausscheidung nach Unterbindung der Vena cava unterhalb der Nierenvenen, während Unterbindung oberhalb große Mortalität und Funktionsstörung ergab; in wenigen Fällen stellte sich die Funktion wieder her. Bei einseitiger Nierenvenenunterbindung zunächst Kongestion und Verlust der Funktion, später Atrophie; bisweilen Herstellung eines ausreichenden Kollateralkreislaufes und Wiederherstellung der Niere.

Seifert, M. J.-Chicago, Ill.: An Improved Operation for the Cure of Vesico-Vaginal Fistula (Eine verbesserte Operation zur Heilung von Blasen-Scheidenfisteln). S. 297.

Beschreibung mit Abbildungen.

Harris, A.-Brooklyn, New York: An Interesting Anomaly of Complete Duplication of the Ureters and Renal Pelves with Review of the Literature (Eine interessante Mißbildung bestehend in vollkommener Verdoppelung der Harnleiter und der Nierenbecken. S. 300.

Sehr seltener Zustand.

Steiner, S.-New York City: The Neglected Anterior Urethra (Die vernachlässigte vordere Harnröhre). S. 302.

Für die chronische Blennorrhoe spielt die vordere Harnröhre eine größere Rolle als die hintere; alleinige chronische Erkrankung der letzteren ist sehr selten. Durch wiederholte eingehende endoskopische Untersuchung muß die Ursache des chronischen Zustandes festgestellt werden (Drüsen, Infiltrate). Die sicherste Methode zur Heilung dieser Zustände bietet die Fulguration.

Eddleman, C. S.-Louisville, Kentucky: Acute Orchitis without Demonstrable Focus of Infection or Etiologic Factor: Case Report (Akute Hodenentzündung ohne nachweisbaren Infektionsherd oder ätiologischen Faktor. Bericht eines Falles). S. 306.

Digitized by Google

Ausschließlich entzündliche Schwellung des einen Hodens ohne Beteiligung des Nebenhodens. Harnröhre und sonstige Adnexe ohne jede Krankheitserscheinungen, keine Infektionsherde am übrigen Körper. Heilung mit beträchtlicher Atrophie.

Paul, H.E.: Sarcoma of the Prostate (Sarkom der Prostata). S. 307.

Fall bei einem 14jähr. Pat. Das Prostatasarkom ist eine sehr seltene Erkrankung; das höchste Alter, in dem es beobachtet worden ist, beträgt 17 Jahre. Ein Drittel der Fälle war unter 10 Jahre alt.

Farbach, H. J.-Louisville, Kentucky: Stricture of Female Urethra. Case Report (Striktur der weiblichen Harnröhre. Bericht eines Falles). S. 308.

Für die bei der 76jähr. Frau festgestellte Striktur konnte eine Ursache nicht gefunden werden. Wenn sich bei Frauen Harnbeschwerden finden, ohne daß akute Infektion, Zystozele oder Störungen von seiten des Uterus bestehen, so ist an eine Affektion der Harnröhre oder des Blasenhalses zu denken.

Pugh, W. S.-New York: Seminal Vesiculitis (Entzündung der Samenblasen). S. 309.

Nach einer Beschreibung der Symptome und der Diagnose der Krankheit, die nicht immer blennorrhoischer Natur ist, sondern auch auf Reizungen, sexuellen Exzessen beruhen kann, wird besonders die Behandlung besprochen. Empfehlung in erster Linie der Diathermie; ist diese nicht ausführbar, Dilatation der Harnröhre mit nachfolgender Massage der Samenblasen. Die Vasotomie wird nur in Frage kommen, wenn die Entzündung auf die Samenblasen allein beschränkt, ihre Umgebung frei ist. Eröffnung der Samenblasen vom Damm aus und Drainage ist in sogenannten unheilbaren Fällen angebracht. Entfernung der Samenblasen macht Ausfallserscheinungen wie bei jungen Frauen die Entfernung der inneren Genitalien.

Riddell, W. R.-Toronto, Kanada: An Early Literary Reference to the Morbus Gallicus (Eine frühzeitige literarische Erwähnung der Syphilis). S. 312.

Die Bezugnahme auf Syphilis (Maladie de Naples ou d'Espagne) findet sich in einem von John Louis Vives im Jahre 1523 auf Veranlassung der Königin Katharina von Arragon, Gemahlin König Heinrichs VIII. von England für ihre Tochter, Prinzessin Mary, zur allgemeinen weiblichen Erziehung und Vorbereitung auf die Ehe verfaßten Buche.

White, C., u. S. J. Sullivan-Chicago, Ill.: Tuberculous Ulcerations of the Skin and Mucous Membranes (Tuberkulöse Geschwüre der Haut und der Schleimhäute). S. 314.

Indolente Geschwüre der Haut und Schleimhaut sollten stets den Verdacht einer Tuberkulose erwecken; es kann dann das Bestehen tuberkulöser Veränderungen an inneren Organen aufgedeckt werden. E. Levin-Berlin.

Proceedings of the Royal Society of Medicine Section of Dermatology

1929, Bd. 22, Nr. 6

Sitzung vom 20. Dezember 1928

Goldsmith, W. N.: Progressive Nodular Infiltration of the Scalp, Cheeks and Neck (Progressive knötchenförmige Infiltration der Kopfhaut, der Wangen und des Nackens). S. 765.

Seit 5 Monaten bei der 70jähr. Pat. in fortschreitender Entwicklung begriffener Prozeß, der mit Entzündungserscheinungen und Haarausfall am Kopf begann und sich dann weiter ausbreitete. Es zeigen sich jetzt diskrete, harte, blasse, tiefe Hautknoten; histologisch junges fibröses Gewebe mit geringer Zellinfiltration. Die weitere Beobachtung zeigte, daß es sich um einen von der rechten Brust aus metastasierenden Skirrhus handelte.

Corsi, H.: Punctate Melanodermia of Leg: Sections of Case Shown October 18, 1928 (Punktförmige Melanodermie am Bein. Präparate von dem am 18. Oktober 1928 gezeigten Falle). S. 765.

Die Schnitte zeigen Verdünnung der Epidermis, leichte Hyperkeratose, leichte Gefäßerweiterung, zahlreiche Pigmentkörnchen in der Haut verstreut, besonders in den tieferen Schichten der Kutis. Eisen nur in sehr geringer Menge unmittelbar um die Blutgefäße. Das Pigment wird als Melanin erklärt.

Digitized by Google

Sitzung vom 17. Januar 1929

Goldsmith, W. N.: Tattoving, with Inflammatory Reaction (Tätowierung mit entzündlicher Reaktion). S. 765.

14 bzw. 16 Jahre nach in blau und rot vorgenommenen Tätowierungen schwollen alle roten Stellen plötzlich an und waren von geröteter Haut umgeben. Eine Ursache dafür war nicht nachweisbar.

Davies, I. H. T.: Pigmentation of the Face, Neck and Forearms (for Classification) (Pigmentierung im Gesicht, am Nacken und den Unterarmen [Zur Klassifizierung]). S. 766.

Tief graubraune Pigmentierung, an den Wangen in symmetrischen, wohl ausgebildeten Flecken, spärlich am Nacken und den Unterarmen. Keine Teleangiektasien, Atrophien oder follikuläre Veränderungen, daher wohl keine Poikilodermie, doch halten andere diese nicht für ausgeschlossen.

Haldin-Davis, H.: Pityriasis Lichenoides et Varioliformis Acuta. S. 767.

Die mehrmals rezidivierende Eruption besteht aus zweierlei Effloreszenzen: leicht schuppenden Papeln und breiteren Papeln mit Nekrose, die eine varioliforme Narbe hinterlassen. Bläschen wurden nicht beobachtet.

Corsi, H.: Dermatitis of Pemphigus Type (Dermatitis vom Typus eines Pemphigus). S. 767.

Ausgebreitete, seit der Kindheit bestehende Eruptionen, in letzter Zeit weiter ausgebreitet. Papeln mit flachem Zentrum, in dem Schuppung, Erosion oder Eiterung bestand. Weiße Flecken an Stellen früherer Effloreszenzen. Histologisch verdünnte Epidermis, intensive Infiltration der Papillen und des darunter liegenden Koriums.

Little, G. E. G.: Ulcus molle. S. 768.

Der Pat. war vorher ohne jeden Erfolg Salvarsan- und Quecksilberkuren unterworfen worden. Nach einer Jod-Kollosolsalbe trat Besserung ein, doch zeigten sich immer wieder frische Geschwüre, was sonst nur in den Tropen vorkommt. WR negativ, ebenso auch Ergebnis der Untersuchung auf Spirochäten und Ducrey-Bazillen.

Little, G. E. G.: Ulcus molle Serpiginosum. S. 768.

Vor 14 Jahren hatte Pat. auf der Rückreise von Siam einen rechtsseitigen Leistenbubo, der inzidiert wurde; von da aus breitete sich die Geschwürsbildung über den rechten Schenkel und das Gesäß auf die linke Seite aus, so daß allmählich beide Beine bis zur Kniekehle ergriffen wurden. Ein Geschwür am Glied war nicht beobachtet worden, mehrere spezifische Behandlungen ohne Einfluß. WR stets negativ. Es bestehen ausgedehnte Narbenbildungen, in den geschwürigen Teilen Ducrey-Bazillen nachgewiesen. Es werden die differentialdiagnostischen Beziehungen von Ulcus molle serpiginosum und Granuloma inguinale besprochen.

Little, G. E. G.: Acute Lichen Planus (Akuter Lichen planus). S. 770.

Eruption fast am ganzen Körper einschließlich Gesicht und Händen, Mundschleimhaut und Lippen stark befallen. Bemerkenswert ist ein leukoplakieähnlicher Zustand an der Glans und angrenzendem Teil der Vorhaut. E. Levin-Berlin.

Bücherbesprechungen

Sellheim, H.: Moderne Gedanken über Geschlechtsbeziehungen. 83 S. Verlag von Curt Kabitzsch, Leipzig 1929. RM. 1.80.

In diesem Buch gibt ein sehr erfahrener Frauenarzt, der in ernsthaftestem Erwägen auf Grund seiner eigenen reichen Kenntnisse aus dem Wirrsal der vielfach verbreiteten modernen Auffassungen über die Geschlechtsbeziehungen einen gangbaren Ausweg sucht, seine von wahrem ethischem Empfinden getragenen Ratschläge. Er bespricht im einzelnen die neuen Bestrebungen in der Änderung der Beziehungen zwischen Mann und Frau und ihre Stellung zum Problem der Kindererzeugung, die verschiedenen Formen, die unter der Bezeichnung „Hochehe", „Probeehe", „Kameradschaftsehe", „Studentenehe", Maitresse légitime", „Nichtsalseheregistrierung", „Befreiung der Frau", „Isolierung des Kindes von seiner Mutter" und „bewußte und gewollte uneheliche Mutterschaft" neue Wege zeigen sollten. Verf. weist bei der „Kameradschaftsehe" darauf hin, daß es durchaus der Mann ist, der den Vorteil hat, daß er die Frau genießt und ihre Nerven erregt, während das tief berechtigte Erlebnis der Mutterschaft ausbleibt, daß die Organe der Frau oft genug geschädigt werden durch die immer vergeblichen

Digitized by Google

Reizungen und sogar zur Unfruchtbarkeit kommen können. Und so zeigt er auch bei den anderen genannten Formen die offensichtlichen Schädigungen für die Frau und deren meist deutliche Benachteiligung. Verf. kann nach seinen Untersuchungen nur zu einem ablehnenden Urteil der neuen Ersatzeheformen gelangen. Er erstrebt die Wiederbefestigung der stark aufgelockerten Sexualordnung und Hebung des Verantwortlichkeitsgefühls im Sexualverkehr mit seinen Folgen. Er ist gegen Freigabe des Abortes, aber für Schwangerschaftsverhütungsmaßregeln, deren Notwendigkeit nicht abgeleugnet werden kann. Eine gewisse Fürsorge des Staates für die unehelich geborenen Kinder bzw. deren Mütter bleibt auch erforderlich. Das fesselnd geschriebene Buch verdient weite Verbreitung. Bruhns-Charlottenburg.

Bach, H.-Blasewitz-Dresden u. F. Rohr-Kassel: Anleitung und Indikationen für Bestrahlungen mit der Quarzlampe „Künstliche Höhensoune". Mit Berücksichtigung der leuchtenden Wärmestrahlen. 20. u. 21. vermehrte Auflage. IV, 239 S. mit 33 Abb. Verlag von Curt Kabitzsch, Leipzig 1929. Preis RM. 7.50, geb. RM. 9.—.

Das bekannte, bereits in früherer Auflage in der „Dermatologischen Wochenschrift" besprochene Buch ist, vermehrt und bis in die Neuzeit ergänzt, in 20. und 21. Auflage erschienen. Was der Arzt jeder Disziplin darüber wissen will, stellt das Buch von Bach und Rohr zusammen. J. Kottmaier-Mainz.

Kehrer, E., u. R. Th. v. Jaschke: Handbuch der Gynäkologie. Bd. 5, 1. Hälfte: Die Vulva und ihre Erkrankungen. Lage- und Bewegungsanomalien des weiblichen Genitalapparates. 3. völlig neubearbeitete und erweiterte Auflage des Handbuches der Gynäkologie von J. Veit, herausgegeben von W. Stoeckel. Verlag von J. F. Bergmann, München 1929. Preis RM. 138.—, geb. RM. 146.—.

Der 5. Band (1. Hälfte) des in dritter, völlig neubearbeiteter und erweiterter Auflage erscheinenden Veitschen Handbuchs der Gynäkologie, bearbeitet von E. Kehrer-Marburg und R. Th. v. Jaschke-Gießen, muß die größte Aufmerksamkeit des Dermatologen und Venerologen erwecken; mehr als zwei Drittel des umfangreichen Werkes werden von dem großen Kapitel der Erkrankungen der Vulva (Kehrer) eingenommen. Handelt es sich doch zum erheblichen Teil um ureigenste Stoffgebiete unseres Sonderfachs, daneben um Grenzgebiete, deren sich der Hautarzt in der Praxis dauernd erinnern muß. Das ungeheure Stoffmaterial, das hier von Kehrer, dem erfahrenen Gynäkologen, mit kritischer Durchdringung zusammengefaßt ist, ergänzt die dermatologische Sammelforschung in willkommenster Weise, ja muß sie an Vollständigkeit in Rücksicht auf die weiblichen Genitalerkrankungen vielfach übertreffen. Sämtliche Erkrankungen der äußeren weiblichen Geschlechtsorgane, einschließlich ihrer Anatomie, Physiologie und der Biologie des weiblichen Geschlechtslebens, werden systematisch besprochen, unter Beigabe eines reichen, zum Teil farbigen Abbildungsmaterials von nahezu 300 Bildern. Besonders aufschlußreich für den Dermatologen ist der Abschnitt über die Entwicklungsstörungen, der uns die angeborenen Mißbildungen und Anomalien verständlich macht. In den Kapiteln über die Dermatosen und Dermatomykosen sowie die Geschwürsbildungen der Vulva wird die dermatologische Literatur weitgehend mitberücksichtigt, unter Einbeziehung der exotischen Krankheiten; der Pathologie der Schweißdrüsen des Vulvagebietes (Hyperidrosis vulvae, Syringoadenom und -zystadenom) ist ein besonderer Abschnitt gewidmet. Einen großen Raum nimmt das wichtige Kapitel der gutartigen und bösartigen Geschwulstbildungen der Vulva ein, das in solcher Vollkommenheit — ohne weitschweifig zu wirken — durch keine klinische Darstellung der Gegenwart übertroffen sein dürfte. Hier tritt uns die ganze Persönlichkeit des Verf. in ihrer klinischen und therapeutischen Erfahrung entgegen, vor allem bei der Abhandlung des Vulvakrebses, dessen Entwicklungsstadien und Erscheinungsformen durch eine Fülle klinischer Abbildungen veranschaulicht werden. Beim spitzen Kondylom hat Kehrer von der Röntgentherapie so gut wie keine Erfolge gesehen, vor allem nicht bei älteren Wucherungen, dagegen Schädigungen, die ihn veranlaßten, die Methode ganz aufzugeben. Den Abschluß bilden die Abschnitte über die Hernien des Vulvagebiets und die Hydrocele muliebris.

Der übrige Teil des Bandes enthält die Neubearbeitung der Lage- und Bewegungsanomalien des weiblichen Genitalapparats von Rud. Th. v. Jaschke, in dem der Praktiker und Wissenschaftler den Stand der gegenwärtigen Kenntnis in erschöpfender Weise entwickelt findet. Ausstattung, Druck und Bildwiedergabe sind aufs beste gestaltet. Die Literaturverzeichnisse, gegenständlich geordnet, vermitteln dem Forscher alle Quellennachweise in kaum zu übertreffender Vollständigkeit. Keine Bibliothek unserer Fachkliniken wird diesen Band des Handbuchs der Gynäkologie entbehren können.

F. Callomon-Dessau.

Digitized by Google

Fürth, H.: Die Regelung der Nachkommenschaft. Als eugenisches Problem. Verlag von Julius Püttmann, Stuttgart 1929.

Die Verfasserin hat sich die Aufgabe gestellt, das Für und Wider der Frage einer eugenisch orientierten Geburtenregelung einer „kritischen und gleichzeitig aufbauenden Durchleuchtung" zu unterziehen. In einzelnen Kapiteln, in denen die Frage, ob Quantität oder Qualität der Nachkommenschaft, die Sterilisierung im Dienste der Eugenik, die Schwangerschaftsunterbrechung und Geburtenregelung, die Empfängnisverhütung und Schutzmittelfrage, schließlich die Bekämpfung der Geschlechtskrankheiten behandelt werden, wird das Wesen, der Stand und die Reformbedürftigkeit der Generationspolitik dargelegt. Erfolge lassen sich nur erringen, wenn es gelingt, die wirtschaftlichen, sozialen und geistig-sittlichen Zustände zu ändern. Anfänge einer solchen Entwicklung sind bereits vorhanden. Ein wichtiger Bestandteil dieser Wandlung ist die Neuordnung der generativen Belange. Der Mensch muß bestimmen dürfen, wann, wie und zu welchem Ende geboren werden soll, und welche Maßnahmen zur Erreichung dieses Zieles zweckmäßig sind. F. Harry-Wiesbaden.

Mitteilungen aus der Literatur

Tuberkulose

Calmette, A., J. Valtis, u. M. Lacomme: Infection transplantaire par l'ultravirus tuberculeux et hérédité tuberculeuse (Transplazentare Infektion mit dem tuberkulösen Ultravirus und kongenitale Tuberkulose). Ann. Inst. Pasteur, Bd. 42, H. 10, S. 1149.

Verff. untersuchten nach verschiedenen Methoden die Leichen von 26 Kindern oder Föten, die von tuberkulösen Müttern stammten, aber nach der Geburt nicht mehr mit diesen in Berührung gewesen waren. Es kamen zunächst Ausstriche von Leber, Milz und Lymphknoten zur Untersuchung, weiterhin wurden Meerschweinchen mit Gewebsbrei dieser Organe und mit Filtraten des Gewebsbreies durch Chamberlandkerzen geimpft. Bei 20 von diesen Kindern hatten sie ein positives Resultat, d. h. sie konnten entweder Tuberkelbazillen direkt nachweisen oder aber der Tierversuch war in irgend einer Form positiv. Verff. kommen auf Grund ihrer Versuche zu dem Schluß, daß die transplazentare Infektion mittels der invisiblen und filtrierbaren Formen des Tuberkelbazillus („tuberkulöses Ultravirus") unweit häufiger ist wie die gleichartige Infektion mit den bazillären Formen; eine derartige Infektion geht besonders vom 3. bis 6. Monat der Gravidität tuberkulöser Mütter vor sich; sie ist fast immer tödlich für den Fötus oder das Neugeborene in den ersten Lebenswochen. C. L. Karrenberg-Hamburg.

Jaquerod: L'infection tuberculeuse des internes en médicine (Die Tuberkuloseinfektion des Internisten). Presse méd., 1929, Nr. 5, S. 83.

Da erfahrungsgemäß eine ansehnliche Zahl von Ärzten, die vorwiegend mit Tuberkulösen zu tun haben, sich infizieren, redet Verf. einer größeren als bisher üblichen Vorsicht eindringlich das Wort. Da die Berührung mit den Bazillen am Krankenbett und im Laboratorium unvermeidlich ist, so sollte der gefährdetet Arzt zunächst auf häufiges, auch 10—20maliges Händewaschen nicht verzichten. Nicht umsonst tragen die Chirurgen nach gründlicher Desinfektion in ihrem und der Patienten Interesse Handschuhe und Masken. Häufiges Gurgeln und eine tägliche abendliche Dusche mit heißem und kaltem Wasser rät Verf. dringend an. Auf gründliche Desinfektion der Laboratorien sollte Bedacht genommen weden. H. Th. Hinrichs-Halberstadt.

Syphilis

Pathologie und Klinik

Dainow, I.-Zürich: Einige Bemerkungen über einen Fall von Primär-Sklerose in der Axilla. (Städt. Polikl. f. Hautkrkh.) Schweiz. m. W., 1929, Nr. 7, S. 158.

Ein Fall von Axillarschanker, dessen Entstehung unklar (Homosexualität wahrscheinlich), dessen Form als diffuses Infiltrat mit zentraler Ulzeration bemerkenswert erscheint, so daß die Fehldiagnose Talgdrüsenknoten auch von ärztlicher Seite verständlich erscheint. Der Fall war noch besonders bemerkenswert durch das geradezu massenhafte Vorhandensein von Spirochäten im Abstrich, die sogar im Schweiße weit entfernt von der Axilla nachgewiesen werden konnten. Fr. Ortmann-Magdeburg.

Digitized by Google

Ishikawa, Shin-ichi-Kyoto: Erythema nodosum syphiliticum. (Derm. Univ.-Kl.) Jap. J. med. Sci. Trans., Bd. 1, Nr. 1, S. 121.

In zwei Fällen, welche mit dem akuten nodösen Syphilide von Hoffmann übereinstimmen, waren die sekundären Erscheinungen schwerer als bei der Syphilis im allgemeinen. Namentlich zeigte sich bei dem einen Fall hochgradige Anämie und Abmagerung, während sich bei dem anderen miliopapulöse Syphilide, Iritis und Sehstörung fanden. Fall 2 entsprach histologisch dem Erythema induratum Bazin, während sich jene beiden Fälle klinisch mehr dem vulgären Erythema nodosum näherten. In den Knoten konnte keine Spirochaeta pallida nachgewiesen werden. T. Benedek-Leipzig.

Klütz-Berlin: Ein durch Infektiosität und serologisches Verhalten beachtenswerter Fall von Lues latens. D. m. W., 1929, Nr. 5, S. 190.

Die Patientin erhielt wegen Haut- und Schleimhautsyphilis 3 g Neosalvarsan und 10 ccm Hg. salicyl. Nach Abschluß der Kur war die WR negativ, die Schlußuntersuchung ergab negativen Befund, nur an dem rechten vorderen Gaumenbogen fand sich eine kaum stecknadelkopfgroße, bei günstiger Beleuchtung sichtbare Plaque mit im Dunkelfeld lebhaft beweglicher Pallidae. Dieser Fall gibt eine Erklärung für die durch sog. Lues latens verursachten Infektionen. F. Harry-Wiesbaden.

Wulfsohn, H.-Chemnitz: Ostitis und Periostitis gummosa der Halswirbelsäule. D. m. W., 1929, Nr. 5, S. 186.

Bericht über einen Fall von Ostitis und Periostitis gummosa der Halswirbelsäule, der ein Jahr lang als durch Rheumatismus bedingt angesehen wurde. Die richtige Diagnose wurde röntgenologisch gestellt. F. Harry-Wiesbaden.

Kollert, V.-Wien: Die syphilitischen Erkrankungen der Leber und Niere. II. med. Univ.-Kl.) W. m. W., 1929, Nr. 5, S. 141.

In der gedrängten Kürze eines Fortbildungsvortrags wird ein ausgezeichneter Überblick über dies Sondergebiet gegeben. Die Lebererkrankungen lassen sich in zwei Gruppen einteilen: in solche, bei denen die Gelbsucht keine oder keine dominierende Rolle spielt und in solche, die man als Icterus lueticus mit seinen verschiedenen Formen bezeichnet. Zur ersten Gruppe gehören die Lebergummen und die luetische Hepatitis interstitialis. Beide können kombiniert auftreten. Die Hepatitis ist manchmal gegenüber der alkoholischen Zirrhose, das Gumma gegenüber dem Leberkarzinom zu differenzieren. Im allgemeinen sind diese Leberkrankheiten spätluetische Erscheinungen; es wurde aber schon eine tödliche Hepatitis drei Monate nach der Infektion beobachtet, und Gummen sah man schon im siebenten Monat. Hepatitis und Gumma sprechen ausgezeichnet auf Salvarsan an. Der Icterus lueticus läßt sich am besten einteilen in den Icterus praecox, den Salvarsanikterus und die akute Leberdystrophie. Ihre Sonderung ist vielfach künstlich, da sie sich selten am Krankenbett trennen lassen. Die Rolle des Salvarsans ist noch unklar, allgemeine Richtlinien sind nicht festzustellen, jeder Fall ist individuell und klinisch zu beobachten. Die Lues der Niere verläuft unter folgenden Bildern: als Gumma, sehr selten und dann zu Verwechslung mit Nierentumor führend. Als interstitielle Nierenlues, gleichfalls ohne große praktische Bedeutung. Als akute luetische Glomerulonephritis im frühen Sekundärstadium. Als primäre Tubulierkrankung in Gestalt der Munkschen luetischen Nephrose, als luetische Nephrosklerose und endlich als paroxysmale Hämoglobinurie. Dies letztere in Anfällen auftretende Leiden ist von besonderem Interesse. Fieberanfälle, Fröste, Hämoglobinurie, Nierenschmerzen besonders nach Durchnässung sind charakteristisch. Für die Entstehung des Anfalls ist das Auftreten des sog. Kältehämolysins ein wichtiger Faktor. Infolgedessen treten die Anfälle auch bei Menschen auf, die schon vor Jahren Lues akquiriert haben. H. Lippert-Köln.

Lukomski, P.-Moskau: Das kardiovaskuläre System in den Frühstadien der Syphilis. (I. Med. Kl. d. I. Staats-Univ.) Zschr. f. kl. M., Bd. 109, H. 6, S. 725.

Die interessanten Untersuchungen des Verf. gipfeln in dem Ergebnis, daß schon sehr frühzeitig, und zwar bereits vor dem Auftreten der Hauterscheinungen sich an allen Teilen des Gefäßsystems Veränderungen feststellen lassen. Sie bestehen in einem akuten Entzündungsprozeß der Gefäße. Durch akute Vaskulitis der Myokardgefäße kommt es bereits im Frühstadium zu einer Myokardschädigung in Form einer Myasthenie des Herzens. Durch diese Frühschädigungen am Herzen und an den großen Gefäßen, insbesondere der Aorta, ist bereits der Ausgang in Gestalt der bekannten Spätfolgen bedingt. Es stehen also die Späterscheinungen in einem direkten Zusammenhang oder Abhängigkeitsverhältnis von den in der Primär- resp. Sekundärperiode gesetzten und nachgewiesenen Gefäßstörungen. E. Langer-Berlin.

Digitized by Google

Hift, R.-Wien: Über die Behandlung der Aortenlues. (Ambulat. u. Spital d. Vereins „Herzstation".) W. kl. W., 1929, Nr. 2, S. 33 u. Nr. 3, S. 79.

Diagnostisch darf bei der Untersuchung einer Herzkrankheit nie die Anstellung der WR vergessen, ein positiver Ausfall dagegen auch nicht unbedingt als Beweis für eine luetische Herzerkrankung angesehen werden. Auf die alte objektive Einteilung nach dem Sitz der Erkrankung legt Verf. nicht so großen Wert, wie auf Berücksichtigung der subjektiven Beschwerden. Es handelt sich um zentralnervöse Beschwerden, Schmerzzustände der Angina pectoris, herzneurotische Beschwerden, Insuffizienzerscheinungen und solche, die mechanisch direkt vom Aneurysma ausgelöst werden. Verf. beobachtete in den letzten Jahren 120 Fälle, die teils behandelt, teils unbehandelt blieben. Die Mortalität ist ungefähr bei beiden Gruppen eine gleiche. Er vermeidet es der Zufälle wegen, mit Salvarsan zu beginnen, sondern schickt der Salvarsankur eine Woche Schmierkur oder einige Bi-Spritzen voraus. Meist wird die Salvarsankur dann ohne ernste Zwischenfälle vertragen. Wegen solcher die Kur ganz einzustellen, kann ein gar nicht wieder gutzumachender Fehler sein. Besonders günstig werden die Schmerzen der Mesaortitiker beeinflußt, während die mit Zirkulationsschwäche weniger gut reagieren, aber doch manchmal trotz völligen Versagens von Herzmitteln durch vorsichtige antiluetische Therapie gebessert werden konnten. Hoher Blutdruck mahnt zur Vorsicht therapeutisch und prognostisch. Was das Aneurysma betrifft, so kann eine Heilung wohl ausgeschlossen, aber eine nennenswerte Besserung und Verlangsamung des Verlaufs erreicht werden, wenn es sich nicht gerade um die schwersten dekompensierten Fälle handelt. Gerade beim Aneurysma ist das Salvarsan den anderen Mitteln vorzuziehen. Eine Vorbehandlung mit kardiotonischen Mitteln ist meist belanglos. Die Mesaortitis selbst wird durch die antiluetische Kur anatomisch wenig verändert, dagegen läßt sich dauernde Beschwerdefreiheit erzielen. Die Seroreaktion schlägt manchmal ins Negative um, manchmal bleibt sie positiv, was für den erzielten Erfolg ohne Belang ist. Das Röntgenbild zeigt selten eine Verkleinerung durch die Kur, aber auch ebensowenig ein Fortschreiten des Prozesses. Technik der Behandlung: Jod benutzt Verf. besonders in den Fällen, in denen die positive Seroreaktion die einzige Indikation bietet. Hg verwendet er als 3%ige Sukzinimidatlösung, wovon 0,6 in 20 Injektionen gegeben werden, besonders zur Einleitung einer energischen Kur bei Fällen mit leichter Herzinsuffizienz, aber gesunder Niere. Hierbei, aber auch bei schweren anginösen Zuständen wirkt Bi in üblichen Dosierungen besonders günstig. Für die gut kompensierten Fälle ist das am besten in 10%igem CaCl 2 gelöste, unter allen Kautelen gegebene Salvarsan das Mittel der Wahl, und zwar in Form des Neosalvarsans oder Sulfarsenols. Beginn mit kleinsten Dosen. Ein Zusammenhang zwischen spezifischer Behandlung und plötzlichen Todesfällen besteht nicht. Die Dauer der Kuren ist verschieden; jedenfalls muß eine genügende Menge des Präparats gegeben werden. Die kombinierte Kur gibt die besten Erfolge; Verf. erzielte in 75% Beschwerdefreiheit. H. Colman-Berlin.

Hochsinger, K.-Wien: Über angeborene Syphilis. I. Die Problemfrage. (I. öffentl. Kinderkrankeninstitut.) W. kl. W., 1929, Nr. 2, S. 43.

Verf. ist Gegner der rein diaplazentaren Theorie und glaubt, daß alle Fragen der Entstehung der L. c. sich viel ungezwungener erklären lassen, wenn man einen im Ovulum enthaltenen granulären Keim, der sich allmählich zu einer Vollspirochäte entwickelt oder auch zugrunde geht, annimmt. Es ist dabei gleichgültig, ob der Keim von einer primär mütterlichen Lues stammt oder vom Vater mit der Samenflüssigkeit in das Ovulum gebracht wurde. Was Prophylaxe und Therapie anbelangt, so ist Verf. der Meinung, daß nicht alle Mütter Collesche Mütter zu sein brauchen. Er läßt daher manifest luetische Kinder nicht an der Brust ihrer evtl. symptomlosen Mütter trinken, sondern mit abgespritzter Milch ernähren. Aber auch die Profetaimmunität der Kinder ist nicht unbedingt vorhanden. Daher schütze man Mutter und Kind vor gegenseitiger Ansteckung. H. Colman-Berlin.

Hochsinger, K.-Wien: Über angeborene Syphilis. II. Pathologie und Therapie. (I. öffentl. Kinderkrankeninstitut.) W. kl. W., 1929, Nr. 3, S. 73.

Hier bespricht Verf. Pathologie, Therapie, und klinisches Bild. Nach dem Kriege war ein absoluter und relativer Rückgang der L. c. festzustellen. Sie wirkt in jedem Lebensalter ante- und postnatal hemmend auf die Entwicklung des kindlichen Organismus. Besonders wichtig ist die Veränderung der inkretorischen Drüsen. Die kongenitale Frühsyphilis zeigt massenhaft von Spirochäten durchwucherte diffuse, von den kleinsten Gefäßen ausgehende Prozesse, während die Spätform der L. acquisita ähnlicher wird. Man muß streng fötale, Säuglingslues, Rezidivperiode der ersten Kind-

Digitized by Google

heit und Spätform unterscheiden. Jede hat ihre besonderen Stigmata. Therapeutisch bedient sich Verf. einer kombinierten Kur: Innerlich Hg jodat. flav. in Pulverform, 6 Wochen lang täglich 2—3 cg. Daneben Neosalvarsan in Dosis 3 cg pro Kilogramm Körpergewicht. Meist genügen 6 Injektionen. Das Salvarsan kann zweckmäßig durch Stovarsol ersetzt werden. Die Säuglingslues, frühzeitig und energisch behandelt, bietet günstige, manifest geborene Fälle bieten wegen ihrer Schwäche ungünstige Prognose. Von klinischen Bildern werden die Koryza, die Konjunktival- und Tarsalaffektion, der Blasenausschlag, die infiltrativen Hautveränderungen, die Knochen und Organerkrankungen besprochen. Besonders ist auf die Mikropolyadenitis zu achten. H. Colman-Berlin.

Hochsinger, K.-Wien: Über angeborene Syphilis. (Schluß.) (I. öffentl. Kinderkrankeninst.) W. kl. W., 1929, Nr. 4, S. 111.

Hier bespricht Verf. die Skeletterkrankungen, unter denen er besonders die Phalangitis hervorhebt, ferner die Erkrankungen des Zentralnervensystems, die bei der Säuglingslues nie fehlen. Ob die spätsyphilitischen Erscheinungen verschwinden, muß die neue Therapie zeigen. Die Defektpsychosen werden therapeutisch nicht beeinflußt. Sie entstehen wahrscheinlich durch eine Kraniostenose. Die dauernde Verunstaltung des Gesichts bei älteren Kongenitalluetischen, besonders der Typus des „Vogelgesichts" müssen hauptsächlich als Folge unzureichender Behandlung in der Frühperiode angesehen werden. Man muß hoffen, daß durch frühzeitig gestellte Diagnose und dementsprechend sofort und gründlich eingeleitete Therapie allmählich Stigmata und Deformitäten verschwinden werden. H. Colman-Berlin.

Matzenauer, R.-Graz: Zur Frage der Vererbung der Syphilis. W. kl. W., 1929, Nr. 1, S. 2.

Darstellung der seit 25 Jahren vom Verf. vertretenen und heute in allen Teilen bestätigten Ansicht, daß eine Übertragung der Syphilis vom Vater auf das Kind nicht stattfindet, daß vielmehr nur von der Mutter her die Infektion der Frucht auf plazentarem Wege erwiesen ist (kongenitale Syphilis). Neuere Untersuchungen in der Wassermann-Aera, Spirochätenbefunde und Tierexperimente haben der alten Matzenauerschen Lehre recht gegeben. W. Kirschbaum-Hamburg.

Almkvist, J.-Stockholm: Ist die Unmöglichkeit der Übertragung direkt vom Vater auf den Fötus erwiesen? W. kl. W., 1929, Nr. 4, S. 97.

Wenn es auch nicht erwiesen ist, daß die Übertragung vom Vater bei gesundbleibender Mutter möglich ist, so kann auch umgekehrt nicht die Unmöglichkeit bewiesen werden. Verf. und auch andere Autoren haben Fälle beobachtet, wo bei einem manifest luetischen Kind und nachgewiesener Lues des Vaters die Mutter völlig gesund war und blieb. Es ist unwissenschaftlich, solche Mütter ohne weiteres antiluetisch zu behandeln. Und wenn jeder diese Ansicht vertreten und in die Praxis umsetzen würde, wird es wahrscheinlich gelingen, eine größere Anzahl solcher gesunder Mütter festzustellen. Dann kann vielleicht die Frage, die anfangs erwähnt wurde, in positivem Sinne entschieden werden, während man jetzt nur die im Titel gestellte Frage mit „nein" beantworten muß. H. Colman-Berlin.

Kritschewski, I. L., u. E. S. Heronimus-Moskau: Experimentelle Syphilis des Zentralnervensystems. I. Zum Problem der Pathogenese syphilitischer Erkrankungen des Zentralnervensystems. (Mikrobiol. Forschgs.-Inst.) Kl. W., 1928, Nr. 52, S. 2472.

Verff. haben im Verlaufe eingehender Spirochätenstudien Untersuchungen darüber vorgenommen, ob sich die Annahme eines Dermo- und Neurotropismus der Spirochaeta pallida beweisen läßt. Sie kommen zu einem vollständig negativen Resultat. Es kann das Befallenwerden des Nervensystems nicht mit einem Neurotropismus der Spirochäten erklärt werden; hervorgerufen werden die nervösen Erkrankungen wahrscheinlich entweder durch konstitutionelle Bedingungen oder aber auch durch akzidentelle Umstände, die auf den betreffenden Organismus einwirken. E. Langer-Berlin.

Wimmer, A.: „Über die Diagnose der paranoiden Formen der syphilitischen Psychose (Plautsche „syphilitische Halluzinose")." Hospitalstidende, 1928, Jahrg. 71, Nr. 49, S. 1315.

Ausführliche Beschreibung eines Falles von Dementia praecox paranoides bei einem 35jähr. Kellner, der zwar syphilitisch infiziert war, aber bei dem die Geistesstörung zweifelsohne nicht durch die Infektion bedingt war. Auf Grund dieser und seiner sonstigen Beobachtungen sowie unter kritischer Berücksichtigung der Literatur kommt W. zu dem Resultat, daß man bei Stellung der Diagnose „paranoide oder schizosphrenoide syphili-

Digitized by Google

tische Psychose von nicht paralytischer Art" große Vorsicht walten lassen und nicht nur das Laboratorium, sondern vor allem die klinische Beobachtung entscheiden lassen müsse.
A. Philippi-Bad Salzschlirf.

Ätiologie. Experimentelle Forschung

Bergel, S.-Berlin: Biologie und Färbung der Spirochaeta pallida. Kl. W., 1929, Nr. 2, S. 72.

Bemerkungen zur gleichnamigen Arbeit von Stern, in denen Verf. nochmals kurz seine Ansicht über die Lymphozytose, ihre wichtige Rolle bei den Spirochätenerkrankungen und ihre Bedeutung für die Abwehr bei allen lipoidartigen Krankheitserregern wiedergibt und strikt einen nennenswerten Einfluß der Leukozyten bei derartigen Krankheitsformen ablehnt. Der Lipoidcharakter der Spirochäten zeige sich auch bei ihrer färberischen Darstellung unter anderem darin, daß ohne Alkoholfixation ihre Darstellung besser und leichter gelingt, da das an der Oberfläche befindliche Lipoid dann nicht zerstört wird. Die Fähigkeit der Lymphozyten, kraft ihrer lipolytischen Eigenschaften die Spirochäten zum Zerfall zu bringen, gehe aus der histologischen Untersuchung entsprechender Präparate so deutlich hervor, daß irgend welche Zweifel nicht beständen.
B. Peiser-Berlin.

Stern, C.-Düsseldorf: Erwiderung. Kl. W., 1929, Nr. 2, S. 73.

Ablehnung der von Bergel aufgestellten Behauptungen, auf die Verf. nicht näher eingeht, bevor B. nicht die Einwenduugen seiner Gegner widerlegt hätte.
B. Peiser-Berlin.

Bessemans, A., u. B. de Geest: Contribution à l'étude du Treponema pallidum Aristowsky-Hoeltzer. Densité, pouvoir filtrant et résistance (Beitrag zum Studium des Treponoma pallidum Aristowsky-Hoeltzer. Dichte, filtrierende Fähigkeit, Widerstandsfähigkeit). Compt. rend. Soc. biol., Bd. 100, Nr. 3, S. 193.

Die früher beschriebene Varietät läßt sich zentrifugieren. Filtrierbarkeit konnte auf keine Weise nachgewiesen werden. Es besteht in vieler Beziehung Ähnlichkeit mit dem Treponema pallidum Noguchi; unter dem Einfluß des Alterns und der Wärme schwindet die Bewegungsfähigkeit, und zwar früher als die Lebensfähigkeit. Geringe Erwärmung kann die Bewegungfähigkeit anregen. Die Widerstandsfähigkeit gegen physikalische Mittel ist größer als die des Treponema cuniculi und Treponema pallidum syphilitischer Läsionen.
E. Levin-Berlin.

Galliard, H.: De quelques causes influant sur l'évolution de l'infection mixte à trypanosomes et à tréponèmes (Momente, welche die Mischinfektion von Trypanosomen und Spirochäten beeinflussen). Ann. de Parasitol., Bd. 7, Nr. 1, S. 57.

Untersuchungen bei Mäusen und Ratten über die Bedingungen, welche Mischinfekfektionen mit Trypanosomen und Spirochäten beeinflussen können. Es handelt sich um Versuche mit Trypanosoma Bucci und verschiedenen Spirochäten: Tryponema Duttoni, Trypanema hispanicum und Trypanemacrocidurae. G. kommt zu dem Schluß, daß es verkehrt ist, die Schnelligkeit der Infektion durch Resistenzverminderung der Versuchstiere zu erklären. Alles was man sagen kann ist, daß Trypanosomen und Spirochäten bei Mischinfektion ihre gewöhnlichen Eigenschaften verlieren und sich im Wirt die Wage halten. Sobald aber dieser Wirt vorbehandelt ist, wird das Gleichgewicht zerstört und der Wirt geht zugrunde, ohne daß man deswegen von Resistenzschwächung sprechen könnte.
P. Unna jun.-Hamburg.

Serologie

Stühmer, A.-Münster i. W.: Über die Indikationen zur Blutreaktion auf Syphilis. (Univ.-Hautkl.) D. m. W., 1929, Nr. 3, S. 94—97.

Verf. verwirft ebenso wie Buschke die Popularisierung der WR. Dagegen hält er es nicht für richtig, auf die Anstellung der WR zu verzichten, nur um Beunruhigung des Patienten zu vermeiden.
F. Harry-Wiesbden.

Sowade, H.-Halle a. d. S.: Die Gefahren „partieller" Seroreaktionen für Syphilitiker und Gesunde. D. m. W., 1929, Nr. 4, S. 136.

Verf. pflichtet den Ausführungen Buschkes in Nr. 47 bei und fordert „Schutz dem mit Syphilis Infizierten vor planlosen Behandlungen und Schutz dem Gesunden vor antisyphilitischer Behandlung, solange sich die Diagnose nur auf eine einmalige partielle Seroreaktion aufbaut".
F. Harry-Wiesbaden.

Digitized by Google

Meinicke, E.-Hagen-Ambrock: Eine neue Syphilisreaktion (MKR). (Serol. Inst. d. Landesversichgs.-Anst. Westfalen.) Kl. W., 1929, Nr. 3, S. 112.

Die neue Methode arbeitet wie die MTR mit Tolubalsamextrakten; die Extrakte sind, um Unspezifitäten zu vermeiden, aus Rinderherzen bereitet. Das Charakteristikum der neuen Reaktion ist im positiven Fall die Klärung der vorher undurchsichtigen Mischung von Serum und Extraktverdünnung. Die Sera werden wie bei der MTR aktiv benutzt, in einer Menge von je 0,2 ccm in zwei Wassermann-Röhrchen. Erwärmung der Extraktdosis und der 10fachen Menge 3,5%iger Kochsalzlösung, die 0,02%ige krystallisierte Soda enthalten soll, 10 Minuten im Wasserbade von 45°, danach Vermischung beider, die eine milchig trübe und vollkommen undurchsichtige Extraktverdünnung gibt. Nach 2 Minuten Nachreifen bei Zimmertemperatur erfolgt Zusatz 0,4 und 0,5 ccm der Verdünnung zu den Serumröhrchen, und zwar möglichst schnell, so daß vom Bereiten der Verdünnungen an bis zur Beendigung des Pipettierens nicht mehr als 10 Minuten vergehen. Durchschütteln der Versuchsgestelle. Stehenlassen bis zum anderen Tage bei Zimmertemperatur, dann Ablesen wie bei der MTR. Bei der negativen Reaktion ist die Flüssigkeit milchig und undurchsichtig geblieben, während die positiven Sera unter erheblicher Sedimentbildung völlig geklärt erscheinen, bzw. bei schwächer positiver Reaktion mehr oder weniger opaleszierend sind. B. Peiser-Berlin.

Schnitzer, R.-Berlin: Über Syphilisdiagnose in der Lumbalflüssigkeit mit Trübungsreaktionen. D. m. W., 1929, Nr. 6, S. 228.

Die MTR in der Modifikation von Untersteiner ist bei Verwendung 2%iger NaCl-Lösung als Ergänzungsreaktion zur WR brauchbar. Durch Zusatz eines Terpentinkolloids (1 + 20 mit $^1/_{1000}$ n-NaOH verdünnt) in der Menge von 2 ccm zu Syphilisleberextrakt (1,0 ccm Extrakt + 0,5 ccm $^1/_{1000}$ n-NaOH) erhält man ein Reaktionsgemisch, das unter Umständen empfindlicher als die WR reagiert. F. Harry-Wiesbaden.

e. Therapie

Monacelli, M.-Rom: Esperienze cliniche col Myosalvarsan (Klinische Erfahrungen mit Myosalvarsan). Rivista italiana di Terapia, 1928.

M. hat 26 Syphilitiker mit Myosalvarsan behandelt. Er fand, daß konzentrierte Injektionen fast oder ganz schmerzlos sind. Die sich in den verschiedensten Stadien der Lues befindlichen Kranken vertrugen das Präparat gut; in keinem Falle war während der Behandlung das Auftreten von Exanthemen oder anderen Erscheinungen zu beobachten, welche auf die Giftigkeit des Medikaments hätten hinweisen können. Dasselbe erwies sich auch als außerordentlich aktiv, obschon weniger als das Neosalvarsan; und obgleich es aus diesem Grunde auch nicht geeignet ist, dasselbe zu ersetzen, vermeidet es doch in gewissen Fällen die Übelstände und Schwierigkeiten, welche die intravenöse Einspritzung der Salvarsanpräparate begleitet. Als besonders vorteilhaft und bequem erwies sich das Myosalvarsan bei der Behandlung der kindlichen Lues. Autoreferat.

Sulzberger, M. B.-New York: Zur Frage der experimentellen Salvarsanüberempfindlichkeit. (Univ.-Hautkl. in Breslau.) Kl. W., 1929, Nr. 6. S. 253.

Durch intradermal-minimale Salvarsaninjektion wird bei Meerschweinchen eine Hautüberempfindlichkeit gegen Salvarsan erzeugt. Diese Tatsache wird zu vier weiteren Versuchen benutzt: 1. Bei Meerschweinchen, die 24 Stunden nach der sensibilisierenden Injektion eine intrakordiale Neosalvarsaninjektion erhielten, wurde diese Hautüberempfindlichkeit unterdrückt. 2. Der Versuch einer Desensibilisierung mißlang; er wurde angestellt, indem die Tiere intradermal vorbehandelt, nach 14 Tagen intrakardial injiziert und am 31. Tage vermittels einer zweiten intradermalen Injektion geprüft wurden; die zweite Injektion erwies sie alle als überempfindlich, also nicht desensibilisiert. 3. Wenn die erste präparierende Injektion nicht intradermal, sondern intramuskulär gegeben wurde, trat keine Überempfindlichkeitsreaktion ein. 4. Außer der Haut zeigte nach intradermaler Vorbereitungsspritze kein anderes Organ Überempfindlichkeit, weder Zunge noch Hoden, noch Lunge, noch Peritonealhöhle. Die Sonderstellung der Haut in bezug auf die Sensibilisierungsvorgänge ist damit erwiesen, sie erklären auch die von Klauder berichtete Beobachtung, der Salvarsandermatiden besonders nach fehlerhaften paravenösen Injektionen sah. Die Möglichkeit, durch weitere Experimente einen Weg zur Verhinderung von Salvarsandermatiden zu finden, ist nicht ausgeschlossen.

F. Ortmann-Magdeburg.

Digitized by Google

Oelze, F. W.-Leipzig: Ist Mischspritzentherapie bei Syphilis noch zu empfehlen? D. m. W., 1929, Nr. 7, S. 275.

Verf. bringt die rasch in Vergessenheit geratene Mischspritzenbehandlung der Syphilis wegen ihrer guten Erfolge in empfehlende Erinnerung. Insbesondere die protrahierte Dauerwirkung des metallischen Quecksilbers, das in feinsten Kügelchen in den Kreislauf gebracht, zurückgehalten und langsam umgesetzt wird, muß bei einer so exquisit chronischen Erkrankung wie der Syphilis als besonders wertvoll bezeichnet werden. In jedem Fall von seropositiver Syphilis werden 5 Kuren verordnet, und zwar 4 Salvarsan-Bi-Kuren, davon eine mit intravenösen Bi-Injektionen und eine, gewöhnlich die 3. oder 4. Kur, als Quecksilbermischspritzenkur.

F. Harry-Wiesbaden.

Scholtz, W.-Königsberg i. Pr.: Wismutbehandlung und Wismutschädigungen. (Univ.-Hautkl.) Ther. d. Gegenw., Jahrg. 70, H. 1, S. 21.

Verf. empfiehlt zur Luesbehandlung mit Wismut das Bismogenol und das Spirobismol, die recht wirksam sind, sowohl örtlich wie allgemein gut vertragen werden und nur sehr selten schwerere Nebenerscheinungen veranlassen.

A. Perutz-Wien.

Bronson, M. L.-New Haven (Conn.): The Use of Bismuth in the Treatment of Children with Congenital Syphilis (Die Anwendung des Wismuts bei Kindern mit kongenitaler Syphilis). Am. J. Child. Dis., 1928, Bd. 36, Nr. 6, S. 1136.

Erfahrungen an 31 im Alter von 2—12 Jahren stehenden Kindern, bei denen ein als Wismutkaliumtartrat mit Butyn bezeichnetes Präparat in wechselnden Serien mit Salvarsan und Quecksilber zur Anwendung kam. Unangenehme Nebenerscheinungen kamen nicht vor, die Wirkung war eine gute bei interstitieller Keratitis, Syphilis des Nervensystems, resistenter WR, besonders bei Arsenintoleranz.

E. Levin-Berlin.

Danzer, M.-Wien: Zur Behandlung der Säuglingslues mit Spirozid. (Kinderabt. Kaiser-Franz-Josef-Spital.) M. Kl., 1929, Nr. 4, S. 152.

Die 20 mit Spirozid behandelten Säuglinge vertrugen das Mittel gut und nahmen ständig an Gewicht zu. Begonnen wurde bei der ersten Kur mit ganz kleinen Dosen (0,01—0, 02—0, 03—0,06), so daß in 3 Monaten im ganzen 3 g erreicht wurden; nach je 3 Monaten Pause 2. und 3. Kur (von 0,03—0, 06—0,09), im ganzen 4—5 g. Die meisten Fälle konnten danach als klinisch geheilt betrachtet werden; bei den Serumreaktionen zeigte sich, wie auch bei Salvarsanbehandlung, häufig ein Wiederpositivwerden der negativ gewordenen Reaktion. Vier klinisch gesunde, wassermannnegative Kinder wassermannpositiver Mütter wurden in gleicher Weise prophylaktisch behandelt und blieben bei längerer Beobachtung klinisch und serologisch gesund.

E. Levin-Berlin.

Wilson, Ch. P.: Marked Monocytosis accompanied by a neutrophilic Leukopenia following antisyphilitic Treatment (Auffallende Monozytose begleitet von neutrophiler Leukopenie im Anschluß an antisyphilitische Behandlung). Am. J. m. sc., 1929, Bd. 177, Nr. 1, S. 88.

24jähriges farbiges Mädchen mit sekundärer Lues erkrankt nach mehreren schon schlecht vertragenen Neoarsphenamin-Injektionen schwer an septischer Tonsillitis. Auffallender Blutbefund: Erythrozyten 3,42 Mill., Leukozyten 7950, Hämoglobin 75, Neutrophile 0 (!), Eosinophile 1, Lymphozyten 37, Monozyten 62! Im Laufe der Genesung allmähliche Umkehrung zu normalen Verhältnissen: Neutrophile 73, Monozyten 8 (nach 3 Monaten). Welche Komponente des Arsphenamins die Ursache für die völlige Verdrängung der Neutrophilen aus dem kreisenden Blut darstellt, ist nicht erwiesen. Ähnliche Fälle, dann aber nur mit weniger starker Verminderung der Neutrophilen und relativer Erhöhung der Monozytenzahl, sind sowohl nach Benzolen wie nach Arsenpräparaten beobachtet worden.

H. Th. Hinrichs-Halberstadt.

Klaften, E.-Wien: Die antisyphilitische Behandlung der Schwangeren und Neugeborenen. (I. Univ.-Frauenkl.) W. m. W., 1929, Nr. 5, S. 143.

An Hand ausgezeichneter großer Tabellen wird der Wert rechtzeitiger spezifischer Behandlung der erkrankten Frau vor und während der Schwangerschaft klargemacht. Eingehend wird die Behandlung des Neugeborenen erörtert. Die Behandlung nach Ausbruch manifester Erscheinungen ergibt um so günstigere Resultate, je früher nach der Geburt sichtbare Zeichen da sind, das heißt, in einer je früheren intrauterinen Epoche die Infektion der Frucht erfolgt ist. Besser sind die

Digitized by Google

Aussichten der Frühbehandlung nach gestellter Frühdiagnose, wobei vor allem der Spirochätennachweis in der Nabelschnur neben den histologischen Veränderungen und dem Blutbefunde eine hervorragende Rolle spielt. Da aber die Frühdiagnose noch vielfach versagt, ist auf eine Präventivbehandlung der allergrößte Wert zu legen. Die systematische Behandlung der Schwangeren und diese Präventivbehandlung des Neugeborenen zusammen ergeben so ermutigende Resultate, daß dringend dazu ermahnt werden muß. H. Lippert-Köln.

Kumer, L.: Die Therapie der Spätformen der Syphilis. W. kl. W., 1929, Nr. 1, S. 21.

Der Antagonismus zwischen gummöser Hauterkrankung und klinischer Erkrankung des Nervensystems ist nur relativ, indem sich nach Arzt und Fuhs in 10% der Fälle Nervenerkrankungen finden. Der Prozentsatz ist noch höher (40%) bezüglich der Liquorveränderung bei spätluischen Haut- und Schleimhautveränderungen. Die Behandlung der Spätlues ohne Liquor- und Gefäßbeteiligung ist ähnlich der Therapie der sekundären Lues, milder besonders bei bejahrten Personen. Die einzig wirksame Behandlung liquorpositiver Fälle der Spätperiode stellt die Fiebertherapie, insbesondere Malariabehandlung dar. Energische Neosalvarsankur als Vorbehandlung, Malariaimpfung, 8—10 Fieberanfälle, Kupierung der Malaria durch Chinin, energische Nachbehandlung mit Neosalvarsan, Liquorkontrolle nach einem Jahr. Fiebertherapie mit Malaria nur bei innerlich gesunden Menschen. Aortitis-, Paralyse- und Tabesbehandlung wird im Rahmen dieses Aufsatzes nicht besprochen. W. Kirschbaum-Hamburg.

Wagner-Jauregg, J.: Einige Bemerkungen über die Impfmalaria. II. Die Bedeutung der Blutgruppen für die Impfmalaria. W. kl. W., 1929, Nr. 1, S. 1.

Auf Grund der Arbeiten von Wendlberger und von Wethmer wird wahrscheinlich gemacht, daß die Unterschiede im Fieberverlauf der Impfmalaria außer von der Beschaffenheit des Organismus, in dem sich die Impfmalaria abspielt, auch von dem Verhältnis der Blutgruppen zwischen Blutspender und Blutempfänger abhängt. Wethmer fand, daß bei nicht agglutinierenden Blutgruppen in der überwiegenden Mehrzahl Quotidianatypus, bei ungünstigen sich gegenseitig agglutinierenden Blutgruppen vorwiegend Tertiana-simplex-Typus auftrat. Bei sich nicht agglutinierenden Blutgruppen ist ferner die Inkubation besonders bei intravenöser Impfung sehr kurz gewesen und häufig das von Korteweg beschriebene Anfangsfieber aufgetreten. Es fand sich bei nichtagglutinierenden Blutgruppen nach intravenöser Impfung in 100%, bei intrakutan geimpften Fällen mit sich gegenseitig agglutinierenden Blutgruppen in 42%. Je nachdem dauerte das Anfangsfieber bei den sich nicht agglutinierenden intravenös Geimpften durchschnittlich 3,7 Tage im Gegensatz zu 1,2 Tagen bei entgegengesetzten Bedingungen. Ebenso betrug die Inkubationszeit im ersten Fall durchschnittlich 4,5 Tage, im anderen Fall 15,1 Tage. In 73% stand täglicher oder gemischter Fiebertypus, bei den sich nicht agglutinierenden Intravenösen 92% reinem Tertianatypus bei den sich agglutinierenden gegenüber. Es wird daraus gefolgert, daß man es bei geeigneter Auswahl von Spender und Empfänger in der Hand hat, das Fieber im gewöhnlichen Tertiana-simplex-Typus milder und verhältnismäßig längere Zeit dauernd oder rasch und kurz vorübergehend zu gestalten. Zu den vorwiegend maßgebenden Einflüssen der Blutgruppen auf den Fieberverlauf kommt jedoch noch die Beschaffenheit des menschlichen Organismus als solchen, indem die progressive Paralyse die Entwicklung der Plasmodien besonders zu begünstigen scheint, da bei ihr auch bei sich agglutinierenden Blutgruppen häufiger Quotidianatypus beobachtet wird. W. Kirschbaum-Hamburg.

Keining, E., u. S. Serefis-Hamburg: Biologische Studien bei Impfmalaria. (Univ.-Hautkl.) Arch. f. Schiffs- u. Trop.-Hyg., Bd. 33, H. 2, S. 95.

Im Verlaufe von 47 Malariagenerationen wurde bei 141 Syphilitikern verschiedener Stadien eine auffällige Periodizität im Eintreffen gehäufter Quotidianafieberverläufe und regelmäßiger Tertianafiebertypen beobachtet. Aus Alter, Geschlecht, Luesstadium und Jahreszeit der Impfung ließen sich keine Erklärungen für das Zustandekommen dieses Phänomens ableiten. Es wird als Erklärung an Virulenzschwankungen, vorläufig unkontrollierbare Unregelmäßigkeiten in der Plasmodiengenese und konstitutionelle Faktoren bei den Impflingen gedacht. Die Verfasser glauben, eine im Laufe von 47 Generationen sich 7mal wiederholende Wellenbewegung in der Form von Wechsel zwischen gehäufter Neigung zum Quotidianatypus und reiner Tertiana nicht durch Zufall erklären zu können. Im Gegensatz

Digitized by Google

zu den gerade umgekehrten Beobachtungen der Psychiater bei Paralytikern fand sich in 79,1% aller Syphilisfälle Tertiana-simplex-Typus (Blutgruppen-Untersuchungen wurden nicht vorgenommen). W. Kirschbaum-Hamburg.

Ulcus molle, Venerisches Granulom

Hermans, E.-Rotterdamm: Klimatische Bubonen und Lymphogranuloma inguinale. (Derm. Abt. Krankenh. f. Schiffs- u. Tropenkrkh.) Kl. W., 1928, Nr. 51, S. 2436.

Versuche mit dem Antigen von Lymphogranuloma inguinale nach Frei bewiesen, daß die damit erzielten Reaktionen spezifisch für das Lymphogranuloma ing. sind und auch für die klimatischen Bubonen. Es sind daher auch die klimatischen Bubonen und Lymphogranuloma ing. als identisch aufzufassen. Verf. konnte ferner zeigen, daß bei Pat., die mit diesem Antigen eine spezifische Reaktion aufwiesen, auch gleichzeitig durch subkutane Injektionen therapeutische Erfolge zu erzielen waren. Bei einigen Pat. verlief die Reaktion mit dem Frei-Antigen völlig negativ, dagegen positiv mit einem Antigen, das von einem dieser Patienten hergestellt wurde, das Verf. als Lymphogranuloma-ing.-Antigen II bezeichnet, und das auch therapeutisch bei diesen Pat. gute Resultate ergab. E. Langer-Berlin.

Blennorrhoe

Ätiologie

Cohn, A.-Berlin: Zur Biologie des Gonokokkus und zur Spezifizität des Gonovitans. (Inst. f. Infektionskrkh. „Robert Koch" Chemother. Abt.) D. m. W., 1929, Nr. 4, S. 146.

Verf. vermutet, daß Wolff (D. m. W., 1928, Nr. 39) bei seinen Untersuchungen mit anderen Erregern als Gonokokken gearbeitet hat. Seine Angaben bezüglich des färberischen Verhaltens der Gonokokken bei der Gramfärbung (Umschlagen aus der gramnegativen in die grampositive Form), ferner bezüglich der Lebensdauer der Gonokokkenkulturen widersprechen allen bisherigen Erfahrungen. Die Nachprüfung einer Ampulle Gonoviten des sächsischen Serumwerkes ergab statt Gonokokken eine Reinkultur eines zur Gruppe des Micrococcus catarrhalis gehörenden Bakteriums (! d. Ref.). F. Harry-Wiesbaden.

Orpwood Price, I. N.: The Oxidase Reaction in the Laboratory Diagnosis of Gonorrhoea (Die Oxydasereaktion bei der Laboratoriumsdiagnose der Gonorrhoe). Brit. m. J., 1929, Nr. 3552, S. 199.

Nach den Angaben von Schultze bzw. von Gordon und McLeod hat Verf. das Oxydationsvermögen verschiedener Bakterienkulturen durch Übergießen mit einer 1%igen Lösung von Dimethylparaphenylendiamino-Hydrochlorid an 2000 Reaktionen geprüft. Unter 1750 auf Thomsonschem Nährmedium (bei 7,5 p_H) gezüchteten und gonokokkenverdächtigen Kulturen ergaben 117 (= 6,7%) ein positives Resultat, wobei in allen Fällen die morphologische Untersuchung das Ergebnis bestätigte. Ein positives Resultat gibt sich durch eine fast sofort eintretende rosarote Färbung zu erkennen, die allmählich in ein tieferes Rot und schließlich in Schwarz übergeht. Außer den direkt positiven und negativen Resultaten unterscheidet P. auch Pseudoreaktionen mit brauner Färbung. Letztere fanden sich fast nur bei den Proteusabarten der Kolibazillen. Unter allen Kulturen mit negativem Ergebnis fand sich keine, die bei weiterer Untersuchung Gonokokken hätte erkennen lassen. Allerdings gibt auch der M. catarrhalis eine positive Reaktion, doch kommt anerkanntermaßen dieser Mikrokokkus nur äußerst selten im Genitaltrakt vor.

A. Philippi-Bad Salzschlirf.

Scholtz, W., u. J. Dörffel-Königsberg i. Pr.: Über die Bedeutung der Komplementfixationsmethode für die Diagnose der Gonorrhoe. (Univ.-Hautkl.) D. m. W., 1929, Nr. 4, S. 134.

Bei Verwendung brauchbarer Antigene und richtiger Einstellung des Antigens kann die Komplementbindungsprobe als nahezu spezifisch angesehen werden. In chronischen und komplizierten Fällen gibt sie in 80%, in akuten Fällen in 75% positive Resultate, und zwar meist erst in der 3.—4. Woche, in wenigen Fällen in der 8.—12. Woche bzw. 1. und 2. Woche. Zur Feststellung einer endgültigen Heilung eignet sich die Reaktion nicht, da sie in nicht seltenen Fällen nach offenbar vollständiger Heilung noch viele Monate positiv bleiben kann.

F. Harry-Wiesbaden.

Digitized by Google

Therapie

Marcel, J. G.: Les traitements électriques de la blenorragie et de ses complications (Die elektrische Behandlung des Trippers und seiner Komplikationen). J. de Méd. de Paris, 1929, Nr. 3, S. 53.

Bei der Abortivbehandlung des Trippers des Mannes können die oft mit der Anwendung des 20%igen Argyrols verbundenen Unannehmlichkeiten vermieden werden, indem man sich auf 6—7%ige Einspritzungen beschränkt und damit die Ozonothermie verbindet, zu der nur ein kleiner Hochfrequenzapparat und Kondensationselektroden erforderlich sind. Die beim akuten Tripper mit Hilfe des konstanten Stromes auszuführende Ionisierung der Harnröhre hat wenig Anhänger gefunden. Diathermie und Ozonothermie sind hier auch nur im abklingenden Stadium von Nutzen, erstere vornehmlich bei gleichzeitiger Anwendung mit Spülungen (Diathermohydrotherapie). Ionisierung, Diathermie und Ozonothermie kommen mehr in Betracht bei chronisch gewordenen Fällen; sind diese schon älter, so bewähren sich Elektrolyse und Diathermie zur Verödung von Follikeln; bei Affektionen in der Gegend der Prostata oberflächliche Versohorfung mit dem elektrischen Funken, bei Polypen und paraurethralen Abszessen Diathermokoagulation. Einen bedeutenden Fortschritt stellt die elektrische Behandlung beim Tripper der Frau dar, zunächst in Form von intraurethral und intrazervikal ausgeübter Ozonothermie, elektrischer Funken oder Diathermokoagulation bei älteren Fällen. Bei Adnexerkrankungen ist die Ozonothermie kontraindiziert, statt dessen Diathermie und infrarote Strahlen. Von den Komplikationen beim Manne können Hodenentzündungen bisweilen durch Diathermie günstig beeinflußt werden; Diathermie- und Elektrolysenadel kommen zur Anwendung bei paraurethralen Gängen, Morgagnischen Lakunen, follikulären Abszesen, zirkuläre Elektrolyse bei gewissen umschriebenen Verengerungen, während die lineäre Elektrolyse zu verwerfen ist. Diathermokoagulation kann mit gutem Erfolge bei Bartholinitis verwendet werden, schließlich Diathermie bei Tripperrheumatismus und post-blennorrhoischer genitaler Neurasthenie. E. Levin-Berlin.

Karrenberg, C. L.-Hamburg: Gonoflavinbehandlung der Gonorrhoe. (Derm. Kl. d. Allg. Krankenhauses St. Georg.) Kl. W., 1929, Nr. 4, S. 168.

K. bemängelt an der Burmeisterschen Arbeit über Gonoflavin die ungenauen Angaben über „Nebenbehandlung" und die mißverständlichen Dosierungsangaben. Bei den Ergebnissen betreffend weiblicher Blennorrhoe ist nicht zu ersehen, ob „provoziert" worden ist. Die stärkere Toxizität des Gonoflavin gegenüber dem Trypaflavin wird auch von anderer Seite bestätigt, ebenso die Annahme, daß die klinischen Heilerfolge der intravenösen Gonoflavinbehandlung auf der antiseptischen Durchspülung der männlichen Harnröhre mit dem im Urin angereicherten Mittel beruhen. M. Cohn-Dresden.

Burmeister, E. A.-Düsseldorf-Oberkassel: Erwiderung. Kl. W., 1929, Nr. 4, S. 169.

Verf. erklärt, daß er Gonoflavin mehr als Unterstützungsmittel zu der sonst üblichen Blennorrhoebehandlung betrachtet; er konstatiert eine in über 50% der männlichen Blennorrhoefälle beobachtete Beschleunigung des Heilverlaufes im Gegensatz zu gleichen ohne Gonoflavin behandelten Fällen. M. Cohn-Dresden.

Neuer, J.-Wien: Eine neue Packung der Gonokokkenvakzine des Wiener Staatlichen Serotherapeutischen Instituts. (Gynäk. Abt. d. Allg. Polikl.) W. m. W., 1928, Nr. 51, S. 1750.

Die neben der Abfüllung in Fläschchen hergestellten Ampullen enthalten das Gonokokkenvakzin in steigenden Dosen in Form von 3 Packungen zu 6 Ampullen mit 1 bzw. 2 ccm Inhalt. Die erste Ampulle enthält 500 Millionen polyvalente Gonokokken, jede weitere bis zur sechsten um je 500 Millionen Keime mehr. Die beiden nächsten Ampullen haben je 1000 Millionen Gonokokken mehr, während die darauffolgenden gleichwertig 6000 Millionen Keime besitzen. Die Behandlung geschieht intramuskulär in Abständen von 3—8 Tagen, je nach der Stärke der Reaktion, und wird so lange fortgesetzt, bis keine Fiebersteigerung mehr eintritt. Gewöhnlich sind 12 Injektionen ausreichend. Die Indikation für Gonokokkenvakzine ist hauptsächlich bei chronischer Erkrankung des weiblichen Genitales auf blennorrhoischer Basis gegeben oder dann, wenn eine Blennorrhoe als Ursache vermutet werden kann. Bei resistenten Fällen, wo eine Mischinfektion anzunehmen ist, kommt für eine weitere Therapie die Vollmischvakzine in Frage. Diese enthält 3000 Millionen

Digitized by Google

Gonokokken, 1000 Millionen Staphylokokken, 100 Millionen Koli und 10 Millionen Streptokokken in 1 ccm und ist in Fläschchen zu 5, 10 und 20 ccm verpackt.

B. Peiser-Berlin.

Courtin, W.-Jena: Zur Malariabehandlung der Vulvovaginitis gonorrhoica. Univ. Kinderkl.) Arch. f. Kinderhlk., Bd. 86, H. 1, S. 28.

Bericht über drei mit Malaria wegen Blennorrhoe erfolgreich behandelten Mädchen im Alter von 4—7 Jahren. Die Kinder blieben noch 4 Wochen nach der Abimpfung in der Klinik. Trotz Aussetzens jeder lokalen Therapie blieb der Gonokokkenbefund auch nach Provokation mit Lugolscher Lösung und intrakutanen Aolaninjektionen ständig negativ. Die Kinder konnten nach einer etwa 10 Wochen dauernden Behandlung als geheilt entlassen werden, nachdem in über 1 Jahr dauernder Lokalbehandlung, die sich streng an die gegebenen Vorschriften hielt, keine Ausheilung herbeigeführt werden konnte. T. Benedek-Leipzig.

Malfatti, J.-Innsbruck: Zur Frage der Fluortherapie mit Normolactol. (Univ.-Frauenkl.) W. kl. W., 1929, Nr. 1, S. 19.

Behandlung des Fluor vaginalis simplex mit Normolaktol (Boehringer), einem Milchsäurepuffergemisch von acid lact. und natr. lact. führte zu Erfolgen bei unkomplizierten Fällen. Beginn der Behandlung mit Eingießen der unverdünnten Lösung in die Scheide an 2—3 aufeinanderfolgenden Tagen. Auf das Argentumbad wurde verzichtet. Dann Einführung von Normolaktol in Tabletten ein- bis zweimal täglich durch den Kranken mehrere Wochen lang.

W. Kirschbaum-Hamburg.

Urogenitalapparat

Allgemeines

Lahm, W.-Chemnitz: Das Ovarialhormon und seine Bildungsstätte. (Labor. d. staatl. Frauenkl.) Zschr. f. ärtzl. Fortbild., 1929, Jahrg. 26, Nr. 3, S. 78.

Die Bildung von Ovarialhormon geht nicht nur von den Ovula aus, deren Zerfall und Resorption Impulse auslöst, sondern fast noch mehr von den sich umbildenden Follikelhüllen. Das Ovarialhormon ist lipoidlöslich und daher in wässerigen Extrakten kaum vorhanden. Es ist aus dem Ovar, Plazenta, Blut oder Urin darstellbar. Die beste Testprüfung ist die Erzeugung von Brunst und Hypermastie beim kastrierten Tier. F. Rosenthal-Berlin.

Imparato, E.: Influence des extraits ovariens sur le pH sanguin (Einfluß der Ovarienextrakte auf den Blut-pH). Compt. rend. soc. de biol., Bd. 100, Nr. 3, S. 165.

Bei Kaninchen zeigte sich: subkutane Einspritzungen von Corpus-luteum-Extrakt bewirkte keine Veränderung, intravenöse Einspritzung setzte pH und Alkalireserve herab. Subkutane Einspritzungen von Follikuline blieben ohne Einfluß, nach intravenösen Einspritzungen Alkalose, jedoch fast nur durch Vermehrung der Alkalireserve ausgedrückt. Nach subkutaner Einspritzung von Extrakt des gesamten Ovariums pH unverändert, Alkalireserve herabgesetzt; letzteres noch verstärkt nach intravenöser Einspritzung, hier jedoch kompensiert durch erhöhten pH.

E. Levin-Berlin.

Moschini, G.-Perugia: Der Einfluß der Zufuhr von Ovarium der normalen Henne und der Bruthenne auf das Wachstum und die Metamorphose der Kaulquappen des Frosches. (Physiol. Inst. d. Univ.) Endokrinol., Bd. 3, H. 1, S. 29.

Vier Serien Kaulquappen: Serie A erhielt Ochsenherz + Ovarium von normalem Huhn, Serie B erhielt Ochsenherz + Ovarium von brütendem Huhn, Serie C erhielt Ochsenherz + Fleisch von normalem Huhn, Serie D erhielt Ochsenherz + Fleisch von brütendem Huhn. Serie B hatte das schnellste Wachstum, dann Serie A, dann D. Serie C entwickelte sich am langsamsten. Und zwar erschienen bei Serie B die hinteren Gliedmaßen am 5., bei C am 11. Tage, die vorderen Gliedmaßen bei Serie B am 25., bei Serie C am 35. Tage, und verschwand der Schwanz bei Serie B am 26., bei C am 37. Tage. Also: im normalen Hühnerovar, mehr noch in dem der Bruthenne, sind Stoffe enthalten, die Wachstum und Metamorphose der Kaulquappen beschleunigen. Diese Stoffe sind auch im Muskelgewebe enthalten, beim brütenden Tier in stärkerem Maße als beim normalen.

M. Unna-Bergedorf b. Hamburg.

Digitized by Google

Penis, Urethra, Blase

Redewill, F. H.: The Physiology of Micturition (Die Physiologie der Miktion). J. Am. m. Ass., Bd. 91, Nr. 25, S. 1960.

Verf. beschreibt ein Zystometer, das es erlaubt, Tonusveränderungen der Blasenwand während der Füllung und Entleerung, Volumen und intravesikalen Druck graphisch zu registrieren, und empfiehlt es als praktisches Hilfsmittel zur Diagnose pathologischer Veränderungen der Blase. P. Seier-Heidelberg.

Fraenkel, L.-Breslau: Über Defekt und Insuffizienz der Harnröhre. (Univ.-Frauenkl.) Zbl. f. Gyn., 1929, Nr. 6, S. 333.

Fall 1: 24jährige Näherin. Klitoris und oberer Teil der Nymphen fehlen, Introitus vaginae normal, Hymen so eng, daß nur Kleinfingerspitze eingeführt werden kann. Darüber ebenso großes Loch, aus dem Urin ständig herausläuft. Hier mündet Blase in Vorhof ohne Schließmuskel. Röntgenbild ergibt Fehlen der Symphyse und Auseinanderklaffen der Schambeinäste. Harnröhrenplastik gibt so guten Erfolg, daß Verf. einen 2. Fall wegen Harnröhreninsuffizienz bei einer 50jährigen Frau ebenso erfolgreich plastisch operiert. Die Operation, deren genaue Beschreibung sich für ein Referat nicht eignet, besteht darin, daß aus der Beckenbodenmuskulatur ein Kompressor resp. ein Sphinkter gebildet wird. Die Operation ist von großer Bedeutung, da ein beträchtlicher Teil von sonst gesunden Frauen mitten in der Miktion mit Urinieren nicht aufhören kann. Genaue Beschreibung der Untersuchungs- und Operationsmethoden mit mehreren Photographien. Interessenten mögen die Arbeit im Original nachlesen. H. Colman-Berlin.

Simon, H.-Breslau: Über ein Harnröhrendivertikel. (Chir. Abt. d. Allerheiligen-Hosp.) Bruns' Beitr., Bd. 145, H. 4, S. 639.

Kasuistische Mitteilung. Die Diagnose konnte erst bei der Operation vermutet und hinterher histologisch an Schnittpräparaten gesichert werden.

E. Jakobsohn-Berlin.

Burgoyne Pasley, C.: Complete Inversion of the Urinary Bladder (Totalausstülpung der Urinblase). Brit. m. J., 1929, Nr. 3550, S. 102.

Ein 15jähriges, vielleicht kongenital luetisches Chinesenmädchen bemerkte nach dem Tragen einer schweren Last eine Vorwölbung in der Vulva. Es handelte sich um die durch die enorm erweiterte, für einen Mannesdaumen gut durchgängige Harnröhre vorgestülpte Blase. Nach gelungener Reposition erfolgte einige Wochen später ein Rezidiv, das durch operative Anheftung des Blasenhalses an die rauhgemachte hintere Fläche des Os pubis anscheinend erfolgreich behandelt wurde.

A. Philippi-Bad Salzschlirf.

Müller, P.-Belfort: Les arthropathies chez les rétrécis uréthraux (Gelenkerscheinungen bei Harnröhrenverengerungen). J. de Méd. de Paris, 1929, Nr. 3, S. 56.

Gelenkerscheinungen von einfachen rheumatischen bis zu schweren eitrigen Formen sind bei Harnröhrenverengerungen häufig; sie treten spontan oder im Anschluß an die Behandlung auf. Dabei wäre es falsch, diese Komplikation stets als Ausdruck einer noch bestehenden blennorrhoischen Infektion zu betrachten und zu behandeln. Es muß in solchen Fällen untersucht werden, ob nicht eine anderweitige (eventuell mit der Blennorrhoe kombinierte) Infektion vorliegt.

E. Levin-Berlin.

Kinzel, H.-Breslau: Zur Beurteilung der Le Fortschen Dilatationsmethode. (Chir. Univ.-Kl.) Bruns' Beitr., Bd. 145, H. 4, S. 642.

Die Arbeit bietet dem Dermato-Urologen nichts Neues. Verf. warnt vor unsachgemäßem Lefortschen Bougieren, nachdem er einen Fall von Verknotung des Bougies in der Blase erlebt hat, sowie einen anderen, bei dem die Verschraubung sich gelöst hatte. F. Jacobsohn-Berlin.

Boeminghaus, H.-Marburg: Über funktionelle Zusammenhänge zwischen Harnblase und Niere (vesiko-renaler Reflex). Zugleich ein Beitrag zur Mechanik und Physiologie der vesikalen Harnleitermündung. (Chir. Univ.-Kl.) Arch. f. kl. Chir., Bd. 154, H. 1/2, S. 114.

Während der Urinentleerung tritt eine Hemmung der Nierensekretion ein; ein Rückfluß des Blaseninhalts in die oberen Harnwege tritt nicht ein, weil einerseits wegen der Unterbrechung der Harnsekretion keine Harnstauung im Ureter erfolgt, andererseits die Mündung des Harnleiters in die Blase durch Kontraktion der Blasenmuskulatur aktiv verschlossen wird. Zystoskopisch ist festgestellt, daß während der

Digitized by Google

Miktion die Harnleitermündungen geschlossen bleiben. Die Aussicht, im Tierexperiment den reno-renalen Reflex, welcher als Grundlage der reflektorischen Anurie angesehen wird, gesetzmäßig nachzuweisen, ist sehr gering, während die Beziehungen zwischen Blase und Niere (vesikorenaler Reflex) leicht experimentell zu studieren sind. F. Winkler-Wien.

Fumiyo So-Tokio: Untersuchungen über die Permeabilität der Harnblase und der Niere. (Derm. venerol. Abt. d. Rotenkreuzhosp.) Jap. I. med. Sci Trans., Bd. 1, Nr. 1, S. 19.

Bezüglich der Resorption von Zucker und Harnstoff ist mit Sicherheit festgestellt, daß diese Stoffe von der Blase aus viel weniger als vom Darmkanal in den Körperkreislauf aufgenommen werden. Das Serumeiweiß wird in der Blase nicht in nennenswerter Menge resorbiert. T. Benedek-Leipzig.

Marion: Les levages vésicaux (Die Blasenspülungen). J. de Méd. de Paris, 1929, Nr. 3, S. 51.

Blasenspülungen sind indiziert bei allen Katarrhen und Infektionen, außer bei sehr heftigen Entzündungen, bei denen Instillationen besser vertragen werden, ferner bei Hämorrhagien, bei Retentionen, nach Lithotripsien, um erneute Steinbildung zu verhüten und als Vorbereitung für die Zystoskopie. Die Spülung soll stets mit Katheter und Spritze ausgeführt werden; als Spülflüssigkeit empfiehlt sich Hydrarg. oxycyanat. 1:4000, Argent. nitr. 1:2000, hingegen ist Kal. permangan. zu verwerfen. Im allgemeinen soll die Blase so lange gespült werden, bis die Flüssigkeit vollkommen klar abläuft, doch stellt sich bisweilen während der Spülung eine Empfindlichkeit der Blase ein, die ein vorzeitiges Abbrechen erfordert. Die Einführung der Flüssigkeit soll ohne Gewaltanwendung und so erfolgen, daß keine Spannung eintritt, bei der Entleerung soll immer eine gewisse Menge Flüssigkeit in der Blase verbleiben. Den Abschluß der Spülung kann besonders bei Geschwürsbildung eine Instillation von Argent. nitr. bilden. Handelt es sich um Blutgerinnsel oder um Steinreste, so genügt es nicht, die eingelassene Flüssigkeit wieder herauslaufen zu lassen, vielmehr muß mit der Spritze aspiriert werden. E. Levin-Berlin.

Stern, G.-Frankfurt a. M.: Die Behandlung der Zystopyelitis mit ätherischen Ölen. (Med. Univ.-Kl.) M. m. W., 1929, Nr. 8, S. 106.

Durch Lösung der lipoidlöslichen und -lösenden Substanzen der Kamille in Öl erhält Verf. ein Heilmittel, das von den Homburger Chemischen Werken in Verbindung mit einem Salizylsäurephenylester unter dem Namen Kammillosept zur intramuskulären Injektion fabriziert wird. Einige Injektionen genügen meist, um schnelle Schmerzlinderung, Entzündungshemmung und Bakterienabtötung herbeizuführen. Auch gerade die so wichtige Rezidivverhinderung wird erreicht. Wahrscheinlich beruht der Erfolg weniger auf einer Desinfektion, als auf einer durch das Mittel verursachten sehr starken Säuerung des Urins, wodurch die Lebensfähigkeit der Bakterien vernichtet wird. H. Colman-Berlin.

Edelmann, H.-Erlangen: Zur Befestigung von Drainageröhren und Dauerkathetern. (Urol. Abt. d. Chir. Univ.-Kl.) Zbl. f. Chir., 1929, Nr. 3, S. 142.

Verf. benutzt zwei 3—6 cm breite, höchstens 10 cm lange Heftpflasterstreifen, in die je eine Zunge in Form eines stumpfen Kegels geschnitten wird. Die Zunge muß mindestens $^2/_3$ der Breite einnehmen. Die Ausschnitte liegen in der Mitte der Heftpflasterstreifen. Durch sie wird der Katheter gelegt und vermittels der Zungen fixiert. Besonders geeignet ist das Verfahren mit kurzen, auf die Labia maj. quer gelegten Streifen bei Frauen. Die Scheidensekrete können ungehindert austreten (3 Photographien). H. Colman-Berlin.

Hugh Cabot: Stone in the Bladder (Die Prinzipien der Behandlung von Blasensteinen). J. Am. m. Ass., Bd. 91, Nr. 25, S. 1968.

Verf. vermeidet die Bezeichnungen primäre und sekundäre Blasensteine und spricht von komplizierten und unkomplizierten Blasensteinen, indem er unter den ersteren die Steine versteht, die mit anderen pathologischen Veränderungen der Blase vergesellschaftet sind, während die unkomplizierten, ungeachtet des Ortes ihrer Entstehung, ohne andere Blasenerkrankungen entstehen. Blasensteine, die mit Prostatahypertrophie und Tumoren kompliziert sowie solche, die in einem Divertikel entstanden sind, sollten in der Behandlung zurückstehen gegenüber der Grundkrankheit. Unkomplizierte Blasensteine bleiben der blutigen oder unblutigen Behandlung vorbehalten. Als Kontraindikationen der Litholapaxie stellt Verf. auf: 1. das Mißverhältnis zwischen Steingröße und Fassungsvermögen der Blase; 2. Steine,

Digitized by Google

deren Kerne aus Fremdkörpern bestehen, die der Zertrümmerung unzugänglich sind, wie metallische Fremdkörper oder große Katheterfragmente. Strikturen der Urethra sollten kein Hindernis für die Ausführung der Steinzertrümmerung darstellen, ebensowenig Hüftgelenksankylosen. Diese Hindernisse müssen vor Ausführung der Litholapaxie beseitigt werden. Steine, die in der Pars prostatica urethrae liegen, können, entgegen der bisherigen Meinung, in den meisten Fällen mittels der Litholapaxie angegangen werden, wenn es gelingt, sie in die Blase zurückzubefördern.

P. Seier-Heidelberg.

Hoden, Samenbläschen, Prostata

Wesson, M.-B.-San Francisco: „Traumatic Orchitis": A Misnomer („Traumatische Orchitis": Eine falsche Benennung). J. Am. m. Ass., Bd. 91, Nr. 24, S. 1857.

Die Tatsache, daß Stoß und Quetschung von den meisten Praktikern, aber nicht von den Pathologen als Ursache von Hodenentzündungen angesehen werden, veranlaßte den Verf. zu einer Untersuchung dieser Frage an Hand der Literatur und von 70 Fällen. Er stellte fest, daß der gewöhnlich als traumatische Orchitis diagnostizierten Form der Epidymitis eine Samenblasenentzündung zugrunde liegt. Ausgedehnte Tuberkulose von Testikel und Nebenhoden kann ohne irgend welche Symptome bestehen. Zusammenhänge zwischen Trauma und tuberkulöser Orchitis und Epidydimitis sowie Tumorbildung im Testikel werden oft unbegründeterweise behauptet. Vielfach stellt sich heraus, daß die Krankheit schon lange vor dem Trauma bestand. Andererseits zeigen z. B. Berufsathleten niemals traumatische Orchitiden. Die Diagnose einer traumatischen Orchitis ist nicht gerechtfertigt, es sei denn, daß ein sicherer Beweis für den Zusammenhang der objektiven Symptome mit dem Trauma erbracht wird sowie für das Fehlen einer Infektion von den Harnwegen aus. Von den 70 Fällen traumatischer Orchitis, die der Verf. beobachtete, waren nur drei auf Trauma sicher zurückzuführen. P. Seier-Heidelberg.

Abernethy, D. A.: Torsion and Strangulation of a Hydatid of Morgagni (Drehung und Abschnürung einer Morgagnischen Hydatide). Brit. m. J., 1929, Nr. 3551, S. 144.

Bei einer 33jährigen Frau mit Symptomen einer milden Appendizitis bzw. rechtsseitigen Oophoritis ergab die Laparatomie neben einer Ovarialzyste ein schwarz verfärbtes nierenförmiges, etwa 2 cm × 0,5 cm × 0,5 cm großes Gebilde, eine Morgagnische Hydatide, deren Stiel zwei Drehungen aufwies. Abtragung. Genesung. A. Philippi-Bad Salzschlirf.

Broster, L. R. u. R. Coyte: Torsion of the Appendix of the Testis (Hydatid of Morgagni) (Abdrehung der Appendix der Testis [Morgagnische Hydatide]). Brit. m. J., 1929, Nr. 3551, S. 145.

Kurzer Bericht über vier operativ behandelte Fälle bei Knaben, sämtlich im Alter von 12 Jahren. Kein Trauma nachzuweisen. Schmerz am Hoden, Rötung und Ödem der Skrotalhaut. Bei der am 5. Tage vorgenommenen Operation war das Organ tiefblau verfärbt. Abtragung. Heilung.

A. Philippi-Bad Salzschlirf.

Tagesgeschichtliche Nachrichten

In der Jahresversammlung der Deutschen Gesellschaft für Bekämpfung der Geschlechtskrankheiten in Bad Kösen am 11. Oktober hält Prof. Julius Hellmer-Berlin einen Vortrag: „Die Geschlechtskrankheiten in der bildenden Kunst".

Prof. A. Buschke erhielt einen Lehrauftrag für Sexualhygiene an der Berliner Handelshochschule.

Gestorben: Dr. Moritz Schein in Budapest. R.

Nachdruck (auch des Abschnittes „Tagesg. Nachr.") ist ohne Genehmigung des Verlegers nicht erlaubt

Verantwortlich für die Redaktion: für Originalabhandlungen und T. N.: Prof. Dr. J. H. Rille, Leipzig, Johannisplatz 1. Für den Referatenteil: Dr. Fritz Callomon, Dessau

Digitized by Google

Dermatologische Wochenschrift

Nr. 42 (Bd. 89) 19. Oktober 1929

Aus der Universitätshautklinik Heidelberg (Vorstand: Prof. Dr. Bettmann)

Zur Ätiologie und Pathogenese der postvakzinalen Exantheme

Von

Dr. Paula Seier

Mit 4 Abbildungen im Text

Unter postvakzinalem Exanthem versteht man einen innerhalb 8 bis 12 Tage nach der Schutzpockenimpfung auftretenden Hautausschlag, der — wenn aus der Zahl der in der Literatur niedergelegten Fälle ein Rückschluß auf die Häufigkeit der Erkrankung erlaubt ist — zu den Seltenheiten zählt. Das Exanthem, das schon Jenner bekannt war, kommt fast nur bei Erstimpflingen vor; bei Revakzinierten scheint es seltener beobachtet.

Für gewöhnlich beeinträchtigen die postvakzinalen Exantheme das Allgemeinbefinden nicht. Sie können mit und ohne Temperaturerhöhung verlaufen und pflegen nach wenigen Tagen entweder restlos oder mit Hinterlassung leichter Hautpigmentierungen zu verschwinden. Schleimhauterscheinungen werden in der Literatur nicht angegeben. Nur Preisich berichtet über einen Fall. Dieser zeigte zwar kein allgemeines Exanthem, jedoch (am 1. Tage nach der Impfung) ein Enanthem mit koplikartigen Flecken an der Wangenschleimhaut; hier ist der Zusammenhang mit einer akuten Infektionskrankheit jedoch nicht sicher abzulehnen.

Das postvakzinale Exanthem kann in den verschiedensten Formen auftreten. Häufig werden morbilliforme Ausschläge beschrieben, deren einzelne Flecken hellrot, leicht erhaben sind und in ihrer Größe variieren; bisweilen sind sie auch skarlatiniform, urtikariell oder papulös.

Unter diesen postvakzinalen Exanthemen nehmen die Erythema-exsudativum-multiforme-artigen eine Sonderstellung ein. Sie sind wohl die seltensten Ausschläge, die im Anschluß an die Schutzpockenimpfung auftreten. Da zudem die Ätiologie und Pathogenese dieser ganzen Exanthemgruppe im Grunde genommen noch völlig ungeklärt ist, erscheint es gerechtfertigt, jeden derartigen Fall genauer darzustellen, namentlich dann, wenn die zur Klärung der Pathogenese durchgeführten Untersuchungen zu einem in gewissem Sinne eindeutigen Ergebnis geführt haben.

Aus der Krankengeschichte: L. W., 1 Jahr alt, Eintrittstag 30. Mai 1928. Am 18. Mai wurde das Kind gegen Pocken geimpft. In der Nacht vom 28. zum 29. Mai trat plötzlich auf der rechten Wange ein Ausschlag auf, der sich in ganz

Digitized by Google

kurzer Zeit auf die andere Wange, die Lippen und den Mund ausdehnte und schließlich auch Rumpf und Extremitäten ergriff. Gleichzeitig bestand mäßiges Fieber. Das Kind war vorher stets gesund gewesen.

Abb. 1. Gesicht und Impfpocken

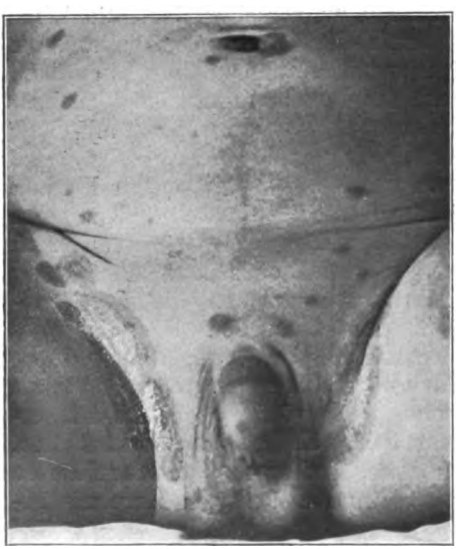

Abb. 2. Inguinalgegend; Erythema-exsud.-multiforme-ähnlicher Ausschlag

Untersuchungsbefund: Ziemlich kräftiges Kind, in gutem Ernährungszustand, keine Zeichen von Rachitis, innere Organe o. B., Urin frei von Eiweiß und Zucker.

Hautbefund: Das Kind zeigt ein Exanthem, das sich in erster Linie auf das Gesicht, den linken Unterarm, den rechten Oberarm und die Inguinalgegend erstreckt. Dieses Exanthem hat ausgesprochen den Charakter eines Erythema exsudativum multiforme, sowohl hinsichtlich der Rötung sowie der Art der Blasenbildung und des Auftretens von Kokardensäumen (Abb. 2).

Im Gesicht sitzt die Affektion vor allem auf beiden Wangen; sie erstreckt sich beiderseits bis nahe an den inneren Augenwinkel, läßt jedoch Nase, Stirn, Oberlippe und Kinn frei. Das Lippenrot ist mit Blasen bzw. hämorrhagischen Krusten bedeckt (Abb. 1).

Die Veränderung am rechten Oberarm besteht in einer urtikariellen Rötung, die sich vor allem auf der Beugeseite des Oberarmes zur Achselhöhle hin entwickelt hat; auch hier ist die Haut blasig abgehoben. Die Impfpockenpusteln und ihre Umgebung entsprechen dem am 10. Tage der Impfung zu erwartenden Zustand; 2 Pusteln sind in trockene Krusten umgewandelt; diese beginnen bereits hier und da sich zu lockern. Die Umgebung ist noch mäßig stark gerötet. Bei 2 Pocken ist die Kruste bereits abgefallen, und es liegt eine seichte gereinigte Ulzeration vor (Abb. 1).

Unterhalb des Kinns findet sich eine Reihe isoliert stehender, scharf abgesetzter erbsengroßer Bläschen mit wasserklarem Inhalt; sie sitzen auf gerötetem, zur Umgebung scharf abgegrenztem Grunde. In beiden Leistenbeugen finden sich strichförmig angeordnete, aber isoliert stehende Erythema-exsudativum-artige Effloreszenzen von gleicher Form und Farbe wie die oben beschriebenen (Abb. 2). Auf den Wangen reicht die Affektion beiderseits über deren Mitte hinaus nach hinten und unten. Es läßt sich deutlich die Entstehung durch Zusammenfließen aus einzelnen „pockenartigen" Effloreszenzen feststellen. Der linke Unterarm zeigt auf der Streckseite eine Rötung, innerhalb deren vereinzelte Bläschen von etwa Erbsengröße liegen; am Rumpf

Digitized by Google

und an den Unterschenkeln sind rosarote, etwa erbsengroße Flecke zu erkennen. Die Mundschleimhaut zeigt ein Exanthem, das aus mehreren gegen die Umgebung scharf abgesetzten Flecken besteht; es besteht starker Speichelfluß.

Diagnose: Postvakzinales Exanthem. Therapie: Borwasserumschläge. Gleich nach der Aufnahme, d. h. am 10. Tage nach der Impfung, werden mehrere Bläschen vom Kinn zur mikroskopischen Untersuchung abgetragen; gleichzeitig wurde Bläscheninhalt, Blut sowie eine verriebene Bläschendecke auf die Kaninchenkornea überimpft.

Krankheitsverlauf: 31. V. Das Exanthem hat sich weiter ausgebreitet. Es sind Erythema-exsudativum-artige Herde an der Stirnhaargrenze, hinter den Ohren sowie vereinzelt am Rücken aufgetreten. Die Blasen sind zum Teil geplatzt. Es liegt darunter die erodierte blutende Epidermis bloß. Die Mundschleimhaut zeigt heute an beiden Wangenseiten sowie auf der Zunge einen grauweißen, diphtheroiden Belag, der bei Berührung leicht blutet. Es wird eine etwa linsengroße Papel mit einem zentralen stecknadelkopfgroßen Bläschen am Rücken exzidiert. Temperatur 38,4°, Hämoglobin 68%, 4100000 Erythrozyten, 9800 Leukozyten. Blutbild: Lymphozyten 58%, neutrophile Leukozyten 40% (davon 6% stabförmige, 34% segmentierte), Monozyten 2%.

Nachmittags entsteht am linken Unterarm oberhalb des Handgelenkes eine Rötung, innerhalb deren sich sehr schnell eine etwa hühnereigroße Blase und mehrere kleine Bläschen entwickeln (Abb. 3).

1. VI. Die Rötung ist allgemein zurückgegangen. Im Gesicht, auf beiden Wangen, am linken Unterarm sind mehrere Blasen geplatzt.

3. VI. Temperatur 39,5°. Es sind keine neuen Blasen aufgetreten.

15. VI. Die Affektion ist fast abgeheilt, das Kind wird in gutem Allgemeinzustand entlassen.

Abb. 3. Bullöser Herd am linken Unterarm

Histologischer Befund: Das zur Untersuchung gelangende Bläschen vom Rücken hat einen Durchmesser von etwa 1/2 mm. Mit Rücksicht auf das Vorkommen der Einschlüsse in erster Linie in den Pockenwangen, wurde das Bläschen in Flachschnitte zerlegt. Fixation nach Carnoy; Färbung: Hämotoxylin-Eosin. Ein Übersichtsbild zeigt ein sehr starkes Ödem der Kutis und des Papillarkörpers. Durch dieses Ödem ist das Bindegewebe auseinandergedrängt und maschenartig aufgelockert. In dieses Maschenwerk sind viele Leukozyten eingelagert. Das starke Ödem hat stellenweise zu einer Abflachung und Verbreiterung der Papillen geführt: die zugehörigen interpapillären Epidermisleisten sind zu langen, mehr oder weniger schmalen Gebilden zusammengedrückt. Auch der suprapapilläre Abschnitt der Epidermis scheint hier verschmälert. An anderen Stellen macht sich das starke Ödem vor allem an den Spitzen der Epithelleisten, inter- und intrazellulär bemerkbar; die unteren Epidermislagen, Basal- und unterer Teil der Stachelzellschicht, sind besonders stark davon befallen. Die einzelnen Zellen sind ebenso wie ihre Kerne geschwollen und schwächer färbbar. Die letzteren erscheinen vielfach von einem zarten, feinen Netz umsponnen. Das intrazelluläre Ödem drängt die Kerne vielfach flach an die Zellwand. Häufig zeigt sich Vakuolenbildung. Es kommt jedoch nirgends zu Veränderungen, wie sie der eigentlichen ballonierenden Degeneration entsprechen. Hingegen sind viele Basalzellen aus dem Epithelverband losgelöst und liegen im Bindegewebe der Papillen. Im gleichen Bezirk erscheinen dann auch die unteren Stachelzellen durchsichtig, ihre Kerne blaß, zum Teil vakuolisiert. Diese Veränderungen bleiben jedoch auf die unteren Epithellagen beschränkt. Das Stratum granulosum sowie die Hornschicht sind nicht merklich verändert.

Im wesentlichen liegt also lediglich eine retikulierende Degeneration im Sinne Unnas vor, und auch diese ist nur fleckförmig, unregelmäßig über die unteren Epidermisabschnitte verteilt. Die Stachelzellschicht selbst erscheint dort, wo sie durch das Ödem retikulierend aufgelockert ist, in ein zartes Netzwerk verwandelt. An den übrigen Abschnitten finden sich jedoch normale Zellen mit normalen Kernen und Protoplasma.

Digitized by Google

Vor allem in den ödematös aufgelockerten Zellen im Bereich der retikulierenden Degeneration finden sich nun eigentümliche Veränderungen, die näher beschrieben werden müssen. In diesen Zellen ist es im Protoplasma vielfach zur Vakuolenbildung gekommen; der Kern ist an die Wand gedrückt. In den so entstandenen Hohlräumen sieht man mehr oder weniger runde, sich mit Eosin stark färbende Körperchen (Abb. 4). Sie sind von einem hellen Hof umgeben, finden sich nur ganz vereinzelt im Kern, jedoch meist im Protoplasma der Zellen. Vielfach liegen sie auch isoliert für sich in großen Vakuolen. Ihre Größe schwankt etwa von der eines Blutplättchens bis zu einem halben Epithelkern; das letztere ist jedoch selten. Bei stärkster Vergrößerung kann man in diesen Körpern noch feinste Körnchen wahrnehmen. Gelegentlich findet man sie auch einmal zu zweien. Es dürfte sich demnach um die als Guarnierische Körperchen bekannten Gebilde handeln. Sie finden sich nicht eben zahlreich; in manchem Gesichtsfeld nur 1—2. Sie sind viel seltener und kleiner wie etwa in der Variola- oder Vakzinepustel.

In einem älteren Bläschen (etwa $^1/_2$ cm) waren derartige Gebilde nicht nachzuweisen.

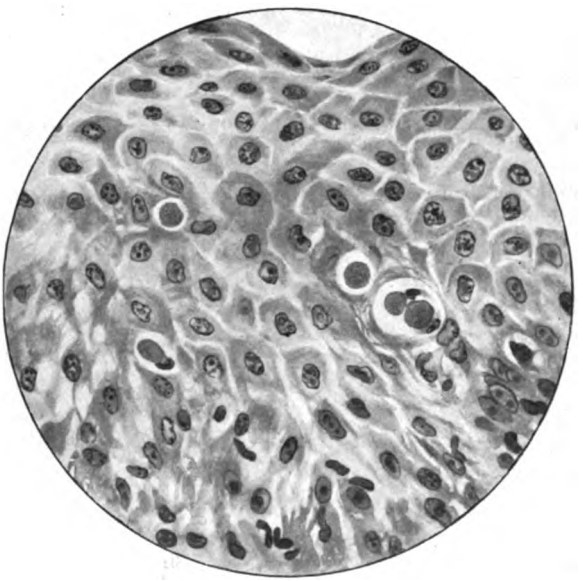

Abb. 4. Einschlußkörper im Epithel der Bläschendecke (Randabschnitt). Vergr. 1200:1, $^1/_3$ nat. Größe

Bakteriologische Untersuchung: Aus der Ferse durch Einstich gewonnenes Blut, Bläscheninhalt aus einem frisch entstandenen Bläschen sowie Zellelemente einer Bläschendecke wurden zum Paulschen Impfversuch an 3 Kaninchen verwandt. Das linke Auge diente jeweils als Kontrolle, während auf die Kornea des rechten Auges unter Novokainanästhesie und mit leichter Skarifikation das Material eingeimpft wurde. Sämtliche Versuche ergaben makroskopisch kein Ergebnis; ebenso ließen sich bei den mikroskopischen Untersuchungen — die 6 Corneae wurden nach Fixation in Sublimat-Alkohol in Gelatine eingebettet und mit Hämatoxylin-Eosin gefärbt — keine krankhaften Veränderungen feststellen; es fanden sich entsprechend den Skarifikationen lediglich ganz oberflächliche Epitheldefekte der Hornhaut.

Über Wesen und Ursache der postvakzinalen Exantheme sind zweierlei Ansichten möglich. Entweder sind sie spezifischer oder unspezifischer Natur. Kalischer, Sobotka, Fürst, Huguenin, Rille, Groth, v. Pirquet, Nobl u. a. sind der Meinung, daß es sich dabei um vakzinale Effloreszenzen handle und stellen sie daher der Vaccinia generalisata gleich.

Digitized by Google

Allerdings sei der Verlauf ein abortiver, was seinen Grund in der durch die Vakzination bereits entwickelten Immunität habe. Auch Voigt steht auf dem Standpunkt, daß eine spezifische Vakzinewirkung vorliege, da der Ausschlag nach erreichter Immunität wieder schwinde; er will ihn aber nicht auf eine Stufe mit der Vaccinia generalisata gestellt wissen. Als Grund hierfür führt er die Tatsache an, daß die Bläschen keinen überimpfbaren Stoff zu enthalten scheinen. Diese Anschauung wird ja nun auch durch den negativen Ausfall unserer Korneaversuche erhärtet.

Andere Autoren (Bohn, Behrend, Schimmelpfennig, Pfeiffer, Epstein, Peiper, Jochmann, de Biehler u. a.) glauben nicht an die spezifische Natur dieser Exantheme. Sie halten sie vielmehr für analoge Erscheinungen wie die toxischen bzw. Arznei- oder anaphylaktischen Exantheme, vielleicht hervorgerufen durch Resorption des eitrigen Pustelinhaltes. Sie stützen ihre Ansicht damit, daß das Pockenvirus im Impfversuch nicht nachweisbar ist und daß die Exantheme auch bei erfolglos Geimpften auftreten (Jochmann). Außerdem entwickeln sie sich mit Vorliebe bei kleinen Kindern, deren Haut sehr viel empfindlicher ist und daher sehr viel mehr zu Ausschlägen neigt.

Bezüglich der Frühexantheme, die nach Vakzination auftreten, sind die Vertreter der spezifischen Genese der Meinung, daß sie Analoga zu dem Variolarash darstellen, während die andere Gruppe der Autoren, die die vakzinale Natur leugnet, die Frühform durch Übertragung irgend welcher, nicht pockenspezifischer Stoffe entstehen läßt.

Ehe wir versuchen, nunmehr auf Grund unserer Untersuchungen zur Ätiologie und Pathogenese der postvakzinalen Exantheme Stellung zu nehmen, sei zunächst noch einmal betont, daß es uns zwar nicht gelang, den Erreger aus den Bläschen auf die Kornea zu überimpfen. Hingegen konnten wir in dem einen der histologisch untersuchten Bläschen Veränderungen feststellen, die als Guarnierikörpern entsprechende Einschlüsse angesprochen werden dürfen.

Man ist sich heute allgemein darüber klar, daß derartige Einschlüsse mit dem Pockenerreger irgendwie in Zusammenhang stehen. Sie wurden schon 1874 von Weigert in Hautepithelien von Variolaleichen sowie auch in den Epithelzellen der Impfpockenpusteln von L. Pfeiffer (Vakzinekörperchen) gefunden. Sie sind jetzt allgemein als Guarnierische Körperchen bekannt, treten schon sehr frühzeitig in den Epithelzellen dort auf, wo das Pockenvirus eintritt, und liegen in wechselnder, mehr oder weniger runder Form und Größe, von einem hellen Hof umgeben, meist im Protoplasma in der Nähe des Kerns, seltener in diesem. Die Herkunft dieser Körperchen ist noch strittig. Ein Teil der Forscher hält sie für ausgestoßene Nukleolen, ein anderer für degenerierte Zentrosomen bzw. Leukozytenkernreste. Ursprünglich sah man sie als Erreger der Pocken bzw. der Vakzine an (Guarnieri, Pfeiffer, Councilman) und hielt sie für Protozoen. Seit den Untersuchungen von v. Prowazek, Paschen, Lipschütz u. a. hält man diese Körperchen allgemein für mantelförmig die Erreger umschließende, spezifische Reaktionsprodukte der erkrankten Zellen. Ungermann, Zuelzer und Gins sehen sie als eine Vielheit des in seiner Einheit unsichtbaren Pockenerregers an. Das Vorhandensein dieser Guarnierischen Körperchen beweist sicher das Vorliegen einer Variola oder Vakzine. Innerhalb dieser Körperchen wies v. Prowazek $1^1/_2$ μ große Initialkörperchen nach, die er als erste Wuchsform des Erregers ansah, was jedoch nicht allgemein anerkannt wird. Der Erreger wird vielmehr von vielen Forschern mit den Paschenschen Elementarkörperchen identifiziert, die wieder mit den von Volpino sowie Casagrandi beschriebenen übereinstimmen (Gans). Allerdings ist die Erregernatur auch dieser Gebilde bestritten. v. Prowazek faßte sie als eine besondere, zwischen Bakterien und

Digitized by Google

Protozoen stehende Gruppe von Lebewesen auf. Am meisten Anhänger hat die Annahme gefunden, daß es sich bei den Einschlüssen um verschiedene, im Zellplasma oder Kern schon normalerweise vorhandene Zellsubstanzen handelt, die unter dem Einfluß des in der Zelle parasitierenden Virus hypertrophieren und gemeinsam mit diesem das Guarnierische Körperchen aufbauen.

Wir dürfen daher schließen, daß es sich in unserem Falle um eine Generalisation des Vakzineerregers gehandelt haben muß, wie dies ja früher von verschiedenen Seiten (Voigt, Nobl, v. Pirquet) angenommen worden ist. Diese Anschauung hat jedoch in letzter Zeit an Anhängern verloren, wenigstens schreibt Jochmann noch 1913, daß es sich wohl sicher nicht um eine Generalisation der Vakzineerreger handle, vielmehr um anaphylaktische Vorgänge. Die Annahme einer Anaphylaxie als Erklärung für derartige abnorme Abläufe im Verlauf der Schutzpockenimpfung hat allerdings auch Jochmann wohl nicht ganz befriedigt, denn in seinem Handbuch der Infektionskrankheiten (1921) greift er auf diese nicht mehr zurück. Er schließt sich für manche Fälle der Ansicht jener Autoren an, die in derartigen Exanthemen ein Analogon zum Variolarash sehen. Diese Erklärung wurde für jene Fälle herangezogen, bei denen die Exantheme bei besonders stark entwickelten Pusteln aufgetreten waren. Jochmann erwähnt daneben für die Pathogenese ausdrücklich jene zuerst wohl von v. Pirquet vertretene Theorie, nach der „jeder Ausschlag, der in der typischen Zeit erscheint und einen Charakter besitzt, der in die Formenreihe der abgeschwächten Variola einschlägt, als spezifisch vakzinaler aufgefaßt werden" kann. Diese Erklärung glaubt er insbesondere für jene Fälle geeignet, bei denen bei Kindern nur eine schwache Pustel zur Entwicklung gekommen ist. Hier nimmt Jochmann also eine Invasion der Erreger ins Blut und später in die Haut an, und zwar in eine Haut, die nicht genügend immunisiert war.

Nun waren in unserem Fall die Impfpusteln gut entwickelt, es würde daher unsere Beobachtung mit Rücksicht auf diese Tatsache der Jochmannschen Annahme nicht recht entsprechen. Man muß sich daher die Frage vorlegen, ob es sich nicht in unserem Fall um eine Vaccina generalisata gehandelt hat, unter gleichzeitiger Entwicklung eines Erythema-exsudativum-multiforme-artigen Exanthems. Man muß sich bei dieser Gelegenheit daran erinnern, daß man früher unter der Bezeichnung Vaccina generalisata die verschiedensten Dinge zusammenfaßte. Man rechnete dazu nicht nur alle während der Entwicklung und Involution der Schutzpocken an anderen Hautstellen auftretenden vakzinalen Pustelausschläge, sondern auch die polymorphen allgemeinen Ausschläge, zu denen unser Fall im engeren Sinne gehört. Es war wohl in erster Linie die klinische Beobachtung, die zu einer Trennung dieser Formen Anlaß gab. Allerdings hätte man es dann in unserem Fall wohl lediglich mit einer „forme fruste" der generalisierten Vakzine zu tun gehabt, da es zur Ausbildung richtiger Kuhpockenpusteln nicht gekommen ist. Es blieb das Exanthem vielmehr auf die oben beschriebenen, bläschentragenden, erbsengroßen, roten Papeln beschränkt, die sich nicht weiter entwickelten, sondern sich aus diesem Stadium zurückbildeten. Daneben kam es aber auch zum Auftreten jener Vesikopapeln, die sich dann zu den Erythema-exsudativum-multiforme-artigen Gebilden entwickelten.

Digitized by Google

Gegen das Vorliegen einer Vaccina generalisata spricht aber auch die Tatsache, daß der Bläscheninhalt nicht auf die Kaninchenkornea überimpfbar war. Daß bei dem Zustandekommen des Ausschlages derselbe Erreger eine Rolle gespielt hat, der auch in der Vakzinepustel vorkommt, ist nach den histologischen Befunden der Vesikopapel vom Kinn jedoch nicht zu bezweifeln. Die Tatsache, daß in einer zweiten, über 12 Stunden alten Blase diese Gebilde nicht mehr deutlich nachweisbar gewesen sind, kann vielleicht durch die Annahme erklärt werden, daß sie bereits den relativ weit entwickelten Immunkräften der Haut zum Opfer gefallen sind, bzw. daß die Erreger in ihrer Vitalität so herabgesetzt waren, daß sie frühzeitig zugrunde gingen. Damit haben wir auf Grund unserer tatsächlichen Befunde Annahmen bestätigt, die bisher in dieser Form noch nicht begründet werden konnten. Sie wurden ganz neuerdings auch von Gottron auf Grund einschlägiger Befunde vertreten.

Der Unterschied zwischen den sogenannten polymorphen vakzinalen Exanthemen und der Vaccina generalisata wäre dann allerdings nur ein relativer, und zwar bezüglich der Erreger bzw. dem Immunitätsgrade der Haut. Entweder handelt es sich bei den auf hämatogenem Wege ausgesäten Erregern um vollvirulente Keime, die auf noch gar nicht oder noch nicht hinreichend immunisierte Hautepithelien treffen — Vaccina generalisata —, oder um nur schwach virulente Erreger in einem zwar relativ, aber noch nicht ausreichend immunisierten Epithel — postvakzinales Exanthem.

Warum sich ein Teil der Vesikopapeln zu einem Erythema-exsudativum-multiforme-artigen Exanthem entwickeln konnte, muß ungeklärt bleiben.

Herrn Prof. Gans danke ich für die Anregung und Förderung dieser Arbeit.

Literatur

Behrend, B. kl. W., 1881 bzw. 1887, Nr. 46. — de Biehler, Mathilde, Arch. d. Med. d. enf., 1911, Bd. 14, S. 264. — Epstein, Jahrb. f. Kindhlk., 1893, Bd. 35, S. 442. — Fürst, Die Pathologie der Schutzpockenimpfung. Berlin 1896. — Gans, Hist. d. Hautkrkh., 1928, Bd. 2. — Groth, M. m. W., 1903, 108. — Huguenin, In Lubarsch-Ostertags Ergebn., Jahrg. 4, 1897. — Jochmann, Pocken- und Vakzinationslehre. Wien 1913. — Kalischer, B. kl. W., 1882, Nr. 9. — Klamann, Allg. med. Zztg., 1893, 865. — Nobl, Zschr. f. Kindhlk., 1912, Bd. 4. — Otawara, Zbl. f. d. ges. Hyg., 1924, Bd. 6, S. 446. — Peiper, Die Schutzpockenimpfung. Berlin u. Wien 1901. — Pfeiffer, Die Schutzpockenimpfung. Tübingen 1888. — v. Pirquet, Klinische Studien über Vakzination und vakzinale Allergie. Leipzig u. Wien 1907. — Preisich, W. kl. W., 1921, 403. — Rille, in Lesser: Enzyklopädie d. Haut- u. Geschlechtskrkh., 1900. — Sobotka, Zschr. f. Heilk., 1893, Bd. 14, S. 349. — Schimmelpfennig, Über postvakzinale Hautausschläge. Diss., Halle 1889. — Süpfle, Die Vakzineimmunität. Arch. f. Hyg., 1909, Bd. 68. — Voigt, Kl. ther. W., 1914, S. 61. — Gottron, Verh. d. Berl. derm. Ges., 1928.

Digitized by Google

Aus dem Krankenhaus für Haut- und Geschlechtskranke am Tatarischen Volkskommissariat für Gesundheitspflege (Oberarzt Dr. M. Batunin in Kasan, S.S.S.R.)

Ein Versuch zur Behandlung der männlichen und weiblichen Gonorrhoe durch Impfung mit europäischem Typhus recurrens

Von

Dr. M. Batunin, Dr. A. Wainstein und Dr. G. Dertschinski

Die von Rosenblum 1874 rein empirisch aufgebrachte und in den letzten Jahren von Wagner-Jauregg ausgebreitete pyrogene Infektionsmethode (künstliche Malaria- und Rekurrensimpfungen) ist gegenwärtig zu der ihr gebührenden festen Stellung in der Therapie der progressiven Paralyse und Rückenmarksdarre gelangt. Über die Zweckmäßigkeit dieser Methode herrscht kein Streit mehr, hat doch selbst ein so vorsichtiger Kliniker wie Nonne bei der bisher als unheilbar geltenden progressiven Paralyse bis zu 30% an vollständigen Remissionen verzeichnen können. Etwas anders liegen die Dinge bei der somatischen Syphilis. Hier ist die von Kyrle 1923 zum Zweck der Metasyphilisprophylaxe eingeführte pyrogene Infektionsmethode als ein in der modernen Syphilistherapie vollkommen neues Verfahren nur erst im Begriff sich durchzusetzen. Vereinzelte Versuche, diese Methode zu verwenden, sind auch in der Behandlung der Gonorrhoe gemacht worden. In der Literatur ist es uns bisher zu der uns beschäftigenden Frage insgesamt acht Arbeiten, darunter zwei russische, ausfindig zu machen gelungen.

Zuerst ist von Bering 1924, nach ihm von Heuck und Lenzmann 1926 die zufällige Wahrnehmung gemacht worden, daß bei der Behandlung von Syphilitikern mit künstlicher Malaria eine gleichzeitig bestehende chronische Gonorrhoe, die den gewohnten Verfahren nicht hatte weichen wollen, eine — besonders bei Frauen — scharfe Wendung zur Besserung nahm. Daraufhin impfte zuerst Lenzmann nichtsyphilitischen Gonorrhoikern Malaria ein. Unter seiner Beobachtung standen 68 Frauen mit hartnäckiger chronischer Gonorrhoe sowie 5 Männer. Bei den Frauen war das Verschwinden der Gonokokken nach der Malariatherapie in 78%, bei den Männern in sämtlichen Fällen zu verzeichnen. Von Spiethoff wurden der Malariaimpfung 19 Männer und 12 Frauen unterzogen. Seine Beobachtungen lassen ihn das allergünstigste Urteil über die pyrogene Infektionsmethode fällen. Ein sehr zurückhaltendes Gutachten hören wir von Scherber. Er erprobte die Malariaimpfung an 15 Männern und 28 Frauen. Genesung trat in 6 Fällen ein. Dieses ungünstige Resultat führt der Autor auf die unzureichende Anzahl der von seinen Kranken bestandenen Malariaanfälle (7—9) zurück. Von erheblich besseren Erfolgen weiß Hoffmann zu berichten. Unter 10 Fällen von männlicher Gonorrhoe (akuter und komplizierter) erzielte er nach Malariatherapie klinische Heilung und Gonokokkenverschwinden in 8 Fällen. Von 17 Fällen weiblicher Gonorrhoe verschwanden die Gonokokken in 15 Fällen und unter 4 Fällen von Kindergonorrhoe verschwanden sie in 3 Fällen. Ein günstiges Urteil über die Malariatherapie bei Gonorrhoe verlautbart Beyer. Die jüngst erschienene Arbeit hat Heuck zum Verfasser. Er hat 170 Gonorrhoekranke (25 Männer und 145 Frauen) der Malariatherapie unterzogen. In der Männergruppe ergab sich Mißlingen in 4%. Nach dem Verfasser sind die Indikationen für die Malariatherapie der männlichen Gonorrhoe äußerst begrenzt: es kommt eigentlich nur die häufig rezidivierende Gonorrhoe der Drüsen (der Urethra oder Prostata) in Betracht. Die Hauptindikation für die Malariatherapie der männlichen wie weiblichen Gonorrhoe ist nach Heucks Ansicht die chronisch verlaufende rezidivierende, von Komplikationen begleitete Erkrankung. Von den 145 weiblichen Gonorrhoekranken, denen Malariatherapie zuteil wurde, boten zwei Drittel hartnäckige Fälle von chronischer Gonorrhoe nebst Komplikationen dar, die während einer Reihe von Monaten und sogar Jahren ergebnislos

Digitized by Google

behandelt worden waren. Unter diesen 145 Fällen fand ein Mißlingen nur in 3,4% statt; in sämtlichen anderen Fällen trat ausgesprochene klinische Besserung ein, die besonders deutlich an den Gebärmutteranhängen zutage trat. Der Autor macht vorsichtigerweise die Einschränkung, daß er nicht behaupten könne, es seien in sämtlichen Fällen der klinischen Genesung auch die Gonokokken verschwunden. Neben der Malariatherapie mißt der Autor auch der örtlichen Behandlung große Bedeutung bei. So ergaben die ausschließlich in Malariabehandlung genommenen Fälle 10% Mißerfolg; dieser sank auf 2,4% bei vorher (2 Wochen vor der Impfung) und nachher (2—3 Wochen nach der Impfung) stattfindender örtlicher Therapie. Von noch größerer Bedeutung ist die Anzahl der Malariafälle. Kranke, die nur 5—7 Anfälle durchmachten, ergaben 12% Mißerfolg, während dieser bei den Kranken mit 8—11 Anfällen auf 1,6% fiel. Die Kontraindikationen für die Malariatherapie sind die gewohnten: Insuffizienz des Herzgefäßsystems und der Nieren sowie Tuberkulose. Weder unter den Gonorrhoekranken noch unter den Syphilitikern (insgesamt 400 Beobachtungen) hat der Autor je eine ernstliche Komplikation gesehen.

Soweit die Befunde in der deutschen Literatur. Es erübrigt noch die Erwähnung zweier russischen Arbeiten von KOSCHEWNIKOW und TER-GASPARION, die an die von uns behandelte Frage von einer anderen Seite aus herantreten, und zwar vom Standpunkt des Einflusses der natürlichen Malaria auf die Gonorrhoe. Der erstgenannte Autor hatte 50, der zweite 114 Fälle unter Beobachtung. Beide verzeichnen Verschlimmerung der akuten wie der chronischen Gonorrhoe unter dem Einfluß der natürlichen Malaria. Ohne die Schlußfolgerungen genannter Autoren anzufechten, müssen wir jedoch hinzufügen, daß sich die Gonorrhoe unter dem Einfluß jeder beliebigen chronischen Infektion und ungünstiger Momente (Blutarmut, Alkoholismus, Trauma) verschlimmern kann, sowie daß beide Autoren einen sehr wichtigen Umstand, der vom Urheber der Malariatherapie, WAGNER-JAUREGG, besonders betont wird, außer acht lassen — nämlich den Unterschied zwischen der natürlichen und der durch Impfung künstlich beigebrachten Malaria. Trotz ein und desselben Erregers verläuft die erstere in Gestalt einer chronischen entkräftenden Infektion, die der Behandlung nur schwer weicht, die zweite dagegen in Gestalt einer akuten, mit Chinin leicht zu abortivierenden Infektion, wobei die natürlichen Abwehrkräfte des Organismus durch die „Reiztherapie in großem Maßstab" nach dem Ausdruck HOFFMANNS aufgeboten wurden. Daß die Bedingungen für das Zugrundegehen des Gonococcus in vivo und in vitro verschiedene sind, ist eine allbekannte Tatsache. Der kurzdauernde Temperaturanstieg bei der natürlichen Malaria vermag den Gonokokkus offenbar nicht zu vernichten. So dürfte auch bei der künstlichen Malaria die Rolle enies an erster Stelle wirksamen Momentes nicht ausschließlich der hohen Temperatur zugeschrieben werden. Von all den Theorien, die aufgebracht worden sind, um die Wirkung der eingeimpften Malaria bei der Syphilis zu erklären (Erhöhung der Permeabilität der hämato-enzephalischen Barriere, Wirkung der hohen Temperatur, Umstimmung der Immunität), erfreut sich keine einzige allgemein anerkannter Geltung, und doch hindert uns das nicht, die Malaria bei den verschiedenen Formen der somatischen Syphilis und Metasyphilis mit großem Erfolge zur Anwendung zu bringen.

Aus den angeführten Befunden der Literatur schöpften wir die Anregung, die pyogene Infektionstherapie auf die männliche und weibliche Gonorrhoe anzuwenden, wobei wir uns für den Typhus recurrens als Mittel der künstlichen Infektion entschieden. Hierzu bewogen uns außer den Erfahrungen, die einer von uns (WAINSTEIN) an der Behandlung der Syphilis mit Rekurrensimpfung im Laufe von 3 Jahren gemacht hatte, noch eine Reihe von Erwägungen. Die Befürchtung zwar, ein und denselben Malariastamm benutzen zu müssen, die sich in Anbetracht der noch nicht geklärten Frage der Dualität des syphilitischen Virus bei der Überimpfung von einem Syphilitiker auf den anderen geltend macht, kam natürlich in Fortfall, wo es sich um die Überimpfung eines solchen Stammes bei Gonorrhoikern handelte. Aber um so mehr fiel die Schwierigkeit ins Gewicht, zu jeder Zeit frische Malariaspender zur Verfügung

Digitized by Google

zu haben, sowie die Gefahr, daß anstatt der Tertiana eine gemischte Form eingeimpft wurde. Entscheidend aber war, daß uns hier in Kasan ein ständiger Laboratoriumsstamm einer von Prof. W. M. ARISTOWSKY gezüchteten und von ihm liebenswürdig zur Verfügung gestellten Obermeieri-Spirochätenkultur zu Gebote stand. Dieser Stamm wurde 1924 aus einer Rekurrenskranken gewonnen und hat seitdem eine endlose Reihe von Passagen auf dem ARISTOWSKY-HÖLTZERschen Nährboden durchlaufen, ohne an Pathogenie für den Menschen einzubüßen. Seine Virulenz ist im Vergleich mit der z. B. von SAGEL bei der progressiven Paralyse angewandten afrikanischen Abart des Rückfalltyphus eine sehr schwache. Während SAGEL hierdurch einen künstlichen Typhus recurrens mit 4 bis 5 Anfällen von je 4—5 Tagen Dauer erzielte, ergab der Stamm ARISTOWSKY im Beginn unserer Arbeit (1926) meist 2, selten 3 Anfälle, deren Dauer je 3—4 Tage betrug. Seitdem ist seine Virulenz noch mehr gesunken, und gegenwärtig sind bloß 1,2, selten 3 Anfälle mit einer Dauer von je 2, selten 3 Tagen zu erzielen. Wir haben uns bei der Charakteristik dieses Stammes etwas aufgehalten, um hernach die Bewertung unserer Resultate dementsprechend zu gestalten.

Für die Impfung kamen gewöhnlich 0,2—1,0 ccm einer 5—10 Spirochäten im Gesichtsfeld enthaltenden zweitägigen Kultur zur Verwendung. Die Inkubationsperiode beträgt 4—5 Tage. Der erste Anfall zieht sich gewöhnlich durch 2—3 Tage, der zweite durch 1—2 Tage hin; die erste Apyrexie etwa 7—8 Tage. Im ganzen wurden 32 Gonorrhoekranke — 19 Männer und 13 Frauen — der Impfung unterzogen. Von ihnen blieb bei 9 Personen die Infektion vollkommen aus. Die serologische Untersuchung dieser letzteren erbrachte den Nachweis von Antikörpern (Spirochätolysinen und Thrombozytobarinen) der OBERMEIER-Spirochäte, in denen die Immunität nach überstandenem natürlichem Typhus recurrens zum Ausdruck kam. Sämtliche Kranken, Männer wie Frauen, standen im Alter von 19—35 Jahren. Vor der Impfung wurden sie auf den Zustand des Herzgefäßsystems, der Lungen und Nieren untersucht, und nur ausschließlich gesunde Personen wurden zur Impfung herangezogen. In der aus 19 Mann bestehenden Männergruppe blieben 5 Kranke von Infektion verschont. Die anderen 14 überstanden: je 1 Anfall — 4 Mann, je 2 Anfälle — 9 Mann und 3 Anfälle — 1 Mann. In diesen Kategorien dauerte die Fieberperiode entsprechend 3 bzw. $4\frac{1}{2}$ Tage im Durchschnitt. Die Temperaturkurve schwankte zwischen 38,5° bis 40°, in vereinzelten Fällen stieg sie auf 40,5—40,7°. Hinsichtlich der Diagnose verteilten sich die Kranken wie folgt: akute, nicht komplizierte Gonorrhoe 2, akute, komplizierte 5, chronische Gonorrhoe 4 und chronische, komplizierte 3 Kranke. Während der Anfälle wurde mit der örtlichen Therapie ausgesetzt; sie kam nur während der Apyrexie und nach beendetem Anfall zur Ausübung. Bei den zwei an akuter Gonorrhoe Leidenden machte sich ohne vorangegangene Behandlung während der Anfälle eine beträchtliche Verminderung der Ausscheidungen bemerkbar; in einem Falle war Komplikation durch Epididymitis festzustellen. Bei dem anderen Kranken gingen die Ausscheidungen nach einem 3tägigen Anfall stark zurück, keine Gonokokken waren zu finden. Letztere waren auch während der nachfolgenden 3 Wochen dauernden örtlichen Behandlung sogar trotz

Digitized by Google

vorgenommener Provokation nicht nachweisbar. Was die beiden Gruppen mit komplizierter akuter und chronischer Gonorrhoe anbelangt (8 Mann), so war überall Abnahme der Ausscheidungen zu verzeichnen; Gonokokken aber waren bei diesen Kranken auch weiterhin nach den Anfällen nachzuweisen. Drei Fälle der komplizierten Gonorrhoe, die während eines Anfalles starke Herdreaktion ergeben hatten, zeigten in der Folge günstigen Verlauf; die Hoden wurden merklich kleiner, auch seitens der betroffenen Gelenke trat bedeutende Besserung zutage. Bei einem Kranken trat während eines Anfalles eine Komplikation in Gestalt von Erkrankung des anderen Hodens auf. In der letzten Krankengruppe mit chronischer Gonorrhoe (4 Fälle) ist an einem Patienten während eines Anfalles ein Akuterwerden des Vorganges in Gestalt von Verstärkung der Ausscheidungen zu verzeichnen. Verschwinden der Gonokokken nach den Anfällen ist in dieser Gruppe bei keinem Kranken zu beobachten. Mithin trat die Wirkung der Rekurrensimpfung bei der männlichen Gonorrhoe im Verschwinden der Gonokokken nur in einem Falle von akuter Erkrankung, in einer Besserung des Hodenzustandes dagegen in 3 Fällen von komplizierter Gonorrhoe zutage, während Erkrankung des zweiten Hodens als Komplikation in zwei Fällen erfolgte. Weiterhin waren bei der Vornahme der örtlichen Therapie nach den Anfällen keine besonderen Abweichungen vom gewöhnlichen Krankheitsverlauf wahrzunehmen.

Die Fälle von weiblicher Gonorrhoe wurden vom Vorstand der Abteilung für weibliche und Kindergonorrhoe, Dr. Dertschinsky, unter der Kontrolle des Abteilungskonsultanten Prof. Timofejews verfolgt. Unter 13 weiblichen Gonorrhoekranken gelang die Rekurrensimpfung in 9 Fällen, wobei 1 Patientin 3 Anfälle, 5 Kranke je 2 Anfälle und 3 je 1 Anfall zu überstehen hatten. Die Dauer der Fieberperiode betrug im Mittel 6,5 bzw. 4 bzw. 2,5 Tage. Die Temperaturkurve bewegte sich während der Anfälle zwischen 39° und 40,9°. Nach Diagnosen verteilten sich die Kranken folgendermaßen: akute offene Gonorrhoe 2 Fälle; subakute offene 3 Fälle; chronische offene 2 Fälle und chronische verdeckte 2 Fälle. Ein großer Teil der Kranken war vor der Impfung eine kurze Zeit lang örtlich behandelt worden. Von den zwei Fällen der akuten offenen Gonorrhoe zeigte einer nach dem zweiten Anfall bereits keine Gonokokken mehr in der Ausscheidung. Sie waren auch während der $2\frac{1}{2}$ Monate dauernden nachfolgenden Beobachtung sogar trotz Provokation nicht nachzuweisen. In dem gleichen Falle wurde während eines Anfalles heftige Uterusblutung beobachtet. Hervorzuheben ist, daß in beiden genannten Fällen nach einem Anfall sich Veränderungen im Charakter der Ausscheidungen einstellten. Sie gewannen eine mehr schleimige Beschaffenheit und nahmen an Menge ab. Von den drei Fällen der subakuten offenen Gonorrhoe verschwanden die Gonokokken nach einem Anfall in zwei Fällen. Sie waren auch während der weiteren 3 Monate währenden Beobachtung trotz Provokation nicht nachzuweisen. In dieser Gruppe traten in einem Falle (wo Gonokokken fortgesetzt nachzuweisen waren) eine akut verlaufende aszendierende Gonorrhoe und in einem anderen eine $1\frac{1}{2}$ Monate dauernde Amenorrhoe zutage. In zwei Fällen dieser Gruppe erhielten die Ausscheidungen aus der Scheide und Harnröhre nach den Anfällen einen mehr schleimigen Charakter und nahmen

Digitized by Google

an Menge ab. In der Gruppe der chronischen offenen Gonorrhoe (2 Fälle) war in einem Falle stabiles Verschwinden der Gonokokken zu beobachten, die auch während der weiteren 2monatigen Beobachtung trotz Provokation nicht nachzuweisen waren. In der letzten Gruppe — den 2 Fällen chronischer verdeckter Gonorrhoe — wurde in einem Falle Verschwinden des Gonokokken beobachtet, der auch in der weiteren Beobachtung während eines Monats nicht konstatiert werden konnte. In beiden letztgenannten Gruppen war Verringerung der Ausscheidungen nach den Anfällen, in der letzten Gruppe jedoch während der Anfälle Herdreaktion in Gestalt von gesteigerten Schmerzen und Vergrößerung der Gebärmutteranhänge mit nachfolgender Verkleinerung zu verzeichnen. Alle Kranken wurden nach den Anfällen örtlich behandelt.

In der Gruppe der weiblichen Gonorrhoe äußerte sich Rekurrenswirkung mithin in stabilem Gonokokkenverschwinden in 5 Fällen, in Besserung der entzündeten Gebärmutteranhänge in 2 Fällen und in Mengenabnahme und Beschaffenheitsänderung der Ausscheidungen in den meisten Fällen. Bei 3 Kranken wurden Komplikationen beobachtet: aszendente Gonorrhoe, Uterusblutung und 1½monatige Amenorrhoe.

Werfen wir einen Blick auf die Gesamtheit der von uns durch Behandlung der männlichen und weiblichen Gonorrhoe mit Rekurrensimpfungen der OBERMEIER-Spirochätenkultur erzielten Resultate, so fällt uns sofort die Verschiedenheit der Befunde hier und dort ins Auge. Während bei der männlichen Gonorrhoe das Verschwinden des Gonokokkus unter 15 Fällen nur in einem einzigen zu beobachten war, konnte es bei der weiblichen Gonorrhoe in 5 unter 9 Fällen festgestellt werden. Die Ursache dieses, zumal bei der männlichen Gonorrhoe ungünstigen Ergebnisses dürfte in der bereits oben erwähnten Abschwächung der Virulenz der OBERMEIER-Spirochätenkultur zu suchen sein. Wenn die HEUCKschen Kranken mit 5—7 Malariaanfällen 12% Mißlingen gaben, dieser Prozentsatz aber bei 8—11 Anfällen auf 1,6% sank, so ist bei unseren Kranken, die nach der Impfung durchschnittlich 3—4 Fiebertage hatten, natürlich ein noch größeres Mißlingenprozent zu erwarten. Die von uns zur Impfung verwandte Form des europäischen Typhus recurrens ist dank der starken Herabminderung ihrer Virulenz außerstande, gleich der künstlichen Malaria mehrere andauernde Anfälle zu liefern, die zur Vernichtung der Gonokokken im Organismus hinreichten. Hervorzuheben ist, daß die bei der weiblichen Gonorrhoe erzielten Resultate wesentlich bessere waren, besonders in den Fällen hartnäckiger, den üblichen Behandlungsmethoden widerstehender offener und verdeckter Gonorrhoe.

Zum Schluß sei noch ein Hinweis auf die positiven und negativen Seiten unserer Methode gestattet. Zu den ersteren gehören die Konstanz des Impfmaterials, das Ausbleiben von Nebenerscheinungen, das zufriedenstellende Gesamtbefinden der Kranken nach überstandenem, nach Art der Reiztherapie wirkendem Typhus recurrens sowie seine im Bedürfnisfall leicht mittels Salvarsan zu bewirkende Kupierung. Die wesentlichste negative Seite besteht in der schwachen Virulenz des von uns gebrauchten Stammes des europäischen Typhus recurrens, der in den meisten Fällen keine Fieberanfälle in hinreichender Anzahl und mit entsprechend hoher Temperatur, wie sie mittels der künstlichen Malaria zu erzielen

Digitized by Google

sind, zu ergeben vermag. Damit erklären wir uns auch die im Vergleich mit den Befunden der deutschen Literatur, zumal was die männliche Gonorrhoe anbelangt, unbefriedigenden Resultate.

Literatur

1. Beyer, M. Kl., 1928, Nr. 16. — 2. Heuck, Derm. Zschr., 1928, Bd. 53. — 3. Hoffmann, Derm. Zschr., 1927, Bd. 49. — 4. Koschewnikow, Festschrift Prof. Bronner (russ.). — 5. Lenzmann, D. m. W., 1926, S. 1008. — 6. Spiethoff, M. m. W., 1928, Nr. 12. — 7. Scherber, W. kl. W., 1927, Nr. 44. — 8. Ter-Gasparion, „Wener und Dermat", 1927, Nr. 10 (russ.). — 9. Aristowsky u. Hoeltzer, Kas. med. Journ., 1926, Nr. 5—6 (russ.). — 10. Sagel, Arch. f. Schiffs- u. Trop.-Hyg., 1928, Bd. 32, H. 4. — 11, Wainstein, Derm. Zschr., Bd. 54.

Referatenteil

Fachzeitschriften

Annales de Dermatologie et de Syphiligraphie

1929, Bd. 10, Nr. 4

Sabouraud, R.: Généralités concernant les dermatophytes. Le problème des cultures glabres. Ve Mémoire (Allgemeines über die Dermatophyten. Das Problem der hyphenlosen Kulturen. V. Abhandlung). S. 345.

Zwei Typen der Dermatophyten ohne Hyphen und infolgedessen ohne differenzierte Fortpflanzungsorgane: die einen haben zahllose nach unten strebende Myzelien; ihr Thallus entwickelt sich aktiv, ihre Oberfläche jedoch bleibt glänzend und kahl (Endothrix violaceum und E. glabrum). Der andere Typ hat keine sichtbaren Äste; sie scheinen auf ihrer Unterlage festzusitzen, von der man sie mühelos losreißen kann. Sie ähneln kleinen Schwämmen, erscheinen trocken und nicht glänzend und senden keine Myzelien in die Tiefe. Ihre Kulturen allein brauchen den Brutofen, während die anderen Dermatophyten bei Laboratoriumstemperatur gedeihen. Ihre Kulturen gleichen ganz ihren parasitären Formen.

Gaté, J., u. J. Rousset-Lyon: A propos d'un cas d'éléphantiasis vulvaire (Ein Fall von Elefantiasis der Vulva). S. 354.

33jähr. Mädchen mit ausgedehnter, hart infiltrierter Schwellung der kleinen und großen Labien, deren Oberfläche variköse Erweiterungen der Lymphgefäße aufweist. Differentialdiagnostisch kommt in Frage Lues, Filaria, Ulcus molle und Tuberkulose. Da Pat. vor 4 Jahren eine luetische Infektion hatte und nur sehr mangelhaft behandelt worden war und die WR stark positiv war, wurde eine energische spezifische Behandlung eingeleitet, worauf die Schwellung sich in kurzer Zeit um die Hälfte verringerte.

Huerre, R.-Paris: Acide chrysophanique et chrysarobine (Chrysophansäure und Chrysarobin). S. 364.

Die Chrysophansäure des Handels und das Chrysarobin sind ein und dasselbe Produkt, wie auch in England und Deutschland beide Bezeichnungen Synonyma sind. Die Chrysophansäure des Handels enthält nur eine ganz geringe Menge Chrysophansäure, so daß es zweckmäßig erscheint, in der therapeutischen Terminologie den Ausdruck „Chrysophansäure" zu ersetzen durch Chrysarobin. Das therapeutisch Wirksame bei den verschiedenen Hauterkrankungen sind die Chrysophanole und die Anthrasole, während die Chrysophansäure und die Anthraquinone keinen Einfluß haben.

Rochat, P.-Lausanne: Etude des superinfections tuberculeuses de la peau (Pseudo-complexes primaires). A propos d'une inoculation tuberculeuse de la vulve par contact sexuel (Beitrag zur tuberkulösen Superinfektion der Haut [Pseudo-Primäraffekt]. Tuberkulöse Infektion der Vulva durch sexuellen Verkehr). S. 369.

Zwei Beobachtungen von Tuberkulose der Urogenitalorgane bei beiden Partnern beweisen die Möglichkeit der exogenen Übertragung der Tuberkulose auf die Genitalorgane beim sexuellen Verkehr. Der männliche Partner hatte eine tuberkulöse Epidi-

Digitized by Google

dymitis, die Frau bekam alsbald ein Ulkus und Schwellung der Leistendrüsen. Bei diesem Fall sowie bei zwei anderen Beobachtungen zeigte das Röntgenbild, daß bereits alte, verkalkte Herde in der Lunge vorhanden waren, daß es sich also nicht um einen Primärinfekt, sondern um eine Superinfektion der Haut handelte, analog der luetischen Superinfektion.

Bachkevitch, M., u. A. Prokoptchouk-Minsk: Psychose épileptiforme après acétate de thallium (Epileptiforme Psychose nach Thalliumazetat). S. 383.

20jähr. Pat. wurde wegen Favus mit Thallium behandelt, und zwar bekam er pro Kilogramm Körpergewicht 0,008 mg Thalliumazetat, im ganzen 0,416 mg. Am Tage darauf im Urin Albumen; am 3. Tage Schüttelfrost und Unbehagen, das bis zum 9. Tage anhielt. 16 Tage nach der Behandlung während der Nacht plötzlich Delirien, Verfolgungsideen, Halluzinationen, Krämpfe. Ausgedehnte Petechien im Gesicht, auf der Brust und auf den Schultern. Nach 13 Tagen waren die psychischen Erscheinungen abgeklungen, der Geisteszustand war wieder normal. Da die Psychose erst 16 Tage nach Verabreichung des Thalliums eingetreten ist, muß man annehmen, daß es zunächst zu einer Schädigung des vegetativen Nervensystems gekommen ist, in deren Verlauf das Gehirn in Mitleidenschaft gezogen wurde, wodurch es dann zum Ausbruch der schweren Psychose gekommen ist. Der Fall mahnt zur Vorsicht beim Gebrauch von Thalliumpräparaten, besonders bei jungen Leuten.

Grigorakis, L.: Les syndromes mycosiques de la peau et les critiques du Dr. Sabouraud (Die Mykosen der Haut und die kritischen Bemerkungen von Dr. Sabouraud). S. 387.

Polemische Bemerkungen zu einem in den Annales de Parasitologie erschienenen Artikel.

Unna, P. G. (1850—1929). S. 395.

Nachruf von J. Darier. F. Landauer-Berlin.

Revue Française de Dermatologie et de Vénéréologie

März 1929, H. 3

Milian u. Nativelle-Paris: Hématome récidivant de la région sacrée dû à des injections intramusculaires de Bismuth (Rezidivierendes Hämatom der Sakralgegend nach intramuskulären Bismutinjektionen). S. 132.

Es handelt sich um ein völlig aseptisches Hämatom der Glutäalmuskulatur nach voraufgegangenen Bi-Injektionen. Bismut war nicht mehr nachweisbar. Heilung konnte nur durch radikale chirurgische Eröffnung erreicht werden.

Milian, G.: Erythrodermie vésico-œdemateuse arsénicale. Mort par bronchopneumonie (Blasig-ödematöse Erythrodermie durch Arsen. Tod an Bronchopneumonie). S. 137.

26jähr. Pat. mit frischer seronegativer Lues erhielt die üblichen Dosen von 914, reagierte nach der ersten und zweiten Injektion mit mäßigen Temperaturen und erkrankte kurz nach der letzten Injektion an Dermatitis mit Oligurie und Diarrhoe. Gerade letztere ist dabei von übelster Prognose.

Garnier, G.: Les syphilides varioliformes et varicelliformes (Variolaartige und varizellenförmige Syphilide). (Krankenhaus St. Louis.) S. 141.

Diese Abarten der Syphilide sind sehr selten. Zwei Fälle sind von Bernard, zwei von Bornet und zwei von Esau in Deutschland beschrieben. Bevorzugt wird anscheinend das männliche Geschlecht; der Alkoholmißbrauch soll begünstigend wirken. Charakteristisch sind Fieber und die begleitenden Kopfschmerzen. Roseola fehlt, wodurch die Diagnose erschwert wird. WR ist stets positiv.

Milian, G.: Chancre mou papuleux inguinal phagédénique. Guérison rapide par hétérothérapie (Ulcus molle papulosum inguinale phagedaenicum. Überraschende Heilung durch Salvarsanbehandlung). S. 149.

Der Pat., der 5 Monate vorher Lues akquiriert hatte, zeigte einen sehr üblen phagedänischen weichen Schanker, der erst auf Salvarsangaben überraschend schnell heilte. Der weiche Schanker war einwandfrei durch Impfversuch und Intradermoreaktion nachgewiesen.

Milian, G.: Vaccine généralisée mortelle chez un nourrisson (Generalisierte Vakzine bei einem Säugling). S. 150.

Digitized by Google

Ein Säugling von 2 Monaten stirbt an Pockenimpfung, die rite mit einwandfreier Lymphe vorgenommen war; die eigene Mutter infiziert sich sogar. Der Grund liegt in auch schon bei der Großmutter festgestellter familiärer Überempfindlichkeit gegenüber Pockenvakzine. H. Lippert-Köln.

Bulletin de la Société Roumaine de Dermatologie et de Syphiligraphie (Section de Bucarest)

1929, Bd. 1, H. 1

Sitzung vom 2. Dezember 1928

Nicolau, S.: Ein Fall von systematisierter und einseitiger Porokeratosis Mibelli. S. 5.

Die Affektion trat bei dem 22jähr. Manne vor 12 Jahren mit einer erythematosquamösen Plaque am rechten Knie und einem Herde am rechten Fußhalse auf. Vergrößerung beider Anfangsherde und Hinzutreten neuer. Jetzt ist ausschließlich die rechte Körperhälfte befallen, und die Herde zeigen, wie eine Reihe früherer Fälle, eine systematische Anordnung. Die Nerven der befallenen Gebiete entstammen direkt oder indirekt demselben Wurzelplexus (dem brachialen für die obere Extremität, dem lumbo-sakralen für die untere), so daß sich die Ansicht aufdrängt, daß die unbekannte Ursache, welche die Systematisierung der Eruption bedingt hat, im Niveau der hier in Frage kommenden zentralen Neuronen lokalisiert ist oder besser im Niveau ihrer Wurzeln. Histologisch ließ sich der Ausgangspunkt der Hautveränderungen nicht in die Schweißdrüsen verlegen; es ließen sich keine Beziehungen zwischen den Schweißdrüsenausführungsgängen und der peripheren dyskeratotischen Säule feststellen. Allerdings fanden sich Hornpröpfe in den Ausführungsgängen mancher Schweißdrüsen und Haarfollikel, aber das waren wohl sekundäre Veränderungen, die Folge der allgemeinen Hypertrophie der Hornhaut.

Iliescou, C., u. T. Popescou: Hyperplastisches Angiom der Zunge. S. 16.

Gleichzeitig mit einer Furunkelaussaat aufgetretener himbeergroßer, gestielter, kugeliger Tumor der Zunge. Histologisch handelt es sich um ein hyperplastisches Angiom (Botrymykom). Die gleichzeitig aufgetretene Staphylokokkeninfektion der Haut entspricht der Annahme von Mayran, daß das Botrymykom die Folge einer abgeschwächten Staphylokkeninfektion ist.

Nicolau, S.: Über einen Fall von subkutanen Sarkoiden (Typus Darier-Roussy). S. 18.

61jähr. Mann mit zwei unempfindlichen, symmetrisch an der Außenseite beider Ellenbogen gelegenen Tumoren mit Beginn vor 7 Monaten. Die beiden mit der Haut verwachsenen, tief in die Subkutis hineinreichenden Geschwülste haben einen größten Durchmesser von 6—7 cm; ihr kleinster Durchmesser ist $4^1/_2$—5 cm. Innere Organe anscheinend ohne Besonderheiten; röntgenologisch: Verstärkung des Hilusschattens und an der rechten Lungenspitze ein verkalktes Knötchen. Intradermoreaktion gegen Tuberkulin 1:10000 stark positiv. Auch histologisch entsprechen die Veränderungen den subkutanen Sarkoiden vom Typus Darier-Roussy. Tuberkelbazillen nicht nachweisbar. Der Fall macht wohl eine tuberkulöse Genese plausibel, beweist dieselbe aber nicht.

Banciu, A.: Die „biologische" Inaktivierung der Sera bei der Bordet-Wassermann-Reaktion. S. 24.

B. kommt zu folgenden Schlüssen: 1. Die „biologische" Inaktivierung mit Ausschluß aller möglichen an die Anwesenheit der Alexine und Hämolysine im Serum gebundenen Fehlerquellen ermöglicht es, die klassische WR mit nicht erwärmtem Serum anzustellen; ihr Vorteil besteht darin, daß unter diesen Bedingungen das künstliche hämolytische System immer ein konstanter Faktor ist. 2. Die WR mit dem „biologisch" inaktivierten Serum erweist sich in einem Verhältnis von 14,3% sensibler als die klassische Reaktion.

Sitzung vom 13. Januar 1929

Nicolau, S.: Ein Fall von Fibrosarkom der Bauchgegend. S. 31.

42jähr. Mann. In der Suprapubesgegend ein Krankheitsherd von $1^1/_2$: 9 cm Größe, ein Konglomerat mehrerer teils kleiner, teils größerer (bis taubeneigroße) Tumoren; in der Nähe ein gleicher isolierter Tumor von Nußgröße. Histologisch ein Bindegewebs-

Digitized by Google

tumor mit allen Übergängen zwischen einem Fibrom und einem in Bündeln angeordneten Sarkom. Es handelt sich um eine Mischgeschwulst, um einen Tumor mit partieller, aber progressiver Umwandlung eines fibromatösen Gewebes in ein sarkomatöses.

Banciu, A.: Oberflächliche Blastomykose der Mundschleimhaut. S. 36.

41jähr. Mann, seit 10 Monaten erkrankt. Auf dem Gaumen ein ovalärer Herd von $3^1/_2 : 2^1/_2$ cm Größe; weißgraulicher Belag, darunter eine rote oberflächliche Erosion mit glatter Oberfläche, nur im Zentrum durch Furchen getrennte Wülste. Keine Drüsenschwellungen. Allgemeinbefinden gut. Mikroskopisch finden sich Myzelgeflechte und hefeartige Elemente. Kulturell handelte es sich um einen Mikroorganismus aus der Klasse der Blastomyzeten, der am nähesten dem Myeloblastonon cut. Fabrys stand. Gelungene Überimpfung auf einen anderen Patienten. Intradermoreaktion mit einem Antigen aus der Pilzkultur fiel positiv aus, während die Kontrollreaktion bei anderen Fällen negativ blieb. Dasselbe gilt für die Komplementablenkungsreaktion. Histologisch fanden sich die Pilze nicht nur oberflächlich, sondern auch tiefer bis ans Stratum basale vordringend.

Constantinescou, E., u. N. Vatamanou: Ein Fall von Syphilis d'emblée durch Bluttransfusion. S. 41.

Bisher nur zwei Fälle von Syphilisübertragung auf intravenösem Wege beim Menschen bekannt (Spillmann und Morel, Bull. soc. franç. de dermatol., 1926, Bd. 6 und Feldmann, Rev. franç. de dermatol., 1928, Bd. 6). Beim vorliegenden Falle litt der Blutspender seit 2 Monaten an einem Chancre mixte und wies bei weiterer Untersuchung nach der Transfusion klinisch und serologisch die Zeichen einer sicheren Syphilis auf. Bei der 42jähr. Frau, die wegen schwerer Anämie das Blut erhielt, trat $2^1/_2$ Monate nach der Transfusion von 150 g eine verallgemeinerte sekundäre Syphiliseruption auf, ohne vorausgegangenen Primäraffekt; ihr Ehemann hatte nie Zeichen einer syphilitischen Infektion aufgewiesen.

Sarateanu, E. Fl.: Rezidivierende Eruption „a frigore" mit erythemato-papulösem, urtikariellem und hämorrhagischem Charakter. S. 45.

Bei der 45jähr. Pat. rezidivierte die Hautkrankheit in den letzten 7 Jahren immer in der kalten Jahreszeit. Erst flüchtiger Natur und urtikariell und pruriginös, nahm sie mit der Zeit hämorrhagischen Charakter an und hinterließ mehr oder weniger ausgesprochene Pigmentierungen. Sie ließ sich auch künstlich durch Kälteapplikationen hervorrufen. Es handelt sich also um einen Fall von Urtikaria „a frigore" oder genauer um eine urtikariaartige dermographische Eruption mit Blutextravasation „a frigore".

Babes, Al. A.: Ein Fall von Bowenscher Krankheit mit multiplen Herden. S. 52.

48jähr. Pat., Krankheitsbeginn vor 4 Jahren. In der linken Unterbauchgegend drei bis mandelgroße Herde; der größte Herd anscheinend aus mehreren papulösen Elementen zusammengesetzt. In der Nachbarschaft mehrere kleinere Effloreszenzen; auf dem Rücken und Epigastrium weitere kleinere Herde, zum Teil an Psoriasiselemente erinnernd. Die Affektion juckt; keine Drüsenschwellungen. Histologisch der Befund dem der übrigen Autoren entsprechend. B. hält die Affektion für einen präkanzerösen Zustand, wie das Keratoma senile, das Xeroderma pigm. usw.

Sitzung vom 3. Februar 1929

Saidac, I.: Ein Fall von nitritoider Krise und Purpura haemorrhagica nach intramuskulärer Behandlung mit Sulfarsénol. S. 56.

Der 58jähr. Pat. mit Aortitis syph. hatte eine erste Kur mit Jod-Chinin-Wismut und Sulfarsénol gut vertragen. Im Verlaufe der zweiten Kur nach einer intramuskulären Injektion von 0,12 Sulfarsénol nitritoide Krise, wie sie Pat. schon früher nach einer intravenösen Injektion bekommen hatte. Purpura der Haut und Schleimhaut, Hämaturie, Hämophtise. Günstiger Ausgang nach Behandlung mit Hémostyl und Chlorkalzium.

Stephanescou, Th.: Ein abortiver Fall von Xeroderma pigmentosum. S. 59.

Nicht sehr ausgesprochener Fall bei einem 25jähr. Manne, dessen Mutter und eine Schwester ähnliche Pigmentherde aufweisen. Ein ulzero-krustöser Herd der linken Nasen-Wangenfalte erweist sich histologisch als basozelluläres Epitheliom, ein anderer kleiner Tumor als ulzeriertes Naevokarzinom. Im Gesicht weder Atrophien noch Teleangiektasien.

Theodorescou, S.: Über einen Fall von leukämischer Erythrodermie. S. 61.

50jähr. Frau, seit 6 Monaten erkrankt, weist seit 3 Monaten eine Erythrodermie

Digitized by Google

des ganzen Körpers auf. Die Haut ist trocken, leicht glänzend, rot und schuppt kleienförmig, nur an den Extremitäten größere lamellöse Schuppen. Haare teils spärlich, teils, wie in den Achselhöhlen, ganz ausgegangen. An den Nägeln der Hände und Füße longitudinale Striae. Zahl der weißen Blutkörperchen 25400 im Kubikmillimeter, davon 76% Lymphozyten. Allgemeine Drüsenschwellungen. Histologisch ist die oberflächliche Kutis der Sitz einer diffusen, meist aus Lymphozyten bestehenden Zellinfiltration.

F. Juliusberg-Braunschweig.

Mitteilungen aus der Literatur

Urogenitalapparat

Hoden, Samenbläschen, Prostata

Weichert, M.-Beuthen: Drei Hodengeschwülste. (Chir. Abt. d. Stadtkrankenh.) Bruns' Beitr., Bd. 145, H. 4, S. 664.

1. Kurze Zeit nach einer Grippe trat bei einem 25jährigen Former eine schnell wachsende und härter werdende Geschwulst des linken Hodens auf, auf Druck wenig empfindlich, dazu geringe Verdickung des Samenstranges; Haut über der Geschwulst gut verschieblich. Keine Leistendrüsenschwellung. Da anamnestisch Lues vorlag, wurde die Geschwulst als syphilitisch angesehen. Die Exstirpation ergab sehr schwere, eindeutig tuberkulöse Veränderungen. Nachträglich ergaben sich dann auch anamnestische Anhaltspunkte für Tuberkulose. — 2. 27jähriger Ingenieur bekam einige Zeit nach Quetschung des linken Hodens Urethritis non gon. Aus abendlichen Temperatursteigerungen und starker Störung des Allgemeinbefindens wurde die Diagnose auf Hodentuberkulose gestellt, obwohl ein verdickter Samenstrang nicht zu palpieren war. Die Operation und histologische Untersuchung bestätigten die Diagnose. — 3. 29jähriger Werkstättenleiter, Quetschung des rechten Hodens, Geschwulst, rasch bis zur Faustgröße wachsend. Wahrscheinlichkeitsdiagnose: Hydrocele. Diese fand man auch bei der Operation, daneben eine Hodengeschwulst. Sie kam erst nach 3 Monaten zur Operation, war ein Rundzellsarkom. Nach 8 Monaten Wohlbefindens retroperitoneale und inguinale Metastasen. Trotz mehrerer Bestrahlungen Exitus einige Monate später. F. Jacobsohn-Berlin.

Wollheim, H. H.-München-Schwabing: Ein Beitrag zur Lehre von den Pseudogeschwülsten der Tunica vaginalis propria testis. (Privatkl. S. R. Haas u. d. Inst. d. Krankenh.) Z. f. urol. Chir., Bd. 26, H. 1/2, S. 66.

Verf. beobachtete bei einem 40jährigen Pat., der seit seinem 25. Lebensjahre eine Leistenhernie hatte, eine sehr starke Anschwellung des rechten Hodensackes, die im Anschluß an das Heben eines nicht sehr schweren Schrankes unter starken Schmerzen entstanden war. Pat. konnte weder gehen noch stehen und kam so innerhalb weniger Stunden in die Klinik. Es zeigte sich in der rechten Leistengegend längs des Samenstranges und auf das Skrotum übergreifend, eine teigige sehr druckempfindliche, fast kindskopfgroße Geschwulst, über der die Skrotalhaut blauschwarz verfärbt ist. Es wurde unter der Diagnose rechtsseitige Torsion des Samenstranges mit akuter Hämatozele gestellt und operiert. Funiculus ödematös, aus der Tunica vaginalis testis entleerte sich beim Eröffnen trübes Serum. Auf der Tunika überall schmutzig verfärbte, nekrotische Stellen. Im oberen Ende der Tunika findet sich ein zweimarkstückgroßes, 1 cm dickes, kraterförmiges, stark injiziertes Geschwür, dessen Krater rosarot gefärbt ist. Im oberen Ende des Funikulus ein 7 cm langer, leerer Bruchsack, der isoliert und in typischer Weise abgetragen wird. Dann Abtragen des Funikulus und des Hodens. Pat. wurde geheilt entlassen. Histologisch ergab sich chronische Entzündung der rechten Tunica vaginalis propria mit Bildung einer sogenannten Fremdkörpergranulationsgeschwulst. Das reichliche Vorfinden von Cholesterinkristallen gab zu der Ansicht Anlaß, daß es sich um ein zersprengtes Atherom handelt, dessen grützeähnlicher Brei auf das Bindegewebe als Fremdkörper wirkte. Jedoch ist in der Anamnese kein früheres Trauma festzustellen. So nimmt Verf. eine chronisch wachsende Periorchitis haemorrhagica an, die erst durch das Trauma zu einer Blutung und Vergrößerung und so zur Operation geführt hatte.

A. Rosenburg-Mannheim.

Digitized by Google

Gayet, G.: Prostatites chroniques à coli-bacilles (Chronische Prostatitiden durch Kolibazillen). Lyon. méd., 1929. Nr. 4, S. 93.

Chronische Infektionen der Prostata und der Samenblasen beruhen nicht nur, wie allgemein angenommen, auf Blennorrhöe oder Tuberkulose, sondern häufig genug auf Infektion mit Kolibazillen. Diese Ätiologie hat in neuerer Zeit im Zusammenhange mit Ernährungsfehlern und Überlastung des Darmes zugenommen. Die Einwanderung der Bakterien kann aus dem Urin oder durch die Blutbahn in das vorher kongestionierte Organ erfolgen. Es kommt bisweilen zu akuten Entzündungen, Fieber, Schmerzen, terminaler Hämaturie, Pollakiurie, nach ihnen bleibt meist Pyurie zurück; an der Prostata selbst finden sich dann unregelmäßige Vergrößerungen, später Knoten. Epididymitis kann damit verbunden sein. Eine voraufgegangene Blennorrhoe kann der Koliinfektion den Boden bereiten, eingehende Untersuchung muß feststellen, ob erstere vollkommen erloschen ist, ebenso auch die Abwesenheit von Tuberkulose, bei welcher letzteren die Knoten im allgemeinen härter, schmerzlos sind. Die Behandlung muß vor allem die Quelle des Leidens (Darm, Leber) angreifen; örtlich warme, dekongestionierende Spülungen (Antipyrin), vorsichtige Massage (es können dadurch leicht schmerzhafte Exazerbationen ausgelöst werden), nicht reizende Instillationen (Iodargol). Auch auf Störungen der Urinentleerung ist zu achten. Vakzinebehandlung ist in ihren Erfolgen sehr zweifelhaft, bisweilen guter Erfolg von Autovakzine, deren Reaktionen aber sehr stark sind.

E. Levin-Berlin.

Grey Turner, G.: An Address on Unusual Symptoms due to Enlargement of the Prostate (Ein Vortrag über ungewöhnliche durch Vergrößerung der Prostata bedingte Symptome). Brit. m. J., 1929, Nr. 3553, S. 233.

Schilderung einer größeren Reihe von interessanten klinischen Beobachtungen bei Prostatikern. Verf. tritt warm für die operative Behandlung des Leidens ein. Seine Mortalität hat bei einer langjährigen operativen Praxis 19% für die einzeitige und 10% für die zweizeitige Operation betragen, hat sich aber für die Serien der letzten Zeit auf 5% reduziert. Young hatte bei 450 Fällen nur 3,75% Mortalität und Freyer bei einer großen Serie nur 3%. A. Philippi-Bad Salzschlirf.

Hirt, W.-Breslau: Akuter Prostatismus bei Prostatahypertrophie. Bruns' Beitr., Bd. 145, H. 4, S. 635.

In 3 Fällen war bei Prostatikern durch Erkältung oder Alkoholabusus eine akute Kongestionierung der an sich schon vergrößerten Prostata aufgetreten. Die Drüse war ganz akut um die Hälfte ihres sonst beobachteten Umfanges geschwollen, übte als mächtiger Tumor eine Fremdkörperwirkung aus und verursachte subjektiv bei den Patienten wahnsinnige Schmerzen. Katheterisieren war ohne jeden Erfolg. Blutegel erwiesen sich in einem der Fälle von frappantem Nutzen. Verf. vergleicht den von ihm hier beschriebenen Zustand mit den bedrohlichen Erstickungsanfällen, wie sie bei plötzlicher Anschwellung der Struma bekannt sind.

F. Jacobsohn-Berlin.

Nieren, Ureteren, Harn

Krogius, Ali-Helsingfors: Über einige Formen von solitären Nierenzysten, deren Genese auf Störungen der dualistischen Nierenentwicklung zurückgeführt werden kann. Acta Chir. scand. (Stockholm), Bd. 64, H. 5, S. 432.

Mitteilung eines Falles von Nierenzyste bei einem 48jährigen Mann, die den größten Teil der Bauchhöhle einnahm. Bei der Operation wurden aus der Geschwulst 10 l einer dickflüssigen, schokoladenbraunen, stinkenden Flüssigkeit entleert, welche Eiterkörperchen und rote Blutkörperchen, Detritusmasse und Cholesterinkristalle enthielt. In der medialen Wand der Zyste fand sich eine rudimentäre Niere eingeschlossen, von der ein dünner Harnleiter ausging. Mikroskopisch ließen sich sowohl Glomeruli als auch Harnkanälchen nachweisen. Umschlossen wurde die rudimentäre Niere von einem kleinen Nierenbecken mit mehreren Ausbuchtungen, von denen aber nur zwei mit der Nierensubstanz in Verbindung getreten waren. Die Pathogenese dieser Zyste erklärt Verf. in der Weise, daß im Verlauf der Nierenbeckenanlage und dem metanephrogenen Gewebe größtenteils fehlgeschlagen sei, und daß sich späterhin in dem metanephrogenen Gewebsrest infolge von Blutungen, Transsudationsvorgängen und zuletzt noch einer Infektion die große Zystenhöhle gebildet habe. Für diese seltene Art von Nierenzysten schlägt Verf. die Benennung „metanephrogene Zysten" vor. Die gleiche Genese haben die etwas häufiger beob-

Digitized by Google

achteten Nierenzysten, bei denen eine Kommunikation mit dem Nierenbecken besteht, von denen Verf. auch einen bereits früher beobachteten und veröffentlichten Fall beschreibt. B. Peiser-Berlin.

Renter, E.-Berlin-Neukölln: Über doppelseitige Nieren- und Harnleitersteine. (II. Chir. Abt. d. Neuköllner Krankenh.) D. Zschr. f. Chir., Bd. 213, H. 3/4, S. 289.

Bei dem ersten Fall hatten die beiderseitigen Steine die Wand des Ureters durchbohrt, ohne daß der Pat. etwas von ihrem Steinleiden bewußt war. Auch während eines längeren zweimaligen Krankenhausaufenthaltes wurden die Steine übersehen. Das Leiden wurde erst entdeckt, als Anurie auftrat. Auch röntgenologisch wurden nur die Steine der einen Seite festgestellt. Klarheit über den Fall brachte erst die Sektion: Linkes Nierenbecken stark erweitert und eiterhaltig. Nierenparenchym größtenteils zerstört; Ursache der Pyonephrose ein erbsengroßer Stein, der die Ureterwand durchbohrt hat. In dem Ureter der rechten Niere ein ebenfalls etwa erbsengroßer Stein, dicht über demselben eine alte Perforationsstelle; ein kleinerer Stein, etwa hanfkorngroß, schließt den Ureter völlig ab. Der zweite Fall bot zwar keine diagnostischen Schwierigkeiten, ist aber von Interesse für die Frage, ob eine Operation bei weit fortgeschrittenem doppelseitigem Steinleiden berechtigt ist. Als der Zustand der Kranken durch Fieber und häufiger werdende Schmerzanfälle sich verschlechterte, wurde an der besseren Seite die Nephrotomie vorgenommen und dort der Stein entfernt. Die wenigstens vorübergehende Beschwerdefreiheit zeigt, daß der Eingriff berechtigt war. F. Juliusberg-Braunschweig.

Duschan Maluschew-Subotica (Jugoslawien): Über Ureterknotung. (Gynäk. Abt. d. Städt. Krankenh.) Zbl. f. Gyn., 1929, Nr. 6, S. 365.

Verf. beschreibt 4 Fälle aus seiner Praxis, bei denen die Ureterknotung nach Stoeckel-Kawasoye vorgenommen wurde. Der erste Fall, ein inoperables Ca. colli, kam sofort ad exitum, kann also zur Bewertung der Methode nicht verwandt werden. Im zweiten wurde bei der Operation eines 33jährigen Mädchens wegen Ovarialzyste ein überzähliger Ureter verletzt und dann einfach geknotet. Die Nachuntersuchung ergab gutes Resultat. Der dritte Fall betraf eine 47jährige Frau. Hier mußte nach einer Exkochleation des Collum uteri der in derbe Geschwulstmassen eingebettete linke Ureter reseziert werden. Er war stark verkürzt, wurde doppelt geknotet. 1½ Jahre Beobachtung ergab, daß seitens der ausgeschalteten Niere keine Komplikationen auftraten. Im vierten Fall wird der ebenfalls in derbe Geschwulstmassen (Ca. cervicis, 37jährige Frau) eingebettete rechte Ureter reseziert. Einfacher Knoten, mehrfache Drehung nach Poten, Befestigung des freien Endes an Bindegewebe in der Nähe des Promontoriums. Nachuntersuchung ergibt gutes Resultat. Die Ureterdrehung erweist sich als gut. H. Colman-Berlin.

Einzig, O.-Breslau: Über symmetrische Harnleiterveränderungen. (Chir. Abt. d. Allerheiligen-Hosp.) Bruns' Beitr., Bd. 145, H. 4, S. 645.

Mitteilung einiger Beobachtungen, in denen symmetrische Veränderungen beider Harnleiter festgestellt wurden: 8 Röntgenbilder. Ausführliche Krankengeschichten. Die Veröffentlichung zeigt, daß es ratsam ist, auch in Fällen, die klinisch nach Ausfall der Funktionsprüfung und sogar nach doppelseitigem Uteruskarzinom keinen Verdacht auf eine Erkrankung beider Nieren erwecken, auf jeden Fall die scheinbar gesunde Niere ebenfalls zu pyelographieren. Nur so können oft schon lange bestehende Veränderungen dargestellt werden, die übersehen wurden.
F. Jacobsohn-Berlin.

Kaiser, K.-Breslau: Sonderbare Steinbildung in den Harnwegen. (Abt. f. Frauenkrkh. u. Geburtsh. d. Allerheiligen-Hosp.) Zbl. f. Gyn., 1929, Nr. 6, S. 363.

Eine 42jährige Pat. war vor 2 Jahren vaginal totalexstirpiert. Bei der jetzt zufällig vorgenommenen Untersuchung fand sich ein Scheidenblindsack mit glatter Schleimhaut. Vom linken Scheidenwundwinkel läuft nach hinten eine pflaumengroße, rundliche, harte Geschwulst, über der alle Schleimhäute gut zu verschieben sind. Bei der Operation war links eine Ureterscheidenfistel gesetzt, die später geschlossen wurde. Das Röntgenbild zeigte an der Stelle der Geschwulst einen Schatten, der für einen Stein gehalten wurde. Durch die Pyelographie konnte man zeigen, daß es sich um ein mit Konkrementen gefülltes Ureterendivertikel handelt. Dies erklärt sich so, daß der Ureter seinerzeit nur geritzt war. Der Fistelgang wurde dann in die Blase entropioniert. Der Hauptweg war ungestört, wogegen sich im Fistelgang Konkremente absetzten und diesen dann verschlossen. Operation wurde ab-

Digitized by Google

gelehnt, ist auch nicht unbedingt erforderlich, da der Stein ja den Ureter nicht versperrte und keine Beschwerden machte (2 Röntgenphotographien).

H. Colman-Berlin.

Becker-Herborn: Zur Hellerschen Probe des Nachweises von Blut im Urin. (Landes- u. Pflegeanstalt.) Med. Welt, 1929, Nr. 4, S. 134.

Als Kommentar zur Hellerschen Blutprobe gibt Verf. an: Die Hellersche Probe erscheint auch positiv oder schwach positiv nach reichlichem Genuß der echten rotsaftigen Reizker, einer eßbaren Pilzart, sowie nach Pyridium, einem neuen Harnantiseptikum, und anderen Stoffen, die einen roten Farbstoff unverändert durch den Urin hindurchgehen lassen. H. Ress-Dessau.

Steininger, H., u. W. Heuer-Marburg: Quantitative Beurteilung von Urintrübungen bei Krankheiten der Harnwege. (Med. Univ.-Kl.) Kl. W., 1928, Nr. 52, S. 2480.

Bei der Nachprüfung einiger Methoden der Beurteilung von Urintrübungen ergab sich, daß die Beurteilung und Messung des Trübungsgrades und der Transparenz als klinische Methode nicht brauchbar ist. Dagegen ist die Zählung der zelligen Sedimentelemente nach Posner und Hettinger relativ brauchbar. Die in der Thoma-Zeißschen Zählkammer vorzunehmenden Zählungen von einem Tropfen des gut durchgeschüttelten Tagesurins täglich wiederholt ergeben eine zuverlässige Übereinstimmung mit dem übrigen klinischen Bilde. E. Langer-Berlin.

Mir-Kassimoff, M. A.-Baku: Zur Methodik der Untersuchung von Harnkonkrementen. (Chir. Kl. d. Aserbeidschan Staatsuniv.) Z. f. urol. Chir., Bd. 26, H. 1/2, S. 74.

Verf. hat die Harnkonkremente nach der sog. topographisch-chemischen Methode untersucht. Nach genauer Untersuchung der ganzen Steine unter dem Mikroskop, und zwar auf Form und Farbe, wird der Stein in vier gleiche Teile durchschnitten und diese Steinschnitte den einzelnen Chemikalien ausgesetzt. So löst z. B. KOH organische Salze, aber läßt Phosphate und Karbonate ganz unberührt. Es verschwinden also in KOH nur die aus Harnsäure und ihren Salzen sowie aus Cystin und Xanthin bestehenden Schichten; die anorganischen Salze der Schichten bleiben unverändert. Verf. konnte beweisen, daß die Färbung irgend einer Schicht des Steines keineswegs als bedeutende Eigenschaft chemischer Struktur zu bewerten ist, sondern als Zufall der Beschaffenheit des Urins. Neben den Salzen, die die Hauptbestandteile ausmachen, enthalten die Steine noch Eiterkörperchen, Epithelien der Harnleiter und schleimartige Stoffe. Schon Heller hat 4 Harnpigmente und das Hämatin festgestellt als Farbstoffe, die während der Kristallisation und Imprägnation der Harnsalze bei der Steinbildung mit in dieselben hineingerissen werden. So ist der Zustand des Harns wichtiger für die Farbe des Steines wie die chemische Beschaffenheit, da die Harnsäure und deren Salze beim Kristallisieren genau dieselben Farbstoffe mitreißen kann wie der oxalsaure Kalk beim Ausfallen. Zur Beurteilung der chemischen Beschaffenheit eines Steines muß man vier gleiche Teile desselben nebeneinander untersuchen. Nachdem man vorher den Stein als Ganzes genau mikroskopisch untersucht hat, wird die Schnittfläche untersucht. Dann werden die drei übrigen Teile des Steines mit den verschiedenen Chemikalien behandelt, wobei genau zu ersehen ist, wie die einzelnen Schichten auf die einzelnen Chemikalien reagieren. Diese Methode nennt der Verf. chemisch-topographische Untersuchung. So fand er z. B. bei einem Stein: „Nach 24stündigem Einwirken von 2%iger Lösung von KOH: die Peripherie blieb unverändert, das Zentrum aber zerfiel in noch feinere Schichten als vor der Untersuchung. Dies geschah infolge Lösung der Uratschichten in KOH, wodurch die Oxalate mehr hervortraten. Vor der Behandlung mit KOH konnte man nicht sehen, daß das Zentrum des Steines aus so vielen Schichten besteht.“ Bloßes Abkratzen hätte sicher die Formierung der einzelnen Schichten so nicht darstellen können. Von den 150 Steinen des Verf.s wurden entfernt: 115 aus der Harnblase, 7 aus der rechten, 14 aus der linken Niere, 1 aus dem Harnleiter und 13 aus der Harnröhre. Es waren 44 reine Steine und 106 gemischte Steine, und zwar 35 Uratsteine (23,5%), 7 Phosphatsteine (4,66%) und 2 Oxalatsteine (1,33%), während 85 Steine einen Uratkern (56,33%), 18 einen Oxalatkern (12%) und 3 einen Phosphatkern (2%) hatten. Es waren also nur 7 Steine sekundäre, alle anderen primäre Steine. Solche genauen Bestimmungen sind vielleicht von großer Bedeutung für die noch nicht genügend geklärte Frage der Ätiologie der Steine.

A. Rosenburg-Mannheim.

Digitized by Google

Porudominsky, J. M.-Moskau: Experimentelle Beobachtungen über die Wirkung des Urotropins. (Staatl. Vener. Inst.) Z. f. urol. Chir., Bd. 26, H. 1/2, S. 18.

Die desinfizierende Wirkung des Urotropins bei den gewöhnlich zu therapeutischen Zwecken angewandten Dosen hängt ausschließlich von dem sich loslösenden Formaldehyd ab. Die Zersetzung des Urotropins in seine Komponenten und die Ablösung des Formaldehyds findet nur auf saurem Boden statt; auf neutralem und alkalischem bleibt das Urotropin unverändert. So ist die desinfizierende Kraft des Urotropins abhängig von der sauren Reaktion des Harns und von der Anwendung großer Mengen, die allein Aussicht auf Erfolg versprechen (5—10 ccm einer 40%igen Lösung). Die Wirkung des Urotropins als antiseptisches Mittel beschränkt sich im lebenden Organismus auf eine desinfizierende Beeinflussung des Nierenbeckens und des Blaseninhaltes. Im Blute und in der zerebrospinalen Flüssigkeit kann sich keine genügende Menge Formaldehyd abspalten, um eine desinfizierende Wirkung zu erreichen. Da schon mittelgroße Mengen des Urotropins, durch den Magensaft zersetzt, den Magen schädigen, können die für einen sicheren Erfolg notwendigen Mengen nur durch intravenöse Injektionen dem Körper zugeführt werden. Die desinfizierende Wirkung auf die entzündete Schleimhaut ist sehr oberflächlich. Unter besonders gelagerten Umständen kann die durch die Urotropingaben bedingte lokale oder allgemeine Azidose eine desinfizierende Wirkung auch auf begrenzte Entzündungsherde und auf das Blut und die zerebrospinale Flüssigkeit ausüben und so eine Besserung bewirken. Bei alkalischem Urin empfiehlt Verf. Helmitol, Amphotropin und Borovertin. A. Rosenburg-Mannheim.

Stöhr, J.-Hagen i. W.: Spirocid als Heilmittel bei Infektionen der Harnwege und der Haut. Med. Welt, 1929, Nr. 4, S. 136.

In der Annahme, daß Spirocid nicht nur spezifisch spirillozid, sondern bakterizid auch auf andere Erreger, besonders Staphylokokken, wirke, empfiehlt Verf. das Mittel bei den blennorrhoischen Folgeerkrankungen der Harnröhre und Blase, bei denen Strepto- und besonders Staphylokokken festgestellt sind. Gegeben wurden 2—4 Tabletten (0,25) täglich. Nach 4—8 Tagen hat Verf. in den meisten der beobachteten Fälle, deren Zahl nicht genannt ist, Erfolg gesehen. Dieselbe Therapie wendet Verf. auch auf die pyogenen Erkrankungen der Haut an und berichtet über einzelne Fälle von chronischer rezidivierender Furunkulose, von Impetigo staphylogenes, Impetigo contagiosa und ausgedehnten Pyodermien. H. Ress-Dessau.

Weibliches Genitale

Monacelli, M.-Rom: Un nuovo caso di Ulcus vulvae acutum (Lipschütz) (Ein neuer Fall von Ulcus vulvae acutum). Policlinico Sez. pratica, 1928, Nr. 39.

Bezüglich eines neuen typischen Falles von Ulcus vulvae acutum, den Verf. bei einem 19jährigen russischen Mädchen beobachtet hat (Virgo), kommt derselbe auf dieses Krankheitsbild zurück, indem er ganz besonders auf das histologische Verhalten verweist, welches ihn mehrerer Erscheinungen wegen an dasjenige der Periarteriitis nodosa (und möglicherweise auch an das Bild des Typhus exanthematicus und der Brilleschen Krankheit) erinnert. Verf. nimmt deshalb an, daß es sich beim Ulcus vulvae acutum wahrscheinlich um einen allgemeinen Infektionsvorgang handelt, während ihm die Schugtsche Hypothese nicht plausibel erscheint; derselbe nimmt an, daß es sich um angioneurotischen Brand handelt, welcher mit Vorliebe Mathewschen Infantilismus aufweisende Individuen befällt. Auch die Patienten besaßen Anzeichen von somatischer Unterentwicklung, welche jedoch zu gering waren, die Individuen als infantile Typen zu charakterisieren; das in vielen Fällen vorhandene Fieber, die Art der histologischen Läsionen (welche deutlich entzündlichen und nicht vasomotorischen Charakter besitzen) und das häufige Auftreten von Läsionen der Mundhöhle, welche man als Eingangspforte des Erregers betrachten könnte (Aphthen oder Angina wie in den Fällen von Delbanco und Monacelli), stimmten nicht mit der Schugtschen Hypothese überein. Autoreferat.

Nürnberger, L.-Halle a. d. S.: Zur Kenntnis der Periurethritis chronica fibrosa bei der Frau. (Univ.-Frauenkl.) Zbl. f. Gyn., 1929, Nr. 6, S. 322.

Eine 41jährige Frau, die vor 7 Jahren einmal geboren hat, erkrankt an Blasenbeschwerden. Es wird ein hühnereigroßer Tumor am Scheideneingang gefunden, dessen Oberfläche fischrogenartig aussieht und knorpelhart ist. Die Labia min. sind ebenfalls hart und ödematös. Der Tumor selbst beschränkte sich auf den Harn-

Digitized by Google

röhrenwulst, verlor sich allmählich in die Umgebung und ging von der Harnröhre, die als derber Strang nach der Harnblase zu verfolgt werden konnte, aus. Differentialdiagnostisch wurden Lues, Tuberkulose, Tumor, vereiterte Urethrozele und tiefliegender periurethraler Abszeß ausgeschlossen. Eine Probeexzision ergab das Bild einer Periurethritis chron. fibr. im Sinne Halbans. Jede Eiterung oder Abszeßbildung fehlte vollkommen. Das Plattenepithel war bis zu 30 Lagen verdickt, die Papillen plump und breit, gegen das Epithel hin bindegewebig abgegrenzt und ödematös. Nahe der Urethra unregelmäßige kleinzellige Infiltration, Gefäße nur wenig verändert. Unter Bettruhe und Diathermie ging die Infiltration sowie die sie begleitende Zystitis zurück. Die Kenntnis dieser Krankheit ist wichtig, um eine fehlerhafte Operation zu vermeiden. H. Colman-Berlin.

Condamin, R.: De l'impuissance chez la femme et de la carence fonctionelle des glandes de Bartholin (Über die Impotenz der Frau und den funktionellen Mangel der Bartholinschen Drüsen). Lyon méd., 1929, Nr. 3.

Die Impotenz der Frau ist an der des Mannes gemessen eine relative; bei ihm ist genügende Erektion unerläßliche Vorbedingung des Koitus, während bei ersterer die Erektion der Schwellkörper der großen Schamlippen, die zur Sekretion der Bartholinschen Drüsen führt, für die Möglichkeit des Koitus nicht unbedingt erforderlich, obschon für seinen normalen Ablauf von großer Bedeutung ist. Bei der Kuh tritt eine reichliche Sekretion der Bartholinschen Drüsen als Zeichen der Brunst ein, bei ihrem Mangel hält sich der Stier fern. Die Bartholinschen Drüsen zeigen sich anatomisch von ausgedehnten Venenplexus umgeben, deren Turgeszenz zu einer Ausstoßung des angesammelten Drüsensekretes führt; dieser Vorgang findet vor dem Koitus, zu seiner Vorbereitung und Erleichterung statt, nicht erst in seinem Verlaufe. Fehlt er infolge ungenügender Funktion der erigierenden Nerven oder als Folge traumatischer Läsionen, denen diese Gegend besonders bei der Geburt ausgesetzt ist, so ist die erste Bedingung der Impotenz gegeben. Fälle, in denen keine Läsionen der Drüsen vorliegen, sind heilbar, nicht jedoch diejenigen, in denen blennorrhoische oder infektiöse Prozesse zu vollkommenen Zerstörungen der Drüsen, Obliterationen der Ausführungsgänge geführt oder in ihrem Verlaufe Exstirpationen der Drüsen notwendig gemacht haben. Bei der Behandlung von Geburtstraumen und sonstigen Operationen in der Vulvargegend muß auf Schonung der Ausführungsvorgänge Rücksicht genommen werden. E. Levin-Berlin.

Falk, R.-Kassel: Ein weiterer Beitrag zum Kapitel: Kohabitationsverletzungen. (Städt. Entbindungsanst. „Sophienhaus"). Zbl. f. Gyn., 1929, Nr. 5, S. 288.

Koitus 10 Wochen post partum; Riß im hinteren Scheidengewölbe, dicht unterhalb der Portio in horizontaler Richtung, 5 cm breit. Douglasperitoneum in ganzer Wandbreite aufgeschlitzt; in der Tiefe eine Darmschlinge sichtbar. Nach rasch vorübergehender Temperatursteigerung 12 Tage post operationem Heilung per primam. Ursachen der Verletzung: 1. Knieellenbogenstellung beim Koitus, 2. enorm großer Penis, 3. gesteigerte sexuelle Erregung der weiblichen Partnerin.

M. Cohn-Berlin.

Kehrer, E., u. H. O. Neumann-Marburg: Uteruskarzinomexstirpation bei einem $1^1/_4$jähr. Kind. (Univ.-Frauenkl.) Mschr. f. Geburtshlk., Bd. 81, H. 1/2, S. 68.

Nach kurzer Beschreibung der bisher beobachteten bösartigen Geschwülste des Genitalkanals bei kleinen Mädchen, unter denen zehn verschiedene Arten, 1. maligne Ovarialtumoren, 2. maligne Tubentumoren, 3. Vulvasarkome, 4. Vulvakarzinome, 5. traubenförmige Sarkome der Scheide, 6. traubige Sarkome der Zervix, 7. nichttraubige gewöhnliche Sarkome, ausgehend von der Portio, 8. Vaginalkarzinome, 9. Uterussarkome und 10. Uteruskarzinome aufgezählt werden, teilt Verf. einen Fall von Korpuskarzinom bei einem $1^1/_4$jährigen Kinde mit. Nach operativer Entfernung des Tumors trat nach anfänglicher Besserung am 7. Tage durch Aufplatzen der Bauchwunde der Exitus ein. Die histologische Untersuchung ergab mit Sicherheit ein Karzinom mit großer Zahl unreifer Zellen und einem sarkomähnlichen Zwischengewebe. B. Peiser-Berlin.

Lauber, H. J.-Kiel: Über das Krankheitsbild der Arthropathia ovaripriva. (Chir. Univ.-Kl.) D. Zschr. f. Chir., Bd. 214, H. 1/5, S. 335.

Klinisch kennzeichnend für die Arthropathia ovaripriva ist die anamnestische Feststellung, daß zusammen mit den bekannten klimakterischen Beschwerden (aufsteigende Hitze, Kopfschmerzen, unregelmäßige Menses usw.) besonders heftige Schmerzen in den Gelenken (meist handelt es sich um die Karpo-Metakarpal-

Digitized by Google

und Interkarpalgelenke), die häufig die Nachtruhe stören, die Pat. zum Arzt treiben. Objektiv sind die Gelenke deutlich verdickt und aufgetrieben, nicht gerötet; aktive Bewegungen sehr schmerzhaft und nur beschränkt möglich. Palpatorisch: Gelenkverdickung durch Verdickung der Kapsel bedingt, starke Druckempfindlichkeit, kein Erguß. Röntgenologisch: in Frühfällen nur Veränderungen an der verdickten Kapsel, bei älteren Fällen Randwulstbildung und Periostitis an den gelenknahen Knochenabschnitten. Therapeutisch wirksam sind Eierstockpräparate (Ovoglandol) besser als Klimakton), Jodkalium und Wechselbäder. Ätiologisch beruhen die Arthropathien auf einer Insuffizienz der Ovarien. Wahrscheinlich sind die endokrin bedingten Gefäßspasmen, die sich klinisch in unangenehmem Kribbelgefühl und schmerzhaftem Ziehen der Finger äußern, das Primäre, sekundär das Befallensein der Gelenke im Sinne eines degenerativen Prozesses (Umbers Periarthritis destruens chronica). Diese Periarthritis kann wieder zu einer sekundären Arthritis deformans führen. F. Juliusberg-Braunschweig.

Sexualpathologie und -hygiene

Lissmann-München: Die epidurale Yohimbinbehandlung der Impotenz. D. m. W., 1929, Nr. 5, S. 191.

Zur Behandlung der auf Erschöpfung der Kohabitationszentren beruhenden Insuffizienz wird die epidurale Yohimbininjektion empfohlen (Einspritzung in den Sakralkanal). Meist genügen 3 Injektionen von 0,01—0,03 in 20 ccm phys. Kochsalzlösung zur Erzielung eines Dauererfolges. F. Harry-Wiesbaden.

Retterer, E.: De l'évolution des greffes testiculaires du Bouc et du Bélier (Über die Entwicklung von Hodentransplantaten beim Ziegenbock und Widder). Compt. rend. Soc. Biol., Bd. 100, Nr. 3, S. 168.

Die Präparate stammen von von S. Voronoff ausgeführten Überpflanzungen, die 1 und 2 Jahre überlebt hatten. Es zeigte sich, daß das Epithel der Samengänge überlebt, jedoch seine Struktur ändert, sich in junges Bindegewebe umwandelt, das ein homogenes Zytoplasma darstellt. In ihm entwickeln sich dann granulierte und anastomosierende Fäden; allmählich verflüssigt sich ein Teil des Hyloplasmas und setzt Plasma und von einem schmalen Protoplasmarand umgebene Kerne in Freiheit. Diese gelangen in den Blutstrom und üben einen allgemeinen Einfluß auf das Wirtstier aus. Im weiteren Fortschreiten bleibt nach einigen Jahren nur ein Gewebe von dichtem Zytoplasma, die hormonalen Fähigkeiten sind trotz vorhandener lebender Elemente geschwunden. E. Levin-Berlin.

Moskowicz, L.-Wien: Intersexualitätslehre und Hermaphroditismus und ihre Bedeutung für die Klinik (Schluß). Kl. W., 1929, Nr. 8, S. 337.

Theoretisch (auf Basis der Arbeiten Goldschmidts) ist anzunehmen, daß auch bei den sog. Hormontieren die Geschlechtsbestimmung von dem Übergewicht des einen Geschlechts abhängt, und daß bei zu geringer Epistase auch bei höheren Tieren Intersexe zustande kommen. — Der Befund des äußeren Genitale läßt keinen sicheren Schluß auf das Geschlecht eines zwittrigen Individuums zu. Aber auch der Befund von Uterus und Tuben (neben Vesculae seminales und Prostata) berechtigt zu keinerlei Folgerungen bez. des Geschlechts der Keimdrüse. — Verf. kommt auf Grund der vorhandenen Ergebnisse der biologischen Forschungen zum Schluß, daß jede einzelne Zelle des Organismus bisexuell ist, und daß die Differenzierung eines Organismus in der Richtung eines Geschlechts erst dann erfolgt, wenn im befruchteten Ei und demgemäß in allen davon abstammenden Zellen die eine Geschlechtlichkeit das Übergewicht hat. Bei epistatischem Minimum kann Geschlechtsumschlag erfolgen. Individuen, die in ihrer embryonalen Entwicklung einen Geschlechtsumschlag durchgemacht haben (Intersexe), sind als menschliche Hermaphroditen anzusehen. Infolge von Unstimmigkeit der Valenzen der väterlichen und mütterlichen Erbfaktoren kann die Entwicklung verschiedener Organe gestört sein, was die Genese der Mißbildungen erklären könnte. M. Cohn-Dresden.

Prostitution, Bekämpfung der Geschlechtskrankheiten

Finger, E.: Gesetzliche Maßnahmen zur Bekämpfung der Geschlechtskrankheiten (IV. Fortsetzung). W. m. W., 1929, Nr. 4, S. 114.

F. setzt ausführlich die in anderen Ländern bereits bestehenden Gesetzesbestimmungen zur Bekämpfung der Geschlechtskrankheiten auseinander. Die Aus-

Digitized by Google

führungen haben wesentlich für österreichische Verhältnisse Wert, da hier noch kein eigentliches Gesetz zur Bekämpfung der Geschlechtskrankheiten geschaffen ist.
H. Lippert-Köln.

Funk, K.-Berlin: Erfahrungen in Berlin bei der Durchführung des Reichsgesetzes zur Bekämpfung der Geschlechtskrankheiten. (Sozialhyg. Abt. d. Hauptgesundheitsamtes.) M. m. W., 1929, Nr. 2, S. 63.

Verf. zeigt an Hand von 2 Tabellen, wieviel wirksamer in Berlin die gesundheitliche und fürsorgerische Überwachung der Geschlechtskrankheiten schon kurze Zeit nach Inkrafttreten des RGBG. sich gestaltet als die polizeiliche Überwachung. So mußten in der Beratungsstelle Dircksenstraße von 1201 Fällen nur 13 mit polizeilicher Hilfe der Behandlung zugeführt werden. 660 ließen sich freiwillig behandeln, 206 nach Hausbesuch, 144 wiesen privatärztliche Behandlung nach. Der Rest war verzogen, verstorben oder übte keinen h. w. G. mehr aus. — Hingegen waren von über 7000 im Jahre 1926 kontrollierten Prostituierten nur etwa 4600 ein Jahr später vom Polizeipräsidium dem neuen System übergeben, von diesen waren wieder 1273 überhaupt nicht erfaßbar. — In einem Jahr bereits hat sich in Berlin die Methode der nachgehenden Fürsorge, Aufklärung und Infektionsquellenforschung außerordentlich bewährt. Verf. verlangt aber einheitliche und eindeutige Ausführungsbestimmungen für das ganze Reich, da bei den heutigen Lücken in den verschiedenen Städten und Ländern noch alle Möglichkeiten von verschärfter Reglementierung bis zu reinem Abolitionismus möglich ist, und die Beziehung der Gesundheitsbehörde zur Polizei noch vielfach der Klarstellung bedarf. M. Gumpert-Berlin.

Langer, E.-Berlin: Die Auswirkungen des Gesetzes zur Bekämpfung der Geschlechtskrankheiten. (Dermatol. Abt. Berlin-Britz u. d. Beratgs.- u. Behandlgsstelle Berlin-Neukölln.) M. m. W., 1929, Nr. 3, S. 110.

Aus dem sehr instruktiven Artikel können nur einige besonders wichtige Punkte herausgegriffen werden: Das Gesetz wird in Berlin als reines Fürsorge-, nicht Polizeigesetz gehandhabt. Die Politik, die die Beratungsstellen treiben, ist eine zwischen Arzt und säumigem Pat. vermittelnde. Die Behandlungsstelle soll nur in ganz besonderen Fällen in Aktion treten. Eine gute Zusammenarbeit zwischen Ärzteschaft und Beratungsstellen ist erforderlich. Eine Hauptaufgabe der letzteren ist die Ermittelung der Infektionsquellen. Bei etwa 30—50% aller Meldungen konnte die Richtigkeit der Anschuldigung bestätigt werden. Eine Hauptaufgabe der sozialen Fürsorge sieht Verf. mit Recht in der Aufklärung über Prophylaxe und die billige Übermittelung von Schutzmitteln. H. Colman-Berlin.

Verschiedenes

Süssbach, H. E.-Berlin-Neukölln: Beiträge zur Händedesinfektion. Unsere Erfahrungen mit Vasoformpuder. (II. Chir. Abt. d. Neuköllner Krankenh.) D. Zschr. f. Chir., Bd. 213, H. 3/4, S. 211.

Süssbach hatte gute Erfahrungen bei der Händedesinfektion mit dem Formaldehyd abspaltenden Vasoformpuder: Das Vasoform wird in die sorgfältig gewaschenen, gut abgetrockneten Hände kräftig eingerieben, und zwar eigentlich in die Haut eingeknetet, damit es in alle Poren dringt und eine große Tiefenwirkung entwickeln kann; besonders sorgfältige Einreibung in die Nägel, die Räume unter den Nägeln und die Räume zwischen den Fingern ratsam. Nach der Operation unter strengster Vermeidung von Wasser Entpuderung der Hände mit einem trockenen Handtuch, Einfettung mit Vaseline, die gleichfalls durch ein trockenes Handtuch zu entfernen ist; erst dann dürfen die Hände wieder mit Wasser in Berührung kommen. Durch diese Maßnahmen wird das nach der Anwendung des Vasoforms auftretende taube und stumpfe Gefühl in den Fingerspitzen vermieden. Die Methode ist der Alkoholdesinfektion dadurch überlegen, daß die Alkoholreizungen der Haut für den Operateur wegfallen, und ermöglicht einen genügenden Grad von Keimfreiheit. F. Juliusberg-Braunschweig.

Nachdruck (auch des Abschnittes „Tagesg. Nachr.") ist ohne Genehmigung des Verlegers nicht erlaubt

Verantwortlich für die Redaktion: für Originalabhandlungen und T. N.: Prof. Dr. J. H. Rille, Leipzig. Für den Referatenteil: Dr. Fritz Callomon, Dessau

Digitized by Google

Dermatologische Wochenschrift

Nr. 43 (Bd. 89) 26. Oktober 1929

Aus der Frauenabteilung für Haut- und Geschlechtskrankheiten des Allgemeinen Krankenhauses in Lwów (Lemberg) (Primarius: Dr. R. v. Leszczyński)

Das Symptom von Chvostek bei der Psoriasis vulgaris

Von

Dr. Roman v. Leszczyński

In früheren Arbeiten habe ich mehrmals über meine Ansichten, die Pathogenese der Psoriasis vulgaris betreffend, berichtet. (S. Przegląd dermatologiczny, 1924, Nr. 4, Derm. W., 1926, Nr. 52a, Pols. Gaz. lek., 1926, Nr. 39, Arch. f. Derm., 1928, Bd. 156, p. 102.) Ich bin zur Überzeugung gelangt, daß die Psoriasis vulgaris Ausdruck einer kongenitalen Minderwertigkeit sui generis des oberen (Hals-, Kopf-) Blutdrüsensystems ist. Latent in den ersten Lebensjahren, kommt sie unter besonderen Umständen (Pubertät, Schwangerschaft, Infektion, Intoxikation), welche eine Mehrleistung der genannten Drüsen erheischen, zum Vorschein. Eine Stimulation der hypofungierenden Drüsen, eine Reizung der vikariierenden Drüsen oder Zufuhr fremder Hormone kann das Bilanzgleichgewicht wieder herstellen und die Psoriasis beseitigen. Ungelöst bleibt immer noch die Frage, welche Drüse oder welche Drüsen an der Entstehung der Psoriasis am meisten Schuld tragen und weiter, durch welchen biochemischen Prozeß die Funktionsstörung der Blutdrüsen auf die Haut vermittelt wird.

In der Bearbeitung meiner Observationen über die Pathogenese der Impetigo herpetiformis (I. h.) habe ich betont, daß diese Erkrankung ebenfalls in einer Insuffizienz mancher Teile des oberen Blutdrüsensystems ihren Ursprung nimmt. Während bei der Psoriasis die Thyreoidea, die Thymus und die Hypophyse eine Rolle zu spielen scheinen, kommt bei der I. h. die Parathyreoidea in erster Linie, die Hypophyse in zweiter in Betracht. Ich habe auf die genetische Verwandtschaft der Thyreoidea mit der Hypophyse einerseits, mit der Parathyreoidea andererseits hingewiesen und die Vermutung ausgesprochen, daß „die Erkrankung oder Minderwertigkeit genetisch verwandter Drüsen zur Entstehung pathogenetisch verwandter Krankheitsbilder führen kann". In der Besprechung zweier Fälle, wo die Psoriasis und I. h. nebeneinander bestanden, habe ich auf die Möglichkeit einer pathogenetischen Verwandtschaft unter diesen beiden Erkrankungen aufmerksam gemacht und die klinischen Momente, welche diese anscheinend so fernen Dermatosen verbinden, hervorgehoben. Endlich habe ich die Meinung geäußert, daß „es der Zukunft vorbehalten bleibt, Beweise dafür zu liefern". Nun bin ich

Digitized by Google

in der Lage weitere Beobachtungen vorzulegen, welche zur Bekräftigung obiger Ansichten verwertet werden dürfen.

Die Tetania latens oder manifesta ist bei der I. h. der häufigste Ausdruck der Blutdrüseninsuffizienz und ihr am meisten auffallendes Symptom ist das CHVOSTEKsche Phänomen. Bei der Psoriasis vulgaris ist m. E. das ganze obere Blutdrüsensystem gewissermaßen alteriert. Man hat bis jetzt hauptsächlich drei Drüsen Aufmerksamkeit geschenkt: der Thyreoidea, der Thymus und der Hypophyse. Die von mir beschriebenen zwei Fälle, wo die Psoriasis neben der I. h. bestand, haben mich dazu gebracht, die Forschungen über das Verhalten der vierten Drüse, das ist der Parathyreoidea, bei der Schuppenflechte, einzuleiten.

Die Ergebnisse unserer Untersuchungen sind folgende. Unter den darauf geprüften 75 Psoriasisfällen wurde das Symptom von CHVOSTEK 22mal positiv gefunden und zwar: beiderseits 20mal, fast immer sehr stark, einmal rechterseits positiv, linkerseits negativ, einmal rechts negativ, links positiv. Vergleichungshalber haben wir 200 psoriasisfreie Kranke untersucht und kaum 5mal beiderseits Chvostek positiv getroffen, 10mal nur rechterseits, 5mal nur linkerseits, insgesamt bei 23 Kranken. Unter den positiven waren: Tab. dors. Lues cerebrospinalis, L. latens, Observatio, Lupus vulgaris (4), Condylomata acuminata et Scrofulodermata, Lues gummosa (2), Gonorrh. et L. latens (2), Ulcus molle, Gonorrhoea (7), Urtikaria, Ekzema.

Wir fanden also bei Psoriatikern das Verhältnis 22 auf 75 = 29,3%, bei Kontrollkranken dagegen das Verhältnis 23 auf 200 = 11,5%. Das Symptom von CHVOSTEK kommt bei der Psoriasis fast 3mal so oft vor, wie bei anderen nicht psoriatischen Kranken.

Es wurde kein Zusammenhang zwischen dem Erscheinen eines positiven Chvostek und der Form der Psoriasis beobachtet, d. h. wir haben ebensogut Psor. punctata, guttata, disseminierte Formen im allgemeinen wie auch zirkumskripte gesehen. Doch begleitete das stark positive CHVOSTEKsche Phänomen meistenteils sehr hartnäckige Eruptionen, mit einer Tendenz zu baldigen Rückfällen und zu Exazerbationen. Insbesondere sind wir in zwei Fällen (s. u.) auf eine Neigung zu exsudativen Formen aufmerksam gemacht worden. Endlich ist zu bemerken, daß bei den Frauen mit einem + Chvostek oft eine Inklination zu Menstruationsstörungen (Ameno-, Oligo-, Dysmenorrhoea) beobachtet wurde, wenngleich es nicht die Regel war.

Wir bringen in Kürze die Krankengeschichte einer Patientin, wo im Anschluß an Thymusdurchwärmungen ein ungewöhnlicher Verlauf beobachtet wurde.

M. D., 20 Jahre alt, am 26. I. 1928 aufgenommen. Familienanamnese belanglos. In der Kindheit Morbilli und Abdominaltyphus durchgemacht. Erste Menses mit 15 Jahren. Um diese Zeit erschienen die ersten Psoriasiseffloreszenzen, und zwar auf den Handtellern!, erst später auf den Händen, Ellbogen, Knien, dem Kopfe und allmählich auf dem ganzen Körper (mit 18 Jahren). Die ganze Affektion bildete sich ohne jede Behandlung zurück. Bald kamen aber Rückfälle, welche auf entsprechende Behandlung nur teilweise und für kurze Zeit zurückgingen. Seit 2 Monaten keine Menses.

Status praesens: Die Schuppenflechte nimmt fast die ganze Körperoberfläche ein. Der Kopf dick mit Schuppen bedeckt, das Gesicht und der Hals frei. Auf dem Rücken braune Pigmentationen, in den unteren Partien diffuse Infiltrationen. Ähn-

Digitized by Google

liches Bild auf der Vorderseite des Rumpfes. Die oberen und unteren Gliedmaßen in toto erkrankt. Die Haut besonders peripheriewärts stark verdickt, die Handteller und Fußsohlen bedeutend alteriert, die Beweglichkeit der Hände beeinträchtigt. Typische Veränderungen an allen Nägeln. In den inneren Organen und im Harn keine krankhaften Veränderungen. Chvostek beiderseits positiv.

Am 29. I. 1928 wird mit Thymusdurchwärmungen begonnen.

Am 1. III., nach 4 Wochen, ist ein beginnender Rückgang der Psoriasisplaques zu bemerken. Sie sind blässer geworden. Anfangs starke Schuppung, nachher etwas geringer.

20. III. Die meisten Herde sind in Heilung begriffen. An den Vorderarmen, wo die Affektion besonders hartnäckig war, am 21. III. lokale Röntgenbestrahlung und am 22. III. und 23. III. zweimal Pyrogallussalbe.

Am 24. III. wird die Diathermierung abgebrochen. An der Haut der Vorderarme eine leichte Hautreizung, welche binnen 3 Tage unter Zinkpastaanwendung restlos verschwand.

29. III. Fieber bis 38,8°. Am 30. III. traten bei erhöhter Temperatur allgemeine Symptome auf. Chvostek stark positiv. An der Haut diffuse Rötung und Ödem. Die Rötung besonders um die Psoriasisherde sehr intensiv. Außerdem eine Eruption kleiner serös-eitriger Bläschen, welche in mehreren Reihen um die Psoriasisherde herum in der erwähnten tiefroten Zone gelagert sind.

31. III. Die Intensität der Erscheinungen nimmt zu, das Fieber hält an (38,2°). Diffuse Anschwellung und Rötung der Haut nicht nur um die Psoriasisherde, sondern auch an den Partien der Haut, welche bisher von der Psoriasis nicht betroffen waren. Unter dem Epithel sieht man eine Unmenge von kleinsten miliaren, serös-eitrigen Bläschen. Auf den Extremitäten löst sich das Epithel in großen Lamellen ab. Die Zunge ist trocken, der Allgemeinzustand höchst beunruhigend. 1. IV., 2. IV. status idem. 3. IV. Die Psoriasisinfiltrate an den Vorderarmen und Unterschenkeln haben ihr Aussehen geändert. Statt der trockenen Borken- und Schuppenauflagerungen sieht man sukkulente, weiche, sich leicht ablösende Massen, und nach deren Abhebung eine tiefrote Haut mit zahlreichen epithelialen, miliaren, serös-eitrigen Bläschen. 5. IV. Temperatur noch 38,8°.

Am 7. IV. Chvostek immer stark positiv, der Allgemeinzustand besser. Die oben erwähnten Bläschen sind etweder resorbiert oder eingetrocknet. Im Bade sind die Borken- und Schuppenauflagerungen abgegangen und haben eine diffus rote, geschwollene, eventuell infiltrierte Haut enthüllt. Die Grenzen der ursprünglichen Psoriasisherde sind vollkommen verschwommen, an den Beugestellen besteht eine Tendenz zur Rhagadenbildung und zum Nässen. Das Fieber nicht mehr so hoch, der Allgemeinzustand immer noch schwer. Die Haut bietet heute das Bild einer Erythrodermie oder einer schweren Dermatitis universalis dar.

In den nächsten Wochen besserte sich der Zustand der Kranken unter Verabreichung von Extr. Thymi, Extr. Parathyreoideae, Extr. Thyreoideae und Calc. lact. per os. Am 2. V. hatten wir keine Erythrodermie mehr, sondern das Bild einer universellen Psoriasis vor uns. 22. V. Da seit 2 Monaten die Kranke keine Regeln gehabt hat, wurde noch Extr. Hypophyseos verordnet. Am 16. VI. erschienen die Menses wieder.

Im weiteren Verlaufe wurde die Substitutionsopotherapie, die Röntgenbestrahlungen nach Gawalowski, zuletzt Bestrahlungen nach Bucky angewendet und ein Rückgang von etwa 50% der Psoriasiserscheinungen erzielt. Dann kam der Regressionsprozeß zum Stillstand, und die Affektion weist eine außerordentliche Hartnäckigkeit auf. Das Symptom von Chvostek bleibt beiderseits stark positiv trotz der Opotherapie und Kalziumdarreichung. Interessant ist die Tatsache, daß bei einem stark positiven Chvostek der Kalziumspiegel im Blute, mehrmals in den folgenden Monaten geprüft, immer normal war.

Die Genese der ganzen Exazerbation bei dieser Kranken war mir nicht klar. Ich kann die zweimalige Applikation der Pyrogallussalbe als Ursache nicht gelten lassen, da, wie gesagt, die dadurch provizierte leichte Hautreizung unter Zinkpaste binnen 3 Tagen restlos verschwand und erst mehrere Tage später plötzlich schwere Haut- und Allgemeinsymptome zum Ausbruch kamen. Auch war das Krankheitsbild an der Haut ganz merkwürdig. Es erinnerte in den ersten 48 Stunden äußerst

Digitized by Google

an jene Bilder, welche wir im Verlaufe der I. h. gesehen haben. Sehr charakteristisch erschien das Auftreten der seröseitrigen Bläschen in Reihen rings um die Psoriasisherde gruppiert und es war auffallend jenen Vorgängen ähnlich, welche ich bei der I. h. beschrieben habe. Später glich das Aussehen der Haut einer Erythrodermie oder einer Psoriasis universalis.

Ich wäre geneigt für den Prozeß folgende Erklärung anzunehmen. Durch die Diathermierung der Thymus wurde das ganze obere Blutdrüsensystem zu einer forcierten Hormonenproduktion angespornt und als Folge dieser Hyperproduktion war ein Rückgang der Psoriasis zu bemerken (vgl. meine Arbeit mit O. BLATT, Arch. f. Derm., Bd. 157, p. 278). In einem gewissen Momente gelangten die mit Anstrengung arbeitenden Drüsen an die Grenze ihrer Leistungsfähigkeit, und es trat eine akute Insuffizienz auf. Dieselbe scheint eine partielle gewesen zu sein, d. h. nur gewisse Funktionen oder gewisse Drüsen betreffend. Da unter anderen Drüsen auch die Parathyreoidea einer Ermüdung erlag, so tauchten in dem Gesamtbilde manche Einzelheiten auf, welche der I. h. ähnlich waren. Wir wissen ja, daß die I. h. mit einer Insuffizienz der Parathyreoidea verknüpft wird. Ich will nicht behaupten, daß die obige Auffassung einzig und allein richtig ist. Man kann auch die ganze Erscheinung einfach der Psoriasis pustulosa zuzählen. Doch wenn man an jene Möglichkeiten denkt, welche ich in meiner Arbeit über I. h. in Erwägung gezogen habe, dann ist die Auffassung der Vorgänge bei unserer Kranken als einer künstlich provozierten Drüsenermüdung mit einer darauffolgenden Andeutung impetigo-herpetiformisähnlicher Symptome nicht von der Hand zu weisen.

Ähnlich wie bei dieser Kranken haben wir auch bei einer anderen einen sehr stark positiven Chvostek neben einer Tendenz zu exsudativen Psoriasisformen gesehen.

P. O., 23 Jahre alt. Beginn der Krankheit im Kindesalter. Zur Zeit (23. VIII. 1928) diffuse Psoriasisherde auf dem Kopf, Gesicht, Rumpf und den Extremitäten, fast ¾ der Hautoberfläche einnehmend. Auf dem Rücken finden sich rupiaartige Herde. Nach dem Ablösen der Kruste sieht man an der Peripherie ein Nässen und das Epithel am Rande abgehoben, ähnlich wie es bei Blasen beobachtet wird. Wir haben diese Erscheinung an vielen Herden getroffen. Es wurde auch später, während der ersten Wochen des Aufenthaltes der Kranken im Spital, beobachtet, und zwar hauptsächlich auf dem Rücken, weniger oft an der Vorderseite des Rumpfes. Das Infiltrat war in diesen Herden ziemlich oberflächlich. Nach Entfernung von Schuppenauflagerungen fiel uns auf, daß die Schuppenbildung im Zentrum sehr mangelhaft war, daß auf der Peripherie dagegen die Exfoliation herpetiform progredierte. Ausgebildete randständige Bläschen konnten nicht beobachtet werden. Die Erscheinungen verschwanden nach mehreren Wochen unter der Behandlung. In den inneren Organen keine krankhaften Veränderungen, Chvostek beiderseits stark positiv. Die Psoriasis wurde mittels Thymusdurchwärmungen und Pyrogallussalbe zum Schwinden gebracht. Das Chvosteksche Symptom blieb jedoch immer stark positiv, trotz eines normalen Kalziumspiegels im Blute. Die Regeln waren bei dieser Kranken normal.

Wir haben also festgestellt, daß ein positives Chvostek-Phänomen verhältnismäßig oft die Psoriasis vulgaris begleitet. Wir sehen darin eine Bestätigung unserer Vermutung, daß bei den Psoriasiskranken das ganze obere Blutdrüsensystem minderwertig ist. Die Beobachtung vervollständigt die Symptomatologie der Psoriasis vulgaris und kann zur Aufklärung ihrer Pathogenese beitragen.

Digitized by Google

Aus dem Institut für Kolloidforschung, Frankfurt a. M.

Die Reaktionsfähigkeit von Schwefel verschiedener Dispersität

Von

Prof. Dr. H. BECHHOLD, Dr. S. ORNSTEIN und Dr. K. SILBEREISEN

Über die Form, in welcher Schwefel resorbiert wird und zur Wirkung gelangt, herrscht noch keine volle Einstimmigkeit. HEFFTER und HAUSMANN vertreten die Ansicht, daß Schwefel in Gegenwart von Organen und Organbestandteilen Schwefelwasserstoff bilde, und als solcher resorbiert werde; WIELAND nimmt an, daß der Schwefelwasserstoff sich zu Schwefelsäure oxydiert. SPIRO und seine Schüler fanden, daß gelöster Schwefelwasserstoff Schwefel unter Bildung von Polysulfiden anlagert, die leicht wieder Schwefel abspalten; danach würden die Polysulfide resorbiert. Schließlich sei noch die SCHADEsche Ansicht erwähnt, wonach die Wirkung des Schwefels katalytischen Eigenschaften zuzuschreiben sei [1]).

Gleichgültig, welche Erklärung schließlich angenommen werden wird, in jedem Fall dürfte für die Reaktionsfähigkeit des Schwefels die Dispersität des in Frage kommenden Präparates maßgebend sein. Je größer die Oberfläche des Schwefels ist, eine um so intensivere Wirkung darf man von ihm erwarten; je gleichmäßiger die Dispersität (Isodispersität) ist, um so gleichmäßiger darf man annehmen, daß die Reaktion verläuft.

Es war deshalb von erheblichem Interesse, festzustellen, ob die verschiedenen Dispersitätsgräde in verschiedenen Schwefelpräparaten sich auch chemisch und tierexperimentell in einer verschiedenen Reaktionsfähigkeit bzw. verschiedener Reaktionsgeschwindigkeit äußern würden. Wir haben eine Reihe von Schwefelpräparaten einer Untersuchung unterzogen, die in der Tat interessante Ergebnisse brachte.

Zur Untersuchung gelangten acht verschiedene Präparate, welche Schwefel in elementarer Form enthielten, unter ihnen auch Schwefeltalk. Schwefeltalk ist die Grundsubstanz des Sulfodermpuders.

Nach Angabe der fabrizierenden Firma, der Chemischen Fabrik von Heyden, Dresden-Radebeul, besteht Sulfoderm aus 50 % Schwefel-Talkum und 50 % anderen indifferenten Puder-Inkredienzien. Der Schwefel ist auf den Talk in ähnlicher Weise niedergeschlagen, wie das Chlorsilber auf dem Silargel. Er bildet in kolloider, also äußerst fein verteilter Form einen Überzug über die einzelnen Talkpartikel, so daß wegen seiner großen Oberflächenentwicklung von ihm eine besonders hohe Reaktionsfähigkeit erwartet werden durfte.

[1]) Literatur bei GORDONOFF, MEYER-BISCH und PAUL UNNA jun. „Schwefeltherapie", Georg Thieme, Leipzig 1928.

Digitized by Google

Dispersität der Schwefelpräparate und Reaktionsfähigkeit

Die Größe der Schwefelteilchen in den verschiedenen Präparaten wurde mikroskopisch gemessen. In dem Schwefeltalk ließ sich naturgemäß die Dimension der Schwefelteilchen nicht messen, weil wir im Mikroskop nur die Talkteilchen bestimmen können, auf denen der Schwefel in kolloider Form niedergeschlagen ist. Rechnungsmäßig läßt sich jedoch sagen, daß die Schwefelschicht die Größenordnung von weit unter 1 μ haben muß.

Tabelle 1. Größe der Schwefelteilchen

Schwefelpräparat	Größe in μ (= 1 : 1000 mm)	Bemerkungen
1. Schwefeltalk Talkteilchen . . . . Schwefelschicht (rechnungsmäßig) . . .	5 bis etwa 40 μ < 1 μ	
2. Sulfur colloidale pro inj. (v. Heyden)	< 0,6 μ Im Dunkelfeld durchschnittlich 11 Teilchen im Gesichtsfeld Im Hellfeld unter 10 Feldern in 6 Gesichtsfeldern 0, in 4 Gesichtsfeldern 1 bis 2 Teilchen. Die Mehrzahl der Teilchen liegt somit im submikroskopischen Gebiet, d. h. < etwa 0,6 μ	Tropfige Struktur
3. Sulfidal	Primäre Teilchen 3—6 μ Einzelne größte Teilchen 16 μ	Struktur: keine Tröpfchen, doch ist nicht erkennbar, ob Kristallflächen mit Kanten
4. Schwefel extrem fein gemahlen	2—4 μ. Durchschnitt 10,7 μ Im Dunkelfeld durchschnittlich 3 Teilchen im Gesichtsfeld Im Hellfeld unter 10 Feldern in 6 Gesichtsfeldern 0, in 4 Gesichtsfeldern 1 bis 3 Teilchen. Ein Teil der Teilchen liegt somit im submikroskopischen Gebiet	Struktur: kristallin
5. Wackenrodersche Flüssigkeit	Primärteilchen von 3—50 μ, flocken zu mächtigen Sekundärteilchen aus	Struktur: Kristalle mit ebenen Flächen
6. Sulfur praecip. . .	6,4—16 μ. Einzelne große Kristalle 32—48 μ	Struktur: Kristalle mit rundlichen Flächen
7. Flores sulfuris . .	6—40 μ. Größte Kristalle 32—48 μ	Struktur: Kristalle
8. Gemahlener kristallisierter Schwefel .	15—80 μ	Struktur: Kristalle

Aus dieser Tabelle ergibt sich das Größenverhältnis der einzelnen Schwefelpräparate in der Reihenfolge ihrer Größenzunahme, soweit man

Digitized by Google

eine solche Ordnung vornehmen kann bei Präparaten, die in sich so extreme Größendifferenzen der Teilchen aufweisen. Besonders zu beachten sind die außerordentlich großen Unterschiede der einzelnen Schwefelteilchen aller nichtkolloiden Schwefelpräparate.

Um die Reaktionsfähigkeit verschiedener Präparate zu vergleichen, wurde nach einer Reaktion gesucht, die sich leicht zeitlich verfolgen läßt. Als geeignet dafür erwies sich die Lösung des Schwefels in 1% iger Natronlauge zu Polysulfiden. Die Bestimmung des gelösten Schwefels erfolgte in der Weise, daß der Schwefel mit Brom zu Schwefelsäure oxydiert und diese als Bariumsulfat gravimetrisch bestimmt wurde. Es erwies sich zweckmäßig, diese einleitenden Versuche bei 18° vorzunehmen, da bei 37° bei den kolloiden Präparaten die Lösung zu rasch und zu vollständig erfolgte. Bereits nach 10 Minuten ist bei 37° der gesamte Schwefel des Schwefeltalks gelöst.

Schwemmt man Schwefeltalk (mit einem Gehalt von 2% Schwefel) in 1% iger Natronlauge auf und entnimmt dieser Aufschwemmung von Zeit zu Zeit Proben, so ergibt sich, daß gelöst sind:

nach	10	Minuten . . .	67%
„	70	„ . . .	92%
„	20	Stunden . . .	100%

Zur Feststellung der Reaktionsfähigkeit der Präparate 1—8 (Tabelle 2) wurden Aufschwemmungen von gleichem Gehalt, nämlich je 0,2 g Schwefel — bei Schwefeltalkum 1 g mit 0,2 g Schwefel — in 10 ccm 1% iger Natronlauge bereitet und festgestellt, bei welcher Temperatur Lösung nach 10 Minuten beginnt (zu erkennen an der Gelbfärbung), und bei welcher Temperatur ein Maximum der Gelbfärbung erreicht wird. Parallelversuche wurden mit 1% iger Natriumsulfidlösung vorgenommen.

Tabelle 2

	1% NaOH Lösungsbeginn	1% NaOH Lösungsmaximum	1% Na_2S Lösungsbeginn	1% Na_2S Lösungsmaximum
1. Schwefeltalkum	18°	bis 60°	18°	
2. Sulfur colloid. pro inj. . . .	45°	„ 55°	30°	
3. Sulfidal	18°	„ 60°	18°	
4. Schwefel extrem fein gemahlen	65°		30°	
5. Wackenrodersche Flüssigkeit	75°		30°	
6. Sulfur praecip.	90°		20°	bis 45°
7. Flores sulfuris	68°		30°	
8. Krist. Schwefel	75°		20°	„ 40°

Um festzustellen, ob die verschiedenen Präparate sich nur durch ihre Lösungsgeschwindigkeit unterscheiden, oder ob auch Schwefelzustände darunter sind, die bei niederen Temperaturen überhaupt nicht in Lösung gehen, wurden die Präparate unter gleichen Bedingungen längere Zeit bei 37° der 1% igen NaOH-Lösung ausgesetzt (s. Tab. 3).

Digitized by Google

Tabelle 3. Einwirkung von 1% NaOH auf die Schwefelpräparate bei 37°

	Nach 24 Stunden	Nach 48 Stunden	Nach 72 Stunden
1. Schwefeltalkum	Vollkommen mit gelber Farbe gelöst	Vollkommen gelöst	Vollkommen gelöst
2. Sulfur colloid. pro inj. .	Anfangs tiefgelbe Lösung; dann Aufhellung	Farblos	Farblos
3. Sulfidal	Mit tiefgelber Farbe gelöst	Mit tiefgelber Farbe gelöst	Mit tiefgelber Farbe gelöst
4. Schwefel extrem fein gemahlen	Nichts gelöst	Nichts gelöst	Nichts gelöst
5. Wackenrodersche Flüssigkeit	Nichts gelöst	Nichts gelöst	Nichts gelöst
6. Sulfur praecip.	Nichts gelöst	Nichts gelöst	Nichts gelöst
7. Flores sulfuris	Nichts gelöst	Nichts gelöst	Nichts gelöst
8. Krist. Schwefel	Nichts gelöst	Nichts gelöst	Nichts gelöst

Aus den Tabellen 2 und 3 ergibt sich folgendes:

Die Lösung in Natriumsulfid erfolgt sehr viel leichter als in Natronlauge; daher sind diese Daten nicht so instruktiv; doch gehen offenbar die Löslichkeitsverhältnisse in Natronlauge parallel mit denen in Na_2S. Im allgemeinen zeigt sich aus beiden Tabellen — wie erwartet —, daß die feiner dispersen S-Aufschwemmungen rascher in Lösung gehen als die gröber dispersen.

Besonders auffallend ist die große Lösungsgeschwindigkeit bei den kolloiden Präparaten 1, 2 und 3. Ob die etwas größere Lösungsgeschwindigkeit von Sulfidal gegenüber dem Sulfur colloid. pro inj. auf das Schutzkolloid oder auf welche anderen Ursachen zurückzuführen ist, entzieht sich vorläufig unserem Urteil. Bei 2 — Sulfur colloid. pro inj. — hellt sich die Lösung mit der Zeit auf und wird schließlich ganz farblos. Es ist wohl anzunehmen, daß der gelöste Schwefel sekundär in Reaktion tritt mit dem Schutzkolloid, oder mit uns unbekannten in Lösung vorhandenen Substanzen.

Ganz besonders auffallend ist die Feststellung, daß kristallinischer Schwefel bei 37° überhaupt nicht in Lösung ging in 1%iger NaOH, selbst bei 72stündiger Einwirkung. Hier kann es sich somit nicht nur um Dispersitätsverschiedenheiten handeln, sondern innere Strukturverhältnisse müssen hierbei eine Rolle spielen.

Es muß jedoch betont werden, daß die Kristallform allein nicht dafür verantwortlich zu machen ist, wenn der kristalline Schwefel sich weniger rasch löst, denn wir haben rhombischen Schwefel durch Erwärmen auf über 114° in monoklinen Schwefel überführt und ferner durch Eingießen von geschmolzenem Schwefel in Wasser uns amorphen Schwefel hergestellt. Die Präparate zeigten jedoch keine Unterschiede in der Löslichkeit in Natronlauge.

Vielleicht ist wesentlich die Benetzung. Schwefelkristalle werden von reinem Wasser nicht benetzt, während kolloider Schwefel, auch

Digitized by Google

Schwefeltalk leicht benetzbar sind. Es ist nicht ausgeschlossen, daß die Benetzbarkeit durch 1 %ige Natronlauge von der Temperatur abhängig ist und die verschiedene Reaktionsfähigkeit beeinflußt.

Tierversuche über die Resorbierbarkeit von Schwefelpräparaten verschiedener Dispersität durch die Haut

In 2 Veröffentlichungen hat E. Maliwa [1]) eine Methode angegeben, um den Durchtritt des Schwefels durch die Haut nachzuweisen. Ihm kam es darauf an, zu zeigen, welchen Weg Schwefelwasserstoff in Schwefelbädern einschlägt, um in den Organismus zu gelangen. Er konnte nachweisen, daß Schwefelwasserstoff von der Haut resorbiert wird. Die Methodik bestand darin, daß er, in Anlehnung an Sabatini und Komiyama, eine feine Suspension von basischem Wismutnitrat in Paraffin weißen Mäusen unter die Haut spritzte. Nach einer Badedauer von 30 Minuten trat eine sichtbare Schwärzung des Wismuts ein; es war dabei Sorge getragen, daß Einatmung von schwefelwasserstoffhaltigen Dämpfen aus dem Badewasser ausgeschlossen war. Wir machten uns die Maliwasche Versuchsmethode zu eigen und führten die Versuche in folgender Weise aus:

Eine 5—10 %ige Suspension von Bismutum subnitricum in Paraffinum liquidum wurde weißen Mäusen subkutan injiziert (0,5—1 cc), bis sich kleine Säckchen unter der Haut bildeten. Es ist wesentlich, daß die Injektion stets in gleicher Weise, und zwar scharf unter der Oberfläche ausgeführt wird; der zeitliche Eintritt der Reaktion hängt davon ab. Erfolgt die Einspritzung nur wenig tiefer, so findet man erst nach 48 Stunden Verfärbung, auch werden die Resultate im übrigen ungleichmäßig. — 24 Stunden später, nachdem die Einstichstelle vollkommen geschlossen war, wurde die Haut über dem Säckchen mit den Schwefelpräparaten eingerieben, nachdem vorher die mit warmem Wasser angefeuchteten Haare mit einer feinen Schere möglichst kurz geschnitten waren. Die Schwefelpräparate waren in weißer Vaseline verrieben, und zwar derart, daß jede Salbe 1 % auf Schwefel bezogen enthielt. Die Verreibung des Schwefelpräparates mit der Vaseline muß sehr sorgfältig vorgenommen werden. — Durchtritt des Schwefels durch die Haut macht sich durch charakteristische Schwarz-Braunverfärbung der Haut bemerkbar (Bildung von Schwefelwismut).

Versuche wurden angestellt an 90 Mäusen. Die Ergebnisse waren folgende:

1. Schwefeltalk, nach 17 Stunden Reaktion überall positiv. Bräunung verstärkt sich nach 24 Stunden.

2. Sulfur colloidale, Bräunung beginnt nach 10 Stunden, ist nach 18 Stunden sehr stark und diffus. Reaktion nimmt weiter zu.

3. Schwefel extrem fein gemahlen, Reaktion begann nach 10 bis 12 Stunden, war nach 18 Stunden sehr stark. In 2 Fällen war die Reaktion schwach positiv. Einige Mäuse bekamen Durchfall und waren in 3 Fällen schwer krank.

[1]) Med. Kl., 1926, Nr. 22. u. 46.

Digitized by Google

4. Sulfur praecip., in 12 Fällen nach 18 Stunden stark positiv, bei 2 etwas schwächer. Nach 5mal 24 Stunden starben 8 Mäuse, eine war schwer krank.

5. Flores sulfuris, bereits nach 5 Stunden Andeutungen einer positiven Reaktion. Nach 17 Stunden deutlich. Bei 14 Mäusen stark positiv; bei 3 Mäusen schwach positiv. Eine Maus starb nach 3mal 24 Stunden. Die Reaktion ist schwächer angedeutet als bei kristallisiertem Schwefel.

6. Kristallisierter Schwefel, Reaktion fiel positiv aus, und zwar nach 5 Stunden schwach, nach 17 Stunden partiell deutlich.

Während bei den Maliwaschen Mäusen, die in schwefelwasserstoffhaltigem Wasser gebadet waren, die Schwärzung bereits nach 30 Minuten eintritt, erfolgt bei unseren Schwefelpräparaten die Verfärbung erst nach mehreren Stunden. Es darf daraus mit Wahrscheinlichkeit geschlossen werden, daß der Schwefel nicht in elementarer Form die Haut passiert, sondern zunächst eine Umwandlung in ein resorbierbares Sulfid erfährt.

Es läßt sich aus den Versuchen folgern, daß alle geprüften Schwefelpräparate mehr oder weniger rasch von der Haut resorbiert wurden, auch der Schwefel aus dem Schwefeltalk. Bei letzterem mußte man nämlich mit der Möglichkeit rechnen, daß die Adsorption des Schwefels an den Talk so fest sein könnte, daß durch die schwachen chemischen Einwirkungen des Organismus die adsorptiven Nebenvalenzen nicht gelockert würden. — So feine quantitative Unterschiede, wie sie die Reaktionsfähigkeit der Schwefelpräparate im Reagensglas aufwiesen, konnten naturgemäß im Tierversuch nicht erwartet werden, zumal die Ergebnisse von nicht beherrschbaren kleinen Unterschieden bei der Einführung des Bismutum subnitricum und der Zubereitung der Schwefelvaseline abhängen. Soviel läßt sich aber sagen, daß die gröber dispersen Systeme (kristallisierter Schwefel und Flores sulfuris) weniger rasch und stark reagieren, als die feiner dispersen Präparate. — Auffallend war der Tod von 8 Mäusen bei Sulfur praecip., ohne daß eine Erklärung dafür zu geben wäre. Bei Schwefeltalk war die Resorption des Schwefels eine langsam zunehmende und gleichmäßige.

Zusammenfassung

Die Dispersität des Schwefels in einer Reihe von Schwefelpräparaten, wurde mikroskopisch festgestellt. Es ergab sich, daß die Reaktionsfähigkeit des Schwefels gegen 1%ige Natronlauge und 1%ige Natriumsulfidlösung um so größer ist, je feiner dispers der Schwefel; am größten bei denjenigen Präparaten, bei denen der Schwefel eine kolloide Verteilung aufweist (Schwefeltalk, der Grundsubstanz des Sulfodermpuders, Sulfur colloidale, Sulfidal). Während letztere bei 37° in 1%iger Natronlauge vollkommen in Lösung gehen, erfolgt bei den gröber dispersen kristallinen Produkten selbst bei 72stündiger Einwirkung keine Lösung.

Auch im Tierversuch (weiße Mäuse) zeigt sich, daß die feiner dispersen Präparate die Haut rascher durchdringen als die ganz grob dispersen Verteilungen.

Digitized by Google

Aus der Abteilung für Hautkrankheiten der Graf Albert-Apponyi-Poliklinik in Budapest
(Vorstand: Prof. L. TÖRÖK)

Nachweis der Jodempfindlichkeit bei der Dermatitis herpetiformis durch passive Übertragungsversuche

Von

E. LEHNER und E. RAJKA

Jodempfindlichkeit, welche als erste französische Autoren bei der Dermatitis herpetiformis (D. h.) beobachteten, ist durch interne Verabreichung von Jodkali (2—3mal täglich ½ Gramm) nachweisbar, worauf nach 10—24 Stunden unter Allgemeinerscheinungen (Kopfschmerz, Unwohlsein) oder ohne dieselben sowohl auf der gesunden, wie auch auf der einmal bereits erkrankten Haut neue Bläschen entstehen. Der Grad der Hautreaktion ist äußerst verschieden und wechselt zwischen dem Auftreten vereinzelter Bläschen und einer, unter schweren Allgemeinerscheinungen einhergehenden, sich auf den ganzen Körper erstreckenden Eruption. Manchmal entstehen nicht bloß Bläschen, sondern ödematöse-erythematöse Herde. Nach JADASSOHN ist die Jodempfindlichkeit nicht nur auf internem Wege, sondern auch durch Auflegen von 10—20—50%igem Jodkalivaselin auf die Haut nachweisbar. Auf der Hautpartie, welche mit dem Jodkalivaselin beschickt wurde, entsteht im Falle einer Jodempfindlichkeit nach 24 Stunden eine entzündliche Reaktion, während auf der normalen Haut keine, wie immer geartete Reaktion, höchstens eine ganz geringe Hyperämie entsteht. Oft konnten wir beobachten, daß die Jodprobe nur dann positiv verlief, wenn wir das Jodkalivaselin auf eine mäßig skarifizierte Hautstelle auflegten. Manchmal entstand nicht nur eine lokale Reaktion, sondern auch eine, mit Allgemeinerscheinungen einhergehende Herdreaktion.

Die Erklärung der Jodempfindlichkeit stößt auf gewisse Schwierigkeiten. Mit JADASSOHN nehmen wir an, daß die Empfindlichkeit durch eine Sensibilisation verursacht wird, welche gleichzeitig mit der Infektion durch das unbekannte Virus zustande kommt. Um die Zeit, zu welcher die Sensibilisation gegen das hypothetische Virus entsteht, wird auch der Organismus gegenüber dem Jod sensibel. Unserer Annahme gemäß entsteht die Sensibilisation auf die Weise, daß sich in den entsprechenden Zellen zellständige spezifische Reagine bilden und von hier aus in den Blutstrom gelangen. Der Nachweis der Reagine ist am besten durch passive Übertragungsversuche zu erbringen. Auf Grund unserer früheren Untersuchungen halten wir es für höchst wahrscheinlich, daß die Jodempfindlichkeit bei der D. h. durch die Anwesenheit spezifischer Reagine bedingt ist. Es gelang uns nämlich in 2 Fällen mit Hilfe des von uns beschriebenen Kaninchenohrversuches die Jodempfindlichkeit passiv zu übertragen. Der eine Fall war eine 66jährige Frau, die seit einem Jahre an D. h. litt. Im Eruptionsstadium, zu welcher Zeit die Jodprobe sowohl intern, als auch kutan angewendet, positiv war,

Digitized by Google

gelang es uns wiederholt mit dem frisch entnommenen Blaseninhalt die Jodempfindlichkeit zu übertragen. Auf dem nach Injektion des Blaseninhaltes mit 10%igem Jodvaseline behandeltem Kaninchenohr entstand eine intensivere und länger andauernde Entzündung als auf dem Kontrollohre, auf welchem wir Normalserum und Jodkalivaselin bzw. diese Substanzen, für sich allein anwendeten. Der Gang des Versuches war folgender:

Am 13. IV. injizierten wir in das linke Ohr eines 1300 g schweren, schwarzen Kaninchens 1 ccm Blaseninhalt, in das rechte Ohr injizierten wir 1 ccm Normalserum und beide Ohren verbanden wir mit Jodkalivaselin, welches wir für 24 Stunden mit einem Leukoplastverband fixierten.

Am 14. IV. (nach 24 Stunden). Auf dem linken Ohre sehr heftige hyperämisch-ödematöse Entzündung, sowohl auf der mit der Salbe bedeckten Partie als auch an der Ohrwurzel; am rechten Ohre bloß eine mäßige Reaktion.

Am 15. IV. Die Entzündung am linken Ohre ist noch ausgesprochen, am rechten Ohre nur sehr geringfügig.

Zur Einschätzung des Versuchs müssen wir bemerken, daß der Blaseninhalt für sich allein eine geringere Entzündungsreaktion bewirkt als das Serum. — Die Wiederholung des Versuchs ergab das ähnliche Resultat.

Unser zweiter Fall war eine 59jähr. Frau, die einer von uns (Dr. L.) in der I. Sitzung der Ungarischen Dermatologen-Gesellschaft vorstellte. Sie leidet seit 6 Monaten an D. h. Am 22. II. 1928, als wir die Kranke zuerst sahen, waren auf der behaarten Kopfhaut, am Halse, auf der Brust und auf den Extremitäten teils eingetrocknete, teils frische Bläschen sichtbar. Blutbild: Normal. Jodprobe: Nach interner Verabreichung von 3mal 0,5 g Jodkali negatives Resultat. Auf normale Haut appliziertes 20%iges Jodkalivaselin erzeugte nach 24 Stunden keine Entzündung; auf skarifizierter normaler Haut entstand mäßiges Hyperämie-Ödem. Auf bereits einmal erkrankter Haut bewirkt das einmalige Auflegen des Jodkalivaselins nach 24 Stunden eine Blase; außerdem entstand auch eine Blase auf dem skarifizierten Terrain.

Übertragungsversuche: Am 1. III. injizierten wir in das linke Ohr eines 1500 g schweren, schwarzen Kaninchens 0,25 ccm Krankenserum, in das rechte Ohr 0,25 ccm Normalserum und banden auf beide Partien 20%iges Jodkalivaselin. Nach 24 und 48 Stunden waren beide Ohren gleichmäßig entzündet. Der Übertragungsversuch mit Blutserum war also nicht gelungen.

Am. 3. III. Übertragungsversuch mit Blaseninhalt. In das linke Ohr eines 1800 g schweren, weißen Kaninchens injizierten wir 1 ccm Blaseninhalt, in das rechte die gleiche Menge Normalserum, die Stelle wurde mäßig skarifiziert und auf dieselbe 50%iges Jodkalivaselin aufgelegt.

Nach 24 und 48 Stunden entstand auf dem linken Ohre eine bedeutend stärkere hyperämisch-ödematöse Entzündung als am rechten Ohre.

Diese Versuche bieten jedoch keinen vollen Beweis, da wir in ein Ohr Blaseninhalt, in das andere Blutserum injizierten. Das Blutserum entstammte wohl einer normalen Person, doch erfordert das exakte Experiment, daß als Kontrollsubstanz gleichfalls ein Blaseninhalt, z. B. der Inhalt einer durch Kantharidinpflaster erzeugten Blase verwendet werde, so wie wir in unserem unten angeführten Versuche vorgingen und den Inhalt einer Erfrierungsblase verwandten. Bei diesem Übertragungsversuche wandten wir nicht unsere Kaninchenohrmethode, sondern die Methode von PRAUSNITZ-KÜSTNER an.

Unser Patient, ein 50jähriger Mann, leidet seit einem Jahrzehnt an D. h. Aufnahme am 2. I. 1929. Seit 2 Wochen frische Eruption, Bläschen am Halse und im Gesichte, stellenweise auch auf den Unterarmen. Jodprobe konnten wir bei ihm nicht durchführen, der intelligente Patient gibt aber an, daß dieselbe an einem anderen Orte (ausländische Klinik)

Digitized by Google

bereits gemacht wurde und insofern positiv verlief, daß das auf seine gesunde Haut aufgelegte Jodkalivaselin Bläschen hervorrief.

Zu den Versuchen am 12. I. verwendeten wir Blaseninhalt, zur Kontrolle gleichfalls den Inhalt einer Blase, welchen wir von einem anderem Indiveduum gewonnen, auf dessen Fuße eine große Erfrierungsblase bestand. Die Refraktion beider Blaseninhalte war keine gleiche, da die Refraktion des Erfrierungsblaseninhaltes eine höhere war, weshalb wir denselben mit einer physiologischen Kochsalzlösung verdünnten, so daß dessen Refraktion mit der des Blaseninhaltes der D. h. (13340) konform wurde.

Zu unseren Versuchen wählten wir zwei normale Personen. In die Rückenhaut der Kranken injizierten wir linkerseits 0,1 ccm D.-h.-Blaseninhalt, in die rechte Seite 0,1 ccm Kontrollblaseninhalt. Nach 30 Minuten waren die durch den Blaseninhalt hervorgerufenen Urtikariaquaddeln von gleicher Intensität und Größe. Nun spritzten wir in diese Stellen 0,05 ccm einer 1%igen Jodkalilösung. Die hierauf entstandenen Quaddeln wurden in der 10. und 30. Minute (Sofortreaktion) und nach 24 Stunden (Spätreaktion) in 2 Durchmessern, in Millimetern, gemessen.

Die Sofortreaktionen waren in beiden Fällen beiläufig gleich, doch nach 24 Stunden war in beiden Fällen linksseitig auf der sensiblen Seite die Entzündungsreaktion eine größere (8—10 bzw. 7—9 mm) als die Kontrollreaktion (5—6 mm). Der Unterschied zwischen beiden Reaktionen war noch nach 4 Tagen stark ausgesprochen.

Am 16. I. Wiederholung des Versuchs, gleichfalls mit Blaseninhalt, ergab ein ähnliches Resultat.

In 2 Fällen gaben wir linksseitig den sensiblen Blaseninhalt, rechtsseitig den Kontrollblaseninhalt, und in diese Stellen injizierten wir 0,05 ccm einer 1%igen Jodkalilösung. Die nach der 10. und 30. Minute entstandenen Quaddeln waren gleich groß; die nach 24 Stunden entstandenen Spätreaktionen wiesen jedoch ausgesprochene Unterschiede auf, indem auf den sensiblen Stellen 8—9 bzw. 7—8 millimeterige Quaddeln waren, entgegen den 4—5 millimeterigen Kontrollquaddeln. In beiden Fällen war also mit dem Blaseninhalt bloß die Spätreaktion positiv.

Denselben Versuch führten wir auch mit Blutserum aus. In die Haut der linken Rückenseite injizierten wir 0,1 ccm sensibles Serum und gleichzeitig in die rechte Seite der Rückenhaut dieselbe Menge Normalserum. Nach 30 Minuten, als die durch die Sera erzeugten Quaddeln gleich groß waren, injizierten wir in diese 0,05 ccm einer 1%igen Jodkalilösung und maßen die entstandenen Urtikariaquaddeln in der 10. und 30. Minute, die Spätreaktion jedoch nach 24 Stunden bzw. wir beobachteten dieselbe noch einige Tage hindurch.

I. Versuch: Sofortreaktion am 12. I. Nach Injektion des Jodkalis waren auf der Stelle des sensibilen Serum in einem Falle $\frac{12—18 \text{ mm}}{15—25 \text{ mm}}$ äußerst straffe, auf der Kontrollstelle $\frac{10—15 \text{ mm}}{10—20 \text{ mm}}$ flache, im zweiten Falle $\frac{12—17 \text{ mm}}{15—15 \text{ mm}}$ sehr straffe, auf der Kontrollstelle $\frac{10—14 \text{ mm}}{10—15 \text{ mm}}$ sehr flache Quaddeln entstanden.

Spätreaktionen: Die nach 24 Stunden entstandene späte Entzündungsreaktion war in einem Falle 11—15 mm auf der sensiblen Seite und 10—11 mm auf der Kontrollstelle. Nach 48 Stunden war in einem Falle eine Quaddel von 9—13 mm Durchmesser auf der mit dem sensiblen Serum behandelten Stelle, während die Quaddel der Kontrollseite 8—9 mm Durchmesser betrug; im zweiten Falle waren die Reaktionen ungefähr gleich.

Den zweiten Versuch vollführten wir gleichfalls an zwei Individuen, doch konnten wir bei denselben, da sie am nächsten Tage nicht erschienen, bloß die Frühreaktionen ablesen.

Nach Injektion des Jodkalis entstand in einem Falle auf der sensiblen Stelle eine Quaddel von 13—19 mm Durchmesser, auf der Kontrollstelle eine von 11 bis 16 mm Durchmesser; im zweiten Falle entstanden an beiden Stellen gleich große Quaddeln. Bei diesen Versuchen war also das Resultat in dem ersten Falle positiv, im zweiten Falle negativ.

Digitized by Google

Vergleichen wir nun diese Versuche, so finden wir, daß es uns in jedem Falle gelungen war die Reagine nachzuweisen, und zwar mit dem sichersten Verfahren, durch den passiven Übertragungsversuch. Die Reagine waren in einem Teile der Fälle bloß im Blaseninhalte nachweisbar, was um so mehr verständlich ist, als dieselben, um durch die passiven Übertragungsversuche nachweisbar zu werden, erst vom Entstehungsorte in entsprechender Menge in den Blutstrom gelangen müssen.

Mit dem Unterschiede zwischen den Sofort- und Spätreaktionen, auf welchen wir schon vor längerer Zeit die Aufmerksamkeit lenkten, können wir uns im Rahmen der jetzigen Arbeit nicht befassen, behalten es uns jedoch vor, uns mit demselben in einer späteren Arbeit zu beschäftigen; für die Hauptfrage: ob die Jodempfindlichkeit bei der D. h. durch Reagine bedingt ist, ist es als Endergebnis vollkommen gleichgültig, ob die Sofort- oder die Spätreaktion positiv ist, denn beide Reaktionen werden durch die Anwesenheit von Reaginen ausgelöst.

Dieses Ergebnis erlaubt selbstverständlich keine Einsicht in die Pathologie der D. h. Von der D. h. nehmen wir an, daß bei derselben eine durch einen unbekannten Krankheitserreger zustande gekommene Sensibilisation stattfindet. Diese Annahme wäre bloß durch den Nachweis des angenommenen Virus oder toxischen Stoffes bzw. durch den Nachweis der auf dieses Virus eingestellten spezifischen Reagine beweisbar. In dem zweiten Falle von D. h. hatten wir Gelegenheit dies zu bewerkstelligen und konnten die auf das Jod eingestellten Reagine nachweisen (Patientin Nr. 3). Den Versuch führten wir nach der Methode von PRAUSNITZ-KÜSTNER aus. Das Blutserum (0,1 cm) der Patientin wurde auf zwei normale Individuen überführt. Als Kontrolle diente das Serum gesunder Personen. In beiden Fällen injizierten wir nach 30 Minuten in dieselben Stellen Blaseninhalt. Die Sofortreaktionen waren bei beiden, oben mitgeteilten Fällen an der Stelle des sensiblen Serums durch eine heftige Entzündung gebildet; 13—18 resp. 14—19 mm im Diameter fassende starke Quaddel, gegenüber der Kontrollquaddel, die bloß 11—13 mm Durchmesser besaß und flach war. Bei der einen Versuchsperson konnten wir auch die Spätreaktion beobachten. Nach 48 Stunden war auf der sensiblen Seite ein 8—10 mm breites, starkes, hyperämisches Ödem, auf der Kontrollstelle jedoch bloß eine schwache Hyperämie zu sehen.

Die Prausnitz-Küstner-Reaktion gab demnach in diesem Falle auch dann ein positives Resultat, wenn wir das Blutserum des Kranken anstatt mit der Jodkalilösung mit dem Inhalte der D.-h.-Blase auf der Haut der Testperson zusammenbrachten. Da unserer Auffassung nach die gelungene Prausnitz-Küstner-Reaktion das Resultat einer Allergen-Reaginreaktion ist und wir die Reagine mit dem Blutserum des Pat. in die Haut injizierten, müssen wir annehmen, daß wir bei dieser Versuchsanordnung mit dem Blaseninhalte das Allergen selbst bzw. das unbekannte Virus in die mit Reaginen imprägnierte Haut der Versuchsperson brachten. Die Blasen der D. h. müssen deshalb nicht bloß Reagine enthalten, wie es die oben beschriebenen passiven Übertragungsversuche bezeugen, sondern mit großer Wahrscheinlichkeit auch das Allergen — das krankheitserregende Virus. Diese unsere Annahme bedarf aber jedenfalls weiterer Stützen.

Diese unsere Annahme stützt sich auch auf analoge Versuche, welche GÉBER und RAJKA bei Herpes menstruationalis und simplex ausgeführt haben. Bei Herpes menstruationalis gelang es nämlich, auf Hautstellen gesunder Personen, die mit dem Patientenserum sensibilisiert wurden, durch Injektion von Blaseninhalt des Herpes menstruationalis Sofort- und Spätreaktionen zu erzeugen.

Digitized by Google

Referatenteil

Fachzeitschriften

Journal d'Urologie

1928, Bd. 26, Nr. 6

Retterer, Ed.: Correspondance structurale et fonctionnelle entre les glandes génitales et le système nerveux (Strukturelle und funktionelle Beziehungen zwischen den Genitaldrüsen und dem Nervensystem). S. 505.

Ein überpflanzter Hoden oder ein solches Ovarium behalten nicht ihre Struktur. Sie wandeln sich in bindegewebige Knötchen um, die aber, solange sie Reste der Epithelien besitzen, eine Allgemeinwirkung auf den Organismus ausüben. Diese macht sich besonders am Nervensystem geltend durch Ermöglichung von Erektion und Ejakulation, auch wenn diese im Alter durch Sorgen, trübe Stimmung und Widerwillen mit ihren Wirkungen auf das Gehirn sonst nicht mehr zustande kommen. Andererseits verändern Verletzung der Großhirnrinde die Entwicklung und den Bau der Samenkanälchen, wie durch sie auch die Geschlechtslust aufgehoben werden kann.

de Rom, F.-Gand: L'épreuve de la P. S. P. dans la tuberculose expérimentale du rein unique (Die Phenolsulfophthaleinprobe bei der experimentellen Tuberkulose bei Vorhandensein nur einer Niere). S. 521.

Experimentelle Versuche an Kaninchen, die zeigen, daß die experimentelle Infektion einer übrig gebliebenen Niere mit Tuberkulose in verschiedenster Weise die Ergebnisse der Phenolsulfophthaleinprobe beeinflussen kann. Einzelheiten müssen im Original nachgelesen werden.

Surraco, L. A.-Montevideo: Le variocèle. Considérations sur la pathogénie et le traitement (Die Variozele, Erwägungen über ihre Entstehung und Behandlung). S. 527.

Auf Grund anatomischer und physiopathologischer Erwägungen inauguriert der Verf. eine Operationsart der Variozele in fünf Zeiten, die sich im Rahmen eines Referates schlecht zur Wiedergabe eignen; vgl. Original.

Oudard-Toulon: Deux cas d'hématurie de cause exceptionnelle (Zwei Fälle von Hämaturie mit ungewöhnlicher Ursache). S. 537.

1. Hämaturie und Urethrorrhagie infolge Zerreißung des Blasenhalses nach Dilatation der Harnröhre. Naht des Risses. Heilung. 2. Hämaturie durch Ausbreitung eines papillären Epithelioms des Harnleiters und Nierenbeckens in der Blase. Operation: Resektion eines Ureterstückes distal, proximal Unterbindung, Nephrostomie (wegen der Größe des Tumors, die keine Entfernung in toto möglich macht). Kachexie. Exitus 25 Tage später.

Perrin, J.-Marseille: Nouveau modèle d'uréthroscope à vision directe et à optique indépendante (Neues Modell eines Urethroskopes mit direkter Sicht und unabhängiger Optik). S. 540.

Beschreibung der entsprechenden Apparatur, die von Rongier in Paris hergestellt wird.

1929, Bd. 27, Nr. 2

Bouillié, M.: L'hypertrophie du col vésical (Die Hypertrophie des Blasenhalses). S. 97.

Der Verf. berichtet über 15 Fälle von kongenitaler Blasenhalshypertrophie. Das Krankheitsbild zeigt Dysurie und Retention, ohne daß sonst ein urologisches Leiden oder eine Störung des Nervensystems nachweisbar wäre. Es tritt verhältnismäßig frühzeitig auf. Die Diagnose beruht auf sorgfältiger Ausscheidung aller sonst für Dysurie und Retention in Frage kommender Prozesse. Die Ausdrücke, wie „Prostatismus ohne Prostata" oder „primäre Blasenatonie", müßten verschwinden. Der Grund des Leidens liegt in einer muskulären Hypertrophie des Blasenhalses, wobei die operative Entfernung dieser Partie auf transvesikalem Wege Heilung bringt.

Meyer, S.-Straßburg: Un cas de phlegmon diffus périvésical (Ein Fall von diffuser perivesikaler Phlegmone). S. 143.

Bericht über einen Fall von diffuser Phlegmone der oberen Dammloge. Der Pat.

Digitized by Google

kam trotz Operation (Zystostomie) zum Exitus. Die Sektion ergab urologisch: inzidierte suprapubische und skrotale Phlegmone nach Penisgangrän, chronische gangränose Zystitis mit Zystostomiewunde. Wesentlicher falscher Weg (von der Katheterung her).

1929, Bd. 27, Nr. 3

Lemierre, A.: Fernand Widal. Son œuvre en pathologie rénale (Ferdinand Widal, sein Wirken auf dem Gebiete der Nierenpathologie). S. 193.

Nachruf auf den verstorbenen Prof. Fernand Widal.

Grasso, F. M.-Rom: Inexistence de l'infection rénale ascendante (Nichtvorkommen der aszendierenden Niereninfektion). S. 200.

Der Verf. hat schon früher für die Tuberkulose die aszendierende Infektion der Niere vom Ureter aus abgelehnt. Auch für die Infektion mit anderen Bakterien (Koli, Staphylokokken usw.) spräche neben Versuchen (Albarran, Zuckerkandl u. a. m.) alles dafür, daß es keine aszendierende Infektion der Niere gebe. Der Begriff sei aus der Pathologie zu streichen.

Raffo, V., u. A. Vallebona-Genf: Quelques remarques à propos de la cystoradiographie (Einige Bemerkungen zur Zystoradiographie). S. 214.

Vallebona hat als erster die kombinierte Zystoradiographie (30 ccm Bariumsulfat + Sauerstoff) angegeben. Die Verff. demonstrieren die Vortrefflichkeit der Methode an 26 instruktiven Photographien.

Strominger, L., u. A. Schapira-Bukarest: Prolapsus de l'urétère endovésical avec calcul urétéro-vésical chez une femme (Endovesikaler Prolaps des Ureters mit Harnleiter-Blasenstein bei einer Frau). S. 220.

Bericht über den entsprechenden Fall einer 20jähr. Frau. Schwierige Lithotripsie wegen der Härte des Steines. Ferner war eine Inzision der Harnröhre nötig. Naht dieser Wunde, Pezzerkatheter.

Phélip, L.-Lyon: Emploi du chlorure de magnésium en urologie (Gebrauch des Magnesiumchlorates in der Urologie). S. 227.

Der Verf. verwendet eine Lösung von 12 Chlormagnesium + 4 Glyzerin auf 1000 Wasser zu Spülungen bei eitrigen Prozessen der Harnwege; er gibt es auch oral in Dosen von 0,6 g (keratinierte Pillen). Es erweist sich von Vorteil bei entero-renalem Syndrom und scheint eine Präventivwirkung bezüglich des Karzinoms zu haben, ferner Rezidive benigner Tumoren in der Blase nach deren Brennung zu verhindern.

E. Sklarz-Berlin.

Japanese Journal of Dermatology and Urology

Februar 1929, Bd. 29, Nr. 2

Saito, J.: Klinische und experimentelle Untersuchung der durch Gingkofrucht verursachten Dermatitis und ihrer hautreizenden Bestandteile. S. 11.

S.s Untersuchuugen über die Hautreizung durch das Fruchtfleisch von Gingko biloba gipfeln in folgenden Schlußsätzen: 1. Die Gingko-Dermatitis tritt ausschließlich durch direkte Berührung mit Gingkofleisch auf. Der Preßsaft, sowie der alkoholische oder ätherische Extrakt, rufen stets bei Affen und Kaninchen, aber häufig auch beim Menschen Dermatitis hervor. 2. Die Hautentzündung erfolgt beim Menschen in stets von starkem Jucken begleiteten Erythemen, Ödemen, Papeln, Bläschen usw.; die Dermatitis verschwindet nach 7—10 Tagen mit Hinterlassung kleienförmiger Schuppung. Manchmal Konjunktivitis. Inkubationszeit 36—48 Stunden. 3. Nicht alle Menschen sind gegen das Gingkogift empfindlich. 4. Das hautreizende Gift wurde von S. aus dem Alkohol- sowie Ätherextrakt in weißen, geruch- und geschmacklosen Kristallen extrahiert, die sich in Alkohol, Äther, Petroläther, Alkalilösung und Wasser lösen. 5. Kawamura gewann aus dem Gingkofleisch zwei kristallinische Hautgifte: Gingkosäure und Bilobol. 6. Die flüchtigen Bestandteile des Gingkofleisches haben keine hautreizende Wirkung.

Dohi, S.: Eine eigentümliche Pigmentatrophie „Leucoderma reticulare". S. 13.

50jähr. Schiffer. Keine Lues; Lungentuberkulose. Das Hautleiden besteht seit 25 Jahren; die in 5—10 Jahren entstandenen Flecken bleiben dann stationär. Stecknadelkopf- bis nagelgroße, unregelmäßig gestaltete, sternförmige, ziemlich scharf be-

Digitized by Google

grenzte weiße Flecken durch feine Fortsätze zu einem Netzwerk verbunden. In den weißen Flecken, und in depigmentierten Stellen in der Umgebung der Flecke zahlreiche disseminierte, bis halbreiskorngroße, runde, bräunliche Pigmentherde, der Haarfollikelmündung entsprechend. Die Lanugohaare auf den weißen Flecken meist pigmentiert. Kein hyperpigmentierter Saum an der Umgebung der Flecken. Die symmetrisch angeordneten weißen Flecken sind am deutlichsten auf Rücken-, Lenden- und Gesäßgegend, weniger dicht auf Brust, Bauch, hinteren Teilen der Oberschenkel und Streckseiten der Oberarme. Dohi bezeichnet die nirgends beschriebene Pigmentatrophie provisorisch als „Leucoderma reticulare".

Takahashi, Sh.: Biologische Studien über die Trichophyten. S. 14.

Aus den Versuchen Takahashis mit Trichophyton radiolatum, purpureum, Epidermophyton ing. seien folgende Ergebnisse hervorgehoben: Jedes Trichophyton stellt seine spezifischen mikroskopischen Bildungen auch auf dem Agar-agar, Bouillon, Rindfleischextrakt dar, aber nicht immer auf dem Peptonagar und Peptonwasser. Auf einfachem Agar und in Zuckerlösungen entwickeln sich die Pilze sehr mangelhaft. Die mikroskopischen Eigentümlichkeiten, welche Tr. radiolatum auf den Peptonnährmedien verloren hat, treten auf dem Milieu d'épreuve wieder auf. Der nahrhafte zucker- oder glyzerinhaltige Agar-agar oder Bouillon läßt den Pilz aus dem atrophischen Stadium sich wieder erholen. Die Abhängigkeit der mikroskopischen Bildungen der Pilze von der Wasserstoffionenkonzentration der Nährmedien ist kaum erwiesen. Das Vorkommen der spezifischen mikroskopischen Bildungen der Pilze ist auch von der Temperatur, dem Lichte und Sauerstoff abhängig. Zur Konservation der Trichophytonstämme ist glyzerinhaltiger Agar-agar statt des Sabouraudschen Peptonagars zu empfehlen.

Takahashi, A., u. T. Ichikawa: Über den sogenannten pyelovenösen Reflux. S. 16.

Bei über 100 Pyelographien bekamen die Verff. 10 Pyelogramme, welche das Phänomen des sogenannten pyelovenösen Refluxes zeigten. Aus ihren experimentellen Untersuchungen kommen sie zu folgenden Schlüssen: 1. Es gibt keine Beziehung zwischen Nierenerkrankung und pyelovenösem Reflux. 2. Die 10 Fälle mit pyelovenösem Reflux hatten alle gesunde Nieren. 3. Die Dauer des Phänomens ist sehr kurz, etwa eine Minute. 4. In einigen Fällen ließ sich die Vena renalis röntgenologisch darstellen. 5. Daß die Nierenbeckenwand gesund ist und durch übermäßiges Kontrastmittel akut ausgedehnt wird, spielt in der Entstehung des pyelovenösen Refluxes eine sehr große Rolle, weil die gesunde Nierenbeckenwand stärker krampfhaft kontrahiert als die pathologische.

März, Nr. 3

Masuda, R.: Multiple kleine Follikularzysten mit Riesenzellen. S. 21.

22jähr. Mann mit multiplen Knötchen der Haut in der oberen Bauchgegend, die nach einem diffusen Ekzem vor 7 Jahren entstanden sind. Die etwa 50 verschieden großen Knötchen sind mit der Haut eng verwachsen; im Zentrum ein schwärzlicher Punkt. Mikroskopisch: fast kugelige, zystenartige Erweiterung des Haarfollikels, nur Wollhaarfragmente und dünne Hornlamellen enthaltend. Der Hohlraum öffnet sich nach außen durch ein kurzes Kanälchen, ein Überbleibsel des Haarfollikels, welches mit dünnen, lockeren Hornlamellen gefüllt ist. Die Zyste ist von einem Mantel aus altem Granulationsgewebe umgeben. Dieses Gewebe besteht aus Epitheloidzellen und Riesenzellen. In dem Granulationsgewebe neugebildete Kapillaren mit partiell hypertrophischen Endothelien mit vermehrten Kernen, als Anfangsstadium der Riesenzellenbildung.

Sukigara, F.: Ein Fall von Perforation des Hirnschädels durch ein Hautkarzinom. S. 23.

23 Jahre alter Mann, seit Kindheit Ulzeration auf der Spitze des Kopfes; aus dieser ist ein taubeneigroßer Tumor entstanden. Röntgen- und Radiumbehandlung ohne Einfluß. Vor dem Exitus starke Kopfschmerzen, Ataxie und Paralyse der Beine. Die Sektion ergab eine Perforation des Parietalknochens. F. Juliusberg-Braunschweig.

Acta Dermato-Venereologica

Februar 1929, Bd. 9, Nr. 6

Vogelsang, Th. M.-Bergen: A Case of Syphilitic Interstitial Pneumonia (Ein Fall von interstitieller luetischer Pneumonie). (Aus dem Gadeschen Pathologischen Institut Bergen [Direktor: Dr. M. Haaland].)

Ein 29jähr. Mann, der nach Angabe seiner Frau luetisch infiziert war, in den letzten

Digitized by Google

10 Jahren an Bronchitis und Dyspnoe gelitten hatte und bei dem seit Weihnachten asthmaähnliche Anfälle aufgetreten waren, wurde Anfang Februar moribund ins Krankenhaus gebracht; bei der Obduktion fand sich die Haut über beiden unteren Extremitäten mit kreisrunden und ovalen Krusten bedeckt; die Lunge war pneumonisch induriert bei Freibleiben der oberen Lungenpartien, mit ausgebreiteten endarteriitischen und periarteriitischen Veränderungen. Daneben bestanden amyloide Ablagerungen in der Leber, der Milz und der Niere. Der Nachweis von Tuberkelbazillen in der Lunge gelang ebensowenig wie der Nachweis von Spirochäten. Mit Rücksicht auf die Anamnese und die Beschaffenheit der Haut stellt Verf. die Diagnose einer tertiären Lungensyphilis.

Hanusowicz, B.-Wilna: Le traitement du psoriasis par le glucose (Die Behandlung der Psoriasis mit Traubenzucker). (Aus dem Hospital Sawicz.)

Der gute Erfolg, den Verf. mit intravenösen Injektionen einer 20%igen Traubenzuckerinjektion in einem Falle von Psoriasis, entsprechend der Empfehlung von Hedén, der intravenöse Injektionen von konzentrierter Laktoselösung bei Psoriasis geübt hat, und der Empfehlung von intramuskulären Injektionen einer 8%igen Saccharoselösung durch L. Conca in Form von raschem Abblassen des Exanthems und Abnahme des Juckens erhalten hat, veranlaßte Verf., die Glykoseinjektionen bei einigen Psoriatikern zu verwenden; er nimmt an, daß dadurch die im Organismus zirkulierenden Toxine fixiert und vermindert werden und daß das kolloidale Gleichgewicht des Organismus befördert werde. Doch scheint es, als ob die von Hedén verwendete Laktose wirksamer wäre als die Glykose.

Tschernogubow, N., u. A. Pelevina-Moskau: Zur Klinik und Pathogenese der Acne conglobata Lang. (Aus der I. Moskauer Hautklinik.)

Für die Acne conglobata (Dermatitis follicularis et perifollicularis conglobata) ist das Vorhandensein von komedonenähnlichen Elementen am Rande der Narben und von Herden chronischer Pyodermie charakteristisch. Der proliferative Prozeß der follikulären Hyperkeratose führt zur Bildung tiefer epithelialer Wucherungen und zu Epithelzysten. Die Tuberkulose gehört zu den Momenten, welche das Terrain für die Entwicklung vorbereiten. Die Ursache der Acne conglobata dürfte aber pyogenen Charakters sein, wobei schädliche Einwirkungen der Beschäftigung mit eine Rolle spielen; auch Hefezellen können ätiologisch in Betracht kommen.

Feldmann, A. A., u. J. F. Feingold-Odessa: Zur Lehre von Syphilis und Reizung. (Aus dem Dermatologischen Staatsinstitut in Odessa.)

Die von Tarnowsky aufgestellte Lehre von dem Zusammenhang von Syphilis und Reizung ist nur der partielle Ausdruck des allgemeinen biologischen Gesetzes von der jeder Infektion innewohnenden Neigung zur Bildung von Herden an Stellen von Reizungen, welche die normale Widerstandsfähigkeit herabsetzen. Hierher gehören neben der Lues noch die Psoriasis, der Lichen ruber planus, die Trichophytie, die Gelenksblennorrhoe und die tuberkulöse Arthritis.

Zoon, J. J.-Utrecht: Zwei Fälle von Dermatosis linearis pruriens, Lichénification géante und Naevus linearis. (Klinik für Haut- und Geschlechtskrankheiten in Utrecht.)

Verf. beschreibt einen Fall der von Brocq und Pautrier charakterisierten Lichénification géante und bemerkt, daß es sich dabei nicht um eine Lichenifikation handelt, sondern um eine Prurigo circumscripta papillomatosa sive vegetans, bei der der Juckreiz seit 12—14 Jahren besteht und deren Hautveränderungen als Reaktion auf diesen Reiz aufzufassen sind. Im zweiten vom Verf. beschriebenen Falle handelt es sich um einen seit der Geburt bestehenden Naevus linearis acantho-keratoides mit leichten Entzündungserscheinungen, wobei sich an dem Arm des 26jähr. Kranken eine ziemlich harte, warzenartige, auf der Unterlage gut verschiebbare Masse ohne Naevuszellen fand.

F. Winkler-Wien.

Bücherbesprechungen

Llopis, F.-Madrid: Hämophilie und ihre Behandlung. (Wissenschaftliche Grundlagen). Mit 14 Abbildungen im Text und 4 Tafeln. Verlag von Johann Ambrosius Barth, Leipzig 1929. Preis RM. 4.—.

Die der Hämophilie zugrunde liegende Hypokalzämie findet sich auch bei Purpura; die Unterschiede liegen darin, daß bei Hämophilie eine stark verzögerte Gerinnungszeit

Digitized by Google

und bei Purpura eine normale oder leicht erhöhte Gerinnungszeit vorhanden ist, daß die Blutplättchenzahl bei Hämophilie normal und bei Purpura vermindert ist, endlich daß auch die Blutungszeit bei Hämophilie normal und bei Purpura verzögert ist; das Blutgerinnsel ist bei Hämophilie zusammenziehbar und bei Purpura nicht zusammenziehbar. Auf Grund der Beobachtungen bei mehr als 60 Fällen von Hämophilie kann die bisher herrschende Meinung, daß die Hämophilie beim weiblichen Geschlecht nicht vorkomme, nicht mehr aufrechterhalten werden. Zwischen der Stärke und Häufigkeit der Blutungen und der Verzögerung der Gerinnung besteht eine Proportionalität. Um die Übertragbarkeit der Hämophilie zu bekämpfen, müssen die Frauen aus hämophilen Familien etwa 6—8 Monate vor der Konzeption entsprechend behandelt werden. Die Behandlung besteht in der Darreichung von Tabletten, welche die vier pflanzlichen Vitamine A, B, C und D und 0,20 Kalziumphosphat enthalten, zum mindesten 16 Tabletten pro Tag; die Tablettenzahl kann bis auf 36 pro Tag erhöht werden. Zur Verhütung der Übertragung der Hämophilie durch Frauen werden 18—24 Tabletten pro Tag gegeben. Bei Temperatursteigerungen müssen Darmwaschungen verwendet und durch leichte Abführmittel der Darm entleert werden; aus der Diät sind Eier, Konserven, Wurst- und Räucherwaren, Blaufische, Erdbeeren und Peptone sowie alle jene Substanzen auszuschalten, welche Anaphylaxiephänomene hervorzurufen vermögen. Bei Purpura genügen geringere Dosen, etwa 8—16 Tabletten täglich durch einige Monate; auch bei Skorbut und Rachitis ist die gleiche Behandlung wirksam. Die Tabletten, welche den Namen „Nateina" erhalten haben, genügen zur Heilung der Hämophilie und der Purpura allein; die Unterstützung durch Kalzium- oder Peptoneinspritzungen ist ebensowenig nötig wie die Beigabe von Seruminjektionen oder die Behandlung mit Höhensonne. F. Llopis, ein Pharmazeut, der die Nateinatabletten erfunden hat, nimmt an, daß die Vitaminzufuhr dem retikulo-endothelialen System die Fähigkeit der Kalziumretention gibt. Neben den Nateinatabletten sollen bei schwereren Fällen 3—4 gehäufte Eßlöffel von Natel, einem die gleichen Vitamine enthaltenden Kindermehl, in warmer Milch oder Suppe gereicht werden. Das Röntgenbild hämophiler Gelenkerkrankungen weist rundliche scharfrandige Aufhellungen in der Epiphyse auf, die als Knochenneubildungen nach Resorption von Knochenblutungen aufgefaßt werden, aber keine Spezifität gegenüber den bei abgeklungener Tuberkulose beobachteten Aufhellungen zeigen. Die reiche im vorliegenden Buche enthaltene Kasuistik zeigt die überraschenden Erfolge, welche durch die neue Vitaminbehandlung bei Hämophilie zu erzielen sind. F. Winkler-Wien.

Bumke, O.-München: Die Grenzen der geistigen Gesundheit. Rede, gehalten beim Stiftungsfest der Universität München am 22. Juni 1929. Verlag von Max Huber, München 1929. Preis RM. —.80.

In dieser akademischen Rede behandelt Bumke in seiner bekannten geistvollen Weise das Problem der Abgrenzung der geistig Gesunden von den geistig Kranken. Als die neuere Forschung psychisch-abnorme Züge auch bei solchen Menschen aufzusuchen begann, die im sozialen Sinne noch nicht als geisteskrank gelten, stellte sich heraus, daß es in der Tat rein grundsätzliche Unterschiede zwischen Gesunden und Kranken nicht gibt, denn alles das, was uns bei Psychopathen und in den funktionellen Psychosen begegnet — Stimmungsschwankungen, Angst, Empfindlichkeit, Erinnerungstäuschungen, Hemmung, Erregung, hypochondrische, melancholische, mißtrauische Auffassungen und Ähnliches —, kennt auch der Gesunde in Andeutungen an seinem eigenen Bewußtsein. Wie diese Formen der schwersten Psychopathie und auch der Psychose sich weit ins Normale verfolgen lassen, zeigt Bumke an den Beispielen des zirkulären Irreseins, der querulatorischen und sensitiven Wahnbildung und der hysterischen Konstitution.

Meirowsky-Köln.

Mitteilungen aus der Literatur

Bakteriologie und Immunitätslehre

Schumacher, J.-Berlin: Zur Gramschen Färbung. Über die chemische Zusammensetzung der Lipoidsäure und über künstlich grampositiv gemachte Hefezellen. Zbl. f. Bakt., Bd. 109, H. 1/4, S. 181.

Durch Salzsäureätherhydrolyse gelingt es, aus den von freien Lipoiden befreiten Hefezellen ein Karyonin-Lipoidsäuregemisch zu gewinnen und aus diesem

Digitized by Google

die am Aufbau der grampositiven Lipoproteide beteiligte Lipoidsäure, die leicht alkohollöslich ist, zu isolieren. Die Hefelipoidsäure ist eine N-freie, phosphorsäurehaltige, ungesättigte Fettsäure. Führt man den künstlich gramnegativ gemachten Hefezellen und Bakterien eine alkoholische Lösung der isolierten grampositiven Lipoidsäure zu, so werden sie wieder grampositiv. Durch diesen Versuch dürfte die Ursache der Gramschen Färbung als restlos geklärt anzusehen sein.

F. Harry-Wiesbaden.

Oppenheim, M.-Zürich: Über Schleimbildung bei Streptococcus haemolyticus. (Hyg. Inst. d. Univ.) Zbl. f. Bakt., Bd. 111, H. 1/3, S. 83.

Verf. hat auf 10%igem Blutagar Streptokokkenstämme gezüchtet, die schleimig, flächenhaft und anhämolytisch wuchsen, sonst aber mit Str. pyog. haemolyticus übereinstimmten. Auf serumfreien Blutplatten wandelten sie sich wieder in typische hämolytische Pyogenesstämme um. Die Modifikation der Streptokokken entsteht wohl infolge besonders hoher Empfindlichkeit gegenüber menschlichem Normalserum in vitro.

F. Harry-Wiesbaden.

Kandiba, L., u. E. Sadovski: Immunisation locale des Poulains contre le Streptocoque (Örtliche Immunisierung von Füllen gegen Streptokokken). Compt. rend. Soc. Biol., Bd. 100, Nr. 8, S. 561.

Durch Einspritzungen von Streptokokken-Antivirus Besredka, Streptokokkentoxin, Streptokokkentoxoid, verschiedenen Proteinen konnte eine örtliche Immunität gegen die Streptokokken der Druse (Schorfausschlag junger Pferde) erzielt werden, und zwar wenn letztere nachher oder gleichzeitig eingespritzt wurden. Diese Immunisierung ist streng spezifisch. Bei den Proteinen ist die immunisierende Kraft eine geringe. Das aktive Prinzip des Antivirus Besredka scheint ein Streptokokkentoxoid zu sein.

E. Levin-Berlin.

Gins, H. A., u. Z. Jermoljewa: Beiträge zur Morphologie und Biologie der Diphtheriebazillen (II. Mitteilung). (A. d. Inst. Robert Koch.) Zschr. f. Hyg., Bd. 109, H. 1, S. 26.

Die Tierpathogenität von Diphtheriekulturen ist nicht an die Keulenform der Diphtheriebazillen gebunden. Diphtheriekulturen auf Agar mit Zusatz von frischem Leber- oder Nierenbrei ändern ihr mikroskopisches Bild im Sinne der Pseudodiptheriebazillen, behalten aber ihre Giftigkeit. Diphtheriekulturen auf Agar mit frischem Milzzusatz behalten das typische morphologische Bild, verlieren aber nach mehreren Passagen auf diesem Nährboden ihre Tierpathogenität. Durch Züchtung in Glyzerinbouillon, durch Gallezusatz, durch Formolzusatz zu frischen Kulturen konnten gleichfalls ungiftige Diphtheriebazillen gewonnen werden. Mit derartig ungiftig gemachten lebenden Diphtheriebazillen gelang durch subkutane Injektion die aktive Immunisierung von Meerschweinchen.

K. Linser-Dresden.

Löwenstein, E.-Wien: Über perkutane Immunisierung. (Staatl. Serother. Inst.) W. kl. W., 1929, Nr. 7, S. 193.

Verf. verwendet eine atoxische Diphtherieschutzsalbe, die an Meerschweinchen und später an Schick-positiven Kindern ausprobiert wurde. Bei etwa 83% der so immunisierten Kinder war nach 6 Monaten die Schick-Reaktion negativ geworden. Außerdem — und das ist erheblich wichtiger — blieb in der Anstalt nach der Immunisierung die sonst regelmäßige Di-Epidemie aus. Verf. folgert aus seinen Beobachtungen, daß die Haut große Mengen Di-Toxin entgiften kann. Die Antitoxinbildung kann im Blute nachgewiesen werden. Schon nach 60 Tagen sind solche hohe Antitoxinwerte vorhanden. Die Methode ist harmlos, wirksam, soll aber vorerst nur in geschlossenen Anstalten angewandt werden, und zwar bei Kindern nach dem ersten Lebensjahr.

H. Colman-Berlin.

Petruschky, J.-Danzig: Weitere Ausgestaltung der Perkutanbehandlung. (Hyg. Inst. d. Techn. Hochschule.) Med. Welt, 1929, Nr. 9, S. 310.

Verf. berichtet über seine Erfahrungen mit der perkutanen Schutzbehandlung bei Ruhr und Typhus, den akuten katarrhalischen Erkrankungen und bei Scharlach. Uns interessieren die pyogenen Infektionen und die Tuberkulose. Für die pyogenen Infektionen hat Verf. ein Linimentum antipyogenes (Pyolin) hergestellt, das rechtzeitig vorbehandelte Personen unbedingt vor einer Furunkulose schützen soll. Aber auch bei schon bestehendem Furunkel ist die antipyogene Perkutanprophylaxe angebracht, um eine langwierige Furunculosis chronica zu verhüten. Zur Herstellung des Pyolins werden Streptokokken und Staphylokokken aus akuten Eiterungsprozessen verwendet. Die Einzeldosis beträgt 6 Tropfen, die in hartnäckigen Fällen,

Digitized by Google

auf zwei Hautstellen verteilt, verdoppelt werden kann. Für die Tuberkulose empfiehlt Verf. zur Vorbehandlung das Lin. anticatarrhale, dann das Lin. tuberculini compositum. H. Ress-Dessau.

Nattan-Larrier, L., u. L. Richard: Transmission héréditaire de l'anaphylaxie (Erbliche Übertragung der Anaphylaxie). Compt. rend. Soc. Biol., Bd. 100, Nr. 5, S. 332.

Nachdem bereits gezeigt worden war, daß von vor Beginn der Schwangerschaft sensibilisierten weiblichen Tieren geborene Junge selbst sensibilisiert sind, wurden entsprechende Versuche an Jungen weiblicher Tiere vorgenommen, die erst 3—5 Wochen nach bereits bestehender Schwangerschaft sensibilisiert worden waren. Auch diese Jungen zeigten sich sensibilisiert, diese Sensibilisierung war eine vorübergehende, nach dem 50. Tage post partum schwächte sie sich ab und schwand. Es kann daraus der Schluß gezogen werden, daß es sich um eine passive Sensibilisierung handelte. E. Levin-Berlin.

Legrand, A.: Traitement de l'urticaire sérique par la pancreatine (Behandlung der Serumurtikaria mit Pankreatin). J. de Méd. de Paris, 1929, Nr. 9, S. 181.

Die Serumkrankheit ist die Folge der Einführung artfremden Eiweißes in den Organismus, sie kommt um so häufiger zustande, je höher der Eiweißgehalt des Serums ist. Unter den Hauterscheinungen nimmt die Urtikaria die erste Stelle ein, die ebenso auch als alimentäre durch Aufnahme von artfremdem Eiweiß vom Verdauungskanal aus auftritt. Nachdem als Ursache hierfür eine Pankreasinsuffizienz festgestellt und mit gutem Erfolge Pankreatin gegeben worden war, wurde dieses auch bei den urtikariellen Erscheinungen der Serumkrankheit angewendet und wirksam befunden. Es müssen jedoch kräftige Dosen (2 g täglich) verabfolgt werden; man kann es auch prophylaktisch vor oder gleichzeitig mit der Einspritzung und dann noch weiter 12 Tage lang geben. E. Levin-Berlin.

Lumière, A., u. Malespine: Hyposulfite de magnésium et choc anaphylactique (Magnesiumhyposulfid und anaphylaktischer Chok). Compt. rend. Soc. Biol., Bd. 100, Nr. 5, S. 351.

Bei mit Pferdeserum sensibilisierten Meerschweinchen konnte durch nach einer gewissen Zeit vorgenommene intrakardiale Serumeinspritzung das Bestehen einer Anaphylaxie nachgewiesen werden. Wurde jedoch in gleicher Weise vorbehandelten Tieren die intrakardiale Einspritzung unter Zusatz einer genügenden Menge von Magnesiumhyposulfid verabfolgt, so blieben die anaphylaktischen Erscheinungen aus; geringere Mengen bewirkten nur eine Abschwächung, noch geringere blieben wirkungslos. Die Magnesiumverbindung ist in dieser Beziehung der Natriumverbindung bedeutend überlegen. E. Levin-Berlin.

Fränkel, E., u. Else Levy-Berlin: Allergie und moderne Methoden zur Diagnostik und Therapie allergischer Krankheiten. (Hals-, Nasen- u. Ohrenkl. d. Univ. Berlin.) M. Kl., 1929, Nr. 8, S. 294.

1. Beziehungen zwischen den sogenannten allergischen Krankheiten und der Eiweißüberempfindlichkeit. Zwischen der Lehre von der experimentellen Eiweißüberemfindlichkeit und der Klinik der allergischen Krankheiten bestehen viele Berührungspunkte, trotzdem ist es nicht berechtigt, sie alle als anaphylaktische Erkrankungen hinzustellen. Der exakte Nachweis einer bestimmten allergischen Ursache ist bei den meisten dieser Krankheiten relativ selten und schwer. Ferner sind auch die erblichen Formen der Überempfindlichkeit, die Idiosynkrasien, vorläufig noch abzutrennen, wenn es sich auch in manchen Fällen um Vererbung einer erworbenen Überempfindlichkeit handeln kann. Die Überempfindlichkeitskrankheiten werden in die alimentär, die vom Respirationsorgan aus und die durch Hautreize entstandenen geschieden und an den entsprechenden Organsystemen beobachtet, doch kann jede Form auch von jedem anderen Organsystem aus ausgelöst werden. Die desensibilisierenden Behandlungsmethoden wirken auf alle drei Formen. Mit Hilfe des Filterversuches kann das allergische Moment dem psychogenen gegenüber geprüft werden. Therapeutisch kommt in Frage: Fernhaltung des Allergens, Herabsetzung der Überempfindlichkeit durch spezifische Desensibilisierung, Unterbrechung des krankheitsauslösenden Chokkreises, und zwar zentral (psychische, hypnotische, narkotische Einwirkung), am vegetativen Nervensystem (Adrenalin, Atropin), am inneren Stoffwechsel (Elektrolyte, Aktivator-Stabilisator-Gleichgewicht) durch Kalzium oder hypertonische Kochsalzlösung, Röntgenbestrahlung. — 2. Klinische Ergebnisse. Bei auf Auslösung durch Allergene verdächtigen Krankheitsbildern ist es notwendig, zunächst den oder die Auslöser festzustellen; handelt es sich um Nahrungsmittel, so genügt deren Ver-

Digitized by Google

meidung in der Beköstigung. Bei in der Luft enthaltenen Schädlichkeiten genügt, wenn es sich um Arbeitsräume handelt, Tragen eines geeigneten Atemgerätes; bei allgemein oder häufig in der Luft enthaltenen Stoffen wird die Reizbereitschaft durch tägliches mehrstündiges Einatmen allergenfreier Luft herabgesetzt oder, wenn das nicht genügt, desensibilisiert. E. Levin-Berlin.

Hamm-Braunschweig: Bemerkungen zur Heufieberbehandlung. D. m. W., 1929, Nr. 9, S. 355.

Ein zuverlässiges Urteil über das Heilserum Helisen wird erst dann möglich sein, wenn es sich in einem heißen, trockenen Sommer bewährt hat. Die mitgeteilten Erfahrungen Hansens (D. m. W., 1928, Nr. 38) reichen dazu nicht aus. Infolge der andauernd nassen Witterung kamen meist nur leichte Erkrankungen zur Beobachtung, die teilweise sogar spontan abheilten. In Amerika wird die Heilserumbehandlung wegen der vielen Mißerfolge immer mehr verlassen. Es gibt dort mehr als 60 verschiedene Heilsera. Die Zahl der Heufieberkranken nimmt dauernd zu, was Verf. auf die durch den starken Autoverkehr verursachte Staubentwicklung zurückführt. Zur Behandlung der Heufieberkonjunktivitis werden Einträufelungen von unverdünnter Suprareninlösung (dreimal tägl. 1 Tropfen) empfohlen.

F. Harry-Wiesbaden.

Hansen-Heidelberg: Erwiderung hierzu. D. m. W., 1929, Nr. 9, S. 355.

Die Desensibilisierung des Heufiebers ist eine auf Grund serologischer Experimente als rationell anerkannte Methode und steht mit der von Hamm angegebenen Diathermiebehandlung nicht in Konkurrenz. Ein endgültiges Urteil über den Wert der Helisenbehandlung wird erst nach einem heißen, trockenen Sommer gefällt werden können. Die Tatsache, daß es in Amerika 60 verschiedene Sera gibt, ist kein Kuriosum, sondern deutet auf weitgehende Spezifizierung der Behandlung hin, die im Prinzip auch für Europa gefordert werden muß.

F. Harry-Wiesbaden.

Pharmakologie und allgemeine Therapie der Hautkrankheiten

Metadier, J.: Le Titane en thérapeutique (Die therapeutische Verwendung des Titans). J. de Méd. de Paris, 1929, Nr. 10, S. 207.

Das bisher unbekannt gebliebene Titan ist in einer großen Zahl von Salzen darstellbar. Für die dermatologische Verwendung fällt eine Zahl von ihnen infolge ihrer Färbung fort, in Betracht kommt Titanoxyd, borsaures, salizylsaures, benzolsaures Titan u. a. in verschiedenen Kombinationen. Gute Wirkung in Salbenform bei verschiedenen Ekzemformen, Erythemen, Pruritus nach Insektenstichen, auch bei Lupus; in Verbindung mit Chrysophansäure bei Psoriasis. Bei der Duhringschen Krankheit scheint es kontraindiziert zu sein. Wesentlich ist besonders die Herabsetzung des Juckreizes. E. Levin-Berlin.

Frankl, S.-Budapest: Medianuslähmung nach paravenöser Kalziuminjektion. (Nervenabt. d. Graf Albert-Apponyi-Polikl.) Med. Welt, 1928, Nr. 41, S. 1533.

Die Lähmung entstand sofort im Anschluß an die paravenöse Injektion und war mit unerträglichen Schmerzen verbunden, so daß 10 Tage nach der fehlerhaften Einspritzung die Nervennaht des Nervus medianus ausgeführt werden mußte.

K. Linser-Dresden.

Knosp-Beelitz bei Berlin: Kasuistischer Beitrag zur Frage der Goldschädigungen. (Heilstätten d. Landesversichg.) M. Kl., 1929, Nr. 9, S. 343.

Eine an offener Tuberkulose leidende, mit Solganal in achttägigen Abständen und steigenden Dosen von 0,001—0,1 behandelte Pat. zeigte kurz nach der letzten Einspritzung Temperatursteigerung, Hämoptoe, bedrohliche Herzerscheinungen usw. Nach Abklingen der Erscheinungen bestanden längere Zeit subfebrile Temperaturen, Verschlechterung des Lungenbefundes. Anaphylaktische Erscheinungen sollen eher auftreten, wenn die Zwischenpausen zwischen den Einspritzungen zu groß gewählt werden. E. Levin-Berlin.

Joseph, E.-Berlin: Akute Jodintoxikation nach Pyelographie mit Umbrenal. D. m. W., 1929, Nr. 8, S. 313.

Verf. hat mehr als 2000 Pyelographien mit Umbrenal (12 ccm) ausgeführt und niemals Überempfindlichkeit beobachtet. Nur wenn der Patient zuvor mit größeren Joddosen behandelt wurde, dürfte es zweckmäßig sein, statt Umbrenal Bromnatrium anzuwenden. F. Harry-Wiesbaden.

Digitized by Google

Strahlentherapie und Strahlenschädigung

Köhler, A.-Wiesbaden: Aus den ersten Jahren der Röntgenoberflächentherapie. Strahlenther., Bd. 31, H. 1, S. 178.

Verf. gibt einen Rückblick über die Oberflächentherapie, wie sie in den Jahren 1900—1902 ausgeübt wurde. Die Röntgentherapie war damals schon 3—4 Jahre alt, man wußte schon, daß die Röntgenstrahlen allein das wirkungsvolle Agens sind und nicht elektrische Ausstrahlungen der Röhre, der Drähte usw. Weit mehr wie heute scheint man an eine individuelle Disposition für die Strahlenwirkung geglaubt zu haben. Zeitlich war man von den täglichen Bestrahlungen bis zu ½ Stunde der Jahre 1897/1898 bereits wieder abgekommen. Glücklicherweise kann man sagen, war die Ergiebigkeit der Röntgeninstrumentarien in toto minimal. 1900 wurden vornehmlich Lupus und Hypertrichose mit mehr oder weniger Erfolg bestrahlt. Die schönsten Erfolge bei Hypertrichose datiert Verf. aus der Zeit der filterlosen Bestrahlung. Auch bei Lupus vulgaris hat er Erfolge erzielt, die noch heute bestehen. E. Kottmaier-Mainz.

Holthusen, H.-Hamburg: Abhängigkeit der Röntgenstrahlenempfindlichkeit vom Zellalter? Beobachtungen bei der Epilation. Strahlenther., Bd. 31, H. 1, S. 5.

Die Radiosensibilität ist nicht nur bei verschiedenen Individuen verschieden, sondern sie wechselt auch bei ein und demselben Pat. Bergonié-Tribandeau haben festgestellt, daß die jugendlichen Zellen größere Röntgenempfindlichkeit aufweisen, als die schon differenzierten Folgegenerationen. Während schon früher einzelne Fälle sich dem Bergonié-Tribandeauschen Gesetz nicht einfügen wollten, hat Verf. nunmehr experimentell bewiesen, daß auch die Zellen der Haarwurzel eine Ausnahme machen. Bei fünf Beobachtungen an drei Pat. konnte festgestellt werden, daß Bestrahlung mit einer Dosis, die auf der unvorbestrahlten Kopfhaut völlige Epilation herbeiführte, auf einer 2—3 Monate vorher durch Röntgen epilierten Haut den wiedereinsetzenden Haarwuchs nicht aufzuhalten vermochte. Auch zeigte sich, daß 1—2 Monate nach der zweiten Bestrahlung das nur einmal bestrahlte Feld epiliert war, während das zweimal bestrahlte Feld dichten Haarwuchs aufwies. Verf. möchte diesen Vorgang nicht mit einer Hyperergie, sondern mit einer Unterempfindlichkeit der jungen Haarpapillen erklären.
E. Kottmaier-Mainz.

Linser, K.-Dresden: Die Wirkung der Röntgenstrahlen auf die gesunde und kranke Haut. Fortschr. d. Ther., Jahrg. 5, H. 4, S. 117.

Der Unterschied zwischen Ultraviolett- und Röntgenstrahlen ist, was die elektromagnetischen Vorgänge anbetrifft, in der Beeinflussung der lebenden Zelle lediglich quantitativer Natur. Die Art der Wirkung von harten und weichen Röntgenstrahlen ist gleich; nur die Absorption in der Haut ist verschieden. Histologisch weist röntgenisierte Haut nach einer kurzen Periode des Ruhens der Zellbildung zahlreiche Kernteilungsanomalien auf; mehrere Wochen lang werden überhaupt keine normalen Mitosen angetroffen. Die Epidermis kumuliert wegen ihrer Eigenschaft als sich rasch erholendes Mausergewebe nur sehr wenig, während die Kutis ein schlechtes Erholungsvermögen hat und zu starker Kumulation neigt. — Von der ersten bis zur neunten Woche nach der Bestrahlung werden gewöhnlich vier Erythemwellen mit rötungsfreien Intervallen beobachtet, seltener konfluieren diese Wellen. — Mildere Mittel wie indifferente Pasten, Zinköle können bei der Nachbehandlung bestrahlter Haut reizen, andererseits werden Teer- oder Pyrogalluspaste oft glänzend vertragen. Akute Eiterungsprozesse reagieren meist recht gut auf Röntgenstrahlen. Die in ständiger Teilungsunruhe befindlichen Zellnester des Ekzems werden durch die Röntgenbehandlung eliminiert. In manchen Fällen empfiehlt Verf. ein durch Salben u. a. zur Abheilung gebrachtes Ekzem prophylaktisch nachzubestrahlen. Empfiehlt sich nicht in der Hauttherapie an die Erythemgrenze heranzugehen, vielmehr kommt man mit kleinen Teildosen sehr oft zum Ziel. W. Curth-Berlin.

Krukenberg, H.-Elberfeld: Wachstumsstörungen durch Röntgenbestrahlung. Zbl. f. Chir., 1929, Nr. 7, S. 387.

Als weiteren Beitrag zur Frage von Wachstumsstörungen nach Röntgenbestrahlung weist Verf. auf seine früher ausgeführten Experimente an jungen Hunden hin, die als Folge einer ½stündigen Bestrahlung ein Zurückbleiben des Wachstums der betreffenden Körperpartie aufwiesen, daneben schwere nervöse Sym-

Digitized by Google

ptome der am Kopf bestrahlten Tiere. Die Empfindlichkeit gegen Röntgenstrahlen scheint auch auf Grund ähnlicher klinischer Beobachtungen bis zu einem gewissen Alter besonders groß zu sein, und es erscheine daher dringend notwendig, zu erforschen, welche maximalen Dosen ohne Gefahr für das Wachstum angewandt werden dürfen und von welchem Alter ab überhaupt therapeutische Röntgenbestrahlungen statthaft sind. B. Peiser-Berlin.

Waegner, A.-Charlottenburg-Westend: Die Bekämpfung des Röntgenkaters. (I. Chir. Abt. d. Städt. Krankenh.) D. m. W., 1929, Nr. 8, S. 316.

Verf. empfiehlt das Cholesterin-Lezithin-Präparat „Colsil" zur Bekämpfung resp. Verhinderung des Röntgenkaters. Die Pat. erhalten vor und nach der Bestrahlung je zwei Tabletten und dann noch 2—4mal stündlich eine Tablette. In keinem der beobachteten 72 Fälle trat Röntgenkater auf. Bei 15 Kranken, die früher nach jeder Bestrahlung erkrankten, blieben die Erscheinungen nach Colsilbehandlung aus. F. Harry-Wiesbaden.

Gabriel, G.-Frankfurt a. M.: Physikalische und biologische Untersuchungen über die Grenzstrahlen. (Röntgeninst. d. Israel. Krankenh.) D. m. W., 1929, Nr. 8, S. 315.

Eine nochmalige Prüfung der Wirkung der Grenzstrahlen bestätigte die bereits mitgeteilten Resultate (Verh. dtsch. Röntgen-Ges., 1926, 17, Nr. 17). Den Grenzstrahlen kommt weder in biologischer noch physikalischer Beziehung eine Sonderstellung zu. F. Harry-Wiesbaden.

Kollath, W.-Breslau: Probleme und Ergebnisse der Lichtbiologie. (Hyg. Inst. Univ.) Strahlenther., Bd. 31. H. 2. S. 226.

Das Licht wirkt direkt und indirekt auf den lebenden Organismus. Sichtbares blauviolettes Licht beeinflußt die Sauerstoffphase, ultraviolettes Licht die Wasserstoffphase der Gewebsatmung. Im lebenden Organismus sind beide Atmungsphasen hintereinander oder nebeneinander geschaltet. Das Hämin hält dabei wahrscheinlich den Sauerstoff vom anaëroben Zellinnern fern. Mit unseren Methoden ist augenblicklich von allen vitalen Lebensvorgängen die Gewebsatmung am besten erforscht. Die Erscheinungen können nur am lebenden Tier unter Benutzung von Ehrlichs Vitalfärbung einwandfrei festgestellt werden. Bei Beri-Beri wurde nachgewiesen 1. eine Störung der Wasserstoffphase, erkenntlich durch die Hemmung der Methylenblaureduktion, 2. eine Störung der Sauerstoffhäminphase, ersichtlich aus dem Bild der spastischen Beri-Beri; mit Zyankalium, das das Hämin lähmt, wurden die gleichen Erscheinungen hervorgerufen, 3. eine Störung des Strukturfaktors, ersichtlich aus der erhöhten vitalen Speicherung der Zellen. Auch Skorbut, Pellagra und Lichtsensibilisierungskrankheiten dürften ähnliche Ergebnisse liefern. Besonders wird man versuchen müssen, Nebenerscheinungen bei Beri-Beri wie Polyneuritiden, Krämpfe und Anämien mit diesem Fragenkomplex in Beziehung zu bringen. E. Kottmaier-Mainz.

Holthusen, H.-Hamburg: Licht und Immunität. Strahlenther., Bd. 31, H. 2. S. 238.

Die Therorie, das unter der Bestrahlung entstehende Hautpigment übe eine Schirmwirkung aus, mußte verlassen werden. Man neigte dann zu der Auffassung, daß es sich bei der Lichtgewöhnung um eine wahre Immunitätsreaktion handelt. Zweifellos kommt es zu einer Minderung der Anspruchsfähigkeit der Hautgefäße und einer verringerten Neigung zur Erythembildung als Bestrahlungsfolge. Doch haben neuere Arbeiten von Wiener Forschern (Hausmann und Spiegel-Adolf) den Nachweis erbracht, daß längere Zeit bestrahlte Eiweißlösung undurchlässig wurde, was die Möglichkeit eines analogen Verhaltens der bestrahlten lebendigen Haut nahelegt. H. hat nun durch Analyse und Quarzspektrographen und durch das biologische Experiment gezeigt, daß in der vorbestrahlten Haut eine vermehrte Ultraviolettabsorption stattfindet. Die Durchlässigkeit der Haut, speziell für kurzwelliges Ultraviolettlicht, wird so in hohem Grade herabgesetzt. E. Kottmaier-Mainz.

Memmesheimer, A. M.-Bonn: Die Bedeutung der modernen Lichtforschung für die Lehre von der Hautesophylaxie. (Univ.-Hautkl.) Strahlenther., Bd. 31, H. 2, S. 239.

Das Bestehen einer nach innen gerichteten Schutzfunktion der Haut (Esophylaxie) setzt voraus, daß die Haut von sich aus oder unter dem Einfluß der verschiedensten Reize, vor allem des Lichtes, Stoffe produziert, die auf humoralem

Digitized by Google

Wege oder auf dem Wege des Nervensystems die inneren Organe und die Elemente des Retikuloendothels so beeinflußt, daß daraus ein Schutz für den ganzen Körper gegen Erkrankungen verschiedenster Art resultiert. Die Lehre von der Esophylaxie nimmt weiter an, daß Hautreize die Gefäße und das Blut direkt treffen und ebenfalls günstige Wirkungen im Körper auslösen. Am wichtigsten ist aber die Annahme einer tatsächlichen inneren Sekretion der Haut. Die Lichtforschung hat sich gerade mit dieser Hypothese besonders beschäftigt. Bei den Strahleneinflüssen auf die Epidermiszellen müssen wir fragen: was ist physiologisch, was pathologisch? Ist die Erythembildung, wobei wir zuerst eine Degeneration der Stachelzellen mit Pyknose der Kerne und Gerinnung des Protoplasmas sehen, schon pathologisch? Da diesen Degenerationserscheinungen mikroskopisch eine Leukozytenanreicherung in der Kutis vorausgeht, muß man annehmen, daß Stoffe von der Epidermis aus in die Umgebung diffundiert sind, die die Leukozyten anlocken. Ähnliches gilt für die Basalzellen. So dürfen wir annehmen, daß Lichteinwirkung ohne Erythembildung zur Anregung einer inneren Sekretion genügt. Voraussetzung ist eine Permeabilitätserhöhung der Zellgrenzschichten infolge reversibler Dispersitätsänderung. Elektrisch gibt sie sich kund im Auftreten eines Aktionsstromes oder in der Abnahme des Gleichstromwiderstandes, welcher anzeigt, daß den Ausgleich entgegengesetzt geladener Ionen verhindernde Schranken beseitigt sind. Unter Lichteinwirkung erfolgt die Abgabe wirksamer Substanzen langsamer als beispielsweise nach mechanischen Hautreizen, wodurch sich die besonderen Eigentümlichkeiten der Hautrötung und der Entstehung des Hautödems erklären. Die lokale Reaktion erstreckt sich über die Grenze der dem Licht wirklich ausgesetzten Haut, weil die örtlich gebildeten, gefäßerweiternd wirkenden Substanzen sich allmählich in Gewebsspalten und Lymphwegen ausbreiten. Extrakte aus mit Quarzlicht bestrahlter Menschenhaut bewirken stärkere Entzündungserscheinungen als Extrakte nicht bestrahlter Haut. Sogar auf der Hautoberfläche läßt sich durch Farbindikatoren und direkte pH-Messung nach langdauernder Ultraviolettbestrahlung eine deutliche Reaktionsänderung nachweisen.

E. Kottmaier-Mainz.

Bach, H.-Weißer Hirsch-Dresden: Die medizinische Quarzlampe ohne Vakuum. Strahlenther., Bd. 31, H. 3, S. 621.

Bach bemängelt die automatische Zündung durch eine elektrische Heizspirale, welche beim Brennen der Hitze der Lampe ausgesetzt sei, wobei die Spirale durchbrennen könne. Das Bedenklichste ist der ständige offene Kontakt des Quecksilbers mit der Zimmerluft (eventuell Haftpflicht des Arztes). Ein weiterer Nachteil ist, daß die neue Lampe nur bei Gleichstrom brennt, daß bei den immer mehr aufkommenden Wechselstromnetzen die sehr empfindlichen Quecksilberdampfgleichrichter mit einem Strommehrverbrauch von etwa 20% verwendet werden müssen.

E. Kottmaier-Mainz.

Uhlmann, E.-Frankfurt a. M.: Erwiderung zu vorstehenden Ausführungen von Geh. Sanitätsrat Dr. Bach. (Derm. Univ.-Kl.) Strahlenther., Bd. 31, H. 3, S. 622.

Die Heizspirale der Jänickelampe liegt hinter dem Leuchtrohr, ist also der Erwärmung nicht direkt ausgesetzt. Ein Durchbrennen oder eine Beschädigung der Spirale wurden bei dem intensiv gebrauchten Brenner nicht beobachtet. Das Quecksilber des Quarzbrenners ohne Vakuum steht nicht in offenem Kontakt mit der Zimmerluft. Sollten tatsächlich irgend welche geringe Mengen Quecksilber aus dem Brenner austreten, so spielen sie in einem gut ventilierten Zimmer keine Rolle. Übrigens verweist U. auf die Publikationen von Zangger (Zschr. f. ang. Chemie, 1928, 41, S. 69) und Buß (ebenda 1928, 41, S. 207), die über Austritt von Quecksilber gerade bei der Bachschen Höhensonne berichten.

E. Kottmaier-Mainz.

Kirschmann, K.-Berlin: Untersuchungen über das Ultravioletterythem. (Röntgenlabor. Dr. Thomas.) Strahlenther., Bd. 31, H. 3, S. 615.

Die U.-V.-Sensibilität der Haut wird nicht nur durch direkte Bestrahlung beeinflußt, vielmehr kann auch eine Bestrahlung entfernterer Hautpartien zu einer Änderung der Empfindlichkeit führen. Bei einmaliger starker Bestrahlung wird in der Hauptsache eine Verstärkung, bei schwacher Bestrahlung, namentlich bei fortgesetzter Schwachbestrahlung, eine Abschwächung der Sensibilität beobachtet. Es kann sich um eine Beeinflussung der Vasokonstriktoren bzw. -dilatatoren handeln, auch besteht die Möglichkeit der Bildung von Immunstoffen gegen Lichtentzündung oder der Änderung der Durchlässigkeit der Epidermiszellmembranen. Sicher spielt eine

Digitized by Google

konstitutionelle Komponente mit. Bei milder Bestrahlung kommt es zu einem Eiweißansatz, bei starker wird der Eiweißumsatz gesteigert. Auch die Beeinflussung des Kalium- und Kalziumspiegels des Blutes hängt von Art und Zahl der Bestrahlungen ab, ebenso der Sauerstoffverbrauch der Muskelzellen.

E. Kottmaier-Mainz.

Guthmann, H., u. M. Weichsel-Frankfurt a. M.: Die Ultraviolettempfindlichkeit der Vagina und ihr Absorptionsspektrum. (Zugleich ein Beitrag zur Bestimmung der Tiefenreichweite des Ultravioletttlichtes.) (Univ.-Frauenkl.) Strahlenther., Bd. 31, H. 3, S. 527.

Die Vaginalschleimhaut mit ihrem dicken Epithel reagiert durchschnittlich erst auf das 4,7fache des hauterythembildenden Ultravioletts mit mittelstarkem Erythem. Das 6,6fache der Hautdosis bewirkt eine oberflächliche Combustio mit Abhebung der obersten Schicht und narbenloser Heilung. Die individuellen Schwankungen der gesunden Vagina sind geringer als bei der Haut. Etwa $^1/_{300}$—$^1/_{500}$ der auffallenden Strahlung (420 μμ bis 300 μμ) dringen bis zu einer Tiefe von 3 mm vor. Strahlung unter 300 μμ ließ sich bei Gewebsdicken über 1 mm auch bei großen auffallenden Lichtmengen nicht nachweisen. Die lebensfrische Vaginalschleimhaut sowohl wie die äußere Haut besitzen im Bereich um 410 μμ einen Absorptionsstreifen, der beim Trocknen der Gewebe verschwindet. Er wird auf den Blutfarbstoff bzw. einen ihn begleitenden Körper zurückgeführt. E. Kottmaier-Mainz.

Schubert, M.-Marburg: Rot- und Blaulicht in der Dermatologie. (Univ. Hautkl.) Strahlenther., Bd. 31, H. 3, S. 610.

Die leuchtenden Wärmestrahlen der Solluxlampe entfalten unfiltriert ihre stärkste hyperämisierende Wirkung, dann folgt das Rotlicht, am schwächsten ist die Blaulichtbestrahlung, welche jedoch immer noch von einer deutlichen Hyperämie und nie von einer Anämie gefolgt ist. Von einer anästhesierenden Wirkung der blauen Strahlen kann keine Rede sein. Eine antagonistische Wirkung des Rotlichts gegen das durch Ultraviolett erzeugte Hauterythem konnte nicht beobachtet werden, ebensowenig ließ sich durch Nachbestrahlung mit Rotlicht eine Herabsetzung evtl. damit verbundener Schmerzen oder raschere Depigmentierung erreichen. Die Rotlichtbehandlung war bei Furunkulose und abszedierenden Prozessen, vor allem Schweißdrüsenabszessen der Achselhöhle, wertvoll. E. Kottmaier-Mainz.

Zirkulationsstörungen und Hämorrhagien

Adson, A. W., u. G. E. Brown-Rochester (Minn.): Raynauds Disease of the Upper Extremities: Successful Treatment by Resection of the Sympathetic Cervicothoracic and Second Thoracic Ganglions and the Intervening Trunk (Raynaudsche Krankheit der oberen Extremitäten: Erfolgreiche Behandlung durch Resektion des sympathischen Zervikothorakal- und des zweiten Thorakalganglions und des dazwischenliegenden Grenzstranges). J. Am. m. Ass., Bd. 92, Nr. 6, S. 444.

Von der Tatsache ausgehend, daß die vasomotorischen Nervenfasern auf dem Wege des Plexus brachialis und der Arteria brachialis zur oberen Extremität gelangen, wurde der diesen Bahnen entsprechende Abschnitt des Grenzstranges des Sympathikus in zweizeitiger Operation (zuerst rechts, dann links) reseziert. Dabei wurden entfernt das zervikothorakale Ganglion, das zweite Brustganglion und der dazwischen liegende Grenzstrangabschnitt. Die Folge war eine deutliche Vasodilatation mit Erwärmung und normaler Färbung der Haut an der oberen Extremität und im Gesicht, vergleichbar der Wirkung der Resektion der Lumbalganglien in der unteren Extremität. Die Mißerfolge der Ramiektomie und der partiellen Ganglienektomie beruhen auf unvollständiger Entfernung der zur Extremität laufenden Vasokonstriktoren. P. Seier-Heidelberg.

Becker, J.-Beuthen: Spontangangrän der Extremitäten Jugendlicher. (Chir. Abt. d. Knappschaftskrankenh.) Med. Welt, 1929, Nr. 7, S. 238.

Es lag eine Extremitätengangrän bei einem Jugendlichen vor, die mit 21 Jahren das rechte und mit 32 Jahren das linke Bein befiel, im Verlauf der nächsten 9 Jahre auf beide Hände übergriff und zum Verlust des größten Teiles der Finger führte. Die histologische Untersuchung stellte eine Endarteriitis obliterans fest. Die Untersuchungen des Blutes und Liquors nach Wassermann sind stets negativ gewesen. Trotzdem muß das Vorhandensein einer Syphilis in Erwägung gezogen werden. H. Ress-Dessau.

Digitized by Google

Emile-Weil, P.: Remarques cliniques et thérapeutiques sur les hémorragies hémophiliques (Klinische und therapeutische Bemerkungen über die Hämorrhagien der Hämophilen). Presse méd., 1929, Nr. 17, S. 266.

Emile-Weil weist auf manche in der Praxis nicht genügend berücksichtigte Symptome der Hämophilie hin: 1. Eine glatte Wunde ist bei Hämophilie viel weniger schwer wiegend, als eine unregelmäßige Kontinuitätstrennung. Eine lokale Behandlung kann bei Wunden der letzten Kategorie erst erfolgen, wenn das anormale Gerinnsel entfernt ist; also erst ist dieses durch Spülung mit Kochsalzlösung zu entfernen, dann gelingt in der Regel die Wundstillung leicht. 2. Die interstitiellen Hämorrhagien sind im allgemeinen weniger schwer als die Hämorrhagien nach äußeren Verletzungen, weil das austretende Blut bei ersteren eine leichte Kompression ausübt. Umgekehrt haben die Blutungen bei den hämogenen Hämophilen im Gegensatze zur familiären Hämophilie öfters den Übelstand, daß die Resorption des Blutes hämolytische Erscheinungen und dadurch häufiger Blutungen an anderen Körperstellen veranlaßt. 3. Bei manchen Hämorrhagien liegt nicht in der Blutung die Gefährdung, sondern in deren Folgen, so bei Hämarthrosen und Hämorrhagien der Meningen. 4. Die Schwere der Blutung steht zu dem Sitze der Blutung in Zusammenhang: Hämatome der Orbita usw. Therapie: Bei lokal erreichbaren Hämorrhagien Entfernung der Gerinnsel; Waschen der Wunde mit einem mit normalem Blutserum imprägnierten Tampon. Ist die Blutung nicht erreichbar, Allgemeinbehandlung. Transfusion mit menschlichem Blut, um dem Organismus die fehlenden koagulierenden Substanzen zuzuführen. Emile-Weil führt menschliches oder tierisches Serum ein, Feissly zitriertes Plasma oder Gesamtblut. Emile-Weil empfiehlt seine präventive Behandlung: Wiederholte subkutane Einspritzungen von 10—20 ccm Serum. Diese Methode gab ihm bei familiärer Hämophilie gute Resultate, sehr geringe Nebenwirkungen. Schwierigkeiten machen die hämogenen Hämophilen. Bei diesen ist Blut aus derselben Blutgruppe zu verwenden. F. Juliusberg-Braunschweig.

Drossel-Duisburg: Hautblutungen an den Fingern von Neugeborenen. (Städt. Mütter- u. Säuglingsheim.) Arch. f. Kinderhlk., Bd. 86, H. 2, S. 140.

Bei Frühgeburten, Zwillingen und Kindern mit geringem Geburtsgewicht treten häufig Hautblutungen an den Streckseiten des 2.—4. Fingers, besonders in der Umgebung des Mittelgliedes, auf. Sie geben der Haut eine zusammenhängende, leicht bläuliche Verfärbung. An den stark dem Druck ausgesetzten eingeschlagenen Fingern kommt es wahrscheinlich während der Geburt bei zarten Gefäßwänden zu Zerreißungen der Hautgefäße. R. Ley-Kreuznach.

Newton Kugelmass, I., u. J. E. Tritsch-New York: Prenatal Prevention of Potential Haemorrhagic Disease of the New-Born (Pränatale Vorbeugung hämorrhagischer Erkrankungen der Neugeborenen). J. Am. m. Ass., Bd. 92, Nr. 7, S. 531.

Bei einer Schwangeren, deren ersten vier Kinder an Melaena neonatorum gestorben waren, wurden Blutuntersuchungen angestellt, wobei sich schon im zweiten Schwangerschaftsmonat ein Prothrombinmangel herausstellte, analog dem bei der Melaena neonatorum. Durch Ernährung mit hochwertigem Eiweiß, besonders mit protein-phospholipin-haltigen Organen wie Lungen, Herz, Nieren, Leber, Pankreas, Testikel, Hirn wurde erreicht, daß das Blut der Frau normal wurde. Man verabreichte 6 g Eiweiß pro Kilogramm Körpergewicht und gleichzeitig große Mengen von Früchten zur Neutralisierung der säurebildenden Proteine. Am Ende der Schwangerschaft wurde ein normales Kind geboren. P. Seier-Heidelberg.

Dietrich, A.: Endothelreaktion und Thrombose. M. m. W., 1929, Nr. 7, S. 272.

Die Auffassung, daß durch Endothelschädigung ein Thrombus infolge des Verlustes des gerinnungshemmenden Endothels und der hervorgerufenen Rauhigkeit entstehen kann, besteht zu Recht. Es ist aber im Tierversuch nachgewiesen und beim Menschen bestätigt, daß durch eine Sensibilisierung des Endothels durch Krankheitserreger eine Änderung der Reaktionsfähigkeit zwischen Gefäßwand und Blut und damit eine Thrombose hervorgerufen werden kann. Begünstigend wirkt dabei eine Störung des Kreislaufes, wie Stromverlangsamung und Wirbelbildung.

H. Th. Hinrichs-Halberstadt.

Baetzner, W.-Charlottenburg: Die neuere Behandlung der Krampfadern und der Krampfadergeschwüre. (Chir. Univ.-Polikl., Berlin.) Fortschr. d. Ther., Jahrg. 5, H. 3, S. 72.

Wenn auch die alten chirurgischen Verfahren in der Behandlung der Krampfadern an der Poliklinik noch geübt werden, so hat sich doch die moderne Injektions-

Digitized by Google

behandlung so bewährt, daß sie bei richtiger Auswahl der Fälle dem Praktiker empfohlen wird. Von den bekannten Injektionsmitteln wurde neben Varikophtin 66⅔%ige Traubenzuckerlösung angewandt, wobei diese den Vorzug hat, bei etwaigem Danebenspritzen geringere Reizerscheinungen zu machen. Die Einspritzungen wurden am stehenden Pat. vorgenommen. Sie wurden wiederholt, wenn die nach der Injektion auftretenden (erwünschten) thrombophlebitischen Reizungen wieder abgeklungen waren, im allgemeinen nach 4—8 Tagen. Auszuschließen von der Injektionsbehandlung sind Varizen bei Hypertonikern und solche mit thrombophlebitischen Infiltraten. Diese werden von den Zehen bis zum Oberschenkel mit der Elastoplastbinde eingewickelt, nachdem das Infiltrat selbst mit einem Salbenlappen bedeckt wurde. Ein derartiger Verband bleibt 3—4 Monate liegen. Bei Beingeschwüren ist die wichtigste Behandlung die elastische Umwicklung des ganzen Beines mit der Trikotschlauchbinde. Für die Geschwürsfläche hat sich Naftalansalbe bewährt, bei schmierig belegtem Geschwürsgrund Vaseline mit Zusatz von 1% Argentum nitricum und 10% Perubalsam. L. Landauer-Berlin.

Siebner, M.-Stuttgart: Erfahrungen mit Varizenbehandlung, insbesondere der perkutanen Umstechung nach Schede-Kocher. (Chir. Abt. d. Marienhosp.) D. Zschr. f. Chir., Bd. 215, H. 1/2, S. 115.

Siebner erzielte am Marienhospital zu Stuttgart bei Varizen mit der perkutanen Umstechung nach Schede-Kocher 40% Heilung; auffallend war die Beschwerdefreiheit der Kranken, die nach dieser Operation Rezidive zeigten. Bedeutend günstiger waren die Erfolge mit der Madelungschen Totalexstirpation, die aber nur an ausgewählten Fällen mit umschriebenen dicken Venenerweiterungen vorgenommen wurde. Bei leichten und mittelschweren Fällen erfolgte die Injektionsmethode mit 20 und höher prozentuierten Kochsalzlösungen oder 50%iger Invertzuckerlösung (Varikokalorose). Zuvor wurde bei starker Ausbreitung der Varizen die Vena saphena magna am Foramen ovale unterbunden resp. reseziert. Bei der Thrombophlebitis der Beinvenen und ihren Erweiterungen hatte Verf., ebenso wie Kappis, mit den Verbänden nach Fischer und Aufstehen- und Umhergehenlassen der Kranken recht gute Erfahrungen gemacht. F. Juliusberg-Braunschweig.

Müller, J.-Köln: Über Varizenbehandlung und ihre Emboliegefahr. (Chir.-Kl., Augustahospital, d. Univ.) Bruns' Beit., Bd. 144, H. 3, S. 424.

Die mit den üblichen Operationsmethoden erzielten Erfolge werden verglichen mit den Resultaten der intravarikösen Varizenverödung. Aus der Zusammenstellung der operativ angegangenen Fälle ergibt sich, daß Rezidive ziemlich häufig sind — etwa in 45% der Fälle. Im Anschluß an die Operation kam es bei 15% der Fälle zu Komplikationen (Entzündung der Operationswunde, Erysipel, Hautnekrose, Thrombophlebitis), von denen die postoperativen Thrombosen (10% der operierten Fälle) am unangenehmsten waren. Wenn diese auch fast stets in einigen Wochen ohne weitere Störungen wieder abklangen, so kam es doch bei 115 Fällen zweimal zu einer Lungenembolie. Ähnlich berichtet auch Görlich aus der Tübinger Klinik über 2 tödliche Lungenembolien und 15 Thrombosen bei 108 nach Trendelenburg operierten Fällen. — Die mit der Injektionsbehandlung der Varizen erzielten Erfolge (Traubenzucker, Kochsalz) waren durchweg befriedigend. In einem Fall, bei dem Traubenzuckerlösung nicht zum Ziele führte, gelang die Verödung durch Injektion von Varicophtin. Embolie wurde nie beobachtet. Die wegen Emboliegefahr von einigen Autoren vor der Injektionsbehandlung verlangte hohe Ligatur der Vena saphena magna wurde nicht ausgeführt, da nach Mitteilungen aus der Literatur auch dieses Vorgehen nicht sicher vor Embolie schützt. So sah Moskowicz bei 150 derartig behandelten Fällen dreimal eine Reaktion auch zentral von der Unterbindungsstelle der Vena saphena magna, so daß er zugibt, daß die Methode keine absolute Gewähr gegen eine zentral fortschreitende Thrombose bietet. Als kontraindiziert für die Injektionsbehandlung hält der Verf. Fälle mit (auch schon längere Zeit zurückliegenden) thrombophlebitischen Prozessen. Über die Dauerfolge der Injektionsbehandlung kann nach den wenigen, nicht lange genug zurückliegenden Fällen noch nichts ausgesagt werden. K. Linser-Dresden.

Nachdruck (auch des Abschnittes „Tagesg. Nachr.") ist ohne Genehmigung des Verlegers nicht erlaubt

Verantwortlich für die Redaktion: für Originalabhandlungen und T.N.: Prof. Dr. J. H. Rille, Leipzig, Johannisplatz 1. Für den Referatenteil: Dr. Fritz Callomon, Dessau

Digitized by Google

Dermatologische Wochenschrift

Nr. 43a (Bd. 89) 26. Oktober 1929

Aus der Dermatologischen Universitätsklinik Göttingen (Direktor: Prof. Dr. Riecke)

Ein Beitrag zur Kenntnis des Scleroedema adultorum

Von

Dr. Otto Rummert, Assistent

Erst in neuerer Zeit begann man damit, sich mit der genaueren Differenzierung der Krankheiten zu beschäftigen, die alle mit einer Verhärtung und Schwellung der Haut einhergehen.

So beschrieb Buschke auf Grund eines von ihm genau beobachteten Krankheitsfalles beim Erwachsenen im Jahre 1900 eine Affektion, die als Hauptsymptome eine Hautverdickung und Hautverhärtung aufweisen. Er nannte sie in Anlehnung an das schon damals feststehende Krankheitsbild des Scleroedema neonatorum Scleroedema adultorum. Buschke nahm zunächst an, daß es sich um ein nur bei Erwachsenen zur Ausbildung kommendes Leiden handelte. Wie aber aus der folgenden Darstellung hervorgeht, ist bereits eine ganze Reihe von Fällen beobachtet, bei denen es sich um jugendliche Individuen gehandelt hat.

Die Aufgabe dieser Arbeit soll es sein, zum Bilde des Skleroedema adultorum Buschke einen weiteren Beitrag zu liefern und über den Stand der Kenntnis dieses Krankheitsbildes zu berichten.

Es scheint zweckmäßig zu sein, bevor die Schilderung des in der Universitätsklinik für Haut- und Geschlechtskrankheiten zu Göttingen beobachteten Falles von Scleroedema adultorum erfolgt, eine Zusammenstellung von den in der Literatur verzeichneten Fällen dieser Krankheit zu geben, um hierdurch einen Überblick über dieses ätiologisch, pathogenetisch und pathologisch-anatomisch noch ungeklärte Krankheitsbild zu gewinnen.

1. Im Jahre 1900 sah Buschke[1]) den Kranken, an dem er das Scleroedema adultorum zuerst beobachtete. Er beschreibt das Krankheitsbild folgendermaßen:

Ein 44jähr. Mann erkrankt an einer Grippe, die längere Zeit dauert. Er wurde mit Chinin behandelt, das vielleicht einen am ganzen Körper auftretenden, fleckigen, roten Ausschlag verursachte. Nach Abklingen dieser Erscheinungen trat eine Verhärtung in der Nackengegend auf, die sich von hier kontinuierlich auf Gesicht, Thorax, Glutealgegend, Arme und Beine ausdehnte. Sie liegt in der Haut, die dadurch bretthart, elastisch gespannt sich anfühlt, bei Druck keine Dellenbildung zeigt, und sich nicht falten läßt. Nur die obersten Schichten sind zu ganz kleinen Falten zusammenschiebbar. Die inneren Organe sind o. B., außer einer leichten Zystitis. Nach einem Jahr sind nur noch an den Wangen geringe Reste der Verhärtung zurückgeblieben. Massage, Jod, Salizyl waren scheinbar ohne Einfluß.

[1]) Über Sklerödem und seine Beziehungen zur Sklerodermie. Archiv, Bd. 53, S. 383 u. Bd. 58/59, S. 286; Derm. W., Bd. 70, S. 17ff. Über Sklerödem. B. kl. W., 1902, S. 955—957.

Digitized by Google

2. Baginski[1]) berichtet, daß ein 5¾jähr. Kind an Appetitlosigkeit und Übelsein erkrankt. Dabei tritt eine Hautverhärtung am Halse auf, die die Mutter mit „Leichenhärte" vergleicht. Sie greift von hier auf den Nacken, die Brust und die Arme über. Äußerlich zeigt die Haut eine glatte, zarte, nicht verfärbte Oberfläche. Das Unterhautzellgewebe scheint mit ergriffen zu sein. Sensibilität, Sprache und Schluckbewegungen sind ohne Befund, ebenso die Reflexe, das Blut und der Harn. Auch die Zunge ist mit ergriffen. Sie ist glatt, die Papillen sind kaum wahrnehmbar, und sie scheint steif und zugespitzt zu sein. Thyreoideapräparate werden ohne Erfolg verabreicht, Bäder und Massage bringen Besserung.

3. Es folgt nun ein von Nobl[2]) beschriebener Krankheitsfall:

Bei einem 20jähr. Mädchen hatte sich nach einer Angina und Bronchitis eine vom Nacken ausgehende Verhärtung der Haut ausgebildet, die den Stamm bis in Höhe des Rippenbogens und die Arme ergriff. Arm-, Kopf- und Atembewegungen waren dadurch erschwert. Dellen lassen sich nicht eindrücken, der Gesichtsausdruck ist gleichgültig, die Hautoberfläche ist normal. Die Affektion scheint die Muskeln mit ergriffen zu haben. Die Therapie bestand in Bädern, Massage, Salizyl und Thiosinamin. Erst nach einem Jahr ging die Verhärtung zurück und war nach 1¼ Jahr spurlos verschwunden.

4. Derselbe Autor berichtet auch von folgendem Fall: Ein 6jähr. Mädchen macht eine Parotitis epidemica durch. Danach tritt eine eigenartige Hautstarre im Gesicht, am Nacken und am Oberkörper auf. Die Haut zeigt die typische, dem Sklerödem eigenartige Beschaffenheit. Histologisch sieht man die beträchtlich erweiterten kutanen Gefäße von Mastzellenschwärmen umgeben. Sonst findet sich nichts Bemerkenswertes. Das Kind bekam eine schwere Anämie im Verlauf der Erkrankung. Nach 8 Monaten war der Zustand vollständig zurückgegangen.

5. Pinkus[3]) beschreibt die beiden nächsten aufgeführten Fälle. Ein Mann von 48 Jahren bekommt unter starkem Kräfteschwund eine Hautverdickung, die sich von den Beinen aus auf den ganzen Stamm ausdehnt. Sie verursacht Spannungsgefühl und zeitweise Atembeschwerden. An den Händen und Füßen besteht Steifheitsgefühl. Die Haut scheint verdickt zu sein und ist an der Oberfläche blaß oder zyanotisch, samtartig weich. Es läßt sich keine Delle eindrücken. Sensibilität intakt; die Schweißsekretion ist herabgesetzt. Am rechten Oberschenkel vorn oben befindet sich eine etwa handflächengroße Hautatrophie. Die Erkrankung scheint sich in der Kutis abzuspielen. Histologisch findet man die Gefäße von Mastzellen umgeben, und in den Papillarkörper und die Umgegend der Gefäße zahlreiche, mit Pigment beladene Zellen eingelagert. Heiße Bäder, Schwitzkuren, Salizylsalben und Azetylsalizylsäure brachten Erleichterung. Fibrolysininjektionen veranlaßten den Rückgang der Affektion.

6. Ein 58jähr. Mann bekommt bei Schwächegefühl Hautspannung. Er macht dann angeblich eine Lungenentzündung durch. Die Haut des Stammes und der oberen Partien der Extremitäten sind ergriffen. Sie ist dick, gespannt, schwer faltbar und zeigt umschriebene Gewebskomplexe, die durch in die Tiefe ziehende Bindegewebszüge abgegrenzt sind. Der Kranke hat Schmerzen und unangenehme Sensationen in den Füßen, Unter- und Oberschenkeln. Patellarreflexe sind stark, Trizepsreflexe deutlich. Gesicht ist dick und rot und weist einen grämlichen Ausdruck auf im Gegensatz zur Stimmung des Kranken. Er hat auch an Gewicht stark zugenommen.

7. Rissom[4]) beobachtete einen 45jähr. Kranken, der nach einer influenzaartigen Erkrankung, die mit einer ekzematösen Entzündung des Halses und der Brustwarzenumgebung einherging, eine Verhärtung der Haut des Gesichtes, Halses, Nackens, Stammes und der Extremitäten bekam. Sie fühlt sich bretthart an, hat ein wächsernes Aussehen, das Gesicht zeigt Starrheit. Die Haut ist nur in kleinen Falten abhebbar. Kopf- und Armbewegungen sind erschwert, ebenso Atmung und Schlucken. Panzergefühl. Es soll Kribbeln in beiden Händen bestanden haben. In Ruhe und Kälte trat Verschlimmerung des Leidens ein. Innere Organe und Sensibilität sind ohne Befund. Therapie: Salol, warme Bäder, Massage, Fibrolysin. Nach zwei Jahren war die Affektion fast verschwunden.

8. Nobl[5]) sah eine Frau von 52 Jahren, die einen fieberhaften Bronchialkatarrh durchmachte, dem eine Veränderung der Haut im Gesicht und am Halse folgte. Diese

---

[1]) B. kl. W., 1903, Nr. 19. — [2]) Über das benigne Scleroedema adultorum. Archiv, Bd. 107, S. 440; W. m. W., S. 2244—2251. — [3]) Zwei Fälle von Sklerödem. Derm. W., Bd. 44, S. 136 u. 351, Bd. 45, S. 251; Derm. Zschr., Bd. 14, S. 425—441. — [4]) Derm. W., Bd. 48, S. 319; Archiv, Bd. 94, S. 39. — [5]) W. m. W., 1909, Nr. 38, S. 2244—2251.

Digitized by Google

war fest und derb und hinderte bei Bewegungen. Sie griff auch auf den Oberkörper und die Arme über. Die Haut läßt sich nicht in Falten erheben und auch keine Dellenbildung zu. Auf Skarifikation tritt keine Flüssigkeit aus. Das Nervensystem war intakt. Nach fast einem Jahr war die Hautaffektion bis auf einen kleinen Rest, ohne Veränderungen zu hinterlassen, zurückgegangen.

9. Derselbe Autor[1]) beobachtete nach einer Influenzapneumonie bei einer 24jähr. Patientin eine Verhärtung des Koriums in der typischen, derben, resistenten, der Kompression, Fältelung, Verschiebung und Abhebung unzugänglichen, schwartenförmigen Art und Weise im Bereich von Gesicht, Nacken, Brust, Rücken und Oberarmen. Dellenbildung ist nicht möglich. Die Oberhaut ist samtartig weich. Subkutane Fibrolysininjektionen waren ohne Erfolg. Nach etwa einem Jahr war die Hautversteifung spurlos abgeheilt.

10. HALLE[2]) sieht bei einem 45jähr. Mann nach einer Influenza eine Anschwellung der Haut, des Nackens, des Rumpfes und der Arme auftreten. Die Erkrankung der Haut liegt in den tieferen Kutisschichten. Besserung durch Massage und Bäder; Fibrolysin ist ohne Wirkung.

11. BAMBERGER[3]) beschreibt einen in der Heidelberger Dermatologischen Univ.-Klinik beobachteten Fall: Mit 20 Jahren macht eine Frau eine Influenza durch. Ein paar Tage später bemerkt sie, wie Gesicht und Brust anschwollen und bretthart wurden. Behandlung mit Salizylsalbe und Massage brachten keine Besserung. Sie nahm in kurzer Zeit 20 Pfund zu. 2 Jahre wird die Kranke in der Heidelberger Klinik 4 Wochen lang mit Bädern und Massage und Fibrolysineinspritzungen behandelt. Darauf trat Besserung und Gewichtsabnahme von 20 Pfund allmählich ein. Im 26. Lebensjahre erfolgte während einer Grippe eine neue Hautverhärtung im Gesicht, an Brust, Hals und Rücken. Die Haut war starr, hart und kühl. Es ließ sich keine Delle eindrücken und nur ganz flache Falten erheben. Das Gesicht sieht bläulichrot aus und zeigt mimische Starre. Die Kopfdrehbewegungen sind behindert, Sensibilität und Reflexe sind normal. An den Händen bisweilen Kriebelgefühle. Unter Fibrolysininjektionen und Quarzlampenbestrahlung tritt Besserung ein.

Nach Angabe der Mutter trat bei ihrem jüngsten Kinde im Alter von 6 Wochen plötzlich eine Anschwellung der Beine ein, die nach 8 Tagen wieder verschwunden war. Zur Zeit des Klinikaufenthaltes der Mutter bestand bei diesem Kinde ein Rückfall. Die Haut war gespannt, mattglänzend, blaßbläulich, derb und kühl. Dellen sind nicht eindrückbar und nur flache Hautfalten zu erheben. Verdauung, Schlaf und Sensibilität ohne Befund.

Das zweite Kind, ein 2jähr. Junge, hat an den unteren Beinpartien derbe und glattgespannte Haut.

Das älteste Kind, ein 4jähr. Mädchen, hat auffallend rote und glänzende Gesichtshaut. An den Wangen ist die Haut kühl, gespannt und ähnelt der der Mutter.

12. BUSCHKE[4]) berichtet von einem Kinde, das er mit Hautveränderungen analog den hier beschriebenen Fällen im Jahre 1911 flüchtig zu Gesicht bekam. Das Leiden war 14 Tage nach der Rekonvaleszenz von einem Scharlach aufgetreten. Ergriffen war die Nacken- und Wangenhaut.

13. NOBL[5]) beobachtet als fünften von ihm gesehenen Fall eine 30jähr. Frau mit Hautstarre, die rasch von der Nackengegend als Ausgangspunkt auf Gesicht, Stamm und Arme übergreift. Sie behindert die Kopfbewegungen und schnürt die Brust ein. Die Resistenz liegt in den tieferen Schichten der Haut. Kleine Falten sind nicht zu erheben.

14. Ein weiterer Fall ist von ROSCHER[6]) beschrieben worden: Ein Mann von 22 Jahren bekommt eine Hautverhärtung. Es treten Kopfschmerzen und Fieber auf mit Bläschenausschlag an der Nase. Befallen ist die Gesichts-, Hals-, Nacken-, Stamm- und Armhaut. Die Oberhaut ist glatt und wachsartig. Stirnrunzeln, Mundöffnen, Kopf- und Atembewegungen sind erschwert. Die Haut läßt sich wenig eindrücken und gibt keine Dellenbildung. Innere Organe o. B. Das Herz ist etwas verbreitert. Spitzenton akzentuiert und klappend, zweiter Pulmonalton verstärkt. Histologisch sind die Bindegewebsbündel der Kutis durch weite Spalträume auseinandergedrängt, die größtenteils

[1]) ebenso wie 3. — [2]) Archiv, Bd. 91, S. 362; Derm. W., Bd. 48, S. 355. — [3]) Das Sklerödem und seine Beziehungen zu den Sklerodermien. Archiv, Bd. 108, S. 313; BAMBERGER, Inauguraldiss., Heidelberg 1910. — [4]) Derm. W., Bd. 70, S. 25; Archiv, Bd. 94, S. 40. — [5]) Archiv, Bd. 107, S. 440; Derm. W., Bd. 50, S. 276. — [6]) Archiv, Bd. 113, S. 875.

Digitized by Google

leer, teils aber mit einer durchsichtigen, wenig färbbaren Masse gefüllt sind. Die Therapie bestand in Dampfbädern, Massage, 1%ige Thiosinaminsalbe und Fibrolysininjektionen. Nach 2 Jahren war eine Besserung eingetreten.

15) Buschke[1]) beobachtete auch folgenden Fall: Eine 30jähr. Frau macht eine 14 Tage dauernde Grippe durch und bekommt im Anschluß daran eine Versteifung der Nackenhaut, die auf den Rücken bis zur Lumbalgegend, auf das Gesicht, Hals, Brust und Oberarme sich ausdehnt. Die Begrenzung der Verhärtung ist nicht scharf, die Oberhaut ist blaß, samtartig weich, in nur kleinen Falten zusammenschiebbar; Dellen lassen sich nicht erzeugen. Die Affektion liegt in den tieferen Kutisschichten, in der Subkutis, im subkutanen Fettgewebe, vielleicht auch in der Muskulatur. Maskenartige Starre des Gesichtes fällt auf. Sensibilität o. B.

16. E. Hoffmann[2]) beschreibt folgendes Krankheitsbild: Ein 7jähr. Mädchen bekommt nach einer Influenza eine Verhärtung der gesamten Körperhaut, die vom Nacken ihren Ausgang nahm. Verschont blieben nur die Hände und die unteren Partien der Beine. Die Augenlider und die Zunge waren steif; hierdurch war das Schlucken erschwert. Das Gesicht zeigte maskenartige Starre. Bei Beginn der Verhärtung waren Fieber und im Gesicht fleckige Rötung vorhanden. Nach 8 Monaten ging die Affektion, ohne eine Veränderung der Haut zu hinterlassen, wieder zurück.

17. Wosskressenski[3]) beobachtete folgenden Fall: Es bestand bei einem 22jähr. Kranken ein allgemeines Ödem, das vielleicht durch Störungen der Schilddrüse und der Nebennieren verursacht war. Die Drüsenstörungen scheinen auf Anomalien der Darmtätigkeit zurückzuführen zu sein. Längerer Salolgebrauch brachte Besserung des Leidens.

18. Finkelstein[4]) sieht bei einem künstlich ernährten weiblichen Säugling in der 10. Woche eine Grippe mit Husten und 38° Fieber. Nach 7 Tagen bekommt er steife, schlecht bewegliche Beine, nach weiteren 3 Tagen ist die Haut an den Fußrücken, den Ober- und Unterschenkeln, in der Gesäß- und Genitalgegend spiegelnd gespannt, prall und teigig. In der Kreuz- und Lendengegend hört die Schwellung ziemlich scharf begrenzt auf. Beinbewegungen sind eingeschränkt, aber schmerzlos; das Allgemeinbefinden ist ungestört. Die Kutis ist etwas faltbar, die Schwellung scheint in den tieferen Schichten zu liegen. Nur 3 Wochen dauerte die Beobachtung, währenddessen der Zustand unverändert blieb.

19. Als zweiter von E. Hoffmann[5]) beschriebener Fall findet sich in der Literatur folgender: Eine Frau von 20 Jahren litt an einer Grippe, die mit kurzdauerndem Doppeltsehen einhergeht. Danach befiel die äußerlich blaß, wachsartig, leicht gedunsen aussehende Haut eine „marmorne Härte". Betroffen waren Gesicht, das wie eine Maske aussah, der Hals, Stamm vorn bis über den Rippenbogen hinaus, hinten bis zum Kreuzbein, die Arme mit Ausnahme der Hände und die Zunge. Dellen blieben in den erkrankten Partien nicht stehen. Sensibilität, innere Organe, Drüsen mit innerer Sekretion sind intakt. Die Schweißsekretion ist ziemlich stark. Die Pupillen sind öfters auffallend weit. Unter Wärme und Massage mit 2%iger Salizylsalbe, Ovaraden und Bettruhe trat eine wesentliche Besserung ein.

20. Bei einem an Enzephalitis erkrankten Säugling sah Kutter[6]) am Anus und den angrenzenden Glutealgegenden, weiterhin zwischen den Schulterblättern und darunter und an den Waden eine Hautspannung auftreten. Sie war prall und hart, ließ kaum das Abheben von Hautfalten zu und war schwer eindrückbar. Am 6. Tage der Beobachtung begann die Verhärtung nachzulassen und am 8. Tage fühlt sich die Haut wieder vollkommen normal an.

21. Es folgt ein von Bruns[7]) beschriebener Fall: Ein Mädchen von 18 Jahren bekommt eine Hautverhärtung am Halse. Dadurch sind die Drehbewegungen des Kopfes erschwert. Die Hautstarre greift von hieraus über das Gesicht und den gesamten Stamm, ebenfalls auf die Oberarme über. Die Oberhaut ist normal, es bleibt keine Delle auf Druck hin stehen. Die Affektion liegt in den tieferen Schichten der Haut.

---

[1]) Archiv, Bd. 94, S. 40; Derm. W., Bd. 70, S. 24. — [2]) Zentralblatt, Bd. 9, S. 195 u. Bd. 14, S. 203; Derm. W., Bd. 77, S. 934 u. 1109. — [3]) Derm. W., Bd. 86, S. 173. — [4]) Finkelstein, Lehrbuch der Säuglingskrankheiten, 1921, S. 778. — [5]) Über Scleroedema adultorum nach Grippe mit Veränderungen an den kutanen Nerven. Kl. W., Jahrg. 1923, S. 963—965; Dientz, A., Dissertation, Bonn 1923. — [6]) Skleromartige Hautverhärtung im Verlauf einer enzephalitischen Erkrankung bei einem Säugling. Zentralblatt, Bd. 11, S. 317; Zschr. f. Kindhlk., Bd. 36, S. 291—294. — [7]) Zentralblatt, Bd. 12, S. 123 u. Bd. 16, S. 518; Derm. W., Bd. 78, S. 536 u. Bd. 80, S. 715.

Digitized by Google

Sensibilität ist erhalten. Es ist nur eine leichte, fieberlose Erkältung voraufgegangen. Nach einem Jahr ist die Erkrankung bis auf geringe Reste in der Schultergegend zurückgegangen. Weder histologisch noch in der Funktion der inneren Drüsen ließ sich ein krankhafter Befund nachweisen. Die Therapie bestand in Wärmeapplikation und Fibrolysineinspritzungen.

22. Der nächste Fall ist von Grünmandel[1]) beschrieben: Ein 4jähr. Kind erkrankt an Scharlachnephritis, die mit starken Ödemen einhergeht. Im Anschluß daran kommt eine Hautverhärtung an Hals, Gesicht, Brust, Rücken und oberen Extremitäten zustande. Die Haut ist weich, von wachsartiger Konsistenz. Maskengesicht. Das Nervensystem ist ohne Befund.

23. Wiener[2]) berichtet über ein Sklerödem, das im Verlauf einer perniziösen Anämie auftrat. Es ist die gesamte Haut außer den Fußrücken und einzelnen Teilen der Unterarme ergriffen. Sie sieht äußerlich blaß aus, Falten sind schwer abzuheben. Eine nicht scharf abgrenzbare Resistenz macht sich in der Kutis und in der Subkutis bemerkbar. Die Zunge weist glatte, graue Stellen auf. Nach 3 Wochen sind die Hauterscheinungen fast völlig geschwunden.

24. Naegeli[3]) beschreibt bei einem 14jähr. Mädchen ein Sklerödem, das 3 Jahre vorher nach einer Pyodermie der Arme entstand. Von hier aus griff es auf das Gesicht über. Es ist trotz Behandlung seitdem stabil geblieben.

25. Im Jahre 1926 stellte Adler[4]) in der Berl. Derm. Gesellsch. einen Fall mit der Diagnose Sklerödem vor, den Gebert als Skleroderma 1894, und Blaschko 1902 als Sklerofaszie zur Vorstellung gebracht hatten.

Der jetzt 58jähr. Mann erkrankte in seinem 26. Lebensjahre an Scharlach. 3 Monate später trat eine Hautverhärtung im Gesicht, an den Oberarmen und am Brustkorb auf. Der Thorax war wie von einem starren Panzer umschnürt. Es erfolgte Heilung des Leidens. Nach 9 Jahren, im Jahre 1903, trat ein Rückfall auf. Diesmal erfolgte wiederum Heilung bis auf eine leichte Schwellung der Oberlider, die der Patient noch jetzt, 20 Jahre später, aufweist. Behandelt wurde er zuerst 10 Jahre lang mit russisch-römischen Bädern und elektrischer Massage.

26. K. Schmidt[5]) sieht bei einer 47jähr. Frau im Anschluß an eine Grippe eine Hautverhärtung im Gesicht, an den oberen Rumpfpartien, den Armen mit Ausnahme der Hände. Behandelt wurde die Kranke mit Massage, 1%iger Salizylsalbe und Wärme.

27. Den dritten von E. Hoffmann[6]) beschriebenen Fall von Sklerödem findet man folgendermaßen in der Literatur: Ein 62jähr. Mann bemerkt zuerst 1912 an sich eine Hautverhärtung. Zur Zeit der Untersuchung, 1927, war die gesamte Haut verhärtet. An der Oberhaut fällt stellenweise eine starke Follikelbetonung auf. Die Haut läßt sich nicht in Falten erheben; betroffen scheint das Unterhautzellgewebe zu sein. An beiden Ellenbogengelenkgegenden sind je eine 12 cm lange, 3 cm breite braunrote Hautverfärbung mit Infiltration und keratotischer Beschaffenheit. Subjektiv hat der Kranke ein geringes Panzergefühl am Thorax bei Anstrengungen. Innere Organe, Drüsen und Nervensystem sind o. B.

28. Buschke und H. Ollendorff[7]) beschreiben zusammen ein Sklerödem bei einer 46jähr. Frau. Sie macht eine Grippe mit Thyreoideaschwellung durch, die sich auf Joddarreichung zurückbildet. Sie hat dann Krämpfe in den Extremitäten. Darauf wird die Haut in den tieferen Schichten im Nacken und am Stamm derb und hart, läßt keine Dellenbildung zu, und nur an der Oberfläche kann sie in kleine Fältchen zusammengeschoben werden. Maskengesicht, aber kein Salbengesicht. Herzgrenzen sind etwas erweitert. Es besteht eine Kalkverarmung der Extremitätenknochen, Talg- und Schweißdrüsensekretion sind gering. Zeitweilig hat die Kranke Atembehinderung durch ihr Leiden. Histologisch läßt sich eine amorphe Substanz zwischen den gut erhaltenen, deutlich quergestreiften Muskelfasern nachweisen. Ein halbes Jahr später ist die Affektion fast ganz zurückgegangen unter Gewichtsabnahme bei Behandlung mit Massage, Radiogenbädern und Thyreoidin.

29. Der nächste Fall ist von Beck[8]) berichtet worden: Ein 9jähr. Kind hatte vor 2 Jahren Grippe. Im Anschluß daran bekam es eine Hautverhärtung. Zur Zeit der

---

[1]) Zentralblatt, Bd. 17, S. 270. — [2]) Zentralblatt, Bd. 17, S. 269. — [3]) Zentralblatt, Bd. 23, S. 638. — [4]) Derm. W., Bd. 83, S. 1140; Zentralblatt, Bd. 20, S. 259. — [5]) Zentralblatt, Bd. 18, S. 26. — [6]) Archiv, Bd. 155, S. 319. — [7]) Scleroedema adultorum mit Muskelveränderungen. Zentralblatt, Bd. 26, S. 61; M. Kl., Jahrg. 23, S. 1406—1408. — [8]) Zentralblatt, Bd. 28, S. 691.

Digitized by Google

Untersuchung war das subkutane Fettgewebe beider Oberschenkel bretthart. Fingerdruck erzeugte keine Delle. Nach 12 Olobinthininjektionen erfolgte wesentliche Besserung.

30. v. Graevenitz[1]) berichtet über drei weitere Sklerödemfälle folgendermaßen: Ein 4jähr. Knabe macht eine Impetigo contagiosa durch. 8 Tage nach ihrer Heilung wird er wegen starker Beschwerden, die von einer Verhärtung der Nackenhaut verursacht werden, bettlägerig. Es wird keine Temperaturerhöhung festgestellt. Innerhalb von 8 Tagen dehnt sich die Hautstarre auf Gesicht, Hals, Brust, Abdomen und Rücken aus; es tritt hierdurch sogar Kieferklemme auf. Auch die Extremitäten werden schließlich ergriffen. Die Haut sieht äußerlich blaß aus, fühlt sich oberflächlich sammetartig weich an, die Konsistenz wie eben noch knetbares Paraffin. Durch die Affektion werden fast die Bewegungen verhindert. Es besteht ein Rachenaffekt, subfebrile Temperaturen und geringe Eiweißausscheidung.

31. Das ein Jahr ältere Schwesterchen dieses Jungen hat ebenfalls eine leichte Impetigo contagiosa am linken Arm. Einige Tage nach ihrer Abheilung verhärtet sich die Haut an der linken Halsseite. Bald ist der ganze Hals davon ergriffen. Es besteht hierbei eine subakute Otitis media des rechten Ohres.

32. Der dritte Fall kommt bei einem 6monatigen Säugling zur Beobachtung. Während einer Enzephalitis tritt unter erneutem Fieberanstieg eine prallderbe, nicht eindrückbare Verhärtung der gesamten Haut ein. Die Oberfläche der Haut sieht unverändert aus, sie läßt sich nicht in kleine Falten zusammenschieben; die Gesichtszüge sind wie erstarrt und verwaschen. Der Säugling war hierbei somnolent, bekam manchmal blitzartige Krämpfe. Er wurde ungeheilt entlassen.

33. Unter der Diagnose Sklerödem veröffentlicht Karrenberg[2]) folgende Beobachtung: Eine 35jähr. Frau hatte ein Jahr, bevor sie zur Beobachtung kam, allgemeine Schwäche mit Schwellung der Hände und auch des Gesichtes bekommen. Jetzt Cutis laxa am Rücken und im Gesicht. An den Händen sind die Kutisschichten wachsartig versteift, fast wie Knorpel hart. Muskelreflexe und Sensibilität zeigen keine Besonderheiten. Unter klinischer Behandlung Besserung.

34. Von einer 47jähr. Kranken berichtet E. Hoffmann[3]), daß $2^1/_2$ Monate nach Ablauf einer Grippe sie von einer Verhärtung der Haut des Gesichtes, der oberen Brust- und Rückenpartien und der Arme, hier streifenförmig an den Streckseiten ausgebildet, befallen wird. Voraus soll eine Versteifung des dritten und vierten Fingers der linken Hand gegangen sein, die durch Massage zurückgebracht wurde. Die Haut sieht elfenbeinartig glatt und blaß aus, sie ist nicht faltbar. Durch Fingerdruck ist keine Delle zu erzeugen. Die Muskelaktion ist eingeschränkt, Sensibilität ist intakt. Histologisch findet sich eine Quellung der Bindegewebsfasern in der Subkutis und eine Anhäufung von Rundzellen in der Umgebung der Gefäße. In den Hautgefäßen befindet sich an einzelnen Stellen starke Blutanschoppung. Im Korium und in der Tela subcutanea fällt eine gewisse Zellvermehrung auf. Die Therapie bestand in Massage mit Salizylsalbe und Wattepackungen.

$1^1/_2$ Jahr später hat die Verhärtung erheblich nachgelassen, ohne daß sich sonstige Veränderungen der Haut eingestellt haben.

35. Eine weitere kurze Beschreibung eines Sklerödemfalles gibt Sellei[4]): Ein 14jähr. Mädchen hat eine Hautverhärtung am Gesäß und an den Oberschenkeln. Histologisch ist keine Veränderung der Haut feststellbar. Die Induration ist in den Muskeln zu suchen.

Im vorstehenden haben wir versucht, soweit uns die Literatur eine Übersicht ermöglichte, die bisher bekannt gewordenen Beobachtungen von Scleroedema adultorum zusammenzustellen.

Wenn man sieht, wie in einer Zeitspanne von 29 Jahren nur 35 einschlägige Krankheitsbilder beschrieben worden sind, so darf man wohl füglich behaupten, daß es sich um ein verhältnismäßig seltenes Leiden dabei handelt. Unter den bisherigen Schilderungen sind manche ganz kurz gehalten und ermöglichen kaum eine genauere Feststellung der kli-

[1]) Über drei Fälle von Scleroedema adultorum. — [2]) Zentralblatt, Bd. 27, S. 341. — [3]) Derm. W., Bd. 84, S. 846; Zeotralblatt, Bd. 24, S. 364; M. Kl., Jahrg. 23, S. 392—393. — [4]) Zentralblatt, Bd. 26, S. 653.

Digitized by Google

nisch wenig markanten Veränderung. In anderen Fällen sind die Symptome nicht so eindeutig, daß die Diagnose als ganz sicher zutreffend bezeichnet werden könnte. Dazu kommt, daß der pathologisch-anatomische Befund kaum hinreichend Anhaltspunkte für eine Stützung der Diagnose gewährt. Ganz im dunkeln ruht noch die Entstehungsweise und Ursache des Leidens.

Es erscheint nach alledem gerechtfertigt und notwendig, noch weiteres Material über das in Rede stehende Krankheitsbild zu sammeln und zu versuchen, durch Übersicht über eine reichere Anzahl solcher Beobachtungen in die vielen, noch unklaren Punkte des Wesens dieser seltenen und seltsamen Dermatose Licht zu bringen.

Zunächst sei auf Grund der bisherigen Erfahrungen über das klinische Wesen des Scleroedema adultorum zusammenfassend folgendes festgestellt.

Der Name der Krankheit deutet uns schon das wichtigste Symptom an, das „harte Ödem". Es ist nicht wie die Ödeme bei Nieren- und Herzkrankheiten als eine Flüssigkeitsansammlung zwischen den Gewebselementen aufzufassen. Denn es hat sich weder durch Skarifikation noch histologisch dafür ein Beweis erbringen lassen. Andererseits ist auch die Konsistenz dieses Ödems nicht der des gewöhnlichen Ödems gleich; sie ist nicht leicht zu definieren, wie schon aus den zahlreichen Versuchen, Vergleiche anzustellen, hervorgeht. So wird der Prozeß teils als „bretthart" bezeichnet, teils mit Paraffin, das noch gerade zu kneten ist, verglichen, ein andermal wird er der „Leichenhärte" der Haut gleichgesetzt. Hierdurch ist wohl bewiesen, daß die Intensität der Verhärtung nicht immer gleich stark ausgebildet ist, doch immerhin einen erheblichen Grad erreicht. Bezeichnend für das Sklerödem ist die Eigentümlichkeit, daß sich darin keine Dellung durch Druck erzeugen läßt, ein Symptom, das regelmäßig angegeben wird und das die Affektion von dem gewöhnlichen Ödem unterscheidet.

Weiterhin ist fast stets bei Beginn der Erkrankung der Ausgangspunkt der Hautverhärtung in der Nackengegend zu finden gewesen. Von hieraus breitete sie sich dann in verhältnismäßig kurzer Zeit diffus über große Gebiete der Körperhaut aus. In deutliche Erscheinung trat bei den meisten Kranken erst das Leiden, wenn es durch seine Ausdehnung und Härte Behinderung in der Ausführung einzelner Bewegungen verursachte. Besonders häufig ist die Beeinträchtigung der Kopfbewegungen, die als erstes Symptom die Kranken auf ihr Leiden aufmerksam machte. Aber auch die Beweglichkeit der Extremitäten, bei angestrengter Atmung die des Brustkorbes, die der Zunge und der mimischen Gesichtsmuskulatur wird bei einzelnen Kranken eingeschränkt gefunden.

In den meisten Berichten findet man die maskenartige Starre des Gesichtes im späteren Verlauf der Krankheit als ein in die Augen springendes Symptom erwähnt. Bei hochgradigen Fällen von Hautverhärtung vermißt man kaum die Angabe, daß die Brust wie durch einen Panzer eingeschnürt sei und bei Anstrengungen die Atmung schwer behindere. Verhärtung der Zunge und der Schlundmuskeln, durch die dann Sprach- und Schluckstörungen verursacht werden, sind nur ausnahmsweise beobachtet worden. Solche Störungen, wie die letztgenannten,

Digitized by Google

sind — Richtigkeit der Diagnose vorausgesetzt — wohl nicht nur auf die verhärtete Haut zurückzuführen, sondern darauf, daß die Affektion weiter in die Tiefe sich erstreckte. Es geben fast alle Autoren als Sitz der Affektion die tieferen Hautschichten, das Unterhautzellgewebe an. In einzelnen Fällen glaubte man auch noch die darunter gelegenen Muskeln als mitverhärtet ansehen zu können. Klinisch gibt sich diese Lage durch das Palpationsgefühl kund, aber sicherer kann man dieses aus der fast immer unverändert erscheinenden Oberfläche der Haut schließen, die sich fast immer weich und unverdickt anfühlt, nur selten Farbänderung zeigt, und sich in kleine oberflächliche Falten zusammenschieben läßt. Dagegen gelingt es fast niemals, die Haut in Falten von der Unterlage zu erheben, sondern sie ist entweder an der Unterlage fest verankert, oder doch nur in breiten, flachen Falten wenig zu erheben.

Bemerkenswert ist an diesem doch ziemlich tiefgreifenden und ausgedehnten Krankheitsbilde, daß sich die Kranken fast niemals in ihrem Befinden wesentlich beeinträchtigt fanden. Es ist dies ein Umstand, der die Patienten oft trotz großer Ausdehnung der Hautverhärtung über ihre Krankheit hinwegsehen ließ. Dadurch wurde naturgemäß auch die längere Beobachtung des klinischen Verlaufes erschwert, da kein Krankheitsgefühl die Kranken zu längerer, klinischer Behandlung veranlaßte.

Oft kann die Diagnose „Scleroedema adultorum" erst dann gesichert gelten, wenn die Krankheit zurückgeht und dabei keine Veränderungen der Haut hinterläßt.

Kurz zusammengefaßt sind die wichtigsten klinischen Symptome folgende:

1. Hautverhärtung, die in den tieferen Schichten der Kutis zu suchen ist, manchmal auch auf die Subkutis übergreift. Über die Beteiligung von Faszie, Muskulatur usw. läßt sich zur Zeit sicheres noch nicht aussagen.
2. In dem harten Ödem bleiben auf Druck keine Dellen bestehen.
3. Es lassen sich in den erkrankten Hautbezirken nur schwer Falten aufheben.
4. Schnelle und diffuse Ausbreitung der Verhärtung auf größere Gebiete.
5. Behinderung von Bewegungen durch die Affektion. (Maskengesicht, Panzergefühl, Schluckstörungen, Zungenbewegungsstörungen.)
6. Die Verhärtung beginnt häufig am Nacken.
7. Allgemeinbefinden wenig beeinträchtigt.
8. Abheilung, ohne Veränderungen zu hinterlassen.
9. Häufiger Beginn im Anschluß an akute Infektionskrankheiten.

Bei genauerer Durchsicht der Literatur würde man, wie Buschke betont, hin und wieder einen Krankheitsfall unter anderer Diagnose beschrieben finden, der sich ganz dem Bilde des Scleroedema adultorum einfügt. Das trifft z. B. mit einem Fall von Sievertsen[1]) zu, den er unter der Diagnose „akute diffuse Sklerodermie" folgendermaßen beschreibt:

Ein 7jähr. Knabe hat einen akuten Rheumatismus mit mäßigem Fieber. Es treten Schmerzen in den Extremitäten und Rigidität in den Gelenken ein, gleichzeitig ist perikardiales Reiben und im Herzbeutel Exsudat nachweisbar. Nach 8 Tagen ist alles abgeklungen. Jetzt treten im Nacken ein Gefühl von Steifigkeit und Schmerzen auf, später

[1]) Zbl. f. Haut- u. Geschlechtskrkh., 1922, Bd. 4, S. 430.

Digitized by Google

ist hier und im Gesicht, an Hals, Schultern, Brust, Bauch und Extremitäten eine Verhärtung der Haut feststellbar. Frei waren Füße und Hände. Die Haut war weiß, glatt, ließ sich nicht in Falten abheben und wie Pergamentpapier anfühlen. Die Muskeln am Hals und Brust scheinen adhärent zu sein. Das Gesicht war unbeweglich und starr, ebenso die Zunge wenig beweglich, weswegen das Essen Schwierigkeiten machte. Das Allgemeinbefinden besserte sich allmählich und auch die Haut bekam ihre normale Beschaffenheit wieder.

Der Beschreibung und dem Verlaufe nach schließt sich der genannte Krankheitsfall ganz dem Bilde des Scleroedema adultorum an, und dürfte wohl auch mit Recht dazu gezählt werden. Ein zweiter ähnlicher Fall stammt von LEWANDOWSKY[1]):

Innerhalb von 5 Wochen tritt unter Jucken und Spannungsgefühl eine eigenartige, ödematös aussehende, sehr derbe Hautverdickung auf, die von der Nackenhaargrenze und vom Unterkieferrand bis zum Nabel und Kreuzbein reicht. Keine Rötung, keine Schmerzen, kein Fieber. Innere Organe o. B. Glühlichtbäder und Fibrolysin bringen leichte subjektive Besserung.

Es lautete auf Sklerodermie die Diagnose. Doch paßt der Beschreibung nach das Leiden ohne weiteres zu den früher beschriebenen Sklerödemfällen. So würde man wahrscheinlich noch mehrere Fälle finden, die richtiger als Sklerödem geführt werden würden.

Nunmehr unsere eigene Beobachtung!

Vorgeschichte: Es handelt sich um ein 13jähr. Mädchen. Die Familiengeschichte ergibt nichts Besonderes. Das Mädchen selbst hat an Krankheiten die Masern, im Jahre 1924 einen Typhus durchgemacht. Im Herbst und besonders im Winter 1928 litt die Kranke stark unter häufig auftretenden Mandelentzündungen. Anfang Oktober 1928 bemerkte das Mädchen alsbald nach einer voraufgegangenen Angina, daß die Haut des Halses sich hart anfühlte und zahlreiche Risse aufwies. Durch diese Hautverhärtung wurde die Beweglichkeit des Kopfes eingeschränkt. Während der Behandlung des Hausarztes greift die Affektion auf den Stamm über. Deshalb wird die Kranke am 1. XI. 1928 in die Klinik geschickt.

Befund vom 1. XI. 1928: Das Mädchen ist seinem Alter entsprechend gut entwickelt und in gutem Ernährungszustand. Die Haut und die sichtbaren Schleimhäute bieten dem Aspekt nichts Ungewöhnliches, sie sind gut durchblutet.

Die Pupillen reagieren gut auf Licht und Konvergenz. Nystagmus ist nicht festzustellen.

Mund und Rachen: Tonsillen sind beiderseits geschwollen, besonders links. Sie sind gerötet und weisen einige Pfröpfe auf. Es besteht ebenso eine hyperplastische Schwellung der Rachenmandel.

Innere Organe, Lungen: Die Grenzen befinden sich an normaler Stelle und sind gut verschieblich. Das Atemgeräusch ist überall vesikulär.

Herz: Die Herzgrenzen befinden sich an normaler Stelle. Bei der Auskultation findet man über der Spitze des Herzens ein die ganze Systole ausfüllendes, blasendes Geräusch. Es ist über sämtliche Ostien hörbar. Der 2. Pulmonalton ist akzentuiert.

Abdomen weist nichts Besonderes auf. Ebenso die Drüsen und die Extremitäten.

Nervensystem: Die Sensibilität ist in allen Qualitäten intakt. Irgendwelche Störungen der elektrischen Erregbarkeit ließen sich nicht feststellen.

Urin: Eiweiß negativ, Zucker negativ, Azeton negativ, Bilirubin negativ, Urobilin angedeutet, Urobilinogen schwach positiv.

Hautstatus: Die Haut des Oberkörpers, vom Hals beginnend, ist vorn bis in die Unterbauchregion und auf dem Rücken bis zur Kreuzbeingegend hinab eigenartig gespannt. Sie fühlt sich wie verdickt an, und man hat den Eindruck, als ob man eine wachsartige Masse unter den Fingern hätte. Unter dem Fingerdruck entsteht eine nur langsam nach Aufhören des Druckes schwindende Blutleere, es bleibt aber keine Delle stehen. Die Verhärtung der Haut ist am Halse am ausgeprägtesten und erreicht eine Intensität, die die Drehbewegungen des Kopfes beschwerlich macht. Stark ist auch der Verhärtungsprozeß an den Ober- und Unterarmen. Und zwar ist er auf den Beugeseiten

[1]) Zbl. f. Haut- u. Geschlechtskrkh., 1922/23, Bd. 6, S. 162.

Digitized by Google

und Streckseiten gleichmäßig ausgebildet. Von normaler Beschaffenheit dagegen ist die Haut auf der Streckseite beider Ellenbogengelenke. Ebenso findet man in der Axillargegend die Haut kaum verändert in ihrer Konsistenz und Elastizität. An den unteren Extremitäten ist die Haut hinwiederum in den tieferen Teilen der Haut verdickt, von wachsiger Konsistenz, in ihrer Elastizität herabgesetzt. Übrigens ist überall an den veränderten Hautstellen keine Schmerzempfindlichkeit nachweisbar, es besteht kein Zeichen von Entzündung und keinerlei Farbveränderung bis auf eine gleichmäßige, leicht bläuliche Tönung der erkrankten Partien. Dem palpierenden Finger bietet sich, je mehr man zum distalen Ende der Hautveränderungen gelangt, eine sich mehr und mehr der Norm nähernde Beschaffenheit der Haut dar. Die Unterschenkel sind frei von der Erkrankung. An beiden Unterarmen finden sich radial an den Streckseiten eigenartige, gelbbräunliche Verfärbungen mit linearer der Längsrichtung der Arme entsprechender Begrenzung, die auf die unteren Abschnitte der Oberarme übergreifen.

Das Allgemeinbefinden ist durch die Hauterkrankung nicht nennenswert gestört. Kein Fieber.

Eine Untersuchung der Drüsen ergibt keinen krankhaften Befund. Es liegt im besonderen keine Vergrößerung des Thymus vor. Ebenso gibt eine Röntgenaufnahme des Schädels keinen Befund für eine krankhafte Veränderung der Hypophyse. Auch die Thyreoidea erweist sich palpatorisch normal, und eine Untersuchung auf ihre innere Sekretion nach dem ABDERHALDENschen Dialysierverfahren, das in dem physiologischen Universitätsinstitut zu Halle vorgenommen wurde, kann keinen Anhaltspunkt für eine anormale Funktion der Schilddrüse erbringen. Das Blutbild bietet keine Besonderheiten.

Einen Monat über blieb außer geringen Schwankungen in der Intensität der Härte die Beschaffenheit der Haut sich gleich. Dann begann eine deutliche Besserung im Bereich des Halses und der oberen Brustpartie einzutreten. Das Allgemeinbefinden war die ganze Zeit der stationären Behandlung über ungestört, die Kranke hat an Gewicht zugenommen.

Am 1. XII. 1928 wird für die histologische Untersuchung im Bereich der rechten unteren Rückenpartie in Lokalanästhesie eine Probeexzision gemacht. Nach 8 Tagen, am 8. XII., werden die Fäden an der Exzisionsstelle gezogen. Die Wunde ist völlig reizlos und per primam geheilt.

Die Therapie bestand in erster Linie in Verabreichung von Bädern. Später versuchte man eine Beeinflussung der Affektion durch Hypophysininjektionen. Die Kranke erhielt im ganzen 13 VÖGTLIN-Einheiten Hypophysin intragluteal. Ein greifbarer Erfolg wurde davon nicht gesehen.

Am 11. XII. 1928 wird die Patientin in die Universitäts-Ohrenklinik verlegt. Hier werden die hyperplastischen Mandeln gekappt. Nach gut überstandener Operation wird dann am 13. XII. 1928 die Kranke aus der stationären Behandlung entlassen.

Am 28. I. 1929 kommt sie wieder in die Poliklinik zur Nachuntersuchung. Jetzt wird eine leichte Verschlimmerung des Zustandes festgestellt, die besonders an den Armen deutlich ist. Das sonstige Befinden ist auch diesmal nicht beeinträchtigt.

Zu einer erneuten Untersuchung kommt die Patientin am 3. VI. 1929 in die Klinik.

Befund: Die Inspektion des Rachens ergibt, daß keine entzündliche Rötung der Tonsillen besteht, es sind auch keine Pfröpfe mehr nachweisbar. Sensibilität und Reflexe sind normal.

Die Haut bietet dem Anblick keine Besonderheiten dar. Sie sieht rosig und an den frei getragenen Stellen durch die Sonnenbestrahlung braun pigmentiert aus. Bei der Palpation läßt sich zunächst nichts mehr von der vorher vorhanden gewesenen Verhärtung nachweisen. Erst beim Vergleich mit gesunder Haut läßt sich besonders deutlich an den Armen, weniger sicher auf den Schultern eine Veränderung der Hautkonsistenz feststellen. Man kann hier die Haut in nur verhältnismäßig breiten Falten abheben. Es ist gewissermaßen ein verstärkter Turgor der Haut vorhanden. Auch scheint sie nicht so elastisch dem Zug zu folgen wie eine normale, und sie besitzt eine mehr lederartige Beschaffenheit. Bei dem Bestreben, kleine Hautfalten aufzuheben, gleiten die Finger ab. Diese Veränderung ist aber so gering, daß man sie nur noch durch Vergleich mit einem gesunden Individuum nachweisen kann. Sonst ist die Hautverhärtung, ohne eine weitere Spur zu hinterlassen, vollständig geschwunden.

Auffällig ist ein ziemlich stark ausgeprägter Dermographismus. Es tritt nämlich schnell und in erheblicher Ausdehnung um die künstlich gereizte Hautstelle herum eine unscharf begrenzte Rötung auf. Eine Quaddelbildung wurde jedoch nicht beobachtet.

Digitized by Google

Der Urin bietet keinen abnormen Befund. Das Blut zeigt folgendes Bild: Hämoglobin 90%, Erythrozyten 5040000, Leukozyten 10500, Neutrophile 57,5%, Eosinophile 3,5%, Lymphozyten 35%, Mononukleäre 1,5%, Mastzellen 0, übrige Zellen 2,5%, WR negativ, Pirquet negativ.

Das ABDERHALDENsche Dialysierverfahren ergibt für Thyreoidea und Nebennieren keinen pathologischen Befund.

Weiterhin wurde bei der Kranken eine Hautelastizitätsmessung mit dem von SCHADE 1912 angegebenen Taschenelastometer vorgenommen. Diese Messung ergab am 10. XI. 1928 am Unterarm einen Elastizitätsverlust von 26,5%.

Am 5. VI. 1929 wurde die Messung wiederholt. Sie ergab am rechten Unterarm 6% E. V. (Elastizitätsverlust), am linken Unterarm 7,1% E. V.

Da nun nach den Angaben SCHADES alle Werte bis 10% in den „Unsicherheitsbereich der Messungen" zu rechnen sind, ist die Haut unserer Kranken bei der zuletzt angegebenen Messung nach dieser Methode als normal in Beziehung auf ihre Elastizitätsverhältnisse anzusehen. Dagegen bestand während der Erkrankung ein erheblicher Elastizitätsverlust (26,5%).

Histologischer Befund: Zur Untersuchung gelangte das aus der rechten unteren Rückenpartie exzidierte Hautstückchen; es wurde in Formalin gehärtet und in Paraffin eingebettet. Die gewonnenen Schnitte wurden nach folgenden Methoden gefärbt:

1. Hämatoxylin-Eosin.
2. Elastische Faserfärbung nach WEIGERT.
3. Elastische Faserfärbung nach PRANTER.
4. Van Giesonfärbung.
5. Pikrinsäurefärbung.
6. Färbung mit polychromem Methylenblau.
7. Methylgrünpyroninfärbung.
8. Nervenfärbung nach NABIAS mit Goldchlorid.

Bei schwacher Vergrößerung läßt sich in der Epidermis nichts auffallendes feststellen. Im Papillarkörper, in den weiteren Schichten der Kutis und in der Tela subcutanea läßt sich eine mäßige, allgemeine Zellvermehrung konstatieren. Schweißdrüsen sind in einer verhältnismäßig großen Zahl nachweisbar. Auch einzelne Talgdrüsen und Haarschnitte kommen zur Beobachtung, entsprechend dieser gering behaarten Rückenpartie.

Bei starker Vergrößerung sieht man, daß die Hornschicht teilweise abgehoben ist, jedoch besteht keine Parakeratose. Die Keratohyalinschicht ist einzellig in diskontinuierlicher Lage vorhanden. Das Stratum spinosum ist in distinkter Form überaus gut entwickelt, namentlich interpapillär. Die Basalzellenschicht ist in ihrer Kontinuität erhalten, hier und da einmal sieht man sie durch Zelleinwanderung von unten her durchbrochen. Deutliche Anhäufung von Pigment ist nicht in der Zylinderzellschicht vorhanden. Es ist sehr deutliche papilläre Gliederung vorhanden, stellenweise erscheinen die Papillen etwas hyperplastisch.

Die schon bei schwacher Vergrößerung in der oberen Kutisschicht nachweisbare Zellvermehrung besteht aus länglichen, ovaläreu, spindelförmigen Zellen, neben rundlichen, lymphoiden Gebilden. Die ersteren sind blasser, die letzteren intensiver gefärbt.

Eine lebhaftere Zellvermehrung tritt nur um die Gefäße herum zutage, welch letztere längs, quer und schräg getroffen sind, und mannigfach verzweigt erscheinen. Insbesondere um diese Verzweigungen herum ist eine lebhaftere Zellansammlung lymphoider, bindegewebiger und adventitieller Zellen unverkennbar. Der Endothelbelag der Gefäße ist deutlich; stellenweise leichte Aufblähung der Endothelien geht mit einer nur sehr sporadisch festzustellenden Blutgefäßerweiterung Hand in Hand. Solche ektatischen Gefäße sind mit roten Blutkörperchen vielfach prall gefüllt. Bemerkenswert ist ein gehäuftes Vorkommen von Mastzellen, die größtenteils als rundliche oder länglich-ovale Gebilde mit basophiler Körnelung zutage treten, hin und wieder auch einmal unregelmäßige Formen mit ausschwärmenden Granula, also als Degenerationsformen sich darbieten. Es scheint so, als ob diese Anhäufung von Mastzellen im wesentlichen auf die Gefäßgebiete beschränkt ist, während um die Talgdrüsen, die Schweißdrüsen und in der glatten Muskulatur ihre Anwesenheit sich nicht feststellen läßt.

Überhaupt gewinnt es den Anschein, als ob in den tieferen Schichten der Haut mit einem Nachlassen der allgemeinen Zellvermehrung auch die Mastzellen schwinden.

Digitized by Google

In der Kutis und Subkutis finden sich keine Veränderungen der Bindegewebs- und elastischen Fasern, weder in Hinsicht auf ihre Lagerung, noch in bezug auf ihre Gestalt und Beschaffenheit. Im besonderen läßt sich keine Quellung an ihnen nachweisen. An den Nerven findet man ebenfalls keine Quellung. Vorzüglich lassen sich auch an ihren Verzweigungstellen, die allerdings nur sehr spärlich nachweisbar sind, keine deutlichen Zellanhäufungen konstatieren.

Aus dieser Schilderung des Krankheitsbefundes und seines Verlaufes ist zu sehen, daß fast alle erforderlichen klinischen Kennzeichen des Scleroedema adultorum vorgelegen haben, während histologisch als anormaler Befund eine geringfügige, namentlich perivaskuläre Zellvermehrung, eine Häufung von Mastzellen um die Gefäße neben leichter Gefäßdilatation kaum Anspruch auf ein spezifisch gefärbtes, pathologisch-anatomisches Krankheitsbild machen können. Die Affektion trat in den tieferen Schichten der Haut in Erscheinung, sie ging vom Nacken aus, verbreitete sich sehr bald über erhebliche Hautgebiete und führte zu Bewegungsbehinderung des Kopfes. Weiterhin ließen sich keine Hautfalten erheben. Die Hauteruption bildete sich im Anschluß an eine akute Infektionskrankheit aus. Dabei war das Allgemeinbefinden nicht gestört. Schließlich war nach einem halben Jahr die Erkrankung der Haut fast vollständig zurückgegangen und hatte keinerlei Veränderungen gesetzt. Es sind somit sämtliche Bedingungen für die Diagnose des Scleroedema adultorum Buschke vorhanden gewesen.

Die einzige Möglichkeit, sich ein objektives Bild über die Veränderungen, die beim Sklerödem in der Haut statthaben, zu verschaffen, ist die Biopsie. Es sind leider nur sehr spärliche Untersuchungsergebnisse bekannt geworden.

Buschke und Roscher geben an, daß sie, Roscher in Spalträumen zwischen dem Kutisbindegewebe, und Buschke zwischen den auseinandergedrängten Muskelfasern, eine amorphe Substanz vorfanden. Dies ist ein Befund, der sich wohl als ein zur Gerinnung gekommenes Exsudat deuten läßt. Dem entgegen sind von allen anderen Beobachtern niemals wieder ähnliche Befunde erhoben worden.

Fast regelmäßig sind Veränderungen in der Umgegend der Gefäße gesehen worden. Und zwar fanden sich in der Nähe der kutanen Gefäße Ansammlungen von Zellen. Diese wurden von Roscher, Ed. Hoffmann, Er. Hoffmann, Nobl und Pinkus gesehen, und auch in dem von uns geschilderten Fall war eine Einscheidung der Gefäße von Zellen nachweisbar.

Besonders ist die Angabe bemerkenswert, daß sich nach drei Untersuchungsberichten auffallend viele Mastzellen in dieser Zellansammlung vorfanden, eine Feststellung, die von Nobl, Pinkus und uns gemacht wurde. Dagegen haben Ed. und Er. Hoffmann nur Rundzellenanhäufung gesehen. Dreimal wurde auch beobachtet, daß die Hautgefäße sich auffallend erweitert und prall mit Blut gefüllt zeigten. Dieses sah Ed. Hoffmann und Er. Hoffmann und auch bei unserem Fall konnte dies konstatiert werden. Während Ed. Hoffmann und wir die Gefäßerweiterungen nur in den tieferen Hautschichten feststellen konnten, sah Er. Hoffmann sie in den oberflächlichsten Hautgefäßgebieten.

Eine allgemeine Zellanreicherung im Korium und in der Tela subcutanea war deutlich in unseren Präparaten feststellbar, und dieselbe

Digitized by Google

Angabe findet sich in der Schilderung des histologischen Befundes von Ed. Hoffmann.

Ein ganz vereinzelt dastehender Befund konnte von Er. Hoffmann erhoben werden. Er sah um die kutanen Nerven herum, besonders an den Verzweigungsstellen Anhäufungen von einkernigen Rundzellen. Unsere Untersuchungen brachten keine Bestätigung dieses Bildes. Die Nerven selbst erwiesen sich als gewellt und gequollen.

Wir sehen, daß die Befunde der einzelnen Autoren sehr verschieden lauten, und in den bisher beschriebenen histologischen Bildern keine wesentlichen, als spezifisch-pathologisch zu bezeichnenden Züge zutage getreten sind.

Sicher ist, daß niemals ein freies, zwischen den Zellen gelegenes Ödem vorhanden war, eine Beobachtung, die auch die ergebnislos verlaufene Skarifikation Nobls bestätigt hat.

Die Befunde von der Quellung der Nerven und der um sie herum befindlichen, entzündlichen Zellanhäufung, der Erweiterung und prallen Füllung der Hautgefäße, der Quellung der Bindegewebsfasern und der elastischen Fasern lassen sich vielleicht als zusammengehörige Krankheitserscheinungen deuten.

Die Nervenbefunde, die Er. Hoffmann als einziger, und zwar bei einem ganz im Beginn stehenden Sklerödemfall sah, sind dann als die ersten Erscheinungen aufzufassen. Es wird durch eine leichte Entzündung die Rundzellenanhäufung, der Nerv geschädigt. Dies drückt sich in seiner Quellung und stärkeren Schlängelung aus. Hierdurch wird die Nervenfunktion verändert, und es wäre denkbar, daß das von diesen Nerven trophisch versorgte Hautgebiet infolge der krankhaften Nerveneinwirkung Schädigung erfährt. Die Gefäße werden im Sinne einer Erweiterung und Blutanschoppung evtl. einer Lähmung geschädigt. Die Folge hiervon ist dann der Austritt von Zellen in die Gefäßumgebung und wohl auch von Flüssigkeit. In dieses Stadium der Erkrankung fiele die Ansammlung der amorphen Substanz zwischen den Zellen, die beobachtete Gefäßerweiterung und die Rundzellenanhäufung in der Gefäßumgebung. Man darf wohl auch damit rechnen, daß die trophischen Nerven direkt eine Wirkung auf die elastischen und Bindegewebsfasern ausüben können und nun infolge ihrer krankhaften Funktion diese veranlassen, einen anderen als der Norm entsprechenden Quellungszustand anzunehmen und mit der ihnen angebotenen Flüssigkeit sich anzureichern, ein Zustand, der dem angegebenen Quellungszustand der elastischen und Bindegewebsfasern in dem von Ed. Hoffmann beschriebenen Fall entspricht. Als spätestes Stadium wäre die Ansammlung der Mastzellen in der Gefäßumgebung aufzufassen, die wohl infolge der dauernden, starken Überernährung der gefäßnahen Zone statthat.

Es würde für diese Deutung der histologischen Befunde die Annahme erforderlich sein, daß diese einzelnen Stadien der Erkrankung nebeneinander in den einzelnen Schnitten vorkommen können. Ich glaube wohl, daß dieses möglich ist. Denn auch in anderen Krankheiten kann man gerade beginnende Krankheitsprozesse neben bereits ausgeprägten Erscheinungen in ein und demselben histologischen Bilde vorfinden. Freilich läßt sich ein stringenter Beweis für diese Anschauung nicht erbringen, die daher mehr heuristische Bedeutung hat.

Digitized by Google

Wie die histologischen Befunde beim Scleroedema adultorum noch nicht genügend fundiert sind, so geht es ähnlich auch hinsichtlich der Frage nach der Ätiologie des Scleroedema adultorum. Im wesentlichen stehen drei verschiedene Ansichten zur Debatte. Zunächst nehmen eine Reihe von Autoren an, daß sich die Erkrankung auf Störungen der inneren Sekretion zurückführen läßt. Daneben ist auch die Ansicht vertreten, daß das Nervensystem als Ausgangspunkt der Hautverhärtung verantwortlich zu machen ist. Und die letzte, wohl verbreitetste Ansicht geht dahin, daß als auslösendes Moment des Sklerödems eine voraufgegangene Infektionskrankheit anzusehen sei.

Für die erste Annahme der inneren Sekretionsstörung sind, wie aus dem ersten Kapitel der Arbeit zu ersehen ist, nur sehr spärliche Anhaltspunkte vorhanden. Nur Buschke und Ollenhoff haben einen Fall gesehen, bei dem eine Thyreoideaveränderung objektiv und durch den Erfolg der Behandlung nachweisbar gewesen ist. Sonst wird immer ein pathologischer Befund in dieser Richtung negiert. Auch mit Hilfe der serologischen, endokrinologischen Methoden, die ja allerdings mit Zurückhaltung zu bewerten sind, hat man niemals eine Funktionsstörung der inkretorischen Drüsen nachweisen können. Da nun fast jeder sichere Anhaltspunkt für eine innersekretorische, anormale Drüsenfunktion zu fehlen scheint, erscheint es kaum berechtigt, eine Dysfunktion innerer Drüsen als primäre Ursache für das Scleroedema adultorum verantwortlich zu machen.

Auch die zweite Ansicht, das Nervensystem als auslösenden Faktor anzusprechen, scheint mir nicht genügend begründet. Es werden ja hier und da pathologische Befunde im Verhalten der Nerven berichtet, wie Dermographismus, Kribbelgefühl und unangenehme Sensationen. Aber das ist nicht genügend Grund, um die Nerven als maßgebenden Faktor bei der Erkrankung der Haut anzusehen. Zumal bei den meisten Sklerödemfällen sich kein objektiv-neurologischer Befund irgend welcher Art erheben ließ und auch die feststellbaren Veränderungen häufig dicht an der Grenze des Normalen zu liegen scheinen.

Am meisten Beachtung verdient die dritte Ansicht über die Ätiologie des Sklerödems, nach welcher ein Zusammenhang mit vorausgegangenen Infektionskrankheiten bestehen soll.

Wir sehen aus der Zusammenstellung im ersten Teil der Arbeit, daß wir bei den 35 Fällen 29mal eine Infektionskrankheit in der Anamnese des Patienten aufgeführt finden, die der eigentlichen Erkrankung entweder kurze Zeit vorausgegangen ist oder noch während des Krankheitsbeginnes bestand. Allerdings ist nicht immer dieselbe Krankheit angegeben, sondern es sind in 14 Fällen Grippe oder Influenza, 2mal Angina, 1mal Bronchitis und 3mal sonstige Erkältungskrankheiten aufgeführt. Dann wird 3mal von Scharlach, ebensooft von Pyodermien, 1mal von einer Parotitis epidemica berichtet, und schließlich trat 2mal während einer Enzephalitis das Sklerödem auf.

Es bleiben dann noch 7 Fälle, die nicht eine derartige, vorausgehende Erkrankung aufweisen können. Zwei von ihnen, die von Sellei und Wosskressenski berichteten Krankheitsbilder, sind nicht genügend zugänglich gewesen, so daß sie nicht hinreichend sicher hier verwertet werden können. Ein von Pinkus angegebener Fall kann nicht mit Sicherheit

Digitized by Google

als Sklerödem angesprochen werden und scheidet daher hier ebenfalls aus. So bleiben vier Fälle übrig, die von Ed. Hoffmann, Karrenberg, Pinkus und Wiener, bei denen sicher die Vorkrankheit fehlt. Bemerkenswert ist allerdings der Fall von Wiener dadurch, daß bei ihm eine perniziöse Anämie gleichzeitig vorlag. Weiterhin fällt auf, daß von den 35 Fällen 21 mal weibliche, 11 mal männliche Individuen befallen worden sind.

Aus der Zusammenstellung der Infektionskrankheiten, die dem Sklerödem vorausgegangen sind, kann man schließen, daß man das Scleroedema adultorum nicht selbst als Infektionskrankheit wie der Typhus und ähnliche Krankheitsbilder auffassen kann, sondern es scheint, daß ein Infekt für die Hautverhärtung nicht der einzige Grund, sondern nur das auslösende Moment ist.

Zum Auftreten der Hautveränderung ist außerdem noch eine gewisse Krankheitsbereitschaft notwendig, worauf vielleicht auch das häufige Befallensein der weiblichen Individuen hindeutet. Vielleicht ist man zur Annahme berechtigt, daß eine Infektionskrankheit oder eine andere eingreifende Veränderung des Organismus, wie z. B. eine perniziöse Anämie, als auslösende Ursache bestanden haben muß, um den Körper der Schutzkräfte zu berauben, die das Eindringen des durch diese Krankheit erzeugten spezifischen Agens in die Haut zu verhüten imstande sind. Im Sinne einer übertragbaren Infektion würde vielleicht die Tatsache verwertbar sein, daß unter der verhältnismäßig kleinen Anzahl der bekannten Fälle von Sklerödem zweimal Mitglieder derselben Familie kurz hintereinander von Sklerödem befallen wurden. Dies ist berichtet von v. Graevenitz, der Bruder und Schwester fast zur selben Zeit erkranken sah, und von Bamberger, der angibt, daß Mutter und wohl sicher ihr Jüngstes, wenn nicht alle drei Kinder, von derselben Krankheit, dem Sklerödem, befallen waren. Weitere einschlägige Betrachtungen würden sehr wertvoll sein.

Also nicht im Sinne einer gewöhnlichen Infektionskrankheit möchten wir das Sklerödem aufgefaßt wissen, sondern als eine mittelbar durch eine Infektion oder eine andere eingreifende Erkrankung ausgelöste Schädigung der nervösen Gebilde der Haut, die dann gleichmäßig eine Veränderung in den bindegewebigen, elastischen und vaskulären Elementen der Haut setzt und dadurch das klinisch sich als Scleroedema adultorum darstellende Krankheitsbild verursacht.

Es handelt sich bei unserer Affektion um ein sehr ausgedehntes und merkwürdiges Leiden. Es ist daher berechtigt, sich genau über den Ausgang und den Verlauf der Krankheit zu orientieren. Alle länger unter Beobachtung gebliebenen Fälle haben gelehrt, daß allerdings der Bestand der Affektion sehr lange, ja länger als 2 Jahre stationär bleiben kann, dabei aber mit nur verhältnismäßig geringer Beeinträchtigung des Allgemeinbefindens einherzugehen und nur bei hochgradigen Fällen hauptsächlich zu Bewegungsbeschränkungen nicht bedrohlicher Art zu führen pflegt. Anderseits kann schon in ganz kurzer Zeit Ausheilung erfolgen. Trotz der großen Ausdehnung und der Intensität der Erscheinungen ist bei sämtlichen länger beobachteten Fällen Rückgang der Erscheinungen bis auf nur zumeist unwesentliche Reste gesehen worden. Dabei ist wichtig, daß die Heilung sich vollzog, ohne sekundäre, bleibende Veränderungen zu hinter-

Digitized by Google

lassen. Kurz zusammengefaßt ist die Prognose quoad vitam et quoad sanationem als durchaus günstig zu bezeichnen.

Es ist seither noch nicht trotz der mannigfachsten Versuche gelungen, die Affektion sicher und schnell durch die Therapie zu beeinflussen. Nur subjektiv ist fast immer dem Patienten durch Zuführung von Wärme in Verbindung mit Bädern und Massage Erleichterung zu verschaffen. Ein prompter Rückgang des Leidens wurde hierdurch jedoch kaum erzielt. Auch von dem Gesichtspunkt ausgehend, daß innersekretorische Drüsenstörungen für die Entstehung des Sklerödems verantwortlich zu machen seien, sind die verschiedenartigsten Versuche mit Drüsenpräparaten angewendet worden. Thyreoidin ist 2mal gegeben. Baginski konnte hierdurch keine Besserung erzielen, Buschke und Ollenhoff wollen bei ihrem mit Thyreoideaveränderungen einhergehenden Fall Erfolg gehabt haben. Erich Hoffmann hat von Ovaraden und wir von Hypophysin keinen Erfolg zu verzeichnen gehabt.

Ebenso hat Verabreichung von Salizyl keinen Einfluß auf die Hautverhärtung ausgeübt, und auch die innere Jodbehandlung hat keine schnelle Heilung herbeigeführt.

Eine erhebliche Rolle hat das von H. v. Hebra in die Therapie der Sklerodermie eingeführte Thiosinamin in der Sklerödembehandlung gespielt. Es wurde stets in Form von Fibrolysininjektionen appliziert. Auch hierdurch hat nur Pinkus bei seinem einen Patienten schnell eine wesentliche Besserung zusammen mit starker Gewichtsabnahme erlebt. Sämtliche anderen Fälle haben auf Fibrolysin nicht eindeutig reagiert, ja es blieb sogar häufig ganz wirkungslos.

Beck gibt noch an, daß er nach 12 Olobinthininjektionen eine erhebliche Besserung der Hautverhärtung gesehen habe.

Diese kurze Übersicht zeigt, daß die mannigfachsten Versuche bisher keine eindeutigen Erfolge gezeitigt haben. Und dort, wo die Behandlung von Erfolg gekrönt gewesen zu sein scheint, steht noch nicht sicher fest, ob man diesen Erfolg auf das angewandte Medikament zurückführen kann. Denn die Beobachtungen der Sklerödemfälle haben gezeigt, daß schon in ganz kurzer Zeit, aber auch nach sehr langem Bestande eine oft überraschend schnell vor sich gehende Besserung eintrat. Es ist also immerhin bei den wenigen angegebenen, therapeutischen Erfolgen damit zu rechnen, daß auch in derselben Zeit die Affektion ohne Behandlung zum Abklingen gekommen wäre.

Eine Reihe anderer Krankheiten setzen nun ähnliche Veränderungen in der Haut wie das Sklerödem, und es ist daher angebracht, kurz auf die Unterschiede zwischen den wichtigsten derartigen Krankheiten und dem Sklerödem hinzuweisen.

Bei den kardialen und renalen Ödemen lassen sich wohl stets durch den Nachweis der Grundkrankheiten neben dem Symptom der Dellung Fehldiagnosen leicht vermeiden.

Eine weitere in die Differentialdiagnose einzubeziehende Krankheit ist das Myxödem. Es zeichnet sich durch charakteristisch teigige, allgemeine Hautbeschaffenheit, die häufig mit Wulstbildungen im Gesicht einhergeht, aus. So läßt es sich im allgemeinen schon durch den äußeren Aspekt vom Sklerödem unterscheiden.

Digitized by Google

Nr.	Alter und Geschl.	Infektion und Autor	Ausdehnung der Affektion und Verlauf	Histologie	Therapie
1	58 J. m.	Scharlach ADLER	Gesicht, Oberarme, Stamm, obere Partien (1894), Rückfall 1903, Heilung bis auf die oberen Augenlider	—	Russisch-römische Bäder, elektrische Massage
2	5¾ J. —	Unwohlsein BAGINSKI	Hals, Nacken, Brust, Arme, Zunge	—	Thyreoidin ohne Erfolg, Bäder, Massage
3	18 J. w.	Leichte, fieberhafte Erkältung BRUHNS	Gesicht, Hals, Stamm, Arme, 1 Jahr später nur Reste in Schultergegend	—	Wärme, Fibrolysin-injektionen
4	44 J. m.	Grippe BUSCHKE	Gesicht, Nacken, Thorax, Glutealgegend, Beine. Nach einem Jahr Wangen verhärtet	—	Massage, Jod, Salicyl
5	30 J. w.	Grippe BUSCHKE	Gesicht, Hals, Nacken, Oberarme, Brust, Rücken	—	—
6	—	Scharlach BUSCHKE	Nacken, Wangen	—	—
7	46 J. w.	Grippe mit Thyreoideaschwellung BUSCHKE OLLENDORFF	Extremitäten, Nacken, Stamm, Talg- und Schweißdrüsensekretion gering	Amorphe Substanz zwischen Muskelfasern	Thyreoidea: Jod. Sonst: Massage, Radiogenbäder, Thyreoidin
8	9 J. —	Grippe BECK	Oberschenkel	—	12 Olobinthin-injektionen
9	20 J. w.	a. Grippe	Gesicht, Brust, 20 Pfd. Zunahme.	—	Salizylsalbe, Massage (—), Fibrolysin (+), 20 Pfd. Gew.-Verlust
		b. Grippe BAMBERGER	Gesicht, Hals, Brust, Rücken, Kriebelgefühl in Händen	—	Fibrolysin und Quarzlampe
10	4 J. m.	Impetigo contagiosa v. GRAEVENITZ	Gesicht, Hals, Nacken, Stamm, Extremitäten, Racheninfekt, Fieber, E. im Urin	—	—
11	5 J. w.	Impetigo cont. v. GRAEVENITZ	Hals, Otitis media subacut.	—	—
12	6 Mon. —	Enzephalitis v. GRAEVENITZ	Fieber, gesamte Haut, Somnolenz, Krämpfe	—	—
13	4 J. —	Scharlach-nephritis GRÜNMANDEL	Gesicht, Hals, Brust, Rücken, Arme	—	—
14	45 J. m.	Influenza HALLE	Nacken, Arme, Rumpf	—	Massage, Bäder, Fibrolysin (+)
15	47 J. w.	Grippe E. HOFFMANN	Gesicht, Rücken, Brust oben, Arme, Streckseite	In Subkutis Quellung der Bindegewebsfasern. Rundzellenhaufen um Gefässe. Zellvermehrung im Korium und Tela subcutanea	Massage mit Salizylsalbe, Wattepackungen

Digitized by Google

Nr.	Alter und Geschl.	Infektion und Autor	Ausdehnung der Affektion und Verlauf	Histologie	Therapie
16	7 J. w.	Grippe E. Hoffmann	Gesamte Haut ohne Hände und Füße, Fieber, Gesicht fleckig gerötet, nach 8 Tagen Rückgang	—	—
17	20 J. w.	Grippe, Doppeltsehen E. Hoffmann	Gesicht, Hals, Stamm, Arme, Zunge, Pupillen weit	Bindegewebe der Kutis und Subkutis gequollen, einzel. entzündliche Infiltrationen, Gefäßwandverdickung in Subkutis, Hautnerven gewellt, gequollen, an Verzweigungsstellen viele einkernige Rundzellen	Wärme, Massage, 2%ige Salizylsalbe, Ovaraden, Bettruhe
18	62 J. m.	— E Hoffmann	Gesamte Haut, Folikelbetonung beider Arme, braunrote keratotische Infiltration	—	—
19	14 J. w.	Pyodermie Naegeli	Arme, Gesicht	—	—
20	20 J. w.	Angina und Bronchitis Nobl	Gesicht, Nacken, Oberkörper, Arme	—	Bäder, Massage, Salizyl, Thiosinamin
21	6 J. w.	Parotitis epid. Nobl	Gesicht, Hals, Oberkörper, schwere Anämie	Gefäße in Kutis erweitert, von Mastzellenschwärmen umgeben	—
22	52 J. w.	Fieberhafter Bronchialkatarrh Nobl	Gesicht, Nacken, Arme, Oberkörper, Skarifikation, keine Flüssigkeit	—	—
23	24 J. w.	Influenzapneumonie Nobl	Gesicht, Nacken, Brust, Oberarme	—	Fibrolysin subkutan
24	31 J. w.	Febr. Influenza Nobl	Nacken, Stamm, Arme	—	—
25	48 J. m.	— Pinkus	Beine, gesamter Stamm, Schweißdrüsensekretion herabgesetzt. Oberschenkel rechts oben Atrophie	Um Gefäße Mastzellen im Papillarkörper. Um Gefäße zahlreiche mit Pigment beladene Zellen	Schwitzen, Bäder, Salizylsalbe, Azetylsalizylsäure, Fibrolysin
26	58 J. m.	— Pinkus	Stamm, Extremitäten proximal, Patellarreflex stark, Gewichtszunahme, Sensationen in den Beinen	—	—
27	45 J. m.	Influenza, Ekzem Hals und Brust Rissom	Gesicht, Hals, Stamm, Beine. Kriebeln in Händen, in Ruhe und Kälte Verschlimmerg.	—	Salol, Bäder, Massage, Fibrolysin

Digitized by Google

Nr.	Alter und Geschl.	Infektion und Autor	Ausdehnung der Affektion und Verlauf	Histologie	Therapie
28	22 J. m.	Fieber, Herpes nasal. Roscher	Gesicht, Hals, Nacken, Stamm, Arme. 2. P.T. verstärkt, A.T. akzentuiert. Verbreiterung	Im Kutisbindegewebe weite Spalträume, teils mit durchsichtigen, wenig gefärbten Massen gefüllt	Dampfbäder, Massage, Fibrolysin
29	47 J. w.	Grippe K. Schmidt	Gesicht, oberer Stamm, Arme	—	Wärme, Massage mit 1%iger Salizylsalbe
30	40 J. w.	— Sellei	Gesäß, Oberschenkel	—	—
31	36 J. w.	Perniziöse Anämie Wiener	Gesamte Haut, Füße und Arme ausgenommen, Zunge hat braune glatte Stellen	—	—
32	22 J. m.	— Wosskressenski	Gesamte Haut, Drüsenstörungen vielleicht durch Darmstörungen	—	—
33	53 J. w.	— Karrenberg	Hände, Gesicht, Rücken	—	—
34	8 Wo. —	Enzephalitis Kutter	Anal-, Glutealgegend, unterhalb u. zwischen Skapulis, Waden	—	—
35	14 Tg. w.	Grippe Finkelstein	Füße, Ober-, Unterschenkel, Genital- und Glutealgegend	—	—
36	13 J. w.	Angina —	Hals, Stamm, Nacken, Arme	Allgemeine Zellvermehrung, um Gefäße herum Zellanhäufung, darin viele Mastzellen, Gefäße erweitert, prall gefüllt	Bäder, Hypophysin

Auch die Dermatomyositis wird kaum diagnostische Schwierigkeiten dem Sklerödem gegenüber machen. Denn sie pflegt mit Temperaturerhöhung, deutlichen Muskelschmerzen und sonstigen entzündlichen Erscheinungen einherzugehen. Besonders charakteristisch für sie ist, daß bei ihr stets die Gelenkgegenden von der Veränderung freibleiben.

Weiter treten im Säuglingsalter besonders zwei, mit ähnlichen Symptomen wie bei Sklerödem einhergehende Erkrankungen auf, nämlich das Sclerema und das Scleroedema neonatorum.

Das Sklerem zeichnet sich klinisch durch eine harte, gespannte, schlecht durchblutete und kühle Haut aus, die mit Untertemperaturen in den späteren Stadien der Erkrankung einhergeht. Das Eintreten des Leidens kann von Fieber und Erregungszuständen begleitet sein. Bei der näheren Untersuchung der Haut findet man die Kutis trocken und

Digitized by Google

das Fett stearinartig, wie geronnen. Der Ausgang des Leidens ist meist der Tod. Aus der Beschreibung geht deutlich der Unterschied dem Scleroedema adultorum gegenüber hervor.

Als zweite Säuglingskrankheit ist dann das Scleroedema neonatorum zu erwähnen. Es unterscheidet sich dadurch vom Scleroedema adultorum, daß sich eine stark eiweißhaltige Flüssigkeit aus der Haut gewinnen läßt und der Säugling im ganzen einen schwerkranken Eindruck macht und schließlich unter Absinken der Temperatur fast immer der Tod eintritt.

Krankheiten, die leichter zur Verwechslung Anlaß geben können, sind die Derkumsche Krankheit und die diffuse Sklerodermie.

Die Derkumsche Krankheit ist ein mit Schmerzen und starker Fettvermehrung einhergehendes Leiden. Es erhebt sich bei dem von Pinkus als zweiten aufgeführten Fall die Frage, ob hier ein Derkum oder ein Sklerödem vorliegt. Es fehlt zwar die Schmerzhaftigkeit, aber die Beschreibung des Hautreliefs, daß sich einzelne, durch fühlbare, in die Tiefe ziehende Bindegewebsstränge abgegrenzte Gewebskomplexe herauspalpieren lassen, läßt doch stark an eine lipomartige Vermehrung des Unterhautfettgewebes denken. Pinkus selbst gibt zu, daß der Fall nicht als Sklerödem anzusehen ist, und wir möchten ihn auch eher als eine Derkumsche Erkrankung oder als eine Lipomatosis auffassen. Sonst läßt sich im allgemeinen durch den Nachweis der Fettwucherung und Schmerzhaftigkeit die Derkumsche Krankheit dem Sklerödem gegenüber abgrenzen.

Am leichtesten sind wohl Verwechslungen mit der diffusen Sklerodermie möglich. Doch im allgemeinen spielt sich bei der Sklerodermie der Prozeß in den höheren Hautschichten ab, die Verhärtung ist intensiver und entwickelt sich nicht so schnell wie bei dem Sklerödem. Daneben gehen Pigmentverschiebungen in der Haut vor sich, und als besonderes Unterscheidungsmerkmal hat zu gelten, daß im Verlauf der diffusen Sklerodermie Hautatrophien auftreten im Sinne straffer Adhäsion der verdünnten Haut an die Unterlage. Hier ist nun zu erörtern, ob es sich vielleicht bei dem ersten, von Pinkus veröffentlichten Fall um eine Sklerodermie gehandelt hat. Pinkus sah nämlich eine etwa handtellergroße Hautatrophie am rechten Oberschenkel bei seinem Patienten. Er berichtet, daß dies allerdings eine starken und häufigen Insulten ausgesetzte Stelle des Oberschenkels gewesen sei. Also es besteht die Möglichkeit, daß die Atrophie und die Hauterkrankung unabhängig voneinander entstanden sind. Pinkus selbst aber glaubt, nicht beide Affektionen als voneinander getrennte Krankheiten auffassen zu müssen, sondern nimmt vielmehr an, daß die Hautatrophie durch das Hautleiden verursacht sei. Wenn diese Ansicht zutrifft, ist es doch zweifelhaft, ob es sich hier um ein Sklerödem gehandelt hat. Aber mir scheint aus der Beschreibung von Pinkus es nicht möglich zu sein, eine sichere Entscheidung zu treffen, da der sonstige Befund und Verlauf ganz dem des Sklerödems entsprechen. Denn wie zum Schlusse nochmals betont sei, eine Hautaffektion, die mit atrophischen Veränderungen einhergeht, kann nicht zu dem Krankheitsbilde des Scleroedema adultorum Buschke gerechnet werden.

Digitized by Google

Literatur

1. Finkelstein, Lehrbuch der Säuglingskrankeiten. Fall S. 778. — 2. Bamberger, Das Sklerödem und seine Beziehungen zu den Sklerodermien. Dissertation, Heidelberg 1910. — 3. Dientz, Aug., Ein Beitrag zur Kenntnis des Sklerödems der Erwachsenen. Dissertation, Bonn 1924. — 4. Hoffmann, Ed., Das Krankheitsbild des Scleroedema adultorum (Buschke). M. Kl., 1927, Jahrg. 23, Nr. 11, S. S. 392—393. — 5. Buschke u. Hel. Ollendorff, Scleroedema adultorum mit muskulärer Lokalisation. M. Kl., Jahrg. 23, Nr. 37, S. 1406—1408. — 6. Buschke, Über Sklerödem. B. kl. W., 1902, Jahrg. 39, S. 955—957. — 7. Baginski, B. kl. W., 1903, Jahrg. 40, Nr. 19. — 8. Nobl, Über das benigne Sklerödem der Erwachsenen. W. m. W., 1909, Jahrg. 59, Nr. 38, S. 2244—2251. — 9. Hoffmann, Er., Das Scleroedema adultorum nach Grippe mit Veränderungen an den kutanen Nerven. Kl. W., 1923, Jahrg. 2, Nr. 21, S. 963—965. — 10. Pinkus, 2 Fälle Sklerödem. Derm. Zschr., 1907, Bd. 14, S. 425—441. — 11. Kutter, Sklerematige Hauterkrankung im Verlauf einer enzephalitischen Erkrankung bei einem Säugling. Zschr. f. Kindhlk., 1923, S. 291—294. — 12. v. Graevenitz, Über 3 Fälle von Scleroedema adultorum Buschke. Mschr. f. Kinderhlk., 1928, S. 257 bis 263. — 13. Sievertsen, Ein Fall von diffuser akuter Sklerodermie. Zbl. f. Haut- u. Geschlechtskrkh., 1922, Bd. 4, S. 430. — 14. Lewandowski, Akute Sklerodermie. Zbl. f. Haut- u. Geschlechtskrkh., 1923, Bd. 6, S. 162. — 15. Hoffmann, Er., Über Scleroedema adultorum nach Grippe mit Veränderungen an den kutanen Nerven. Zbl. f. Haut- u. Geschlechtskrkh., 1924, Bd. 9, S. 195. — 16. Bruhns, Zbl. f. Haut- u. Geschlechtskrkh., 1924, Bd. 12, S. 123. — 17. Hoffmann, Er., Zbl. f. Haut- u. Geschlechtskrkh., 1924, Bd. 14, S. 203. — 18. Bruhns, Zbl. f. Haut- u. Geschlechtskrkh., 1925, Bd. 16, S. 518. — 19. Wiener, Zbl. f. Haut- u. Geschlechtskrkh., 1925, Bd. 17, S. 269. — 20. Grünmandel, Zbl. f. Haut- u. Geschlechtskrkh., 1925, Bd. 17, S. 270. — 21. Schmidt, Karl, Zbl. f. Haut- u. Geschlechtskrkh., 1926, Bd. 18, S. 26. — 22. Adler, Zbl. f. Haut- u. Geschlechtskrkh., 1926, Bd. 20, S. 259. — 23. Naegeli, Zbl. f. Haut- u. Geschlechtskrkh., 1927, Bd. 23, S. 638. — 24. Hoffmann, Ed., Zbl. f. Haut- u. Geschlechtskrkh., 1927, Bd. 24, S. 364. — 25. Buschke u. Ollendorff, Zbl. f. Haut- u. Geschlechtskrkh., 1928, Bd. 26, S. 61. — 26. Sellei, Zbl. f. Haut- u. Geschlechtskrkh., 1928, Bd. 26, S. 653. — 27. Karrenberg, Zbl. f. Haut- u. Geschlechtskrkh., 1928, Bd. 27, S. 341. — 28. Beck, Zbl. f. Haut- u. Geschlechtskrkh., 1928, Bd. 27, S. 751. — 29. v. Graevenitz, Zbl. f. Haut- u. Geschlechtskrkh., 1929, Bd. 28, S. 691. — 30. Buschke, Derm. W., 1903, Bd. 36, S. 557. — 31. Pinkus, Derm. W., 1907, Bd. 44, S. 136 u. 351. — 32. Buschke u. Ollendorff, Derm. W., 1908, Bd. 45, S. 251. — 33. Rissom, Derm. W., 1909, Bd. 48, S. 319. — 34. Halle, Derm. W., 1909, Bd. 48, S. 355. — 35. Nobl, Derm. W., 1910, Bd. 50, S. 376. — 36. Wosskressenski, Derm. W., 1919, Bd. 68, S. 173. — 37. Buschke, Derm. W., 1920, Bd. 70, S. 17ff. — 38. Hoffmann, Er., Derm. W., 1923, Bd. 77, S. 934 u. 1109. — 39. Bruhns, Derm. W., 1924, Bd. 78, S. 536. — 40. Bruhns, Derm. W., 1925, Bd. 80, S. 715. — 41. Adler, Derm. W., 1926, Bd. 83, S. 1140. — 42. Hoffmann, Ed., Derm. W., 1927, Bd. 84, S. 846. — 43. Buschke, Arch. f. Derm., 1900, Bd. 53, S. 383. — 44. Buschke, Arch. f. Derm., 1901, Bd. 58/59, S. 286. — 45. Halle, Arch. f. Derm., 1908, Bd. 91, S. 362. — 46. Rissom, Arch. f. Derm., 1909, Bd. 94, S. 40. — 47. Nobl, Arch. f. Derm., 1910, Bd. 103, S. 397. — 48. Nobl, Arch. f. Derm., 1911, Bd. 107, S. 440. — 49. Bamberger, Arch. f. Derm., 1911, Bd. 108, S. 313. — 50. Roscher, Arch. f. Derm., 1912, Bd. 113, S. 875. — 51. Hoffmann, Er., Arch. f. Derm., 1924, Bd. 145, S. 310. — 52. Hoffmann, Er., Arch. f. Derm., 1927, Bd. 155, S. 319. — 53. Schade, Gewebselastotomie zu klinischem und allgemein-ärtlichem Gebrauch. M. m. W., Jahrg. 73, Nr. 53, S. 2241—2246. — 54. Kutter, Zbl. f. Haut- u. Geschlechtskrkh., 1922, Bd. 11, S. 317.

Digitized by Google

Aus der Dermatologischen Universitäts-Klinik Graz (Vorstand: Prof. Dr. R. Matzenauer)

Über Erythema exsudativum multiforme „Typus inversus"

Von

Dr. Max E. Obermayer, Assistent der Klinik

Mit 3 Abbildungen im Text

Wir haben uns oft darüber gewundert, daß auch in den modernsten Lehrbüchern der Hautkrankheiten nichts über eine Form des Erythema exsudativum multiforme geschrieben wird, die der Schule Matzenauers schon seit langem geläufig erscheint. Da nun aber auch Tachau in seiner sonst so ungemein vollständigen und reichhaltigen Zusammenstellung im Handbuch für Haut- und Geschlechtskrankheiten diese Tatsache nicht erwähnte, glauben wir Veranlassung zu haben, diese unsere Feststellungen zu veröffentlichen, um so mehr, als ein jüngst auf der Klinik befindlicher Fall, der auch sonst von Interesse sein dürfte, die Illustration unserer Anschauungen erleichtert.

In den meisten Lehrbüchern wird bezüglich der Lokalisationsformen des Erythema exsudativum multiforme angeführt, daß es in typischer Weise die Streckseiten der Extremitäten befällt, wobei die Handrücken fast immer befallen sind, sehr oft auch die Streckseiten der Unterarme und die der Unterschenkel, sowie der Fußrücken. Nächst diesen ist am häufigsten auch das Gesicht affiziert, vor allem Lippenrot und Mundschleimhaut, ferner die Stirn und die Augenbindehaut. Alle anderen Körperteile, wie Stamm und Oberschenkel, sowie die Genitalien sind seltener, die Hohlhände vielleicht am wenigsten häufig befallen.

Bekannt ist also, daß neben der typischen Lokalisation an den Streckflächen der Extremitäten gelegentlich auch atypisch lokalisierte Eruptionen an verschiedenen Körperstellen vorkommen.

Nirgends jedoch findet man die Tatsache beschrieben, daß außer der typischen Lokalisation an den Streckseiten ein allerdings weniger häufig vorkommender Typus zu beobachten ist, der mit einer sichtlichen Regelmäßigkeit gerade die umgekehrte Lokalisation an den Beugeseiten der Extremitäten einhält, wobei gleichzeitig meist in auffallend starker Weise die Schleimhäute am Mund und Genitale beteiligt sind.

Während bei dem gewöhnlichen Typus, bei welchem die Affektion sich hauptsächlich an die Streckseiten hält, Schleimhautaffektionen nur gelegentlich, keineswegs regelmäßig vorkommen, scheint bei dem soeben erwähnten umgekehrten Typus eine auffallende Wechselbeziehung zu Schleimhauterkrankungen zu bestehen, insofern, als fast alle Fälle mit Beugeseitenerkrankung gewöhnlich auch die Schleimhäute, und zwar speziell Mund- und Genitalschleimhaut, befallen zeigen.

Diese Form des Auftretens, für die uns der Ausdruck „Typus inversus" am besten gewählt erscheint, oder die wir auch kurzweg als Typus B zu bezeichnen pflegen, ist gar nicht besonders selten. Gerade

Digitized by Google

dieser Typus inversus ist es aber, der häufig der Diagnose Schwierigkeiten bietet, weil eben das Charakteristische des Erythema multiforme, die Lokalisation an den Streckseiten, völlig fehlt oder ganz in den Hintergrund gerückt ist. Dadurch fällt das Hauptaugenmerk auf die Affektion der Schleimhäute, und es kann zu Fehldiagnosen durch Verwechslung mit Syphilis kommen, besonders dann, wenn der einmal auf diese Richtung eingestellte Untersucher zu seiner Diagnose „Papeln am Genitale" durch gleichzeitig vorhandene Mundschleimhautaffektionen eine vermeintliche Bestätigung seiner irrtümlichen Auffassung findet.

Dieser uns geläufige Typus inversus ist in der Literatur nicht genügend gewürdigt. TACHAU erwähnt z. B. im Handbuch nur, daß es Fälle gibt, bei denen das Exanthem so spärlich ist, daß das oft sehr massige Enanthem das Krankheitsbild völlig beherrscht.

Wir wollen nun auf den letzten Fall von Erythema exsudativum multiforme Typus inversus, den wir auf unserer Klinik eingehend beobachten konnten, näher eingehen.

Abb. 1

F. R., 26 Jahre, Hilfsarbeiter, gab an, plötzlich Brennen in der Harnröhre verspürt zu haben; am Tage darauf bemerkte er gelblichen Ausfluß, von dem er glaubte, er stamme aus der Harnröhre und konnte das Präputium nicht mehr über die Glans zurückziehen. Zur selben Zeit traten auch an der Mundschleimhaut, 2 Tage später an beiden Hohlhänden Erscheinungen auf. Patient zog den Kassenarzt zu Rate, der ihn ohne spezielle Diagnose auf die venerische Abteilung unserer Klinik verwies. Nach seinen Angaben hat er, abgesehen von einem häufig rezidivierenden „Bläschenausschlag" an den Lippen (Herpes?), vor einem halben Jahre an Gonorrhoe gelitten; bei genauerem Befragen wird es jedoch wahrscheinlich, daß Patient auch damals nicht venerisch erkrankt war. Er gab nämlich an, zuerst Kitzeln unter der Vorhaut verspürt zu haben; einige Stunden darauf bemerkte er Rötung der Glans und des Präputialsackes, sowie „offene eitrige Stellen". Vom Kassenarzt wurde ihm nur Puder zum Einstauben verordnet, und in 8 Tagen war die Affektion abgeheilt. Die Wahrscheinlichkeit, daß es sich auch damals nicht um eine venerische Affektion (Gonorrhoe, evtl. Balanitis) gehandelt hat, ist um so weniger von der Hand zu weisen, als Patient angab, zu dieser Zeit auch an seinem von Zeit zu Zeit rezidivierenden Bläschenausschlag an den Lippen gelitten zu haben. Seine sonstigen anamnestischen Angaben, sowie die hereditären Verhältnisse sind ohne Belang.

Objektiver Befund: Genitale: Präputium ödematös geschwollen und lividrötlich verfärbt. Aus der Öffnung des Präputialsackes (das Präputium läßt sich nicht zurückstreifen und ist äußerst druckempfindlich) quillt reichlich dünnflüssiges, serös-eitriges, leicht blutig tingiertes Sekret, welches bei mikroskopischer Untersuchung frei von Gonokokken gefunden wird. Beachtenswert ist, daß es keineswegs ein rahmig-dickes, fötid riechendes, eitriges Sekret war, wie es einer balano-posthitischen Affektion entsprechen würde. Vereinzelt am Penisschaft und zahlreicher am Skrotum finden sich Effloreszenzen von etwa Linsengröße, rundlicher Form und seichtem Grund, der einen gelblichen Belag aufweist. An manchen Effloreszenzen ist eine, allerdings nicht mehr intakte, Blasendecke zu sehen.

Als nach 2 Tagen antiphlogistischer Behandlung die phimotische Schwellung des Präputiums zurückgeht, können wir sowohl an der Glans (besonders in der Gegend des Frenulums), wie auch am inneren Blatt des Präputiums zahlreiche flache Erosionen ähnlichen Charakters wie in der Mundhöhle (siehe dort) konstatieren, welche teilweise konfluiert sind, jedoch keinerlei Reste von Blasen erkennen lassen (s. Abb. 1).

Digitized by Google

Die Inguinaldrüsen sind beiderseits (rechts stärker als links) als leicht druckschmerzhafte Drüsenpakete, bestehend aus mehreren erbsen- bis bohnengroßen, gut voneinander abgrenzbaren Drüsen, tastbar.

Nach diesem Genitalbefund scheint es uns begreiflich, daß der Arzt, der uns den Patienten auf die venerische Station schickte, an eine syphilitische Affektion gedacht hat.

Gesicht: Die Unterlippe ist ödematös und ebenfalls livide verfärbt; sie zeigt an ihrer linken Seite, am Übergang zur normalen Haut eine etwa kreuzergroße Effloreszenz von runder Form und scharfer Begrenzung, deren Oberfläche spärliche Reste einer Blasendecke aufweist. Wo diese fehlt, tritt ein grauschwarz belegter, flacher Blasengrund zutage, der am Rande blutig tingierte, schwärzliche Krusten aufweist.

Augenbindehaut o. B.

Mundhöhle: Die Gaumenbogen und die Uvula sind diffus gerötet. Am harten und weichen Gaumen, sowie am rechten Zungenrand und auf der Wangenschleimhaut, besonders links hinter den Molaren finden sich flache, graugelblich belegte, von einem schmalen Entzündungshof umgebene Erosionen von unregelmäßiger Form und Linsen- bis über Bohnengröße, welche äußerst druckschmerzhaft sind. Beim Versuch einer Ablösung des matschen, festhaftenden Belages bluten die Erosionen. Durch die starke

Abb. 2

Schwellung der Schleimhaut ist Patient kaum imstande zu sprechen, auch ist die Nahrungsaufnahme äußerst erschwert. Gleichzeitig besteht starke Salivation und ein penetranter Foetor ex ore.

Nasen-Rachenraum und Kehlkopf o. B.

Stamm und Extremitäten: Während die Unter- und Oberarme, sowie die Oberschenkel vollkommen frei sind, weisen der Rücken zwei, die Unterschenkel, Fußsohlen und die Dorsalseiten der Hände nur spärliche Effloreszenzen auf; von diesen zeigen besonders die an den Dorsis manum befindlichen den typischen Papelcharakter mit der zyanotischen Verfärbung des eingesunkenen Zentrums.

Hingegen sind beide Volae manum reichlichst befallen, wie die beigegebene Abb. 2 zeigt; und zwar sind hier nur blasige Effloreszenzen von opaker Farbe und dicker Epidermisdecke vom Charakter eines Erythema bullosum zu finden.

Außer den bereits erwähnten Inguinaldrüsen sind auch die zervikalen, sowie die submaxillaren Drüsen (diese besonders auf der rechten Seite) vergrößert und deutlich tastbar.

Urin o. B., keine Albuminurie.

Das Blutbild ist aus beigefügter Tabelle ersichtlich. Es zeigt am Tage nach der Aufnahme, somit am Höhepunkte der Erkrankung, eine ausgesprochene Leukozytose, deutliche Linksverschiebung mit teilweiser toxischer Schädigung, zwei Wochen später normale Werte mit geringgradiger, aber deutlicher Eosino-

Digitized by Google

philie. Dieser Befund bestätigt die Angaben Minassians über die Veränderung des Blutbildes bei Erythema exsudativum multiforme, welche bis jetzt von den meisten Autoren geleugnet wurde.

	Aufnahme	Nach 13 Tagen	Rezidiv
Weiße Blutkörperchen	11500	7600	7700
Rote Blutkörperchen	5400000	4800000	4750000
Sahli	90	90	90
Färbe-Index	0,93	0,93	0,93
Jugendformen	1%	—	—
Stabförmige	8%	1%	1%
Segmentkernige	63%	67%	75%
Eosinophile	1%	4%	4,5%
Basophile	—	—	0,5%
Monozyten	1%	2,5%	2%
Lymphozyten	25%	25,5%	19%
Plasmazellen	—	—	—
Degenerierte Stäbchenförmige	1%	—	—

Die histologische Untersuchung einer exzidierten Effloreszenz des Dorsums der linken Hand ergibt im wesentlichen den Befund, den wir bei Erythema exsudativum multiforme zu sehen gewohnt sind. Die Epidermis ist abgehoben und teilweise nekrotisiert durch eine zwischen ihr und dem Korium befindliche Blase, die mit einem serös-hämorrhagischen Exsudat angefüllt ist. Unter der erhaltenen Epidermis sind perivaskuläre Rundzelleninfiltrate zu sehen, welche in der Tiefe des Koriums fehlen. Es bestätigt sich hiermit, daß bei Erythema exsudativum multiforme Hämorrhagien histologisch anzutreffen sind, obwohl dies von den meisten Autoren mit Bestimmtheit als nicht zu dem gewöhnlichen Bilde gehörig bezeichnet wird. Außerdem besteht in den erhaltenen Lagen der Epidermis ein interzelluläres Ödem (s. Abb. 3).

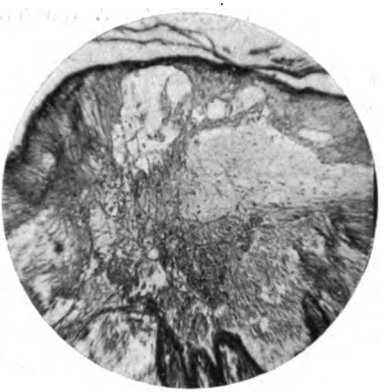

Abb. 3

Vier Monate nach der Entlassung aus der Klinik teilte uns der Patient schriftlich mit, daß er an einem neuerlichen, wenn auch lange nicht so intensiven Schube der Krankheit leide. Er kam unserer Aufforderung sich vorzustellen nach einigen Tagen nach und konnten wir auch dieses Mal feststellen, daß Mundschleimhaut und Genitale hauptsächlich befallen waren, während die Streckseiten völlig frei blieben und nur die Beugeseiten (Volae manum) vereinzelte Effloreszenzen aufwiesen.

Zusammenfassung

Das gleichzeitige Auftreten von vorwiegend auf den Beugeseiten der Extremitäten (besonders auch Volae manum und Fußsohlen) lokalisierten

Digitized by Google

Eruptionen zusammen mit intensivem Befallensein der Schleimhäute (Genitale, Mundhöhle) ohne oder nur mit geringer Beteiligung der Streckseiten der Extremitäten rechtfertigt diese Fälle als eine besondere Form des Erythema exsudativum multiforme aufzufassen und diese als „Typus inversus" zu bezeichnen.

Die im Laufe vieler Jahre mehrfach alljährlich an unserer Klinik beobachteten Fälle, die alle dem soeben eingehend geschilderten Fall analog sind, beweisen, daß es sich hier nicht um eine Einzelerscheinung handelt.

Daß dieser Typus inversus, wie der beschriebene Fall zeigt, auch bei Rezidiven seinen besonderen Charakter häufig bewahrt, bestärkt unsere Annahme.

Tuberkuloseimmunität und Hauttuberkulose[1])

Von

Priv.-Doz. Dr. Walther Krantz in Köln-Lindenthal

Es erscheint auf den ersten Blick vielleicht müßig, sich mit dem Kapitel der Hauttuberkulose überhaupt noch zu beschäftigen. Wir kennen heute eine Reihe von klinisch-morphologisch charakterisierten Krankheitsbildern als Hauttuberkulose. Wir verfügen damit über ein sicheres Wissensgut und sind in der Lage, bestimmte Hautaffektionen als Hauttuberkulose zu diagnostizieren und zu ordnen. Die Lehre von der Hauttuberkulose scheint also zu einem Höhepunkte ihrer Entwicklung gekommen zu sein. Es scheint, daß das Gebäude fertig sei und daß nur noch in Nebensachen Änderungen und Verbesserungen möglich seien.

Ist es aber wirklich so? Sind wir tatsächlich ans Ende unserer Erkenntnismöglichkeiten gekommen und können wir uns wunschlos unseres Besitzes erfreuen — oder warten auch heute noch grundsätzlich wichtige Probleme auf ihre Lösung? Und noch eine wesentliche Frage: stehen unsere dermatologischen Anschauungen noch in Einklang mit der allgemeinen Pathologie der Tuberkulose und mit den Lehren der Immunitätswissenschaft?

Erinnern wir uns zunächst einmal, welchen Weg die Dermatologie zurückgelegt hat und unter welchen Entwicklungsbedingungen die Lehre von der Hauttuberkulose gestanden hat.

Wenn man sagt, daß die Lehre von der Hauttuberkulose mit der Entdeckung des Tuberkelbazillus beginne, so ist das im großen und ganzen richtig. Man kannte zwar auch vorher schon ein Krankheitsbild der Haut, das man der Tuberkulose zurechnete. Die Tuberkulose war aber damals ein pathologisch anatomischer Begriff und gebunden an das Vorhandensein von Tuberkeln: der histologische Befund des Tuberkels war das Kriterium der Tuberkulose. Der histologische Befund bei der Tuberculosis cutis miliaris ulcerosa war die eigentliche Ursache der engen Begrenzung der Hauttuberkulose.

Mit der Entdeckung des Tuberkelbazillus wurde das ätiologische Moment zum Kriterium der Tuberkulose. Der Krankheitsbegriff „Tuberkulose" bekam damit einen neuen und andersartigen Sinn. Es war eine treffende Bemerkung Lewandowskys, wenn er sagte, daß wir wahrscheinlich heute nicht mehr von Tuberkulose sprechen würden, wenn Robert Koch seinen Bazillus nicht zufällig gerade Tuberkelbazillus genannt hätte!

Nachdem ein sicheres und untrügliches Kriterium für die Zugehörigkeit von Krankheitserscheinungen zur Tuberkulose gegeben war, wurde durch die Arbeitsfreude und die Geduld einer früheren Generation und durch eifrige Diskussion — ich erinnere hier nur an die Frage der Tuberkulide — ziemlich rasch eine Klärung

---

[1]) Nach einem Vortrag auf der gemeinsamen Tagung der Rhein.-Westfälischen und der Holländischen Dermatologen-Gesellschaft Köln, Mai 1929.

Digitized by Google

der Meinungen darüber erzielt, was als sicher zur Hauttuberkulose gehörig zu betrachten sei.

Betonen und ausdrücklich hervorheben müssen wir aber — und das ist für unseren Gedankengang wichtig —, daß die Dermatologie zunächst und bis jetzt ganz selbständig ihren eigenen Weg gegangen ist. Ihr Untersuchungsobjekt waren in erster Linie die Hauterkrankungen, ihr nächstes Ziel war die Feststellung, welche Hauterkrankungen durch den Tuberkelbazillus verursacht sein konnten. Aus den bekannten klinischen Krankheitsgruppen wurden dann die Erkrankungen abgespalten, bei denen das ätiologische Moment des Tuberkelbazillus nachgewiesen werden konnte und es wurde eine intensivere morphologische Differenzierung durchgeführt, um sie klinisch als Hauttuberkulose diagnostizierbar zu machen. Auf diesem eigenen und unabhängigem Wege kam die Dermatologie verhältnismäßig rasch zur Erkenntnis mannigfach verschiedener tuberkulöser Krankheitsbilder, erreichte damit ihr zunächst gestecktes Ziel und kam schneller als andere Sondergebiete zu einem vorläufigen Abschluß der Kenntnisse über die Tuberkulose. So war eine erste Stufe der Erkenntnis erreicht: unter morphologisch einheitlich erscheinenden Krankheitsbildern wurden ätiologisch zusammengehörige als Besonderheiten erkannt und von einem anderen Gesichtspunkte aus zusammengefaßt.

Neben der Dermatologie hat die Erforschung der Organtuberkulose, insbesondere der wichtigsten, nämlich der Lungentuberkulose, ihren Weg genommen. Daneben entwickelte sich die Lehre von der Tuberkuloseimmunität und, gestützt auf Beobachtungen am Menschen und ausgedehnte Tierexperimente entstand die Auffassung der Tuberkulose als chronische Infektion des Gesamtorganismus.

Es ist selbstverständlich, daß die Ergebnisse auf diesen anderen Forschungsgebieten Reflexe auch auf die Dermatologie geworfen haben, sie blieben aber nur Reflexe und beeinflußten die Arbeitsweise der Dermatologen nicht grundsätzlich. Schon in den älteren Arbeiten, viel mehr aber noch in den neueren, spielen immunitätswissenschaftliche Erwägungen in die Auseinandersetzungen über die tuberkulösen Hauterkrankungen hinein, aber sie spielen eine untergeordnete Rolle. Das von der Dermatologie Erreichte ist dargestellt in den klassischen Arbeiten von JADASSOHN, ZIELER und zuletzt von LEWANDOWSKY. Seitdem sind unsere Kenntnisse in einzelnen Punkten gesichert, aber nicht wesentlich erweitert worden. Auch von LEWANDOWSKY finden wir die Überzeugung ausgesprochen, daß Immunitätsvorgänge eine ausschlaggebende Bedeutung für die Gestaltung, die Ausbreitung und die Form tuberkulöser Hauterkrankungen haben müssen. Orientiert ist die Arbeit LEWANDOWSKYS aber doch nach morphologischen Gesichtspunkten. Das kommt zum Ausdruck in der Beschreibung der Krankheitsbilder, in der Anordnung und Gruppierung und in der Betonung der als typisch aufgefaßten histologischen Befunde.

Wir sind wohl alle einig in der Überzeugung, daß „der Organismus den Infekt gestaltet", daß Immunitätsvorgänge, Abwehrmaßnahmen des Organismus von besonderem Einfluß auf die Gestaltung der tuberkulösen Krankheitsprozesse an der Haut sind, aber wenn wir genauer prüfen, sehen wir, daß auch in grundsätzlichen Fragen die Meinungen ungeklärt sind. Wir können z. B. lesen, daß die Abnahme der Allergie die Ursache der Abheilung einer tuberkulösen Hauterkrankung sei, und wir können das Gegenteil davon lesen.

Die Dermatologie hat, wie gesagt, ihren eigenen Entwicklungsgang genommen und ist auf ihrem Sondergebiete zu einem scheinbaren Abschluß gekommen — aber sie hat sich dabei selbst isoliert. Daraus ergibt sich die Erkenntnis, daß wir heute vor der Aufgabe stehen, den Anschluß an die übrigen Zweige der Tuberkuloseforschung wieder aufzunehmen, um vor allen Dingen unsere Beobachtungen mit der grundsätzlichen Auffassung, daß die Tuberkulose eine chronische Infektion des Gesamtorganismus ist, daß die Hauterscheinungen nur Teilerscheinungen der Tuberkulose eines Individuums sind, in Einklang zu bringen. Wir schlagen damit einen Weg ein, den wir bei der Syphilis schon lange gegangen sind. Die Syphilis ist für uns schon lange eine chronische Infektion des Gesamtorganismus, und die mannigfaltigen Erscheinungen der Syphilis sind für unsere Denkweise nur die Glieder einer Kette, die vom Primäraffekt über die sekundäre Syphilis bis zur Paralyse reicht. Selbstverständlich sind die Syphilis und die Tuberkulose grundverschiedene Krankheiten und es dürfen keine voraussetzungslosen Parallelen gezogen werden. Die Erwähnung der Syphilis in diesem Zusammenhange soll auch nur das eine klar machen, daß es auf eine grundsätzliche Betrachtungsweise ankommt, nämlich die: die Haut-

Digitized by Google

tuberkulose ist keine eigentliche Hautkrankheit, sondern immer nur Teilerscheinung der Tuberkulose des Gesamtorganismus.

Um die angedeuteten Gedankengänge klarzulegen, müßte ich zunächst darstellen, welche Kenntnisse wir über den Ablauf der tuberkulösen Infektion beim Menschen besitzen, was wir unter Tuberkuloseimmunität verstehen, welche Rolle sie beim Ablauf der Infektion spielt, und dann müßte ich damit unsere Kenntnisse über die Hauttuberkulose in Beziehung setzen. Ich will mich dabei nicht in Einzelheiten verlieren, sondern nur versuchen, einen Überblick zu geben.

Zuerst muß ausdrücklich der Unterschied zwischen „Tuberkuloseinfiziertsein" und „Tuberkulosekranksein" hervorgehoben werden. Die zielbewußte Anwendung der Tuberkulinprüfung hat gezeigt, daß von der Kindheit bis zum Erwachsenenalter die positiven Tuberkulinreaktionen von einer zur nächsten Altersstufe mit Regelmäßigkeit zunehmen. Die pathologische Anatomie schließlich hat diese Zahlen — seitdem sie die Reste klinisch abgeheilter Infektionen genauer erkennen und auf sie achten gelernt hat — durchaus bestätigt. Das heißt mit anderen Worten, bis zum Erwachsenenalter hat jeder mit Tuberkelbazillen im Sinne einer Infektion reagiert.

Ebenso wichtig wie die Kenntnis der Häufigkeit der Infektionen ist aber auch die Kenntnis der Tatsache, daß die in der Jugend erworbene Infektion in den allermeisten Fällen in ihren ersten Anfängen als „Krankheit" überwunden wird. Die Infektion heilt klinisch aus: die betreffenden Menschen tragen dann während ihres späteren Lebens einen verkalkten Herd in ihrem Innern, haben eine positive Tuberkulinreaktion, bieten aber keinerlei Krankheitserscheinungen dar und sind im alltäglichen Sinne vollkommen gesund. Solche Menschen sind tuberkuloseinfiziert, aber nicht tuberkulosekrank! Die Erfahrung hat gezeigt, daß die erste Infektion meist in die ersten beiden Lebensjahrzehnte fällt. Wird ein Kind in den ersten 4 Lebensjahren infiziert, so ist der Verlauf der Infektion sehr oft schwer und endet häufig mit dem Tode. Erfolgt die Infektion erst später, etwa während der Schulzeit, so verläuft sie meist leichter und oft genug völlig unbemerkt.

Über die Tuberkuloseimmunität ist von Anbeginn sehr viel gestritten worden. Zum großen Teil sind die Diskussionen darüber auch nur ein Streit um Definitionen. Lassen wir die Literatur beiseite und gehen auf den Anfang der Erkenntnisse darüber zurück.

Die Lehre von der Tuberkuloseimmunität und experimentelle Tuberkulose haben ihre Wurzeln im KOCHschen Grundversuch. ROBERT KOCH selber stellte fest, daß die zweiten Infektionen beim Meerschweinchen anders verlaufen als die ersten. Damit wurde zum ersten Male in der Geschichte der Tuberkulose das verschiedene Verhalten tuberkulosefreier und tuberkulöser Organismen dem Tuberkelbazillus gegenüber demonstriert.

Der KOCHsche Grundversuch wird durch die alltäglichen Erfahrungen am Menschen bestätigt. Die in der Kindheit erworbene und als Krankheit überwundene Infektion schützt die Erwachsenen bis zu einem hohen Grade vor Krankheitserscheinungen durch Superinfektion. Lehrreiche Beispiele dafür gibt das Pflegepersonal in Lungenheilstätten!

PIRQUET lehrte die Tuberkulinhautreaktion als Parallele zu seinen Vakzinestudien kennen. Die Tatsache des Andersreagierens bezeichnete er als Allergie. In der Folgezeit ist der Begriff der Allergie sehr verschieden ausgelegt und häufig umgedeutet worden. Eine allgemeine Begriffsverwirrung war die Folge! Wir müssen uns darüber klar sein, daß das eigentliche Wesen der Allergie trotz aller darauf gerichteten Untersuchungen dunkel geblieben ist und daß wir heute nicht mehr wissen als zur Zeit der Aufstellung des Allergiebegriffes.

NEUFELD sagte während der Verhandlungen der Deutschen Tuberkulosegesellschaft in Wildbad 1928: „Ich glaube sogar, daß zu dem, was uns KOCH und BEHRING, RÖMER und PIRQUET über Immunität und Allergie bei Tuberkulose gelehrt haben, grundlegend Neues nicht hinzugekommen ist. Vielleicht befinden wir uns jetzt in einem Stadium, wo wir eher Anlaß haben, frühere zu weit gehende Folgerungen vorsichtig einzuschränken, als neue aufzustellen, und das ist bekanntlich eine weniger erfreuliche Aufgabe."

Dieses Bekenntnis und diese Erkenntnis sollten wir auf unserem Spezialgebiete beherzigen! Wir sollten es vermeiden, die Immunität als bequeme Erklärung für unklare Vorgänge und Erscheinungen zu benutzen. Vielfach — das muß man rücksichtslos aussprechen — sind die Erörterungen über die Immunitätsvorgänge bei

Digitized by Google

der Hauttuberkulose nicht mehr als überflüssiges Beiwerk. Wir wissen, daß der tuberkuloseinfizierte Organismus seine Reaktionsweise ändert, daß mit der Infektion — wenn auch als Krankheit überwundenen Infektion — ein Schutz gegen Superinfektion verbunden ist. Darüber hinaus aber reicht unser tatsächliches Wissen nicht. Einen Maßstab für den Antikörpertiter und seinen Einfluß auf den Krankheitsverlauf besitzen wir nicht, und wenn von Ansteigen oder Abfallen der Antikörperkurve gesprochen wird, so wird damit im besten Falle ein allgemeiner klinischer Eindruck, der über den Verlauf gewonnen wurde, wiedergegeben. Wir müssen noch eins hinzufügen. Wir können nicht ermessen, welchen Einfluß spezifische, also Immunitätsvorgänge auf den Verlauf der tuberkulösen Infektion haben, ebensowenig können wir uns eine Vorstellung darüber machen, wie und in welchem Maße unspezifische Vorgänge wirken. Man braucht ja hier nur an ganz alltägliche Beobachtungen zu erinnern: Masern und Grippeinfektionen sind häufig von einer Verschlechterung der Tuberkulose oder einem Wiederaufflammen einer vorher latenten Tuberkulose gefolgt. Bekannt ist der Einfluß der Gravidität und der Laktation. Gefürchtet ist der Diabetes. Wir Dermatologen kennen die plötzliche Verschlimmerung von Lupusherden durch unspezifische Einflüsse und wir kennen die postexanthematische Hauttuberkulose. Alles das sollte eine ernstliche Mahnung sein, bei der Benutzung von Antikörpern und Immunitätsvorgängen zu Erklärungsversuchen sehr vorsichtig und zurückhaltend zu sein. Aber trotzdem, trotz aller Einschränkungen und aller kritischen Bedenken, müssen wir einsehen und anerkennen, daß die tuberkulöse Infektion — genau so wie andere Infektionen — nach ihren natürlich vorgeschriebenen Gesetzen abläuft. Wenn wir die Allergie, die „Umstimmung der Gewebe" auch in ihrem Mechanismus noch nicht verstehen können, so ist sie andererseits doch vorhanden und eine Tatsache, ein Vorhandenes, das nicht geleugnet werden kann!

Ich betone die Überwindung zu hoch gespannter Theorien über die Tuberkuloseimmunität auf der einen Seite und auf der anderen Seite das Bestreben, aus der Erfahrung das Gesetz des Tuberkuloseablaufes zu erkennen, weil das der Boden ist, auf dem sich die Tuberkuloseforschung entwickelt hat, nachdem sie einen gewaltigen Anstoß erhalten hatte durch die große Konzeption RANKEs von der gesetzmäßigen Gebundenheit alles allergischen und pathomorphologischen Geschehens. Trotzdem die ersten Arbeiten RANKEs schon über 10 Jahre zurückliegen, trotzdem sie die pathologischen Anatomen und die Kliniker im stärksten Maße beschäftigt haben, hat sich merkwürdigerweise die Dermatologie nur wenig damit befaßt. Es sind nur einzelne Arbeiten erschienen, die diese Fragen zum Gegenstand haben, und z. T. schneiden sie diese Dinge überhaupt nur an (BRUUSGAARD, SCHÖNFELD, PETERS-BROCK, HOLLAND).

RANKE ging vom anatomischen Befund aus und sah die Gesamtheit der tuberkulösen Erscheinungen von einem und demselben Gesichtspunkte aus. Er schrieb: „Ihren Ausgangspunkt nahmen meine Untersuchungen und die daraus abgeleitete Auffassung von einer allgemein bekannten, nichtsdestoweniger aber sehr merkwürdigen Tatsache. Es gibt Lungentuberkulosen, die ganz ausschließlich nur in diesem Organ und den sputumführenden Kanalsystemen ablaufen, die durch eine allmähliche Zerstörung der gesamten Atemoberfläche in langen Jahren zum Tode führen, ohne daß sich weitere tuberkulöse Manifestationen in anderen Organen einstellen, ohne daß die in anderen Fällen so deutlich und rasch eintretenden Folgen einer hämatogenen und lymphogenen Verbreitung im Organismus beobachtet werden können. Dieses Fehlen der Verbreitung auf dem Blut- und Lymphwege ist z. B. für einen großen Teil der in den Privatsanatorien untergebrachten Kranken so charakteristisch, daß der Arzt an eine solche Möglichkeit der Ausbreitung gar nicht zu denken, sie kaum jemals in Rechnung zu stellen braucht. Dabei ist das Virus, das diese Erkrankungsform verursacht, wie wir längst wissen, äußerst infektionstüchtig und kann, auf andere Organismen übertragen, die schwersten hämatogenen und lymphogenen disseminierenden Infektionen verursachen. Der Grund für den auffälligen Ablauf ist also nicht im Erreger, sondern im befallenen Organismus gelegen." — Er schrieb weiter: „Klinische Studien ergaben sehr bald, daß tuberkulöse Lungenerkrankungen, die diese Eigenheit nicht zeigen, sich großenteils auch sonst anders verhalten, daß sie z. B. für die physikalische Untersuchung, aber auch für die prognostische Bewertung Typen für sich bilden. Das klinische Verhalten ließ vermuten, daß gerade das Fehlen oder Vorhandensein der hämato-

Digitized by Google

genen und lymphogenen Ausbreitung speziell die Art der Mitbeteiligung der Lymphdrüsen für die Differenzen der physikalischen Symptome verantwortlich sei." Als eine einfache Einteilung des Verlaufes der Lungentuberkulose wählte RANKE folgende: 1. Die isolierte primäre Tuberkulose der Lunge. 2. Lungentuberkulose bei generalisierter Tuberkulose. 3. Die isolierte Phthise.

Folgen wir dem von RANKE gegebenen leitenden Gedanken, so würde der Verlauf der Tuberkuloseinfektion beim Sitz des Primärherdes in der Lunge etwa folgendermaßen sein.

Tuberkelbazillen sind im Lungengewebe zum Haften gekommen. Neben — und zeitlich nach — den Veränderungen im Lungengewebe entwickelt sich immer eine Erkrankung der regionären Lymphdrüsen. Der Lungenherd und der zugehörige Lymphdrüsenherd werden von RANKE zusammen als „Primärkomplex" bezeichnet. Der Primärherd zeigt eine große Neigung zur Abheilung. In den günstigsten Fällen wird das käsige Exsudat eingekapselt und schließlich verkalkt es. In anderen Fällen geht die Abheilung und Rückbildung sehr viel langsamer vor sich, und in einem Rest der Fälle entwickelt sich die Tuberkulose vom Primärherd aus weiter, so daß ausgedehnte käsige Bronchopneumonien entstehen.

Außer der Ausdehnung des Prozesses in den Luftwegen ist in diesem, dem sekundären Stadium, auch die Verbreitung der Tuberkulose auf dem Blutwege möglich. Auf diese Weise sehen wir die tuberkulösen Herde in den Knochen, Gelenken, in den Meningen, in der Haut, in den Nieren usw. entstehen.

Wir müssen hier einfügen, daß in diesen klinisch ausgeheilten Primärherden und in den verkalkten Drüsen virulente Tuberkelbazillen nachweisbar bleiben. Es handelt sich also lediglich um eine klinische Heilung, nicht aber um eine biologische mit vollständiger Eliminierung der Erreger. Diese Tatsache ist auch wichtig für die Entstehung von Rezidiven, nach viele Jahre lang anhaltender klinischer Gesundheit. Die Tuberkulose wird damit für unsere Auffassung eine chronische Infektionskrankheit in demselben Sinne, wie es die Syphilis ist, um an ein prinzipiell wichtiges und uns geläufiges Beispiel nochmals zu erinnern. Wir wissen, daß bei der Syphilis zwischen den Rezidiven jahrelange Zeiträume anscheinender Gesundheit liegen können. Wir müssen auch bei der Tuberkulose damit rechnen, daß die Infektion in der Jugend beginnt und als dieselbe Infektion ihren chronischen, ein Leben lang dauernden Verlauf nimmt.

Die Erkrankungen, die dem dritten Stadium RANKEs zuzurechnen wären, haben einen ganz anderen Charakter. Die Beteiligung der Lymphdrüsen an der Erkrankung tritt gänzlich zurück. Die Ausbreitung des Prozesses erfolgt nur noch innerhalb des erkrankten Organes und den dazugehörigen Exkretionswegen. Wir finden hier vor allen Dingen die chronischen tuberkulösen Organerkrankungen, z. B. die chronische Lungenphthise.

Der Primärkomplex ist absolut charakteristisch für die primäre Infektion. Seine gesetzmäßige Bildung gestattet dem Anatomen, noch nach vielen Jahren den Ort der primären Infektion nachzuweisen. Er wurde schon lange vor RANKE als pathologisch-anatomische Besonderheit erkannt, zuerst von dem Franzosen PARROT. Unter den deutschen Autoren ist an erster Stelle H. ALBRECHT zu nennen, der sich in den Jahren 1902—1909 von dem regelmäßigen Vorkommen dieser primären, von ihm als Primäraffekte bezeichneten Lungenveränderungen überzeugte. Ausführliche histologische Studien darüber verdanken wir schließlich GHON.

Schon lange vor RANKE haben sich andere, in erster Linie Kliniker, mit Einteilungsfragen beschäftigt und von Stadien des Tuberkuloseverlaufes gesprochen. Ich erinnere nur an die Namen von PETRUSCHKY, HAMBURGER und LIEBERMEISTER.

Wenn die RANKEsche Stadieneinteilung einen so großen Eindruck gemacht hat, so liegt das vielleicht daran, daß ihm eine besonders glückliche Formulierung seiner Gedanken gelungen war. LIEBERMEISTER erklärt die RANKEschen Ausführungen „für das Beste und Förderndste, was uns die Tuberkuloseforschung neuester Zeit gebracht hat". Er sagte an anderer Stelle „es hat wie ein Ferment gewirkt, das die ganze Tuberkuloseforschung zur Gärung gebracht hat". Es soll nicht verschwiegen werden, daß über Einzelheiten der RANKEschen Lehre viel gestritten worden ist und daß manche seiner Sätze nicht anerkannt worden sind. Darauf brauchen wir nicht einzugehen. Das unbestreitbare Verdienst bleibt RANKE, daß er gelehrt und in eindrucksvoller Form darzustellen gewußt hat, die Tuberkuloseinfektion als Ganzes von einem einheitlichen Gesichtspunkte zu betrachten!

Digitized by Google

Nur auf einen strittigen Punkt müssen wir kurz zu sprechen kommen. Man hat Einwendungen aus prinzipiellen Gründen gegen die Anwendung des Begriffes „Stadien" gemacht. Dazu müssen wir bemerken, daß man den Stadienbegriff auch nicht überspannen darf. Wenn wir bei der Syphilis von Stadien sprechen, so können dagegen dieselben Einwände erhoben werden. Bei der Syphilis sind wir uns aber klar, was wir mit dem Begriff Stadien meinen, und wir machen von diesem Verständigungsmittel Gebrauch, ohne kleinlich zu sein. In ähnlicher Weise sollten wir auch bei der Tuberkulose von Stadien sprechen.

Es kam mir eben nur darauf an, zu zeigen, welche Entwicklung die Tuberkuloseforschung genommen hat. In welchen Beziehungen steht dazu die Dermatologie? Machen wir also einmal den Versuch, ob sich die tuberkulösen Hauterkrankungen unter den gleichen Gesichtspunkten betrachten lassen, wie es bei der Organtuberkulose bereits geschehen ist.

Die primäre Tuberkulose der Haut ist ein Begriff, der vollkommen klar und eindeutig ist. Wir verstehen darunter die Krankheitserscheinungen an der Haut, welche sich entwickeln, wenn die Haut die Eintrittspforte des tuberkulösen Virus in einen vorher vollkommen tuberkulosefreien Körper war. Im Interesse einer reinlichen Begriffsverwendung muß gefordert werden, daß von primärer Hauttuberkulose auch nur dann gesprochen wird, wenn es sich tatsächlich im Sinne der Immunitätswissenschaft um eine solche handelt. In der dermatologischen Literatur ist z. B. die Rede von primärer Tuberkulose der Nasenschleimhaut bei Lupus faciei; das ist in den meisten — wenn nicht allen — Fällen eine fehlerhafte Ausdrucksweise.

Die primäre Infektion der Haut — abgesehen von der Zirkumzisionstuberkulose, die etwa 60 Fälle in der Literatur umfaßt — ist sicherlich eine Seltenheit.

Immerhin ist es auffallend, daß in neuerer Zeit, seitdem der Begriff des tuberkulösen Primärkomplexes allgemeiner bekannt geworden ist, eine ganze Reihe von Fällen von tuberkulösen Primäraffekten an der Haut beschrieben worden ist und daß in den letzten Jahren sogar jedes Jahr mehrere solcher Fälle veröffentlicht worden sind. BRUUSGAARD, der sich schon seit längerer Zeit in diesem Sinne mit der Hauttuberkulose beschäftigte, beobachtete allein 7 Fälle von echter primärer Tuberkulose der Haut. Wenn man die Literatur auf diese Frage hin durchsieht, so findet man etwa 20 Fälle, die hierhin zu rechnen sind. Es scheint also, daß echte primäre Tuberkulose der Haut doch zuweilen vorkommt, aber nicht immer diagnostiziert wird. Zahlenmäßig betrachtet spielen die tuberkulösen Primäraffekte an der Haut praktisch keine Rolle, trotzdem sind sie von dem größten theoretischen Interesse, und aus diesem Grunde muß man seine Aufmerksamkeit darauf richten, um sie im gegebenen Falle nicht zu übersehen.

Die Fälle, die beschrieben worden sind, betreffen alle Kinder. Das ist nicht verwunderlich, wenn wir bedenken, daß ein tuberkulöser Primäraffekt nur an der Haut eines bis dahin vollständig tuberkulosefreien Individuums entstehen kann. Nach dem, was wir heute wissen, ist diese Voraussetzung eben nur bei Kindern erfüllt. Das klinische Bild des tuberkulösen Primäraffektes läßt sich nach den vorhandenen Beschreibungen etwa folgendermaßen schildern: Wird eine Hautwunde mit Tuberkelbazillen infiziert (es scheint, daß die Bazillen nur in Verletzungen der Haut haften), so kann sie zunächst rasch abheilen. Nach einiger Zeit bricht die Wunde wieder auf, und es entsteht ein Geschwür, das nicht zur Heilung kommen will. Das primäre Geschwür kann unscheinbar und oberflächlich sein. Im Beginn kann es sich als eine harmlose Wunde nach einer alltäglichen Verletzung darstellen, ohne jedes Merkmal, das den Verdacht auf Tuberkulose erregen könnte. Es kann sogar alsbald mit einer völlig uncharakteristischen Narbe abheilen. In manchen Fällen können kleine „lupusknötchenähnliche" Infiltrate am Rande des Geschwürs oder der Narbe einen diagnostischen Hinweis geben. Schließlich sind auch Fälle beschrieben worden, bei denen schon das Aussehen des Geschwürs den Verdacht auf Tuberkulose weckte. Die Ränder sind dann ein wenig unterminiert, der Geschwürsgrund ist körnig und uneben. Es besteht außerdem eine derbe Infiltration des Geschwürsgrundes und der nächsten Umgebung.

Wie aber auch das primäre Geschwür im einzelnen Falle aussehen mag, immer findet sich dieselbe imponierende Schwellung der regionären Lymphdrüsen. Der Vergleich des tuberkulösen Primärkomplexes mit dem syphilitischen liegt auf der Hand.

Digitized by Google

Die Drüsenschwellung entsteht sehr bald nach der Infektion, nach den Beobachtungen bei der Zirkumzisionstuberkulose schon in der 2. bis 3. Woche. Die Drüsen sind zunächst hart geschwollen. Dieser Zustand der harten Schwellung bleibt eine Zeitlang bestehen und dann erst setzt die Erweichung ein. Das ist von besonderem Interesse! Es scheint die Erweichung in dem Moment einzutreten, in dem die tuberkulöse Infektion in das Sekundärstadium übertritt. Die Tuberkulinreaktion ist im Beginn negativ, wird aber bei vollständig ausgebildetem Primärkomplex positiv gefunden. Die primäre Tuberkulose ist ein vollkommen scharf umschriebenes Krankheitsbild der Haut, das von sämtlichen anderen Formen der Hauttuberkulose abzugrenzen ist.

Folgen wir dem RANKEschen Gedankengang weiter, so müssen wir jetzt von Hauterscheinungen sprechen, die im sekundären Stadium der Tuberkulose, dem Stadium der hämatogenen Metastasierung beobachtet werden können. Hierhin gehört vor allem die große Gruppe der akuten disseminierenden Hauttuberkulose und das, was wir gewöhnlich als Tuberkulide bezeichnen. Wir beschränken uns bei diesen Betrachtungen auf diejenigen Tuberkulide, über deren tuberkulöse Natur keine Meinungsverschiedenheiten mehr bestehen.

Fassen wir insbesondere die sogenannte akute Miliartuberkulose, die papulonekrotischen Tuberkulide und den Lichen scrophulosorum ins Auge, so haben wir Krankheitsbilder vor uns, die geradezu in Form von akuten Exanthemen auftreten. Die Entstehung auf dem Blutwege ist nicht das einzige Charakteristikum. Ebenso wichtig ist auch der Charakter der Gewebsveränderungen, eine bestimmte Reaktionsform des Gewebes! Die Einzeleffloreszenzen haben gemeinsame Züge im Verlauf: plötzliches schubartiges Erscheinen, Neigung zur spontanen Abheilung, ohne Tendenz sich nach der Peripherie zu vergrößern.

Die exanthematischen Formen der Hauttuberkulose werden vorzugsweise bei Kindern und Jugendlichen beobachtet. Der Grund dafür ist leicht einzusehen: der Beginn der tuberkulösen Infektion fällt eben in die beiden ersten Lebensjahrzehnte. Bei Säuglingen, bei denen die tuberkulöse Infektion häufig einen schwereren Verlauf nimmt, scheinen Tuberkulide absolut nichts Seltenes zu sein. LEOPOLD und ROSENSTERN fanden Tuberkulide in 40%, NASSAU und ZWEIG fast bei der Hälfte der klinisch beobachteten Säuglingstuberkulosen. FINKELSTEIN glaubt sogar, daß es nur wenig tuberkulöse Säuglinge gibt, bei denen Tuberkulide dauernd fehlen. Bei Erwachsenen sehen wir die Tuberkulide sehr selten, und dann meist in den zwanziger Jahren, später kaum noch. Besonders lehrreich — in theoretischer Beziehung — scheinen mir noch die Fälle zu sein, wie sie BRUUSGAARD beschrieben hat: Zunächst wurde der tuberkulöse Primäraffekt an der Haut festgestellt, und während der weiteren Beobachtung entwickelten sich Sekundärerscheinungen, papulonekrotische Tuberkulide u. dgl.

In allgemein pathologischer Hinsicht verdient noch das Verhalten der Drüsen bei sekundären Erscheinungen der Tuberkulose Beachtung. BRUUSGAARD macht ausdrücklich darauf aufmerksam, daß häufig einem Schub von papulo-nekrotischen Tuberkuliden ein schnell entstehendes Anschwellen verschiedener Drüsengruppen vorhergeht.

Während es keine Schwierigkeiten bietet, die exanthematischen Formen dem sekundären Stadium der Tuberkulose zuzurechnen, ist es schwierig, das sekundäre gegen das tertiäre Stadium zu begrenzen. Den postexanthematischen Lupus, den Lupus miliaris disseminatus, die multiplen Gommes scrophuleuses muß man noch hierher rechnen. Das Erythema induratum BAZIN und die sogenannten Sarkoide müssen wohl ebenfalls noch hierher gestellt werden.

Schwierigkeiten ergeben sich — das soll gar nicht verschleiert, sondern im Gegenteil absichtlich betont werden — bei der Frage, ob der Lupus vulgaris zu den sekundären oder bereits zu den tertiären Erscheinungen der Hauttuberkulose gezählt werden soll. Wenn man sich die einzelnen Fälle von Lupus daraufhin ansieht, so stößt man auf eine Frage, die zu diffizil ist, um in wenigen Sätzen klargelegt zu werden. Trotzdem muß sie wenigstens angedeutet werden. Wir alle kennen Lupusfälle, die sich im Anschluß an einen hämatogen entstandenen Herd in einem Knochen oder über einer Drüse entwickeln. Wir kennen anderseits Lupusfälle, die jahrzehntelang bestehen, sich nur wenig vergrößern, auf die Haut beschränkt sind, ohne jede Drüsenschwellung, und die auch anscheinend der „einzige aktive Herd" im ganzen Organismus sind. Vom immunitätswissenschaftlichen

Digitized by Google

Standpunkte aus müßten wir auch noch unterscheiden zwischen den Fällen, die durch Superinfektion, und solchen, die als Metastasen der Grundinfektion entstehen. Lupus ist für uns heute noch ein morphologischer Begriff. Wir nennen alles das Lupus, was die morphologischen Charakteristika eines Lupus zeigt. Die immunitätswissenschaftliche Betrachtungsweise unterstreicht den Gedanken, den die klinische Erfahrung schon nahelegt, daß nicht alle Lupusfälle gleichen Wesens sind, und daraus leitet sich die Aufgabe her, nach Merkmalen zu suchen, die die verschiedenen Gruppen von Lupusfällen unterscheiden lassen. Das wiederum würde von großem Einfluß auf den Behandlungsplan und die Art der Behandlung sein! — Zum tertiären Stadium der Tuberkulose müssen wir nach der Definition von RANKE diejenigen Lupusfälle rechnen, bei denen der Lupus der „einzige aktive Herd im sonst immunen Organismus" ist. Es hat den Anschein, daß es solche Fälle tatsächlich gibt. Befriedigend geklärt werden kann diese Frage natürlich nur durch die pathologischen Anatomen. Leider verfügen wir über keine größeren Statistiken dieser Art. Es ist jedenfalls notwendig, in Zukunft auf solche Fälle zu achten. Sicher zum tertiären Stadium der Tuberkulose zu rechnen ist die Tuberculosis cutis ulcerosa, denn sie ist Teilerscheinung der tertiären Organtuberkulose. Die isolierte Organtuberkulose mit Beteiligung der Ausscheidungswege des Sekretes ist ja die Definition des tertiären Stadiums der Tuberkulose.

Mit einigen wenigen Sätzen müssen wir noch auf die Tuberculosis cutis verrucosa als Hauterscheinungen, die meist auf Superinfektion zurückzuführen sind, zu sprechen kommen. Hier interessiert weniger das klinische Bild, als vielmehr die Tatsache, daß diese Fälle einen sichtbaren Beweis dafür darstellen, daß Superinfektionen bereits tuberkulöser Individuen vorkommen — und daß die Krankheitserscheinungen einen eigenartigen Verlauf haben. Wir wissen, daß diese Fälle bei bestimmten Berufen gehäuft vorkommen. Wenn wir aber zahlenmäßige Erhebungen anstellen, wieviele Personen unter gleichen Superinfektionsbedingungen tatsächlich Superinfektionserscheinungen aufweisen, so sehen wir, daß sie eigentlich Ausnahmen darstellen. WICHMANN und LASSAR haben in Hamburg bzw. Berlin das Schlachthofpersonal, das berufsmäßig mit infektionsgefährlichem Material zu tun hatte, durchuntersucht und haben nur ganz geringe Prozentzahlen erkrankt gefunden. Es drängt sich ja sofort die Frage auf, ob auch die Superinfektionen der Lunge zu Krankheitserscheinungen führen, denen eine bestimmte Verlaufsweise eigentümlich ist und die sie unterscheiden läßt von Krankheitserscheinungen, die als Ausdruck der Grundinfektion sich entwickeln. Das sei nur nebenher erwähnt als ein Beispiel, daß sich aus dermatologischen Beobachtungen Fragen von allgemeiner Bedeutung ergeben.

Ich habe versucht anzudeuten, in welcher Richtung die Bearbeitung der Tuberkulose als Infektionskrankheit sich bewegt hat. Ich will mich jetzt gar nicht kritisch dazu äußern, inwieweit diese neueren Auffassungen über die Tuberkuloseimmunität und über den Ablauf der tuberkulösen Infektion beweisbar und bewiesen sind. Tatsache ist, daß die RANKEsche Idee der Tuberkuloseforschung mächtige Impulse gegeben hat, daß sie ganz neue Fragen gestellt hat und daß ihre Antriebskraft auch jetzt, nach über 10 Jahren, noch nicht aufgehört hat. Für die Dermatologie handelt es sich hier nicht darum, eine Idee anzunehmen oder abzulehnen, sondern darum, sich mit ihr auseinanderzusetzen.

Wir Dermatologen haben uns bis jetzt sehr eingehend mit dem Sedes morbi beschäftigt, beschäftigen wir uns jetzt einmal ein wenig mehr mit dem Morbus selber. Stellen wir uns viel bewußter auf den Standpunkt, daß die Hauttuberkulose nur Teilerscheinungen der tuberkulösen Infektion des Gesamtorganismus sind. Damit würde die Dermatologie eine weitere Stufe der Erkenntnis erreichen. Früher wurden die ätiologisch zusammengehörigen Krankheitsbilder aus den morphologischen Gruppen herausgelöst und unter einen neuen Krankheitsbegriff vereinigt. Jetzt gilt es, über den augenblicklich gegebenen morphologischen Zustand eines Krankheitsbildes hinauszukommen und die Zusammenhänge mit dem bisherigen und zukünftigen Ablauf der Gesamtinfektion zu sehen, um schließlich einmal die Gesetze ableiten zu können, die dem Krankheitsgeschehen der Tuberkuloseinfektion zugrunde liegen.

Digitized by Google

Aus der inneren Abteilung des Staatl. Krankenstifts Zwickau (Prof. Dr.. K. Eskuchen)

Über Hautschädigungen durch Tabak und Tabakrauchen

Von

Dr. Fritz Lickint

z. Z. Oberarzt der inn. Abtlg. am Küchenwaldkrankenhaus in Chemnitz

Im Vergleich zu der außerordentlichen Verbreitung, die der Tabakgenuß überall gefunden hat und den mannigfaltigen dadurch bedingten Organerkrankungen, die im Laufe der Zeit in ungezählten Arbeiten erörtert worden sind, scheinen doch Schädigungen der Haut verhältnismäßig wenig Beachtung gefunden zu haben.

Ehe wir jedoch auf diese näher eingehen, müssen wir uns zunächst Klarheit darüber zu schaffen suchen, ob und in welcher Weise die wichtigsten einzelnen Organe der Haut und ebenso die Haut als Ganzes in ihrer normalen und pathologischen Physiologie durch Nikotin bzw. Tabak und Tabakrauch beeinflußt werden.

Was zunächst die Einwirkung auf die Funktion der Epidermis anlangt, so liegen exakte Untersuchungen nicht vor. In Analogie mit der Wirkung des Nikotins auf die Schweißdrüsen müßte man jedoch an eine Erhöhung ihrer Fähigkeit, Wasserdampf abzugeben, denken (Perspiratio insensibilis). Auch hinsichtlich der Beeinflussung des Wärmeleitungsvermögens der Epidermis ist uns nichts Sicheres bekannt. Wir wissen nur, daß sich die Haut bei schwerer akuter Nikotinvergiftung auffallend kalt anfühlt.

Besser unterrichtet sind wir dagegen über die Wirkung des Nikotins auf die Tätigkeit der Schweißdrüsen. Dabei kommt sowohl eine zentrale (Unna, Kobert, Luchsinger usw.) wie postganglionäre (Dieden), als auch rein periphere im kutanen Nervennetz (Braeucker) oder in der Schweißdrüsensubstanz angreifende Wirkung in Betracht. Nach allem, was man aus der bisherigen Literatur herauslesen kann, besteht diese Wirkung in erster Linie in einer Steigerung der Sekretion (v. Boeck, Taylor, Brunton, Samson, Higier usw.), in zweiter Linie aber auch in gelegentlicher Hemmung (Unna). Wahrscheinlich liegen die Verhältnisse entsprechend der Nikotinwirkung auf andere Sekretionsorgane so, daß im ersten Stadium der Wirkung eine Steigerung, im letzten aber Lähmung eintritt. Nach Gewöhnung fallen beim Raucher wie auch im Tierexperiment alle diese Erscheinungen in der Regel weg (Langley). Über die Frage der eventuellen Nikotinausscheidung durch den Schweiß werden wir später Näheres hören.

Ob die Talgdrüsen gleichen Sekretionsanomalien unterworfen sind wie die Schweißdrüsen, ist unbekannt und um so fraglicher, als diese angeblich keinerlei Nerveneinflüssen unterliegen. Es käme als Angriffspunkt dann nur die Drüsensubstanz selbst in Betracht.

Auch über die Beeinflussung der intrakutanen Nerven ist nichts Exaktes erforscht worden. Es ist, worauf vor kurzem Braeucker schon hinwies, durchaus möglich, daß die mit dem Blute in die Peripherie gelangenden Gifte, wie das Nikotin, soweit sie nicht schon eine zentrale Wirkung ausgelöst haben, nicht an den Zellen der Endorgane angreifen müssen, wie Langley auf Grund seiner Nikotinversuche anzunehmen gezwungen war, sondern daß sie auch auf das kutane Nervennetz einwirken können, also wohl auf die autonomen Nervenendigungen der Schweißdrüsen, Haare und Gefäße. Weiterhin haben wir aber auch an die sensiblen Fasern (Tastkörperchen) zu denken, für die wir wohl eine direkte Ansprechbarkeit für das Nikotin annehmen dürfen, da man bei lokaler Auftragung von reinen Alkaloidlösungen auf die Haut ein deutliches Prickeln verspürt (v. Praag). Daß der bei Nikotinvergiftung gelegentlich vorkommende allgemeine Pruritus durch das in die Peripherie gelangende Nikotin direkt ausgelöst wird, ist unwahrscheinlich, da hier vielmehr allergische Reaktionen in Betracht kommen, wie wir später sehen werden.

Eine sichere Wirkung übt das Nikotin auf die Hautkapillaren aus. Bei akuten Nikotinvergiftungen wird fast allgemein auf die starke Blässe der Haut hingewiesen, die wohl als Vasokonstriktion aufgefaßt werden darf. Es ist auch nicht verwunderlich, daß bei chronischer Vergiftung durch die ausgesprochene vasomoto-

Digitized by Google

rische Wirkung des Nikotins die Blutgefäßversorgung der Haut weitgehend nachteilig beeinflußt wird. Von derartigen Erwägungen hat sich wohl auch SPIETHOFF leiten lassen, wegen der vasomotorischen Erscheinungen beim Ekzematiker diesen Kranken das Rauchen zu verbieten. Interessant ist die Beobachtung von PARRISIUS und BOEKHELER, daß bei Vasolabilen durch Rauchen schwerer Zigarren auch Makrokapillarpuls erzeugt werden kann, und zwar durch Nachlassen des Tonus der Präkapillaren, die sonst die Blutwelle brechen. Eingehende kapillarmikroskopische Untersuchungen bei Rauchern liegen sonst nicht vor.

Hinsichtlich des Einflusses des Nikotins auf das Haar sei darauf hingewiesen, daß zweifellos der M. arrector pili zur Kontraktion gebracht werden kann, da verschiedentlich (RITTER, v. PRAAG usw.) bei Vergiftungen Horripilationen beobachtet wurden. Darüber, ob das Wachstum der Haare beeinflußt werden kann, ist verschiedenes berichtet worden. Bei örtlicher mehrmaliger Aufpinselung von Tabakteer beim Tier wurde rascher Ausfall gesehen (HOFFMANN, SCHREUS und ZURHELLE). Ebenso sah HOFSTÄTTER bei subkutanen Injektionen manchmal haarlose Stellen auftreten, was er auf eine lokale Anämisierung durch Nikotin zurückführte. Bei chronischer Vergiftung von Tieren bemerkte er gelegentlich auch Struppig- und Glanzloswerden des ganzen Fellkleides, das jedoch wohl auf dem Umwege über eine Schädigung der Keimdrüsen bewirkt wurde. Eingehendere Untersuchungen stammen von BERNABEI, der feststellte, daß das Nikotin bei direkter Berührung mit dem Haarboden anfangs eine schädigende, d. h. wachstumsverzögernde und depilatorische Wirkung, später jedoch eine eher begünstigende Wirkung zeige. Vom Menschen wird nur in der älteren Literatur berichtet, und zwar auf der einen Seite von beschleunigtem Haarausfall (GARRETT, HAIG, SCHACHT), auf der anderen Seite aber über beschleunigtes Wachstum bei Auftragen von sogenannten „Tabakpomaden" (CHEVALIER, DORVAULT). Sichere Angaben über den Einfluß beim Menschen zu machen, dürfte nur sehr schwer möglich sein, insbesondere da gerade hier konstitutionelle Momente eine hervorragende Rolle spielen.

Nachdem wir nun die Beziehungen der einzelnen Hautorgane zum Nikotin bzw. Tabak kennengelernt haben, soweit sie uns bisher bekannt geworden sind, kommt es uns noch zu, die Funktionen der Haut als Ganzes zu betrachten, und zwar hinsichtlich seiner Rolle als Resorptions-, Ausscheidungs- und Entgiftungsorgan für das Nikotin.

Zunächst zur Tätigkeit der Haut als Resorptionsorgan. Es war schon in den ersten Zeiten der Tabakära in Europa, als diese Pflanze noch hoch im Werte als Heilmittel stand, beobachtet worden, daß bei Kranken das Auflegen von Tabakblättern auf die unversehrte Haut schwere Vergiftungserscheinungen verursachen konnte (GALLAVURDIN, MARTIN, BLANCHARD, POLKO, CALLAS usw.). Später wurden dann eine Reihe von Fällen auch bei gesunden Menschen bekannt, die auf die starke perkutane Giftwirkung des Tabaks aufmerksam machten. NAMIAS berichtete von einem Schmuggler, der Tabakblätter auf der bloßen Haut über die Grenze bringen wollte und unter schweren typischen Nikotinvergiftungserscheinungen aufgefunden wurde. HILDEBRAND erzählt ähnliches von einer ganzen Schwadron Husaren, die sich den Körper, um zu schmuggeln, mit Tabakblättern umwickelt hatten und darauf an Kopfschmerzen, Schwindel und Erbrechen erkrankten. Auch FOVILLE sah gleiche Vergiftungen bei Soldaten, die Tabak auf dem Kopfe unter ihrem schweren, dicht abschließenden Tschako verwahrten. Interessant ist aber, daß diese Intoxikationsmöglichkeit gelegentlich auch absichtlich benutzt wird. Ebenso nämlich, wie früher LUNDAHL bereits einmal von kanadischen, so berichtete neuerdings DEACON auch von italienischen Soldaten den eigentümlichen Brauch, sich in Wasser aufgeweichten Tabak unter die Achselhöhlen zu stecken, um sich dann nach eingetretenen Vergiftungserscheinungen krank melden zu können.

Daß Nikotin auch beim Rauchen durch die Haut der Finger eindringen könne, ist neuerdings von DIXON MANN behauptet worden. Ob zu Recht, läßt sich schwerlich nachweisen. Reines Nikotin führte jedenfalls bei einem Laboratoriumsunfall, hervorgerufen durch Verschüttung einer Nikotinlösung auf die Haut, zu einer erheblichen Vergiftung (LEVIN). Übrigens haben neuerdings TAENZER und JADASSOHN auch auf Einreibung mit Nicotianaseife beim Menschen Übelkeit und Erbrechen gesehen, ebenso wie JONES und MORRIS noch 1926 einen Fall sahen, wo ein Mädchen an schwerster Vergiftung erkrankte, das wegen „ringworms" von der Mutter mit Tabakschmergel eingerieben worden war!

Digitized by Google

Schließlich wurden derartige toxische perkutane Nikotinwirkungen auch im Tierexperiment nachgewiesen. HOFFMANN, SCHREUS und ZURHELLE sahen ihre Versuchstiere nach Einreibung von unbehandeltem Tabakschmergel sämtlich, z. T. unmittelbar nach der Pinselung, unter Krämpfen zugrunde gehen. Auch BERGERHOFF hat dasselbe beschrieben. AYMERICH konnte durch langfristige Einreibungen von Tabaksaft in die Haut sogar einen gewissen Einfluß auf den Verlauf der Schwangerschaft bei Tieren ausüben. Auf die weiteren zahlreichen Angaben über Vergiftungen bei Tieren, die wegen Ungeziefer mit Tabakaufgüssen usw. behandelt worden waren, kann ich hier nicht näher eingehen. Ich verweise nur auf HOFSTÄTTER.

Auf Grund aller dieser Beobachtungen aber, die als biologische Nachweise dienen können, dürfen wir ein Resorptionsvermögen der Haut gegenüber Nikotin als sichergestellt betrachten. Auf welchem Wege diese Resorption durch die Haut vor sich geht, ist noch nicht geklärt. Am nächstliegendsten scheint mir der Weg über die Talg- und Schweißdrüsen, und zwar um so mehr, als beide Drüsen, insbesondere natürlich erstere, Lipoide sezernieren und Nikotin leicht lipoidlöslich ist. Ich erinnere dabei an die Versuche von SCHWENKENBECHER, der experimentell bei Mäusen eine gute Resorption lipoidlöslicher Stoffe, und so auch des Nikotins, fand. Andererseits dürfte aber auch ein Weg durch die Epidermis selbst bzw. deren Spalten dann in Betracht kommen, wenn durch Einreibungen deren Kontinuität gestört bzw. durch die stark chemisch reizende Wirkung die Zellen selbst geschädigt werden. Daß eine resorptive Tätigkeit der vollkommen intakten Epidermis für irgend welche Stoffe möglich ist, konnte bisher nicht nachgewiesen werden.

Was nun die Frage anlangt, ob die Haut auch als Ausscheidungsorgan für Nikotin in Betracht kommt, so ist folgendes zu sagen. Wohl haben BOECK, PLANAS, HIRT u. a. der Haut eine derartige Fähigkeit zugesprochen und KOBERT, BRESLER u. a. haben deshalb Schwitzprozeduren aller Art zur Behandlung der chronischen Nikotinvergiftung empfohlen, aber ein sicherer objektiver Nachweis des Nikotins im Schweiß fehlt bisher noch durchaus. Die Angaben von RITTER und BABINGTON, daß solcher Schweiß nach „Tabak" rieche, müssen sehr fragwürdig erscheinen, da reines Nikotin bekanntlich praktisch geruchlos ist. Die Frage der Ausscheidung ist also noch unentschieden, wenn dies auch nicht unwahrscheinlich ist, da Nikotin durch den Kreislauf in so großen Mengen in die Haut gelangt, daß Nikotin dort chemisch nachweisbar ist (MAUTHNER).

Endlich müssen wir im Rahmen unserer physiologischen Vorbetrachtungen noch auf einen letzten Punkt eingehen, und zwar auf die Angabe, daß die Haut eine entgiftende Funktion bei der Nikotinvergiftung entfalten könne. JENA und HAUPT haben aus dem Komplex der Haut und überhaupt aus den die Decksubstanzen bildenden Eiweißgruppen eine Fraktion gewonnen, die entgiftend wirken soll. Bei subkutaner Injektion von 5 mg Nikotin bei der Taube (also einer absolut tödlichen Dosis) gingen die Tiere ein. Injizierten sie aber zugleich 2,5 ccm dieser 20%igen Fraktion, die sie Detoxin nennen, so erholten sich diese Tiere ausnahmslos. Bisher haben sowohl SCHREIBER als auch E. KEESER diese entgiftende Wirkung für Nikotin an Tauben und Kaninchen bestätigen können. Wie letzterer in eingehenden Untersuchungen nachgewiesen hat, beruht diese entgiftende Wirkung vor allem in dem außerordentlich hohen Gehalt der Haut an Sulfhydrilgruppen, der (als reduziertes Glutathion berechnet) in der Haut 1,5—2,1% gegenüber höchstens 0,37% im sonstigen normalen Gewebe beträgt.

Über eigene Untersuchungen, die dieses Gebiet betreffen, werde ich anderenorts in einem anderen Zusammenhange berichten.

Nachdem wir diese allgemeinen pathologisch-physiologischen Daten vorausgeschickt haben, kommen wir zu den verschiedenen bisher beobachteten speziellen Erkrankungen der Haut, die durch Tabak bzw. Tabakrauchen hervorgerufen werden. Dabei müssen wir zweierlei Formen unterscheiden, und zwar erstens direkt (perkutan) entstandene Schädigungen und zweitens indirekt (pulmonal oder enteral) hervorgerufene Erkrankungen. Das bedeutet aber zugleich, wie wir sehen werden, daß die direkte Schädigung mehr lokaler, die indirekte Schädigung mehr allgemeiner Natur sein wird.

Praktisch nicht in Betracht kommen lokale Schädigungen durch reines Nikotin. Man weiß nur, daß durch Nikotinauftragung auf die Haut bei geringen Mengen für kurze Zeit leichtes Prickeln ohne Rötung (v. PRAAG), bei größeren Mengen heftige lokale Entzündungen erregt werden (KÖLLICKER).

Digitized by Google

Die einfachste, häufigste und zugleich harmloseste lokale Schädigung ist der Raucherfinger, d. h. die gelbbraune Verfärbung der Fingerspitzen des 1. bis 3. Fingers der Zigarettenraucher. Sie rührt hauptsächlich her von ätherischen Brenzölen und teerartigen Verbrennungsprodukten des Tabaks, nicht aber allein vom Nikotin. Bei schweren Graden kommt es zu fast schwarzen Verfärbungen der betreffenden Hautpartien.

Zahlreich sind die Vorschläge zur Beseitigung der Raucherfinger. Ich habe die Erfahrung gemacht, daß alle diese Mittel nur Zweck haben, wenn sie möglichst täglich angewandt werden. Bei Rauchern, die noch niemals eine Beseitigung versucht haben, namentlich also in einfacheren Kreisen, ist mir die sofortige Entfernung mit keinem Mittel restlos gelungen, was seinen Grund wohl darin hat, daß es sich dann nicht mehr um eine ganz oberflächliche, sondern um eine weit in die Tiefe gehende Imprägnation mit Tabakteer usw. und um gelegentliche Verbrennungsfolgen handelt. Nicht selten sind diese Beschmutzungen noch kombiniert mit irgend welchen gewerblichen Schädigungen. Ich nenne von den vorgeschlagenen Reinigungsmitteln nur einige wenige: wässerige Ammoniaklösung (SCHIBERTH), Essig (BUCHHEISTER-OTTERSBACH), verdünnter Seifenspiritus, mit Wasserstoffsuperoxyd verdünnter Salmiakgeist, Zitronensäure usw. Von manchen sind sogar ausführliche Rezepte angegeben worden, wie z. B. von LÖFFL. Einen besonders eingehenden Reinigungsvorschlag macht ein Herr W. in der Apothekerzeitung 1928, S. 1252: Nachdem man mit Benzin zur Entfettung abgerieben hat, betupft man den Finger mit Kal. permang. 5,0: Aqu. communis 100,0 und läßt diese Lösung eintrocknen. Dann mit Natr. subsulfuros. 5,0: Aqu. comm. 100,0 und darauf mit Acid. hydrochlor. pur. betupfen und schließlich mit Wasser nachwaschen.

Schwerere lokale Veränderungen an den Fingern der Raucher werden nur selten beobachtet. Gelegentlich sieht man Verbrennungen, besonders bei sparsamen Rauchern, die wiederum zu sekundären Infektionen führen können.

Bemerkenswert scheint mir jedoch noch eine Form der lokalen Schädigung, die ich bei einem Kollegen sah, der deswegen ab und zu die zum Halten der Zigarette benutzte Hand wechseln mußte, weil er nach einiger Zeit an den einander zugekehrten Innenseiten des 2. und 3. Fingers ein juckendes Ekzem bekam, das nach Wechsel der Rauchhand jedesmal wieder prompt abklang. Äußerlich ähnelte dieses Ekzem den bei manchen Apfelsinenschälern auftretenden Hauterscheinungen. Eine ähnliche lokale, wohl durch den Zigarettenrauch bedingte Erscheinung hat früher einmal JOSSERANT beschrieben, allerdings an den Nasenflügeln. Auch hier trat jedesmal bei Abstinenz vollkommene Zurückbildung ein. Eine besondere Art von Hautirritationen kommt zweifellos noch als Gewerbekrankheit vor. Schon 1868 teilte HOPPE den Fall einer „Tabakhändlerflechte" oder „chron. Tabakekzems" mit, wobei die Erscheinungen hauptsächlich die Stellen betrafen, die beim Abwiegen des Tabaks in Frage kamen. Später berichtete BLAISDELL von hartnäckigen Dermatitiden an den Fingern und den Hohlhänden bei Zigarrenrollern und Tabakarbeitern, die auch auf Schadenersatz bei der Berufsgenossenschaft in Massachusetts geklagt hatten. Inwieweit es sich bei diesen Ekzemfällen vielleicht um allergische Reaktionen gehandelt haben kann, wollen wir dahingestellt sein lassen.

Der Kuriosität halber sei ein außergewöhnlicher Fall von örtlicher Schädigung mitgeteilt, der von HENTZE stammt: ein Patient, der eben mit einer neuen Zelluloid-Nasenprothese in Berlin entlassen worden war und sich unter den Linden eine Zigarette ansteckte, wurde eine halbe Stunde später mit total verbranntem Gesicht wieder in die Klinik zurückgebracht, da ihm durch das Feuer die neue Nase explodiert war. Dies jedoch nur nebenbei.

Eine der schwerwiegendsten Fragen innerhalb der direkten örtlichen Schädigungsmöglichkeiten durch Tabak ist aber schließlich noch die, ob auf dem Boden eines chemischen Reizes durch Tabak bzw. seine Verbrennungsprodukte ein Hautkarzinom entstehen kann. Dabei ist zunächst die auffallende Tatsache hervorzuheben, daß es an den Fingern der Raucher trotz der anhaltenden, jahrzehntelangen Irritation der Epidermis anscheinend niemals zur Entstehung einer Wucherung kommt. Außer einem Zitat von L. CHEATLE, wonach der Rauch von Zigaretten Hautkrebs hervorrufen könne, und einer Äußerung von BLOCH, daß Tabakarbeiter an Hautkrebs leiden sollen, habe ich nichts in der Literatur finden können.

Wir kennen bisher nur die Möglichkeit, daß es auf dem Umwege über eine einmalige Verbrennung auf dem Boden der Brandnarbe zur Karzinomentwicklung

Digitized by Google

kommen kann. Ich teile davon 2 Beispiele mit. In dem einen Fall von PLOEGER handelte es sich um eine Frau, die 28 Jahre nach einer versehentlichen Zigarrenverbrennung ein tiefgreifendes Kankroid des Gesichtes mit Zerstörung der Haut, Muskeln und Knochen an der Stirn unter Sichtbarwerden der Gehirnpulsation zeigte. Das Kankroid war 3 Jahre zuvor allerdings schon markstückgroß gewesen. Ein gleicher Fall stammt von DITTEL, der ein halbes Jahr nach der Verbrennung entstanden war.

Dieses Fehlen einer Karzinombildung an Raucherfingern steht in einem gewissen Gegensatz zur Tatsache des sog. Pfeifenraucherkrebses. Das außerordentlich große Schrifttum über diese Frage möchte ich hier nicht aufrollen, da es sich erstens bei der Lippe um ein Gewebe handelt, das mit der Haut nicht ohne weiteres verglichen werden kann, und da zweitens beim Pfeifenraucherkrebs nicht nur die chemische und eventuell kalorische Reizwirkung, sondern auch noch die stete mechanische Irritation in Betracht kommt.

Trotzdem hat dieses Problem eine Reihe von Autoren veranlaßt, experimentell an Tieren mit Tabakteer usw. Hautkrebse zu erzeugen zu versuchen. Diesen Arbeiten möchte ich jedoch erst folgende, von FREUND und KAMINER gemachte Beobachtung vorausschicken: Rattenhaut änderte nach 3tägiger Belassung in Kochsalzlösung ihr Zerstörungsvermögen gegenüber Karzinomzellen nicht, im Tabaksaft dagegen belassen, büßte sie dasselbe ein. Diese Einbuße gegenüber Karzinomzellen war spezifisch, denn gegenüber Sarkomzellen bleibt das Zerstörungsvermögen erhalten. Das gleiche bestätigte sich auch am lebenden Gewebe. In einer späteren Mitteilung stellten sie fest, daß im normalen Serum eine Substanz extrahierbar war, die karzinolytische Eigenschaften besaß, während diese Substanz nach Behandlung des Serums mit Tabaksaft fehlte. Diese Tatsache aber mußte für die Erforschung der Frage, ob Hautkrebse durch Tabak usw. erzeugt werden können, von grundlegender Bedeutung sein.

Nun sind im Laufe der Zeit eine ganze Reihe von Versuchen gemacht worden, experimentell Hautkrebs hervorzurufen. Der erste war wohl BROSCH, dem es im Jahre 1900 gelungen war, durch Einreibungen von Tabaksaft atypische Epithelwucherungen zu erzeugen. Echte Karzinome entstanden jedoch nicht.

Im Jahre 1911 teilten darauf WACKER und SCHMINCKE Versuche am Kaninchenohr mit, bei denen sie mit Tabakteer besonders schöne und ausgedehnte Wucherungen erzeugen konnten, die in ihrem histologischen Verhalten Plattenepithelkrebsen täuschend ähnlich waren. Besonders auffallend war dabei die massige epitheliale Proliferation, der Reichtum an Mitosen, die vielfache, bis in die Knorpelnähe feinwurzelige Verzweigung der gewucherten Epithelzapfen. Bei Ausdehnung ihrer Versuche auch auf andere Reizsubstanzen machten sie noch die interessante Feststellung, daß nur die Substanzen Epithelwucherungen verursachten, die lipoidlöslich waren, wozu auch der Tabakteer gehörte.

Nach dem Kriege haben dann 1923 HOFFMANN, SCHREUS und ZURHELLE weitere Versuche mitgeteilt, die in ihrem Institut BERGERHOFF durchgeführt hat. Nach längeren Versuchen war es gelungen, ein von Nikotin soweit befreites Tabakteerpräparat herzustellen, daß die verwandten Mäuse nicht gleich bei den ersten Pinselungen zugrunde gingen. Die Teerlösung wurde auf die Haut der Kreuzbeingegend dreimal wöchentlich aufgepinselt. Nach einer Woche waren die Haare an der gepinselten Stelle ausgefallen, und nach etwa 14 Tagen bildeten sich auf der glänzenden epilierten Haut trockene gelbbraune Schuppen und Krusten als Zeichen der beginnenden Hyperkeratose der Epidermis. Dieser Zustand änderte sich schnell in das Gegenteil um. Die Haare wuchsen wieder nach, bald darauf fielen die neuen Haare wieder aus. Die Pinselungen wurden im ganzen etwa 80 Tage lang fortgesetzt, ohne daß außer entzündlichen Infiltrationen in der Kutis und leichter Verbreiterung der Epidermis eine tiefer gehende Veränderung der Haut festgestellt werden konnte. Vor allem konnte keine atypische Wucherung oder malignes Blastom erzielt werden.

Schließlich ist noch 1928 eine amerikanische Arbeit erschienen, nach der HELWIG mit unbehandeltem Tabakteer bei Mäusen wohl ausgedehnte Geschwüre erzeugen konnte, die sofort nach Absetzen wieder abheilten, aber kein Karzinom. Erst ein Tabakteer, der mit Chloroformätherextrakt gemischt war, schien einen Faktor zu besitzen, der atypische Epithelwucherungen verursachte, doch war das Wachstum begrenzt und verschwand spontan.

Digitized by Google

Von weiteren Versuchen ist mir bisher nichts bekannt. Wir dürfen aus den bisher gemachten Experimenten nur schließen, daß es wohl gelingt, durch Tabaksaft bzw. -teer atypische Epithelwucherungen hervorzurufen, daß aber echte Karzinome noch niemals erzeugt werden konnten.

Welchem Bestandteil des Tabaks bzw. Tabakrauches die Wirkung auf das Epithel zukommt, ist nicht sicher zu sagen. In Analogie mit erfolgreichen Pinselungen, die durch Teerpräparate erzielt wurden, müßte man zunächst an die Teerbestandteile des Tabaks denken. Auffallend ist jedoch, daß gerade bei den Versuchen BERGERHOFFs verhältnismäßig am wenigsten erreicht wurde, bei denen vorher die weitgehendsten Entnikotinisierungsmaßnahmen getroffen worden waren. Besonders merkwürdig muten dagegen wieder die neuerdings von VORLAENDER gebrachten Veröffentlichungen an, wonach dieser beim experimentellen Krebs zu Heilungszwecken gerade Nikotin in täglichen Injektionen von minimalen Dosen verwandte, mit dem Erfolge, daß neben absolut negativen, auch mehr oder weniger starke Wachstumshemmungen, manchmal Wachstumsstillstand und Tumorschrumpfung, in einzelnen Fällen sogar völliger Rückgang und Schwund eines vorher allerdings nicht allzu großen Tumors eintrat. Als Ursache dieser Erfolge wurde später von OPITZ, VORLAENDER und JUNG ein besonderer Einfluß auf das vegetative Nervensystem angenommen.

Mit diesen Ausführungen über das Problem „Tabak als Erzeuger von Hautkarzinomen" wollen wir uns begnügen. Für die Praxis können wir daraus den Schluß ziehen, daß zunächst eine lokale Schädigung in Gestalt einer Hautkrebsbildung nicht nennenswert in Betracht kommt im Gegensatz zum häufigeren Vorkommen an der Lippe, in der Mundhöhle, den Verdauungs-[1]) und Atemwegen.

Größer und vielfältiger sind die Beobachtungen der zweiten Form der Tabakschädigung, also der auf indirektem Wege pulmonal oder enteral entstehenden Allgemeinerkrankungen der Haut bei Rauchern und Tabakarbeitern. Es handelt sich hierbei also um Fernwirkungen, die entweder durch Gefäßreaktionen oder -schädigungen, durch allergische Reaktionen oder vielleicht durch Schädigung der Widerstandsfähigkeit der Haut gegenüber Infektionen verursacht werden.

1. Störungen der Gefäßversorgung. Von vielen Autoren (BRESLER, SCH. v. WALDHEIM, ERLENMEYER usw.) ist auf die bei chronischer Nikotinvergiftung auftretende, allmählich zunehmende Gelbfärbung der Haut, namentlich im Gesicht, hingewiesen worden. UHTHOFF spricht von einem schmutziggelben Teint, MELIER von einem blaßgelb-kachektischen Aussehen. Nach MERRIL geht die Tönung, namentlich bei Tabakarbeitern, bis ins Bräunliche. Eine längere Betrachtung widmet R. HOFSTÄTTER in seinem Buch „Die rauchende Frau" diesen Hautveränderungen. Mehr als die Hälfte der ihm bekannten starken Raucherinnen trug eine Physiognomie, deren gute Kenntnis allein ihm schon dazu verhelfen soll, manchmal prima vista die Diagnose auf unmäßiges Rauchen zu stellen. Neben Mangel des subkutanen Fettes zeige sich die Gesichtshaut oft auffallend straff, atrophisch, blaß, manchmal subikterisch. Diese Beobachtung fand er auch durch einen Londoner Porträtmaler bestätigt.

Worin wir die Ursache dieser Erscheinungen zu suchen haben, ist schwer zu entscheiden, vielleicht handelt es sich um eine durch anhaltende Gefäßspasmen mangelhaft gewordene Blutversorgung der Haut mit degenerativen Veränderungen und (etwa im Sinne der Ablagerungen bei der Arteriosklerose) Deponierung von Cholesterinen in der Haut. Aber auch eine Störung des Pigmentstoffwechsels könnte in Betracht kommen, da bekanntlich das Nikotin eine besondere Wirkung auf die Nebennieren entfaltet, wie von vielen Autoren nachgewiesen worden ist. Endlich wird von anderen Beobachtern (LORAND, HERTOGHE, HOFSTÄTTER) auch an eine Dysfunktion der Schilddrüse gedacht, eine Erklärung, die mir am wenigsten einleuchtend erscheint.

Eine andere Hautschädigung auf dem Wege der Blutgefäßversorgung stellt die Erythromelalgie dar, die als echte vasomotorische Neurose aufgefaßt wird. Daß öfter Männer als Frauen erkrankten, war schon lange bekannt. Daß der Tabak als ätiologischer Faktor eine besondere Rolle spielt, ist zuerst von JACOBY angegeben worden, der sie bei einem Tabakhändler beobachtete, bei dem auf 3wöchige Abstinenz

---

[1]) LICKINT: „Über den Einfluß des Tabaks auf den Magen" (Arch. f. Verdauungskrkh., 1925, Nr. 35, S. 230—247).

Digitized by Google

die Erscheinungen an Händen und Füßen zurückgingen. Später haben auch CAVAZZINI, BRACCI, BIKELES u. a. solche Fälle bei maßlosen Rauchern beschrieben.

Schließlich sei noch an die mannigfaltigen Hautveränderungen erinnert, die bei schweren arteriosklerotischen und thrombangiitischen Gefäßerkrankungen auf der Basis der chronischen Nikotinvergiftung entstehen können. Auf das ausgedehnte Schrifttum über diese Grenzfrage kann ich hier nicht eingehen.

2. Allergische Reaktionen. Wie ein Blick in die Literatur lehrt, sind schon zahlreiche Beobachtungen über allergische Reaktionen auf Tabak in Form des Asthma, der Migräne usw. gemacht worden. Es darf somit nicht verwundern, daß auch die Haut allergisch auf Tabak reagieren kann, soweit nicht noch Beizen, aromatische und andere Zusätze zum Tabak als Allergene zu berücksichtigen sind[1]). Aus den mannigfachen Erfahrungen und Beobachtungen der letzten Jahre auf dem Gebiete der allergischen Kutanreaktionen wissen wir, daß hier als „Chokgewebe" sowohl die Endothelien der Hautkapillaren, wie auch die Epidermiszellen in Betracht kommen. Aus diesem Grunde wird (nach LEWANDOWSKY, Korr. Bl. Schweiz., 1918, Nr. 12) auch eine vaskuläre Allergie von einer vaskuloepithelialen Allergie der Haut unterschieden. Zur ersten Gruppe gehören das Erythem, die Urtikaria und das QUINCKEsche Ödem, zur zweiten die ekzematiformen Erkrankungen. Beide Arten können durch Tabak erzeugt werden.

Zunächst das Erythem. Von M. TREYMANN wurde ein Fall mitgeteilt, bei dem das Erythem in einer stark fleckigen Rötung des Gesichtes und des ganzen Halses bestand, verbunden mit Juckempfindung über Hals, Brustbein und zwischen den Schulterblättern. Ebenso sah DEACON ein diffuses Erythem am Rumpf und den Extremitäten eines Soldaten vor, der sich auf die im Anfang der Arbeit erwähnte Weise durch Einlegen von Tabak in die Achselhöhle eine schwere akute Nikotinvergiftung zugezogen hatte.

Den Eindruck eines Exanthems machte ein Fall, den NÄCKE unter dem Titel „Nikotinausschlag" veröffentlichte. Hier hatte ein Mann einem anderen, um ihm den Appetit zu verderben, 7—10 Gramm Kautabak in den Kaffee getan, worauf dieser neben anderen schweren Vergiftungserscheinungen am ganzen Körper einen scharlachähnlichen, etwas erhabenen und juckenden Ausschlag bekam, der aus ganz kleinen, rundlichen, auf Fingerdruck verschwindenden Fleckchen bestand. Nach 4 Tagen war der Ausschlag fast vollkommen abgeblaßt. Vielleicht hat es sich nach der Beschreibung um eine Urtikaria gehandelt.

Was weiterhin die Urtikaria anlangt, so ist außer dem fraglichen Fall von NÄCKE, z. B. von KÜLZ ein 18jähriger Arbeiter beobachtet worden, der auf Tabak einen diffusen, brennenden, nesselartigen Ausschlag über den ganzen Körper bekam. Besonderer Natur scheint der von HOFSTÄTTER beschriebene Fall zu sein, wo eine Frau durch das Rauchen nicht nur eine Neigung für Urtikaria bekam, sondern angeblich auch eine Allergie gegenüber verschiedenen Medikamenten, kondensierter Milch usw., erzeugt wurde, die auf Abstinenz jedesmal prompt schwand. Es handelte sich also um eine Aktivierung verschiedener Allergien durch Tabak. KARRENBERG sah eine Arbeiterin mit urtikariellen Erscheinungen am Halse, bei der die Intrakutanreaktion mit Autolysaten von Tabak sehr stark positiv ausfiel. Interessanterweise löste bei dieser Frau auch eine Nikotinprobe einen sehr schweren Kollaps aus, der nur durch eine allgemeine Überempfindlichkeit gegenüber Nikotin erklärt werden konnte.

Aber auch sog. QUINCKEsche Ödeme sind beobachtet worden, z. B. von STEINER, VALOBRA und DRYSDALE. MORAWITZ beschrieb vor einiger Zeit einen Patienten, bei dem stets das Einatmen von Zigarrenrauch ein solches Ödem hervorrief, wobei es gleichgültig war, ob der Patient selbst rauchte oder angeraucht wurde. Rauchen in freier Luft war unschädlich, ebenso der Rauch aus der Wasserpfeife. Gekauter und gegessener Tabak brachte nur Magendrücken, ebenso ergab sich auf 5 mg Nikotin keine Reaktion. Das Allergen war nach Meinung von MORAWITZ demnach nicht der Tabak oder das Nikotin, sondern die sich bei der Verbrennung von Tabak entwickelnden ketonähnlichen Dämpfe. Übrigens zeigte auch der Kranke von KÜLBS an der Oberlippe und den Augenlidern neben der Urtikaria ausgesprochene Ödeme. Einen ähnlichen Fall von QUINCKEschem Ödem sah ich selbst

---

[1]) LICKINT: „Der Tabak als Vehikel für Medikamente und Gifte" (Arch. f. Pharmazie, 1925, H. 3).

Digitized by Google

bei einem jungen Manne unter beiden Augen immer dann auftreten, wenn er einmal besonders stark geraucht hatte, während er bei mäßigem Rauchen nichts bemerkte.

Ebenso wie nach BOTTSTEIN manche Formen des Prurigo, so sind öfter auch Erkrankungen von Pruritus bei Rauchern beobachtet worden (JACOBY, BOTTSTEIN, SCHACHT, RÜCKERT). Angeblich soll nach ROLLESTON auch der Pruritus ani durch Rauchen erzeugt werden können, während früher im Gegenteil Tabakabkochungen (FRENCH, ALTSCHUL, OSBORNE) und heute die TAENZERsche Nicotianaseife gegen Prurigo pudendi usw. empfohlen wird (JADASSOHN).

Nicht nochmals aufführen möchte ich die Beobachtungen von Ekzemen, die ich früher bereits eingehend besprochen habe, um so mehr, als es nicht immer sicher nachweisbar ist, ob es sich dabei wirklich um Überempfindlichkeitsreaktionen gehandelt hat, wenn auch vieles dafür spricht.

3. Beeinflussung der Abwehr von Infektionen. Schließlich kommen wir noch zu einem letzten Kapitel, nämlich der Frage, ob infektiöse Prozesse der Haut, wenn natürlich nicht durch Tabak erzeugt, so aber doch gefördert und unterhalten werden können, sei es auf dem Wege mangelnder Durchblutung der erkrankten Gewebe, sei es durch eine toxische Schädigung der Immunkörper des Blutes. Ich erwähne in diesem Zusammenhange nur, daß nach einem Zitat von KELLOG von HOLY WEIT festgestellt worden sein soll, daß das Phagozytierungsvermögen der Leukozyten herabgesetzt werde und daß neuerdings HABERLAND darauf hinwies, daß bei schweren Phlegmonen sehr oft schlagartig eine Besserung durch Rauchverbot eintrete. In gleichem Sinne ist auch die Angabe STARKENSTEINS auszuwerten, wonach Nikotin bei parenteraler Einverleibung entzündungshemmend wirke.

Im Kriege hat WEINBRENNER 8 Beobachtungen von hartnäckiger Acne necrotica mitgeteilt, die alle erst nach Tabakabstinenz abheilten. Neuerdings finden wir einen besonders interessanten Fall bei HOFSTÄTTER, der eine stark rauchende Frau sah, welche zahllose Furunkel aufwies, die auf nichts als auf Tabakabstinenz abheilten, aber während jeder Periode eines Rückfalles wiederkehrten. Auch BIERBAUM glaubt, daß Furunkelbildung bei Tabakarbeitern durch Berührung mit Tabak unterstützt werden könne. Ob in solchen Fällen im Sinne der sogenannten Acne arteficialis von einer Parallele zur Teerakne, Petroleumakne usw. von einer „Tabakakne" gesprochen werden kann, möchte ich nicht ganz von der Hand weisen, da gerade beim Tabakarbeiter eine besondere Gelegenheit besteht, daß stark irritierende Stoffe in die Hautfollikel gelangen können, und zwar sowohl chemischer, wie vor allem auch mechanischer Natur (Stachelzellen des Tabaks!).

Damit stehen wir am Ende unserer Betrachtungen über Hautschädigungen durch Tabak und Tabakrauchen und müssen wohl gestehen, daß die Summe der Wechselbeziehungen eine viel mannigfaltigere ist, als man bisher sicher im allgemeinen annimmt. Damit aber haben wir wohl erreicht, dem Tabak die Rolle als ätiologischen Faktor bei den Erkrankungen der Haut zuzuweisen, die ihm gebührt!

Literatur

ALTSCHUL, zit. b. MICHAELIS, Hygiene des Rauchens, Leipzig 1894. — AYMERICH, G., Ann. di ostetr. eginec., 1912, Bd. 34, Nr. 8. — BABINGTON, Dublin J., 1866, S. 545. — BERNABEI, Lo sperimentale, 1913, Bd. 67, S. 81. — BIERBAUM, Zbl. f. öffentl. Gesundheitspfl., 3. Jahrg., H. 9, S. 937. — BIKELES, zit. b. CASSIRER-HIRSCHFELD. — BLAISDALL, Urol. a cutan review, 1924, Nr. 11, S. 664. — BLANCHARD, J. de chim. méd., 1869, S. 203. — BLOCH, 89. Vers. Dtsch. Naturf. u. Ärzte, Düsseldorf 1926. — v. BOECK, in v. SIEMSSENS Handb., 1876, Bd. 15. — BOTTSTEIN, Mschr. f. prakt. Dermatol., Bd. 39, S. 577. — BRACCI, zit. b. CASSIRER-HIRSCHFELD. — BRAEUCKER, Kl. W., 1928, Nr. 15, S. 686. — BRESLER, Tabakologia medizinalis, C. Marhold, Halle 1911. — BROSCH, Virch. Arch., 1900, Bd. 162, S. 32. — BRUNTON, Hdb. d. allg. Pharmak. u. Therapie, Brockhaus, Leipzig 1893. — BUCHHEISTER-OTTERSBACH, Vorschriftenbuch der Drogisten, Springer, Berlin 1922, S. 513. — CALLAS, J. de chim. méd., 1865, S. 252. — CAVAZZINI, zit. b. CASSIRER-HIRSCHFELD in KRAUS-BRUGSCH, Bd. X, T. 3, S. 597. — CHEATLE, Vortrag, ref in D. m. W., 1923, Nr. 47/48, S. 1474. — CHEVALIER, J. de chim. méd., 1851. — DEACON, Brit. m. J., 1926, S. 61. — DIEDEN, W. kl. W., 1919, S. 43. — DITTEL, W. kl. W., 1888. — DORVAULT, Bull. de Thér., 1851. —

Digitized by Google

Drysdale, Ch., Brit. m. J., 1872, S. 548. — Erlenmeyer, zit. b. Kostial, Wochenbl. d. Ges. d. Ärzte in Wien, 1868, Bd. 8, S. 313. — Foville, Influence des vêtements sur nos organes, Paris 1834. — French, zit. b. Michaelis, Hygiene d. Rauchens, Leipzig 1894. — Freund u. Kaminer, Biochem. Zschr., Bd. 112, S. 124 u. Bd. 149, S. 245. — Gallavardin, Compt. rend., Bd. 59, S. 292. — Garrett, Lancet 1856. — Haberland, M. m. W., 1926, S. 1390. — Haig, zit. b. Burchardi, Der Tabak usw., Leipzig 1905. — Helwig, Kansas med. soc. J., 1927, S. 37. — Hentze, Vortrag, ref. M. m. W., 1910, S. 1568. — Hertoghe, Bull. de l'acad. de méd. de Belg., 1911, Februar. — Higier, D. Zschr. f. Nervenheilk., 1901, Bd. 19, S. 438. — Hildebrand, Hufelands J., 1802, Bd. 13, S. 151. — Hirt, Krankheiten d. Arbeiter, 1875, Bd. 3, S. 208. — Hoffmann, Schreus u. Zurhelle, D. m. W., 1923, S. 633. — Hofstätter, Die rauchende Frau, Hölder-Pichler-Tempsky, Wien-Leipzig 1924. — Hoppe ref. Arch. f. Derm., 1869, S. 289. — Jacoby, Berlin. Klinik, 1898, H. 26. — Jadassohn, Zbl. f. Chir., 1896, Nr. 14, S. 332. — Jena u. Haupt, D. m. W., 1927, Nr. 6, S. 240. — Jones u. Morris, Brit. m. J., 1926, S. 739. — Josserant, zit. b. Lundahl. — Karrenberg, Derm. Zschr., 1928, H. 1. — Keeser, E., Arch. f. exper. Path. u. Pharm., 1927, Bd. 121. — Kellogg, J., Tobaccoism or how Tobacco kills, Battle Creek, Mich., 1925. — Kobert, Lehrb. d. Intoxikationen, Stuttgart 1906. — Köllicker, Virch. Arch., 1856, Bd. 10, S. 1 u. 235. — Külbs, Zschr. f. kl. M., Bd. 99, S. 259. — Langley, J. of Physiol., 1906, Bd. 33, S. 374. — Levin, zit. b. Arnoldt, Vergiftung durch Kautabaksaft, Dissertat., Königsberg 1908. — Löffl, Drogenhändler, 1921, Bd. 21, S. 714. — Lorand, No-Tabacco Educator 1925, Dez. — Luchsinger, Pflüg. Arch., 1875, Bd. 14, S. 369. — Lundahl, Tabak ist Gift, Th. Grieben, Berlin 1867. — Mann, Dixon, Brit. m. J., 1908, S. 2501. — Martin, L'Union med., 1863, Bd. 29. — Mauthner, zit. b. Hofstätter, S. 132—133. — Melier, L'Union méd., 1867, H. 46. — Merril, Am. J., 1866, Bd. 101, S. 94. — Morawitz, Fortschr. d. Therap., 1926, Nr. 13. — Näcke, M. m. W., 1909, Nr. 50. — Namias, Gaz. des hôp., 1864, Bd. 84, S. 336. — Opitz, Vorlaender u. Jung, M. m. W., 1926, Nr. 38/39. — Osborne, Med. Tim. a. Gaz., 1867. — Parrisius u. Boekheler, Zschr. f. kl. M., 1924, Bd. 101. — Planas, Diagnostic de l'empoissonnement médicolégal par l. tabac, Thèse, Montpellier 1891. — Ploeger, Vortrag, ref. M. m. W., 1910, Nr. 27, S. 1474. — Polko, Preuß. Vereinszeitung, 1854, Nr. 52. — v. Praag, Virch. Arch., 1855, Bd. 8, S. 56. — Ritter, Württemb. Corresp. Bl., 1868. — Rolleston, Lancet 1926, S. 961. — Rückert, zit. b. Michaelis, Hygiene d. Rauchens, Leipzig 1894. — Schacht, Kautabak in d. prakt. Medizin, Selbstverlag, Wiesbaden 1919. — Schiberth, Die Umschau, 1924, Nr. 51. — Schreiber, Vortrag, ref. Kl. W., 1928, Nr. 18, S. 866. — Schwenkenbecher, Arch. f. Anat. u. Physiol., 1904, S. 121. — Spiethoff, Arch. f. Derm., Bd. 149, H. 2. — Starkenstein, M. m. W., 1919, S. 203. — Steiner, zit. b. Cassirer-Hirschfeld, Kraus-Brugsch, Bd. X, T. 2, S. 667. — Taenzer, Monatsbl. f. prakt. Dermatol., 1895, Nr. 12. — Taylor, Guys Hospit. rep. 3. Sér., 1859, Bd. 4, S. 345. — Treymann, B. kl. W., 1884, Nr. 43. — Uhthoff, Klin. Monatsbl. f. Augenheilk., 1925, S. 1. — Unna, In: v. d. Velden u. O. Wolff, Hdb. d. prakt. Ther., Bd. 1, S. 933. — Valobra, zit. wie Steiner! — Vorlaender, Kl. W., 1925, Nr. 23, S. 1121. — Wacker u. Schmincke, M. m. W., 1911, S. 1681. — v. Waldheim, Schürer, Militärärztl. Zschr. f. d. ges. Sanitätsw., 1917, Nr. XI, Okt. — Weinbrenner, ref. M. Kl., 1916, Nr. 41, S. 1085.

Digitized by Google

Aus der Dermatologischen Klinik (San.-Rat Dr. Ledermann) und der dermatologischen Abteilung des Rudolf-Virchow-Krankenhauses (Prof. Dr. Buschke) zu Berlin

Beitrag zur Epidemiologie des Ulcus molle

Von

Prof. Dr. A. Buschke, San.-Rat Dr. R. Ledermann
und Oberarzt Dr. L. Loewenstein

Mit 4 Abbildungen im Text

Infolge einer augenscheinlich plötzlichen Zunahme der Ulcus-molle-Erkrankungen in der zweiten Hälfte des Jahres 1928 an unserer Krankenhaus-Abteilung und insbesondere angeregt und unterstützt durch Ledermann, der die gleiche Beobachtung an dem relativ kleineren Material seiner Klinik ungefähr im selben Zeitpunkte machte, wie wir selbst, haben wir, um festzustellen, ob eine Häufung von Ulcus molle auch andernorts bestehe, eine Umfrage an etwa 250 Leiter von Krankenabteilungen, Polikliniken sowie an praktizierende Ärzte gerichtet, von denen etwa 160 geantwortet haben. Die teilweise verzögerte Rücksendung und die auch verschiedentlich allgemein gehaltene Beantwortung unserer gestellten Fragen haben die Zusammenstellung beträchtlich erschwert und besonders die schnelle Veröffentlichung, auf die es uns eigentlich ankam, unmöglich gemacht. Jedoch möchten wir an dieser Stelle allen denen, die sich bemüht haben, uns bei unserer Feststellung über das Ulcus molle behilflich zu sein, unseren besten Dank aussprechen.

Wir sind uns über die besonderen Schwierigkeiten von Statistiken der venerischen Erkrankungen klar. Aber es gibt manche Fragen, die ausschließlich auf statistischem Wege gelöst werden können. Nur durch die Sammlung möglichst großer Zahlen und durch die Beachtung aller in Betracht kommenden Fehlerquellen schon bei der Zusammenstellung kann man hoffen, zu einigermaßen verwertbaren Resultaten zu kommen.

Es liegt uns fern, die von uns beobachtete Mehrung der Ulcus-molle-Fälle in irgend einen Zusammenhang mit der Auswirkung des neuen Gesetzes zur Bekämpfung der Geschlechtskrankheiten zu bringen, zumal zu einem solchen Rückschluß eine längere Zeit als die bisher seit Inkrafttreten des Reichsgesetzes verstrichene nötig ist. Im übrigen ist es für jeden, der eine größere klinische oder auch allgemeine praktische Erfahrung hat, klar, daß beim weichen Schanker in höherem Grade als bei den übrigen Geschlechtskrankheiten ein periodisches Anschwellen und Sinken der Häufigkeit der Infektion eine Rolle spielt. So teilt Stümpke mit, daß Porai Koschitz-Charkow 1887 über eine stetige Abnahme des Ulcus molle in den vergangenen 15 Jahren berichtet. 1885 soll das Auftreten des weichen Schankers in Charkow sechsmal geringer gewesen sein als 1879, wobei Koschitz hervorhebt, daß im Gegensatz dazu die übrigen Geschlechtskrankheiten in lebhafter Zunahme begriffen gewesen seien. Auch Hofmanns und Schreibers Aufzeichnungen an der Frankfurter Universitäts-Hautklinik über das Ulcus molle erwecken den Eindruck

Digitized by Google

einer plötzlich anschwellenden und dann wieder ebenso abklingenden Epidemie. Schiller glaubt wie Zieler, daß es sich beim Ulcus molle um eine Schmutzkrankheit handelt, eine Ansicht, der Buschke, Langer und Gumpert sowie Bruck sich nicht anschließen konnten, zumal eine Mehrung von Ulcus-molle-Erkrankungen von Schiller 1917/18 in einem Brüsseler Kriegslazarett beobachtet, mit der Einschränkung der Straßenbeleuchtung und mit dem ungestörten Treiben der heimlichen Prostitution in Zusammenhang gebracht wird. Buschke und Langer widerlegten schon 1927 an Hand der Hammerschen Kurve aus Stuttgart die Schillersche Auffassung vom Ulcus molle als Schmutzkrankheit. Denn für die Jahre 1909 und 1913, die eine Blütezeit wirtschaftlichen Aufstiegs in Deutschland darstellten, und gleichzeitig beträchtliche Ulcus-molle-Vermehrungen aufwiesen, kann man keineswegs die Faktoren anführen, die von Schiller benutzt werden, wie schlechte Möglichkeit der Straßenüberwachung und Verschmutzung der Bevölkerung durch Mangel an Reinigungsmitteln. Und auch augenblicklich, d. h. im Jahre 1928/29, kann in keiner Weise davon die Rede sein, daß die eben genannten Argumente mit einer Ulcus-molle-Vermehrung in irgend einem ursächlichen Zusammenhang stehen. Hanow aus der Löheschen Dermatologischen Abteilung des Rudolf-Virchow-Krankenhauses, Berlin, berichtet über eine auffallende Zunahme des weichen Schankers in den letzten Monaten des Jahres 1928. Er teilt mit, daß 1926 66 Männer und 13 Frauen, 1927 87 Männer und 10 Frauen, 1928 156 Männer und 36 Frauen zur Aufnahme mit Ulcus molle gelangten. Im gleichen Zeitraum betrug die Anzahl der wegen frischer Lues behandelten Patienten 90 für 1926, 151 für 1927 und 66 für 1928 (Januar bis Oktober). Wie man ersieht, hat sich das Verhältnis von Lues und Ulcus molle im letzten Jahre zugunsten des Ulcus molle verschoben und gerade in den letzten Monaten 1928 war diese Verschiebung am auffallendsten. Während in den letzten Jahren das Verhältnis von Lues und Ulcus molle 2 : 1 betrug, war es in den letzten Monaten im Durchschnitt 1 : 4. Aus der Zusammenstellung schließt Hanow, daß eine tatsächliche Vermehrung der Streptobazilleninfektionen vorliegt und nicht nur eine (durch die Auswirkung des Gesetzes bedingte) bessere Erfassung der Patienten.

Was nun die Ergebnisse unserer Umfrage angeht, so haben wir relativ und absolut die stärkste Vermehrung der Ulcus-molle-Infektionen in Berlin zu verzeichnen. Unsere Statistik will keineswegs den Anspruch auf Vollständigkeit machen, zumal von den 160 Beantwortungen 39 ausfallen, die Fehlanzeige infolge Praxisaufgabe einschickten oder mangels schriftlicher Unterlagen keine Angaben machen konnten. Ein anderer Teil war ohne Absender mit Zahlenangaben über häufig enorme Ulcus-molle-Vermehrung im Jahre 1928 gegen das Vorjahr eingegangen, aber nicht verwertbar wegen Fehlens der Stadtbezeichnung.

Es würde zu weit führen, alle geringen Zahlen der Praktiker und Kliniken einzeln zu nennen, zumal in einigen Bezirken der weiche Schanker seit Jahren so gut wie gar nicht vorkommt. So wird nach den Ergebnissen unserer Umfrage aus Württemberg, aus Klinik und Praxis berichtet, daß in den letzten 2 Jahren kein Ulcus molle beobachtet wurde. Allerdings kamen in der Stuttgarter Städtischen Hautabteilung 4 phage-

Digitized by Google

dänische Ulzera in den letzten 5 Monaten zur Aufnahme. In keinem Fall war der mikroskopische Nachweis von Streptobazillen möglich gewesen. Hannover und Braunschweig teilen mit, daß der weiche Schanker zu den „verschollenen Krankheiten" gehört.

Sternthal (Braunschweig) hat seit Ende des Krieges bei sonst großem Patientenmaterial überhaupt kein Ulcus molle mehr gesehen. In Greifswald kam 1928 1 Fall zur Beobachtung, der sich in Stettin infiziert hatte. In Bayern ist in Stadt und Land nur vereinzelt mal weicher Schanker gesehen worden, „von einer Mehrung der Fälle kann sicher keine Rede sein", wie uns aus München geschrieben wird. Bei einem in Nürnberg im letzten Jahre beobachteten Falle war die Infektion in Frankreich erfolgt. Weder in der Klinik, noch in der Poliklinik, noch in der Untersuchungsstelle des Gesundheitsamtes, wo eine regelmäßige Überwachung der Prostituierten und des der Prostitution nahestehenden Personenkreises sowie der Aufgegriffenen stattfindet, hat Nathan Ulcus molle zu Gesicht bekommen. In Baden wurden nur im letzten Jahre wenige Patienten registriert, die sich die Erkrankung aus „Norddeutschland" mitgebracht haben. Aus den meisten Städten Westfalens wird völliges Fehlen von Streptobazilleninfektionen in Krankenhaus und Sprechstunde gemeldet. Jedoch haben die Hautabteilung des Brüderkrankenhauses und Praktiker in Dortmund eine sichere Zunahme der Ulcera-mollia-Zahl dort festgestellt, wobei bemerkt wird, daß die Erkrankung früher in dortiger Gegend sehr selten war und auch jetzt noch Ulcus mixte überwiegt. Callomon (Dessau) hat bei allerdings geringen Zahlen, die nicht viel besagen wollen, über eine Vermehrung gegen das Vorjahr berichtet und als Infektionsstelle fast stets Berlin bezeichnet. In Ostpreußen wurden in der Königsberger Universitätsklinik und Poliklinik ganz geringe Zahlen für die Jahre 1927 und 1928 gebucht, für das letzte Jahr jedoch mehr als das Doppelte des Vorjahres. Aus der Zusammenstellung der Bremenser Klinik durch Hahn geht ein deutlicher Anstieg der Gesamtfrequenz Geschlechtskranker von 331 für 1927 auf 424 für 1928 hervor, jedoch ist die Kurve der Ulcus-molle-Erkrankungen in der entsprechenden Zeit von 21 auf nur 24 gestiegen. Frankfurt am Main, Wildungen und Cassel haben im letzten Jahre 7, im Jahre vorher 1 Kranken gesehen. In Mecklenburg ist weicher Schanker „nach wie vor" (Friboes) nicht vorhanden. Die Mitteilungen aus Sachsen ergeben folgendes Bild: In der Universitätsklinik Leipzig (Rille) wurden 1927 bei insgesamt 845 Männern 32 Ulcera mollia und bei 432 Frauen 9 Ulcera mollia verzeichnet, im nächsten Jahre bei 857 Männern nur 13 und bei 504 Frauen 11 Ulcera mollia festgestellt, also trotz der absoluten Zunahme der Geschlechtskrankenzahl ist die Zahl der männlichen weichen Schanker von 3,8% auf 1,5% gesunken. Hopf in Dresden sah unter „vielen hunderten von geschlechtskranken Frauen und Männern des Jahres 28 nicht ein Ulcus molle", Werther sah 1927 1 Fall, 1928 9 Fälle. Die Universitäts-Poliklinik in Halle hatte bei 775 Männern 1927 1 Ulcus molle und bei 934 Patienten des nächsten Jahres 4 solcher Kranker. Unter mehr als 700 weiblichen Patienten war in beiden Jahren überhaupt kein weicher Schanker vorhanden. Ähnliche Zahlen werden aus Chemnitz berichtet. Auch in Magdeburg hat die Erkrankung „unverkennbar" abgenommen. In Reichenbach im Vogtlande wurden im

Digitized by Google

letzten Jahre mehr Ulcus-molle-Erkrankungen als in den beiden vorhergehenden Jahren gesehen. Hamburg, das als Hafenstadt eine Sonderstellung in epidemiologischer Beziehung einnimmt, meldet, soweit uns Mitteilungen zugegangen sind, von einer erstaunlich geringen Anzahl weicher Schankerinfektionen. Für 1927 wurden uns 27 Fälle und für 1928 40 Fälle genannt. In der gleichen Stadt hat jedoch WICHMANN in seiner Gutachtertätigkeit (Vertrauensarzt) eine auffällige Häufung von weichem Schanker im letzten Jahre wahrgenommen (leider ohne Zahlenangabe). Das Rheinland, insbesondere die Städte Düsseldorf und Köln, hat eine sichere Zunahme der Streptobazilleninfektionen 1928 festgestellt; dabei ist die Mitteilung aus der Hautklinik der Düsseldorfer Medizinischen Akademie besonders interessant: von 21 Ulcus-molle-Fällen, die 1928 zur Beobachtung gelangten, wurden in der kurzen Zeit zwischen dem 15. IX. und 31. X. 1928 allein 20 gebucht (im ganzen Vorjahre waren nur 4 Kranke festgestellt). Die auffallende Zunahme gerade im Oktober 1928 fällt in dieselbe Zeit, in der wir die entsprechende Feststellung über die Häufung von Ulcus molle auch in Berlin machten. Was nun Schlesien angeht, so scheint Breslau von der ansteigenden Ulcus-molle-Kurve am wenigsten betroffen zu sein. Die dortige Universitätsklinik hat 1927 nur 1 Fall und 1928 2 Fälle bei Männern beobachtet. Von allen 3 Fällen ist die Infektionsquelle erforscht: einmal wurde die Erkrankung in Dortmund, einmal in Dresden und einmal in Gleiwitz aquiriert. Daß in Gleiwitz eine relativ starke Zunahme der Streptobazillenkrankheit stattgefunden hat, geht aus dem Bericht BIBERSTEINS hervor, der 1927 2 und 1928 25 Patienten sah (darunter nur 2 Frauen). Aus Beuthen in Oberschlesien wird uns geschrieben: „Ohne auf Einzelheiten einzugehen, bestätige ich Ihnen, daß auch hier 1927 und 1928 auffallend zahlreich Ulcus molle, das ich vorher lange Zeit überhaupt nicht gesehen hatte, festgestellt wurde. Seit einigen Monaten hat es wieder an Zahl deutlich abgenommen (10. XII. 1928). Ulcus phagedaenicum häufig. Bei Frauen nur 2mal festgestellt." Auffallend gestiegen ist die Zahl der Ulcera mollia in Altona: von dort teilt uns BRUCK mit, daß er 1927 8mal und 1928 61mal weichen Schanker bei Männern gesehen hat In schroffem Gegensatz dazu stehen die Zahlen aus Frankfurt a. d. Oder, wo 1927 33 Fälle und 1928 1 Fall zur Beobachtung kamen.

Die wenigen außerdeutschen Mitteilungen, die wir bekamen, ergaben nicht viel Wesentliches: in Zürich beobachtete BLOCH 1927 5 Patienten, 1928 4. Als Infektionsort wurde Paris, Marseille, Afrika, Algier, Marokko und einmal die Schweiz (Lausanne) angegeben. In gleichem Sinne ist die Antwort gehalten, die uns aus Basel von LUTZ zuging: „Ulcus molle kommt in Basel originär überhaupt nicht vor. Wenn wir einen Fall zu Gesicht bekommen, stammt er von auswärts, doch geschieht das so selten, daß den Fällen praktisch keine Bedeutung zukommt. Wir haben dementsprechend auch keinerlei Vermehrung beobachten können." Aus Sofia wird uns mitgeteilt, daß 1927 19 und 1928 27 Streptobazillenerkrankungen behandelt wurden. Die ausführliche Statistik aus Athen, die uns zuging, ist trotz der großen Zahlen (unter 9927 Patienten 450 Ulcus-molle-Infektionen) leider nicht verwertbar, weil sie nur das Jahr 1927 umfaßt und jede Vergleichsmöglichkeit mit 1928 fehlt.

Digitized by Google

Was nun Berlin selbst angeht, so haben wir hier, wie schon eingangs bemerkt, einen teilweise enormen Anstieg der Ulcus-molle-Kurve zu verzeichnen. Auch die Berliner Zahlen sind nicht annähernd vollständig, sondern können nur als Bruchteil der vielen tatsächlich erfolgten Infektionen angesehen werden. Gerade die meistbeschäftigten Dermatologen haben uns in allgemein gehaltenen Antworten unsere Feststellung bezüglich der Zunahme des weichen Schankers bestätigt, ohne mit Zahlen aufzuwarten. Außerdem wird ein großer Teil der Fälle hier wie in anderen Städten gewiß auch von Allgemeinpraktikern behandelt worden sein, an die wir uns aus äußeren Gründen nicht gewandt haben. Der besseren Übersicht wegen haben wir die zu unserer Kenntnis gelangten Zahlen Berlins in vier Rubriken eingeteilt, und zwar nach den vier Hauptstadtteilen, dem Norden, Osten, Süden und Westen. Im Norden waren 1927 bei den Praktikern 152 Ulcera mollia behandelt worden, 1928 dagegen 359. Im Osten stehen sich die Zahlen 46 und 74 gegenüber. Im Süden 119 und 123, sowie im Westen 119 und 282. Mit welcher Reserve hier, wie überall, die gefundenen Zahlen zu bewerten sind, soll die Mitteilung eines Kollegen aus dem Süden beleuchten, der dieselbe Feststellung machte wie wir, aber infolge Zeitmangels uns nur folgendes schrieb: „Ich kann Ihnen mitteilen, daß im Jahre 1927 Ulcera mollia in meiner Praxis relativ selten waren und daß sie in diesem Sommer recht häufig in Behandlung kamen. Ich schätze die Vermehrung des Vorkommens in meiner Praxis auf das Fünffache der letzten Jahre." Ein anderer vielbeschäftigter Dermatologe bestätigt uns in ähnlicher Weise unsere Annahme: „Schätzungsweise ist die Zahl der Ulcera mollia bei Männern auf das Vierfache, bei Frauen auf das Doppelte gestiegen. Die Charlottenburger Dermatologische Klinik (Bruhns) hat ein Steigen bei Männern von 17 auf 85 und bei Frauen von 5 auf 20 gesehen, Lederмann behandelte 1927 8 Männer mit Ulcus molle, 1928 35 mit der gleichen Infektion, bei Frauen waren die Zahlen 3 und 8. Kromayer gab uns für 1927 36 Männer und 1 Frau, 1928 58 Männer und 8 Frauen an. Eine sehr interessante Mitteilung ging uns von Citron (Beratungsstelle für Geschlechtskranke bei der Landesversicherungsanstalt Berlin) zu, die wir hier im Wortlaut folgen lassen: „Während bei unserem Material das Ulcus molle der Frau eine große Seltenheit ist und nur bei etwa 0,3% der Zugänge festgestellt wurde, unterliegt das Vorkommen von Ulcus molle bei Männern großen Schwankungen: Im Jahre 1920 = 5%, 1921 = 3%, 1922 = 2,5%, 1923 = 3,5%, 1924 = 2%, 1925 = 1,3%, 1926 = 1,7% der Zugänge.

	Männerzugänge	Ulcus molle	Prozent
Kalenderjahr 1927	3949	107	2,7
Januar bis Oktober 1928 . .	voraussichtlich gleiche oder etwas geringere Zahl	108	voraussichtlich etwa 3,2

Es ist also ein Steigen der Ulcus-molle-Zahl im Jahre 1928 auf über 3% zu erwarten. Es schien im November 1927 und im August 1928 eine Häufung von Ulcus-molle-Infektionen stattgefunden zu haben, welche

Digitized by Google

bedrohlich erschien. Die Jahresergebnisse haben aber trotzdem bisher die Höhe von 1923 nicht erreicht, so daß ich mich zu größter Zurückhaltung in der Erklärung der Ursachen für solche Wellenbewegung der Statistik genötigt sehe." Zu dieser Mitteilung ist zu bemerken, daß die Häufung der Ulcus-molle-Infektionen von uns und von den meisten in Berlin befragten Kollegen hauptsächlich erst später als Oktober 1928 beobachtet wurde, so daß der von CITRON erwartete Prozentsatz von etwa 3,2% wahrscheinlich in Wirklichkeit übertroffen wurde.

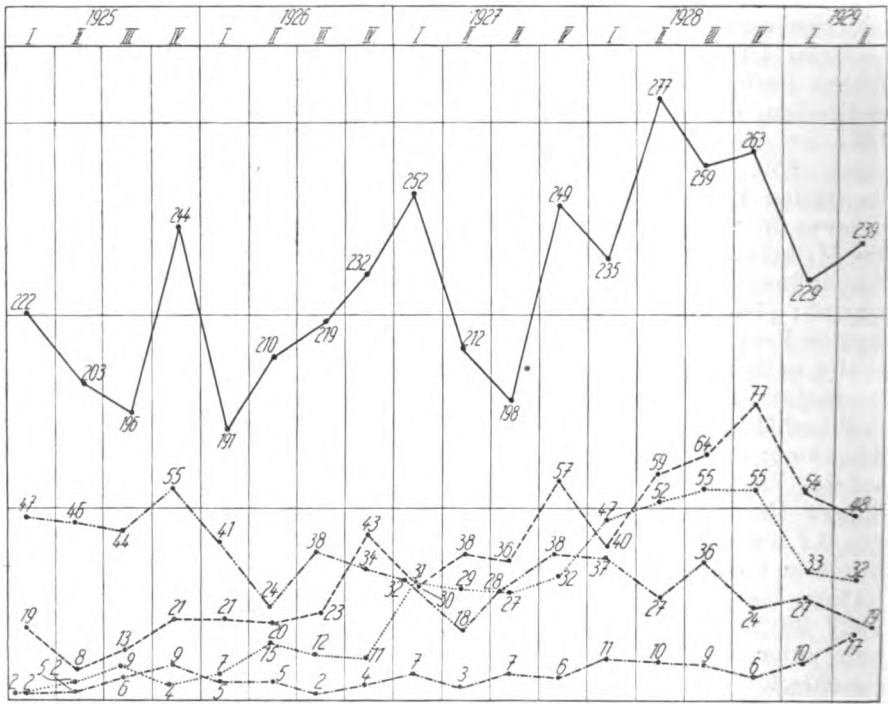

Abb. 1. Männerstation der derm. Abteilung, BUSCHKE, Rudolf-Virchow-Krankenhaus

——— Gesamtfrequenz. ····· L. I + L. II. - - - - - Ulcus molle.
····· Bubo. - · - · - Ulcus mixte

Zum Schluß möchten wir noch kurz die Zahlen an der BUSCHKEschen Klinik besprechen, von denen wir die Kurve der Männer (Abb. 1) und Frauen (Abb. 2) bringen. Die Kurve der männlichen Erkrankungen, die eine Fortführung der von BUSCHKE und LANGER bereits veröffentlichten Zahlen seit 1926 darstellt, veranschaulicht deutlich, daß die Gesamtfrequenz (Lues, Ulcus molle und Gonorrhöe) — letztere wird aufgenommen, soweit Betten zur Verfügung stehen — von 191 (1926) auf 277 (1928) pro Quartal gestiegen ist, daß auch die Lues I und II vom tiefsten Punkt 1926 (24 in einem Quartal) 1928 auf 36 gestiegen ist. In viel stärkerem Maße hat sich die Ulcus-molle-Kurve erhoben. Schon im letzten Quartal des Jahres 1926 haben BUSCHKE und LANGER festgestellt, daß die Lueskurve von der des Ulcus molle überschritten wurde. Diese steigende Tendenz

Digitized by Google

ist mit Ausnahme des 1. Quartals 1928 vom weichen Schanker beibehalten worden und im letzten Quartal desselben Jahres auf 77 gestiegen, d. h. ungefähr auf 29% der Gesamtfrequenz. Wie sehr bei uns die Ulcus-molle-Zahlen von Jahr zu Jahr zugenommen haben, sieht man am besten, wenn man die Gesamtsumme der einzelnen Jahre miteinander vergleicht. So haben wir:

1925	61
1926	107
1927	161
und 1928	240

weiche Schanker bei Männern beobachtet, eine Summe, die den höchsten Stand der Nachkriegsjahre (für 1920 waren von Buschke und Langer 201 Fälle angegeben) um 39 Infektionen übertrifft. Wir hatten Gelegenheit, unser Zahlenmaterial dem früheren Leiter des Statistischen Amtes der Stadt Berlin, Prof. Dr. Silbergleit vorzulegen, der uns auf die merkwürdige Kurve gerade der Bubonen im Vergleich zu den anderen venerischen Erkrankungen hinwies. Wir möchten an dieser Stelle Prof. Dr. Silbergleit unseren besten Dank für seine wertvolle Mitarbeit und seine interessanten Hinweise aussprechen. Nachfolgende Tabelle gibt eine Übersicht des prozentualen Verhaltens der Bubonen zu Ulcus molle, mixte und frischer Lues seit dem Jahre 1919.

Die nachstehende Aufstellung zeigt, daß die Zunahme der Ulcera mollia relativ weit übertroffen wird von den Bubonen. Man vergleiche nur mit 1924, wo die Bubonen nur den 11. Teil ihres Vorkommens von 1928 aufgewiesen hatten. Die Zunahme im Jahre 1928 gegen das Vorjahr betrug bei den Ulcera mollia 49,1%, bei Bubonen 75,6% bei doch nicht ganz geringfügigen Grundzahlen. — Höchst merkwürdig ist aber auch die schon im Jahre 1927 eingetretene Entwicklung: Zunahme gegen das Vorjahr bei Ulcus molle 54 Fälle oder 50%, bei Bubo 74 Fälle oder 164,4%. Die krassesten Unterschiede sind im Druck hervorgehoben. Im Jahre 1920 waren Bubonen noch nicht mit dem 6. Teil der Fälle von den Ulcera mollia vertreten, 1928 mit 87,1%. Im Jahre 1924 traten Bubonen in den drei ersten Quartalen nur vereinzelt auf. Faßt man die Ulcera mollia und mixta zusammen, so zeigt sich in jedem der drei letzten Jahre eine relativ nahezu gleiche Zunahme von Jahr zu Jahr um etwa 50%. Bezogen auf die Summe der Ulcera mollia und mixta ist der Anteil der Bubonen seit 1925 in dauerndem Anstieg begriffen, der für 1928 zu dem Prozentsatz von nicht weniger als 75,7 führt.

Zum Vergleich sei noch die entsprechende Kurve unserer Frauenabteilung angeführt (Abb. 2). Der Hauptanstieg der Ulcus-molle-Kurve bei der Frau fällt in ein Quartal früher als beim Manne, und zwar ins dritte Quartal 1928. Bei einer Gesamtfrequenz von 134 Frauen (für 3 Monate) kamen im Moment des höchsten Anstiegs 19 Ulcera mollia zur Aufnahme, also 14,3%. Die Gesamtsumme der Streptobazilleninfektionen unserer Frauenabteilung war:

1925	9
1926	18
1927	18
und 1928	48

Digitized by Google

Männerstation der dermatologischen Abteilung

Jahr	Gesamtfrequenz					Ulc. molle					Ulc. mixte				
	I.	II.	III.	IV.	Zus.	I.	II.	III.	IV.	Zus.	I.	II.	III.	IV.	Zus.
1919	—	156	219	221	—	—	11	26	29	—	—	10	4	2	—
1920	283	231	369	398	1281	39	48	63	51	201	0	14	19	18	51
1921	300	235	184	229	948	37	32	17	31	117	12	8	10	8	38
1922	298	203	184	255	940	29	20	21	28	98	2	5	11	8	26
1923	281	206	149	190	826	24	31	25	33	113	23	13	7	11	54
1924	289	152	217	235	893	34	16	21	25	96	17	8	9	9	43
1925	222	203	196	244	865	19	8	13	21	61	2	2	6	9	19
1926	191	210	219	232	852	21	20	23	43	107	5	5	2	4	16
1927	252	212	198	249	911	30	38	36	57	161	7	3	7	6	23
1928	235	277	259	263	1034	40	59	64	77	240	11	10	9	6	36
1929	229	239	—	—	—	54	48	—	—	—	10	17	—	—	—

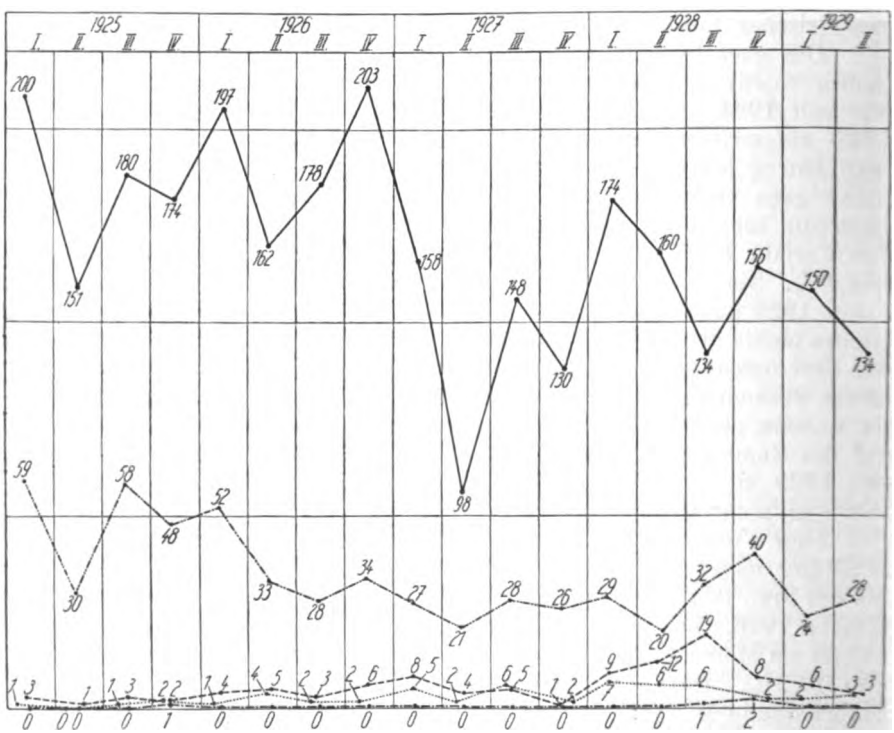

Abb. 2. Frauenstation der derm. Abteilung, Buschke, Rudolf-Virchow-Krankenhaus

——— Gesamtfrequenz. ····· L. I + L. II. - - - - - Ulcus molle.
——— Bubo. ····· Ulcus mixte

Digitized by Google

Buschke, Rudolf-Virchow-Krankenhaus, Berlin

Ulc. molle + Ulc. mixte					Bubo					L. 1 + L. II					Ulc. molle + Ulc. mixte Zunahme(+) Abnahme(—) gegen das Vorjahr in Prozent	Bubo in Prozent von Ulc. molle + mixte im Jahr
I.	II.	III.	IV.	Zus.	I.	II.	III.	IV.	Zus.	I.	II.	III.	IV.	Zus.		
—	21	30	31	—	—	13	10	4	—	—	75	103	141	—	—	—
39	62	82	69	252	4	7	6	14	31	152	118	132	154	556	—	12,3
49	40	27	39	155	14	16	4	6	14	145	122	83	93	443	— 38,5	25,8
31	25	32	36	124	7	11	7	13	38	105	71	71	82	329	— 20,0	30,6
47	44	32	44	167	6	10	11	7	34	77	81	61	66	285	+ 34,7	20,4
51	24	30	37	139	2	5	1	10	18	68	58	50	62	238	— 16,8	12.9
21	10	19	30	80	2	5	9	4	20	47	46	44	55	192	— 42,4	25,0
26	25	25	47	123	7	15	12	11	45	41	24	38	34	137	+ 53,8	36,6
37	41	43	63	184	31	29	27	32	119	32	18	28	38	116	+ 49.6	64,7
51	69	73	83	276	47	52	55	55	209	37	27	36	24	124	+ 50,0	73,7
64	65	—	—	—	33	32	—	—	—	27	19	—	—	—	—	—

Man sieht also auch bei unserer Frauenkurve einen deutlichen Anstieg. Die Tatsache, daß das Ulcus molle bei der Frau wesentlich seltener auftritt als beim Manne, hat den Gedanken nahegelegt (Bruck), daß es Streptobazillenträgerinnen gibt, die wohl infizieren, selbst aber nicht erkranken. Die diesbezüglichen Untersuchungen, die wir an einem größeren Material von Frauen ausführten (Überimpfung von Harnröhren- und Portiosekret auf die skarifizierte Haut [Sommer und Lesser]) haben nicht ein einziges Mal ein Streptobazillen-Ulkus ergeben. Die Zahl für die anderen Geschlechtskrankheiten der Frauen, mit Ausnahme der Gonorrhoe, sind aus der beigefügten Kurve ersichtlich.

Überblicken wir unsere Ergebnisse zusammenfassend, so läßt sich sagen, daß in der Tat eine starke Zunahme der Streptobazilleninfektionen in Berlin in allen Stadtteilen stattgefunden hat, und zwar um das Vielfache der Vorjahre. Auffallend ist dabei, was allerdings von anderer Seite schon oft betont wurde, daß die Zahl der erkrankten Frauen weit hinter der der Männer zurückbleibt. Die größte Morbiditätsziffer fällt bei Männern in die letzten drei Monate des Jahres 1928, bei Frauen ein Vierteljahr vorher. Die verschiedenen Provinzen Deutschlands sind von der Ulcus-molle-Epidemie im großen und ganzen verschont geblieben. Jedoch haben vereinzelte Städte Schlesiens, Schleswig-Holsteins, Westfalens und des Rheinlands unsere Vermutung, daß es sich nicht nur um eine bessere Erfassung der Geschlechtskranken mit Hilfe des neuen Gesetzes, sondern um eine effektive Vermehrung der weichen Schankerinfektionen handelt, bestätigt. Wir wollen auch an dieser Stelle betonen, daß gerade die verschiedenen Resultate in den verschiedenen Gegenden Deutschlands Bruck Recht zu geben scheinen, der den weichen Schanker nicht als Verschmutzungskrankheit betrachtet. Zu erwähnen wäre noch, daß wir den Eindruck bei unseren Fällen hatten, wie auch Lipschütz 1911 in Wien, daß die Geschwüre selbst relativ langsam abheilten bei frühzeitigem Auftreten

Digitized by Google

der oft zu Eiterung und Schankröswerden neigenden Bubonen. Auffallend ist weiterhin die Tatsache der hohen Bubonenzahlen im Verhältnis zu den Ulcus-molle-Infektionen. Diese Feststellung läßt immerhin an eine stärkere Virulenz der Streptobazillen, an den Vorjahren gemessen, bei der für 1928 erwiesenen Ulcus-molle-Epidemie denken. Bei unseren Ergebnissen ist außerdem noch zu berücksichtigen, daß sie sich aufbauten auf den Beobachtungen von Kliniken und praktizierenden Ärzten, was immerhin von einiger Wichtigkeit ist, als gerade die statistischen Feststellungen von Kliniken allein ein einseitiges Bild von Epidemien geben würden.

Wenn wir auch durch unsere Feststellungen der eigentlichen Ursache der Auf- und Abwärtsbewegung der Ulcus-molle-Kurve nicht nähergerückt sind, so glauben wir doch, die Ansicht vieler Praktiker, die Geschlechtskrankheiten seien überall nur im Rückgang begriffen, rektifiziert zu haben.

Zum Schluß möchten wir noch darauf hinweisen, daß es sich selbst bei stärkster Auswirkung des segensreichen Gesetzes zur Bekämpfung der Geschlechtskrankheiten nie vermeiden lassen wird, daß die eine oder andere Geschlechtskrankheit an einigen Zentren vorübergehend explosionsweise gesteigert auftritt, um dann nach einiger Zeit wieder zu ihrer durchschnittlichen Erkrankungsziffer zurückzukehren. Dies ist eine Beobachtung, die bei dem Auftreten aller Infektionskrankheiten gemacht wird. Nur gelingt es nicht immer, die Quelle des Anstiegs festzustellen und zu verstopfen. So wird auch die beobachtete Vermehrung der Ulcera mollia an einigen Behandlungszentren nur eine Episode in der Geschichte der Bekämpfung der Geschlechtskrankheiten darstellen und es würde, da wir die Gründe des Anstiegs nicht kennen, den Tatsachen nicht entsprechen, wenn man irgend einen sozialen Faktor dafür verantwortlich machen würde.

Anhang

Ulcus molle und sein Verhältnis zur Gesamtfrequenz und zur Frequenz der Geschlechtskranken in San.-Rat Dr. R. Lederbmanns Klinik und Poliklinik

Die Tabelle, welche von dem Assistenten meiner Klinik, Dr. Neuberg, zusammengestellt ist, enthält das Krankenmaterial meiner Klinik und Poliklinik für Haut- und Geschlechtskrankheiten aus den Jahren 1919—1928. Von dem Jahre 1929 wurde nur das erste Semester berechnet, aber aus ersichtlichen Gründen bei der nachfolgenden Erörterung nicht berücksichtigt. Aus den relativ kleinen Zahlen meines Materials lassen sich natürlich weitgehende Schlüsse nicht ziehen. Es bietet aber immerhin ein gewisses Interesse, sie mit den Ergebnissen unserer Umfrage und besonders mit dem großen Material der Krankenabteilung von Buschke zu vergleichen, da die von mir in Klinik und Poliklinik behandelten Kranken zum größten Teil aus denselben Kreisen, nämlich aus den Berliner Krankenkassen und Armenverbänden, stammen. Die Geschlechtskranken meiner Privatpraxis wurden hier nicht berücksichtigt, zumal bei dem seltenen Vorkommen von Ulcera mollia die Zahlenergebnisse kaum in nennenswerter Weise beeinflußt worden wären.

Digitized by Google

Die angestellten Berechnungen umfassen:

1. Die Gesamtfrequenz der 1919—1928 behandelten Kranken meiner Klinik und Poliklinik. Das auffallende Sinken der Gesamtfrequenz seit 1920 ist bedingt durch die Einführung der freien Arztwahl in Berlin, die aus der ärztlichen Monopolstellung bei einzelnen großen Krankenkassen eine gleichmäßigere Verteilung der Kassenpatienten über die Ärzte von ganz Berlin herbeiführte. Die Verminderung des Materials bezieht sich hauptsächlich auf die ambulante Kassenpraxis, während das klinische Material, besonders an Geschlechtskranken, im Laufe der Jahre eher zunahm. Um vergleichbare Größen zu gewinnen, mußte den absoluten Zahlen eine Berechnung in Verhältniszahlen beigefügt werden.

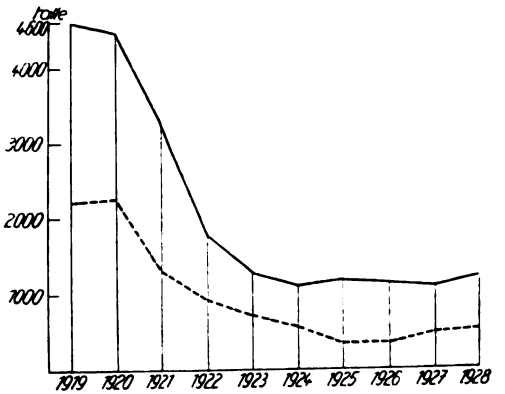

Abb. 3

——— Gesamtfrequenz. - - - - - Gesamtzahl der Geschlechtskrankheiten

2. Die Prozentzahlen der Gesamtfrequenz der Geschlechtskrankheiten, welche sich in den genannten Jahren zwischen 30,2% und 51,2% bewegen. Im Jahre 1919 betrugen sie 47,8%, steigen 1920 auf 50,3%, um nach einem Niedergang von 40,6% im Jahre 1921, im Jahre 1923 auf die Höchstzahl von 51,2% zu steigen. Im Jahre 1924 finden wir noch die relativ große Zahl von 48,9%, dann erfolgt im Jahre 1925 und 1926 ein jäher Abfall auf 30,2% bzw. 32,4%. In den Jahren 1927 und 1928 steigt die Gesamtfrequenz wieder auf 42,2% und 41,1%, was vielleicht dadurch zu erklären ist, daß durch die Einführung des neuen Gesetzes zur Bekämpfung der Geschlechtskrankheiten viele Geschlechtskranke an ihre Pflicht, sich ärztlich behandeln zu lassen, erinnert wurden und zum Teil aus den Händen von Kurpfuschern heraus sich in sachgemäße ärztliche Behandlung begaben.

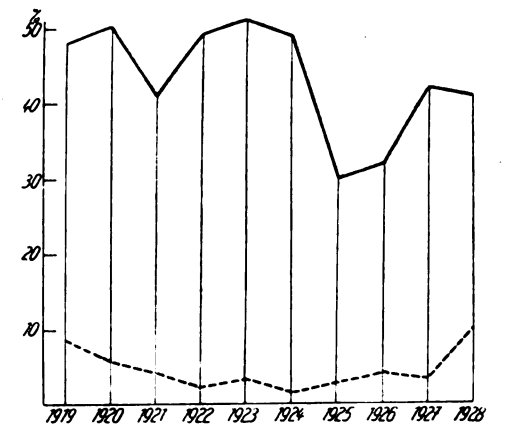

Abb. 4

——— Prozentanteil der Geschlechtskrankheiten an der Gesamtfrequenz. - - - - - Prozentanteil von Ulcus molle an den Geschlechtskrankheiten

3. Das auffallende Ansteigen der im Jahre 1928 und besonders in der zweiten Hälfte desselben, an Ulcus molle erkrankten, zum großen Teil

Digitized by Google

klinisch Behandelten, welches einmal die Umfrage bei anderen Kollegen, andererseits die Nachforschung nach der Frequenzbewegung am eigenen Material, und zwar hier für einen Zeitraum von 10 Jahren (1919—1928) veranlaßte. Hierbei ergab sich die bemerkenswerte Tatsache, daß der hohe Stand von Ulcus-molle-Erkrankungen im Jahre 1919 (8,6%) noch durch die Zahlen des Jahres 1928 (9,8%) bei unserem Krankenmaterial übertroffen wurde. Zunächst fand vom Jahre 1920 an ein starker Abfall bis zum Jahre 1924 statt, wo ein Tiefstand von 1,6% erreicht wurde. Dann erfolgte ein langsames aber nicht besonders zu bewertendes Ansteigen (2,8%, 4%, 3%) bis zum Jahre 1927 und dann im Jahre 1928, und zwar innerhalb weniger Monate sich vollziehend, ein plötzlicher Anstieg bis zu 9,8%. Ein besonderer ätiologischer Faktor hat sich dafür nicht nachweisen lassen. Das Krankenmaterial war nach Zusammensetzung und Alter ungefähr das gleiche wie in früheren Jahren. Möglicherweise hat auch hier das neue Gesetz zur Bekämpfung der Geschlechtskrankheiten, das den Kranken besondere materielle Möglichkeiten zur gründlichen Behandlung gewährt, in vielen Fällen eine erhöhte Inanspruchnahme von ärztlicher Behandlung veranlaßt. Auch mag die große Arbeitslosigkeit im Verein mit den mangelhaften Wohngelegenheiten mehr Kranke als früher der klinischen Behandlung zugeführt haben. Insbesondere hat auch die häufig eintretende Komplikation mit Bubo (s. Nr. 4) Kranke häufiger zur Inanspruchnahme des Arztes und zu klinischer Pflege genötigt. Immerhin bleibt das Anschwellen der Erkrankungsziffer im Jahre 1928 doch eine merkwürdige Erscheinung, für die man bis zu einem gewissen Grade auch dem von Zeit zu Zeit sich bemerkbar machenden legendären Genius epidemicus eine Mitwirkung einräumen muß.

Klinik und Poliklinik San.-Rat Dr. Lederbmann

Jahr	Gesamtfrequenz	Geschlechtskrankheiten überhaupt	Geschlechtskrankheiten in Prozent der Gesamtfrequenz	Ulcus molle überhaupt	Ulcus molle in Prozent der Gesamtfrequenz	Bubo überhaupt	Bubo in Prozent von Ulcus molle
1919	4659	2227	47,8	192	8,6	53	27,6
1920	4501	2263	50,3	134	5,9	96	71,6
1921	3301	1341	40,6	55	4,1	19	34.5
1922	1829	904	49,4	23	2,5	6	26,1
1923	1349	691	51,2	23	3,3	5	21,7
1924	1124	550	48,9	9	1,6	2	22,2
1925	1203	363	30,2	10	2,8	1	10,0
1926	1145	371	32,4	15	4,0	6	40,0
1927	1103	465	42,2	14	3,0	4	28,6
1928	1236	508	41,1	50	9,8	28	56,0
1. Hälfte von 1929	652	280	42,9	18	6,4	8	44,4

4. Auch der Bubo inguinalis weist im Jahre 1928 mit einem Anteil von 56% an Ulcus molle einen verhältnismäßig hohen und sogar den zweit-

Digitized by Google

höchsten Prozensatz im ganzen letzten Jahrzehnt auf, und wird nur durch den Prozentsatz von 71,6% im Jahre 1920 übertroffen. Freilich kam in den Jahren 1922—1927 der Bubo derartig selten vor, daß die aus diesen Zahlen berechneten Verhältniszahlen völlig unbeachtet bleiben können, was auch durch die Umrahmung in der Tabelle angedeutet ist. Irgendeine Ursache für das häufigere Auftreten von Bubo bei der kleinen Ulcus-molle-Endemie im Jahre 1928 ist nicht festzustellen. Ein großer Teil der Kranken kam bereits mit der Drüsenschwellung behaftet in die Klinik. In der Behandlung der Ulcera mollia hat sich in dem genannten Dezennium nichts geändert, so daß sie für das gehäufte Auftreten dieser Komplikation ursächlich nicht in Betracht kommt.

Literatur

Blaschko: Die Verbreitung der Geschlechtskrankheiten in Berlin. S. Karger 1892. — Borchard: Die Zunahme des Ulcus-molle-Erkrankungen in Berlin. Ein Beitrag zur Statistik der Geschlechtskrankheiten. M. Kl., 1920, Nr. 18, S. 455. — Bruck: Beiträge zur Pathogenese des weichen Schankers. Arch. f. Derm., 1921, Bd. 129, S. 170; Kl. W., 1922, Nr. 14. — Buschke, Gumpert, Langer: Zur Kenntnis der Epidemiologie der venerischen Krankheiten. M. m. W., 1927, Nr. 19, S. 795. — Buschke u. Spanier: Zur Epidemiologie der Ulcus molle und der Skabies. Kl. W., 1929, Nr. 7. — Cursch-mann: Über Krankheitswellen. M. m. W., 1926, S. 2237. — Gumpert: Zur Statistik der Syphilis, des weichen Schankers und der spitzen Kondylome. Derm. W., 1924, S. 852. Hanow: Statistische und therapeutische Beobachtungen bei Ulcus molle. Derm. Zschr. 1929, Bd. 45. — Haustein: Statistik der Geschlechtskrankheiten. Handb. d. Haut- u. Geschlechtskrkh., Bd. 22. Springer 1927. — Hofmann u. Schreiber: Zur Frage der Geschlechtskrankenbewegung. Arch. f. soz. Hyg. u. Demographie, 1926, Bd. 1. — Lesser, Die Disziplinierung der Prostitution, ein neues System zur Bekämpfung der Geschlechtskrankheiten. B. kl. W., 1920, H. 3/4. — Lipschütz: Arch. f. Derm., 1924, Bd. 146, H. 3. — Porai-Koschitz: Die Abnahme des venerischen Schankers in Charkow. Russkaja medicina, 1887; ref. Arch. f. Derm., Bd. 19, S. 380. — Schiller: Zur Frage der Verbreitung des weichen Schankers. Arch. f. Derm., 1924, Bd. 146, S. 509. — Schiwy: Beitrag zur Statistik der venerischen Erkrankungen. Inaug.-Diss., Breslau 1928. — Stümpke: Ulcus molle. Handb. d. Haut- u. Geschlechtskrkh., Bd. 21. Springer 1927.

Versammlungen

Nordostdeutsche Dermatologische Gesellschaft

Sitzung in Danzig am 26. Mai 1927

Vorsitzende: Scholtz, Nast, Brauer

Scholtz u. Lippitz-Königsberg: Stoffwechsel und Hautkrankheiten.

Nach einleitenden Worten von Scholtz über die verschiedenen Auffassungen der Hautkrankheiten zu den verschiedenen Zeiten gibt Lippitz ein allgemeines Bild über die Art von Stoffwechseluntersuchungen nach modernen Prinzipien und bespricht die Leistungsfähigkeit und Mängel der verschiedenen Methoden und ihre Anwendung und Bedeutung bei Dermatosen.

Kerb-Danzig: Die K- und Ca-Bestimmung im Blute führt im Grunde genommen doch wieder zu der abgelehnten Einteilung der Vago- und Sympathikotoniker. Sehr zu begrüßen ist es, daß stets beide Elemente bestimmt werden, da nicht die absoluten Mengen, sondern das Verhältnis der beiden Antagonisten das Wesentliche ist. Kerb bezweifelt, ob das nach den bisher bekannten Methoden praktisch nicht zu fassende ionisierte Ca wirklich die ihm zugeschriebene Bedeutung hat, da auch das nicht ionisierte Ca im Blute so locker gebunden ist, daß es im Bedarfsfalle wahrscheinlich immer freigemacht werden kann. Er wirft die Frage auf, ob die

Digitized by Google

Bösartigkeit der Furunkulose beim Diabetes durch die Überschwemmung des Blutes mit Glukose oder durch die ungenügende Ernährung der Gewebe zu erklären ist.

Nast-Danzig: Prophylaxis der meningealen Lues.

Erscheint a. a. O.

Schumacher-Königsberg: Über Myosalvarsan.

Myosalvarsan in den für Neosalvarsan üblichen Dosen zeigte bei experimenteller Kaninchensyphilis gute, dem Neosalvarsan wenig nachstehende Wirkung auf das Verschwinden der Spirochäten, wie auf den Rückgang der klinischen Erscheinungen. Dagegen war die Wirkung bei naganakranken Mäusen im Vergleich zu Neosalvarsan, letzteres ebenfalls intramuskulär gegeben, bedeutend unterlegen und etwa die doppelte Dosis Myosalvarsan zur Heilung nötig. Auch verschwanden die Trypanosomen langsamer aus dem Blute. Auch bei der Naganaerkrankung der Kaninchen erwies sich Myosalvarsan schwächer wirksam. Chemische Untersuchungen auf Arsen im Blute gesunder Kaninchen zeigten, daß Myosalvarsan bereits wenige Minuten nach der Injektion in erheblicher Menge im Blute auftritt und sich 48 bis 72 Stunden darin nachweisen läßt. Histologische Untersuchungen des Salvarsandepots bei Meerschweinchen ließen geringe Entzündungserscheinungen erkennen, die bis zum 3. Tage langsam zunahmen. Beim Menschen verschwanden auf 0,45 die Spirochäten nach dem 2.—3. Tage aus den syphilitischen Manifestationen, also nur wenig langsamer als nach Neosalvarsan. Die klinische Beeinflußbarkeit der luetischen Erscheinungen kommt der des Neosalvarsans gleich. Ein Urteil über die Beeinflußbarkeit der WR kann bis jetzt noch nicht abgegeben werden. Immerhin blieben seronegative Primäraffekte seronegativ, und ließ sich in rezenten Lues-II-Fällen am Ende der Kur eine negative Reaktion erzielen. Auffälligerweise beobachteten wir bei den behandelten 25 Fällen drei Exantheme, von denen zwei leicht, das dritte etwas zögernder verlief. Über Schmerzen an der Injektionsstelle wurde häufig geklagt. Infiltrate oder Abszedierungen beobachteten wir nicht. Das Mittel scheint dort sehr wertvoll zu sein, wo aus technischen Gründen Alt- oder Neosalvarsan nicht anwendbar ist. Immerhin soll die verhältnismäßig große Zahl der beobachteten toxischen Exantheme zur Vorsicht mahnen.

Nast-Danzig: Myosalvarsan hat sich wegen seiner guten Verträglichkeit gut bewährt. Hauptsächlich scheint die langsame Resorption ähnlich wirksam zu sein wie bei den früheren subkutanen Altsalvarsaninjektionen. Gerade bei meningealen Erkrankungen sind die Versuche zur Zufriedenheit ausgefallen.

Scholtz-Königsberg: Bei Fällen, bei denen die intravenöse Salvarsantherapie auf Schwierigkeiten stößt, insbesondere Kindern, ist das Myosalvarsan sehr zu begrüßen, während sonst schon wegen der nicht seltenen Nebenwirkungen vorläufig den intravenösen Injektionen, insbesondere dem Altsalvarsan, der Vorzug gegeben werden muß. Beachtenswert ist die von Schumacher festgestellte rasche Resorption des Myosalvarsans und die lange Zirkulationsdauer. Es ist möglich, daß die lange Verweildauer im Blute bei manchen luetischen Affektionen, besonders meningealer Lues, gewisse Vorteile haben wird.

Brauer-Danzig erinnert an die hervorragende Wirkung des Altsalvarsans bei der früher üblichen intramuskulären und subkutanen Anwendung. Es müsse daher die Möglichkeit zugegeben werden, daß man mit einem intramuskulär anwendbaren Salvarsanpräparat eine der intravenösen Behandlung gleichwertige Wirkung erzielen könne.

Dörffel: 1. Über Venenverödung.

Um festzustellen, ob bei der Krampfaderverödung mit 30%iger steriler Kochsalzlösung oder 60%iger Traubenzuckerlösung tatsächlich das Gefahrsmoment der Embolie vorliegt, wurden in Kaninchenohrvenen die eben erwähnten Lösungen injiziert und in bestimmten Zeitabständen kleine Streifchen exzidiert. Aus den histologischen Schnitten ergibt sich als das Ausschlaggebende, daß nach der Injektion eine obliterierende Endophlebitis mit ausgeprägter Intima-, Sproß- und Maschenwerkbildung und im Anschluß daran eine sekundäre Thrombosierung statthat. Eine Lösung des so gebildeten Thrombus, der in dem Intimawerk fest verfilzt sitzt, ist danach nicht zu befürchten. Die Verödungstherapie kann also weitgehend empfohlen werden.

2. Moulagen eines Falles von multiplem, hämorrhagischem Hautsarkom.

Es wird über 2 Fälle aus der Hautklinik Königsberg berichtet. Besonders interessant war der eine, bei dem bald nach Entwicklung der typischen Knoten an

Digitized by Google

den Extremitäten gleiche Infiltrate an der Mundschleimhaut auftraten. Demonstration der histologischen Schnitte, aus denen hervorgeht, daß die Gefäßwandzellen den Tumor bilden. Die formale Genese der idiopathischen Hautsarkome geht dahin, daß es sich um eine angioblastische Wucherung, die nicht in vollkommener Weise zur Reife gelangt, handelt.

Engelbrecht: Blutgruppenbestimmung bei Hautkrankheiten.

Die Blutgruppenforschung scheint auch in der Dermatologie für Konstitutionsfragen eine Rolle zu spielen. Innerhalb der einzelnen Gruppenzugehörigen scheinen sich bestimmte konstitutionelle Anlagen häufiger zu zeigen, als bei Angehörigen einer anderen und die Gruppenzugehörigkeit für das Auftreten mancher dermatologischer Krankheitsbilder (Psoriasis, Ichthyosis u. a.) von Bedeutung zu sein oder wenigstens den Verlauf der Krankheit mit zu bestimmen (Lues, Gonorrhoe). Möglicherweise wird die Gruppenzugehörigkeit im Verein mit manchen morphologischen, konstitutionellen Merkmalen, wie Farbe der Augen und Haare, brauchbare Anhaltspunkte für das Bestehen einer Disposition zu manchen dermatologischen Erkrankungen und deren Verlauf geben.

Brauer-Danzig: 1. Kopf- und Nagelfavus.

28jähr. Mädchen. Kopffavus seit früher Jugend. 4 Fingernägel seit 13 Jahren erkrankt. Pilzbefund auch in den Nägeln positiv.

2. Nageltrichophytie.

Vier Männer im Alter von 22, 25, 27 und 56 Jahren, die 2—5 Jahre besteht. Zwei Personen sind Friseure. Pilznachweis in der spongiösen Nagelsubstanz positiv. Zweimal ging der Nagelaffektion eine auffallend leichte, schuppende Trichophytie der Hände voraus, einmal eine vesikuläre des Fingers. Die Nägel scheinen stets sekundär von Hautherden aus infiziert zu werden. Therapeutisch wird Erweichen der Nagelsubstanz, Abtragen mit Messer und Feile und nachfolgender Desinfektion mit Jodtinktur, der Teer, Salizylsäure, Karbolsäure und Kalilauge zugesetzt wird, empfohlen.

Scholtz hat wiederholt jahrelanges Bestehen von Favus und Trichophytie gesehen, ohne daß es zur Übertragung auf behaarte oder unbehaarte Hautstellen gekommen wäre.

3. Alopecia atrophicans.

58jähr. Mann und 55jähr. Frau, seit 7 bzw. $2^1/_3$ Jahren. Typisches Bild.

4. Mycosis fungoides.

58jähr. Mann. Zahlreiche reibeisenartige bzw. lichenoide Herde auf dem Körper. Erythrodermieartiger Zustand des Gesichts und Kopfes. Pflaumengroßer Tumor in der linken Augenbrauengegend. Blutbefund normal, geringe Vermehrung der eosinophilen Zellen. Unter Bäder-, Salben-, Sonnen- und Arsenbehandlung vorübergehend völlige Abheilung. Dann Rezidiv.

5. Keratoma hereditarium palmare et plantare.

Keratoma hereditarium palmare et plantare bei 2 Schwestern im Alter von 18 und 20 Jahren, typischer Fall; scharf begrenzte Hyperkeratose der ganzen Handflächen und Fußsohlen mit 2 mm breitem erythematösem Saum, leichte Hyperhidrosis. Der Stammbaum zeigt die Vererbung durch 4 Generationen in ausgesprochen dominanter Form.

6. Erythrodermia ichthyosiformis congenita.

20jähr. Mann. Seit frühester Jugend als einziges Kind unter mehreren Geschwistern erkrankt. Keine Konsanguinität der Eltern. Deutlich ausgebildete diffuse Rötung und ichthyosisartige Schuppung des Gesichts, des Halses, Rumpfes und der Extremitäten. Mächtige stalaktitenartige, schwärzliche Hornbildung, besonders am Nabel und in den Achselhöhlen. Hyperhidrosis im Gesicht und starkbeschleunigtes Haar- und Nagelwachstum. Keine Blasenbildung.

Scholtz-Königsberg möchte den Fall als Ichthyosis hystrix ansprechen.

7. Lichen nitidus.

19jähr. Mann. Seit $1^1/_2$ Jahren an Handgelenken, Ellenbogen, Flanken des Rumpfes, an Nabel und Penis reichlich weißlich bis rötlichweißliche oder leicht bräunliche, stecknadelkopfgroße Knötchen. Keine Beschwerden.

8. Hereditärer symmetrischer Naevus aplasticus.

Bei Bruder und Schwester und einem Vetter von 7 Jahren. Die Kinder haben an den Schläfen an symmetrischer Stelle mit Beteiligung der Augenbrauen vom äußeren Augenwinkel nach oben verlaufend eine Gruppe von stecknadelkopf- bis

Digitized by Google

kleinfingernagelgroßen rundlichen Depressionen von meist normaler, teilweise hyperpigmentierter Hautfarbe. Es handelt sich um einen früher unrichtig kongenitale Hautatrophie genannten, von Jadassohn als angeborene Defektbildung bezeichneten, eine Gewebsaplasie darstellenden Naevus, den die Kinder von einem Urgroßvater mütterlicherseits ererbt haben, während die Zwischenglieder diese Anomalie nicht zeigen. Mit Einrechnung der Seitenlinien tritt dieser Naevus bei 14 von 49 Familienmitgliedern symmetrisch an der gleichen Stelle, in gleicher Weise und in annähernd gleicher Stärke auf.

Scholtz-Königsberg weist auf die Bedeutung des Falles für die Naevusforschung hin. Wenn wir die vorgestellte Mißbildung als Naevus ansehen, so ist für diese Naevusform die Erblichkeit durch den vorgestellten Fall strikte bewiesen. Meirowsky würde gerade wegen der Erblichkeit die Mißbildung zu den Naevi rechnen, Siemens sie umgekehrt wegen der Erblichkeit aus der Gruppe der Naevi ausschließen.

9. Syringozystadenom.

27jähr. Mann.

10. Fox-Fordycesche Krankheit.

19jähr. Mädchen. Beginn vor 3 Jahren gleichzeitig mit dem Einsetzen der Menstruation an den Achselhöhlen, Brüsten und großen Schamlippen. Bemerkenswert der Einfluß von Röntgenbestrahlungen und Ovarialpräparaten, unter deren Einfluß auch die unregelmäßigen und schmerzhaften Menses normal wurden.

11. Handtellergroßer Naevus auf dem Kopfwirbel in Gestalt einer Cutis verticis gyrata.

13 Jahre alter Junge. (Sprinz, Arch. f. Derm., Bd. 132, S. 281—293.)

Scholtz-Königsberg: Auch dieser Fall ist für die Naevusforschung von Bedeutung. Daß es sich um eine Cutis verticis gyrata handelt, kann wohl kaum zweifelhaft sein, aber dazu gesellt sich hier eine papillomatöse Gewebswucherung an den erhabeneren Partien. Auch ich möchte den Fall als Naevus ansprechen und annehmen, daß sich der Naevus auf dem Boden einer Cutis verticis gyrata ausgebildet hat; doch kann man auch die Auffassung vertreten, daß die Cutis verticis gyrata selbst eine Naevusform ist, die hier in papillomatöser Form aufgetreten ist.

12. Sommerprurigo Hutchinson.

32jähr. Frau, die seit 4 Jahren an einem regelmäßig im März auftretenden, heftig juckenden, lichenoiden Ausschlag an den unbedeckt getragenen Körperstellen (Gesicht, Hals, Handrücken und Unterarmen) leidet. Der Ausschlag schwindet im Winter völlig. Gute Schutzwirkung gegen die Lichtstrahlen durch Tanninspiritus, die nach den Untersuchungen der Scholtzschen Klinik nicht durch eine Gerbung oder Desensibilisierung der Zellen, sondern durch die Strahlenabsorption des Tannins selbst zustande kommt. Der Umstand, daß die Sommerprurigo hier im Anschluß an einen schweren Sonnenbrand vor 4 Jahren eingetreten ist, spricht dafür, daß durch diese Bestrahlung eine Sensibilisierung der Haut zustande gekommen ist.

13. Strichförmige, lichenoide Dermatose.

32jähr. Frau, die sich in Form eines 5—10 cm breiten Bandes spiralig vom Steißbein über die obere Gesäßpartie nach dem Oberschenkel zieht und auf dessen Vorderseite nahe dem Knie endet. Beginn vor 5 Monaten in der Nähe des Knies und allmähliche Ausbreitung nach oben. Keine Beziehungen zu Voigtschen Grenzlinien oder zu einem bestimmten Dermatom.

14. Als Lupus pernio auftretende Pseudoleukämie.

Angeblich mit Frost begonnen und im Winter stets verschlimmert. Die Haut der Hände und Finger zeigt unscharf begrenzte, diffuse, eher weiche als derbe Schwellung und bläulichvioletten Farbenton. Ähnliche Veränderungen an Nase und Ohren. Es besteht alte Spitzen- und Hilustuberkulose, trockene Pleuritis, etwa haselnußgroße Schwellung der Achsel- und Leistendrüsen, keine Milzvergrößerung. Auf $^1/_2$—5 mg Alttuberkulin keine allgemeine oder Herdreaktion. Blutbefund: Leukozyten 7300, dabei dreimal so viel Lymphozyten als polymorphkernige Leukozyten. Daher Diagnose: Pseudoleukämia acutis. Auf $^1/_{10}$ mg Krysolgan Verschlimmerung. Hinweis auf zwei von Kreibich unter dem Namen Lymphogranuloma pernio beschriebene Fälle.

Nast-Danzig: 1. Dermatitis Jacquet.

Negativer Spirochätenbefund, negative WR, keine Diphtheriebazillen.

Digitized by Google

2. Psoriasis.
Nässende Form: Bäder, Puder, 1:1000 Chrysarobin-Zinkpaste.
3. Framboësiforme Syphilis.
Am Kopf und Gesicht eines 70jähr. Mannes.
4. Plaut-Vincentsche Angina und phagedänischer Schanker.
Von Nast stets grampositive Diplokokken gefunden. Diese sind nach N. die Erreger dieser Erkrankungen.
Itzig-Danzig: 1. Epidermolysis bullosa hereditaria.
2. Pemphigus.
11jähr. Junge. Beide behandelt mit Plasmochin.

Sitzung vom 4. Dezember 1927

Vorsitzende: Scholtz, Nast

Scholtz: Nach welchen Grundsätzen ist die Ansteckungsgefahr von früher geschlechtlich Infizierten oder auf Infektion Verdächtigen zu beurteilen?
In dem Gesetz zur Bekämpfung der Geschlechtskrankheiten spricht der Gesetzgeber mit Vorbedacht, insbesondere bei dem Gefährdungsparagraphen, von „mit Ansteckungsgefahr verbundenen Geschlechtskrankheiten". Der Gesetzgeber will also nicht jede Form von Geschlechtskrankheiten als „mit Ansteckungsgefahr verbunden" ansehen, sondern das soll nur dann angenommen werden, wenn die Krankheit augenblicklich mit nennenswerter Ansteckungsgefahr verbunden ist. Nicht auf die theoretische Möglichkeit einer Infektion, sondern auf die praktische Gefahr der Ansteckung kommt es an! Das ist bei der Ausstellung von Attesten über nichtbestehende Ansteckungsgefahr zu berücksichtigen; und gerade dadurch ist es möglich, Syphilitikern auch zeitlich begrenzt derartige Atteste auszustellen. Es wird näher ausgeführt, wann zeitliche und wann endgültige Atteste gegeben werden können. Es wird betont, daß ein zu rigoroses Vorgehen nicht dem Sinn des Gesetzes entsprechen würde. Das Gesetz will die Geschlechtskrankheiten wesentlich dadurch bekämpfen, daß es für frühzeitliche und gründliche Behandlung jedes Geschlechtskranken sorgt; es verlegt die Prophylaxe gegen die Verbreitung der Geschlechtskrankheiten aus der Hand der Polizei (Reglementierung) in das Sprechzimmer des Arztes.
Mühlpfordt, H.: Noduläre Form des Morbus Dercum mit Beteiligung der gesamten Haut.
46jähr. Frau im Klimakterium; seit 2 Jahren schmerzhafte Knoten und Verdickung der Haut mit Ausnahme des Gesichtes. Gleichzeitig unstillbares Jucken. Die Haut nicht in Falten aufhebbar, dick infiltriert, die reichlichen Striae gravidarum leistenförmig erhaben. Die hühnerei- bis kirschgroßen Knoten an Oberarmen, Hals und Gesäß auf Druck schmerzhaft, derb wie Speck. Probeexzision vom rechten Oberarm: Makroskopisch und histologisch Lipom, Nerven darin nicht nachweisbar. Haut: Erhebliche Akanthose, uncharakteristische Infiltration in der Subkutis. Nach der Probeexzision plötzliches Anschwellen der Tumoren am Hals, besonders an der Operationsseite (vikariierende Geschwulstentwicklung?). Zustand wesentlich gebessert durch Hypophysenextrakt: Infiltration im Zurückgehen, Faltenbildung bereits etwas möglich, Tumoren wesentlich kleiner, Stimmung gebessert, Jucken wenig beeinflußt.
Wienert: 1. Follikuläre Hyperkeratosen.
2. Pigmentationen am Gesicht.
32jähr. Patient. Pigmentationen am Gesicht, Vorderarmen und Händen (abortive Form von Xeroderma pigmentosum?).
C. Schumacher denkt an Riehlsche Melanose.
Scholtz: 1. Pathogenese und künstliche Erzeugung von Idiosynkrasien, insbesondere Streichholzdermatitis.
In den letzten Jahren wurden Kranke mit Dermatitis beobachtet, die auf den Gebrauch von Streichholzschachteln zurückzuführen war, deren Reibflächen mit Phosphorsesquisulfid hergestellt wurden. Sämtliche Kranke erwiesen sich gegen diesen Stoff als überempfindlich. Bei Durchprüfung von nahezu 100 Personen ohne Streichholzdermatitis wurde eine Überempfindlichkeit gegen Phosphorsesquisulfid dagegen nie beobachtet. Es gelang nun unter etwa 15 geprüften Personen bei 4 Frauen eine ausgesprochene Überempfindlichkeit gegen Phosphorsesquisulfid auch künstlich zu erzeugen. Die betreffenden Personen wurden mit dem genannten Stoff 3—4mal teils an der gleichen Hautpartie, teils immer an neuen Hautpartien kräftig eingerieben,

Digitized by Google

und zwar jedesmal eine Hautstelle in der Größe von 4:6 cm. Dabei wurden die erwähnten 4 Frauen schon nach der 1. bzw. 2. Einreibung an der ganzen Haut deutlich überempfindlich, und nach der 3. bzw. 4. Einreibung reagierten die betreffenden schon bei Applikation von einem Stäubchen der Substanz auf den Oberarm mit Entzündung fast des ganzen Armes. Die Versuche machen wahrscheinlich, daß es sich bei der Streichholzdermatitis nicht um eine angeborene, sondern um eine erworbene Überempfindlichkeit handelt. So konnte einmal nachgewiesen werden, daß die Dermatitis erst aufgetreten war, nachdem der Kranke 14 Tage lang die zur Dermatitis führende Streichholzschachtelart in der Tasche getragen hatte; ferner konnten 2 Kinder von Patienten mit Streichholzdermatitis untersucht und dabei festgestellt werden, daß sie keine irgendwie ausgesprochene Überempfindlichkeit gegen Phosphorsesquisulfid besaßen, d. h. von den Eltern die Überempfindlichkeit nicht auf die Kinder vererbt worden war. Künstliche Übertragung der Überempfindlichkeit durch das Serum der Kranken auf gesunde Personen und Übertragung auf Tiere ergaben negative Resultate. Die Überempfindlichkeit war also nicht passiv übertragbar. 3 Kranke mit Salvarsandermatitis erwiesen sich bei kutaner Applikation von Salvarsan als überempfindlich. Aber hier konnte ebenso wie bei Trichophytin experimentell eine ausgesprochene Überempfindlichkeit bisher nicht erzielt werden.

2. Symmetrische Nagelveränderungen bei eineiigen Zwillingen.

Es handelt sich um zwei 15jähr., nach der Ähnlichkeit zweifellos eineiige weibliche Zwillinge, die beide fast genau an denselben Nägeln beider Hände eine Verkrüppelung und Atrophie der Nägel aufweisen. In der Aszendenz sind ähnliche Nagelerkrankungen nicht bekannt.

3. Kohlenstaub-Tätowierungen durch Unfall.

Es handelt sich um Kohlenarbeiter, bei denen es zu strich- und fleckförmigen Tätowierungen im Gesicht gekommen ist. Obwohl die Kohlepartikelchen tief in der Kutis reaktionslos lagen, gelang durch flache Abtragung der Haut nach Art der Thiersch-Läppchen eine nahezu vollständige und so gut wie narbenlose Beseitigung.

Dörffel (Univ.-Hautklinik): Charakteristische Zellformen bei entzündlichen Hautkrankheiten.

Im Lichtbild werden histologische Schnitte mit charakteristischen Zellen bei verschiedenen Hautkrankheiten gezeigt. Es wird näher eingegangen insbesondere auf die Rolle der Gefäßwandzellen, Plasmazellen, Mastzellen, Eosinophilen u. a.

H. Mühlpfordt sieht die wichtigste Funktion der Plasmazellen darin, daß sie, wie P. G. Unna durch seine Chromolyse zeigte, Sauerstoffspeicher des Bindegewebes sind, während die Mastzellen aktive Sauerstoffspender für das Bindegewebe darstellen.

2. Resorption von Spirobismol solubile.

Wir überprüften röntgenologisch im Tierversuch die Resorbierbarkeit des öllöslichen Spirobismol solubile. Dabei ergab sich, daß gegen Ende der 4. Woche der Wismutschatten verschwunden war. Klinisch vorteilhaft sind die exakte Dosierung und gute Verträglichkeit des Mittels.

3. Tabellen über Komplementablenkung bei Gonorrhöe.

Das Antigen von Schering ergab bei Nichtgonorrhoikern zwar stets negative Ausschläge, aber bei Gonorrhoe fanden sich positive Reaktionen nur in 18,5% bei unkomplizierter Go. und in 20,5% bei Komplikationen. Empfindlicher war das von Dr. Cohn (Robert-Koch-Institut) zur Verfügung gestellte Antigen. Hier hatten wir in 38% unkomplizierter Go. und in 59% der Fälle bei Komplikationen positiven Ausschlag, dafür fanden sich aber in 13% der Kontrollfälle unspezifische, positive Reaktionen. Es waren dies allerdings ausschließlich Seren von Luespatienten, immerhin wird der Wert der Methode dadurch sehr beeinträchtigt.

4. Kalkablagerungen in den Ohren.

Es werden neue Fälle, gestützt durch histologische Präparate, gezeigt, bei denen im Anschluß an Frostschäden Kalkablagerungen in den Ohren aufgetreten sind. Derartige Ablagerungen sind nicht selten und kommen als Folge lokaler Gewebsschädigungen meist bei Männern über 40 Jahre zustande. Der Kalk lagert zur Hauptsache im Knorpel, auch in dem kutanen Gewebe, vorwiegend phosphorsaurer Kalk, zum kleinsten Teil kohlensaurer. Oxalate überhaupt nicht nachweisbar. Über eine längere Zeit hin durchgeführte Untersuchungen des Serums ergab immer normale Werte an K-Ca-P-Gehalt.

Digitized by Google

5. Lues III.

Ausgedehnte Narben- und Geschwürsbildung an Nase und Oberlippe einer 41jähr. Frau, die vor 6 Jahren begonnen und von dem Arzt in der Provinz lange als Lupus behandelt worden sind. WR positiv, rasche Heilung unter spezifischer Behandlung.

Schumacher (Univ.-Hautklinik): 1. Kurven über Myosalvarsanwirkung.

(Erscheint in Festschrift f. E. Hoffmann.)

2. Pemphigus vulgaris seit 15 Jahren mit Unterbrechungen bestehend.

32jähr. Patientin. Blutbild zeigt 4% Eosinophile, Novipithelinjektionen, Traubenzucker, Eigenblut und Chinin ohne Erfolg. Auf „Röntgenbad" wesentliche Besserung der Erscheinungen.

3. Pagetsche Erkrankung.

54jähr. Frau. Etwa markstückgroßer Herd in der Gegend der linken Brustwarzengegend. Befund histologisch gesichert. Auf Röntgenbestrahlung zunächst guter Rückgang der Erscheinung, dann Rückfall.

4. Lichen planus am Hinterkopf.

52jähr. Patient mit einem markstückgroßen und mehreren kleinen Herden am Hinterkopf. Am Stamm vereinzelte typische Lichen-ruber-Knötchen.

5. Porokeratosis Mibelli.

30jähr. Mann mit talergroßem Herd an der Streckseite des linken Handgelenkes, der seit etwa 12 Jahren besteht, im Zentrum leichte Atrophie, am Rande der typische, von Wällen begrenzte Graben, aus dessen Tiefe sich die hahnenkammartige Hornleiste erhebt. Erblichkeit nicht nachweisbar. Interessant ist, daß an der Stelle, wo die Probeexzision vorgenommen wurde, der Wall sich jenseits der Exzisionsnarbe neu gebildet hat. Auf Röntgenbestrahlung, Jodtinktur und weiße Präzipitatsalbe wesentliche Besserung.

6. Xeroderma pigmentosum.

50jähr. Frau. Beginn in frühester Kindheit. Interessant ist, daß es noch nicht zur Karzinombildung gekommen ist.

Lippitz (Univ.-Hautklinik): Sklerodermie.

3 Fälle. 1. Universelle juvenile Sklerodermie (13 Jahre); 2. fleckförmige Sklerodermie (54 Jahre); 3. Sklerodaktylie (24 Jahre). Die Zusammenhänge der Hautveränderungen mit dem Allgemeinzustand, besonders mit den endokrinen Drüsen, werden in Erwägung gezogen (an Hand von innerem Befund, Blutbild, chemischer Serumanalyse und Röntgenbildern der Patienten), und können in gewissem Maße wohl als bestehend angenommen werden.

Pachur (Univ.-Hautklinik): 1. Granuloma anulare.

Moulage einer 37jähr. Patientin. Kein Zusammenhang mit Tuberkulose. 0,1 mg Alt-Tuberkulin rief keine Herdreaktion hervor. Intrakutanreaktionen in stärkeren Verdünnungen fielen negativ aus.

2. Abortive Form Recklinghausenscher Erkrankung.

53jähr. Patientin. Von Erblichkeit in der Familie ist nichts bekannt, normaler Intellekt.

Engelbrecht (Univ.-Hautklinik): Röntgenulzera.

a) 25jähr. Patient, der nach Röntgenbestrahlung wegen Psoriasis am rechten Handrücken ein fünfmarkstückgroßes Ulkus bekam und dem schon Absetzung der Hand empfohlen wurde. Lokale Insulingaben haben den Heilungsverlauf so gefördert, daß der Kranke aus klinischer Behandlung entlassen werden konnte. Durch einen neuen Reiz (durch Cignolin) war das Geschwür wieder zu ursprünglicher Größe angewachsen, jedoch durch Insulin abermals fast zur Heilung gebracht. — b) 23jähr. Patientin mit einer handtellergroßen flachen Röntgenschädigung in der Kreuzbeingegend nach Röntgendurchleuchtung wegen Unterleibsadhäsion. — c) Fall von Röntgenverbrennung am rechten Kniegelenk einer 51jähr. Frau nach einer vor 10 Jahren erfolgten „halbstündigen Bestrahlung". Vor 2 Monaten im Anschluß an Trauma Bildung eines torpiden Ulkus. — d) Moulage eines fast über die ganze Rückenseite des Oberkörpers ausgedehnten Ulkus nach häufiger Röntgendurchleuchtung zu Demonstrationszwecken.

2. Narbenkeloide.

Keloide am rechten Handrücken nach Entfernung von Warzen mit scharfem Löffel bei einem Mann von 20 Jahren, und außerdem ein Keloid der Nasenspitze nach Behandlung von Frost mit Kollodium und Öl bei einem 16jähr. Mädchen.

Scholtz-Königsberg.

Digitized by Google

Bulgarische Dermatologische Gesellschaft

Sitzung vom 17. Juni 1928

Vorsitzender: Koeff Schriftführer: Toschkoff

Popoff u. Toschkoff: Treparsolbehandlung der Syphilis.

Nach einer historischen Übersicht über die Versuche, ein Mittel zu finden, welches bei kleinster Toxizität genügende spirillizide Wirkung bei Darreichung per os habe, werden die Fälle mitgeteilt, welche in der Universitätsklinik mit Treparsol behandelt wurden.

I. Ulcus durum, WR ++++; Spirochäten verschwinden nach 24 Stunden; Ulkus verschwindet nach 9 Tagen. Am Ende der Behandlung Inguinaldrüsen schwach palpabel, WR nach 4 Wochen negativ. Anaphylaxieerscheinungen: urtikarielles Erythem von eintägiger Dauer.

II. Plaques muqueuses, Condylomata lata, stark vergrößerte submaxillare Drüsen, Inguinaldrüsen erbsengroß, WR stark positiv; Plaques und Analpapeln nach 7 Tagen verschwunden; WR in der vierten Woche negativ.

III. Plaques muqueuses, Condylomata lata, WR ++++. Nach 48stündiger Behandlung Spirochäten verschwunden, Plaques resorbiert nach 7, Genitalpapeln nach 9 Tagen, Inguinaldrüsen stark verkleinert.

IV. Roseola, Plaques muqueuses, Condylomata lata, WR stark positiv. Spirochäten verschwinden in 48 Stunden, Roseola und Mundplaques in 9, Genitalpapeln nach 10 Tagen. Am Ende der Behandlung WR +, Bauchschmerzen und Darmgurren.

V. Roseola, Angina specifica, WR ++++. Roseola in 4 Tagen verschwunden, WR negativ in der 6. Woche. Nebenwirkungen: Leibschmerzen mit Darmgurren.

VI. Condylomata lata, WR ++++. Spirochäten verschwinden in 24 Stunden, Drüsen verkleinern sich beträchtlich, auch die Papeln; WR nicht beeinflußbar; Behandlung nicht zu Ende geführt.

VII. Lues III, Ulzeration am Mundwinkel, nach 15 Tagen volle Vernarbung. WR ++++; WR am Ende der Behandlung +.

VIII. Lues congenita, Koryza, WR ++++. Spirochäten in 24 Stunden verschwunden, Nasenatmen nach 3 Tagen wiederhergestellt; am 7. Tage der Behandlung urtikarielles Erythem.

IX. Lues congenita, Koryza, Rhagaden um den Mund, Vernarbung nach 10 Tagen. WR ++++. WR nach 4 Wochen —. Anaphylaxieerscheinungen: urtikarielles Exanthem.

Die Treparsolwirkung nähert sich der des Neosalvarsans, übertrifft aber die des Wismuts, die Spirochäten verschwinden in 1—3 Tagen, die Heilung primärer und sekundärer Erscheinungen erfolgt in 10—12 Tagen, die Negativität der WR zeigt sich in fast gleichem Prozentverhältnis wie bei Salvarsan; während der Behandlung treten keine sekundären Erscheinungen auf. Treparsol kann gleichzeitig mit Quecksilber und Jod gegeben werden. Es ist dort indiziert, wo Salvarsan nicht vertragen wird oder intravenöse Injektionen nicht gemacht werden können, besonders in der Kinderpraxis und bei Schwangeren. Anaphylaxieerscheinungen sind schwächer wie bei Salvarsan. Besonders geeignet ist das Mittel für die Behandlung der endemischen Syphilis.

Popoff demonstriert zwei Fälle von **Salvarsandermatitis.**

Toschkoff: 1. Lues III tuberoserpiginosa.

2. Lues III ulcero-gummosa.

3. Lues congenita.

12jähr. Schülerin. Keine venerische Erkrankung in der Familie. Vor 2 Monaten faustgroße Vorwölbung am rechten Knie, zuerst blaßrot, später livide verfärbt und perforiert bis zu Hohlhandgröße, wenig später ein zerfallender Knoten der linken Hand, eine ähnliche Veränderung am linken Ellenbogen. Vor 2 Monaten kleine Wunde am Rachen, welche eiterte, Stimme heiser, keine Schmerzen beim Schluckakt, Nahrung nicht durch die Nase zurückgekommen; gut gegessen. Sieht und hört gut. Schwach entwickelte Muskulatur, wenig ausgeprägtes Tuberculum Carabelli. Oberhalb der linken Tibia eine fünfmarkstückgroße, pigmentierte Narbe, Tibia nicht scharfrandig, zum Teil mit einer nierenförmigen fibrösen Narbe verwachsen. Über der rechten Kubitalbeuge eine elipsoide Ulzeration; Ulzerationsgrund mit bräunlicher Borke und breitem infiltriertem, druckempfindlichem Rande umgeben. Ein ähnliches Geschwür über dem Ellen-

Digitized by Google

bogenhöcker. Am weichen Gaumen eine tiefgreifende Ulzeration, in welche die Uvula und der rechte Arcus palatopharyngeus einbezogen sind, sowie der hintere Teil des Palatum durum. WR stark positiv; Röntgenphotographie: Verdichtungen und Rarifizierung des Periosts. Der Fall ist bemerkenswert wegen des Fehlens der bekannten Stigmata der Lues kongenita.

Koschucharoff: Lupus erythematodes acutus, Lichen scrofulosorum.

28jähr. Bauer, Temperatur 38,5°, Albuminurie, diffuse Bronchitis. Gesicht, Handrücken, Brustbeinregion von einer scharf begrenzten Rötung mit infiltrierten Rändern besetzt, die grauweiße Schuppen trägt, darunter erweiterte Follikel; die Haut über den Sternums zeigt beginnende Atrophie. WR —, Pirquet —. Blutbild: Lymphozytose 36%. Diagnostisch kommt Pellagra in Frage. Das vorhandene Lichen scrofulosorum bestätigt die tuberkulöse Natur des Lupus erythematodes.

Sitzung vom 14. Juli 1928

Popoff: Septische, pemphigoide Dermatitis.

17jähr. Bursche mit Otitis media und Mastoiditis. Schon in den ersten Tagen der Ohrenerkrankung ein fieberhafter, pemphigoider Ausschlag, aus serös-eitrigen Blasen bestehend, von septikopyämischem Charakter. Die mikroskopische und kulturelle Untersuchung des Blaseninhaltes ergibt Staphylokokken. Hämokultur und WR negativ. Nach Antrotomie und Autovakzinetherapie in 3 Wochen Heilung.

Toschkoff: Xeroderma pigmentosum bei 8jähr. Mädchen.

Toschkoff: Hydroa vacciniforme, Vitiligo.

34jähr. Bäuerin. Seit 2 Jahren weiße Flecken im Gesicht und unter dem Kinn. Zunahme der Erscheinungen im Sommer, auch die Stirnregion befallen. Vor Jahresfrist im Sommer, nach langdauernder Feldarbeit war die Gesichtshaut heiß geworden und bedeckte sich mit linsengroßen Blasen, erst serös, später eitrig und mit Narbenbildung abheilend; ähnliche Veränderungen am Unterarm. Kein Jucken. Im Frühjahr neue Bläschen, diesmal juckend. Nase, Wangen und Kinn braun pigmentiert, daneben vitiliginöse Felder, ebenso an der Schläfe. Die Stirnhaut stellt ein Mosaik von hyper- und depigmentierten Feldern dar. Die hyper- und depigmentierten Felder zeigen symmetrischen Charakter. Die depigmentierte Haut der Unterkiefer- und Wangenregion ist ebenso wie die depigmentierten Stirnflecken rosig verfärbt. Nasenhaut trocken abschilfernd. Die rosarot verfärbten Partien blassen bei Fingerdruck ab und nehmen einen gelblichbraunen Farbenton an. Am Übergang des Lippenrotes in der Mundschleimhaut befindet sich ein $^3/_4$ cm breiter mit dünnen Schüppchen bedeckter Streifen. An der Schleimhaut Ulzerationen mit grau belegtem Grund. Zahnfleisch gerötet. Unterarme hyperpigmentiert, noch stärker Handrücken und Oberarme. Hier und da sieht man gruppierte, bis erbsengroße vertiefte Flecke. Blutbild: Stabkernige 6%, Segmentkernige 58%, Lymphozyten 33%, Eosinophile 3%.

Geserowa: Elephantiasis vulvae.

Popoff: Naevus tuberopigmentosus der linken Halsregion.

Theodoroff: 1. Urethritis gonorrhoica bei $2^1/_2$jähr. Knaben mit Phimose. Ansteckungsquelle nicht bekannt.

2. Pemphigus vulgaris.

Beginn mit Bläschen an Oberlippe und Nase, 9 Tage später Blasen an anderen Körperteilen. Im Blaseninhalt eosinophile Zellen.

Sitzung vom 21. November 1928

Belinoff: Tracheitis ulcerosa luetica.

45jährige verheiratete Frau; Mann an Paralyse gestorben. Im vorigen Winter Husten und Auswurf, Dyspnoe und Kopfschmerzen; Stimme heiser. WR +. Untersuchung mit Bronchoskop ergibt an der vorderen Trachealwand von der Bifurkation bis zum Spatium subchordale kleine Ulzera mit charakteristisch erhöhten Rändern, Zentrum gerötet, mit Detritus bedeckt, an der hinteren Trachealwand oberhalb der Bifurkation eine Ulzeration mit infiltriertem und eleviertem Rande, in der Mitte dickes Sekret. Vor Erfindung des Bronchoskops waren Tracheaerkrankungen so gut wie unbekannt, gegenwärtig sieht jeder Spezialarzt alljährlich mehrere Fälle von Trachitis ulcerosa luetica. Es ist dies eine spätluetische Erkrankung, mindestens 8—10 Jahre nach der Primärinfektion. Man findet hier entweder gummöse Erscheinungen oder ihre Reste, die Stenosen. Nach spezifischer Behandlung und Ätzung mit 3% igem Argent. nitric. ausgezeichneter Erfolg. Patientin atmet jetzt sehr gut.

Digitized by Google

Beron: Lues gummosa.

39jähr. Mann. Von Interesse wegen der negativen Anamnese und negativen serologischen Untersuchung. Pat. erinnert sich, als Kind Geschwüre am Kinn gehabt zu haben, welche ohne Behandlung abheilten. Jetzt vereinzelte, vertiefte, scharf umschriebene Ulzera mit steilen Rändern. WR —. Derartige negative anamnestische und serologische Befunde sind bei der endemischen Syphilis in den bulgarischen Dörfern sehr oft zu verzeichnen.

Popoff: Impetigo herpetiformis.

22jähr. Virgo, Menses bisher meist unregelmäßig. Seit $1^1/_2$ Jahren keine mehr. Die Hautkrankheit datiert seit dieser Menstruationsstörung. Temperatur 35—39°. Blutbild: Polynukleäre 39%, Eosinophile 1%, Mononukleäre 1%, Erythrozyten 3970000, Hämoglobin 50%, Leukozyten 9100. Genitalien von infantilem Aussehen; Hymen hufeisenförmig, ohne Zerreißungen. Behaarung schwach, Uterus wallnußgroß. Links kein Ovarium zu fühlen, die Adnexe links scheinen zu fehlen. Seit 3 Monaten ein konfluenter, erythemato-pustulöser Ausschlag an Oberschenkeln, Bauch, Regio umbilicalis und oberen Extremitäten. Primäre Pusteln schon im Beginne von miliär-eitrigem Charakter, nach ein paar Stunden sich vergrößernd, sie platzen und vertrocknen zu Borken und sind deutlich gruppiert. Später kommt es zu einem stationären Zustand, welcher ein paar Tage dauert, die Krusten fallen ab und eine rosaviolette, verdünnte Epidermis zeigt sich. Die Pusteln haben follikuläre Anordnung. Hämokultur steril; mikroskopische Untersuchung der Pusteln ergibt polynukleäre Zellen. Röntgenaufnahme der Hypophyse zeigt keine Veränderungen; Blutzucker 0,60 mg-%; Blutdruck normal. Histologische Untersuchung: epidermale Pusteln von follikulärer Lokalisation, polynukleärer Inhalt, Krustenbildung und Parakeratose. Therapie: intravenöse Dispargeninjektionen, Kalziumpräparate, Desensibilisierung durch Hyposulfit, Kalzium und Brom, Opotherapie. Bei Ovarialtablettenbehandlung Besserung und Ausbleiben des Ausschlages, nach kurzer Zeit neue Exazerbation.

Waltscheff: Dermatitis herpetiformis.

Die Jodbehandlung hatte ein negatives Resultat ergeben.

Sitzung vom 13. Dezember 1928

Sternberg: Fall zur Diagnose.

27jähr. Frau, seit $2^1/_2$ Jahren Halsausschag; keine subjektiven Beschwerden. Lues nicht feststellbar. Zuerst als Ekzem behandelt, später neue Erscheinungen. Die Krankheit erinnert etwas an Lichen planus. Das Bild ist aber unklar.

Popoff denkt an Parapsoriasis.

Antonoff macht auf den ichthyosiformen Charakter einzelner Erscheinnngen aufmerksam.

Beron meint, daß die Biopsie Lichen planus ausschließen wird.

Beron: Ulcus durum bei einem Bauersmann.

Der Fall ist bemerkenswert, weil er zeigt, daß es in Bulgarien am Lande nicht bloß endemische, sondern auch sporadische Syphilis gibt.

Popoff: Sycosis parasitaria.

Waltscheff: 1. Dermatitis herpetiformis.

2. Erythema multiforme mit Mundlokalisation.

Koschucharoff: Isolierter Lichen planus der Mundschleimhaut.

An Wangenschleimhaut in Höhe des hinteren Molaren, Lippen und Zunge netzförmige, weißlichgraue Effloreszenzen. Körperhaut nicht affiziert.

M. Kazarowa-T. Pasardschik.

Ungarische Dermatologische Gesellschaft, Budapest

Sitzung vom 11. Januar 1929

Vorsitzender: Nékám

Preininger (Klinik Neuber): Syphilis maligna.

Justus: Die Benennung S. m. sollte für das schwere papulopustulöse Exanthem mit hochgradiger Asthenie vorbehalten bleiben. In seinem Materiale ist der Lues maligna häufig Malaria vorangegangen.

Digitized by Google

Guszman kann sich Justus nicht anschließen, da in das Bild der Lues maligna außer schweren Allgemeinerscheinungen auch Knochendestruktion gehört.

Liebner (Abt. Sellei): 1. Mycosis fungoides?

42jähr. Frau, seit einem halben Jahre an Gesicht, Hals, Brust, Rücken und Oberarmen bis pflaumengroße, livide, scharf begrenzte, runde und ovale Gebilde, welche stellenweise schuppen, an anderen Stellen von einer dünnen Haut mit erweiterten Poren bedeckt sind, andererseits wieder Krusten zeigen und sich derb anfühlen. Schlaflosigkeit infolge Juckreizes. Blutbild normal, 7000—8200 weiße Blutzellen, 2—3% Eosinophile, 26% Lymphozyten. Röntgen: In der rechten Spitze ein linsengroßer, intensiver, im rechten Hilus 3—4 linsengroße, verkalkte Drüsenschatten. Histologie: Epithel verdünnt, Hornschicht äußerst dünn, geringfügige Parakeratose, hochgradige Akanthose. Ödem in der papillaren und subpapillaren Schicht, erweiterte Blutgefäße, zerstreut und gruppenweise aus Lymphozyten bestehende Infiltrate. Auf Arsenbehandlung Abflachung und Abblassung der größeren Herde im Gesicht und einiger kleiner Herde am Arme. Später entstanden am Rücken neue rosarote, ovale, ödematöse Herde.

2. Granuloma anulare.

54jähr. Frau. Vor 30 Jahren nach einer, zwecks Epilation auf der Brust ausgeführten Röntgenbestrahlung eine Entzündung, welche im Verlaufe einiger Wochen heilte; später entwickelten sich Atrophien und Teleangiektasien im Gesicht und am Halse. Vor 4 Jahren begann das Gesichtsepitheliom. Ein seit 4 Jahren sich entwickelnder Prozeß am Handrücken und auf den Streckseiten der Finger: erbsengroße, rosafarbene Knötchen, zentrifugal sich ausbreitend, heller bis kinderhandgroße, das Niveau flach überragende, stellenweise geriffte, derbe, von einem infiltrierten Wall umgebene, runde und serpiginöse Herde, mit intaktem, stellenweise infiltriertem Zentrum. Am Nacken ähnliche Kolonien. Röntgen: Mäßig elongierter Aortenbogen, gesunde Lunge.

3. Erythema anulare.

Die vordere Fläche des rechten Unterschenkels bei dem 4jährigen Knaben bedeckt mit serpiginösen, rosaroten, die Haut überragenden Ringen, mit stellenweise mäßig schuppendem, an manchen Stellen pigmentiertem Zentrum. Ähnliche Ringe auf der Rückseite des rechten Schenkels und in den Glutäalfalten. Die Veränderungen bestehen seit einem Jahre.

4. Neurodermitis nodularis.

60jähr. Mann, seit 4½ Jahren krank. In den Ellenbogen und der rechten Kniebeuge auf hellergroßen Flächen erbsengroße, braunrote, teilweise hyperkeratotische, opaleszierende, derbe Papeln. Zahlreiche Exkoriationen. Den Patienten stellte er bereits im Oktober 1927 vor. Damals ergab die morphologische Blutuntersuchung 3 920 000 rote Blutzellen. Hgl.: 88,1%. Weiße Blutkörperchen 3200, Segment 46, Stäbchenkernig I, Eosinophile 5. Großmononukleäre und Übergangsformen 5 und Lymphozyten 43%. Derzeit 4260000 rote Blutzellen, 2700 weiße Blutzellen, keine Eosinophilie und 42% Lymphozyten. Blutzucker 0,107. Blutzellensenkung 16 mm. Überempfindlichkeit gegen Nahrungsmittel läßt sich nicht nachweisen.

Haller (Abt. Sellei): Parapsoriasis en plaques.

Patient erhielt seither 30 Pilokarpininjektionen (1—2 pro mille) und 30 Modenoleinspritzungen; außerdem wurde er 24mal mit Quarzlicht bestrahlt. Weder auf diese, noch auf Salbenbehandlung trat eine Besserung ein.

Hlatky: Die von ihm vorgestellte Kranke ist nach einer Salvarsan- und Quarzlichtbehandlung vollkommen geheilt.

Nebenführer (Abt. Guszman): Lues tuberoulcerosa et Periostitis gummosa.

Auf der Kopfhaut, Stirn der 42jähr. Frau seit 3 Monaten ein serpiginöser Ausschlag. Auf der linken Brust ein faustgroßer, indolenter Tumor. Die Haut über dem Tumor läßt sich in Falten legen. WR +++. Luetin stark positiv.

Schönstein (Abt. Justus): Fox-Fordyce-Erkrankung.

18jähr. Kranke.

Flamm (Abt. Justus): Parapsoriasis?

Bei dem 40jähr. Manne entstanden vor einem Monate an den Extremitäten rote, juckende Ausschläge. An den oberen Extremitäten, besonders Streckseiten, geringer am Stamme, ferner abwärts von der Inguinalbeuge, an den Glutäen und den Oberschenkeln, sowie an den Unterschenkeln Herde mit bis nagelgroßen, rosaroten, schuppenden, grauweißen Auflagerungen.

Digitized by Google

Bartos (Abt. Justus): 1. Lichen tumidus et Lichen mucosae oris.

44jähr. Mann. Das Leiden begann im vergangenen Frühjahr. Oberhalb des rechten inneren Knöchels auf einer hellergroßen Fläche flach erhabene, scharf begrenzte, schuppende Knoten. Oberfläche uneben, Zentrum eingesunken. Der periphere Teil von einem schmalen Entzündungssaum begrenzt. Ähnliche Knoten in der rechten Kniebeuge und über dem linken Knöchel. Auf der rechten bukkalen Schleimhaut flache, bis erbsengroße Plaques, durch netzförmige Furchen voneinander abgesondert. Histologie: Hyperkeratose, verlängerte Epithelzapfen, ein gegen die Kutis mit scharfer Grenze endigendes, peripher gelagertes Rundzelleninfiltrat.

2. Hyperkeratosis follicularis et perifollicularis in cutem penetrans (Kyrle).

Die Krankheit des 22jähr. Mädchens begann Frühjahr 1928. An der hinteren Grenze der Achselhöhlen links auf einer Fünfkronenfläche, rechts auf Kindhandsfläche kegelförmig erhabene Papelgruppen. Die einzelnen Kegel follikulär geordnet, auf ihren Kuppen hyperkeratotische Zapfen, von denen einzelne eine Länge von 2 mm erreichen. Die Papeln konfluieren nirgends, fühlen sich rauh und feilenartig an. Wird der auf der Kuppe sitzende Kegel abgekratzt, entsteht eine Vertiefung. Ähnliche kleinere Herde auf der linken Seite des Stammes, an den Glutäen und Schenkeln. Histologie: Verlängerte, vielfach verästelte Epithelzapfen. An Stelle der Follikel und in deren unmittelbaren Umgebung mächtige Verhornung. Hornscheiben in verschiedenen Phasen. An der Basis der Scheiben das Epithel teils verdünnt und zu einem dünnen Bande reduziert, teils ist dieses Band infolge des Druckes der Scheibe eingerissen und in einen Epithelhaufen verwandelt. Aus Rundzellen bestehender Wall, der gemäß seiner Anordnung an Fremdkörperreaktion erinnert.

Lehner: Der Prozeß ist zweifelsohne Lichen spinulosus; dafür spricht das klinische Bild und der histologische Befund.

Justus: Das klinische Bild weicht von dem Morbus Darier insofern ab, als keine Corps ronds auffindbar, jedoch Grains in bedeutender Anzahl zu sehen sind. Gegen L. spinosus spricht die parallele, ungewohnte Lokalisation. Das von Kyrle beschriebene Leiden geht laut Beschreibung und Bildern nicht mit Grains einher, doch entspricht das Eindringen der Hornzapfen in die Kutis und das Fortschreiten dem Krankheitsbilde Kyrle.

Csillag: Vor 2 Jahren beobachtete er drei, dem vorgestellten Falle ähnliche Erkrankungen, bei Frauen, von denen zwei um das 20. und eine um das 40. Jahr herum standen. Die Läsionen entstanden bloß an Kleiderdruck ausgesetzten Stellen. Auf Cignolin und Arsenanwendung Heilung.

Balassa (Abt. Justus): Artin-Exanthem.

32jähr. Mädchen. Oktober 1928 plötzlich Ausschlag, ähnlich wie der jetzt bestehende; er blaßte allmählich ab, der Juckreiz milderte sich, schwand jedoch nie vollständig. Im Oktober nahm Patientin fast täglich eine und manchmal 2—3 Artinpillen ein. (Artin ist ein Phenolphthalein enthaltendes Abführmittel.) 2 Wochen später, nach Einnahme von 3 Artinpillen, wurde der Ausschlag unter Jucken röter, die einzelnen Flecke größer und es entstanden neue Herde. Seit jener Zeit flammte der Ausschlag noch 4mal auf.

Liebner: In einem Falle durch Artin bedingter Urtikaria war das Exanthem durch den Phenolphthaleingehalt verursacht.

Rajka: Die Diagnose kann aus dem Umstande gestellt werden, daß auf Genuß der betreffenden Substanz sich der Ausschlag erneuert und nach Entziehung derselben wieder verschwindet.

Doleschall (Abt. Brezovsky): Präkanzeröse Pechhaut, Teerkarzinom.

40jähr. Pecharbeiter, seit 1906 in einer Korksteinfabrik. Die Haut im Gesicht, an den Augenbrauen, auf der Stirn und am Hodensack braun verfärbt, trocken, rissig, mit zerstreut sitzenden, stecknadelkopf- bis linsengroßen, warzenartigen Gebilden besät. Aus der linken Leistenbeuge wurde ein hühnereigroßes Lymphdrüsenpaket exstirpiert: Plattenepithelkrebsmetastase.

Kenedy (Abt. Török): Sarcoma Kaposi.

62 Jahre alter israelitischer Patient erkrankte vor 3 Jahren. Damals Arsenkur. Bei Aufnahme Oktober 1928 zahlreiche intradermale, subkutane und diffuse Sarkome an Stamm und Extremitäten. Aszites, Lebervergrößerung, Herzschwäche. Im Blute relative Lymphozytose (42%). Plötzlicher Tod: metastatische Herde in Leber, Pleura, Lunge, Darmtrakt und Zungenwurzel. Ein Herd arrodierte eine Lungenarterie und führte zur Verblutung.

Digitized by Google

Csillag: Auf partielle Behandlung geheilter Fall von Verruca juvenilis und vulgaris.

22jähr. Mediziner. Auf der rechten Mittelhand 3 Verrucae vulgares, auf der linken Gesichtshälfte seit 3 Wochen viele hundert Verrucae juveniles. Von letzteren behandelte Vortragender, um Entzündung hervorzurufen, 4 Gruppen mit Jodtinktur und weißer Präzipitatsalbe. Am 2. I. oberflächliche Entzündung, der am 8. I. Abstoßung der Warzen folgte. Gleichzeitig unter Bildung einer nekrotischen Kruste auch auf den nichtbehandelten Stellen Regression der juvenilen Warzen. Auch Rückbildung der auf der Mittelhand sitzenden Verrucae vulgares war zu beobachten, was als Beweis für die Identität beider Warzenarten verwertet werden kann.

Kémeri (Klinik Nékám): Keloid, Curieatrophie.

29jähr. Krankenpflegerin, bei der in der Kindheit auf Brust, Rücken und äußeren Flächen der Oberarme sog. „Spontan"-Keloide entstanden waren. Derzeit in der Mitte der Brust eine zweihandtellergroße, glatte, glänzende, erhabene, weiße, von Teleangiektasien bedeckte Veränderung, welche sich weich anfühlt, in Falten legbar ist und an deren bogenförmigen Rändern Keloidstränge bemerkbar sind. Auf beiden Rückenseiten und der äußeren Fläche des Oberarmes mehrere Keloide. Die Veränderungen wurden an verschiedenen Kliniken mit Kohlensäureschnee, Elektrolyse und operativ behandelt, wodurch das Spontankeloid in Narbenkeloid umgewandelt werden sollte. Man hält nämlich das Narbenkeloid für leichter heilbar. Erfahrungsgemäß sind die Keloide zur Behandlung mit γ-Strahlen um so mehr geeignet, je jünger sie sind, d. h. je größer ihre karyokinetische Anlage ist; denn um so größer ist dann auch ihre Strahlenempfindlichkeit. Tatsächlich heilt das auf einer aseptisch geheilten, chirurgischen Narbe entstandene Keloid am leichtesten, während Keloide, die aus infizierten Wunden entstehen, viel schlechter reagieren. Seiner Erfahrung nach sind die Keloide durch X-Strahlen weit günstiger zu beeinflussen als es der Literatur nach den Anschein hat. Im vorgestellten Falle (nach den Angaben der Patientin) hat sich das Keloid nach der Operation sehr vergrößert. Die Curiebehandlung führte zum gewünschten Erfolg; das Keloid wurde dünner und die Narbe ließ sich in Falten legen. Zur Radiumbehandlung der Keloide eignet sich am besten die Anwendung eines Platinfilters von 1,5—2,0 mm.

Németh (Klinik Nékám): Dyskeratosis Darier.

Die Krankheit des 22jähr. Landwirtes entstand im 14. Lebensjahre in Form warziger Gebilde auf den Handrücken und verbreitete sich bis zum 20. Lebensjahre auf Hals, Schlüsselbeingegend, Nabel und Achselhöhlen. 1926 kam Pat. in die Klinik, wo sich die Symptome nach Salizylsalben und Röntgenstrahlen zurückbildeten. Die Remission dauerte, abgesehen von Rezidiven, bis Oktober 1928. Um diese Zeit wieder Verschlimmerung. In der Familie keine ähnliche Erkrankung. Blutzucker: 180 mg%. Um beide Schlüsselbeine herum, am Manubrium sterni und auf den Handrücken die Hornschicht verdickt und in derselben Grains sichtbar. Stratum granulosum unregelmäßig verdickt; hier und im Stratum spinosum Corps ronds mit an die Seite gedrängten Kernen und körnigem Protoplasma. Stratum basale von den Papillen losgelöst und bildet mit der Kutis parallel verlaufende Lücken (Fissura-Darier-Boeck).

Pintér (Klinik Nékám): Poikiloderma atrophicans vasculare.

Trotz Vernehmung verschwieg Patientin, daß sie eine antiluetische Kur durchmachte und gegen einzelne Medikamente überempfindlich ist. Die Untersuchung ergab positive WR, und darauf hin wurde eine antiluetische Kur eingeleitet. Nach 0,15 g Neosalvarsan entstand schwere Dermatitis. In diesem Zustande wurde Patientin vorgestellt. Bei dieser Gelegenheit teilte Chefarzt Brezovsky mit, daß Patientin auf seiner Abteilung denselben Zustand mitgemacht hat. Die Salvarsandermatitis ist seither abgeheilt und die bei der Aufnahme gefundenen Veränderungen sind wieder zu sehen. Am Stamme und an den Extremitäten netzförmige Pigmentierungen und atrophische Partien, stellenweise auch Gefäßneubildung.

Guszman hält den Fall für eine mit starker Arsenmelanose kombinierte Lichen-Salvarsandermatitis und meint, daß, wenn kein Salvarsan gegeben wird, der Prozeß langsam schwinden und die wahre Natur des Leidens offenbar werden wird.

Brezovsky hatte Gelegenheit, nach der ersten Salvarsandermatitis ein Hautstück histologisch zu untersuchen. In der Kutis besteht ein dichtes, lymphozytäres und leukozytäres Infiltrat, darunter ein amorpher Haufen, bestehend aus groben, körnigen Pigmentschollen. Die Diagnose wurde auf Melanose nach Salvarsandermatitis gestellt.

Digitized by Google

Nékám: Poikiloderm ist ein morphologischer und nicht ein ätiologischer Begriff. Die bisher beschriebenen Fälle sind in ätiologischer Beziehung äußerst verschieden; unter den auslösenden Ursachen spielen Erfrierung, Heredität, Traumata, Muskeldegeneration, Tuberkulose u. a. m. eine Rolle. Einheitlich sind jedoch die morphologischen Züge. Es entstehen Papeln, die an Lichen oder an Lupus erythematodes erinnern. Um diese Papeln entwickeln sich stark entzündliche Prozesse, Teleangiektasien und Ödem. Nach Abklingen der Entzündungserscheinungen treten netzförmige, hier und da teleangiektatische Höfe, eingesunkene, atrophische, depigmentierte, 5—10 mm im Durchmesser fassende Stellen zutage. Vom morphologischen Gesichtspunkte sind alle drei vorgestellten Fälle identisch; die bei dem ersten Falle aufgetretene Abmagerung, das Defluvium, die Schuppung usw. sind Folgen der Salvarsandermatitis.

Deutsch-Szeged: Erfahrungen über den Nachweis der männlichen Gonorrhoe durch Reizung mit Röntgenstrahlen.

Latente Gonorrhoe ist durch Röntgen-Reizbestrahlung nachweisbar. Das Verfahren erwies sich in mehreren hundert Fällen als zuverlässig. Die Technik schwankt nach dem Grade der Entzündungserscheinungen zwischen etwa $^1/_3$—$^3/_4$ Hauteinheit.

Kémeri hat die Provokation mit Röntgenstrahlen erprobt, ausgehend von der Überlegung, daß die Hypersekretion der Drüsen beim postgonorrhoischen Katarrh durch Röntgenbestrahlung beeinflußt werden könnte. Die Bestrahlung hatte überraschenden Erfolg, indem nach der Bestrahlung ein meist mit Gonokokkenbefund einhergehender Ausfluß entstand. Er arbeitete im Gegensatz zu Deutsch immer mit gefilterter Strahlung, zumindest mit 1 mm Al.

Orsós-Szolnok: Mit einer diathermischen Durchheizung, 15 Minuten lang, erzielte er die beste Gonokokkenprovokation. Der Infektionsherd befindet sich in den latenten Fällen in den Adnexen. Die provozierende Hyperämie ist eher durch Durchheizung als durch Röntgen zu erzielen. Die Diathermie ist einfacher und billiger.

Kertész-Ujpest: Infektiosität des Sperma bei Lues latens.

Drei Methoden wurden angewandt. 1. Das frische, steril entnommene Sperma einer frisch syphilitischen Person wurde mit einer haarfeinen Nadel in den Glaskörper eines Kaninchenauges injiziert. Der mittlere flüssige Teil des Glaskörpers verträgt, falls Choroidea, Corpus ciliare und Linse unverletzt bleiben, ohne Reaktion die Einwirkung des fremden Eiweißes. Die am Kaninchenauge nach 10—14 Tagen auftretende Keratitis parenchymatosa oder Iridochoroiditis plastica, zu welchen sich histologisch charakteristische, luetische Veränderungen mit Spirochäten im Gewebe gesellen, beweisen im Vergleiche zu den mit gesundem Sperma geimpften, nicht erkrankten Kaninchenaugekontrollen die Verwendbarkeit der Methode. Zur Untersuchung der Latenz wurden 25 Fälle ausgewählt, in denen sich die Ehefrau des jungverheirateten luetischen Individuums in den ersten Monaten ihrer Ehe infizierte, manifeste Erscheinungen und positive WR hatte. Unter diesen in 2 Jahren gesammelten latent luetischen Fällen ist bei negativem serologischem und klinischem Befund der Spirochätennachweis in 4 Fällen gelungen. Im Laboratorium Pápáy hat Kelemen die Kaninchenaugen histologisch aufgearbeitet und Spirochäten im Schnitt nachgewiesen. 2. Zur Vereinfachung des Experimentes wurden auf Vorschlag von Pándy native Präparate aus dem Kammerwasser angefertigt und im Dunkelfeld untersucht. Außerdem verrieb er Corpus ciliare, Kornea und Iris mit Kochsalzlösung und färbte die Präparate nach Giemsa, da hauptsächlich in diesen Teilen des Auges die Spirochäten sich aufhalten. Dieses Verfahren jedoch ist langwierig und für die Praxis nicht geeignet. 3. Das einfache Verfahren besteht darin, daß Tiere, deren mit Sperma geimpfte Augen charakteristische Iritis, Iridocyclitis plastica und Keratitis aufweist, mit Bismosalvaninjektion behandelt werden. Handelt es sich um spezifische Veränderungen, so tritt eine Aufhellung des Auges ein und die Sehfähigkeit wird wiederhergestellt. Mit dieser Methode erhielt Verf. unter 5 Fällen ein positives Resultat.

Sitzung vom 1. Februar 1929

Katona (Abt. Guszman): Favus capillitii et unguis.

15jähr. Mädchen. Am Kopfe große, kranzartig begrenzte Skutula, auch auf Schläfen und Massetergegend. Scheitel infolge Narbenbildung kahl. Vereinzelte roßhaarartig verdickte Haare. Unter dem Nagel des 4. Fingers der linken Hand trockene, mörtelartige Massen.

Digitized by Google

Székely (Abt. Török): Adenoma sebaceum.

Auf der Stirn des 14jähr. Mädchens seit der Geburt ein 4 cm langes, fingerbreites, lappenförmiges, weiches Gebilde. Über dem rechten Parietalknochen vier halberbsengroße, ähnliche Herde. In der Nasolabialfalte sitzen Adenome, dazwischen Teleangiektasien. Am Nacken, Rücken und den Schultern linsengroße, hautfarbene, wenig erhabene Gebilde. Auf dem Rücken ein fünfkronengroßer, vitiliginöser Fleck. Bis zum 6. Lebensjahr epileptische Anfälle; in der geistigen Entwicklung zurückgeblieben, lacht oft stumpfsinnig, fürchtet sich und ist in sich gekehrt; schläft tagsüber, ist in der Nacht wach. Menstruation nach nicht eingetreten. Tief herabgewachsenes Haar, stumpfer Gesichtsausdruck, adiposogenitale Fettverteilung; fehlende Achsel- und Schamhaare. Gut tastbare Thyreoidea. Sella normal. Ovarien nicht tastbar, Uterus daumengliedgroß. Hutchinsonsche Schneidezähne und Fourniersche Mahlzähne. Kahnförmige Skapula. Spastischer Patellarreflex, erweiterte Gehirnkammern. WR negativ. Stammelnde Sprache.

Lehner, E. (Abt. Török): Inflammatio cutis racemosa calorica.

18jähr. Schneiderin, seit 3 Wochen auf der inneren Fläche des rechten Oberschenkels eine teils razemöse, teils blitzfigurartig braune Zeichnung. Patientin wärmte sich tagelang vor einem eisernen Ofen. Experimentell ist nachweisbar, daß strahlende Wärme (Sollux-Lampe von 40°) nach 8—10 Minuten retikuläre Hyperämie verursacht. Die der Cutis marmorata entsprechende Gefäßverteilung besteht daher unter physiologischen Verhältnissen bei jedem einzelnen Individuum. Die Tatsache, daß auf gleichartige Reize (z. B. strahlende Wärme) eng nebeneinander liegende Hautpartien verschiedenartig reagieren, spricht dafür, daß diese Partien sich auch funktionell verschiedenartig verhalten. In der Tat ist die vasokonstriktorische Adrenalinreaktion in den lividen Zeichnungen verringert, die Vasodilatation dagegen gesteigert. Physikalische Einwirkungen, z. B. Wärme, verursachen nicht direkt, sondern unter Mitbeteiligung der sog. Zwischensubstanzen die Entzündung der Haut. Es ist anzunehmen, daß auf Einwirkung der Wärme in den Hautpartien, die den lividen Zeichnungen der Cutis marmorata entsprechen, diese Stoffe in größeren Mengen entstehen, als in den normalen Hautpartien, infolgedessen kommt hier auf wiederholte Wärmeeinwirkung auch die Entzündung leichter zustande.

Rajka (Abt. Török): Salvarsandermatitis.

Bei der 40jähr. Kranken wurde im Frühjahr 1928 auf Grund eines positiven WR-Befundes eine antiluetische Kur eingeleitet; in der 4. Woche nach Beginn der Injektionen traten Magenkrämpfe und heftige Kopfschmerzen auf. Ostern nahm sie ein Sonnenbad, daraufhin entstanden an den freigetragenen Partien vorerst rote Punkte, eine Woche später — im Anschlusse an eine Kahnpartie — eine von starkem Juckreiz begleitete Dermatitis. Zu dieser Zeit erhielt sie die letzte Neosalvarsaninjektion, nach der sie krank wurde und unter andauernder 38° übersteigender Temperatur Wochen hindurch schwer krank zu Bette lag. Ihr Haar fiel aus. Derzeit besteht am ganzen Körper netzförmige Pigmentierung, speziell an den unteren Extremitäten in Form dunkelbrauner, linsen- bis hellergroßer Flecke, in deren Zentrum die Haut atrophisch ist. Schütteres Haar, die Nägelränder an den Zehen eingerissen. WR negativ. Bemerkenswert ist das Auftreten der Atrophie, welcher angeblich weder Bläschenbildung noch Eiterung vorausging und welche nicht nach jeder mit netzförmiger Pigmentierung abheilender Salvarsandermatitis auftritt. Hervorzuheben ist außerdem die sensibilisierende Wirkung der Wärme, welche man übrigens auch bei anderen Erkrankungen konstatieren kann.

Liebner (Abt. Sellei): Urticaria e frigore.

37jähr. Frau. Bei Aufenthalt in kalter Luft werden unbedeckte Körperstellen gerötet, jucken, brennen, und es entstehen weiße, erhabene Ausschläge, welche wieder verschwinden. In der Wärme schwinden sie schneller. Auf Berührung mit Eis entstehen auf den Handrücken und Unterarmen flüchtige Erytheme, am Oberarm, auf der Brust und auf dem Rücken nach 5 Minuten allmählich sich verstärkende Erytheme und follikuläre Quaddeln. Durch Konfluierung dieser entsteht auf der mit Eis berührten Fläche ein hartes Ödem mit hyperämischem Hof. Auf Wasser von 6—10° keine Reaktion; auf Äthylchlorid entsteht eine Quaddel. Auch nach Auslösung der Urtikaria auf größerer Körperfläche konnte keine hämoklasische Krise beobachtet werden. Doch stieg die Anzahl der weißen Blutzellen bei einer ungefähr unveränderten prozentuellen Verteilung auf 12 800; Blutzucker, Ca., Pulszahl, Blutdruck und Temperatur unverändert. Intrakutane Injektion des vor dem Anfalle und

Digitized by Google

15 Minuten nach der Kälteeinwirkung (10 Minuten nach der Quaddelbildung) entnommenes Serum erzeugt nach 5 Minuten einen starken hyperämischen Hof um die auf die zweite Serumprobe entstandene Quaddel, dieselbe wird auch größer als die nach der ersten Serumprobe entstandene; die Quaddel nach der ersten Serumprobe weist keinen entzündeten Rand auf und ist auch kleiner. Nach einer halben Stunde ist die Quaddel der ersten Serumprobe in Rückbildung, die der zweiten Serumprobe besteht unverändert. An der Kontrollperson gleichfalls stärkere Urtikaria und entzündeter hyperämischer Hof nach Einspritzung der zweiten Serumprobe. Legt man nach dem Verstreichen der Quaddeln 20 Sekunden lang Eis auf, so entsteht starkes Erythem an der Einspritzungsstelle des zweiten Serums von 7 Minuten Dauer.

Ballagi (Klinik Nékám): Atypische Tub. verrucosa cutis.

45jähr. Erdarbeiter. Anamnese: 3 Geschwister starben an Tuberkulose. Am Halse seit Kindeszeit Lymphome. Hautleiden begann 1926. Auf der rechten Fußsohle eine Operationsnarbe, in deren Nähe ein 10 cm im Durchmesser fassendes verruköses Gebilde. Am unteren und mittleren Drittel des rechten Unterschenkels eine 30 cm lange, 5—15 cm breite scharfbegrenzte Veränderung, welche aus einer Narbe mit punktförmigen und leistenförmigen Erhabenheiten, an den Rändern aus weichen, warzigen Gebilden besteht. Aus den Spalten entleert sich eitriges Sekret. An den Rändern erweichte, fluktuierende, geöffnete und Eiter sezernierende Knoten. Eine ähnliche Veränderung von geringerem Umfange auf der Innenfläche des rechten Oberschenkels sichtbar. Die Veränderungen erinnern an Blastomykose, doch konnten keine Blastomyzeten nachgewiesen werden. Sporotrichinreaktion negativ. Histologisches Bild: Hyperparakeratose, Akanthose, in der Kutis viel Plasma, weniger Epitheloide, vereinzelte Riesenzellen.

Neuber beobachtete 2 Fälle von Blastomykose. Grund und Ränder der Geschwüre viel weicher, zerreißbarer und reagierten auf den mechanischen Insult mit Blutung. Unter den Krusten fanden sich mächtige papilläre Wucherungen, die Mikroabszesse dazwischen zeigten starke, blutig gefärbte Eitersekretion.

Guszman glaubt, daß der primäre Tuberculosis-verrucosa-Herd an der Fußsohle sitzt. Von hier aus entstanden auf dem Wege einer Lymphangitis die großen Herde, welche heute zum Teil schon abgeheilt und atypisch vernarbt sind, mit Hinterlassung kleiner papillomartiger Massen.

Rothman: Diese Tuberkuloseart wurde durch Jadassohn unter dem Namen Tuberculosis fungosa serpiginosa von der Tub. verrucosa cutis abgesondert.

Németh (Klinik Nékám): Xeroderma pigmentosum.

16jähr. Landwirt, 2 Geschwister an unbekannten Krankheiten starben. Die Eltern sind Geschwisterkinder zweiten Grades. Die Krankheit begann im 2. Lebensjahre und äußerte sich Jahre hindurch bloß in starker Pigmentation im Gesicht. Im 12. Lebensjahre Atrophie und Tumorbildung, zu welcher Zeit 5—6 Tumoren exzidiert wurden. Derzeit an allen der Insolation ausgesetzten Stellen Pigmentflecke, zu denen sich im Gesicht und an der Nase neben 8—10 mm großen, blassen, eingesunkenen Atrophieflecken 4—5 mm große, flache, warzenartige Epithelwucherungen gesellen. Auf der Nasenspitze ein haselnußgroßer, kraterförmig eingesunkener Tumor, der seine derzeitige Größe während ungefähr 4 Wochen erreichte. Am Hals erbsengroße Drüsen. Im Blutbilde keine Veränderung, Hämoglobin normal. Histologie: Aus der Basalschicht ausgehende Epithelwucherung in den Randanteilen, eher von intermediärem Typus.

Guszman macht darauf aufmerksam, daß in diesem Falle die karzinomatöse Degeneration von den Basalzellen ausgeht und infolgedessen ein tubulares Karzinom entsteht, während sonst in den meisten Fällen von Xeroderma sich die krebsige Degeneration, wie auch nach Leukoplakie, in Form eines spinulären sog. Kankroids einzustellen pflegt.

Nékám: Der Fall weicht auch in anderer Hinsicht vom gewohnten Typus ab. Einesteils traten die Symptome bei ihm spät, im 12.—13. Lebensjahre auf und zeigen erst in den letzten Monaten den malignen Charakter, der sich in Bildung rasch zerfallender Karzinome kundgibt, andererseits weicht der Fall auch insofern von den gewohnten Formen ab, als unter mehreren Geschwistern nur er allein erkrankte, während gewöhnlich mehrere Geschwister an diesem Leiden zu erkranken pflegen.

Földvári (Klinik Nékám): Urticaria pigmentosa.

Die Krankheit des 7jähr. Knaben begann im 8. Lebensmonat. Unwesentlicher Juckreiz. Am Körper und an den Extremitäten linsen- bis hellergroße braune

Digitized by Google

Flecken, stellenweise das Niveau der Haut kaum überragende Papeln. Dermographismus; auf Reibung urtikarielle Schwellung.

Pintér (Klinik Nékám): Poikiloderma atrophicans vasculare.

33jähr. Mann. Die Krankheit begann 1924 unter Jucken und Brennen am linken Oberschenkel. Derzeit am Stamme, den Extremitäten und im Gesicht netzförmige, dunkelpigmentierte, atrophische Partien, von einem lebhaft roten, lividen Rand umgeben. Die Haut an den erkrankten Stellen verdünnt, straff, gut verschieblich.

Laubál (Klinik Nékám): Syphilis ulcerosa serpiginosa.

50jähr. Bauer. Initialaffekt 1903. Keine antiluetische Behandlung. Matrimonium 1904. Von 10 Graviditäten seiner Frau leben 3 gesunde Kinder, eine Frühgeburt, 5 Kinder starben im 3.—4. Lebensjahre an unbekannten Krankheiten. Die letzte, 10. Gravidität endete angeblich weder mit Geburt noch unter Abortus (Lithopädion). Die jetzigen Hautveränderungen begannen 1926. Am Hals und über dem Manubrium sterni zehn konfluierende, scharfbegrenzte, zentrifugal weiterschreitende, im Zentrum narbige, serpiginöse, exulzerierte Veränderungen.

Berde: Verhalten der Fadenpilzkolonien unter der Einwirkung des Lichtes.

Verf. züchtete Kulturen von Microsporon Audouini, Achorion Schönleini, Sporotrichon Beurmanni und Oidium albicans unter der Einwirkung von Licht verschiedener Intensität und Qualität. Als Züchtungsoptimum der Pilze bewährte sich das vollständige Fehlen des Lichtes. Sonne und künstliche Lichtquellen beeinflussen die Entwicklung der Kolonien nach zwei Richtungen. 1. Verzögert das Licht das Aufgehen und das Wachstum der Kolonien, 2. einige Lichtarten bedingen Gestaltveränderungen. Auf einen durch Hinzufügung von 1:1000 Eosin photosensibilisierten Nährboden leidet unter der Einwirkung des Lichtes wohl das Aufgehen und das Wachstum der meisten Pilzkolonien, doch die entstehenden morphologischen Veränderungen sind identisch mit den auf nicht sensibilisierten Nährböden. Das intensive Licht beschleunigt die Aufnahme des Eosins in die Kolonie selbst bei Pilzarten, welche sonst im Dunkeln das Eosin nur nach langer Zeit aufzunehmen pflegen. Auf sensibilisiertem Nährboden entstehen unter der Lichteinwirkung die das Aufgehen und das Wachstum der Pilze verhindernde Faktoren im Nährboden selbst. Für die Gestaltsveränderung der Kolonien muß das direkt auf die Pilze unmittelbar einwirkende Licht verantwortlich gemacht werden.

Nékám: Die deletäre Wirkung des Lichtes auf die Bakterien wurde bereits von Büchner nachgewiesen, der dicht besäte Agarplatten zum Teil mit Metallgegenständen bedeckte und die Platten dann mit Sonnenlicht beleuchtete. Kolonien wuchsen bloß auf den von den Platten bedeckten Partien. Das Verfahren wurde später zur Sterilisierung des Trinkwassers verwendet, indem man das Wasser an brennenden Quecksilberlampen vorbeifließen ließ. Das Bestreben, in den Nährböden der Bakterienkolonien teils aus diagnostischen Zwecken, teils zur Beeinflussung der Kolonien Anilinfarben zu mengen, ist ebenfalls alt; schon Noeggerath empfahl ein Gemenge, welches gelatiniert zum Agar gegeben, die Unterscheidung der Typhus- und Kolibazillen ermöglichen sollte. Der Typhus wuchs in heller Lilafarbe. Bei den Fadenpilzen ist die Einwirkung der gefärbten Nährböden eine kompliziertere und nicht so einheitlich, da ein großer Teil der pathogenen Pilze Luftmyzelien bildet, die nicht mehr unter der Lichteinwirkung verbleiben und auf diese Weise ein pleomorphes Bild ergeben.

Rothman: Die Versuche lassen erkennen, daß die Aufnahme des Eosins in den Pilzrasen durch das Licht ermöglicht bzw. begünstigt wird. Infolge der lichtbewirkten Permeabilitätserhöhung kann erst die Verpflegung mit Eosin zustande kommen. Auffallend ist die hohe Resistenz gegen Röntgenstrahlen.

E. Lehner-Budapest.

Digitized by Google

Referatenteil

Fachzeitschriften

The Urologic and Cutaneous Review

1929, Bd. 33, Nr. 6

v. Lichtenberg, A.-Berlin: Urology as a Clinical Specialty (Urologie als klinisches Spezialfach). S. 361.

Es wird die Notwendigkeit auseinandergesetzt, sowohl im Interesse der Kranken wie des Nachwuchses an Urologen in umfangreicherem Maße, als es bisher in Deutschland der Fall ist, Spezialkliniken für Urologie einzurichten.

Boyd, M. L.-Atlanta, Georgia: The Punch Operation. Observation Based Upon Twenty Cases Operated on with the Caulk Cautery Punch (Die Pfriem-Operation. Beobachtungen auf Grund von 20 mit dem Caulk-Pfriem-Kauter operierten Fällen). S. 366.

Verf. zieht das ursprünglich von H. Young angegebene, von J. Kaulk als Kauter modifizierte Instrument den sonst empfohlenen vor bei Verlegung des Orificium vesicae durch die Prostata und durch kongenitale und entzündliche Verengerungen.

Mc Cahey-Philadelphia, Penn.: The Incidence of Seminal Vesiculitis (Das Vorkommen der Samenblasenentzündung). S. 369.

Eine Entzündung der Samenblasen muß bei akuter Blennorrhoe vermutet werden, wenn Epididymitis oder Arthritis auftritt. Jedoch brauchen erkrankte Samenblasen nicht palpabel zu sein, andererseits sind palpable Samenblasen nicht immer infiziert.

Dorsey, T. M.-Louisville, Kentucky: Methods of Determining the Facts on Which an Accurate Urological Diagnosis is Based (Methoden zur Bestimmung der für die exakte urologische Diagnose erforderlichen Tatsachen). S. 375.

Überblick über die verschiedenen Untersuchungsmethoden.

Duncan, I. G.-Memphis, Tennessee: Cautery Circumcision: Further Observations. Slight Changs in Technique (Zirkumzision mit dem Kauter: Weitere Beobachtungen. Geringe Veränderungen der Technik). S. 380.

Die Methode kommt besonders für mit Schanker komplizierte Phimosen in Betracht. Nach Entfernung der Vorhaut soll so viel wie möglich von dem ulzerierten Gewebe entfernt werden; dann werden noch vorhandene Geschwüre kauterisiert, mit Pikrinsäurelösung behandelt und die Glans mit antiseptischen Lösungen gebadet. Bei Fällen von ausgededehntem weichem Schanker intravenöse Einspritzungen von Tartarus stibiatus. Nachbehandlung mit Wismut-Jodoform-Perubalsamsalbe.

Langer, E.-Berlin: An Endoscope With an Ocular For Two Observers (Endoskop mit einer Optik für zwei Beobachter). S. 381.

Vgl. Derm. Wschr., 1929, Bd. 88, Nr. 18.

Olessoff, J.-Moskau: Syphilis Acquired by Physicians in the Course of Their Professional Duties (Syphilis bei Ärzten gelegentlich der Ausübung ihrer Berufspflichten). S. 382.

Beschreibung von 5 Fällen beruflicher Syphilis bei Ärzten. Am häufigsten werden Geburtshelfer betroffen, sodann Gynäkologen, Chirurgen, am geringsten Syphilidologen, weil diese sich wohl am besten vorsehen. Es wird dringend empfohlen, sich stets bei Untersuchungen mit Gummihandschuhen zu schützen und vor allen operativen Eingriffen den Pat. genau auf Syphilis zu untersuchen.

Oelze, F. W.-Leipzig: The Subcutaneous Treatment of Syphilis with Myosalvarsan (Die subkutane Behandlung der Syphilis mit Myosalvarsan). S. 384.

Der Name ist eigentlich nicht richtig, da die Einspritzungen subkutan gemacht werden. Die Dosierung ist die gleiche wie beim Neosalvarsan. Spirochäten schwinden langsamer als bei letzterem, auch manifeste Syphiliserscheinungen und WR werden langsamer beeinflußt. Im ganzen kommt Myosalvarsan besonders für latente Fälle und Späterscheinungen in Betracht.

Groedel, F. M.-Nauheim: Congenital Syphilis of the Visceral Organs (Kongenitale Syphilis der inneren Organe). S. 386.

Entgegen der allgemein verbreiteten Anschauung hält Verf. Beteiligung der inneren Organe bei kongenitaler Spätsyphilis nicht für selten; die Erscheinungen treten aller-

Digitized by Google

dings nicht vor dem 30. Jahre auf. Schwere Fälle von Herzinsuffizienz (besonders unter der Form von Polyserositis oder Pericarditis calcificans) scheinen nicht selten auf kongenitaler Syphilis zu beruhen; charakteristisch ist in solchen Fällen das Vorherrschen von Lebererscheinungen.

Stolz, Ch. E.-Los Angeles, Kalif.: Injection Treatment of Varicose Veins (Injektionsbehandlung variköser Venen). S. 387.

Pat. mit Phlebitiden bleiben von der Behandlung ausgeschlossen, solche mit Zucker im Harn solange, bis der Blutzucker normal ist; solche mit geringem Eiweiß im Harn und Zellen erhalten die Einspritzungen in längeren Pausen. Sollte Blut auftreten, so wird die Behandlung unterbrochen, bis der Harn wieder klar ist. Am empfehlenswertesten ist Chinin. hydrochlor. und Urethan; 20%ige Natr.-salicyl.-Lösung macht bisweilen Wadenkrämpfe, 30—40%ige Lösung ist wegen zu starker Beschwerden zu verwerfen. Im ganzen ist die Behandlung mit verödenden Einspritzungen dringend zu empfehlen.

Bessesen, D. H.-Minneapolis, Minnesota: Infections of the Skin and Subcutaneous Tissues; Furuncle and Carbuncle (Infektionen der Haut und des subkutanen Gewebes; Furunkel und Karbunkel). S. 389.

Kurzer Überblick über Behandlungsmethoden. Bedeutung der Unterbindung der V. facialis bei Gesichtsfurunkeln.

Lain, E. S.-Oklahoma City, Oklahoma: Eczema, Ancient and Modern (Alte und neue Anschauungen über Ekzem). S. 392.

Abgrenzung der Begriffe Dermatis und Ekzem. Für die Entstehung des letzteren ist Disposition, besondere anatomische Verhältnisse der befallenen Gegend und eine meist äußere, für die Entwicklung an der betreffenden Stelle maßgebende oder sie beschleunigende Ursache erforderlich. Besondere Empfehlung der Röntgenbehandlung.

E. Levin-Berlin.

Acta Dermato-Venereologica

März 1929, Bd. 10, Nr. 1

Gawalowsky, K.-Prag: Lupus erythematodes acutus. (Klinik Šamberger). S. 1.

Der Lupus erythematodes acutus ist wahrscheinlich hinsichtlich der Ätiologie identisch mit dem Lupus erythematodes discoides. Die Tuberkulose kann in ihrer ursächlichen Bedeutung ebensowenig wie der Streptokokkus ausgeschaltet werden; aber es kann auch kein Beweis für die Anschauung erbracht werden, daß der Tuberkelbazillus oder der Streptokokkus als Erreger der Krankheit angesehen werden müsse. Man kann nicht mit Sicherheit entscheiden, ob die Erkrankung der Haut oder die Erkrankung der Lymphdrüsen als primär angesehen werden müssen, obschon die Fälle von Lupus erythematodes d'emblée für die letztere Annahme sprechen. Möglicherweise gehört die Krankheit zum Typus des Lymphogranuloms, und vielleicht spielt ein noch unbekanntes Virus mit, das die Widerstandsfähigkeit gegenüber dem Tuberkelbazillus und dem Streptokokkus herabgesetzt. Eine schon bestehende Tuberkulose wird durch dieses Virus verschlechtert; die Streptokokkeninfektion ist sekundärer Natur und ruft den Tod hervor. Dabei ist zu bemerken, daß bei wirklicher Lymphogranulomatosis die Röntgenempfindlichkeit der Haut normal, aber beim Lupus erythematodes wesentlich gesteigert ist. Auch die Empfindlichkeit gegenüber Ultraviolett und Radiumstrahlen ist erhöht. In therapeutischer Hinsicht besitzen wir noch kein wirksames Heilmittel; am besten scheint Argoflavin zu wirken.

Glaubersohn, S. A.-Kiew: Dysthyreosis de la peau (Myxödematöse Hauterkrankung). S. 40.

Bei einer 55jähr. dysthyreotischen Frau trat auf der rechten Schulter und dem ganzen Nacken eine papulöse, juckende, sklerotische Erkrankung auf, welche dem von S. L. Bogroff und V. V. Ivanoff beschriebenen Bilde der Dysthyreosis der Haut entspricht. Im ganzen sind bisher 17 Fälle beschrieben worden, charakterisiert durch das harte Ödem und die Insuffizienz der Schilddrüse. Man muß die diffuse und die zirkumskripte Form unterscheiden; letztere tritt in drei Arten als Myxoedema planum, papulosum und tuberosum auf. Es können auch Basedow-Symptome erscheinen. Der Prozeß kann lokal bleiben und mit der Dysfunktion der Hautdrüsen, des Bindegewebes und besonders der Fibroblasten einhergehen, oder die Ödemflüssigkeit kann sich durch die erweiterten Lymphwege über den ganzen Körper verbreiten.

Digitized by Google

Benjamovitsch, E., u. L. N. Maschkilleisson-Moskau: Beiträge zur Frage der Atrophia cutis striata. (Staatliches venereologisches Institut.) S. 59.

Auf Grund der Beobachtungen der Striae acutis atrophicae bei 13 Männern und bei einer nie gravid gewesenen Frau kommen die Verff. zum Resultat, daß sich die Striae bei Fehlen einer Gravidität zumeist an der äußeren Oberfläche der Hüften und in der Kreuzgegend bilden, daß sie größtenteils mit den Langerschen Hautlinien zusammenfallen, aber auch nicht selten Netze und Schlingen formen. Histologisch fand sich kein Unterschied zwischen der Striae gravidarum und der Striae bei Männern; bei beiden Gruppen besteht eine Verdichtung der Elazinfasern, was gegen die mechanische Deutung der Entstehung der Striae als Folge der Distension der Haut spricht. Die Erweiterung der Gefäße und das Auftreten perivaskulärer Infiltrate weist auf eine Beteiligung des Gefäßapparates hin; dieses Infiltrat fehlt bei der idiopathischen Hautatrophie. Neben der Degeneration des elastischen Gewebes sind Erscheinungen der Hyperfunktion der Epidermis wichtig, starke Pigmentation und epitheliale Wucherungen. Die Entstehung der Striae atrophicae beruht auf toxischen Einflüssen, unter denen die Produkte der inneren Sekretion eine wesentliche Rolle spielen. Mit den Striae atrophicae sind nicht selten andere Erscheinungen der Schwäche des physiologischen Systems des Bindegewebes verbunden, wie die Neigung zur Varizesbildung, zu Prolaps der Schleimhaut und zu Epithelwucherungen. F. Winkler-Wien.

Revue Française de Dermatologie et de Vénéréologie

1929, Jahrg. 5, Nr. 4

Milian, G.: Ictère chez une femme n'ayant jamais eu de symptomes syphilitiques mais ayant eu des rapports sexuels constants avec un homme atteint d'accidents syphilitiques secondaires (Ikterus bei einer Frau, die niemals luetische Symptome gehabt hat, die aber ständig verkehrte mit einem deutlich sekundär infizierten Manne). S. 203.

21jähr. Pat. wird mit fieber- und schmerzfreiem Ikterus eingeliefert. Sonstige Zeichen fehlen völlig, auch die WR ist stets negativ. Auf spezifische Behandlung sofortiges Verschwinden des Ikterus. Trotz regelmäßiger Beobachtung, klinisch wie serologisch, war der Ikterus seit einem halben Jahre ständigen Verkehrs mit dem kranken Manne das erste Manifest der erfolgten Infektion.

Milian, G.: Deuxième érythrodermie vésiculo-oedémateuse arsénicale provoquée par le 914, huit ans après la première (Zweite blasig-ödematöse Arsenerythrodermie, durch 914 provoziert, 8 Jahre nach der ersten). S. 205.

1921 zum ersten Male wegen Lues I mit 914 behandelt. Damals trat echte Arsendermatitis auf. Entlassung mit negativer WR, nachdem ein interkurrenter Ikterus auf Hg schnell zum Verschwinden gebracht war. 8 Jahre später wegen leichter tabischer Erscheinungen wieder zur Behandlung erschienen, reagierte er auf 914 prompt wieder mit Arsendermatitis.

Milian, G.: Syphilides papulo-érosives. Erythème du neuvième jour. Ictère au cour du traitement par le 914 (Papulös-erosive Syphilide, Erythem des neunten Tages, Ikterus im Verlauf der Behandlung mit 914). S. 207.

24jähr. Mädchen mit luetischen Erosionen und Papeln am Genitale macht am neunten Tage der Behandlung das typisch-spezifische fieberhafte Erythem mit Ödembildungen durch; nach weiteren 6 Wochen einen ebenfalls nicht toxischen Ikterus, der bei Weiterbehandlung schwindet. Nach Einleitung durch Hg konnte 914 wieder ohne Störungen gegeben werden.

Milian, G.: Hyperkératose verruqueuse syphilitique de la jambe chez une femme de 72 ans à syphilis ignorée (Luetische verruköse Hyperkeratose der Beine bei einer 72jährigen Frau mit unerkannt gebliebener Lues). S. 212.

Die mächtigen Hyperkeratosen (ausgezeichnete Abbildungen) waren das erste Zeichen der wahrscheinlich 20 Jahre zurückliegenden Infektion. Vor der Behandlung bestand wie bei der Säuglingslues irreguläres Fieber. Auf Jodkaligaben spezifische Fieberreaktion bis 40,2°, Iritis specifica, Positivwerden des Wassermann.

Milian, G.: Arséno-résistance d'une lésion syphilitique sécondaire de la verge. Guérison rapide par le bismuth (Arsenresistenz einer sekundär-luetischen Penisläsion. Rasche Heilung durch Wismut). S. 221.

Digitized by Google

Die Infektion wurde 5 Monate vergebens mit intensiven Arseninjektionen behandelt, heilte aber erst und überraschend schnell durch Wismut.

Milian, G.: Urticaire au cours du traitement par le 914. Guérison par la continuation du traitement (Urtikaria im Verlauf der Behandlung mit 914. Heilung durch Fortsetzung der Behandlung). S. 225.

27jähr. Pat. wird wegen seit 4 Monaten bestehenden mannigfachen luetischen Erscheinungen der Haut und Mundschleimhaut bei stark positiver WR der Arsenbehandlung mit 914 ausgesetzt und erkrankt schon am Tage nach der ersten Injektion an Urtikaria des Rumpfes (gute Abbildung). Da Arsenüberempfindlichkeit von vornherein unwahrscheinlich, die daraufhin vorgenommene Intradermoreaktion mit $^1/_{10}$ der Lösung auch negativ ausfiel, wurde ohne Bedenken die Arsenbehandlung weitergeführt und brachte den gewünschten Erfolg nebst Abheilung der Urtikaria.

H. Lippert-Köln.

Bulletin de la Société Française de Dermatologie et de Syphiligraphie

Sitzung vom 18. April 1929

1929, Nr. 4

Gougerot, Burnier u. P. Photinos: A propos du procès-verbal. A propos du malade atteint d'éruption lichénoide déclanchée par l'or: transformation en lichen plan typique (Zum Protokoll. Über den Kranken mit lichenoider, durch Gold hervorgerufener Eruption: Umwandlung in typischen Lichen planus). S. 356.

Es hat eine Umwandlung der bei der Vorstellung in der vorigen Sitzung noch zweifelhaften lichenoiden Effloreszenzen in typischen Lichen planus stattgefunden. Tatsächlich lag also ein atypischer Lichen planus vor.

Gougerot, Burnier, O. Eliascheff und P. Blum: A propos du procès-verbal. Présentation des malades guéris et présentation des coupes histologiques du verrucome avec adénite à structure épithéliomatiforme guéri par le 914 (Zum Protokoll. Vorstellung geheilter Kranker und mikroskopischer Präparate des mit Salvarsan geheilten Verrukoms mit Drüsenschwellungen von epitheliomatöser Struktur). S. 356.

Mit den in der vorigen und vorvorigen Sitzung vorgestellten Fällen sind bisher im ganzen drei Fälle gezeigt worden, bei denen es sich anscheinend um eine neue, noch nicht näher bestimmbare Infektion handelt. Wismut hatte dabei versagt, während mit Salvarsan prompte Heilung eingetreten ist. Histologisch zeigte sich einerseits epitheliomatöse Proliferation mit Hornkugeln in der Epidermis, andererseits plasmozytäre, syphilidoide Infiltration in der Kutis. Nach diesem Befunde und den klinischen Erscheinungen ist primäre und tertiäre Syphilis und Epitheliom auszuschließen.

Gougerot u. P. Blum: Erythrodermie prémycosique généralisée à tendance atrophique et nodules naissants sans prurit (Ausgebreitete prämykotische Erythrodermie mit Neigung zu Atrophie und ohne Jucken auftretenden Knötchen). S. 362.

Die Affektion besteht bei dem 66jähr. Manne seit 10 Jahren. Haut diffus kupferrot gefärbt, schuppend; bei Glasdruck an verschiedenen Stellen diffuse Pigmentierung, an anderen diffuse Atrophien, Teleangiektasien. Kupferrote, nicht juckende Knötchen. Das Fehlen des Juckens könnte gegen Prämykose sprechen, doch ist der histologische Befund für Mycosis fungoides charakteristisch.

Gougerot, Gautrier u. P. Uhry: Prémycosis à début brusque et fébrile (Prämykose mit plötzlichem, fieberhaftem Beginn). S. 363.

Mit hohem Fieber akut aufgetretene ausgebreitete, flächenhafte, juckende erythematöse Eruption. Schleimhäute frei; nach 8 Tagen Abschuppung in großen Fetzen, Fortbestehen des Juckens. Es war zuerst Skarlatina diagnostiziert worden, die man aber von fachärztlicher Seite zugunsten einer prämykotischen Erythrodermie fallen ließ. Diese wurde durch einige Wochen später auftretende Eruption harter, unter der Haut beweglicher Knötchen bestätigt. Behandlung mit Röntgen und intravenösen Einspritzungen von Bromostrontiuran.

Gougerot u. P. Blum: Dermatite lichénoide purpurique pigmentée chez un malade atteint d'un syndrome osseux de Paget et syphilitique (Purpuraartige, pigmentierte, lichenoide Dermatitis bei einem Kranken mit Pagetschen Knochenerscheinungen und Syphilis). S. 363.

Digitized by Google

An der Vorderfläche des rechten Beines aus zahlreichen punktförmigen, purpuraartigen, lichenoiden Elementen zusammengesetzter erythematöser Plaque, vereinzelte gleichartige rings herum; links beginnende papulöse, lichenoide Elemente, rosa bis rot gefärbt, nicht deutlich purpuraartig. Bei weiterer Entwicklung entsteht eine pigmentierte, ockerfarbene Papel oder pigmentierte, nicht papulöse Stelle. Außerdem positive WR, Miosis, reflektorische Pupillenstarre, Pagetsche Knochenerscheinungen.

Gougerot, Burnier u. P. Uhry: Erythème biotropique du 9e jour par l'or (Biotropisches Erythem des 9. Tages bei Goldbehandlung). S. 364.

Nach einer zweiten, 9 Tage nach der ersten, Einspritzung von Krisalbine bei Lupus erythematosus Fieber, Erbrechen, Durchfall, Erythem. Erscheinungen nach einem Tage geschwunden, weitere Einspritzungen gut vertragen. Die Erscheinungen stimmen mit den bei Salvarsan beobachteten und von Milian als Biotropismus aufgefaßten überein. Das Nichtwiederauftreten nach der folgenden Einspritzung und Fehlen des hämoklasischen Choks spricht gegen Vorliegen einer Anaphylaxie. Tzanck hält die Erklärung durch Biotropismus für die vorliegenden Erscheinungen nicht für einwandfrei; er glaubt eher, daß es sich um der Serumkrankheit analoge tardive Hautintoleranz handelt.

Gougerot, Cohen u. P. Uhry: Anaphylaxie à l'or (Anaphylaxie bei Gold). S. 366.

Die Übereinstimmungen der nach Salvarsan und nach Gold auftretenden Zufälle läßt vermuten, daß wenigstens ein Teil der letzteren, besonders die Erythrodermien, auf anaphylaktischen Vorgängen beruht. Im Gegensatz dazu sind die dem Typus des biotropischen Erythems des 9. Tages entsprechenden pathogenetisch ganz anders zu bewerten. Es wird über vorläufige, weiter fortzusetzende Untersuchungen der Intoleranz gegen Gold mit der Methode von Richet und Widal berichtet. Milian berichtet über verschiedene Beobachtungen, die unzweifelhaft für das Vorliegen eines biotropischen Erythems des 9. Tages nach Goldbehandlung sprechen; es kommt dies besonders nach ungenügenden Dosen vor. Es entspinnt sich eine längere Diskussion über den infektiösen oder toxischen Charakter der Erscheinungen, über den Begriff der Intoleranz und der Intoxikation; die Anaphylaxie ist nur ein Teilgebiet der ersteren.

Pinard, M., Rabut u. Abricosoff: Maladie de Hansen (Fall von Lepra). S. 372.

Ein Teil der Erscheinungen des Kranken konnte zunächst als Syphilis aufgefaßt werden, zumal positiver Hecht bestand und sie nach Salvarsan schwanden. Jedoch hatte er charakteristisches Aussehen des Gesichts nach Lepra und Leprabazillen im Nasenschleim sowie auch in Schnitten von Hautknötchen.

Juster, E.: L'érythrocyanogénie et ses complications (Die Erythrozyanogenie und ihre Komplikationen). S. 373.

Die supramalleoläre Erythrozyanose ist Teilerscheinung eines Zustandes angeborener oder erworbener Natur, der als Erythrozyanogenie bezeichnet werden kann, und der auch an anderen Stellen, Schenkel, Gesäß, Hände, Arme, Gesicht entsprechende Erscheinungen macht. Als Komplikationen finden sich Varikositäten (Couperose) und teigige Verdickungen, denen eine Zellulitis zugrunde liegt, die auch bei dem umschriebenen Ödem des Fußrückens beteiligt ist. Auf den Verdickungen der Erythrozyanose finden sich häufig Frostbeulen, während papulo-nekrotische Tuberkulide, Erythema induratum im Bereiche der Infiltrationen nichts damit zu tun haben. Die Ursachen des Zustandes liegen in neuro-humoro-zirkulatorischen Störungen, die, wie vorgestellte Kranke zeigen, durch Syphilis und Tuberkulose bedingt sein können.

Milian und Nativelle: Abcès froid staphylococcique (Kalter Abszeß durch Staphylokokken). S. 378.

Umfangreicher Abszeß am linken Ellenbogen ohne Beteiligung des darunter liegenden Knochens; er enthält rötlich sanguinolenten Eiter, dessen Kultur Staphylococcus aureus ergibt. In der Nachbarschaft zwei infiltrierte, gummiartige Plaques; in weiterer Entwicklung an Erysipel erinnernde Läsionen, dann Bildung von Knötchen und Gummen, die ulzerieren und eine gelbliche Flüssigkeit entleeren. Die polymorphen Erscheinungen ließen an Mykose, besonders Sporotrichose, denken, doch blieben Kulturen negativ. Nach Behandlung mit Staphylokokkenvakzine Rückgang.

Milian u. Nativelle: Hématome récidivant de la fesse (Rezidivierendes Hämatom am Gesäß). S. 378.

Seit 10 Monaten bestehende fluktuierende Knoten am Gesäß, die auf ein Trauma zurückgeführt wurden. Röntgenologisch zahlreiche nach dem Sakrum ziehende Schatten. Die Punktion ergibt eine bluthaltige Flüssigkeit, die sich bald wieder ergänzt; chemische Analyse exstirpierter Knoten ergibt große Mengen Wismut. Der Kranke ist Syphilitiker und hatte intramuskuläre Einspritzungen, die letzte 4 Monate vor Auftreten der

Digitized by Google

Erscheinungen erhalten. Von mehreren Seiten wird betont, daß derartige bluthaltige Zysten sich nach intramuskulären Einspritzungen auch ohne Hinzutreten eines Traumas entwickeln können.

Louste, Lévy-Franckel u. Thibaut: Iodides ulcéro-végétantes (Ulzerös-wuchernde Jodide). S. 380.

Im Gefolge einer Jodmedikation traten münzen- und bogenförmige papulöse Effloreszenzen auf, aus denen sich papillomatöse Massen mit nässender Oberfläche und von gelblicher Farbe entwickelten; weiter entstanden dann Ulzerationen. Nach Aussetzen schnelle Heilung.

Louste u. Pinoche: Erythrodermie bismuthique (Wismuterythrodermie). S. 381.

Nach Einspritzungen von Quinby aufgetretene ausgebreitete Erythrodermie mit starkem Jucken, intensiver Abschuppung, Nässen in den Beugen, Hyperkeratosen an Handflächen und Fußsohlen. In der rechten Gesäßhälfte zahlreiche weiße Wismutstränge.

Louste u. Pinoche: Erythrodermie provoquée par la manipulation de cyanamide calcique (Erythrodermie nach Hantieren mit Zyanamid-Kalzium). S. 382.

Mit starkem Jucken verbundene erythematöse, schuppende Läsionen an verschiedenen Stellen des Körpers mit Einrissen in den Beugen. Die Erkrankung ist nach Hantieren mit Zyanamid-Kalzium entstanden, das zur industriellen Herstellung von Ammoniak benutzt wird, und soll bei den dabei beschäftigten Arbeitern häufig sein.

Louste u. Pinoche: Deux cas de gangrène génitale (Zwei Fälle von Gangrän an den Genitalien). S. 382.

1. Ausgedehnte Gangrän an der Vorderfläche des Skrotums bei einem Kranken mit Ulcus molle und Bubo; reichliche Eiterung mit positivem Befunde von Ducrey-Bazillen. Einspritzungen von Dmelcos, tonisierende Behandlung. 2. Gangrän bei angeborener Phimose, Entwicklung ohne besondere Schmerzen. Spaltung mit Thermokauter, Umschläge mit Dakinscher Lösung, Einspritzungen verschiedener Seren. Die Glans stieß sich ab, im übrigen trat verhältnismäßig schnell Heilung ein. Dies ist eine auch sonst zu bemerkende Tatsache. Gefährlich sind Blutungen, wie sie in dem einen Falle durch Übergreifen der Gangrän auf die Arterien des Gliedes eingetreten waren.

Sézary, A., u. P. Lefèvre: Parapsoriasis en gouttes à poussées aigues varioliformes, forme du pityriasis lichénoide et varioliforme aigu des auteurs viennois (Parapsoriasis en gouttes mit akuten varioliformen Eruptionen, Form der Pityriasis lichenoides et varioliformis acuta der Wiener Autoren). S. 386.

Bei der Kranken hatten ihrer Angabe nach bereits mehrere, durch Jahre getrennte Eruptionen stattgefunden, nach deren ersten die Haut ein normales Aussehen angenommen hatte, während später einzelne Effloreszenzen bestehenblieben. Die diesmalige Eruption zeigte am ganzen Körper mit Ausnahme der Hände und Füße und des Gesichts ein polymorphes Exanthem, bestehend aus erythematösen Flecken, einfachen, mit Krusten bedeckten oder seltener schuppenden Papeln, papulo-nekrotischen und spärlichen varizelliformen Elementen. Allmählich veränderte sich das Erythem, es zeigten sich lentikuläre, gelblichbraune Flecke mit geringer Schuppung; die Papeln treten weniger hervor, zeigen eine gelbbraune Farbe, an der Spitze Schuppung. Die schwärzlichen Krusten sind wesentlich zurückgegangen, unter ihnen napfförmige Einsenkungen. Histologisch ergibt sich Wucherung des Papillarkörpers mit Verlängerung der Epithelzapfen und der Papillen, darunter ein banales Infiltrat; an einer Stelle der Papel lentikuläre Nekrose analog der der Acne necrotica. Keine Veränderungen der Gefäßwände, keine epitheloiden Zellen. Im Anfang konnte an Syphilis gedacht werden, doch fehlte tieferes Infiltrat, Drüsenschwellungen, WR negativ. In der französischen Literatur konnte ein entsprechender Fall nicht gefunden werden; hingegen stimmt er mit Beschreibungen von Juliusberg im Handbuch der Hautkrankheiten überein, die akute Eruptionen der Pityriasis lichenoides betreffen, welche Bezeichnung in Deutschland mit der Parapsoriasis en gouttes synonym ist. Auffallend ist in dem hier beschriebenen Falle der rezidivierende Charakter.

Photinos, P.: Présentation d'un moulage de „Pseudo-pelade de Brocq" (Vorführung einer Moulage von „Pseudopelade Brocq"). S. 390.

Eine Moulage von wahrer Pseudopelade existierte bisher nicht, es wird dadurch ein von Brocq mehrfach geäußerter Wunsch erfüllt.

Bory, L.: Sur la sérologie de la syphilis dans certains états cholémiques (Über die Serologie der Syphilis in gewissen cholämischen Zuständen). S. 391.

Man findet bisweilen Seren, die an Stelle der klaren gelben eine trübe, tabaksaft-

Digitized by Google

ähnliche Farbe zeigen; sie geben spontan ohne Zusatz eines Hämolysins Hämolyse und in Fällen ohne nachweisbare Syphilis schwache Komplementablenkung. Die betreffenden Pat. zeigen einen bestimmten Typus, sind mager, pigmentiert, von gelber cholämischer Farbe, leicht anämisch; Urin acholurisch, Leber und Milz nicht wesentlich geschwollen. Verdacht auf Tuberkulose. Dieser cholämische Zustand scheint kongenital und familiär zu sein, möglicherweise auch durch Kontagion (in der Ehe) übertragen werden zu können. Es muß vorläufig dahingestellt bleiben, ob es sich um eine besondere Form kongenitaler Syphilis mit transformiertem Virus, um eine besondere kryptogenetische Krankheit, um eine benigne, gewissermaßen konstitutionelle Form des infektiösen acholurischen Ikterus handelt. Milian glaubt auch in diesem Falle eine Bestätigung dafür zu sehen, daß positive WR bei Ikterischen für Syphilis spricht. Eine solche dürfte in dem von dem Vortragenden herangezogenen Falle vorgelegen haben.

Meyer, J.: Accident mortel pouvant être attribué à une intoxication suraigue par l'acide formyl-amino-oxyphényl-arsinique (Tödlicher Zufall, möglicherweise infolge ganz akuter Intoxikation mit Treparsol). S. 394.

Ein 9jähr. Knabe, der wegen kongenitaler Syphilis mehrere Kuren mit Treparsol (innerlich) ohne Zwischenfall durchgemacht hatte, erkrankte bei neuerlicher Darreichung mit etwas größeren, aber immer noch mäßigen Dosen im Anschluß an eine übermäßige Mahlzeit mit Erbrechen, schmerzhafter Spannung im Leib, Depression; das Erbrechen erweist sich als unstillbar; es kommt zu Koma, allgemeinen Kontrakturen, Krisen, Temperatursteigerung, Albuminurie, Zyanose, Cheynes-Stokesschem Atmen, Exitus nach 2 Tagen. Die Annahme, daß es sich um eine akute Treparsolvergiftung handelte, ist am wahrscheinlichsten; eine Sektion fand nicht statt, so daß eine sichere Diagnose gegenüber den sonst noch erwogenen Möglichkeiten (akute Exazerbation chronischer Appendizitis) nicht gestellt werden konnte. Einige Tage vor Eintritt des Erbrechens war Urtikaria aufgetreten. Milian hält klinisch das Bild einer Apoplexia serosa für vorliegend.

Hufschmitt, G.: Syphilis conjugale arséno-résistante (Arsenresistente Syphilis bei einem Ehepaare). S. 399.

Bei beiden Eheleuten fand Behandlung eines Primäraffektes mit Rhodarsan bzw. Néo-tréparsénan statt, trotzdem Entwicklung von Sekundärerscheinungen, die unter fortgesetzter Behandlung nicht zurückgingen, erst auf Wismut schwanden. Weder der Krankheitsboden, noch das Medikament kann für das Versagen der Therapie angeschuldigt werden; vielmehr muß ein arsenresistenter Spirochätenstamm angenommen werden. Da diese Resistenz vielleicht auf einem ungenügend behandelten Boden erworben wurde, erscheint es zweckmäßig, Kranke, die durch derartige resistente Spirochäten infiziert wurden, mit pentavalenten Arsenverbindungen oder mit kräftigen Wismutdosen zu behandeln.

Babalian: Le tartrate d'ergotamine dans l'urticaire (Das weinsteinsaure Ergotamin bei Urtikaria). S. 402.

Weinsteinsaures Ergotamin gab gute Erfolge bei Urtikaria, soweit diese mit Sympathikotonie einhergeht; da es oft schwer ist, diese Gruppe von der der Vagotoniker zu unterscheiden, so kann bei der Unschädlichkeit des Medikamentes die Anwendung zunächst in jedem Falle erfolgen, außer bei ausgesprochener Vagotonie (Urtikaria bei Asthma) und bei Urtikaria bei Arsenintoleranz.

Demanche, R., u. L. Guenot: Valeur de la réaction de Kahn pour le sérodiagnostic de la syphilis (Wert der Kahnschen Reaktion der Syphilis). S. 405.

Die Untersuchungen wurden mit der letzten von Kahn angegebenen Modifikation seiner Methode ausgeführt. Die Kahnsche Reaktion hat den Vorteil einer sehr einfachen Technik, Konstanz der Resultate; ihre Sensibilität übertrifft die der WR, Calmette, Vernes; sie steht der Reaktion von Hecht gleich, wird weniger als diese durch die Variationen der komplementären Kraft der Seren beeinflußt. Ihre Spezifität ist sehr groß. Sie soll mit der Hechtschen Reaktion zusammen ausgeführt werden, weil jede von ihnen positive Reaktionen in Fällen geben kann, in denen die andere versagt.

Gastou: Lésions papulo-pustuleuses acnéiformes et cicatricielles datant depuis 21 ans, sans antécédents ni signes syphilitiques ou bacillaires (Seit 21 Jahren bestehende papulo-pustulöse akneiforme und narbige Läsionen ohne Antezedentien oder Zeichen von Syphilis oder Tuberkulose). S. 411.

Obwohl auch histologisch sich keine Zeichen von Tuberkulose fanden, ist doch anzunehmen, daß es sich um Tuberkulide mit anormaler Entwicklung handelte.

Digitized by Google

Lacroix u. Abulker: Cuti-réaction à la tuberculine et intradermo-réaction à l'hémostyl (Kutireaktion mit Tuberkulin und Intradermoreaktion mit Hämostyl). S. 412.

Untersuchungen bei verschiedenen Stadien der Syphilis, Allgemeinerkrankungen, tuberkulösen Affektionen ergaben keine Übereinstimmungen zwischen den beiden Reaktionen. Es kann also nicht, wie man aus einer angeblichen Übereinstimmung hat schließen wollen, ein gewisser „ergischer" Zustand des Körpers und besonders nicht ein „speziell ergischer" bei Syphilis angenommen werden, besonders da die angewandten Stoffe der Spezifität entbehren. E. Levin-Berlin.

Réunion Dermatologique de Lyon

(Bull. Soc. Franç. de Derm. et de Syph., 1929, Nr. 4)

Sitzung vom 21. Februar 1929

Nicolas, Favre u. Lebeuf: Lymphogranulomatose inguinale opérée: présence de ganglions iliaques suppurés, macroscopiquement semblables aux ganglions inguinaux (Operierte Lymphogranulomatosis inguinalis: vereiterte Iliakaldrüsen, makroskopisch den Inguinaldrüsen gleichend). S. 287.

Außer charakteristisch veränderten Inguinaldrüsen wurden bei der Operation auch einige der vorher als großes Paket festgestellten Iliakaldrüsen entfernt, von denen die eine sehr vergrößerte von Eiter erfüllt war, die andere auf dem Schnitt die kleinen klassischen Abszesse zeigte. Die nicht entfernten Iliakaldrüsen schwanden nach dem Eingriffe spontan, wie dies schon öfter nach der Exstirpation der Inguinaldrüsen beobachtet worden ist.

Gaté, J., u. P. Michel: Un cas de maladie de Nicolas-Favre bilatérale, avec très grosses adénopathies iliaques et accident primitif ulcéreux atypique (Fall von doppelseitiger Lymphogranulomatosis inguinalis mit sehr starken Iliakaldrüsenschwellungen und atypischem ulzeriertem Primäraffekt). S. 289.

Ausgedehnte Drüsenschwellungen mit Fistelbildung. Am Präputium Geschwür, das weder für Syphilis noch für weichen Schanker charakteristisch ist; Spirochäten und Ducrey negativ, Autoinokulation negativ. Die Drüsenschwellungen begannen 3 Wochen nach dem letzten Verkehr, das Geschwür wurde erst 14 Tage später bemerkt. Es dürfte trotzdem eine Eintrittspforte der Krankheit darstellen, eine weitere wahrscheinlich eine herpetische Ulzeration, von der man jetzt noch am inneren Präputialblatt eine punktförmige Kruste sieht.

Pillon, M.: Folliculites agminées de Leloir de la région dorsale des deux mains (Agminierte Follikulitiden beider Handrücken [Leloir]). S. 291.

Vor 2 Monaten zeigten sich auf beiden Handrücken infiltrierte, verruköse Läsionen, aus denen sich stellenweise kleine Eitertröpfchen ausdrücken ließen. Sie sind jetzt im Zentrum vernarbt bei weiterer peripherer Ausbreitung und zeigen einen etwas polyzyklischen, infiltrierten, an einzelnen Punkten wuchernden Rand, der ein richtiger eiterhaltiger Schwamm zu sein scheint. Wahrscheinlich handelt es sich um eine von einem Hunde stammende Trichophytie.

Lacassagne, J., u. J. Rousset: Un cas de tatouage thérapeutique (Ein Fall von Tätowierung zu therapeutischen Zwecken). S. 292.

Im Orient sind Tätowierungen zu therapeutischen Zwecken von alters her im Gebrauch. Sie finden sich in Form von Linien und Punkten über schmerzhaften Stellen.

Gaté, J., u. J. Rousset: Hémorragies graves novarsénobenzoliques avec syndrome hémogéno-hémophilique (Schwere Hämorrhagien nach Novarsenobenzol mit einem aus Hämogénie und Hämophylie zusammengesetzten Symptomenkomplex). S. 295.

Die Pat. war, obwohl sich schon Intoleranzerscheinungen gezeigt hatten, weiter behandelt worden. Es kam zu heftigen Nasenblutungen, Metrorrhagien, Blutungen des Zahnfleisches; außerdem Bluterguß im linken Knie, Ekchymosen an den Beinen. Zeichen von Hämogénie: normale Gerinnungszeit, Verlängerung der Blutungszeit, verringerte Zusammenziehung des Blutkuchens, Verminderung der roten Blutkörperchen, Mononukleose. Der Fall geht in Heilung über.

Laurent, Ch.: Mort brusque par hémopéricarde consécutif à une injection intraveneuse de 30 cgr. de 914 (Plötzlicher Tod an Hämoperikardium im Gefolge einer intravenösen Einspritzung von 0,3 g 914). S. 296.

Digitized by Google

Plötzlicher Tod 56 Stunden nach der Einspritzung. Bei der Sektion Kongestionierung aller Organe; Hämoperikardium, Stelle der Blutung nicht festzustellen, doch ist sie in Übereinstimmung mit der Kongestionierung der übrigen Organe auf die Einspritzung von 914 zu beziehen. Nicolas glaubt, daß zu derartigen Zufällen voraufgegangene anderweitige Intoxikationen disponieren.

Lacassagne, J., u. J. Rousset: Tumeur mélanique sécondaire des ganglions inguinaux (Sekundärer melanotischer Tumor der Inguinaldrüsen). S. 298.

Die Krankheit hatte mit einer schlecht heilenden Ulzeration der rechten 4. Zehe begonnen. Im weiteren Verlaufe entwickelten sich Schwellungen in der rechten Leiste, in der sich jetzt entzündete, melanotische und fistelnde Drüsen finden. Der Tumor ist aus Zellen vom Typus der Melanoblasten zusammengesetzt, er gleicht weder einem Epitheliom noch einem Sarkom.

Gaté, J., u. J. Rousset: Association chez une même malade de manifestations atypiques de tuberculose cutanée et de tuberculides. Terminaison par une méningite tuberculeuse (Vergesellschaftung von atypischer Hauttuberkulose und Tuberkuliden bei derselben Kranken. Ausgang in tuberkulöse Meningitis). S. 300.

Es fanden sich neben ulzerierten und eitrigen, pyodermieartigen tuberkulösen Hauterscheinungen papulo-nekrotische Tuberkulide und Sarkoide. Die Pat. hatte sich anscheinend einige Monate zuvor bei der Pflege einer Tuberkulösen infiziert, sie ging an tuberkulöser Meningitis zugrunde. Es können also die sonst für gutartig gehaltenen Tuberkulide auch mit schweren und einen ungünstigen Ausgang nehmenden Hauttuberkulosen gemeinsam vorkommen.

Gaté, J., u. G. Bosonnet: Sciatique gonococcique (Ischias gonorrhoica). S. 305.

Ischias ist eine seltene Komplikation des Trippers; es handelte sich in diesem Falle nicht um eine Neuritis, sondern um eine Neuralgie (keine Veränderungen des Liquors und der Reflexe, keine Muskelatrophie). Die Erscheinungen wurden durch Vakzinetherapie gut beeinflußt. Außerdem bestand eine schmerzhafte Schwellung am Metakarpo-Phalangealgelenk des linken Zeigefingers, die wie gewöhnlich bei Tripper die weichen Teile betraf, die Knochenoberfläche unbeteiligt ließ.

Gaté, J., u. G. Bosonnet: Un cas de favus très ancien (Ein Fall von sehr altem Favus). S. 308.

Frau von 34 Jahren mit seit der Kindheit bestehendem Favus. Der behaarte Kopf ist in ganzer Ausdehnung ergriffen; die Affektion überschreitet die peripheren Ränder, auch die Nägel sind beteiligt.

Vigne, P., u. A. Fournier: Sarcomatose multiple hémorrhagique de Kaposi (Multiple Sarcomatosis haemorrhagica Kaposi). S. 308.

Es finden sich bei dem 78jähr. Manne an Händen und Füßen ödematöse Schwellungen und Geschwülste, rot-violett, stellenweise schieferfarben, einige gelappt, von harter Konsistenz, aber an einigen Punkten wie erweicht mit Pseudofluktuation; die Färbung schwindet nicht auf Fingerdruck. Weitere Geschwülste am Ellenbogen, linken Bein, zwei kleine Geschwülste am Skrotum, ulzerierter Tumor an der Glans. Histologisch fand sich das klassische Bild der Kaposischen Sarkomatose: neugebildete Gefäße, Lymphektasien, fusiforme Zellen, häufig in konzentrischen Zügen um die Gefäße. Es erscheint am richtigsten, die Krankheit als Abart eines angiomatösen Tumors zu betrachten. Favre tritt der Ansicht bei, daß die Kaposische Krankheit keine Sarkomatose, sondern eine Angiomatose von besonderer Form ist. Er kann jedoch die Anschauung Pautriers, sie als Glomustumor aufzufassen, nicht teilen und möchte eine Verbindung der verschiedenen Ansichten dadurch herstellen, daß ein Teil der Fälle sich Angiomen von atypischem Bau nähert, ein anderer außer den Gefäßerweiterungen noch Nerven- und Muskelbildungen zeigt. Dieser Auffassung mehrerer einander nahestehender Angiomtypen, die das Bild der Kaposischen Krankheit zusammensetzen, glaubt Pautrier beitreten zu können.

Sitzung vom 21. März 1929

Nicolas, J., F. Lebeuf u. J. Rousset: A propos de l'inoculabilité expérimentale de la maladie de Nicolas-Favre: le pseudo-chancre d'inoculation (Über die experimentelle Überimpfbarkeit der Lymphogranulomatosis inguinalis: der Pseudo-Impfschanker). S. 320.

Die von anderer Seite behaupteten experimentellen Übertragungen der Lymphogranulomatosis inguinalis auf Meerschweinchen, wobei es zur Ausbildung eines Primäraffektes und sekundär zu typischen, allerdings in kurzer Zeit heilenden Entzündungen

Digitized by Google

der regionären Lymphdrüsen spontan gekommen sein soll, können nicht bestätigt werden. Die Geschwüre, die nach der Einbringung von Partikeln von Lymphogranulomatosis unter die Haut der Leiste von Meerschweinchen entstehen, können auch durch andere Krankheitsprodukte und auch durch gesunde Organteile hervorgerufen werden; sie stellen Pseudo-Schanker dar und sind tatsächlich durch die Ausstoßung bedingte Nekrosen. Die entzündeten regionären Drüsen zeigten eine ganz normale Struktur.

Gaté, J., G. Bosonnet u. P. Michel: Dermatose érythémato-atrophiante avec pigmentation. Poikilodermie atypique (Erythematös-atrophierende Dermatose mit Pigmentierung. Atypische Poikilodermie). S. 322.

Der Fall ist charakterisiert durch Kombination verschiedener Entwicklungsstadien, die vom Erythem über die Atrophie zur Pigmentierung führen. Rein erythematösschuppendes Stadium im Gesicht, erythematös-atrophierendes an den oberen Extremitäten, Thorax, Abdomen, Schenkeln, ausgesprochene Atrophie und post-erythematöse Pigmentierung an den Beinen. Außerdem Alopezie mit Beteiligung von Augenbrauen und Schnurrbart. Von der klassischen Beschreibung der Poikilodermie unterscheidet sich der Fall durch Fehlen der Bevorzugung der Zervikofazialgegend, der netzförmigen Pigmentierung, die Alopezie. Immerhin ist das Bild der vaskulären atrophierenden Poikilodermie noch kein so fest umrissenes, daß der Fall nicht als ihr mindestens nahestehend betrachtet werden könnte. Eine Ätiologie konnte nicht festgestellt werden.

Roubier u. P. Michel: Bacillose pulmonaire évolutive. Pigmentation aérolaire de la face interne des jambes et des cuisses (Lungentuberkulose. Ringförmige Pigmentierung der Innenfläche der Beine und Schenkel). S. 327.

Die auf die genannten Stellen beschränkten Pigmentierungen zeigen eine netzartige Anordnung mit mehr oder weniger weiten Maschen, stellenweise mit Hautatrophie. Der Pigmentierung soll ein starkes Erythem vorausgegangen sein, das auf Wärmen der Beine während des kalten Winters zu beziehen ist. Durch die Tuberkulose wurde ein günstiger Boden für das Erythem geschaffen.

Laurent, Ch.: Tuberculisation atypique et tardive d'un cobaye (Atypische und zögernde Tuberkulinisierung eines Meerschweinchens). S. 330.

Von einem jungen Mädchen mit einer als Lupus betrachteten Infiltration am Halse, allerdings ohne deutliche Knötchen, ergab die histologische Untersuchung ein unsicheres Resultat, schien sogar eher für Syphilis zu sprechen; doch blieb spezifische Behandlung ohne jeden Erfolg. Ein geimpftes Meerschweinchen zeigte nach 3 Wochen an der Impfstelle einen kleinen Abszeß, in dem zwei Tuberkelbazillen gefunden wurden; 6 Monate später wurde es getötet, und es fand sich nunmehr keine Ausbreitung der Tuberkulose auf die inneren Organe, nur einige kleine Drüsen in der Lumbalgegend, umgeben von sukkulenter Flüssigkeit, darin nach langem Suchen zwei azido-resistente Bazillen. Diese Befunde entsprechen den bei Inokulation von Bazillenfiltraten erhobenen, sie können zur Differenzierung der Hauttuberkulosen benutzt werden.

Lacassagne, J., F. Lebeuf u. J. Rousset: Chancre syphilitique avec gangrène de la verge (Syphilisschanker mit Gangrän des Gliedes). S. 331.

Bei dem Kranken war es auf einem 3 Wochen nach einem Koitus aufgetretenen Schanker zu einer sekundären fuso-spirillären Infektion gekommen, die eine Gangrän an dieser Stelle und am Präputium bewirkte. Spirochaete pallida war bei mehrfachen Untersuchungen nicht nachzuweisen; nach einigen Wochen traten am Skrotum papulöse Effloreszenzen auf mit reichlichen Spirochäten.

Nicolas, J., G. Massia u. J. Rousset: Lésion syphilitique ganglionnaire à type de sarcome chez un malade amputé 25 ans auparavant pour un sarcome du fémur (Syphilitische Drüsenaffektion vom Typus eines Sarkoms bei einem vor 25 Jahren wegen eines Sarkoms des Oberschenkels amputierten Kranken). S. 333.

Die mit Ulzeration einhergehende Schwellung in der rechten Leiste konnte mit Rücksicht auf die wegen Sarkoms erfolgte Amputation des linken Oberschenkels als metastatisches Sarkom aufgefaßt werden, wenn auch der dazwischen liegende Zeitraum von 25 Jahren auffallend war. Der histologische Befund war nicht eindeutig, man konnte die Möglichkeit eines syphilitischen Pseudosarkoms erwägen. Unter Jodkali und Salvarsan trat schnelle Überhäutung ein. Es müssen Zweifel darüber auftauchen, ob es sich wirklich um ein Sarkom des Oberschenkels gehandelt hatte; vor Amputation wegen eines solchen sollte außer klinischem und histologischem Befunde auch der Einfluß energischer spezifischer Behandlung in Betracht gezogen werden.

Gaté, J., G. Bosonnet u. P. Michel: Lipomatose symétrique chez un débile mental ayant eu des convulsions dans le bas âge. Bordet-Wassermann positif.

Digitized by Google

Surdité labyrinthique de l'enfance. Pas d'autres stigmates de syphilis. Ulcère de jambe avec dermite pigmentée et purpurique (Symmetrische Lipomatose bei einem Geistesschwachen mit Konvulsionen in frühem Alter. Labyrinthtaubheit seit der Kindheit. Bordet-Wassermann positiv. Keine anderen Zeichen von Syphilis. Unterschenkelgeschwür mit pigmentierter und purpuraartiger Dermatitis). S. 336.

Die Erscheinungen werden auf kongenitale Syphilis bezogen; die Lipomatose kann auf dem Wege über eine von der Syphilis bewirkte Hypothyreoidie erklärt werden.

Laurent, Ch.: Un cas de syphilis implacable (Ein Fall von unbeeinflußbarer Syphilis). S. 338.

Eine bei einem jungen Manne von 20 Jahren aufgetretene Syphilis wird bei Schanker mit schwach positiver WR sofort energisch mit Salvarsan, im Laufe der folgenden Jahre mehrfach mit Salvarsan, Quecksilber, Wismut behandelt. Dauernd positiv bleibende WR, nach 8 Jahren Paralyse, Exitus; Sektion ergibt Meningoenzephalitis. Eine Ursache für den unglücklichen Verlauf läßt sich nicht feststellen.

Lacassagne, J., u. J. Rousset: Vitiligo généralisé et syphilis tertiaire (Ausgebreitete Vitiligo und tertiäre Syphilis). S. 339.

Neben zahlreichen seit 7 Jahren aufgetretenen und sich ständig vermehrenden Vitiligoflecken besteht an der linken Wade eine aus diffusen zu Plaques gruppierten pigmentierten Läsionen gebildete Affektion, deren Diagnose zwischen tertiärem Syphilid und Parapsoriasis schwanken kann. Lues negiert, WR schwach positiv. Nimmt man Syphilis an, so kann auch die Vitiligo als syphilitischen Ursprunges betrachtet werden.

Nicolas, J., J. Coste u. J. Rousset: Naevo-carcinome de la région temporale chez une malade antérieurement traitée pour une affection de même nature de la joue (Naevokarzinom der Schläfengegend bei einer früher wegen einer gleichartigen Affektion an der Wange behandelten Kranken). S. 342.

Die 5 Jahre zuvor an der Wange befindliche Neubildung war mit gutem Erfolge mit Bestrahlungen behandelt worden. Die Heilung ist auch zur Zeit noch eine vollkommene; die jetzige Affektion ist nicht als Rezidiv aufzufassen, da sie auf der entgegengesetzten Gesichtshälfte sitzt und auch histologisch einen anderen Charakter zeigt.

Gaté, J., G. Bosonnet u. P. Michel: Cypho-scoliose. Piedbots en griffe. Malformations acquises à type de dystrophie osseuse. Ulcères de jambe (Kypho-Skoliose. Klumpfüße. Erworbene Mißbildungen vom Typus der Knochendystrophien. Unterschenkelgeschwüre). S. 343.

Eigenartige, nicht näher zu analysierende Knochendystrophien, die wie die auf trophischen Störungen beruhenden Unterschenkelgeschwüre auf der gleichen, allerdings unbekannten Ursache beruhen.

Nicolas, J., J. Lacassagne u. J. Rousset: A propos d'un nouveau cas de lupus érythémateux fixe traité par les injections bismuthiques (Über einen neuen mit Wismuteinspritzungen behandelten Fall von Lupus erythematosus fixe). S. 345.

Auch in diesem Falle wirkten Einspritzungen von Jod-Wismut ausgezeichnet; nach der zweiten Einspritzung wesentliches Schwinden der Schuppen, nach der sechsten fast völlige Heilung. Auch alte Fälle reagieren auf die Behandlung.

Nicolas, J., J. Lacassagne u. J. Rousset: Sur l'association chez un même sujet de lésions tuberculeuses certaines et de lésions syphilitiques secondaires nodulaires très infiltrées (Bei derselben Person gleichzeitiges Bestehen sicher tuberkulöser Erscheinungen und sekundärer stark infiltrierter Syphilide). S. 349.

Neben verschiedenen Manifestationen alter Tuberkulose fanden sich an verschiedenen Körperstellen gruppierte, stark infiltrierte Knötchen, die bei Glasdruck den Anschein von Lupusknötchen erwecken. Dies, sowie die ausgesprochene Knötchenform und die tiefe Infiltration konnten die Annahme eines generalisierten knötchenförmigen Lupus bei einer alten Tuberkulösen berechtigt erscheinen lassen, doch sprach die Anordnung der Knötchen für ein Bombensyphilid, und eine Schleimhautläsion am Augenlid ließ auch Syphilis, die vor Jahren voraufgegangen war, wahrscheinlich erscheinen. Auch der histologische Befund war der eines sekundär-tertiären Syphilids; der Einfluß spezifischer Behandlung bestätigte die Diagnose.

Nicolas, J., J. Lacassagne u. J. Rousset: Sur un cas de maladie de Raynaud (Über einen Fall von Raynaudscher Krankheit). S. 351.

Bei dem schon seit Jahren an Raynaudscher Krankheit leidenden Kranken hatten die Erscheinungen während des letzten schweren Winters einen besonderen starken Charakter angenommen. Das nekrotische Aussehen der Affektion an dem einen Finger

Digitized by Google

ließ vorübergehend an ein Neoplasma denken, andererseits konnten Veränderungen an den Ohren und der Nase den Verdacht eines Lupus erythematosus erwecken. Eine Kombination von diesem und Raynaudscher Krankheit ist nicht ausgeschlossen, wahrscheinlich lag aber ein reiner Fall letzterer Krankheit vor. E. Levin-Berlin.

Annales des Maladies Vénériennes

1929, Bd. 24, Nr. 5

Gaté, J., u. J. Rousset-Lyon: Contribution à l'étude des sarcoides à propos d'un cas de syphilome tertiaire nodulaire à forme de sarcoide (Beitrag zum Studium der Sarkoide gelegentlich eines Falles von nodulärem Tertiärsyphilid unter der Form eines Sarkoids). S. 321.

50jähr. Mann mit mehreren Narben in der Brustbeingegend von etwa Fünfmarkstückgröße, die die abgeheilten Reste darstellen von Tumoren, ähnlich wie sie jetzt noch in der linken Lumbalgegend zu sehen sind. Daselbst finden sich mehrere auf der Oberfläche verschiebliche, nicht druckschmerzhafte Knoten bis Taubeneigröße von harter Konsistenz. WR stark positiv; histologisch chronische Entzündung, entweder tuberkulöser oder luetischer Ätiologie. Die Gegenwart von Plasmazellen und das Fehlen nekrotischer Bezirke spricht mehr für Lues. Auf energische Salvarsanbehandlung verschwinden die Tumoren vollständig. Der Fall beweist, daß unter gewissen Umständen die Tertiärsyphilide klinisch den Sarkoiden ähneln und histologisch Bilder ergeben, die man bei dieser Variante der Tuberkulide beobachtet. Selbst wenn nichts für eine vorausgegangene Syphilis spricht und auch die serologischen Methoden negativ ausfallen, wie es ja bei 50% der Tertiärsyphilide der Fall ist, empfiehlt sich stets der Versuch mit einer energischen antiluetischen Behandlung.

Deahayes-Orleans: Guérison rapide d'un lupus de la face chez un hérédosyphilitique par le traitement antisyphilitique (Schnelle Heilung eines Lupus im Gesicht bei einem hereditären Luetiker durch antisyphilitische Behandlung). S. 330.

16jähr. Junge, der seit 7 Jahren einen ausgedehnten Lupus der rechten Wange hat, der trotz aller möglichen Mittel an Ausdehnung zunahm. Drei Geschwister sind im Kleinkindesalter gestorben. WR negativ, Hecht schwach positiv. Auf energische Behandlung mit Azetyl-Arsen und indifferente lokale Behandlung Heilung innerhalb eines halben Jahres. Die einseitige Ausdehnung der Affektion, die langsame Entwicklung und die Familienanamnese lassen eine nach der Geburt erworbene Syphilis als unwahrscheinlich erscheinen und sprechen mehr für hereditäre Lues.

Fuss, F.-Genf: Note sur un essai de statistique concernant l'avenir des syphilitiques traités par l'arsénobenzol (Versuch einer Statistik über die Zukunft der mit Neosalvarsan behandelten Syphilitiker). S. 333.

Wie schwierig eine derartige Statistik ist, geht daraus hervor, daß von 290 in den Jahren 1910—1920 behandelten und bestellten Luetikern im ganzen nur 23 zur Nachuntersuchung erschienen sind. Von diesen waren 22 klinisch und serologisch negativ, der einzig positive hatte eine Zirrhose.

Lautman-Paris: Contribution à l'étude des infections sécondaires des voies urinaires (Beitrag zum Studium der Sekundärinfektionen der Harnwege). S. 335.

Zwei Beobachtungen von Pyurie, zunächst unbekannter Ätiologie, die nach Sanierung des Mundes ausheilten, so daß für beide Fälle eine fokale Infektion angenommen werden muß. F. Landauer-Berlin.

Russkij Westnik Dermatologii

1929, Bd. 7, Nr. 4

Mgebrow u. Brodsky-Odessa: Vitiligo in der Umgebung von Naevi (Leucoderma acquisitum centrifugum Sutton. Vitiligo perinaevique).

Fall 1. 19jähr. Jüngling mit vielen auf der Körperoberfläche zerstreuten Vitiligoflecken mit zentralen, teils pigmentierten Flecken bzw. Papeln, teils kleinen Fibromen oder roten Flecken. Außerdem fanden sich noch hier und da derbe Fibrome und Pigmentflecke von verschiedener Größe auf dem Körper. Fall 2. 42jähr. Mann mit zwei

Digitized by Google

Vitiligoflecken auf dem Rücken; von denen der eine im Zentrum einen stecknadelkopfgroßen pigmentierten Fleck aufwies.

Olessow u. A. Lewin-Moskau: Zur Lehre vom Lupus pernio.

55jähr. Lehrerin, deren Mann an progressiver Paralyse gestorben ist, mit einer seit 7 Jahren bestehenden Affektion der Nase, entsprechend dem Bilde eines Lupus pernio. Die röntgenologische Untersuchung ergab meist verkalkte Pakete der Bronchialdrüsen und deutlich ausgesprochene peribronchiale Stränge. Die Lungenspitzen verschleiert, Ani-sicoria. WR negativ, Kutireaktionen nach Besredka und Pirquet gleichfalls negativ. Ein spezifische Behandlung mit Biettscher Mixtur wie mit Neosalvarsaninjektionen blieb ohne Erfolg. Es wurde ein Meerschweinchen mit einem Hautstückchen geimpft. Nach 3 Monaten wurde dasselbe getötet, wobei die Sektion Knoten an den inneren Organen ergab, welche Tuberkulose vortäuschten. Ein zweites Meerschweinchen wurde mit einer Emulsion der inneren Organe vom ersten Meerschweinchen geimpft und starb nach 20 Tagen. Die Sektion zeigte das Bild einer experimentellen Tuberkulose. Da das Experiment am Meerschweinchen Fehlerquellen aufwies, so blieb die ätiologische Natur des Lupus pernio bei der Kranken unaufgeklärt.

Senin-Saratow: Veränderungen der Leber bei experimenteller Syphilis der Kaninchen.

Verf. bespricht die Untersuchungsergebnisse der Leber von 27 Kaninchen, welche auf verschiedene Weise syphilitisch infiziert worden waren. Es zeigte sich, daß pathologisch-anatomische Veränderungen der Leber bei ein- bis zweijähriger Erkrankung an Syphilis nicht selten sind. Die Veränderungen sind aber verschiedener Art, entsprechen bald einem perivaskulären, zelligen Infiltrat, bald einer herdförmigen tuberkulösen Infiltration. Histologisch gleichen die Infiltrationen denjenigen nicht zerfallener Gummi beim Menschen. Es handelt sich somit in dem einen wie in dem anderen Fall um Blutgefäßveränderungen vom Typus einer syphilitischen Vaskulitis. Durch Überimpfung von Partikeln der syphilitischen Leber auf gesunde Kaninchen wurden in einem Teil der Fälle typische Sklerosen mit Spir. pallidae im Reizserum erzielt.

Santalow: Zur Frage der tertiären Hauterscheinungen bei progressiver Paralyse im Zusammenhang mit Malariabehandlung.

33jähr. Telegraphenbeamter mit progressiver Paralyse, bei dem ausgebreitete, tertiäre Hauterscheinungen den geistigen Störungen vorausgingen, diese begleiteten und bei einer Remission, 2 Jahre nach Malariaimpfung, wiederkehrten.

Babadshan, Juchnewitsch u. Jakuner: Zur Frage der Syphilisbehandlung mit Osarsol.

Die Wirkung des Osarsol (russisches Stovarsol) auf die aktiven Erscheinungen der Syphilis ist eine ziemlich energische. Die Spirochäten verschwinden rasch, das Infiltrat wird schnell resorbiert, aber auf die WR hat das Osarsol während einer Kur, mit wenigen Ausnahmen, keinen Einfluß. Unangenehme Nebenerscheinungen sind nur schwach ausgesprochen und schwinden schnell.

Klebanow-Kasan: Zur Kasuistik der Darierschen Krankheit.

35jähr. Fabrikarbeiterin. Ausbreitung des Ausschlags über den ganzen Körper, Mitbeteiligung der Nägel.

A. Jordan-Moskau.

Dermatologia (ungarisch)

1929, Bd. 3, Nr. 2

Delbanco-Hamburg: In memoriam P. G. Unna. S. 43.

Jessner, S.-Königsberg: Allergisehe Dermatosen und deren Behandlung.

Diese Dermatosen sind klinisch als Überempflichkeitskrankheiten zu bezeichnen. Die wichtigsten Ursachen sind artfremde Proteine, chemische Substanzen und physikalische Faktoren. Allergische Dermatosen sind: Pruritus simplex, Urtikaria, Prurigo diathésique, Quinckesches Ödem, Henochsche Purpura, Rostsche exsudative Ekzematoide usw. Allergie und Anaphylaxie sind nicht die gleichen Begriffe. Die pathologischen Folgen der Allergie für die Haut sind durch die oben genannten Dermatosen gegeben; die anaphylaktischen Folgen gehen meist mit recht schweren Erscheinungen, mit Choks, mit sogenannten Krisen einher. Die Diagnose allergischer Dermatosen baut sich auf der Beachtung der klinischen Vorgänge auf, auf den Ergebnissen des ätiologischen Forschens, auf Prüfung der funktionellen Krankheitsbereitschaft der Haut, auf den Kutan-

Digitized by Google

reaktionen. (Perkutan, subkutan, intrakutan Applikation von Substanzen, die erfahrungsgemäß oft als Reizstoffe wirken.) Jetzt haben Fabriken die Herstellung allergischer Teste in die Hand genommen. Es gibt Einzelextrakte und Gruppenextrakte. Man geht am besten so vor, daß man zuerst die Gruppenextrakte anwendet, wenn auf eins derselben eine charakteristische Reaktion einsetzt, den Kreis immer mehr einengend, die Einzelextrakte dieser Gruppe nacheinander prüft. Das Grundmotiv der Therapie ist die radikale Beseitigung der Überempfindlichkeit durch antiallergische bzw. antianaphylaktische Maßnahmen. Der Pat. muß desensibilisiert werden: Gewöhnung an die betreffende Noxe. Als unspezifisch desensibilisierend wird Sulfur empfohlen. Physikalische Allergene insbesondere des Sonnenlichtes soll man dadurch ausschalten, daß man jede Woche zweimal einen kleinen Hautkreis von etwa 5—20 cm Durchmesser mit Höhensonne bestrahlt.

Liebner, E.-Budapest: Über sogenannte psychische Urtikaria. S. 50.

28 Jahre alter Doktorand bemerkte im Jahre 1924, als er zur Vorlesung eilte und sich dabei erhitzte, einige Urtikariaefflorescenzen, die nach 10 Minuten verschwanden, aber immer wieder zurückkehren, wenn er sich erhitzt. Seit dem Jahre 1925 wird nicht nur durch Erhitzung des Körpers, sondern auch durch psychische Aufregung ein Ausbruch ausgelöst. In der Kälte tritt die Urtikaria auch nach starker körperlicher Anstrengung nicht auf. Im kalten Bade verschwindet sie in 10—15 Minuten. Durch Wärme allein oder an dem warmen Ofen, ferner durch mechanische Einwirkung konnte eine Urtikaria nicht hervorgerufen werden. Verf. nimmt an, daß Ermüdungsstoffe den Anfall hervorrufen. Bei stärkerer körperlicher Anstrengung gelangt ein Stoff ins Serum, welcher bei intrakutaner Einspritzung Entzündung hervorruft. Durch Wärmewirkung wird die Entzündung verstärkt. Dieser Stoff ist thermostabil. Durch intravenöse Peptonbehandlung sehr bedeutende Besserung.

Zemplényi, B.-Budapest: Die Rolle des Neosalutans in der Syphilistherapie. S. 58.

Das durch die Chemische Fabrik Stanislaw Pozowski-Warschau in Handel gebrachte Arsenobenzolpräparat „Neosalutan" wurde bei 12 syphilitischen Pat. intravenös verwendet. Heileffekte und Nebenerscheinungen wie bei anderen Arsenobenzolpräparaten, Preis aber billiger. K. v. Berde-Szeged.

Mitteilungen aus der Literatur

Anatomie und Physiologie der Haut

Petow, H., u. E. Wittkower-Berlin: Studien über die Azidität der Zellen und Gewebe. (I. med. Klin. d. Charité.) Zschr. exper. Med., Bd. 64, H. 5/6, S. 736.

Bei dem Versuche, die Reaktion der Zellen höherer Säugetiere mittels Indikatoren zu bestimmen, zeigte sich, daß sich die Haut mit Neutralrot rotorange, mit Phenolrot gelborange, mit Bromkresolpurpur blaurot, mit Bromphenolblau blau und mit Alizarin schwachrot färbt, während sie mit Methylrot ungefärbt bleibt. Die Azidität der Zellen wechselt wahrscheinlich mit ihrem Funktionszustande, nur der Farbton, den ein Indikator in der Zelle zeigt, dürfte noch von anderen Bedingungen abhängen. Die Blutzellen nehmen beim Einspritzen der Indikatorfarbstoffe in das lebende Tier den Farbstoff überhaupt nicht an, während sich die weißen Blutkörperchen im Ausstrich mit Bromphenolblau blau, mit Neutralrot rot und mit den übrigen Farbstoffen gelb färben; in einem Falle gelang es, mit alkoholischer Methylrotlösung die Granula der Leukozyten rot und die Kerne gelb darzustellen. Die Versuche machen es wahrscheinlich, daß die Zellen saurer als die Körperflüssigkeiten sind. F. Winkler-Wien.

Bettmann-Heidelberg: Zum Reaktionsmechanismus der Hautgefäße. (Univ. Klin.) D. m. W., 1929, Nr. 12. S. 474.

Verf. verweist auf die Untersuchung von Th. Lewis über das Verhalten der Hautgefäße gegen Reize verschiedener Art. Lewis nimmt einen einheitlichen Grundmechanismus an, mittels dessen die Haut die örtlichen Reize im Sinne einer dreifachen Reaktion (primäre aktive Erweiterung der kleinsten Gefäße, roter Hof infolge Erweiterung der kräftigeren Arteriolen und Ödem) beantwortet. Diese dreifache Reaktion wird durch Freiwerden einer diffusablen, histaminartigen Substanz im Gewebe ausgelöst. Auf die gleichen Vorgänge wird die Entstehung von Quaddeln,

Digitized by Google

Blasen und makulösen Ausschlägen zurückgeführt. Weitere Nachprüfungen werden erweisen müssen, ob die Lewissche Theorie auch bei komplizierteren biologischen Reaktionen (Tuberkulin- und Herxheimersche Reaktion) und krankhaften Vorgängen der Haut (Entzündungen, Papeln usw.) zu Recht besteht.
F. Harry-Wiesbaden.

Kolmer, W.-Wien: Über das Auftreten von Gitterfasern beim menschlichen Embryo. (Morphol.-physiol. Abt. d. Univ.) Anat. Anz., Bd. 67, Nr. 7/8, S. 151.

Es ließen sich mittels der Methode von Agduhr bereits bei menschlichen Embryonen von 15 mm Länge Gitterfasern nachweisen. K. Linser-Dresden.

Kengyel, H.-Wien: Über eine eigenartige Ansammlung lymphatischen Gewebes in der Mamilla. (Path.-anat. u. bakter. Inst. d. Krankenanstalt Rudolf-Stiftung.) W. m. W., 1929, Nr. 14, S. 451.

Die 46jährige Frau wurde wegen eines nußgroßen Mamillatumors operiert. Es handelt sich um eine autochthone, möglicherweise auf dem Boden chronischer Entzündungen entstandene Hyperplasie lymphatischen Gewebes. Der Befund ist den bekannteren Beobachtungen anzureihen, die in Ansammlung lymphatischen Gewebes im Bereich des Magen- und Darmtraktus bestehen. Insbesondere ist dies vom Wurmfortsatz bekannt. H. Lippert-Köln.

Bakteriologie und Immunitätslehre

Hucker, G. J.-Geneva, N. Y. (U. S. Amerika): The Effect of the Medium Upon the Formation of Chains by the Streptococci (Der Einfluß des Mediums auf die Kettenbildung der Streptokokken). (New York State Agricult. Exper. Station.) Zbl. f. Bakt., Bd. 111, H. 4/5, S. 161.

Das Kulturmedium hat entscheidenden Einfluß auf die Fähigkeit der Streptokokken, Ketten zu bilden. S. lactis z. B. bildet, je nachdem er auf Serum oder Eiter enthaltendem Nährboden gezüchtet wird, Ketten von verschiedener Länge. Auch die Einzelteile der Ketten ändern sich, sie erscheinen je nach dem Medium länger und breiter. Einzelne pyogene Streptokokken zeigen auf Milchnährboden charakteristische Paarform. S. faecalis bildet in Serum und Eiter Ketten, in Milch Paarform und ähnelt dann sehr dem S. lactis. In Kettenform dagegen ist er den pyogenen Streptokokken ähnlich. Auf Milchnährboden ist lange Kettenform im allgemeinen charakteristisch für pyogene Streptokokken, Paarform für S. lactis.
F. Harry-Wiesbaden.

Jessner-Königsberg: Allergische Dermatosen und deren Behandlung. Ther. d. Gegenw., Jahrg. 70, H. 4, S. 163.

Allergische Dermatosen sind Idiosynkrasien, denen eine konstitutionelle Eigenheit zugrunde liegt oder eine Sensibilisierung gegen bestimmte Stoffe eingeimpft ist. Die Ursachen sind besonders artfremde tierische Proteine verschiedenster Herkunft. Allergische Dermatosen (Toxikodermien): Pruritus simplex, Urtikaria, Prurigo diathésique, Quinckesches Ödem, mancher Lichenfall, Henochsche Purpura und das spätexsudative Ekzematoid (Rost). Allergie ist vererbbar (48%), Anaphylaxie nicht vererbbar, aber im Gegensatz zu jener übertragbar auf Tiere. Chemische Allergene traten vor Allergie, niemals nach Anaphylaxie hervor. Die Diagnose der allergischen Dermatosen beruht auf Prüfung der funktionellen Krankheitsbereitschaft der Haut und auf der nach entsprechenden Impfungen eintretenden Kutanreaktion, die Impfungen können kutan, intra- und subkutan erfolgen. Neben der äußerst wichtigen Prophylaxe ist die Desensibilisierungstherapie anzuwenden.
M. Cohn-Dresden.

Farmer Loeb, L.-Berlin: Über Asthma bronchiale und über allergische Hautmanifestationen. (I. Med. Univ.-Klin. Charité.) Zschr. f. kl. M., Bd. 110, H. 2, S. 184.

Verf. gibt auszugsweise aus seiner Habilitationsschrift eine Reihe von Fällen wieder, in denen zwischen den bestehenden Krankheitserscheinungen in Form von Asthma bronchiale oder Hautmanifestationen und allergischen Ursachen ein zweifelloser Zusammenhang sich nachweisen läßt. E. Langer-Berlin.

Kraus, R.: Zur Frage der Serumtherapie der Bisse europäischer Vipern. (Staatl. Serother. Inst. Wien.) W. kl. W., 1929, Nr. 9, S. 263.

Untersuchungen in tropischen Ländern haben ergeben, daß durch Serumtherapie sich die Mortalität bei Schlangenbissen von 26 auf 4% herabdrücken läßt. Da die europäischen Giftschlangen nur sehr wenig Gift produzieren, ist aus ihnen

Digitized by Google

eine Serumgewinnung nicht möglich. Nun haben Versuche gezeigt, daß sich aus dem reichlich zu gewinnenden Gift verschiedener südamerikanischer Vipern ein gegen Bisse europäischer immunisierendes polyvalentes Serum gewinnen läßt. Dieses wird in automatischen Spritzen (nach Art der Serülen) vorrätig gehalten, ist lange Zeit haltbar und kann vom Gebissenen selbst injiziert werden.

H. Colman-Berlin.

Dufrenoy, J.; Étude cytologique des rapports entre parasite et cellule-végétale (Zytologische Untersuchungen der Beziehung zwischen Parasiten und Wirtszelle). Ann. Inst. Pasteur, Bd. 43, H. 2, S. 218.

Die Beziehungen zwischen Wirt und Parasit hat Verf. am Arisoema triphillum verfolgt. Diese Pflanze wird von einem Rostpilz Uromyces caladii Farl häufig befallen. Wenn das Myzelium dieses Rostpilzes in eine der Wirtzellen eindringt, so zieht sich die Vakuole zurück, reißt das Zytoplasma mit sich und die Wirtszelle erscheint plasmolysiert. Später teilt sich die ursprüngliche Vakuole in viele kleinere Vakuolen auf, welche voneinander durch Balken des Zytoplasma getrennt sind. Am Ende wird aber auch das Pilzmyzel vakuolisiert, wodurch dann die Grenzen zwischen den beiden vakuolisierten Massen vollständig verschwinden, ein Phänomen, das von Magrou als Beispiel der Phagozytose in pflanzlichen Zellen beschrieben worden ist.

T. Benedek-Leipzig.

Zavagli, V.: Sur l'antogonisme microbien in vitro (Antagonismus der Bakterien in vitro). Ann. Inst. Pasteur, Bd. 43, H. 4, S. 537.

Verf. untersuchte die Einwirkung von bestimmten Bakterienfiltraten auf das Wachstum der eigenen Bakterien und auf das fremder Keime. Er verwandte hierzu B. Friedländer, Streptokokken, Geflügeltyphus, Staphylokokken, Paratyphus A, Typhus, Paratyphus B, Coli und Faecalis alcaligenes. Die Bakterienfiltrate hatten durchweg den pH der Fleischbrühe, in die sie eingesät waren — von 0,4—2,61 — mehr oder weniger verändert. Das Filtrat wurde durch Hindurchschicken durch Chamberlandkerzen keimfrei gemacht. Die beigegebenen Übersichten zeigen die Einwirkung des der gewöhnlichen Bouillon zugesetzten Filtrates auf das Wachstum der oben aufgeführten Keime bei verschiedenem pH. Die stärkste Hemmung übte Faecalis alcaligenes, eine gleich große B. pyocyaneus und B. coli aus. Verf. streift kurz die sich daraus wahrscheinlich ergebende Wirkung von B. faecalis alcaligenes auf die Flora des menschlichen Darmes. Er im Verein mit Koli sei wohl imstande, das Aufkommen schädlicher Keime unter normalen Bedingungen zu verhindern. Es fehlen zur vollständigen Klärung dieses Verhaltens der Mikroben gegeneinander noch Untersuchungen über die Oberflächenspannung, die elektrische Ladung usw., welche natürlich auch einen gewissen Einfluß haben können.

Ruge-Hamburg.

Cunha, A. M. da, u. J. Muniz; Réaction nucléaire de Feulgen chez les Spirochètes et les Bactéries (Die Kernreaktion nach Feulgen bei Spirochäten und Bakterien). Compt. rend. Soc. biol., Bd. 100, Nr. 11, S. 951.

Feulgen und Rossenbeck hatten gefunden, daß sich der Kern der Trypanosomen sowie Hefen und Bakterien mit der von ihnen angegebenen Methode nicht färbte und daraus geschlossen, daß sich im Chromatin der niederen Wesen im Gegensatz zum Kern anderer Organismen nicht Thymo-Nukleinsäure, sondern Hefe-Nukleinsäure findet. Dies wurde jedoch bei Nachprüfungen nicht bestätigt, und es konnten bei geeigneter Technik auch im Inneren von Bakterien sich färbende Granulationen nachgewiesen werden. Insbesondere stellten dies Verff. beim B. anthracis fest, in dessen Granulationen danach Thymo-Nukleinsäure enthaltendes Chromatin angenommen werden muß. In Spirochäten konnte eine Färbung nicht nachgewiesen werden.

E. Levin-Berlin.

Spryszak, A., u. Z. Szymanowski: Sur la variabilité du bacille du rouget du porc (Über die Variabilität des Bazillus des Schweinerotlaufs). Compt. rend. Soc. biol., Bd. 100, Nr. 13, S. 1151.

Nach serienweise fortgesetzten Weiterimpfungen auf Bouillon unter Zusatz von 20% Antiserum erhält man auf Gelatine neben Kolonien von normalem Aussehen (glatt, transparent, von kleinen Dimensionen, mit regelmäßigen Rändern) solche von modifiziertem Typus (gefältelte und granulierte Oberfläche, gezähnter, wenig hervorragender Rand). In den normalen Kolonien sind die Bakterien kurz, dünn, isoliert, färben sich gut nach Gram, in den modifizierten finden sich ineinander verschlungene mehr oder weniger lange Fäden, die sich nur schwach nach Gram

Digitized by Google

färben, bisweilen sich vollkommen entfärben. Wahrscheinlich handelt es sich um eine Passage des Typus S zum Typus R, dessen Stabilität mit fortschreitenden Passagen ausgesprochener wird. Werden seine Kolonien im Beginn auf Gelatine zurückgeimpft, so kehren sie zum Typus S zurück, später ist dies immer weniger der Fall. E. Levin-Berlin.

Le Baron, M., u. R. Patay: Une streptothricée pathogène isolée chez l'homme dans le pus d'abcès multiples et chroniques (Ein pathogener Streptothrix beim Menschen aus dem Eiter multipler, chronischer Abszesse isoliert). Compt. rend. Soc. biol., Bd. 100. Nr. 10, S. 695.

Der Kranke hatte im Laufe der Zeit zahlreiche, zu Fistelbildung führende Abszesse gehabt. In dem Eiter eines noch nicht eröffneten Abszesses fanden sich zahlreiche kleine Buketts kurzer, verzweigter Fäden mit terminalen oder subterminalen Kugeln, bei Gramfärbung nicht säurefest. Auf alkalisierter Kartoffel Reinkultur, ebenso auf Blutgelatine. Das Verhalten auf verschiedenen weiteren Nährböden wird eingehend geschildert. Nach 2 Monaten erwies sich der Pilz noch pathogen und weiter verimpfbar. Sowohl mit dem Eiter wie mit den Kulturen konnten beim Meerschweinchen durch subkutane Einspritzungen Abszesse erzeugt werden; umfangreiche Abszesse bildeten sich bei intramuskulärer Einspritzung, intraperitoneale bewirkten Tod innerhalb 24 Stunden. Ähnlich beim Kaninchen, bei dem intravenöse Einspritzung jedoch keine Wirkung hat. Impfungen bei Mäusen und Tauben negativ. Nach Heilung der Impfläsionen blieb Immunität zurück; mit einer erhitzten Vakzine konnte bei dem Kranken Schwinden der Erscheinungen bewirkt werden, allerdings erst seit kurzer Zeit. Das Serum des Kranken und eines durch intravenöse Einspritzungen immunisierten Kaninchens agglutiniert, bei Gegenwart einer Reinkultur tritt Komplementfixation ein. Das Serum des immunisierten Kaninchens wirkt beim Meerschweinchen prophylaktisch. E. Levin-Berlin.

Poincloux, P.: Méthode nouvelle d'immunisation curative, la vaccination régionale par la poste d'entrée (Neue Methode der Immunisierung zu Heilzwecken: Örtliche Impfung an der Eintrittspforte). Bull. de l'Acad. de Méd., 1929, Bd. 101, Nr. 15, S. 517.

Komplikationen des Trippers bei beiden Geschlechtern werden günstig beeinflußt durch Vakzineeinspritzungen (1/4 ccm) an der Eintrittspforte der Infektion, Wandung des Orificium urethrae beim Manne, Skenesche Gänge, Bartholinsche Drüsen, Collum uteri bei der Frau. Es treten zunächst heftige Herdreaktionen auf, nach möglichst bald wiederholter Einspritzung Besserung und Heilung. Bei den weiblichen Adnexerkrankungen kann es sich auch um sekundäre Infektionen, besonders mit B. coli, handeln, dann ist entsprechende Vakzine von der Analschleimhaut oder Scheidenschleimhaut aus anzuwenden. Ausbleibender Erfolg spricht dafür, daß nicht der richtige Keim oder eine falsche Eintrittspforte für die Impfung gewählt ist. Auch durch sonstige Keime (Staphylo-, Strepto-, Pneumokokken) erzeugte Krankheiten kommen für die Methode in Frage. E. Levin-Berlin.

Trotzky, W. L.-Moskau: Untersuchungen über die Länge der Bakterien. I. Mitteilung: Die Bakterienlänge, ein individuelles Merkmal jedes Stammes. (Staatl. Zentr. Bakt.-Inst.) Zbl. f. Bakt., Bd. 112, H. 3/4, S. 266.

Die Bakterienlänge ist ein individuelles und konstantes, durch Vererbung bedingtes Merkmal eines jeden Stammes. Es lassen sich durch ihre Größe eine Anzahl Stämme unterscheiden, deren sonstige morphologische, biologische und serologische Eigenschaften beinahe identisch sind. F. Harry-Wiesbaden.

Sobernheim, G., u. M. Judin-Bern: Zur Wandelbarkeit der Arteigenschaften von Bakterien. Schweiz. m. W., 1929, Nr. 19, S. 496.

Aus einer Reinkultur eines vom Menschen stammenden, nicht ganz typischen Paratyphusstammes entwickelte sich ein nicht vergärender, typhusähnlich wachsender, nur von seinem eigenen Immunserum agglutinatorisch beeinflußbarer Stamm, der als eine sichere Abspaltung betrachtet werden darf. Der Stamm scheint sich noch weiter umzuformen. E. Jacobsthal-Hamburg.

Dold, H., u. E. Joachimsen-Kiel: Weitere Untersuchungen über die Abhängigkeit der Hämolyse der Streptokokken von der Zusammensetzung des Nährbodens. (Hyg. Inst. d. Univ.) Zchr. f. Hyg., Bd. 110, H. 1, S. 37.

Die verschiedenen Peptonpräparate sind in ihrer Brauchbarkeit als Nährbodenzusatz zwar etwas verschieden, aber außer dem flüssigen Pepton doch sämtlich geeignet. Malztropon als Zusatz zum Ziegenblutagar stört die Hämolyse. Verstärkung

Digitized by Google

des Peptonzusatzes fördert die Hämolyse. Ein einheitlich zusammengesetzter Nährboden zur Beurteilung der Hämolyse durch Streptokokken ist wünschenswert.

E. Jacobsthal-Hamburg.

Groß, H.-Marburg (Lahn): Über Bildung und Nachweis des Staphylokokkentoxins. (Inst. f. exper. Ther. „Emil v. Behring".) Zschr. f. Hyg., Bd. 109, H. 3/4, S. 479.

Bei dem Staphylotoxin handelt es sich wohl weniger um ein echtes Ektotoxin, als vielmehr um einen beim Zerfall der Bakterien freiwerdenden Giftstoff, wofür auch der erhöhte Giftgehalt der Filtrate älterer Bouillonkulturen spricht. Das Giftbildungsvermögen bestimmter Pyokokkenstämme scheint durch länger fortgesetzte Züchtung auf künstlichen Nährböden geschädigt zu werden oder sogar verlorenzugehen. Aus akuten pyogenen Prozessen frisch herausgezüchtete Staphylokokken scheinen dagegen fast alle, allerdings mit graduellem Unterschied, das Hautgift zu bilden. Für die Gewinnung des Staphylokokkentoxins empfiehlt sich nur solche Stämme zu nehmen, die gute Fermentbildner sind und lebend eingespritzt im Intrakutanversuch starke Nekrosen hervorrufen. Der Peptongehalt des Nährbodens scheint eine nicht so große Rolle zu spielen wie die Bebrütungszeit und die gelegentliche Zufuhr frischer Bouillon.

T. Benedek-Leipzig.

Groß, H. Marburg: Über Herstellung und Auswertung des Staphylokokkenserums. (Inst. f. exper. Ther. „Emil v. Behring".) Kl. W., 1929, Nr. 23, S. 1079.

Bekanntlich rufen besonders pathogene Staphylokokkenstämme vom Typus der Neisserschen Pyokokken neben lokalen Erkrankungen auch toxisch-septische Allgemeinerscheinungen hervor. Während erstere günstig durch Autovakzinen oder das käufliche Staphyloyatren beeinflußt wird, hilft gegen die Sepsis eine geeignete Serumtherapie. Es gelang nun Verf., ein solches Serum herzustellen, dessen antitoxische Wirkung sich im Intrakutanversuch beim Kaninchen gut nachweisen läßt. Das Serum wird durch Immunisierung von Pferden gewonnen. Als Vergleichsmittel zur Serumauswertung diente als Standardtoxin ein getrocknetes Filtratgift. Das Serum vermag noch in einer Verdünnung von 1:6000 die Toxinwirkung des Standardtoxins aufzuheben. Da die Pferde neben den Toxinen auch mit Staphylokokken behandelt waren, konnten auch Agglutinine, dagegen nicht komplementbildende Antikörper nachgewiesen werden.

H. Colman-Berlin.

Aldershoff, H.-Utrecht: Untersuchungen in vitro über die Art des Beredkaschen Antivirus. (Reichs-Serol. Inst.) Zbl. f. Bakt., Bd. 112, H. 3/4, S. 273.

Der wachstumhemmende Faktor im Autivirus Besredkas ist nicht spezifisch. Er unterscheidet sich in keiner Hinsicht von dem wachstumhemmenden Faktor in nicht beimpfter, filtrierter Bouillon. Die Stärke des Faktors ist der Anzahl Filtrationen proportional. Die Filterwirkung beruht wahrscheinlich auf einer kolloid-chemischen Veränderung eines Teiles der in der Bouillon vorhandenen Eiweiße.

F. Harry-Wiesbaden.

Mrongovius, W.-Minsk: Zur Frage über den Erreger der diphtheroiden Hautgeschwüre. (Kl. f. Haut- u. Geschlechtskrankh. d. Weißruss. Staatsuniv.) Zbl. f. Bakt., Bd. 112, H. 1/2, S. 49.

Verf. hat aus Geschwüren ein Stäbchen gezüchtet, dem er den Namen Corynebakterium Diphtheriae ulcerogenes cataneum gibt, und das folgende Charakterika aufweist: Es ist ein sehr kurzes, gerades Stäbchen, das Polkörperchen bildet, Dextrose, Saccharose und Savulose vergärt, grampositiv und menschen- und tierapathogen ist. Wahrscheinlich handelt es sich bei dem Stäbchen um einen Abkömmling echter Diphtheriebazillen, der im Laufe der Zeit Toxinbildung, Pathogenität für Tiere usw. eingebüßt hat.

F. Harry-Wiesbaden.

Leeuwen, Storm van-Leiden: Die Behandlung des Heufiebers. (Pharmakother. Inst. d. Univ. u. d. Kl. f. allerg. Krankh.) Ther. d. Gegenw., Jahrg. 70, H. 6, S. 244.

In der Therapie gilt beim Heufieber als erster Grundsatz, das Allergen nach Möglichkeit zu vermeiden. Verf. unterscheidet eine spezifische und nichtspezifische Therapie; als letztere steht im Vordergrunde die Tuberkulintherapie: im März oder April beginnend, wird dreimal in der Woche gespritzt mit 0,1 ccm der Verdünnung 1:100000 anfangend und jedesmal 0,1 ccm höher gehend, so lange, bis die Heufieberperiode anfängt. Meist wird in der Tuberkulintherapie eine Besserung erzielt, jedoch muß die spezifische Therapie mit angewendet werden. Bei dieser ist es wichtig, daß es einem Heufieberpatienten nicht schadet, wenn ihm neben anderen

Digitized by Google

Extrakten auch Pollenextrakt injiziert wird, gegen den er nicht empfindlich ist. Die Behandlung soll im März beginnen und wird mit den entsprechenden, in starken Verdünnungen hergestellten Extrakten 3mal pro Woche in reziproken Dosen ausgeführt. Treten Allgemeinerscheinungen (Nasenkitzel, Konjunktivitis) auf, so wird pausiert, auch eintretende Neuritiden zwingen zum Sistieren der Behandlung. Abgekürzte Methode (bei spät in Behandlung tretenden Pat., nur in Kliniken durchführbar) besteht in konzentrierten und zwei- bis dreimal täglich applizierten Injektionen. „Günstigen Erfolg" nennt Verf. das Auftreten von geringen Erscheinungen; völlige Desensibilisierung gelingt nicht! Hilfsmethoden sind Adrenalin, Ephedin und Ephitonin. Morphium ist möglichst zu meiden.

M. Cohn-Dresden.

Poras, J,-Wien: Behandlung des Heufiebers mit Salvamin, Med. Welt, 1929. Nr. 21, S. 752.

Die kausale Therapie des Heufiebers, die eine Desensibilisierung des überempfindlichen Organismus anstrebt, ist nicht immer erfolgreich. Von den symptomatisch wirkenden Mitteln wird das Adrenalin am meisten gebraucht, das aber wegen der oft erforderlichen hohen Dosis nicht ganz unbedenklich ist. In dem Salvamin, dem Lakton der Gallussäure, besitzen wir hingegen ein vollkommen ungiftiges Mittel, das dem Adrenalin nahesteht. Während der Heufieberzeit appliziert, gelingt es mit ihm fast ausnahmslos, die Pat. beschwerdefrei zu machen und arbeitsfähig zu erhalten.

H. Ress-Dessau.

Gutmann, M. J.-München: Eine zweckmäßige Kombination zur Bekämpfung des asthmatischen Anfalls und anderer allergischer Krankheiten. Med. Welt 1929, Nr. 21, S. 751.

Adrenalin und Ephetonin sind in ihrer Wirkung auf allergische Zustände sehr ähnlich, aber verschieden in bezug auf die Zeit des Eintritts und die Dauer ihrer Wirkung. Die Ablaufkurve des Adrenalins zeigt einen steilen Aufstieg mit starker Blutdruckerhöhung und einen steilen Abfall, die des Ephetonins einen langsamen Aufstieg mit geringerer Erhöhung des Blutdrucks und einen allmählich abklingenden Abstieg. Durch die Vereinigung beider Mittel in dem neuen Ephedralin, das parenteral gegeben wird, ergänzt sich die Wirkung beider so, daß das Ephetonin die Wirkung des Adrenalins fortgesetzt und die Gefahr des Abfalls des Blutdruckes unter den Ausgangspunkt sicher verhütet.

H. Ress-Dessau.

Leeuwen, Storm van, u. J. J. Brutel de la Rivière-Leiden: Hausstaub als Asthmaursache. (Pharmakother. Inst. d. Reichsuniv. u. Kl. f. allerg. Krankh.) M. m. W., 1929, Nr. 24, S. 990.

Zur Diagnose werden intrakutane Injektionen mit 0,1 ccm der in Frage kommenden Flüssigkeit verwendet. Bei Normalen ist die Reaktion fast ausnahmslos negativ. Dagegen fand Verf. bei 78 Prozent seiner Allergiker positiven Ausschlag. Die Therapie ist aber nur durchführbar, wenn der Allergiker für die ganze Dauer der Behandlung aus seiner Umgebung genommen werden kann, also gegen Einwirkung von Hausstauballergenen geschützt ist. Erforderlich ist dafür das Hochgebirge oder allergenfreie Kammern in der Klinik. Man muß täglich injizieren und die Dosis steigern.

H. Lippert-Köln.

Samson, J. W.-Berlin: Neuere Forschungen über das Asthma bronchiale und andere allergische Krankheiten. Med. Welt, 1929, Nr. 21, S. 737.

Der Kreis der Allergene ist ein größerer als früher angenommen wurde. Neben den Körpern der Eiweißgruppe kommen vielen kristalloiden Substanzen allergene Eigenschaften zu. So möchte Verf. die als Arzneimittel-Idiosynkrasiene bezeichneten Vorgänge nach Medikation von Brom, Jod, Quecksilber, Salvarsan, Pyramidon, Chinin u. a. als allergische Krankheiten auffassen. Die Vorgänge, die zur Auslösung des Asthmas und anderer allergischer Krankheiten führen, sind verschiedenartig. Bei aller Würdigung des allergischen Faktors nimmt Verf. an, daß das Asthma auch auf anderem Wege, insbesondere durch Störungen im vegetativen Nervensystem ausgelöst werden kann.

H. Ress-Dessau.

Loewy, G.: Analyse chimique des bactéries; aspect chimique de l'immunité (Chemische Bakterienanalyse; chemische Betrachtung des Immunitätsvorgangs). Presse méd., 1929, Nr. 46, S. 752.

Übersicht über die neuesten Ergebnisse der Erforschung der chemischen Zusammensetzung der Bakterienleiber. Heidelberger und Avery fanden 1925, daß das Kulturfiltrat des Pneumokokkus Typ II nach Dochez und Avery ein Poly-

Digitized by Google

saccharid liefert, das aus glukoseartigen, leicht aziden, stickstofffreien, rechtsdrehenden Einheiten aufgebaut ist. Die Kulturfiltrate der Pneumokokken Typ I und III lieferten ebenfalls Polysaccharide, die von dem des Typ II und zugleich auch untereinander ganz verschieden waren. Die spezifische Substanz der Kulturfiltrate des Pneumokokkus Typ I unterscheidet sich von den beiden anderen dadurch, daß es N enthält, basische und azide Valenzen hat; die spezifische Substanz vom Typ II ist leicht azid und rechtsdrehend, während Typ III sehr sauer und linksdrehend ist. Die isolierten Polysaccharide verhalten sich immunologisch verschieden: obwohl sie mit den Antikörpern spezifisch reagieren, sind sie außerstande, im Tierkörper Antikörperbildung hervorzurufen. Nach Avery und Heidelberger kann man sich den Pneumokokkus so vorstellen, daß die äußere Schicht, die Kapsel, aus Polysacchariden besteht, während das Zellinnere aus Proteinen aufgebaut ist. Während die Polysaccharide der Kapsel serologisch für alle drei Typen ganz spezifisch sind, ist das Protein des Zellinneren für alle drei Typen gleich. Aus dem Kulturfiltrat des Typ B des B. Friedländer gelang es Avery und Goebel ein Polysaccharid zu isolieren, dessen spezifische Eigenschaften denen des Pneumokokkus Typ II sehr nahe stehen. Beim Streptokokkus konnte Miß Lancefield aus dem Kulturfiltrat des hämolytischen Streptokokkus isolieren: 1. ein Kohlehydrat, das sich weder spezifisch noch antikörperbildend verhielt, 2. ein nicht spezifisches nukleoproteidartiges Antigen, 3. einen spezifischen Faktor, ein nicht antikörperbildendes Proteinderivat. Aus dem B. Koch konnte F. Sabin ein Polysaccharid mit spezifischen Eigenschaften isolieren. T. Benedek-Leipzig.

Lumière, A.: A propos de la protection contre les chocs anaphylactiques et anaphylactoides (Über Schutz gegen anaphylaktischen und anaphylaktoiden Chok). Compt. rend. Soc. Biol., Bd. 101, Nr. 20, S. 471.

Die von dem Verf. und anderen festgestellte Widerstandsfähigkeit trächtiger weiblicher Tiere gegen Chokerscheinungen ist von anderer Seite auf Grund von bei derartigen Tieren erzeugtem tödlichem Chok bestritten worden. Es liegt aber hierin kein prinzipieller Widerspruch, denn es handelt sich nur um dieselben Erscheinungen, die auch bei sonst zur Verhinderung des Choks angewandten Methoden (Einspritzungen von Anästhetizis, Vasokonstrikuion, Ligatur der Karotiden, örtliche endovaskuläre Anästhesierung mit Allokain usw.) beobachtet werden können, daß nämlich der Schutz kein absoluter ist und besonders starken Angriffen gegenüber versagt.
E. Levin-Berlin.

Buschke, A., u. A. Joseph-Berlin: Serumkrankheit und Anaphylaxie. (Derm. Abt. d. Rudolf-Virchow-Krankenhauses.) Med. Welt, 1929, Nr. 26, S. 920.

Das klinische Bild der Serumkrankheit kann sich in zwei Formen äußern. Die „Sofortreaktion" tritt meist unmittelbar nach der Einspritzung als Chokwirkung auf und ist gekennzeichnet durch Störungen des Kreislaufes und der Atmung sowie Kollaps, der auch zum Tode führen kann. Die „eigentliche" Serumkrankheit beginnt erst nach längerer Inkubationszeit — bis zu 12 Tagen — und äußert sich in Fieber, Exanthemen, Schwellung der regionären Drüsen, Gelenkschwellungen mit rheumatoiden Muskelschmerzen, Ödemen, Schleimhautveränderungen und Albuminurie. Im Blut finden sich Leukopenie, Auftreten von Präzipitinen und Komplementverarmung. Nach zweimaliger Seruminjektion ist die Inkubation meist verkürzt, andererseits kann ein Chok noch nach mehreren Tagen eintreten. Nach intravenöser Einspritzung großer Dosen Pferdeserum erkranken 90% aller Angehörigen der weißen Rasse. Aber auch andersartige Eiweißkörper (Milch, Kaseosan, Phlogetan u. a.) führen zu Erscheinungen, die mit der Serumkrankheit übereinstimmen. Untersuchungen über den Mechanismus der Serumkrankheit haben ergeben, daß im Blut serumkranker Menschen Präzipitine gegen Pferdeeiweiß nachweisbar sind. Grad der Präzipitinbildung und Schwere der Serumkrankheit gehen im allgemeinen parallel. Zur Verhütung der Serumkrankheit ist zu berücksichtigen, daß ein Zwischenraum von 10—30 Tagen nach der Ersteinspritzung als besonders gefährlich gilt. Auf eine Idiosynkrasie gegen Pferdeausdünstungen (Pferdeasthma) ist zu achten. Die Reaktionsweise der Haut auf intradermale Einspritzung von Pferdeserum kann geprüft werden. Bei wahrscheinlicher Überempfindlichkeit gegen Pferdeeiweiß sind heterologe Sera, z. B. von Rindern oder Hammeln, zweckmäßig. Jedoch kann die Sensibilisierung auch auf Serum einer anderen Spezies übergreifen. Chokerscheinungen werden am besten durch intravenöse Verabfolgung von Adrenalin in hohen Dosen bekämpft. Da die Häufigkeit der Reaktionen mit der Menge des einverleibten Serums zu-

Digitized by Google

nimmt, stellt man „hochwertige", d. h. konzentrierte Sera her. Aber eine sichere Verhütung der Serumkrankheit gibt es nicht. H. Ress-Dessau.

Peshkin, M. Murray u. A. H. Fineman-New York: Asthma in Children. VIII. A Comparitive Study of the Direct and Indirect (Local Passive Transfer-) Methods of Skin Testing with the Scratch and Intradermal Technics (Asthma bei Kindern. VIII. Vergleichende Untersuchungen der direkten und indirekten [örtlich passiven Übertragungs-] Methode der Hautprüfung mit Skarifikations- und intrakutaner Technik). Am. J. Child. Dis., 1929, Bd. 37, Nr. 1, S. 39.

Von den mit der direkten Skarifikationstechnik positiv reagierenden Kindern reagierten mit der indirekten Methode 80,5%, von bei intrakutaner Technik positiven mit der indirekten Methode 83,5% negativ. Von den bei direkten Methoden negativ reagierenden fanden sich bei indirekter Methode nur 3% positiv. Bei an Asthma und Heufieber leidenden Kindern konnte positive Reaktion durch konjunktivale Reizung erzielt werden, wenn direkte und indirekte Hautprüfungen negativ ausfielen. Der Ersatz der direkten Überempfindlichkeitsproben durch die indirekten erscheint nicht berechtigt. E. Levin-Berlin.

Rackemann, Fr. M.: The Ultimate Prognosis in Hay Fever (Die endgültige Prognose des Heufiebers). Am. J. m. sc., 1929, Bd. 177, Nr. 3, S. 333.

Unter 410 Patienten konnte bei 6,3% von Heilung gesprochen werden, d. h. die Erscheinungen waren ohne weitere Behandlung mindestens 2 Jahre (bis zu 4½ Jahren) fortgeblieben. Die Gesamtzahl der Behandlungsjahre oder eine besondere Behandlungstechnik übte dabei keinen Einfluß aus. Trotz langdauernder Heilung können die Hautproben positiv bleiben, es handelt sich also bei der Heilung weniger um ein klinisches als um ein immunologisches Phänomen.

E. Levin-Berlin.

Allgemeine Pathologie und Diagnostik

Teichmann, J.-Wien: Über eine Hautreaktion mit Blut. (Staatl. Serother. Inst.) W. kl. W., 1929, Nr. 13, S. 401.

Verf. bestätigt die Beobachtungen Rössles, denen zufolge fremdes Blut auf der menschlichen Haut eine starke Rötung verursacht. Das Blut muß aber 15 bis 20 Minuten einwirken, ehe diese Reaktion eintritt. Die Rötung bleibt 40—60 Minuten sichtbar. Ob man arterielles oder venöses Blut nimmt, ist gleichgültig, ebenso ob man Menschen- oder Tierblut nimmt. Vollblut und gewaschene rote Blutkörperchen lösen eine gleichstarke Reaktion aus, stärker als Blutplättchen, Serum oder Plasma. Die Beugefläche des Unterarms stellt die geeignetste Stelle zur Auslösung des Erythems dar. H. Colman-Berlin.

Strümpke, G., u. G. Soika-Hannover: Biochemische Untersuchungen bei Hautkrankheiten. (Städt. Krkhs. II f. Hautkrankh. u. Chem. Labor. d. Städt. Krkhs. I.) Kl. W., 1929, Nr. 20, S. 917.

Verff. untersuchten bei 100 Pat. den Grundumsatz. Aus technischen Gründen konnte er, was er selbst im allgemeinen für unbedingt erforderlich hält, nicht in allen Fällen die jedesmalige Bestimmung mehrmals ausführen. Werte von + 10 bis — 5 sind normal. Betreffs der spezifisch-dynamischen Wirkung (sp. d. W.) betrachten Verff. Werte von + 15 auch als normal. Es wurde nun im wesentlichen folgendes gefunden: Bei Dermatitis herpetiformis, Quincke, Urticaria, endokrinem Haarausfall konnten die Befunde anderer Autoren betr. Herabsetzung des sp. d. W. nicht immer bestätigt werden. Bei Akne wurden meist normale, bei Seborrhoe veränderte Werte gefunden. Bei Ekzemen fanden sich sehr oft besonders tiefe Werte der sp. d. W. Bei Psoriasis waren von 18 Fällen 11 normal. Die 7 anderen waren meist im Grundumsatz stark erhöht, in der sp. d. W. herabgesetzt. Bei allen Dermatosen ist die Ausdehnung des Prozesses nicht so wichtig für die Veränderung des Gasstoffwechsels als die Art des pathologischen Geschehens. Diese Veränderung findet sich am häufigsten bei Komplikationen genannter Dermatosen. Nach Einleitung einer Behandlung mit organotherapeutischen Mitteln fand sich in manchen Fällen eine deutliche Steigerung des Grundumsatzes. Auf jeden Fall kann die Grundumsatzbestimmung die Möglichkeit geben, bestimmte Fälle aus den Dermatosen auszusondern. Verff. erprobten dann noch die interferometrische Methode, jedoch mit negativem Erfolge. Diese Methode ist nicht zu empfehlen.

H. Colman-Berlin.

Digitized by Google

Sanna, G. P.-Bologna: Einfluß der inneren Sekretion auf den Dermographismus. (Psych. u. Nervenkl.) Med. Welt, 1929, Nr. 15, S. 530.

Verf. konnte feststellen, daß der Dermographismus von der mehr oder weniger starken Aktivität gewisser Drüsen mit innerer Sekretion abhängig ist. Bei Verabreichung sowohl von Eierstock- als auch von Hodenpräparaten trat fast stets ein erhöhter Dermographismus auf mit Beschleunigung des Auftretens und Verschwindens. Es besteht also eine Wirkungsaffinität zwischen Eierstock und Hoden. Dieselbe Affinität besteht auch zwischen Schilddrüse und Nebenniere. Aber im Vergleich zur vorigen Gruppe wird der Dermographismus weniger ausgeprägt, aber stabiler und bedeutend andauernder. Daraus geht die antagonistische Wirkung beider Gruppen deutlich hervor. H. Ress-Dessau.

Breitmann, M.-Petersburg: Zur Frage des schwarzen Dermographismus. (Staatsinst. f. Ärztefortbildg.) M. m. W., 1929, Nr. 15, S. 634.

Emdin und Kusmenko beobachteten 1923 einen schwarzen Dermographismus und schließen, daß es außer dem Gefäß- und Vasomotorendermographismus einen echten gibt, d. h. das Erscheinen eines Streifens der Haut mit Hilfe metallischer Stäbchen. Seit 1927 hat Verf. über 100 Fälle von schwarzem Dermographismus beobachtet, der mit einem kupfernen Instrumente, weniger deutlich mit einer Kupfermünze, Silbermünze oder Goldgegenständen ausgelöst wurde. Es ist unentschieden, ob es sich um einen rein mechanischen oder um einen chemischen Prozeß handelt. Der Chemiker Kurbatow vermutet eine Verbindung des Metalls mit Lipoiden und Eiweißverbindungen der Haut. Verf. fand das Phänomen bei endokrinen Störungen hauptsächlich von seiten der Schilddrüse; bei Besserung der klinischen Erscheinungen schwand der schwarze Dermographismus. S. Habermann-Prag.

Jausion, H., Gauch, M., u. Goldberg: Les constitutions dermopathiques (Die dermopathischen Konstitutionen). Presse méd., 1929, Nr. 48, S. 781.

Auf der einen Seite steht die mit der Seborrhoe verbundene Vagotonie, auf der andern die mit Haarschwund verbundene Sympathikotonie. Diese beiden Formen stellen die Extreme dar, zwischen denen es verschiedene Übergänge gibt. Vagotonie: Arythmien, Bradykardie, Hypotension, mangelhafte periphere Durchblutung, Magen-Darmspasmen. Bei Kindern oft Fieber, Anginen, Eosinophilie. Psychisch finden sich Unruhe, Schwindel, Müdigkeit nach den Mahlzeiten. Neigung zur Korpulenz mäßigen Grades. Experimentell sind alle diese Störungen durch Pilokarpin hervorzurufen. Die Seborrhoe bei diesen Vagotonikern beginnt meist mit 12 Jahren als Pityriasis simplex, die sich mit 18 Jahren in eine fettige Seborrhoe verwandelt, die z. T. durch den Staphylococcus albus oder Coccus polymorf. (Cederkreutz) verursacht wird. Es entsteht die Corona seb. frontalis. Zu gleicher Zeit Akne. Die vagotonischen Seborrhoiker neigen zu leicht rezidivierenden, schwer heilbaren Akrozyanosen, Ekzemen und Urtikaria, zu Hypersekretion der Haut und der Schleimhäute. Die Veranlagung ist vererblich. Die Störungen treten in Krisen auf, während der Sympathikotoniker sich in einem Dauerzustand befindet, der sich z. B. in Exophthalmie, Mydriasis, Tachykardie, Hypertension, Diarrhöen u. a. m. äußert. Die Haut des Sympatikotonikers neigt nicht zu bakteriellen Infektionen. Sie zeichnet sich durch die Neigung zu Parakeratosen, wie Ichthyosis, Keratosis pilaris, Psoriasis usw. aus. Haar- und Pigmentarmut sind ihre Hauptsymptome. Durch die Mischformen ergeben sich mannigfache Variationen. Ätiologisch scheinen Tuberkulose und Syphilis eine Rolle zu spielen, jedoch handelt es sich bei diesen Fragen um Hypothesen. Auf jeden Fall ist häufig Heredität festzustellen. Therapeutisch ist man der Konstitutionsänderung gegenüber ziemlich machtlos.

H. Colman-Berlin.

Werther-Dresden: Die psychogenen Dermatosen. Zschr. f. ärztl. Fortbild., Jahrg. 26, Nr. 11, S. 341.

Verf. erörtert in geistreichen Ideengängen die Vorgänge auf der Haut, die sich als psychophysische Reflexe normaler und abnormer Art abspielen; Vermittler des Seelischen im Körperlichen ist das vegetative Nervensystem. Am Jucken ist der Einfluß der Psyche auf die Haut eine bekannte Erscheinung. In gewissen Fällen von Pruritus und von Neurodermie ergibt die Psychoanamnese schlagende Beweise des psychokutanen Zusammenhanges. 4 Fälle illustrieren die Ausführungen des Verf. Weiterhin werden Fälle berichtet, die durch psychogen bedingte vasomotorische Reflexe entstandene Hautveränderungen betreffen, die in typisch wiederkehrender Entwicklung mit Entzündung beginnen und mit Gewebetod enden.

Digitized by Google

Neurosen des vegetativen Nervensystems sind immer psychogen bedingt und erfordern geschickte Psychoanamnese. Erbliche psychopathische Belastung und psychische Minderwertigkeit bedingen häufig die von der Norm abweichende Form der Verarbeitung gefühlsbetonter Erlebnisse. M. Cohn-Dresden.

Samarajew-Wologda: Zur Frage des Dermographismus. Journal zur Vervollkommnung der Ärzte, 1929, Nr. 3.

Durch einen sinnig ersonnenen balkenartigen Apparat mit Gewichten an den Enden, welchen Verf. „Dermograph" nennt, gelang es ihm festzustellen, daß die Reizschwelle zwischen einer Belastung des Dermographen von 10—120 g liegt. Der rote Dermographismus tritt nach 5—10 Minuten, der weiße nach 20—25 Minuten auf. Die Dauer der Reaktion schwankt zwischen 30 Minuten, einer Stunde und mehr. Unter 25 gesunden Männern trat der weiße Dermographismus bei 18 Personen nach einer Belastung von 10—30 g, der rote und der gemischte nach einer solchen mit 100 g auf. Dementsprechend neigt der gesunde Mensch zu beiden Arten von Dermographismus, wobei der eine wie der andere unter einer Belastung von 100 g im Laufe von 5 Minuten schwindet. A. Jordan-Moskau.

Meyenburg, H. v.-Zürich: Über die gewebliche Reaktion der Lymphknoten bei Reinfektion. (Path. Inst. d. Univ.) Schweiz. m. W., 1929, Nr. 23, S. 593.

Zu den Versuchen wurden ausgewachsene Meerschweinchen und ein schwach virulenter Stamm von Staphylococcus pyogenes aureus verwandt. Dabei ergab sich, daß zwar ein unverkennbarer Unterschied der Lymphknotenreaktion bei Erst- und bei Reinfektion besteht, daß der Unterschied jedoch mehr quantitativer als qualitativer Art ist. Während bei einmaliger Impfung die Reaktion sich hauptsächlich in den Sinus abspielt, deren Endothelien rasch anschwellen und wuchern, so ist bei der Wiederimpfung gerade diese Erscheinung zurückgetreten, und im Vordergrunde steht die hochgradige Schwellung und Phagozytose der Retikulumzellen, die bei der Erstinfektion zwar vorhanden, aber sehr gering ist.
F. Landauer-Berlin.

Maximow, A. A.-Chicago: Über die Histogenese der entzündlichen Reaktion. Nachprüfung der v. Möllendorffschen Trypanblauversuche. Beitr. z. path. Anat., Bd. 82, H. 1, S. 1.

In dieser nachgelassenen Arbeit setzt sich Verf. noch einmal mit den Gegnern seiner Lehre von den Polyblasten und der Herkunft der meisten ungranulierten Elemente des Entzündungsherdes von ausgewanderten Lymphozyten (Polyblasten) auseinander. Insbesondere berichtet er über eine Nachprüfung der v. Möllendorffschen Trypanblauexperimente, die er an der weißen Ratte vorgenommen hat, allerdings unter Vermeidung der nach seiner Erfahrung unzureichenden Formolfixierung und Paraffineinbettung sowie unter weitgehender Heranziehung lebender, supravital gefärbter Gewebsstücke. Alle Untersuchungen führten zu einer Bestätigung seiner oft ausgesprochenen Ansicht, daß Fibroblasten nicht in Histiozyten oder gar granulierte Leukozyten übergehen, wohl aber umgekehrt aus Polyblasten entstehen können, ferner, daß weder Amitosen noch — praktisch — Mitosen in den Histiozyten und Fibroblasten während der Entzündung festzustellen sind und daß die ganz überwiegende Zahl der kleinen Exsudatmononukleären ausgewanderte Blutelemente darstellen usw. Die ebenso klar und eindringlich wie temperamentvoll geschriebene, durch zahlreiche ausgezeichnete Abbildungen illustrierte Arbeit des viel zu früh verstorbenen Autors ist nicht vollkommen abgeschlossen. Sie ist von seinem Mitarbeiter, William Bloom, herausgegeben worden. Fr. Wohlwill-Hamburg.

Karmally, A.-Freiburg i. Br.: Untersuchungen über die Frage nach der Herkunft der Entzündungszellen, insbesondere über die Umwandlung emigrierter Lymphozyten in Polyblasten. (Path. Inst. d. Univ.) Beitr. z. path. Anat., Bd. 82, H. 1, S. 92.

Verf. hat die Anschauungen Maximows über die Herkunft der Polyblasten nachgeprüft, indem er Ms. Entzündungsversuche an der weißen Ratte, und zwar am unvorbehandelten Tier, nach Röntgenbestrahlung und nach Benzolvergiftung wiederholte. Es zeigte sich folgendes: Im Rattenblut sind die Monozyten sehr zahlreich. Bei nicht vorbehandelten Tieren ist das Bild beim Entzündungsversuch an der Haut (durch Milchinjektion) zuerst von Leukozyten- und Monozytenemigration beherrscht; erst später folgt deutliche histiozytäre Reaktion. Bei Benzoltieren ist die genannte Emigration sehr gering, dagegen die Histiozytenvermehrung sehr lebhaft und frühzeitig einsetzend. Röntgenbestrahlte Ratten zeigen ein in der Mitte

Digitized by Google

stehendes Verhalten. Bei Entzündungsversuchen an der Bauchhöhle ist das Bild, besonders bei vorbehandelten Tieren, zunächst durch leukozytäre Emigration gekennzeichnet, die lymphozytäre tritt zurück. Allmählich treten Monozyten (Histiozyten) immer mehr hervor, und die Lymphozyten verschwinden ganz. An bebrüteten Präparaten von Blut und Bauchhöhlenexsudat hat sich eine Umwandlung von Lymphozyten in Monozyten nie nachweisen lassen. Im ganzen läßt sich die Maximowsche Lehre, daß die Polyblasten von ausgewanderten Zellen abstammen, bestätigen; aber daß diese Zellen wirklich echte Lymphozyten sind (und z. B. nicht Monozyten), dafür ist der Beweis nicht erbracht. Fr. Wohlwill-Hamburg.

Spitzmüller, W.-Wien: Zur Klinik der Fremdkörpertumoren nach Paraffininjektion. (II. Chir. Univ.-Klin.) W. kl. W., 1929, Nr. 26, S. 866.

Beschreibung eines Falles, bei dem es nach kosmetischer Paraffineinspritzung im Gesicht zu großen, entstellenden Paraffinomen gekommen war, die eine operative Entfernung notwendig machten. Wegen der Gefahr dieser Granulombildungen, die je nach der Reaktionsfähigkeit des Gewebes mehr oder weniger stark ausgesprochen sind und zu schweren Krankheitsbildern führen können, ist die therapeutische Verwendung des Paraffins zur Injektion möglichst zu vermeiden.

B. Peiser-Berlin.

Singer, B.-Leipzig: Über die Zunahme der Thrombosen und Embolien in den letzten Jahren und über das Auftreten von Spontanthrombosen. (Med. Klin. d. Univ.) D. Arch. f. kl. Med., Bd. 164, H. 3/4, S. 175.

Unter den Kranken der Leipziger Klinik konnte Verf. eine außerordentliche Steigerung der Thrombosen und tödlichen Lungenembolien feststellen, und zwar haben in den Jahren 1926/28 die Thrombosen um das 2½fache und die tödlichen Lungenembolien um das 4½fache gegenüber der Vorkriegszeit zugenommen, während die nichttödlichen Lungenembolien kaum häufiger geworden sind. In erster Linie sind dabei die Altersklassen zwischen 50 und 80 befallen und Frauen häufiger als Männer. Hauptsächlich sind Personen mit Erkrankungen der Kreislaufsorgane an den Thrombosen beteiligt und vor allem an den Venen der unteren Körperhälfte. Die häufige Anwendung der intravenösen Injektionen kann man für die Zunahme der Thrombenbildungen nicht verantwortlich machen. Besonders auffallend ist dabei auch die Zunahme der Spontanthrombosen. Verf. glaubt, daß die Zunahme der Thrombosen gerade bei den Kreislaufkranken gegenüber der Vorkriegszeit vielleicht in der stärkeren Entwässerung dieser Kranken zu sehen ist.

E. Langer-Berlin.

Barry, D.-T.: L'introduction d'air dans les veines (Einführen von Luft in die Venen). Compt. rend. Soc. Biol., Bd. 101, Nr. 16, S. 123.

Experimentelle Untersuchungen an Hunden und Kaninchen. Der Tod nach Eindringen von Luft in die Venen beruht auf dem plötzlichen Abfall des arteriellen Druckes, dem Eindringen von Luft in die Herzgefäße und Muskelfaserzerfall in den Ventrikeln; letzteres ist jedoch nicht konstant. Bei Hunden können die Erscheinungen bei mehrmaliger Wiederholung der Einspritzungen, wenn diese nicht zu schnell aufeinander folgen, wieder vorübergehen. Schließlich tritt aber Apnoe auf, die ein sicheres Zeichen eines ungünstigen Ausganges ist. Kaninchen ertragen die Einspritzungen viel schlechter, sie gehen schnell zugrunde unter Erscheinungen, die an den Tod durch anaphylaktischen Chok erinnern. E. Levin-Berlin.

Kugel, M. A.-New York: Hypnotika und Diurese. Studien über die Wasser- und Kochsalzausscheidung im Schlaf mit und ohne Hypophysenwirkung. (Pharmakol. Inst. d. Univ. Wien.) Arch. f. exper. Path. u. Pharm., Bd. 142, H. 3/4, S. 166.

Eine Behinderung der Diurese durch die Schlafnarkose besteht bei Luminal im Gegensatz zu Paraldehyd, Veronal, Sandoptal; der leichte Chloral- oder Chloraloseschlaf hemmt die Wasserausscheidung, während im tiefen Schlaf nach Verabreichung dieser Mittel eine Vermehrung der Diurese eintritt. Die Hemmung durch Luminal tritt nicht ein, wenn vorher das Tier Veronal erhalten hatte. Bei allen Schlafmittelnarkosen, ausgenommen Luminal und Paraldehyd, zeigt sich eine Verminderung der Kochsalzausscheidung. Die antidiuretische Wirkung des Hinterlappens der Hypophyse wird bei der Paraldehydnarkose vollständig geändert, indem an Stelle der Anurie eine Harnflut eintritt; die Urethannarkose läßt die antidiuretische Hypophysenwirkung unbeeinflußt, ebenso wie Veronal, Chloral, Chloralose und Chloreton. Die zur Beobachtung kommenden Änderungen sind extrarenalen, wahrscheinlich zentralen Ursprungs. F. Winkler-Wien.

Digitized by Google

Epstein, E. Z.-New York: Über Unterschiede der Diurese nach peroraler und intravenöser Flüssigkeitszufuhr und ihre Änderung durch Schlafmittel. (Pharmakol. Inst. d. Univ. Wien.) Arch. f. exper. Path. u. Pharm., Bd. 142, H. 3/4, S. 23.

Der Gegensatz zwischen der diuretischen Wirkung peroral und parenteral verabreichter Flüssigkeit ist bekannt; es war nun möglich, daß die nach intravenöser Flüssigkeitszufuhr einsetzende Hydrämie die wasserregulatorischen Zentren so beeinflußt, daß an Stelle der Ausscheidung durch die Niere der viel rascher funktionierende Übertritt in die Gewebsdepots eingeschaltet wird. An Kaninchen zeigt sich nun wirklich, daß die nach intravenöser Injektion eintretende Hydrämie zentrale Regulationsvorgänge auslöst, welche den normalen Flüssigkeitsaustausch zwischen Blut und Gewebe ändern, und daß diese Vorgänge durch Hypnotika in verschiedener Weise beeinflußt werden. Veronal und Urethan beeinflussen die Vorgänge nur in sehr geringer Art, während Paraldehyd, Sandoptal und Luminal die Diurese beträchtlich steigern. F. Winkler-Wien.

Pharmakologie und allgemeine Therapie der Hautkrankheiten

Zippert, L.-Berlin: Sulfoderm, eine neue Form der Schwefelapplikation. D. m. W., 1929, Nr. 12, S. 484.

Empfehlung des Präparates Sulfoderm, das aus 1% kolloidalem Schwefel und feinstzermahlener Kieselsäure besteht, zur Behandlung intertriginöser, ekzematöser und seborrhoischer Hauterkrankungen, ferner Akne, Pyodermien und Follikulitiden. Hersteller: Chem. Fabrik Heyden. F. Harry-Wiesbaden.

Pulewka, P.-Königsberg i. Pr.: Weitere Untersuchungen über Keratolyse. (Pharmakol. Inst. d. Univ.) Arch. exper. Path., Bd. 140, H. 3/4, S. 181.

Die keratolytische Wirkung der Schwefelalkalien auf Hornsubstanz ist eine für diese Eiweißkörper spezifische Schwefelreaktion. Denn die Sulfide wirken auf andere Eiweißkörper nur vermöge ihrer alkalischen Reaktion, wie am Beispiel der Gelatine gezeigt wird. Heubners Ansicht, daß die keratolytische Wirkung durch die Polysulfide erzeugt werde, wird nicht bestätigt, da Polysulfidbildung die Quellwirkung aufhebt. Es ist vielmehr wahrscheinlich, daß der Sulfidschwefel in Form des zweiartigen freien S''-Ions wirkt, wogegen HS und H_2S unwirksam sind. Von der Überlegung ausgehend, daß die Sulfide wirken vermöge einer Reduktionswirkung auf das in der Hornsubstanz vorhandene Zystin, welches sie in Zystein aufspalten, gelangte Verf. zur Auffindung einer ähnlichen keratolytischen Wirkung bei den Zyanalkalien. Es gelang festzustellen, daß Zyankali imstande ist, Hornzystin zu Zystein aufzuspalten, was die auftretende charakteristische Purpurfärbung mit Nitroprussidnatrium erwies. Verf. nimmt auch für die Schwefelalkalien eine analoge Reaktion an. P. Unna jr.-Hamburg.

Hertz, A.-Barmbeck-Hamburg: Zur Frage der chronischen Quecksilbervergiftung. (I. med. Abt. d. Allg. Krankenhauses.) Kl. W., 1929, Nr. 12, S. 541.

Angeregt durch die Veröffentlichungen Stocks über die Gefährlichkeit der Amalgamfüllungen wurden Patienten mit Amalgamfüllungen und ohne solche untersucht. Unter 35 Patienten mit Quecksilberfüllungen wurde 34mal Quecksilber gefunden, und zwar im allgemeinen mehr im Stuhl als im Urin. Interessant ist, daß aber auch unter 15 Leuten ohne Plomben ebenfalls 11mal Quecksilber gefunden wurde. Die Quelle, aus der das Quecksilber stammte, konnte nicht entdeckt werden. Vielleicht hat Stock recht, wenn er annimmt, daß durch Lebensmittel dem Körper Quecksilber zugeführt wird, wenn es dann auch schwer verständlich wäre, warum nicht in allen Fällen Quecksilber gefunden wurde. Andererseits müßte es dann gelingen, auch in den Lebensmitteln selbst Quecksilber nachzuweisen. Bei keinem der untersuchten Fälle ließ sich einwandfrei der Nachweis einer chronischen Quecksilbervergiftung führen, ebensowenig wie bei den 13 Angestellten einer Zahnabteilung. Die Gefahren einer Quecksilbervergiftung durch kleinste Mengen scheinen demnach also nicht so groß zu sein, wie sie neuerdings von manchen Seiten angenommen werden. Vorbedingung dazu wäre jedenfalls eine Hg-Überempfindlichkeit, die nur in geringem Maße zu bestehen scheint. Trotzdem soll man natürlich in allen unklaren Fällen, die für Quecksilbervergiftung sprechende Symptome bieten, an die Möglichkeit einer Hg-Schädigung denken. F. Landauer-Berlin.

Ochsenius, K.-Chemnitz: Eine seltene Anilinvergiftung beim Kinde. Mschr. f. Kinderhlk., Bd. 43, H. 1, S. 54.

Pellidolsalbe soll nicht stärker als 2%ig und nicht länger als 5 Tage bei Kindern

Digitized by Google

ngewandt werden, da Scharlachrot sonst eine typische Anilinvergiftung hervorrufen ann: Bei einem zweijährigen Kinde mit Vakzineausbreitung riefen Verbände mit %iger Pellidolzinkpaste starke Zyanose des Gesichts und der Lippen hervor; im Blut des Kindes war Methämoglobin spektroskopisch nachweisbar. Da es bei Kindern Überempfindlichkeit gegen Anilin gibt, muß auf die Gefahr der Zyanose, die für die Anilinvergiftung charakteristisch ist, aufmerksam gemacht und der Verband kann sofort entfernt werden. F. Rosenthal-Berlin.

Mohrmann, B. H. U.-Hannover: Zur Simultanbehandlung juckender Dermatosen. (Derm. Stadtkrankenhaus II.) M. m. W., 1929, Nr. 14, S. 578.

Verf. empfiehlt das von Bruck angegebene Magnobrol (sterile Magnesium-Brom-Glykollösung, Chem. Fabrik Milkal in Hamburg) bei pruriginösen Dermatosen. Das Präparat wird am besten an 3 aufeinanderfolgenden Tagen — täglich 10 ccm intramuskulär — injiziert und gleichzeitig 3mal täglich innerlich 1 Teelöffel Magnobrolpulver nach der Mahlzeit verabreicht. Auf diese Weise erhält der Kranke pro die insgesamt 4,0 $MgBr_2$. Nebenerscheinungen hat Bruck nicht beobachtet. H. Th. Hinrichs-Halberstadt.

Fuhs, H.-Wien: Physikalische Therapie der Hautkrankheiten. (Univ.-Klin. f. Dermatol. u. Syphilidol.) W. kl. W., 1929, Nr. 12, S. 361.

Fortbildungsvortrag, in dem Verf. sich auf die Besprechung der Diathermie und der Buckyschen Weichstrahlen beschränkt. Die Diathermie ist bei Sensibilitätestörungen wegen der Verbrennungsgefahr und bei akut entzündlichen Hauterkrankungen wegen Vermehrung der Entzündung kontraindiziert. Besonders indiziert ist ihre Anwendung zu kosmetischen Zwecken, wie Runzelentfernung, Deindiziert ist ihre Anwendung zu kosmetischen Zwecken, wie Runzelentfernung, Dekongestionierung zyanotischer, Rötung blasser Haut, Beseitigung von Ödemen der Gesichtshaut. Ferner reagieren günstig Narben, Keloide, torpide Ulzera, besonders Röntgengeschwüre und Salvarsaninfiltrate. Die Gefäßerweiterung kommt bei spasmischen Angioneurosen, wie Akrozyanose, Raynaud, Absterben der Finger zur Geltung. Durch Funkenbildung mit Glaselektroden hat Verf. besonders gute Erfolge bei Pruritus universalis und localis vulvae et ani. Die Elektrokoagulation wird zur Zerstörung von Tumoren usw., sowie als Ersatz der Elektrolyse zu kosmetischen Zwecken benutzt. Die Eintrocknung der Schorfe wird durch tägliches Betupfen mit 1%igem Salizylalkohol beschleunigt. Die Grenzstrahlenbehandlung bedarf einer Spezialapparatur und wird mit einer Spannung von 6—12 KV. max. ausgeführt. Sie bewährt sich besonders gut gegen Tbc. cutis verr., Erythema induratum, Schweißdrüsenabszesse, Lichen Vidal, Mycosis fungoides und Basalzellenkrebs, auch noch gut bei Sykosis simplex, Skrofuloderm, Ekzemen, Psoriasis. Bei allen andern Hautkrankheiten führt sie zu keinen oder schlechten Ergebnissen. H. Colman-Berlin.

Kionka, H.-Jena: Über perkutane Therapie. (Pharmakol. Inst.) Fortschr. d. Ther., Jahrg. 5, H. 6, S. 173.

Die Vorbedingung für alle Substanzen, welche die Oberhaut durchdringen sollen, ist ihre Löslichkeit in Hauttalg und Cholesterinfetten (Lanolin). Wenn also z. B. die in Lanolin nicht lösliche graue Salbe trotzdem durch die Haut wirkt, so geht ihr Weg sicher nicht durch die Epidermis, sondern durch die Ausführungsgänge der Hautdrüsen. Unter den Gichtmitteln wird außer der Salizylsäure die Phenylchinolinkarbonsäure (Atophan) durch die Haut resorbiert. Um nun festzustellen, wie stark wirklich die Resorption dieser Mittel durch die Haut ist, wurden Salben, welche wechselnde Mengen von reiner Phenylchinolinkarbonsäure in einer Grundlage von gleichen Teilen Vaselin und Olivenöl enthielten, verglichen mit dem im Handel befindlichen Doloresum-Tophiment. Dabei zeigte sich, daß die Intensität der Resorption der Phenylchinolinkarbonsäure beim Doloresum-Tophiment gerade doppelt so groß ist wie bei Anwendung einer einfachen Atophansalbe mit indifferenter Salbengrundlage. F. Landauer-Berlin.

Moncorps, C.-München: Untersuchungen über die Pharmakologie und Pharmakodynamik von Salben und salbeninkorporierten Medikamenten. (Klinik u. Polikl. f. Haut- u. Geschlechtskrkh. d. Univ.) Arch. f. exper. Path., Bd. 141, H. 1/2, S. 25.

In vorliegenden vier äußerst wertvollen Untersuchungen, deren Einzelheiten im Original nachzulesen sind, befaßt sich Moncorps in seiner ersten Mitteilung mit der Kolloidchemie der Salben. Auf Grund der Arbeiten von Bernhardt und Strauch wies Verf. nach, daß das Wasserbindungsvermögen von Salben und Pasten

Digitized by Google

auf einem Emulgationsvorgang beruht, wobei den Emulgatoren anorganische Elektrolyte, Seifen, feinst verteilte feste Körper (Zinnstaub, Ton, Kieselgur u. a.), wasser- bzw. öllösliche Kolloide (Gummi arabicum, Gelatine, Tragant, Kolophonium usw., Lipoide und Sterine (Lezithin, Cholesterin, Metacholesterin, Phytosterin, Wachs), Saponine, ferner Pepton, Dextrin, Rohrzucker, Kasein, Glyzerin, Schwefel, Kampher, Stärke u. a. dienen. Die Wassersalben und die Wasserpasten liegen in zwei Emulsionsformen vor: als W_{a_d}-Ö (Wasser ist in Öl emulgiert, wobei Öl die geschlossene, Wasser die disperse Phase darstellt), die häufiger ist und als $Ö_d$-Wa (Öl ist in Wasser emulgiert; in dieser Form ist das Wasser die geschlossene Phase, in der das Fett als disperse Phase in Form mehr oder minder kleiner Kügelchen verteilt ist). Der Emulsionstypus wird durch den Emulgator, durch die Herstellungsweise und durch das Mengenverhältnis Wasser zu Fett bestimmt. Die Kühlwirkung einer Salbe oder Paste hängt nicht von der Menge des der Salbe einverleibten Wassers ab, sondern von dessen Verdunstungsmöglichkeit. Letztere wird begünstigt durch Vorliegen einer $Ö_d$-Wa-Emulsion oder grob dispergierter labiler W_{a_d}-Ö-Emulsionen. Bei konstanten stabilen Emulsionen ist bei Auftragen in dicker Schicht die Wirkung mit der eines impermoablen feuchten Verbandes vergleichbar. Bei labilen W_{a_d}-Ö-Emulsionen ist die Wirkung mit einem feuchten permeablen Verband vergleichbar. A. Perutz-Wien.

Moncorps, C.-München: Untersuchungen über die Pharmakologie und Pharmakodynamik von Salben und salbeninkorporierten Medikamenten. II. Mitteilung: Über die Resorption und Pharmakodynamik der salbeninkorporierten Salizylsäure. (Klin. u. Polikl. f. Haut- u. Geschlechtskrkh. d. Univ.) Arch. f. exper. Path., Bd. 141, H. 1/2, S. 50.

Die Wirkung der salbeninkorporierten Salizylsäure (Salizylsäureadsorption und Resorption bzw. Keratolyse) hängt außer von der Wahl der Grundlage weitgehend von der Applikationsart ab. Hinsichtlich Resorption ergibt sich, gemessen an dem Verlauf der Eliminationskurve im Harn, folgende Staffelung: Adeps suill. benz., Pasta zinci oxydat., Vaselin, Lanolin cum aqua 20%, Physiol A, Physiol B, Eucerin cum aqua 50%, Physiol C. Das Minimum der Elimination der bei 24stündiger Salbenapplikation aufgetragen Salizylsäuremenge beträgt bei Adeps suill. benz. 0,29%, das Maximum liegt bei Physiol C 11,82%. Bei den in Emulsionsform vorliegenden Salbengrundlagen (Physiol C [$Ö_d$-Wa] und Eucerin W_{a_d}-Ö]) tritt die keratolytische Wirkung schon bei einer Konzentration von 0,5—1% zutage, während bei Lanolin cum aqua 23% und Vaselin dieselbe bei 5% und beim Adeps suillus und bei Past. zinci erst bei 15% Konzentration auftritt. Die keratolytische Wirkung der salbeninkorporierten Salizylsäure wird verstärkt, wenn durch das Quellungsvermögen des Stratum corneum begünstigende Bedingungen gegeben sind. Wässerige Salizylsäurelösungen vermögen keine Keratolyse zu bewerkstelligen, auch findet im Gegensatz zu alkoholischen Lösungen keine stärkere Resorption statt. Die Alkalireserve des Blutes wird durch die Resorption der salbeninkorporierten Salizylsäure nicht beeinflußt. A. Perutz-Wien.

Moncorps, C.-München: III. Mitteilung: Untersuchungen über die Resorption und Pharmakodynamik des salbeninkorporierten elementaren Schwefels. (Klin. u. Polikl. f. Haut- u. Geschlechtskrkh. d. Univ.) Arch. f. exper. Path., Bd. 141, H. 1/2, S. 67.

Der perkutan applizierte, salbeninkorporierte, elementare Schwefel wird je nach der Wahl der Salbengrundlage in zeitlich und quantitativ wechselndem Ausmaße von der lebenden Haut resorbiert. In steigender Reihenfolge staffeln sich die Grundlagen: Pasta zinci, Physiol C, Eucerin cum aqua, Lanolin cum aqua, Vaselin, Adeps suill. benz. Der Schwefel wird reduziert. Sowohl am Applikationsort als auch im Blut läßt sich Schwefelwasserstoff nachweisen. Die Reduktion dürfte an das Cystein-Cystin bzw. Glutathiol-Glutathionid-Cystin gebunden sein. Es besteht ein Unterschied zwischen normaler und schwefelvorbehandelter Haut. A. Perutz-Wien.

Moncorps, C.-München: IV. Mitteilung: Über die Beeinflussung des Schwefelhaushaltes beim Menschen nach Schwefelsalbenanwendung. (Klin. u. Polikl. f. Haut- u. Geschlechtskrkh. d. Univ.) Arch. f. exper. Path., Bd. 141, H. 1/2, S. 87.

Wird eine 10%ige Sulfur-praecipitatum-Salbe durch 12 Stunden aufgetragen, so kann eine Erhöhung des Gesamtschwefels im Serum festgestellt werden. Daneben konnte Moncorps eine Steigerung des Gesamtstickstoffes finden, die aber nicht mit

Digitized by Google

der Gesamtschwefelerhöhung parallel verläuft. Im Harn findet sich eine Erhöhung des Sulfatschwefels und des Gesamtschwefels. Doch konnten keine gesetzmäßigen Beziehungen zwischen dem Ausmaß der Beeinflussung des Schwefelhaushaltes und dem Verhalten des Grundumsatzes durch die perkutane Schwefelzufuhr festgestellt werden. A. Perutz-Wien.

Semerau-Siemianowski, M., C. Rachon u. M. Mancewicz: Influence de l'iode sur les vaisseux capillaires dans l'organisme humain (Einfluß des Jods auf die Kapillaren des menschlichen Körpers). Compt. rend. Soc. Biol., Bd. 100, Nr. 13, S. 1156.

Der Einfluß des Jods auf die Kapillaren wurde an der supra-ungualen Hautfalte bei jungen Leuten beobachtet, die Rekonvaleszenten von Infektionskrankheiten, akuten Intoxikationen oder verschiedenartigen chronischen Affektionen waren. Sie erhielten Jodnatrium intravenös, intraarteriell, innerlich oder direkt in die Untersuchungsstelle vermittelst einer kleinen Glaskapillare. Die Haut wurde vor dem Versuch und während dessen Dauer längere Zeit kapillaroskopisch untersucht. Es fand sich in einem großen Teile der Fälle eine deutliche Verbesserung der Zirkulation in den Kapillargefäßen: Erweiterung der Kapillarschlinge, besonders des arteriellen Anteils, Vermehrung der Zahl der aktiven Kapillarschlingen und stärkere Füllung mit roten Blutkörperchen, Beschleunigung des Blutstroms, bisweilen autonome Bewegungen der Kapillaren. Die besten Erfolge in dieser Richtung ergaben bei intravenöser Einspritzung 1,0—2,5 g Jodnatrium in 10%iger Lösung, noch besser wirkten intraarterielle Einspritzungen. E. Levin-Berlin.

Merkel, H.-München: Über Todesfälle im Gefolge von therapeutischen Maßnahmen. (Drei tödliche Vergiftungen durch innere Darreichung von Thalliumazetat. Ein Todesfall nach intravesikaler Benzininjektion.) (Gerichtl. med. Inst. d. Univ.) D. Zschr. f. gerichtl. Med., Bd. 13, H. 4, S. 237.

Es handelte sich um 3 Knaben im Alter von 10, 11 und 12 Jahren, von denen der eine an den stationär gewordenen Folgeerscheinungen einer Gehirngrippe litt, und die beiden anderen einen nicht unerheblichen angeborenen Schwachsinn zeigten. Wegen Mikrosporie wurden die Kinder in der v. Zumbuschschen Klinik mit Thallium-acet.-Tabletten behandelt. Das erste Kind erhielt bei 42,5 kg Gewicht in 7 Tagen je $^1/_3$ Tablette täglich, das ist 0,233 g Gesamtsumme; am letzten Tage Erkrankung mit Brechreiz, Leib- und Muskelschmerzen. Die Medikation wurde ausgesetzt; trotz aller Maßnahmen Tod am 13. Tage nach der ersten Darreichung oder am 6. Tage nach Aufhören der Medikation. Ähnlich starben das 2. und 3. Kind, die ebenfalls zwar keine zu hohe Dosis insgesamt, aber entgegen den ausdrücklichen Vorschriften von Buschke und Langer, das Medikament auf einmal zu geben, es über 4—5 Tage verteilt erhalten hatten. Bei der Sektion fand sich eine erhebliche Kachexie, ein mäßig starker Entzündungszustand des Darmkanals, aber keine eigentliche Todesursache! In sämtlichen untersuchten Organen ließ sich Thallium qualitativ nachweisen. Die Tabletten enthielten genau die angegebene Menge Thallium. Der Verf. glaubt das Applikationsalter auf das 10. Lebensjahr beschränken zu müssen. — Der Todesfall nach intravesikaler Benzininjektion betraf einen 47jährigen Pat., der sich ein Wachsstäbchen in die Harnröhre eingeführt hatte, das bis in die Blase gedrungen war; es ließ sich zystoskopisch nachweisen. Eine Blasenspülung mit Benzin, ein auch von anderen Autoren bereits ohne Nebenwirkung geübtes Verfahren, war sehr schmerzhaft, 3 Tage später Wiederholung dieser Spülung, diesmal nach Auswaschung mit schwacher Novokain-Suprareninlösung; kurze Zeit später schwere Ohnmacht und blutige Entleerung aus der Blase. Im Laufe der Nacht Beklemmungs- und Erstickungsanfälle mit Zyanose. Tod 8 Stunden nach Blasenspülung. Bei der Sektion fanden sich keine Verletzungen der Harnwege oder der Blase, jedoch schwere hämorrhoische Zystitis und Pyelitis. In einem Obergutachten wurde der Tod auf Chokwirkung bei Koronarsklerose und Fettherz zurückgeführt; Tod durch Benzinvergiftung wurde nach ad hoc vorgenommenen Tierversuchen für ausgeschlossen erklärt. W. Curth-Berlin.

Mühsam, E.-Berlin: Eigenblutbehandlung. (I. Chir. Abt. d. Rud.-Virchow-Krkhs.) Zschr. f. ärztl. Fortbildg., 1929, Nr. 9, S. 278.

Bemerkungen über die Technik. Anwendungsgebiet (Reizinjektion kleiner Dosen bzw. Umspritzung akut- und chronisch-entzündlicher Prozesse) sehr mannigfach: Mastitis, Bartholinitis, blenorrh. Phlegmonen, Furunkel, Karbunkel, Zystitis, Pyelitis, Arthritis, sept. Anginen usw. Ausgeschlossen: Lues und Blennorrhoe. Erfolge häufig günstig. M. Cohn-Dresden.

Digitized by Google

Boerner, R.-Berlin: Heißlufttrocknung bei Behandlung von Hautkrankheiten. Med. Welt, 1929, Nr. 16, S. 583.

Um nach der mechanischen Säuberung erkrankter Hautpartien, Tupfer und Tücher zu vermeiden, die oft reizend wirken und bei infektiösen Prozessen Krankheitskeime übertragen, empfiehlt Verf. Heißlufttrocknung mit dem „Fön".

H. Ress-Dessau.

Wucherpfennig, V.-Münster i. W.: Das elektrische Schneiden mit der Diathermieschlinge in der operativen Dermatotherapie und kleinen Chirurgie. (Univ.-Hautkl.) M. m. W., 1929, Nr. 19, S. 786.

Seit 1927 wird an der Hautklinik zu Münster mit der von Stühmer angegebenen Diathermieschlinge gearbeitet, die gegenüber dem einfachen Draht, der Nadel und dem Diathermiemesser einleuchtende Vorteile aufweist. So zeigt eins der beigegebenen Bilder z. B., wie vermittels der Schlinge mit einem Schnitt Gewebsteil losgelöst werden können, wozu man mit dem andern Instrumentarium mindestens zwei Schnitte benötigt. An dem Instrument befindet sich gleichzeitig ein „Koagulationsknopf", der, auf das Lumen eines verletzten größeren Gefäßes gedrückt, dieses sofort verschließt. Ist das Gefäß auch hierfür zu groß, so genügt Aufdrücken des Ringkompressoriums, wodurch die Blutung steht und ein Verschorfen in aller Ruhe vorgenommen werden kann. H. Th. Hinrichs-Halberstadt.

Progulski, St., u. J. Hescheles-Lemberg: Über die Beeinflussung entzündlicher Dermoreaktionen durch simultan und lokal applizierte pharmakodynamische Wirkungen. (Nr. 1 der „Entzündungsstudien" von Fr. v. Gröer.) (Univ.-Kinderkl.) Zschr. f. exper. Med., Bd. 65, H. 3/4, S. 336.

Die Größe der lymphagogen Hautreaktion ist sowohl konstitutionellen wie konditionellen Schwankungen unterworfen. Quaddelbildung und Entzündungsauslösung sind Antagonisten; die kräftigen Lymphagoga, wie Peptone, rufen schwache entzündliche Hautreaktionen hervor, während die weniger stark lymphagog wirkenden Eiweißspaltprodukte als wirksame Phlogogene bekannt sind. Allgemein gesteigerte lymphagoge Bereitschaft ruft eine Generalisierung, allgemein herabgesetzte lymphagoge Bereitschaft aber eine Lokalisierung entzündlicher Prozesse hervor. Die entzündungshemmende Eigenschaft der Wärme- oder Kälteapplikation hängt damit zusammen, daß sowohl Kälte wie Wärme die lokale lymphagoge Bereitschaft erhöhen. Lymphtreibende Substanzen, wie Morphium, Atropin und Pepton, hemmen die Tuberkulinentzündung; Morphium und Pepton hemmen auch die Diphtherieentzündung. Physostigmin und Pilokarpin sind sehr schwache Lymphagoga und können sogar die Schicksche Diphtheriereaktion verstärken. F. Winkler-Wien.

Gröbel, A.-Lemberg: Pharmakodynamische Untersuchungen an der lebenden Haut. VII. Über die reaktive Empfindlichkeit verschiedener Hautregionen gegenüber pharmakodynamischen Agentien. (Univ.-Kinderkl.) Zschr. f. exper. Med., Bd. 65, H. 3/4, S. 352.

Die Haut des Stammes reagiert auf pharmakodynamische Hautprobe besser als die Haut der Extensorenseite der Extremitäten; die geringste Reaktionsfähigkeit kommt den unteren Extremitäten zu. Am deutlichsten sind diese Unterschiede bei der lymphagogen Reaktion mit Morphium und bei der Dilatationsreaktion mit Koffein, weniger deutlich bei den Konstriktionsreaktionen mit Adrenalin und Pituitrin. Die Unterschiede lassen sich sowohl hinsichtlich des Durchmessers der Quaddeln wie auch der roten Höfe feststellen. F. Winkler-Wien.

Maurer, E.-München: Über den Vitamingehalt der Hefe. (Univ.-Polikl.) Sonderabdruck aus Zbl. f. Kindhlk., Bd. 47, H. 2.

Wegen ihres reichen Vitamingehalts, besonders an Vitamin B, sollte Trockenhefe zur Behandlung von Infektionskrankheiten, wie Go., Staphylo- und Streptokokkenerkrankungen benutzt werden; denn wir wissen, daß Mangel an Vitaminen eine besondere Anfälligkeit gegenüber diesen Krankheiten hervorruft.

F. Rosenthal-Berlin.

Liebermann, L. v.-Budapest: Zur Technik der Milchinjektion. (Augenabt. d. Städt. St. Rochus-Zentralkrankenh.) M. Kl., 1929, Nr. 23, S. 901.

Die Milchsäureeinspritzungen werden besser nicht intramuskulär, sondern subkutan verabfolgt, da sie so weniger schmerzhaft sind und, falls es doch einmal zu einer Abszeßbildung kommen sollte, was aber bei genügender Aseptik kaum zu befürchten ist, nicht tiefliegende Abszesse oder Nekrosen eintreten können. Eine genügende Sterilisierung, durch die die Milch nicht verändert wird, erzielt man, indem

Digitized by Google

man sie nur ganz kurz, nur 1 Minute lang kocht und dann durch mehrere Schichten steriler Gaze in ein steriles Kölbchen filtriert und dieses in ein Wasserbad stellt, das ½ Stunde lang kocht. Sie kann so längere Zeit aufbewahrt bleiben. Erhöhen kann man die Sicherheit noch durch Zusatz von Rivanol, 2 ccm einer Lösung 1:1000 auf 8 ccm Milch. Um die Einspritzung noch weniger unangenehm zu machen, kann man ½—1 ccm einer 20prozentigen Novokainlösung zusetzen.

E. Levin-Berlin.

Dienemann-Charlottenburg: Über eine neue Form der Kalkdarreichung. Fortschr. d. Ther., Jahrg. 5, H. 10, S. 326.

Calciotrol (Calc. chlorat. und Calc. bromat.) in Bouillonwürfeln (v. Hedra, Berlin) hergestellt. Ein Würfel enthält je 1 g beider Kalksalze. Gute sedative Wirkung, u. a. bei Heufieber, Urtikaria, juckenden Dermatosen usw.

M. Cohn-Dresden.

Halla, F.-Wien: Elektroden für Finger- und Penisdiathermie. M. Kl., 1929, Nr. 22, S. 878.

Die für einzelne Glieder empfohlenen Stanniol-Elektroden und ähnliche sind unbequem in der Anwendung, führen zu vermehrten Unkosten und schließen die Gefahr von Verbrennungen nicht aus. Als vorteilhafter wird ein in „Führungen" sich bewegendes Elektrodenpaar empfohlen, das aus 2 mit der Höhlung einander zugekehrten Hohlzylindern aus isoliertem Material besteht, die innen eine metallene Auskleidung besitzen; um sicher Verbrennungen zu verhüten können sie innen mit feuchter Papierwatte gefüttert werden. Der kleine Apparat wird durch die beigegebene Abbildung veranschaulicht. E. Levin-Berlin.

Bürgi, E.-Bad Schinznach: Über die Wirkungen des Schwefels. Schweiz. m. W., 1929, Nr. 25, S. 637.

Wenn Schwefel mit organischer Substanz in Berührung kommt, entsteht Schwefelwasserstoff. Wirkt er auf Hautkrankheiten (Ekzem, Furunkulose, Akne, Psoriasis usw.) oder auf Knochentuberkulosen oder auf chronische Arthritiden ein, so beobachtet man meist zunächst eine leichte Zunahme der Erscheinungen als Ausdruck einer örtlichen Reizung und erst später eine Besserung. Wegen dieser Eigenschaft vergleicht man den Schwefel häufig mit den sogenannten unspezifischen Reizkörpern, freilich zu unrecht. Diese Wirkung hat eben ihre Ursache in seiner Umwandlung in H_2S. Bei der Beeinflussung von Hautaffektionen spielt auch die keratolytische Eigenschaft des Schwefels eine Rolle. Schwefelkuren, in den üblichen geringen Dosen, wie sie besonders bei einer Badekur in den Organismus gelangen, sind wirksam und dabei doch schonend für den Organismus.

F. Landauer-Berlin.

Pagniez, Ph., u. A. Ravina: Iodisme bulleux et pustuleux compliquant l'évolution de la vaccine chez un brightique (Jodismus mit Blasen- und Pustelbildung als Komplikation bei einer Pockenschutzimpfung). Presse méd., 1929, Nr. 43, S. 699.

Bei einem 40jähr. Patienten mit schwerer Nephritis trat im Anschluß an eine Pockenimpfung eine ausgedehnte pustulös-bullöse Dermatitis auf, die zuerst den Verdacht einer allgemeinen Vakzine aufkommen ließ. Die nähere klinische Untersuchung ergab aber, daß es sich um eine durch Jod hervorgerufene Affektion handelte, die darauf zurückzuführen war, daß mehrmalige Jodgaben zur funktionellen Nierendiagnostik gegeben worden waren. Wahrscheinlich hat die vorangegangene Vakzination bei dem Nierenkranken eine Überempfindlichkeit gegen Jod geschaffen, ähnlich wie sie bei der Duhring-Krankheit vorhanden ist, so daß diese sonst von Nierenkranken gut vertragenen Joddosen zu dem schweren Krankheitsbild der Joddermatitis geführt haben. B. Peiser-Berlin.

Vanthey, M.: Accidents hépatiques de l'arsenothérapie. Leur prophylaxie et leur traitement par la cure de Vichy (Lebererscheinungen bei der Arsenbehandlung. Ihre Prophylaxe und Behandlung mit den Quellen von Vichy). Paris méd., 1929, Nr. 17, S. 393.

Erscheinungen von seiten der Leber im Verlaufe einer Arsenbehandlung treten leicht auf, wenn bereits vorher funktionelle oder anatomische Störungen in dem Organ vorhanden waren, besonders solche arthritischer Natur. Es handelt sich hier oft um hereditäre Verhältnisse. Die pentavalenten Arsenverbindungen haben geringere hepatotrope Eigenschaften als die gewöhnlich verwendeten trivalenten; dabei scheinen von diesen die Arsenobenzene (Salvarsan) mehr zu Ikterus, die Kakodylate mehr zu Koliken zu führen. Die Dosis (soweit nicht übermäßig lange Dauer

Digitized by Google

der Behandlung in Frage kommt) und der Anwendungsweg scheinen keine Rolle zu spielen. Es muß danach dahin gestrebt werden, vor Arsenbehandlungen die Leber in einen widerstandsfähigen Zustand zu versetzen, wozu Kuren in Vichy sehr geeignet sind; diese können auch zugleich mit der Arsenbehandlung verabfolgt werden, ebenso wie Glukose (innerlich oder intravenös) oder Einspritzungen von Leberextrakt. E. Levin-Berlin.

Bickel, A., u. G. Nigmann-Berlin: Experimentelle Untersuchungen über das Verhalten des Blutzuckerspiegels nach peroraler Hefegabe. (Exper.-biol. Abt. d. Path. Inst. d. Univ.) Biochem. Z., Sonderabdruck aus Bd. 203, H. 1/6.

Bei peroraler Gabe von 5 g des Trockenhefepulvers Levurinose sind beim Kaninchen insulinartige Wirkungen zu erzielen. F. Rosenthal-Berlin.

Liebermann, L.-Budapest: Die Technik der Milchinjektionen. Verhandlg. d. ungar. ärztl. Gesellsch., 1929, Nr. 9, S. 141.

Der Vortragende hält die intramuskuläre Milchinjektion für ein unmotivierbares Verfahren. Die große Menge des im Gewebe einigermaßen reizenden, sonst aber unschädlichen Milchdepots verursacht in der bei Bewegungen aktiv und passiv in Anspruch genommenen Muskulatur viel leichter Schmerzen als im Unterhautzellgewebe. Wenn dann infolge eines Fehlers in der Asepsis ein Abszeß entsteht, so ist eine solche Phlegmone schwieriger zu behandeln als ein unter der Haut sich abspielender Prozeß. Deshalb verabreicht er die Milch unter die Bauchheit. Er hat bei über 1000 Milchinjektionen nur drei Abszesse beobachtet. Da die Milch bei längerem Kochen gewisse Veränderungen erleidet, welche deren Wirkung vermindern, andererseits das wenige Minuten dauernde Kochen vom Gesichtspunkt der Sterilität nicht genug verläßlich ist, läßt er die Milch zuerst aufkochen, dann wird sie durch sterile Gaze filtriert und in einem, mit steriler Gaze verschlossenen Glasgefäß im Wasserbad $1^1/_2$ Stunden lang sterilisiert, vor Anwendung aber im Verhältnis 1:4 mit $1^0/_{00}$iger Rivanollösung gemischt. In letzter Zeit mischt er zu Milch 2% Novokain hinzu, um die Einspritzung schmerzlos zu machen.

M. Kazarova-T. Pazardjik.

Löhr, L.-Düsseldorf: Ein neues Mittel bei kochsalzarmer Diät. (Gynäk. geburtshilfl. Abt. d. Vinzenzkrankenhauses.) Med. Welt, 1929, Nr. 26, S. 932.

Hosal ist ein Geschmackskorrigens von salzähnlichem Geschmack, das zur Zubereitung der Speisen bei kochsalzarmer Kost empfohlen wird. Bei der Nachprüfung zeigte sich, daß der durch die Kochsalzentziehung gewonnene therapeutische Erfolg durch Hosal nicht beeinträchtigt wurde. H. Ress-Dessau.

Schröder, A.-Göttingen: Ein Fall von Veronalvergiftung. (Gerichtsärztl. Unterrichtsanstalt.) D. Z. f. gerichtl. Med., Bd. 13, H. 5, S. 353.

Verf. teilt einen tödlich verlaufenden Fall von Veronalvergiftung mit, der einen 28jähr. Mann betraf, der in selbstmörderischer Absicht ungefähr 10 g dieses Schlafmittels einnahm und nach 7 Tagen starb. Auffallend war die lange Dauer der Erkrankung und ein „flächenhaftes Exanthem". Der Obduktionsbefund ergab eine Thrombose des Sinus longitudinalis. A. Perutz-Wien.

Arznei- und gewerbliche Schädigungen. Dermatitis artificialis

Wedrow-Moskau: Über Dermatosen bei Möbelpolierern. Moskowskij Medicinskij Journal, 1928, Nr. 10/11.

Verf. sah bei 12 unter 25—30 Polierern der II. Möbelfabrik Mosdrew Dermatosen, welche in akuten Fällen in Röte der Hand- und Fingerrücken, besonders auf der rechten Hand bestanden, ferner in dunkelroten Knötchen von Stecknadelkopf-Mohngröße, später in Bläschen, welche nach $1^1/_2$—2 Tagen platzen, worauf Nässen und das Bild eines nässenden Ekzems auftrat. In chronischen Fällen handelt es sich um eine Infiltration der Haut mit Rißbildung. Beim Abklingen des Prozesses wird Schuppung beobachtet. Nicht selten ergreift der Krankheitsprozeß die Nägel und führt zu Dystrophien derselben und auch zu Paronychin. Die Untersuchung der angewandten Politur ergab, daß sie aus denaturiertem Alkohol mit 0,5% Terpentingehalt und minderwertigem Schellack hergestellt war. A. Jordan-Moskau.

Siemens, H. W.-München: Die strichförmige bullöse Wiesenpflanzendermatitis der Badenden. (Univ.-Hautklin.) M. m. W., 1929, Nr. 11, S. 449.

Die strichförmige bullöse Wiesenpflanzendermatitis kann trotz der auffallenden klinischen Übereinstimmung der einzelnen Fälle, nicht nur durch eine bestimmte,

Digitized by Google

sondern durch verschiedene Wiesenpflanzen bedingt werden. Diese vermögen als entzündungserregendes Agens nur zu wirken, wenn gleichzeitig gewisse, bisher noch unbekannte obligate Nebenbedingungen (Durchfeuchtung der Haut? Schweiß? Insolation?) gegeben sind. Es liegt hier also keine gewöhnliche Überempfindlichkeit gegen die betreffenden Pflanzen vor, wie man sie bisher immer bei der pathogenetischen Ekzemforschung studiert hat, sondern eine in eigentümlicher Weise komplizierte bedingte Überempfindlichkeit. T. Benedek-Leipzig.

Lortat-Jacob, L., u. Bureaux: Erythèmes infiltrés annulaires médicamentaux (Infiltrierte annuläre medikamentöse Erytheme). Progr. méd., 1929, Nr. 22, S. 936.

In 2 Fällen bot sich ein ziemlich übereinstimmendes Bild, zusammengesetzt aus Ödem des Gesichts, teils erythematösen, teils stärker infiltrierten, bräunlichen, leicht schuppenden, z. T. hämorrhagischen Plaques. Der eine Fall zeigte dazwischen typische Lichen planus-Effloreszenzen, mit denen die Erkrankung begonnen hatte und wegen deren Jod verordnet worden war; der andere Kranke hatte das gleiche Medikament eines Ekzems wegen genommen. Trotz der Polymorphie der Erscheinungen darf in derartigen Fällen nicht, wie das vielfach geschieht, die Diagnose auf Erythema multiforme gestellt werden. Es handelte sich um eine Jodintoxikation, allerdings nicht unter dem bei dieser gewöhnlichen Bilde blasenförmiger oder akneiformer Erscheinungen. E. Levin-Berlin.

Smelow-Moskau: Ein Fall von Novokaindermatitis. Russkaja Klinika, 1928, Bd. 10, Nr. 55/56.

47jähr. Zahnärztin mit charakteristischer Novokaindermatitis der Endphalangen aller Finger beider Hände. A. Jordan-Moskau.

Muskatblüt-Moskau: Zur Klinik und Pathogenese der Dermatosen infolge Kalkwirkung. Moskowskij Medicinskij Journal, 1929, Nr. 3/4.

Verf. berichtet über vier eigene Fälle von professioneller Dermatose durch ungelöschten Kalk, von denen es sich in dem einen Falle um Erythem und Ödem, in dem zweiten um Borkenbildung, im dritten um gewisse Geschwürsformen, im 4. Falle um ein wichtiges, professionelles Ekzem handelte. Als disponierende Momente sind anzusehen: Alkoholismus, Syphilis, gesteigerte Erregbarkeit des Nervensystems und verstärkte Schweißabsonderung. Hinsichtlich der Lokalisation war interessant, daß sich eine solche, außer auf den Händen, auch auf der unteren Rückenhälfte fand, infolge Tragen von den Säcken mit ungelöschtem Kalk.
A. Jordan-Moskau.

Reuscher, B.-Hamburg: Liderkrankung nach Teakholzverarbeitung. (Augenabt. d. Allg. Krankenhauses St. Georg.) Kl. Mbl. f. Augenheilk., Juni 1929, Bd. 82, S. 802.

Mitteilung eines Falles von Teakholzdermatitis bei einem Tischler, der zum erstenmal in seiner Werkstatt dieses Holz verwendete. Bereits nach wenigen Stunden trat heftiges Jucken an den Augenliedern auf, die stark anschwollen und ausgedehnte entzündliche Veränderungen zeigten, die auch auf Stirn und Wangen übergingen. Nach einigen Tagen völliger Rückgang der Erscheinungen. Auffällig war die begrenzte Lokalisation hauptsächlich auf die Lider und das Freibleiben der Bindehäute. Spätere funktionelle Hautprüfungen ergaben nur eine äußerst schwache Reaktion, so daß anzunehmen war, daß durch das Überstehen der ersten Hautentzündung bereits eine Desensibilisierung eingetreten war. B. Peiser-Berlin.

Ljublinskij-Dnjepropetrowsk: Professionelle Dermatitis durch Bisulfat, welches Beimischungen von Dinitrochlorbenzol enthält. Wratschebnoje Delo, 1929, Nr. 11.

Die Untersuchung von 45 mit Weißblechherstellung beschäftigten Arbeitern auf einer derartigen Fabrik ergab bei 10 das Vorhandensein von Dermatitis, die sich äußerte in drei verschiedenen Graden: a) exfoliativer Dermatitis der Handflächen und Finger, b) papulo-vesikulösen Elementen, verbunden mit Rötung und Infiltration der Haut auf den Händen, Armen, Unterschenkeln, Füßen und im Gesicht, c) diffusem Erythem und Ödem. Die Ursache ist in Beimischungen von Dinitrochlorbenzol zu suchen. A. Jordan-Moskau.

Wilmoth, P.: Nécrose aseptique par le crayon d'aniline (Aseptische Nekrose durch den Kopierstift). Presse méd., 1929, Nr. 43, S. 700.

13jähriges, barfüßiges Mädchen trat in einen Anilinstift, dessen Spitze eindrang und abbrach. Die kleine Wunde verheilte ohne Beschwerden. Nach 10 Tagen Auftreten einer leichten bläulichen Anschwellung. Unter feuchten Verbänden und heißen Fußbädern Entstehung eines 4:5 cm großen ovalen Ulkus von violetter Farbe und ebensolcher Absonderung. Erst jetzt gewisse Schmerzhaftigkeit. Therapie:

Digitized by Google

Exzision in Narkose. Heilung in 40 Tagen. Wie auch aus früheren Veröffentlichungen hervorgeht, handelt es sich in solchen Fällen fast immer um eine aseptische Nekrose, nur ganz vereinzelt ist eine Allgemeinintoxikation beobachtet. Es ist ratsam, abgebrochene Anilinspitzen stets auf chirurgischem Wege sofort zu entfernen; niemals soll der Versuch gemacht werden, mit einer Pinzette zum Ziel zu kommen, da man Gefahr läuft, damit den Fremdkörper zu zerbröckeln. Selbsttätiges Herauseitern ist nie beobachtet. Beigegeben 2 Farbenphotographien.

H. Th. Hinrichs-Halberstadt.

Strahlentherapie und Strahlenschädigung

Lusztig, A.-Frankfurt a. M.: Die Wirkung der Röntgenstrahlen auf die spezifischen Immunkörper. Zbl. f. Bakt., Bd. 111, H. 4/5, S. 244.

Die Wirkung der Röntgenstrahlen auf die spezifischen Antikörper ist von der Strahlenintensität, vom Zeitpunkt der Bestrahlung im Verhältnis zur Antigen- bzw. Antitoxineinverleibung, vom Antigen bzw. Antitoxin und schließlich von der individuellen Empfindlichkeit des Organismus gegenüber dem Strahlenreiz abhängig. Bei Applikation von Tetanus-, Diphtherie- und Dysenterietoxin wird durch Vorbehandlung mit Röntgenstrahlen eine Erhöhung, durch Nachbehandlung eine Senkung des antitoxischen Titers erzielt. Die bakteritiden Antikörper ließen sich durch Vorbehandlung nur bei Geflügelcholera günstig beeinflussen. Günstige Wirkung üben Röntgenstrahlen auf den hämolytischen Antikörper aus. Es konnte eine 40—100%ige Titererhöhung bei guten Ambozeptorspendern beobachtet werden. Das Komplement wird in vivo und in vitro geschädigt, der Agglutinintiter in vivo auf das 2—5fache gesteigert. Präzipitine bleiben unbeeinflußt. F. Harry-Wiesbaden.

Ko Muro-Hideo: Studien über Histogenese des von mir als Röntgengeschwulst gedeuteten Neoplasmas (Zellwucherungen), das in pflanzlichen Organen nach Röntgenbestrahlung entsteht. 1. Über „fadenförmige Körper" in den Röntgengeschwülsten der Wurzelspitze von Pisum sativum. Zbl. f. Krebsforschg., Bd. 28, H. 4, S. 371.

Verf. fand in Tumoren von Pisum sativum, die durch Röntgenbestrahlung erzeugt waren, fädige Gebilde, und zwar in den im Beginn der Wucherung auftretenden Riesenzellen. Ihre Bedeutung ist noch unbekannt, doch möchte Verf. sie Gebilden an die Seite stellen, die Itchikawa bei experimentellen Kaninchenkrebsen als Gefäßnerven angesprochen hat. F. Wohlwill-Hamburg.

Reimer, O.-Graz: Operativer Eingriff in röntgengeschädigtem Gewebe. Zbl. f. Chir., 1929, Nr. 15, S. 918.

Bei derber Narbenbildung des Gewebes infolge Röntgenschädigung ist ein operativer Eingriff oft nicht zu umgehen, um den Körper von diesen gewissermaßen nicht mehr zu ihm gehörenden „toten" Partien zu befreien. Jedoch folgt der Exzision häufig eine Nekrose, deren Ausdehnung nicht vorauszusehen ist, da selbst histologisch ganz einwandfrei erscheinendes Gewebe noch mit geschädigt sein kann. Daher ist vor Operation am Hals und in der Fossa supraclavicularis zu warnen. Eine anschauliche Krankengeschichte eines Falles von ausgedehnter Röntgenschädigung an beiden Bauchseiten vervollständigt die Arbeit.

H. Th. Hinrichs-Halberstadt.

Hausmann, W.-Wien: Licht als Krankheitsursache. W. m. W., 1929, Nr. 14, S. 440.

Man muß unterscheiden Krankheiten, die durch Licht hervorgerufen resp. nur gelegentlich verursacht oder verschlimmert werden, Krankheiten, für die eine Prädisposition durch Belichtung geschaffen werden kann, endlich Krankheiten, bei denen sich Lichtentzug pathologisch geltend macht. Besonders interessant sind die Erscheinungen der optischen Sensibilisation durch Medikamente. Während bei dieser Gruppe die Ursache der gesteigerten Lichtempfindlichkeit als geklärt bezeichnet werden darf, ist man bei der größeren Zahl der pathologischen Lichtempfindlichkeiten noch nicht imstande sie zu begründen. Es gehört hierher das Xeroderma pigmentosum, die Seemannshaut (bei der der Teer eine Rolle mitzuspielen scheint), die Pellagra. Im ganzen ein recht unerforschtes Gebiet. H. Lippert-Köln.

Gasteiger, H.-Innsbruck: Zur Behandlung von Hornhauterkrankungen mit ultraviolettem Lichte. (Univ.-Augenklin.) Klin. Mbl. Augenheilk., März 1929, Bd. 82, S. 344.

Verf. behandelte 75 Fälle von Ulcus serpens corneae mit der gefilterten Bogen-

Digitized by Google

lampe nach Birch-Hirschfeld. Mit Reinkohlen wurde die nötige Reaktion nach 15, mit Eisen-B-Kohlen nach 7 Minuten erreicht. Die Fälle, die auf die Bestrahlung nicht günstig reagierten, erwiesen sich prognostisch als sehr ungünstig. Aus vergleichenden Statistiken ergibt sich, daß die Verlustquote, die vor der Bestrahlungszeit auf 20% kam, jetzt auf 8% herabgegangen ist. Von obengenannten 75 Fällen konnten 69 sehend erhalten werden. Neben der Bestrahlung wurde noch lokal behandelt. Gute Erfolge mit der Bestrahlung wurden ferner erzielt bei Herpes corneae, Ulcus eccematosum, Keratitis filamentosa und infizierten Hornhautwunden.
H. Colman-Berlin.

Hoed, d. den, G. Stoel, u. S. de. Vries-Amsterdam: Untersuchungen über Zweckmäßigkeit des Augenschutzes bei Bestrahlung des Augenlides. (Klin. d. Anthoniv. Leeuwnhoekhuis. Niederl. Inst. f. Krebsforschg.) Klin. Mbl. Augenhlk., Bd. 82, S. 158.

Verf. haben versucht, mittels einer Phantomanordnung die Intensität der Radiumstrahlung bei Lidbestrahlungen sowohl ohne als auch mit Schutz des Augapfels zu messen. Bei Applikation eines 2 qcm großen, durch 1½ mm Hg, ½ mm Fe und 1 mm Gummi filtrierten Radiumpräparates auf der Lidhaut erhielt die Conjunctiva bulbi noch rund 40% der Oberflächendosis, die Iriswurzel noch 20%, der hintere Linsenpol 10,5% und die Retina am entferntesten Teile noch 3%. Wegen der starken Sekundärstrahlung, die von in den Bindehautsack eingelegten Bleiprothesen ausgeht, erscheint den Verf. es nach ihren Messungen am wichtigsten, die Entfernung zu vergrößern. Hierzu würde es genügen, Paraffinprothesen in den Konjunktivalsack einzubringen.
W. Curth-Berlin.

Rohrschneider, W.-Berlin: Eine neue Prothese zum Schutze des Auges gegen Röntgen- und Radiumstrahlen. (Univ.-Augenklin.) Klin. Mbl. Augenheilk., Bd. 82, S. 169.

Angabe einer neuen schalenförmigen doppelwandigen Hohlprothese, deren Wände aus Bleiglas hergestellt sind; sie schließen einen Hohlraum von etwa 2,5 mm ein, der mit Quecksilber gefüllt ist. Eine derartige Prothese ist fast 2 mm Blei äquivalent und ist imstande einen ausreichenden Strahlenschutz, auch bei Tiefentherapie, zu gewährleisten. Da sich Bleiglas zu Blei in seiner Schutzwirkung gegenüber Röntgenstrahlen wie 1:10 verhält, müßte eine reine Bleiglasprothese 2 cm dick sein; ist also nicht anwendbar. Die üblichen Bleiglasprothesen gewähren auch bei Oberflächentherapie keinen genügenden Strahlenschutz.
W. Curth-Berlin.

Gries, K.-Berlin: Beitrag zur Radiumtherapie. (Geburtshilfe gynäk. Abt. d. Rudolf Virchow-Krankenhauses.) Zbl. f. Gyn., 1929, Nr. 13, S. 797.

Die Radiumschwachbestrahlungen in Form von Radiogenkompressen haben sich beim Verf. als unterstützende Therapie der verschiedensten sonst rein konservativ zu behandelnden gynäkologischen Erkrankungen, im besonderen der subakuten und chronischen Adnexitis und Parametritis, sehr bewährt. Fast immer ließ sich sein allmähliches Zurückgehen der entzündlichen Befunde, vor allem aber ein Abnehmen der Schmerzen feststellen.
B. Peiser-Berlin.

Regaud, Cl.: Radium Therapy of Cancer at the Radium Institute of Paris (Krebsbehandlung mit Radium im Radiuminstitut Paris. Technik, biologische Grundsätze und Resultate). Am. J. of Roentgenol., Bd. 21, Nr. 1, S. 1.

Die Bedeutung der Arbeit besteht darin, daß sie einen übersichtlichen Rechenschaftsbericht über die Methoden und Resultate bei der Radiumbehandlung in einer der beiden führenden Radiumkliniken (Radiuminstitut Paris, Radiumhemmet Stockholm) gibt. In drei grundsätzlich verschiedenen Formen kommt das Radium zur Anwendung, einmal von der Oberfläche bzw. präformierten Körperhöhlen aus, zweitens in der Insertionsmethode (Spickmethode) und drittens in der Fernbehandlung von außen mit großen Radiummengen. Als Beispiel für die erste Methode wird die Statistik der Uterus- und Lippenkarzinome mitgeteilt. Bei operablen Lippenkarzinomen wurden 98% Primärheilungen erzielt, bei inoperablen Fällen 14,2%. Die Methode der äußeren Applikation der Radiumröhrchen auf Moulagen aus Columbiapaste, einem Gemisch aus Wachs, Paraffin und Sägespänen, mit Bleiabdeckung gegen den Oberkiefer wird genau beschrieben. Die Erfahrung hat dazu geführt, vorhandene Drüsenmetastasen operativ anzugehen und die Strahlenbehandlung an den Eingriff anzuschließen. Dies geschieht auch bei den Zungenkarzinomen, die im übrigen ein Beispiel für die Anwendung der Spickmethode darstellen. Unter einem Material von 344 Fällen, von denen nur 20% operabel waren, wurden 44%

Digitized by Google

Heilungen des Primärtumors und 24% komplette Heilungen erzielt. Über die Karzinome der äußeren Haut werden keine genaueren statistischen Angaben gemacht, da die Zusammenstellung aus den letzten Jahren noch aussteht. Die letzte Statistik von 1923 ergab eine Heilungsziffer von 91% bei operablen und 40% örtlicher Heilungen bei inoperablen Fällen; Zahlen, die in den letzten Jahren erheblich übertroffen wurden. Während bei flachen Hautkarzinomen die Radiumröhrchen gewöhnlich in 1 cm Hautabstand auf den Trägern aus plastischer Masse angebracht werden, wird dieser Abstand bei tiefergreifenden Karzinomen und ebenso bei der Bestrahlung von Drüsenmetastasen bis auf 6 und 10 cm vermehrt. Aus 10 cm Abstand wird auch die Fernbestrahlung mit 4 g Radium ausgeführt, die von R. für besonders aussichtsreich gehalten wird. In dem zweiten Teile werden allgemeine bei der Bestrahlung zur Anwendung kommende Grundsätze besprochen, wie sie sich auf Grund des bisherigen Materials ergeben haben. Gleichmäßige Durchstrahlung des ganzen erkrankten Gewebes, elektive Wirkung auf die Geschwulstzellen unter Vermeidung kaustischer Wirkungen, eine genügend lang ausgedehnte Bestrahlungszeit sind die wichtigsten Gesichtspunkte. Wegen der eintretenden Immunisierung des Geschwulstgewebes liegen alle Aussichten für einen Heilerfolg bei der ersten Bestrahlung. Es sind bisher nur gewisse Lokalisationen, bei denen die Bestrahlung mit einiger Aussicht auf Heilerfolg angewendet werden kann. In den übrigen Fällen sind jedoch immerhin erhebliche palliative Wirkungen zu erzielen. Holthusen-Hamburg.

Bock, G.-Berlin-Dahlem: Gibt es eine Ursolanaphylaxie? (Forschgs.-Inst. f. Hyg. u. Immunitätslehre.) M. m. W., 1929, Nr. 22, S. 915.

In eingehenden experimentellen Versuchen kommt Verf. zu dem Ergebnis, daß es nicht angängig ist, das Wesen des Ursolasthmas mit der Anaphylaxie zu identifizieren. Diese Verhältnisse sind noch völlig ungeklärt.

H. Colman-Berlin.

Genkin, S., u. M. Owtschinski-Moskau: Zur Frage der Pathogenese des sog. Ursol-Bronchialasthmas. (Inst. z. Erforschg. d. Gewerbekrankh.) M. m. W., 1929, Nr. 22. S. 916.

Unter 34 vom Verf. untersuchten Asthmafällen waren 31 durch Ursol bei Fellarbeitern hervorgerufen. Die Leute standen im Alter von 20 bis 40 Jahren. An Beispielen kurzer Krankengeschichten wird gezeigt, daß in allen Stadien des Ursolasthmas pathologische Erscheinungen der Luftwege festgestellt werden können, daß das Asthma nicht allergischer oder anaphylaktischer Natur ist. Hattestproben gaben negatives Resultat. Die Ursache liegt in einem physikalisch-chemischen Reiz bei meist funktionell nervösen Individuen. H. Colman-Berlin.

Burrage, W. S.-Boston: Dermatitis due to Hypersensitiveness to Hexamethylenetetramine (Dermatitis in der Gummiindustrie infolge von Überempfindlichkeit gegen Hexamethylentetramin). J. Am. m. Ass., Bd. 92, Nr. 10, S. 799.

Dermatitiden infolge der Einwirkung verschiedener Gummiarten sind bekannt. Weniger bekannt scheint bisher jedoch die vorliegende Beobachtung zu sein, bei welcher eine Überempfindlichkeit auf chemischer Grundlage die Ursache war. Die Hauterscheinungen bestanden in einer außerordentlich schnell sich ausbreitenden vesikulären Dermatitis der Hände und der Beugeseite der Arme.

P. Seier-Heidelberg.

Hajos, B., u. Mohrmann, B. H. U.-Hannover: Spargelidiosynkrasie. (Dermatol. Stadtkrankenhaus II.) Kl. W., 1929, Nr. 22, S. 1024.

Wissenschaftliche Bearbeitung eines Falles von Spargeldermatitis bei 34jähriger Frau, die, seit 12 Jahren in einer Spargelplantage beschäftigt, i. J. 1928 zum erstenmal unter heftigem Jucken erkrankte. Die Hauterkrankung hatte sich an den unbedeckten Körperregionen entwickelt (Händen, Vorderarmen, unterem Drittel der Oberarme, Gesicht, Hals und oberer Brust- und Rückengegend, dem Halsausschnitt entsprechend). Hier sind auf leicht infiltrierter und gerötet Hand stecknadelkopf- bis hirsekorngroße dunklere Knötchen, auch Bläschen sichtbar; daneben Kratzeffekte und Rhagaden. Reizversuche mit Spargelsaft und -fasern (sowohl von frischen wie von Konservenspargeln) an der Innenseite der Oberschenkel fielen eindeutig positiv aus. Deutliche Herdreaktion. Kontrollversuch am Gesunden negativ. Versuche mit anderen Substanzen bei der Pat. ergaben, daß es sich offenbar um eine monovalente Idiosynkrasie handelt. Innerlich verabfolgter Spargel ergab keinerlei Reaktion. Passive Übertragungsversuche auf Hautgesunde aus dem Blut-

Digitized by Google

serum gelangen nicht, jedoch waren sie nach Urbach und Königstein (passive Übertragung von kutanen Antikörpern aus Kantharidenblasen) positiv. Die Desensibilisierung konnte aus äußeren Gründen nicht zu Ende geführt werden.

H. Th. Hinrichs-Halberstadt.

Schmaus, L. F.-Halstead (Kanada): Arachnoidism (Fall von Spinnenbiß). J. Am. m. Ass., Bd. 92, Nr. 15, S. 1265.

Erstmalige Feststellung einer Loxosceles refescens Dufour als toxisch wirkende Spinne. Eine 24jährige Frau wurde am Ellenbogen gebissen, bekam einen scarlatiniformen Ausschlag über den ganzen Körper mit Ausnahme des Gesichts. Die Bißstelle selbst war zunächst schmerzhaft, der Arm schwoll an. Der Ausschlag blieb mehrere Tage bestehen.

P. Seier-Heidelberg.

Neeff, Th. C., u. A. Reisner: Sabouraud-Dosen und R-Einheit. (Labor. f. med. Strahlenforsch. Univ.-Klin. Würzburg.) Strahlenther., Bd. 32, H. 1, S. 181.

Besonders 3 Fehlermöglichkeiten bestehen bei der Benutzung der Sabouraud-Dosierung in der Hauttherapie: 1. die Wellenlängenabhängigkeit der Tablette, 2. die absolute Größenbestimmung der einer Sabouraud-Einheit entsprechenden Anzahl r, 3. die Art der Ablesung des Verfärbungsgrades der Tablette beim Vergleich der Testfarbe. Der erste Faktor kann Dosierungsfehler von 200 und mehr Prozent nach sich ziehen. Der zweite Faktor wird durch die Fehlerquellen bei der Versuchsanordnung und die Verschiedenheit der im Handel befindlichen Tabletten und Testfarben bestimmt, welche durch die Veränderungen der Lagerung, der Wärme, Feuchtigkeit und Regenerierung hervorgebracht werden. Der dritte Faktor ist subjektiv und hängt überdies von der Lichtstärke der Ablesungslampe, welche von Netzspannungsschwankungen weitgehend beeinflußt wird, ab. Es war zu untersuchen, welche Unterschiede von den Ergebnissen der bisherigen Veröffentlichungen durch die Inkonstanz der Handelstabletten und die übrigen erwähnten Faktoren gemessen werden können. Es zeigte sich, daß die Summe dieser objektiven und subjektiven Fehlerquellen der Dosierungsmethode mit der Sabouraud-Tablette bis 30% betragen kann. Eine exakte und reproduzierbare Dosierung wird auch in der dermatologischen Röntgentherapie erst dann gewährleistet sein, wenn die Strahlenqualitäten nach Halbwertschicht bestimmt und die verabreichten Dosen nach der Ionisationsmethode mit geeigten, wellenlängenunabhängigen Meßkammern gemessen werden.

E. Kottmaier-Mainz.

Försterling, K.-Mörs: Wachstumsstörungen durch Bestrahlung. Zbl. f. Chir., 1929, Nr. 19, S. 1178.

F. gibt den Mitteilungen Krukenbergs in Nr. 7 des Zbl. f. Chir. über Wachstumsstörungen durch Röntgenbestrahlung einige Ergänzungen. Wie sich aus Tierversuchen ergeben hat, bleiben alle im jugendlichen Alter bestrahlten Gewebe, gleichgültig ob sie vom Ekto-, Meso- oder Entoderm abstammen, im Wachstum zurück. Die am meisten schädigende Strahlenart sind wahrscheinlich die mittelharten Röntgenstrahlen. Die wachstumshemmende Fähigkeit der Röntgenstrahlen nimmt mit dem Alter der Tiere ab. Aus den Untersuchungen früherer Jahre zog F. schon 1906 den Schluß, daß bei sehr jugendlichen Tieren schon einmalige Bestrahlung von geringerer Intensität als die therapeutischen Dosen eine erhebliche Wachstumshemmung der bestrahlten Teile hervorrufen könne. Er fordert deshalb, daß Röntgenbestrahlungen beim Säugling und Kleinkinde nur bei malignen Erkrankungen (bösartigen Neubildungen, Leukämie) angewandt werden, da die geringste schädigende Röntgendosis noch nicht bekannt ist. Krukenbergs und Försterlings Demonstrationen und Mitteilungen hatten auf dem 3. und 5. Röntgenkongreß 1907 und 1909 Veranlassung zur Bildung eines „Ausschusses für Sammelforschung über den Einfluß der Röntgenbestrahlung auf das Körperwachstum" gegeben. Damals angestellte Nachforschungen ergaben nur 5 Fälle von Röntgenschädigungen an Menschen. Wegen der letzthin gemachten Mitteilung Becks hält auch Verf. es für wichtig, jetzt noch einmal eine Sammelforschung über die Wachstumsstörung anzustellen.

Sprafke-Chemnitz.

Anschütz, W., u. A. Beck-Kiel: Über Wachstumsstörungen nach Röntgenbestrahlung jugendlicher Knochen- und Gelenktuberkulose. (Chir. Univ.-Klin.) Zbl. f. Chir., 1929, Nr. 19, S. 1180.

Durch die von Krukenberg angeregte Aussprache über Wachstumsschädigung durch Röntgenbestrahlung von Knochen- und Gelenktuberkulose soll ein Urteil über

Digitized by Google

die etwaigen Nachteile und Gefahren dieser Methode gewonnen werden. Insbesondere sollen die an verschiedenen Stellen hierüber gemachten Erfahrungen auf folgende Punkte geprüft werden: „Lassen sich die bisher beobachteten Störungen vermeiden, oder wiegen die durch diese Methode gewonnenen Vorteile die gesetzten Schädigungen auf?" Es folgt eine Mitteilung von 6 Fällen, bei denen nach strenger Überprüfung etwaiger anderer schädigender Einflüsse — Folgen des Krankheitsprozesses selbst, Schädigung durch Ruhigstellung und Inaktivität — eine Wachstumshemmung durch die Bestrahlung angenommen werden muß. Bei zweien der Fälle war die Intensität der Bestrahlung selbst etwas zu stark; die Wachstumshemmung der übrigen mußte als Röntgenschädigung aufgefaßt werden, weil die im Wachstum zurückgebliebenen Gebiete sich weit über den Krankheitsherd erstreckten. Außerdem sprach die Hochgradigkeit der Wachstumsstörung und das exzeptionelle Kleinerbleiben des bestrahlten Gebiets gegenüber dem Zurückbleiben der gesamten Extremität dafür.

Sprafke-Chemnitz.

Urbach, E., u. J. Konrad-Wien: Über eine durch den langwelligen Anteil des Sonnenspektrums erzeugte Lichtdermatose vom Typus der Prurigo aestivalis Hutchinson. Die lichtschützende Wirkung des Resorzin. (Univ.-Klin. f. Geschlechts- u. Hautkrkh.) Strahlenther., Bd. 32, H. 1, S. 193.

Es ließ sich experimentell erweisen, daß eine Lichtdermatose vom Typus des Prurigo aestivalis Hutchinson allein durch Überempfindlichkeit gegen den gelbroten Anteil des Sonnenspektrums erzeugt wird. Übereinstimmend war die Reaktion der Haut auf Ultraviolettbestrahlung eher schwächer als bei Kontrollpersonen. Im Gegenteil wurde ein durch Sonne hervorgerufenes Lichterythem durch schwache Ultraviolettbestrahlung günstig beeinflußt. Resorzin, innerlich und epikutan (Salben und Pasten), vermochte im Gegensatz zu Antilux die Entstehung der durch langwelliges Licht verursachten Dermatose zu verhindern. Die gleichen Verhältnisse bietet die Lichtdermatose vom Typus des Ekzema solare. Es empfiehlt sich in solchen Fällen eine exakte Lichtprüfung mittels Farblichtfilter auf Gelb-Rot-Überempfindlichkeit anzustellen und Resorzin als Vorbeugungsmittel gegen derartige Lichtschäden epikutan anzuwenden ,da die Zufuhr per os auf die Dauer Schädigungen hervorruft.

E. Kottmaier-Mainz.

Delaplace, S.: Accidents éventuels au cours des traitements par les rayons ultraviolets. Comment on peut les éviter (Mögliche Zufälle bei der Behandlung mit ultravioletten Strahlen und ihre Verhütung). Paris méd., 1929, Nr. 16, S. 381.

Bei der Behandlung selbst können, wenn auch sehr selten, durch Explosion oder Bruch der Lampen Verletzungen des Patienten entstehen. Neue Lampen muß man eine Zeitlang bei voller Belastung laufen lassen; die Bestrahlung des Patienten soll nie in vertikaler Richtung, sondern seitlich stattfinden. Sekundär sind besonders die nach einer Latenzzeit auftretenden Entzündungen der Konjunktiva und Kornea zu fürchten, gegen die geeignete Brillen schützen. Das Erythem wird von manchen Seiten für den Heilzweck für nötig gehalten, das ist aber nur bei örtlicher, besonders dermatologischer Behandlung der Fall, bei Allgemeinbehandlung ist es zu vermeiden. Es kann auch unangenehme Folgen (Hypertrichosis, stärkeres Hervortreten von Epheliden, Kongestionen bei Tuberkulösen) haben. Das sind dann Späterscheinungen, zu denen auch Exazerbationen und Todesfälle bei Tuberkulösen gehören, man soll hier unter der Erythemdosis bleiben. Auch vermehrte Empfänglichkeit für Infektionskrankheiten kann durch die Bestrahlungen bewirkt werden.

E. Levin-Berlin.

Rüttenauer, A.: Über die Eigenschaften und den Gebrauch der Ultraviolett (Osram-Vitalux-) Lampe). Strahlenther., Bd. 32, H. 3, S. 597.

Die Hglampen sind reine UV-Strahler, völlig unähnlich auch der Gebirgs- und Höhensonne, bei der die ultravioletten Strahlen bis höchstens zur Wellenlänge 289 mμ reichen und prozentual zur übrigen Strahlung (Licht und Wärme) außerordentlich gering sind. Die Osram-Vitaluxlampen haben wie die Sonne eine gemischte Strahlung, spenden Licht und Wärme und besitzen eine UV-Strahlung, die etwa bis 280 mμ reicht und deren UV-Anteil der Sonne in unseren Breiten während der Sommermonate qualitativ und quantitativ, d. h. prozentual zur Gesamtstrahlung, gleichkommt. Die Osramvitaluxlampen werden bei einer Lebensdauer von 300 Brennstunden für einen Gebrauch von 300 und 500 Watt zum Anschluß an die üblichen Netzleitungen hergestellt. Es gelang die für UV-Strahlung durchlässige Glashülle unter Verwendung besonders ausgesuchten Rohmaterials und Einhaltung bestimmter

Digitized by Google

Schmelzverfahren so herzustellen, daß die Veränderungen der Gläser nach 300 Brennstunden eine Verminderung der UV-Durchlässigkeit von höchstens 5—10% ausmachen. 65—70% der vom Wolframfaden ausgehenden biologischen UV-Strahlung (320—280 mμ) gelangen bei einer mittleren Dicke der Vitaluxkolben von 0,5 mm nach außen. Die zum Nachweis und zur quantitativen Bestimmung der von einer Lichtquelle ausgehenden UV-Strahlung dienenden spektralphotometrischen, lichtelektrischen und photochemischen Methoden geben nur relative Vergleichswerte in dem Sinne, daß die Strahlungsintensität eines unbekannten Strahles mit der Strahlung eines bekannten verglichen wird. Auffällig ist, daß die Erythemzeiten trotz physikalisch bestimmter, gleicher biologischer UV-Intensität von Sonne und Vitaluxlampe im Reflektor für die Vitaluxlampe höher liegen als bei der Sonne, was der Autor z. T. auf die im Freien zur reinen Lichtwirkung hinzukommenden, sensibilisierend wirkenden klimatischen Einflüsse zurückführt. Die UV-Strahlung der Vitaluxlampe reicht etwas weiter ins kürzere Gebiet wie die der Sonne, was für die Vitaminbildung vorteilhaft sein kann. Bei keiner anderen künstlichen Lichtquelle wird die Nachahmung der Sonne vollkommener erreicht. Die verschiebliche Anordnung der Lampe in einem parabolischen Reflektor, neuerdings aus Chrom, Nirostastahl oder Nickel hergestellt, die bei einem Reflexionsvermögen von 60—50% witterungsbeständig sind, ermöglicht, den Lichtstrom entsprechend den verschiedenen Anwendungsgebieten mehr oder weniger stark zu konzentrieren. Ein möglichst blendungsfreies Licht wird durch Verwendung ganz oder teilweise mattierter Lampen erreicht. E. Kottmaier-Mainz.

Falin, L.-Smolensk: Beobachtungen über die Wirkung der Weiß- und Blaulichtbestrahlung auf die Geschlechtsdrüsen der weißen Ratten. (Histol. Inst. d. Univ.) Anat. Anz., Bd. 67, Nr. 7/8, S. 113.

Die Geschlechtsdrüsen von Rattenmännchen wurden einer lokalen Blaulicht- bzw. Weißlichtbestrahlung ausgesetzt. Bei beiden Strahlenarten kam es während der jeweiligen Bestrahlung zur Verlagerung der Hoden in das Skrotom (Wärmewirkung). Bei längere Zeit hindurch verabfolgten Weißlichtbestrahlungen fanden sich keine pathologischen Veränderungen in den Hoden. Blaulichtbestrahlungen führten nach einigen Wochen jedoch stets zu degenerativen Erscheinungen in den Keimzellen.
K. Linser-Dresden.

Lacassagne, A.-Paris: Über die Wirkungen der Röntgenstrahlen und der Radiumgammastrahlung auf die Gefäße und ihre Rolle bei der Rückbildung der Krebse. (Labor. Pasteur am Radium Institut.) Strahlenther., Bd. 32, H. 3, S. 441.

Wie das Absterben der Keimschicht der Epidermis den Gefäßveränderungen vorangeht, so ist auch das Absterben der Krebszellen, jene hinreichend notwendige Voraussetzung für die Heilung eines malignen Neoplasmas, die Folge direkter Strahlenwirkung auf die pathologischen Zellen selbst. Nichts berechtigt zu der Annahme, daß Veränderungen in der Zirkulation, welche durch eine Strahlenläsion der Blutgefäße verursacht werden, die zytologischen Schädigungen in dem Krebsgewebe bedingen. Diese stellen sich sofort ein, entweder schon während der Bestrahlung oder in den darauffolgenden Stunden zu einer Zeit, wo die mikroskopische Untersuchung keinerlei Veränderung an den Gefäßen erkennen läßt. Die Sklerose des Koriums und die durch sie herbeigeführte Aufhebung der Lymphzirkulation können manchmal die Weiterentwicklung von Hautkrebsen, welche etwa auf dem Boden einer alten Strahlendermatitis entstanden sind, verzögern und lokalisieren.
K. Kottmaier-Mainz.

Pordes, F.-Wien: Zur therapeutischen Wirkung kleiner und kleinster Mengen Röntgenlicht. (Zentral-Röntgen-Inst. d. allg. Krankenhauses.) W. kl. W., 1929, Nr. 16, S. 558.

Verf. bespricht zunächst die üblichen Dosierungen, wobei er als Toleranzdosis 550—600 R (50 R = 1 H), als mittlere Dosis 270—300 R und als kleine Dosis 150 R bezeichnet. Die Toleranzdosis ist das Maximum pro Dosi. Eine Teilung dieser in mehrere Teildosen verändert den therapeutischen Effekt. Bei Tumoren, die sozusagen durch die Strahlen exstirpiert werden müssen, verwendet man die Toleranzdosis. Ebenfalls zur Enthaarung, wogegen zur Exovulation meist weniger genügt. Bei der ins Gebiet der internen Medizin gehörigen Bestrahlung (innere Sekretion usw.) sowie der dermatologischen genügen meist mittlere Dosen. In allen Fällen, wo durch Hervorrufen eines Frühödems gefährliche Zustände drohen könnten (z. B. Mediastinalerkrankungen), verwende man die kleinsten noch wirksamen Dosen, wie 50 R.

Digitized by Google

Überhaupt darf man nie denken, daß die Röntgenstrahlen unter einer bestimmten Dosis völlig wirkungslos sind, sondern man erzielt oft noch mit kleinsten Dosen therapeutische Effekte, selbst bei malignen Tumoren. Diese Wirkung kleinster Dosen (100—30 R) ist noch unerforscht, aber vielleicht vielversprechend.

H. Colman-Berlin.

Seide, J.-München: Gibt es eine Reizwirkung geringer Strahlenmengen? Med. Welt, 1929, Nr. 24, S. 849.

Die Übertragung des Arndt-Schulzeschen Gesetzes auf das Gebiet der biologischen Strahlenwirkung hat zu der Anschauung geführt, daß geringe Dosen von Röntgen- oder Radiumstrahlen eine fördernde Wirkung auszuüben vermögen. Experimentellen Nachprüfungen verschiedener Autoren an Tieren und pflanzlichem Versuchsmaterial konnte diese Hypothese nicht standhalten. Auch eigene Versuche des Verf. an vielen Hunderten von Askaris-Eiern fielen negativ aus, so daß er zu dem Schluß kommt, daß kein sicherer Anhaltspunkt zur Annahme einer Reizwirkung durch Strahlen gegeben sei. H. Reß-Dessau.

Beck, A.-Kiel: Über Wachstumsschädigungen nach therapeutischer Röntgenbestrahlung. (Chir. Univ.-Kl.) Strahlenther., Bd. 32, H. 3, S. 517.

Wenn auch eine gewisse Vorsicht bei der Strahlenbehandlung jugendlicher Knochen- und Gelenktuberkulosen hinsichtlich der wachstumhemmenden Wirkung der Röntgenstrahlen am Platze ist, so besteht doch kein Grund, von der Verabreichung kleinerer Dosen abzusehen. Diese Methode wurde seit mehreren Jahren ohne konstatierbaren Schaden angewandt. In refraktären Fällen wird man jedenfalls nie den Versuch machen, einen Erfolg zu erzwingen. E. Kottmaier-Mainz.

Polano, O.-München: Ein Röntgenkarzinom der Bauchdecken mit Durchbruch in die Blase. (Gynäk. Univ.-Polikl.) Zbl. f. Gyn., 1929, Nr. 23, S. 1426.

Wegen eines Uterusmyoms war eine damals 40jährige Patientin 1914 röntgentiefenbestrahlt worden. Vier Wochen nach der letzten Bestrahlung bildete sich bereits ein Ulzus der Bauchdecke oberhalb der Symphyse, das nach Jahren zum Karzinom und zur Blasenbauchdeckenfistel führte, welche inoperabel wurden und den Exitus herbeiführten. Warnendes Beispiel für Röntgentherapeuten.

H. Lippert-Köln.

Schneider, G. H.-Brandenburg a. d. Havel: Dosierung und Technik dermatologischer Röntgentherapie. Strahlenther., Bd. 33, H. 1, S. 181.

Der Autor macht sich die Anregung Stühmers, „ob es denn nicht an der Zeit wäre, zu zahlenmäßigen Angaben der Strahlendosis, an Stelle der alten X überzugehen, die Erythemdosis also mit 100%, die Teildosen mit entsprechenden Ziffern anzugeben", zu eigen. Auch wissen wir, daß ungefähr 6 H einer HED entsprechen. Dagegen fragt es sich, ob wir statt der grundsätzlich beizubehaltenden Drittelung der Gesamtdosis Stühmers für die einzelne Erkrankungsform mit ihrem zehntägigen Intervall nicht versuchen könnten, den verschiedenen Krankheitsprozessen in einer einzigen Sitzung die ganze notwendige Menge zu verabreichen. Erst dann handelt es sich darum, daß wir eine fraktionierte Dosis mit entsprechenden Intervallen festlegen und so das für die verschiedenen Formen geeignete Dosenoptimum, d. h. das erfolgreiche Minimum, erreichen. Dem Autor hat sich bestens die Verabreichung einer Einzeldosis von $^1/_8$ HED = 12,5% der HED bei der Ekzembehandlung und der Psoriasis bewährt. Selten genügt auch schon einmal die einzeitige Verabreichung von 50% der HED, in einigen Fällen genügten zweimal 12,5%, ausnahmsweise auch schon einmal 12,5%. Es wird eine Röntgensalbe zur Hautpflege empfohlen: Sal. sedat. Hombergii 1%, Ol. olivar. 36%, Cer. alb. 4,2%, Adipocer cet. 4,8%, Cosmolin 39%, Aqu. dest. 15%. E. Kottmaier-Mainz.

Neeff, Th. C.-Würzburg: Exakte Dosierung mit der Sabouraudtablette. (Labor. f. med. Strahlenforschg. d. Univ.-Klin.) Strahlenther., Bd. 33, H. 1, S. 169.

Infolge ihrer Handlichkeit und geringeren Kosten erfreut sich die Sabouraudtablette einer praktischen Beliebtheit, welche den Versuch rechtfertigt, die darauf beruhende Dosierung auf eine Stufe der Exaktheit zu bringen, die dem heutigen Stande der physikalisch-biologischen Kenntnisse entsprechend, als Minimum gefordert werden muß. Die gerade bei den Strahlungsqualitäten ihres dermatologischen Anwendungsbereiches besonders stark in Erscheinung tretende Wellenlängenabhängigkeit und die reichlichen Fehlerquellen bei der Ablesung des Verfärbungsgrades der bestrahlten Tabletten gilt es auszuschließen. Für jede Dosierung muß unbedingt eine frische Tablette benutzt werden. Die unbestrahlte Tablette muß in

Digitized by Google

ihrem grünen Farbwert der Farbe A genau entsprechen. Der Vergleich zwischen bestrahlter Tablette und Testfarbe B darf nur so rasch als möglich nach der Bestrahlung in der Beleuchtung des Ablesekästchens der Blauscheibe erfolgen. Tageslicht und helle künstliche Beleuchtung sind möglichst zu vermeiden. Während der Bestrahlung ist die Tablette, geschützt durch schwarzes Papier, vor Wärme und Lichtstrahlen zu bewahren. Genau wie photographische Platten sind die Tabletten licht- und strahlensicher, jedoch nicht zu trocken und nicht zu kühl aufzuheben. Um die Strahlenqualität, die zur Erreichung einer exakten Dosierung mit der Tablette unbedingt berücksichtigt werden muß, zu werten, muß die Halbwertschicht der benutzten Strahlung bestimmt werden, was einzig durch eine Ionisationsmessung möglich ist. E. Kottmaier-Mainz.

Pordes, F.-Wien: Die Verlaufsänderung akuter Entzündungen nach Röntgenbestrahlungen. (Zentral-Röntgeninsutut d. Wiener allg. Krankenhauses.) Strahlenther., Bd. 33, H. 1, S. 147.

Die Röntgenbestrahlung akut entzündlicher Affektionen kann mit oder ohne frühreaktive Exazerbation Erfolg haben, sei es durch Rückbildung der Entzündung oder durch beschleunigte Einschmelzung mit allgemein verbessertem Verlauf, indem — symptomarm — jedes einzelne der sonst die spontane Einschmelzung anzeigenden Symptome fehlen kann. Dieses Krankheitsbild muß man kennen, damit nicht etwa durch Unterlassung der Entleerung des „symptomarmen" Abszesses nach Bestrahlung der Erfolg der Behandlung zunichte gemacht wird. E. Kottmaier-Mainz.

Nemenow, M.-Leningrad: Ein Apparat zur Lumbalpunktion und zur Herstellung von künstlichen Kontrasten für die Röntgendiagnostik. (Staatsinst. f. Röntgenol., Radiol. u. Krebsforschg.) D. m. W., 1929, Nr. 22, S. 914.

Der Apparat besteht aus einer Punktionsnadel mit Dreiwegehahn, einem Manometer und einer Rekordspritze, die mittels Gummischlauch an 2 Querstutzen der Nadel angeschlossen sind. Eine Arretiervorrichtung ermöglicht die Tiefe des Sitzes im Subarachnoidalraum festzustellen. Zur Herstellung des Pneumoperiloneums wird der Apparat mit einem Zweiflaschensystem verbunden. Die untere Flasche ist mit einem Federmanometer versehen und zeigt an, unter welchem Druck das Gas entweicht. Hersteller der Apparatur: Medizinisches Warenhaus, Berlin NW 6.
F. Harry-Wiesbaden.

Boeminghaus, H.-Marburg: Röntgenologische Untersuchungen über die Resorption schattengebender Lösungen in verschiedenen Hohlorganen, insbesondere in Niere, Nierenbecken und Ureter bei akuten Stauungszuständen. (Chir. Univ.-Klin.) Arch. f. kl. Chir., Bd. 155, H. 3, S. 451.

Experimentelle Untersuchungen des Verf., der nach Umbrenalfüllungen des Nierenbeckens und Ureters eine Unterbindung des Ureters vornahm, haben gezeigt, daß es sehr schnell zu einem Verschwinden des Umbrenalschattens kommt. Es geht aus den Untersuchungen hervor, daß es zu einer Resorption im Ureter und Nierenbecken bei akuten Stauungszuständen kommt, daß aber wahrscheinlich auch die Nierenkanälchen sich an der Resorption bei den Stauungsvorgängen in weitem Maße beteiligen. Zweifellos dringt bei der Umbrenalfüllung des Nierenbeckens und Ureters das Umbrenal viel tiefer in das Kanälchensystem der Niere ein, als man bei den Untersuchungen verfolgen kann. E. Langer-Berlin.

Lind, S. C.: The Chemical Effects of Radium Radiation (Die chemischen Wirkungen der Radiumstrahlen). Zusammenhängendes Referat der Ergebnisse bei den Untersuchungen des Verf. über die chemischen Wirkungen der Alphastrahlen. J. Am. Roentgenol., Bd. 21, Nr. 5, S. 480.

Bei den durch Alphastrahlen hervorgerufenen radio-chemischen Reaktionen gilt als Grundgesetz die Äquivalenz der Zahl der umgesetzten Moleküle und der Zahl der gebildeten Ionen in Analogie mit dem Faradayschen Gesetz der Elektrolyse. Es kann die Zahl der umgesetzten Moleküle aber auch ein Vielfaches der Ionenzahl sein. Am besten haben sich die Gesetzmäßigkeiten bisher an Gasreaktionen untersuchen lassen, wobei Oxydationen, Spaltungen, Synthesen, Polymerisationen beobachtet wurden. Von Flüssigkeiten und festen Substanzen wurde Wasser und Eis untersucht. Auch für Betastrahlen trifft das Äquivalenzgesetz mindestens größenweise zu. Holthusen-Hamburg.

Figi, F. A.: Radium in the Treatment of Multilocular Lymphcysts of the Neck in Children (Radium bei der Behandlung multilokulärer Lymphzysten des Nackens bei Kindern). J. Am. Roentgenol., Bd. 21, Nr. 5, S. 473.

Digitized by Google

Auf Grund von 13 in den Jahren 1918—1927 in der Mayoklinik beobachteten Fällen von multilokulären Lymphzysten wird das Symptombild, der Verlauf und die Behandlungsmethode besprochen, die seit 1918 lediglich in der Anwendung von Radium besteht, da die Resultate der vor 1918 ausgeführten operativen Behandlung unbefriedigend waren. Die Hygrome, die nicht selten mit wahren Lymphangiomen vergesellschaftet sind, werden in der Halsgegend meist bei kleinen Kindern beobachtet. Das Radium wurde durch 2 mm gefiltert und in 2,5 cm Abstand auf die Geschwulst gebracht. Im ganzen wurden 3—7000 mg appliziert, die Bestrahlungsserien in Abständen von 2—3 Monaten wiederholt. Bei Zeichen von Entzündung wurde die Dosis herabgesetzt. Im Durchschnitt genügten 4 Behandlungen, doch wurden bis zu 9 Serien appliziert. 4 Fälle wurden geheilt, 2 wesentlich gebessert, 7 sind an akuter Infektion des Tumors zugrunde gegangen (viermal kamen die Kinder bereits mit infizierten Tumoren in die Behandlung). Zahlreiche Abbildungen illustrieren die erreichten Erfolge. Holthusen-Hamburg.

Hufnagel, V.-Bad Orb: Über die klinische Bedeutung der Desensibilisation (Antiphotokatalyse) in der Lichttherapie. Med. Welt, 1929, Nr. 29, S. 1033.

Verf. macht auf seine früheren Untersuchungen über Sensibilisierung und Desensibilisierung in der Lichttherapie aufmerksam. Eine Abschwächung der Lichtwirkung erreichte er durch Vorbehandlung mit kleinen Mengen Benzolstoffen (Resorzin). Die hemmende Wirkung wurde noch deutlicher durch gleichzeitige Verabfolgung von Eisen. So Vorbehandelte zeigten geringe oder gar keine Rötung. Diese Untersuchungen werden jetzt bestätigt durch einen französischen Verf., der den Vorschlag macht, bei fortschreitender Sensibilisation zuerst gleichzeitig einen Antikatalysator wie das Resorzin zu geben, der dann allmählich wieder fortzulassen wäre. Auf diese Weise würden die im Anfang so häufigen Störungen des Allgemeinbefindens durch unvorsichtige Strahlenverwendung verringert werden können.
H. Ress-Dessau.

Griffith, H. D.-Aberdeen: Physikalische Untersuchungen über das Quecksilber- und Kohlenbogenlicht. Strahlenther., Bd. 31, H. 2, S. 402.

Beim Kohlenbogenlicht strahlen die Pole (Kohlenenden) auf Grund ihrer hohen Temperatur; die Strahlung des Flammenbogens ist durch Elektronenstoß bedingt. Die Temperaturstrahlung ist durch die Gesetze von Planck festgelegt und nicht hoch genug, um sie zu hinreichend kräftigen Lichtquellen von biologisch wirksamen Ultraviolettlicht zu machen. Viele Energieeinheiten (Erg) müssen in Form von sichtbarem und infrarotem Licht ausgestrahlt werden für je 1 R ultravioletten Lichtes. Hinsichtlich der Emissionsenergie des Flammenbogens besteht keine solche Strahlungstheorie. Die Untersuchung verschiedener horizontaler Abschnitte entlang einem senkrecht stehenden Flammenbogen, durch Schlitze isoliert, zeigte den ganzen Flammenbogen biologisch kräftig aktiv. Geringe Aktivität herrschte in der Region der Pole. Weiter konnte gezeigt werden, daß jedes Watt elektrischer Energie, das von den Polen auf den Flammenbogen bei wachsender Flammenlänge übertragen wird, die Ultravioletteemission vermehrt. Spektrographische Messungen eines Flammenbogens von 12 mm Länge bei 10 Amp. zeigten, daß bei 510 μ, also im Grünen, nur die Pole Licht ausstrahlen, bei 380 μ erscheint der Flammenbogen als solide Lichtbrücke und zeigt damit auf seiner ganzen Länge kräftige Emission. Bei 290 μ, im Mittelpunkte des Bereiches größten biologischen Interesses, stellt der Flammenbogen den größeren Teil der Strahlen, obgleich der positive Pol noch von einiger Wichtigkeit ist. Besonders aktiv erscheinen die gasförmigen Schichten oberhalb des negativen Pols. Auch die bakterizide Fähigkeit zeigte die größere Bedeutung des UV-Beitrags des Flammenbogens zur gesamten Ultraviolettstrahlung. Der Flammenbogen gibt zweimal soviel Ultraviolett, wenn die untere Dochtkohle positiv gemacht wird, statt wie gebräuchlich, die obere. Im ersteren Falle zeigt sich die ganze Flamme (spektrographisch) mit verdampftem Material gefüllt, im zweiten Falle wird viel Dampf über die obere (positive Kohle) hinweg aus dem elektrischen Felde hinaustransportiert. Mehrere Bögen, in einen Stromkreis geschlossen, emittieren ebensoviel Ultraviolett wie ein Bogen mit größter Flamme. Hingegen ist die Gesamtstrahlung, sichtbares und ultrarotes Licht eingeschlossen, des mehrfachen Bogens weit größer als die eines einzigen langen Flammenbogens gleicher Wattzahl, dementsprechend der Hitzeeffekt viel stärker. Bei der Quecksilberdampflampe erzeugt der Flammenbogen allein das sichtbare und das ultraviolette Licht. Änderungen der Netzspannung von 5% ruft bei Kohlen- wie bei Quecksilberdampflampen 20% Wechsel in der Ultravioletteemission hervor. F. Kottmaier-Mainz.

Digitized by Google

Sühring, R.-Potsdam: Forschungsmethoden der Sonnen- und Himmelsstrahlung. Strahlenther., Bd. 31, H. 2, S. 325.

Bei Messung der Sonnenstrahlung muß das Ziel sein, Absolutwerte der Strahlungsintensität der Sonnenscheibe zu erhalten, nicht auch die der bei verschiedenen Sonnenhöhen und verschiedenen Wetterlagen verschiedenen Sonnenumgebung. Die Meßapparate müssen rasch der Sonnenhöhe entsprechend nachjustiert werden. Am schwierigsten zu beurteilen ist die Kadmiumzelle, deren Empfindlichkeitsverteilung und Meßbereich individuell wechseln. Ihre Prüfung hat daher einschließlich Hilfsapparatur (Elektrometer, Filter, Blenden) stets unter denselben Verhältnissen, unter denen sie benutzt werden soll, zu geschehen. Da bei der Messung fast immer die Zeiten eines bestimmten Abfalles der elektrischen Spannung maßgebend sind, so muß die Isolationsgüte, welche manchmal in unkontrollierbarer Weise selbst im Laufe des Tages schwankt, geprüft werden. Besonders gilt dies für Reiseapparate. Die Isolationsmängel, Kapazitätsänderungen oder statischen Störungen des Elektrometers, vielleicht auch Wandladungen der Zelle, spielen gerade bei dem für die Kadmiumzelle bevorzugten elektrometrischen Meßverfahren eine große Rolle. Das galvanometrische Verfahren — für Registrierungen wahrscheinlich das allein mögliche — ist im physikalischen Sinne sympathischer. Schott-Jena stellt Gläser mit ziemlich scharfer spektraler Abgrenzung her, welche homogene Wellenbereiche von nur etwa 40—50 mμ Breite ausschneiden. Die Filter müssen aus demselben Glasfluß sein, licht- und staubgeschützt aufbewahrt und vor Verschmutzung durch Fett geschützt werden. Hinsichtlich des Temperatureinflusses ist es zweckmäßig, die Zelle und das Elektrometer durch einen Schirm aus Aluminiumblech oder Filzhüllen zu schützen. Die Versuche, Spektralbezirke von etwa 50—100 mμ — durch Vorschalten eines Prismas entweder vor eine photoelektrische Zelle oder ein elektrisches Thermometer — direkt zu messen, sind vielversprechend. Bei gleicher Sonnenhöhe spielt die Luftmasse der senkrecht durchstrahlten Luft bis zur Höhe des Meeresspiegels eine Rolle. Sie beträgt z. B. in Hamburg 2, wenn sie in Arosa nur 1,6 ist. Die direkte Messung der Himmelsstrahlung mittels Photozellen ist analog der der Sonnenstrahlung. Wegen der Isolationsstörungen bei trübem, feuchtem Wetter ist diese Methode nur beschränkt anwendbar. Damit hängt es zusammen, daß nur von ganz wenigen Orten, z. B. Davos, Agra, Arosa, Messungen vorliegen. Angenäherte Monatswerte der Himmelsstrahlung werden ermittelt aus genügend zahlreichen guten Werten der Himmelsstrahlung bei wolkenlosem Himmel und der durchschnittlichen Sonnenscheindauer. E. Kottmaier-Mainz.

Peemöller, Fr., u. F. Dannmeyer-Hamburg-Eppendorf: Das UV-Glas. (Lichtforschungs-Inst. am allgem. Krankenhaus.) Strahlenther., Bd. 31, Nr. 2, S. 379.

Die neuesten Schmelzen von UV-Neuglas lassen bis 52% biologisch wirksames UV passieren. Jedoch fallen die einzelnen Glasschmelzen nicht gleichmäßig aus. In manchen Gläsern gehen durch Einfluß der Atmosphäre und der Sonnenstrahlung chemische Umsetzungen vor sich, wodurch die UV-Durchlässigkeit abnimmt. Die Konstanz derselben wird praktisch nach mehreren Monaten bis zu einem Jahre erreicht. An Natron reiche Gläser geben dieses schon an Wasser ab und erblinden (Fenster der Gewächshäuser). Säuren entziehen diesem Glase Natron, Basen setzen den Gehalt des Glases an Kieselsäure herab. Gewöhnliches Fensterglas ist z. B. sehr wenig witterungsbeständig. Staub, Ruß und Tau bewirken bei schrägem Strahleneinfall eine erhebliche Abnahme der UV-Durchlässigkeit. Der Abfall der UV-Durchlässigkeit beruht wahrscheinlich auf Reoxydation des Eisens, das stets in geringen Mengen allen Gläsern beigemischt ist. Ein Glas altert um so schneller, je kleiner die einwirkenden Wellenlängen sind. Bei Versuchen an wilden Tieren, in Schulen, Krankenhäusern, Lungenheilstätten, Kinderheimen wurden gute Resultate erzielt. Dorno wies darauf hin, daß bei der Herstellung der Gläser auch auf die roten und die inneren infraroten Strahlen Rücksicht genommen werden müsse. Es wurde eine UV-durchlässige Glühfadenlampe mit einem kontinuierlichen, sonnenähnlichen Spektrum hergestellt (Osramwerke). Das von Kalle hergestellte Zellophan läßt etwa 80% des senkrecht einfallenden UVs durch. Es empfiehlt sich das Zellophan als vorzügliches Verbandsmaterial. E. Kottmaier-Mainz.

Suhrmann, R.-Breslau: Die Beeinflussung der Lichtdurchlässigkeit neuer ultraviolett-durchlässiger Fenstergläser durch Sonnenbestrahlung und Atmosphärilien. (Phys.-chem. Inst. d. Techn. Hochschule.) Strahlenther., Bd. 31, H. 2, S. 389.

Es wurde die spektrale Durchlässigkeit von 5 UV-Fenstergläsern unter Be-

Digitized by Google

rücksichtigung von Reflexions- und Absorptionsverlusten im Bereiche von 390 bis 280 μμ gemessen. Indem man die Gläser der Sonnenbestrahlung und den Atmosphärilien aussetzt, erreicht man bereits nach 2 Monaten einen Grenzzustand der Alterung, der um so eher eintritt, je durchlässiger das Glas ist. Die Abnahme der Durchlässigkeit durch Alterung ist bei dem durchlässigen Glas geringer. Es läßt sich berechnen, daß die gesamte Erythemwirkung der Sonnenstrahlung bei Zwischenschaltung des besten Glases auf 66% (gealtert 65%), des schlechtesten Glases auf 49% (gealtert 36%) sinkt. Bei der Ermittlung spektraler Effekte mit unzerlegtem Licht unter Verwendung einer Kadmiumzelle können beträchtliche Fehler auftreten.

E. Kottmaier-Mainz.

Kosmetik

Simont, D.-Rostow am Don: Neue Modifikation der Sattelnasenplastik. Zbl. f. Chir., 1929, Nr. 15, S. 910.

Man bildet einen dicht über den Nasolabialfalten beginnenden, bis ins obere Drittel der Stirn reichenden, sich etwas verjüngenden Hautlappen. In Höhe der Nasenwurzel wird er nach innen umgeschlagen, also Stirnaußenhaut dem Naseninnern zugekehrt. Evtl. Einlagerung von Knochen. Guter kosmetischer Erfolg, da die Nase, im Gegensatz zu anderen Methoden, aus einem narbenfreien Stück besteht.

H. Th. Hinrichs-Halberstadt.

Eitner, E.-Wien: Schiefnasenplastiken. (Univ.-Klin. f. Ohren-, Nasen- u. Kehlkopfkrkh.) M. Kl., 1929, Nr. 15, S. 600.

Bei der Schiefnasenplastik ist außer der kosmetischen Korrektur eine Regulierung der inneren Nase erforderlich, da sonst der gewünschte Erfolg, auch in bezug auf die funktionellen Beschwerden nicht eintritt. Die eine Zeitlang für erforderlich gehaltene Zweiteilung des Eingriffes ist meist nicht nötig. E. Levin-Berlin.

Kromayer-Berlin: Die Beseitigung der Altersfalten im Gesicht. Wundheilung ohne Wundnaht. D. m. W., 1929, Nr. 22, S. 912.

Verf. empfiehlt statt Wundnaht folgendes Verfahren: Zu beiden Seiten der Wunde werden auf die glatt gespannte Haut 1—3 cm breite, beliebig lange Heftpflasterstreifen geklebt, die senkrecht zum Wundrand verlaufen und in einer Entfernung von ½—3 cm vom Wundrand aus endigen. Durch Zug werden die gegenüberliegenden Heftpflasterstreifen einander genähert, bis die Wundränder dicht aneinander liegen. Die Enden der Heftpflasterstreifen werden auf 5 mm umgeschlagen, so daß Klebfläche auf Klebfläche liegt. Ein Seidenfaden durchbohrt dieses Ende zweimal und bringt durch Zug die Heftpflasterstreifen einander näher. Man kann auch eine lange Stecknadel durch beide Pflasterenden stecken und den Faden um die Stecknadel legen.

F. Harry-Wiesbaden.

Hirsch, M.-Berlin: Ein neues Verfahren zum Entfernen von Tätowierungen. D. m. W., 1929, Nr. 20, S. 828.

Nach Entfernung der oberflächlichen Hornschicht durch 96%ige Essigsäure wird eine aus Alkalien und Zinksalzen bestehende Salbe aufgetragen, deren wirksames Prinzip auf einer Ätzwirkung und Sauerstoffwirkung in statu nascendi beruht. Nach Abstoßung der nekrotisierten Haut bleibt eine rote, granulierende Wunde zurück, die nach 1 Woche meist geschlossen ist und mit guter Narbenbildung heilt.

F. Harry-Wiesbaden.

Zirkulationsstörungen und Hämorrhagien

Cotte, G.: Sur le traitement des hémorroides par la diathermie et la diathermo-coagulation (Über die Behandlung der Hämorrhoiden mit Diathermie und Diathermokoagulation). Lyon méd., 1929, Nr. 6, S. 152.

Die Diathermie ist von guter Wirksamkeit bei akuten Hämorrhoidalanfällen und nach Anwendung der Diathermokoagulation zur Bekämpfung der sich danach einstellenden Kongestionen und Spasmen, sie wirkt jedoch rein palliativ. Zur eigentlichen Behandlung der Hämorrhoiden bedarf man der Diathermokoagulation, und zwar in Form der sogenannten kalten Funken mit einer einzigen monopolaren Elektrode. Hierbei erhält man eine sehr begrenzte Mortifikation, während die Elektrokoagulation mit zwei Elektroden infolge der durch sie bewirkten, der Fläche und Tiefe nach weit ausgedehnten Verschorfungen gefährlich ist. Um einen guten Erfolg zu erzielen ist es aber erforderlich, stets auf das Vorhandensein innerer

Digitized by Google

Hämorrhoiden zu achten und zu diesem Zwecke den Sphinkter zu anästhesieren; man kann dann auch gleichzeitig bei Fissuren, bei denen die Diathermie zwecklos ist, die forcierte Dilatation ausführen. E. Levin-Berlin.

Eisenklamm, J.-Wien: Operative Behandlung der akuten, lokalisierten Phlebitis der unteren Extremität. (L. Chir. Abt. d. allg. Krankenhauses.) W. kl. W., 1929, Nr. 12, S. 360.

Verf. hat in den letzten Jahren 66 Fälle von nicht phlegmonöser, zirkumskripter Phlebitis, und zwar der nicht aszendierenden Form nach einer einfachen Methode mit besten Erfolgen operiert. Ob der Prozeß nicht die Tendenz zur Aszendierung zeigt, was eine Kontraindikation zur Operation bedeutet, entscheidet sich meist schon während der ersten Krankheitstage. Die 1912 von Büdinger kreierte Technik ist folgende: Reinigung der Haut nicht durch starkes Abreiben, nicht durch Jodanstrich, sondern nur durch vorsichtiges Betupfen mit Benzin. Keine Lokalanästhesie, sondern leichte Narkose. Nun werden in der Hautspaltrichtung viele kleine Inzisionen in das Infiltrat gemacht, und zwar bis zu 60. Die äußersten der parallelen Inzisionen liegen schon außerhalb des Infiltrates. Es entleeren sich nun die Gerinnsel von selbst. Nicht drücken! Evtl. Herausholen mit einem Löffel. Die Blutung aus den Infiltraträndern steht durch Verband. Die Operierten können gewöhnlich schon am nächsten Tage aufstehen. Wenn noch keine eitrige Einschmelzung vorhanden war, ist meist nach dem ersten Verbandwechsel Heilung erfolgt, so daß die Patienten am 8.—11. Tag entlassen werden können. Wenn Einschmelzung erfolgt war, Entlassung 1—2 Wochen später. Die Operation beseitigt fast immer die Möglichkeit des sonst so häufigen Rezidivierens. (Mehrere die Operation illustrierende Skizzen.) H. Colman-Berlin.

Raess-Nürnberg: Über Dauerresultate nach periarterieller Sympathektomie. (Chir. Abt. d. städt. Krankenhauses.) D. Zschr. f. Chir., Bd. 215, H. 3/5, S. 309.

An der Hand des Materiales der chirurg. Abt. des städt. Krankenhauses zu Nürnberg sucht Raess festzustellen, wieweit die periarterielle Sympathektomie, deren Nutzeffekt in einer Herabsetzung des erhöhten Tonus der Vasokonstriktoren und einer konsekutiven Hyperämie besteht, zu Dauererfolgen führt. Zur Beurteilung dienen 23 Fälle, davon 10 Ulcera cruris varicosa, 6 trophische Ulzera verschiedener Ursache, 2 Ulcera cruris bei Arteriosklerose, 4 Narbenulzera. Nach den vorliegenden Erfahrungen ist die Brüning-Lerichesche Operation vor allem eine Methode, die bei schweren, sonst schlecht beeinflußbaren varikösen Unterschenkelgeschwüren in Erwägung zu ziehen ist, wobei es ohne Bedeutung zu sein scheint, ob zugleich die Vena saphena reseziert wird oder nicht. Ebenso ist ein Versuch indiziert bei hartnäckigen trophischen und Narbenulzera. Bei Arteriosklerose sind die Erfolge gleich Null oder so gering, daß ihre Anwendung kontraindiziert ist. F. Juliusberg-Braunschweig.

Pratt, Th. A., u. H. W. O. Frew: Purpura Fulminans following a Mild Case of Scarlet Fever (Purpura fulminans im Anschluß an milde Skarlatina). Brit. m. J., 1929, Nr. 3560, S. 595.

Ein etwas dürftig entwickeltes 5jähriges Mädchen schien nach überstandener kurzer Attacke von Scharlach mit Fieberfreiheit am 6. Tage in voller Rekonvaleszenz zu sein, als am 21. Krankheitstage in größerer Ausdehnung Ekchymosen an den Ober- und Unterschenkeln bei großer allgemeiner Hinfälligkeit auftraten und der Tod 30 Stunden später erfolgte. Die Sektion ergab an den inneren Organen keine Blutungen. A. Philippi-Bad Salzschlirf.

Hammerschlag-Berlin-Neukölln: Essentielle Thrombopenie (Morbus maculosus Werlhofii) in der Gravidität. (Brandenburg. Landesfrauenklinik.) Med. Welt, 1929, Nr. 13. S. 447

Verf. berichtet über einen besonders schweren Fall von essentieller Thrombopenie bei einer Gravida, der gekennzeichnet ist durch Haut- und Schleimhautblutungen und den charakteristischen Blutbefund zeigt. Bei den in der Literatur mitgeteilten Fällen handelt es sich fast ausschließlich um transitorische Thrombopenie, die gebessert oder geheilt werden konnte, während Verf. als essentielle Thrombopenie in der Gravidität außer seinem Falle nur 4 andere anerkennt. Möglicherweise ist die Schwangerschaft mit ihrer Belastung der Körperfunktionen die Ursache für das Manifestwerden einer vorher latenten Thrombopenie. Für die schwersten Fälle kommt die Exstirpation der Milz in Frage, wenn auch die Erfolge in ihrer Dauerwirkung nicht einheitlich sind. H. Ress-Dessau.

Digitized by Google

Moeller, A.-Berlin: Vier Fälle von Erythrocyanosis crurum als Folge moderner Damenkleidung. Med. Welt, 1929. Nr. 16, S. 566.

Verf .weist auf das typische Bild der Erythrocyanosis crurum hin, das er in 4 Fällen bei Damen im Alter von 20—30 Jahren an der Innenseite beider Oberschenkel beobachtet hat. Alle vier Patientinnen litten an Lungenspitzenkatarrh und zeigten etwas anämisch-chlorotischen Charakter. Störungen an Herz oder Gefäßen waren nicht vorhanden. H. Ress-Dessau.

Monier-Vinard, L. Delherm u. H. Beau: La radiothérapie dans la maladie de Raynaud (Die Röntgenbehandlung der Raynaudschen Krankheit). Gaz. des hôp., 1929, Nr. 21, S. 389.

Die in zahlreichen (wenn auch nicht allen) Fällen von Raynaudscher Krankheit nachweisbaren Veränderungen des Nervensystems lassen dessen pathogenetische Bedeutung unbestreitbar erscheinen. Darauf gründet sich die Behandlung mit Röntgenbestrahlungen des Rückenmarks, mit der gute Erfolge erzielt wurden. Allerdings scheint eine gewisse Gewöhnung an die Strahlen einzutreten, so daß es sich empfiehlt, die Bestrahlungsserien durch längere Pausen zu trennen. E. Levin-Berlin.

Borak, J.-Wien: Die Röntgenbehandlung der Raynaudschen Krankheit. (Zentralröntgeninst. d. allg. Krankenhauses u. d. Spital d. israel. Kultusgemeinde.) W. m. W., 1929, Nr. 17, S. 536.

Auf Grund eigener Erfahrungen sagt Verf., daß jeder wirkliche Fall von Raynaudscher Krankheit bei richtigem Vorgehen durch das vom Verf. festgelegte Verfahren röntgentherapeutisch überaus günstig beeinflußt werden kann. Die Technik ist relativ einfach. Bei Erkrankung der oberen Extremitäten wird die untere Hals- und obere Brustwirbelsäule, bei Erkrankung der unteren Extremität die untere Brust- und obere Lendenwirbelsäule bestrahlt. Ein solches Feld wird in vier- bis achttägigen Pausen dreimal bestrahlt. In jeder Sitzung wird hierbei ein Drittel Erythemdosis gegeben bei allerdings etwa 170 Kilovolt, 30 cm Hautabstand und 0,5 mm Zinkfilter. Nach vier Wochen folgt eine zweite Bestrahlungsserie. Von sechs im Jahre 1925 und 1926 so behandelten Fällen blieben vier 2—$3\frac{1}{2}$ Jahre ununterbrochen rezidivfrei bis heute. Der therapeutische Effekt scheint die Hypothese von dem spinalen, zentralen Sitz der Erkrankung zu bestätigen.

H. Lippert-Köln.

Landow-Wiesbaden: Zur Frage der Milzexstirpation bei der Gruppe der Purpura. (Chir. Abt. d. städt. Krankenhauses.) Dtsch. Zschr. f. Chir., Bd. 216, H. 1/2, S. 115.

Sehr anschaulich geschriebene Darstellung der hämorrhagischen Diathesen mit besonderer Berücksichtigung der Frankschen Einteilung. Bisher ist bei 39 Fällen von essentieller Thrombopenie (Franks Morbus maculosus Werlhofii) die Milzexstirpation ausgeführt worden. Von den 39 Fällen starben 8; von diesen 8 Todesfällen fielen 6 auf die 7 akuten, 2 auf die 32 chronischen Fälle. Während die Erfolge der Milzexstirpation in dem Sinne sprechen, daß die Milz bei der essentiellen Thrombopenie eine Rolle spielt, ist die Bedeutung der Milz bei der anaphylaktoiden Purpura sehr fraglich. Eine Krankengeschichte Landows zeigt, daß auch bei athrombopenischer Purpura, wenn diese trotz sachgemäßer innerer Behandlung eine lebensbedrohende Wendung nimmt und eine Vergrößerung der Milz auf deren Mitbeteiligung hinweist, eine Milzexstirpation erlaubt und von Erfolg begleitet sein kann. Die Erfolge der Milzexstirpation bei den akut einsetzenden, foudroyant verlaufenden Fällen waren bisher recht schlechte, und es bleibt abzuwarten, ob sich hier die Milzexstirpation in Zukunft besser bewähren oder ob die verschiedentlich bereits unternommene Unterbindung der Milzarterie sich als ein wirklich vollwertiger Ersatz für die Milzexstirpation einführen wird. F. Juliusberg-Braunschweig.

Géza de Takats-Chicago: Varicose veins and their sequelae (Variköse Venen und ihre Folgen.) J. Am. m. Ass., Bd. 92, Nr. 10, S. 775.

Die Injektionsbehandlung variköser Venen mit 50% Dextrose ergibt wohl dieselben Resultate wie die chirurgischen Methoden. Komplikationen, wie Lungenembolien, kommen auch bei der Injektionsbehandlung vor, doch in verschwindendem Prozentsatz gegenüber den doch recht häufigen Embolien nach chirurgischen Eingriffen. Rezidive werden auch bei der Verödungsmethode zu erwarten sein, doch empfiehlt Verf. diese wegen ihrer Einfachheit und geringen Gefährlichkeit aufs wärmste. Über die Endresultate der Injektionsbehandlung der Varizen kann heute noch wenig ausgesagt werden, da der älteste Fall des Verf. erst 2 Jahre zurückliegt.

P. Seier-Heidelberg.

Digitized by Google

Wreszynski, E.-Berlin: Zur Verödungstherapie der Varizen mit sklerosierenden Injektionen. D. m. W., 1929. Nr. 19, S. 791.

15—20%ige Lösungen von Kochsalz und 66%ige Traubenzucker- und 50- bis 60%ige Kaloroselösungen sind am besten zur Injektion geeignet. Sind größere Teile der Saphena varikös entartet, so injiziert man unterhalb des Kniees in Richtung zur Peripherie. Bei Ulcus cruris wählt man den untersten Krampfaderpunkt oberhalb des Ulkus und injiziert zentralwärts. Kontraindiziert ist die Behandlung bei Herz- und Nierenkranken, bei Diabetes und Arteriosklerose.

F. Harry-Wiesbaden.

Baetzner-Berlin: Verödungsbehandlung der Varizen. Zschr. f. ärztl. Fortbild., Jahrg. 26, Nr. 8, S. 246.

Verf. zieht wegen der bei Varikophtin bestehenden Nekrosegefahr Kalorose vor Traubenzuckerlösung vor. Höchstzahl 20 Injektionen. Ambulante Behandlung. Ausgeschlossen sind Varizen mit akuten und chronischen Thrombophlebitiden, Arteriosklerotiker, Schwangere und Kranke mit erhöhtem Blutdruck. Bei erstgenannten Fällen wendet Verf. ambulante Einwicklung von der Zehe bis zur Schenkelbeuge mit 6—10 m langer und 6 cm breiter Elastoplastbinde an; auf die knotigen Infiltrate Salbenverband. Die letzte Zirkulärtour am Oberschenkel dient, fest angezogen, als Klappe zur Absperrung der Vena saphena. Der Verband kann 3—4 Monate liegen. Erfolge zufriedenstellend.

M. Cohn-Dresden.

Bosch, E.-Zürich: Beitrag zur Injektionsbehandlung der Krampfadern, speziell deren Nachbehandlung. Schweiz. m. W., 1929, Nr. 18, S. 482.

Nachuntersuchungen haben ergeben, daß Rezidive nach Injektionsbehandlung der Krampfadern, auch wenn diese zunächst beseitigt schienen, häufiger sind als nach der Operation. Handelt es sich doch bei den Krampfadern in der Regel um eine allgemeine Bindegewebsschwäche. Nach der Thrombosierung der großen Venen erweitern sich allmählich die zurückgebliebenen, bisher nicht sichtbaren kleinen Venenäste und führen zum Rezidiv. Erfahrungsgemäß weiß man, daß ein leicht ausgeübter Druck auf die Haut genügt, diese sehr dünnwandigen Venen zum Kollabieren zu bringen und dadurch das Venenblut nach den tieferliegenden Venen zu drängen. Hier hat also die Nachbehandlung einzusetzen in Form eines Dauerverbands, etwa eines Zinkleimverbands oder eines Gummistrumpfes. Verf. empfiehlt den Wizard-Strumpf (Frei & Kasser, Zürich), der ohne Gummi aus feinster merzerisierter Baumwolle hergestellt ist. Der Druck auf die Haut wirkt hier nicht wie bei der Bindenbandage und dem Gummistrumpf senkrecht konstringierend auf die Unterlage, sondern durch den Längszug nach oben. Hierdurch erfolgt eine vollkommen gleichmäßige Kompression unter Vermeidung der so schädlichen Einschnürungen.

F. Landauer-Berlin.

Lipschitz, M.-Zwickau: Zur Frage der Thrombophlebitis migrans. (Inn. Abt. u. Path. Inst. d. Staatl. Krkhs.) D. m. W., 1929, Nr. 18, S. 744.

Im Anschluß an einen Unfall kam es bei dem 49jähr. Patienten zu Schwellung und Verfärbung des rechten Beines, außerdem waren derbe, sehr empfindliche Venenstränge fühlbar. Später traten die gleichen Erscheinungen auch am linken Bein auf, bald danach waren derbe, empfindliche Stränge am Unterbauch fühlbar, zur gleichen Zeit stellten sich Schmerzen hinter dem rechten Ohr ein. Weiterhin kam es zu Kopfschmerzen, Augenmuskellähmung, Erbrechen, Lähmung der linken Körperseite und Exitus. Lues oder Bleiintoxikation waren nicht nachweisbar. Die Erkrankung wurde wesentlich durch eine Insuffizienz des linken Ventrikel begünstigt. Auch eine leichte Infektion war vorhanden, wofür die bei der Sektion nachgewiesene Milzschwellung spricht.

F. Harry-Wiesbaden.

Schaefer-Berlin-Pankow: Die Blockierung der echten Thrombose durch künstliche Thrombenbildung, M. Kl., 1929, Nr. 18, S. 708.

Um die Gefahren der spontanen Thrombenbildung zu verhüten, empfiehlt es sich, oberhalb der erkrankten Stelle durch eine künstliche Thrombosierung das Gefäß zu verschließen. Handelt es sich um von außen zugängliche Gefäße, so ist das Verfahren leicht auszuführen; die Frage der Anwendbarkeit bei tiefliegenden Gefäßen ist noch experimentell zu klären.

E. Levin-Berlin.

Mc Clintic, C. F.-Detroit: Treatment of Trophic Ulcers by Alcoholic Injection of the Blood Vessels (Behandlung trophischer Ulzera durch Umspritzung der Gefäße mit Alkohol. Vorläufiger Bericht). J. Am. m. Ass., Bd. 92, Nr. 12, S. 956.

Verf. empfiehlt nicht nur bei trophischen Ulzera, sondern auch bei Arthritis

Digitized by Google

deformans und prägangränösen Zuständen an der unteren Extremität die Injektion von 2 ccm 95%igem Alkohol in das die Gefäßnerven beherbergende Gewebe der Arteria femoralis, die im Scarpaschen Dreieck freigelegt wird. Der Effekt tritt sofort ein und soll sicherer und anhaltender sein als der der periarteriellen Sympathektomie. P. Seier-Heidelberg.

Heidenfeld, G.-Canth: Erythrocyanosis crurum als Folge moderner Damenkleidung. Med. Welt, 1929, Nr. 19, S. 671.

Beschreibung eines Falles, bei dem heiße Kompressen mit essigsaurer Tonerde fast momentan die subjektiven Beschwerden linderte. Eine Lungenaffektion liegt nicht vor, dagegen läßt ein früherer Erfrierungsprozeß an einer Zehe auf schlechte Zirkulationsverhältnisse schließen. Sellei und Liebner-Budapest besprechen Ätiologie und Behandlung. Als auslösende Ursachen werden von ihnen Störungen im innersekretorischen Apparat, ganz besonders Dysfunktion der Ovarien angenommen. Ovarienpräparate bringen Besserung und Heilung. H. Reß-Dessau.

Zadik, P.-Hamburg: Frost am Oberschenkel. D. m. W., 1929, Nr. 23, S. 962

Verf. glaubt, daß die Verstärkung der Bekleidung (2—3 Schlüpfer) beim Gehen ein Reiben und Scheuern verursacht und dadurch das Frostekzem an der Innenseite des Oberschenkels hervorgerufen hat. Die Erkrankung tritt oft in Form länglicher Streifen auf, heilt rasch und zeigt keine Neigung zu Ulzerationen. Therapie: Ruhighaltung und 3—5%ige Ichthyolsalbe. F. Harry-Wiesbaden.

Rost, F.-Mannheim: Über Schwanz- und Fußgangrän bei Ratten. (Ein experimenteller Beitrag zur Thrombosenfrage.) (Chir. Abt. d. Städt. Krankenanstalt.) M. m. W., 1929, Nr. 22, S. 910.

Unter anderen Kalium- und Natriumsalzen fütterte Verf. systematisch 273 Ratten mit Calium nitricum, das er in kleinen Dosen einer stets gut vertragenen Standardnahrung zusetzte. Es ließ sich bei den Abkömmlingen, die später ebenso ernährt wurden, eine von Generation zu Generation zunehmende Neigung zu Gangrän des Schwanzes und manchmal auch eines Vorderfußes beobachten. Histologisch beruhte diese Gangrän auf Hyperämie, Stase, Austreten von roten Blutkörperchen ins Gewebe und Gerinnung in den benachbarten größeren Gefäßen. Von den verschiedenen Würfen erkrankten durchaus nicht alle Tiere und nicht immer die schwächsten. Äußere Schädigungen spielen keinerlei Rolle. Je später die Generation, desto öfter wurde die Gangrän bereits bei der Geburt beobachtet. Die Neigung zur Gangrän bleibt bei den späteren Generationen auch dann bestehen, wenn man den jedesmaligen Eltern kein Kalium nitricum mehr verfüttert und es ebensowenig den betreffenden Abkömmlingen gibt. Es wäre interessant, die zweifellose Zunahme der Thrombosenbildung beim Menschen von diesem experimentell gewonnenen Standpunkt zu untersuchen. Vielleicht steht sie mit der durch künstliche Düngung geschaffenen, von Generation zu Generation zunehmenden erhöhten Kalizufuhr analog den bei Ratten gewonnenen experimentellen Kenntnissen im Zusammenhang.

H. Colman-Berlin.

Gaugier, L.: Un élément capital dans la thérapeutique et la pathologie des veines; la notion de fragilité veineuse (Ein wichtiger Punkt in der Therapie und Pathologie der Venen; die Kenntnis der venösen Schwäche). Presse méd., 1929, Nr. 42, S. 686.

Die Schwäche bzw. Hypersensibilität des Venensystems oder einzelner Venen zeigt sich in Überempfindlichkeit bei sklerosierenden Injektionen und der Disposition zu bakteriellen Phlebitiden. Schon lange hatte Verf. erkannt, daß jede Vene ihre eigene Empfindlichkeit hatte. Dies ist wichtig; denn nach der Empfindlichkeit ist die Dosierung zu bemessen, weil bei der einen Vene schon kleinste Mengen dasselbe Resultat bewirken wie bei der anderen eine große Dosis. Selbst bei dem gleichen Patienten reagieren die einzelnen Venen verschieden. Die hypersensiblen und zu Phlebitiden disponierten Venen zeigen nach Injektion selbst einer kleinen und schwachen sklerosierenden Dosis eine erheblich größere Oszillation als normal. Wichtig ist, daß äußerlich diesen schwachen Venen nichts anzusehen ist und daß die Schwäche gegen Infektionen sich auch bei nicht erweiterten findet. Es empfiehlt sich, vor Beginn der eigentlichen Sklerosierung eine kleine Probedosis zu injizieren, um genannte Überempfindlichkeit schon vorher zu kennen. Wird die betreffende Vene als schwach erkannt, so ist bei jeder dem Körper innewohnenden Infektion zu befürchten, daß die Bakterien sich in ihr ansiedeln und eine Phlebitis bewirken.

H. Colman-Berlin.

Digitized by Google

Schwarz, E., u. M. Ratschow-Rostock: Experimentelle Untersuchungen über die künstliche Verödung von Venen. (Univ.-Kl.) Zbl. f. Chir., 1929, Nr. 24, S. 1474.

Die besonders von chirurgischer Seite gegen die Krampfaderverödung mittels Injektion sklerotisierender Flüssigkeiten erhobenen Bedenken haben Verff. veranlaßt, experimentell die Frage zu prüfen, 1. ob die künstlichen Thromben an der Venenwand festhaften, 2. ob die Gefahr einer Embolie sehr groß ist und 3. ob eine wesentliche Gefahr einer Gewebsschädigung bei paravenöser Injektion der Flüssigkeit besteht. Sie erzeugten in der großen Randvene an Kaninchenohren durch Injektion von Kalorose eine Thrombose und untersuchten die auf diese Weise zur Verödung gebrachten Venen systematisch in verschiedenen Zeitabständen histologisch. Es ergab sich aus ihren Versuchen, daß die erzeugten Thromben überall stets fest an der Venenwand hafteten. Eine Emboliegefahr besteht daher kaum in erheblichem Maße. Für den Menschen kommt noch eine weitere Verminderung dieses Gefahrenmoments dazu, da nach den Untersuchungen von Magnus das Blut in varikös veränderten Venen kontinuierlich in zentrifugaler Richtung fließt. Zu Gewebsnekrosen kommt es bei paravenöser Injektion fast immer. Auch die häufiger als harmlos hingestellte Kalorose macht hiervon keine Ausnahme. Diese Gefahr läßt sich aber bei guter Technik fast vollkommen vermeiden. Auf Grund ihrer experimentellen Ergebnisse und der am Menschen gemachten Erfahrungen befürworten die Autoren diese Methode der Krampfaderbehandlung unbedenklich. Sprafke-Chemnitz.

Kazda, F.: Zur Indikation der Krampfaderverödung. W. m. W., 1929, Nr. 22, S. 711.

Die Gegenindikationen der Verödung von Krampfadern sind zu wenig bekannt. Wenn es an einer Extremität zur Verödung der tiefen Venen gekommen ist, so können sich oberflächliche Venen erweitern, die Funktion der tiefen wenigstens zum Teil übernehmen und das Vorhandensein echter Krampfadern vortäuschen. Die Zerstörung dieses vikariierenden Abflußgebietes durch Krampfaderverödung kann das abgeklungene Bild einer venösen Abflußsperre der Extremität wieder in Erscheinung treten lassen, auch eine abgeklungene Thrombophlebitis wieder zum Aufflackern bringen oder der raschen Ausbildung neuer Varizen Vorschub leisten. In seltenen Fällen können durch Traubenzuckerinjektionen störende Nebenerscheinungen hervorgerufen werden infolge von persönlicher Überempfindlichkeit. Dann darf die Injektionsbehandlung nicht mit Gewalt weitergeführt werden, sondern sie ist unbedingt abzubrechen. H. Lippert-Köln.

Kilbourne, N. J.-Los Angeles: Treatment of Varicose Veins of the Legs: Considerations of Safety (Behandlung variköser Beinvenen. Erörterung über die Sicherheit). J. Am. m. Ass., Bd. 92, Nr. 16, S. 1320.

Die bisherigen Veröffentlichungen gestatten noch keine sichere Entscheidung hinsichtlich der besten Behandlungsmethode. Um diese zu ermöglichen, sandte Verf. Fragebogen an die großen amerikanischen Hospitäler. Er gewann so 4607 Fälle aus 34 Hospitälern. Die operative Methode der Exzision ergab 0,4% Todesfälle infolge Embolie. Für die Injektionsmethode ließen sich ähnlich genaue Angaben nicht machen, da sie meist ambulant durchgeführt wurden. Die Sterblichkeit war jedoch bei etwa 50 000 Fällen weniger als 1 auf 4000. Rückfälle traten nach operativer Behandlung in etwa 30% der Fälle auf, nach Injektion in ungefähr 6% der Fälle. Injektionsbehandlung sollte nur nach sorgfältigster klinischer Untersuchung ausgeführt werden. P. Seier-Heidelberg.

Isaak, L.-Frankfurt a. M.: Der Erfolg der Injektionstherapie der Varizen. M. m. W., 1929, Nr. 20, S. 843.

Verf. ist der Ansicht, daß bei richtiger Technik mit hochprozentigen Zuckerlösungen dieselben guten Erfolge wie mit Kochsalz zu erzielen sind. Nur muß man zu jeder Injektion ein erheblich größeres Quantum nehmen und die Lösung länger auf die Wand der völlig blutleeren Vene einwirken lassen. Die Technik ist einfach und müßte Gemeingut aller Ärzte werden, da durch die Methode der Verödung sozial viel geleistet wird. Um zu beweisen, welch gute Erfolge sich mit der 60%igen Zuckerlösung Kalorose oder (wie sie jetzt heißt) Variokokalorose erzielen lassen, veröffentlicht Verf. die Krankengeschichten von 10 Fällen. Jeder Krankengeschichte ist je eine Photographie des variköse Beines vor und bald nach der Verödung beigegeben. Die Erfolge sind sehr gut, wobei noch zu berücksichtigen ist, daß ein wirklich gutes kosmetisches Resultat erst nach ½—1 Jahr sich einstellt.
H. Colman-Berlin.

Digitized by Google

Logefeil, R. C., u. A. W. Dahlstrom-Minneapolis, Minn.: Sclerosing Treatment of Varicose Veins by Chemical Irritants (Sklerosierende Behandlung variköser Venen durch chemische Irritantien). Am. J. m. sc., 1929, Bd. 177, Nr 5, S. 690.

Die sklerosierende Behandlung bedeutet für die Mehrzahl der Fälle die Methode der Wahl. Das beste Mittel dafür ist Invert-Zucker. Die Methode ist mit geringer Gefahr einer Embolie, geringen Kosten, geringen Schmerzen verbunden, keine Narben, seltene Rezidive; der Patient braucht nicht zu Bett zu liegen.

E. Levin-Berlin.

Sooy, J. W.-Baltimore: Chronic Ulcer of the Leg: Report of Three Hundert Cases treated with a Modification of the Original Unna's Paste Bandage (Chronische Ulzera der Beine: Bericht von 300 Fällen, die mit einer Modifikation des Unnaschen Zinkleimverbandes behandelt werden). J. Am. m. Ass., Bd. 92, Nr. 14, S. 1157.

Von den 300 Fällen, die innerhalb 7 Monaten mit einem abgeänderten Unnaschen Zickleimverband behandelt wurden, zeigten 85% völlige Heilung; bei den übrigen 15% trat wesentliche Besserung ein. Die Abänderung geschah zu dem Zweck, den Verband durchlässiger und biegsamer zu gestalten und durch Hinzufügen von Phenol die granulierende Oberfläche der Haut zu reizen. Der modifizierte Unnasche Verband hat folgende Zusammensetzung: Glyzerin 1,900 g (1,425 ccm), Gelatine 625 g, Wasser 1,900 ccm, Zinc. oxyd. 250 g, Phenol 1,50% des Gesamtvolumens.

P. Seier-Heidelberg.

Brann, E.-Berlin-Steglitz: Adiplantin in der Beinheilkunde. Med. Welt, 1929, Nr. 23, S. 827.

Empfehlung von Adiplantin (Chem. Fabrik Helfenberg A.-G.) bei einer Reihe von Erscheinungsformen des atonischen Symptomenkomplexes der unteren Extremitäten, besonders bei nässenden Ekzemen, schmerzhaften Ulzera und Dermatitiden in der Umgebung der Ulzera. Adiplantin ist eine nach Angaben von Klug zusammengestellte Salbe, die Sekrete tropischer Euphorbiazeen enthält; sie ist durch ein besonderes Adhäsions- und Kohäsionsvermögen ausgezeichnet und haftet auch auf feuchter Fläche sehr fest, wodurch sie zur Schmerzstillung wunder Flächen mit freiliegenden Nervenfaserenden oder exsudativer Reizungen besonders geeignet wird.

H. Reß-Dessau.

Monjardino, J.: Varizen des Armes und des Vorderarmes. Rev. Brasil. Med., Jg. 5, Nr. 1/2, S. 23.

Es handelt sich um einen 31jährigen Telegraphisten aus Loanda. Erblich nicht belastet. Seit der Geburt ein langsameres Stärkerwerden des rechten Armes. Später hatte er nach vielem Schreiben das Gefühl der Schwere und Ermüdung. Es fand sich dann nach einer Beobachtung von 6 Monaten ein kleiner oberflächlicher Varixknoten, schmerzhafter. Nach einer Abkühlung wurden die Beschwerden stärker, und er hatte starke Schmerzen, die auf Druck zunahmen. Die Bewegungen waren eingeschränkt und teilweise schmerzhaft. Später bildete sich ein Abszeß am Mittelfinger, der geschnitten wurde. Röntgenologisch fand sich im unteren Drittel der Radiusdiaphyse eine Verdichtung. In dem Handskelett war eine deutliche Entkalkung festzustellen. Im Vorderarm fanden sich zwei Phleboliten. Es wurde die Amputation des Armes im oberen Drittel vorgenommen. Der Arm zeigte überall stark varikös erweiterte Venen.

Ruge-Hamburg.

Baradulin-Moskau: Die Behandlung der varikösen Unterschenkelgeschwüre mit Diathermie. Wratschebnaja Gaseta, 1929, Nr. 10.

Verf. berichtet über drei hartnäckige Fälle von Ulcera varicosa crurum, wo es ihm in dem einen gelang 4 Monate, im zweiten 1½ und im dritten einen Monat nach begonnener Diathermiebehandlung vollständige Heilung der Ulzera hervorzurufen. Er glaubt diese Unterschiede in der Zeit dadurch zu erklären, daß er in dem ersten Fall nur eine quere Durchwärmung des Gebietes des Geschwüres, in den beiden anderen Fällen statt dessen eine Durchwärmung des ganzen Unterschenkels der Länge nach vornahm.

A. Jordan-Moskau.

Hesse, K.-Berlin: Ein Fall von multipler Hautnekrose und Eczema cruris nach Krampfaderverödung mit Varicophtin. M. Kl., 1929, Nr. 24, S. 939.

Selbstbeobachtung bei der nach Einspritzung von 6—7 ccm Varicophtin zunächst ziemlich starke Chokerscheinungen, dann multiple Hautnekrosen, nässendes Ekzem am Unterschenkel aufgetreten waren. Die Erscheinungen wurden erklärt durch rückläufiges Eindringen des Injektionsmittels in die Hautkapillaren und deren Verstopfung. Durch diesen Verlauf war eine mehrmonatige Arbeitsunfähigkeit entstanden.

E. Levin-Berlin.

Digitized by Google

Millet, C.: Considérations sur l'étiologie et le traitement des varices (Betrachtungen über Ätiologie und Behandlung der Varizen). J. de Méd. de Paris, 1929, Nr. 21, S. 437.

Varizen sind oft Folgen von Leberinsuffizienz, ihre Entstehung wird durch kongenitale und hereditäre Disposition begünstigt. Ausgehend von dieser Ätiologie wird die Behandlung in La Léchère-les-Bains (Savoyen) empfohlen. Äußere und innere Behandlung mit den dortigen Quellen beseitigen die Ursachen und stellen normale Zirkulationsverhältnisse in den Venen wieder her. E. Levin-Berlin.

Samuels, S. S.-New York: Early Diagnosis of Thrombo-Angiitis Obliterans: A New Diagnostic Sign (Frühe Diagnose der Thromboangitis obliterans. Ein neues diagnostisches Zeichen). J. Am. m. Ass., Bd. 92, Nr. 19, S. 1571.

Eine erfolgreiche Behandlung der Erkrankung ist nur bei den frühzeitig erkannten Fällen möglich. Zu diesem Zwecke wandte Verf. eine bereits 1907 von Oehler und Parkes-Weber gemachte Beobachtung mit entsprechender Abänderung an. Der Kranke wird auf ein niedriges Bett gelegt und angewiesen, beide Beine zu einem Winkel von 90° zu erheben. In dieser Stellung soll er ziemlich schnell mehrere Male beide Füße im Fußgelenk beugen und strecken. Auf diese Weise wird eine Ischämie hervorgerufen, die zurückzuführen ist auf die Schwerkraft, die pressende Wirkung der Beinmuskulatur und die eventuell verschlossenen Arterien. Eine genaue Beobachtung der Fußsohlenoberfläche bei Beginn der Bewegungen ist notwendig. An dem erkrankten Fuß tritt alsbald eine leichenblasse Verfärbung der Haut ein, die solange bestehen bleibt, wie das Bein senkrecht gehalten wird. Der gesunde Fuß behält die rote Haut. P. Seier-Heidelberg.

Sponheimer, K.-Fürth: Zur Frage der anatomischen Grundlagen von Spontangangrän. (Path. Inst. d. Städt. Krankenhauses München.) Beitr. z. path. Anat., Bd. 82, H. 1, S. 122.

Heutzutage besteht die Neigung, zur Erklärung verschiedenartigster Ernährungsstörungen auf Angiospasmen und funktionelle Gefäßstörungen zurückzugreifen. Verf. zeigt an zwei Fällen, daß in klinisch so aufgefaßten Fällen doch vielfach eine gröbere, histologisch nachweisbare Gefäßerkrankung zugrunde liegt. Im ersten Fall handelt es sich um einen Fall von Bürgerscher Krankheit (Thromboangiitis obliterans), eine Affektion, die in Deutschland früher vielfach verkannt und wenig beachtet wurde (aber gerade in letzter Zeit auch bei uns wiederholt bearbeitet worden ist; Ref.). Verf. geht genau auf die Pathologie, Ätiologie, Diagnose und Therapie an Hand der Angaben Bürgers ein. Im zweiten Fall handelt es sich um eine klinisch nicht erkannte alte und frische Aorten- und Mitralendokarditis mit multiplen Embolien der Extremitätenarterien, die zu klinisch für funktionell gehaltenen Beeinträchtigungen der Ernährung geführt hatten.

F. Wohlwill-Hamburg.

Urtikaria und Erytheme

Dunlap, H. F., u. W. S. Lemon: The Hereditary Type of Angioneurotic Edema (Der hereditäre Typ des angioneurotischen Ödems). J. Am. m. Sci., Bd. 177, Nr. 2, S. 259.

Verff. geben eine kurze, doch umfassende Übersicht über die Literatur des Quinckeschen Ödems. Mehrere Krankengeschichten (darunter ein Fall vom familiären Typ der Erkrankung) geben ein anschauliches Bild von der Vielgestaltigkeit der Erscheinungen, jedoch bemerken Verff. selbst, daß es ihnen nicht gelungen ist, wesentlich Neues zur Erforschung der Krankheit beizutragen.

H. Th. Hinrichs-Halberstadt.

Nielsen, Lars-Berlin-Lichtenberg: Kapillarmikroskopische Befunde bei Erythrocyanosis crurum. (Inn. Abt. d. Städt. Krankenh.) M. m. W., 1929, Nr. 5, S. 198.

Kapillarmikroskopische Untersuchungen an drei Fällen von Erythrocyanosis crurum ließen eine hochgradige Atonie und Stase der eigentlichen Papillarkapillaren erkennen, die einer völligen Ausschaltung aus dem Kreislauf gleichkamen. Auch in dem ungewöhnlich gut sichtbaren subpapillären Plexus war nur eine sehr träge Strömung feststellbar, die auf Druck ebenfalls zur Stase oder Umkehr der Strömungsrichtung führte. Die Neigung zu Ulzerationen ergibt sich ohne weiteres aus diesem Befunde, wogegen das Fehlen stärkerer trophischer Störungen dafür spricht, daß der tiefere Plexus vikariierend in die Hauternährung eingetreten ist.

Digitized by Google

Die Entwicklung der Krankheit wird auf eine konstitutionell bedingte reizbare Schwäche des Gefäßsystems zurückgeführt, die ihren Ausdruck im spastisch-atonischen Symptomenkomplex findet. Auch die beobachteten Ektasien und Aneurysmenbildungen sind als Zeichen einer endogenen Schwäche des Kapillarsystems anzusehen. Es wird die Erythrozyanosis dem Formenkreis der Akrozyanosis zugezählt.

B. Peiser-Berlin.

Gongerot, H.: Urticaires buccolinguales (Urtikaria der Mundschleimhaut und Zunge). Paris méd., 1929, Nr. 3, S. 60.

Bei Urtikariakranken können akute Schwellungen der Mundschleimhaut, Zunge, Glottis auftreten, die zu schwersten Erstickungsanfällen führen; derartige Anfälle können auch isoliert, ohne Hauterscheinungen sich zeigen. Dem stehen bei Salvarsanbehandlung den nitritoiden Krisen analoge Schwellungen der Mundschleimhaut gleich. Adrenalin wirkt dabei im allgemeinen sehr gut, im übrigen kommt die sonstige Urtikariatherapie in Betracht. E. Levin-Berlin.

Lehner, E.-Budapest: Kälteurtikaria. (Abt. Hautkrankh. d. Graf Apponyi-Poliklinik.) Kl. W., 1929, Nr. 7, S. 306.

Die Untersuchung eines Falles von durch Kälte hervorgerufener Urtikaria ergab, daß infolge der Kälteeinwirkung ein Stoff in der Haut entsteht, welcher in den Blutstrom gelangt und eine Steigerung der entzündungserregenden Wirkung des Blutserums hervorruft. Die Stärke der entzündungserregenden Wirkung ergab sich aus der Intensität der mit dem entnommenen Blutserum erzeugten Quaddelbildung, die nach raschem Anstieg bald wieder zur Norm abfiel. Die Wirkung des bei der Kälteurtikaria in das Blut gelangenden Stoffes gleicht demnach vollkommen dem bei der Lichtentzündung, bei der Urticaria factitia und dem bei Röntgenbestrahlung des Blutserums nachgewiesenen. Die Gegenwart von Reaginen im Blut ließ sich durch den positiven Ausfall der hämoklasischen Krise und des passiven Übertragungsversuches erweisen. Durch wiederholte Kältereize gelang sowohl eine lokale wie allgemeine Desensibilisierung. Dabei ergab sich, daß im Stadium der Desensibilisation gegen Kälte die entzündungserregende Wirkung des der Vene entnommenen Blutes bzw. des daraus bereiteten Blutserums geringer ist, vermutlich weil in dasselbe ein entzündungsvermindernder Stoff gelangt, der beim Zustandekommen der Desensibilisation eine Rolle spielt. B. Peiser-Berlin.

Parry, H. H., u. Parry, E. J.: Nine Cases of Erythema Nodosum (Neun Fälle von Erythema nodosum). Brit. m. J., 1929, Nr. 3558, S. 498.

Aus den in Umrissen berichteten Krankengeschichten entnehmen Verff., daß aus ihren Beobachtungen die Ansicht von der tuberkulösen Ätiologie des Leidens keine Stütze gewinnt, indem nur bei dem einen Fall bei 2 Familienmitgliedern Lungentuberkulose zu diagnostizieren war. In therapeutischer Hinsicht rühmen Verff. die Wirkung von Salizylpräparaten bei innerlicher Darreichung und als Liniment oder öliger Lösung von Methylsalizyl. A. Philippi-Bad Salzschlirf.

Herz-Koblenz: Generalisierte Urtikaria. D. m. W., 1929, Nr. 18, S. 749.

Verf. teilt im Anschluß an eine Mitteilung von Mühlpfordt (D. m. W., 1929, Nr. 3) eine Beobachtung an sich selbst mit. 10 Minuten nach dem Stich einer Mücke in den Nacken stellte sich am Hals und im Gesicht eine beträchtliche Schwellung und Quaddelbildung ein. Der Ausschlag breitete sich rasch über den ganzen Körper, außer Handflächen und Fußsohlen, aus. Abheilung nach 3 Tagen. Späterhin traten nur noch lokal Quaddeln nach Mückenstich auf. Zuckerlösung auf die Stichstelle aufgetragen, verhinderte meist die Bildung von Quaddeln. Alle anderen Verfahren waren wirkungslos. F. Harry-Wiesbaden.

Bulmer, E.: Hereditary Angio-neurotic Oedema (Erbliches angio-neurotisches Ödem). Brit. m. J., 1929, Nr. 3564, S. 766.

Mitteilung über einen 12 Mitglieder in 3 Generationen umfassenden Familienstammbaum, bei dem die Stammesmutter und ihr Bruder erkrankt waren und beide an Larynxödem zugrunde gingen, während in der zweiten Generation 3 Personen erkrankten mit 2 Todesfällen, und in der dritten Generation eine. Bei dieser letzteren guter Erfolg bei Behandlung mit Peptonkur für die kutanen Manifestationen und Verabreichung von Ephedrin beim Einsetzen der Larynxattacken.

A. Philippi-Bad Salzschlirf.

Bory, L.: Sur un érythème polymorphe étendu (Über ein ausgedehntes Erythema multiforme). Progr. méd., 1929, Nr. 15, S. 655.

Die sehr ausgebreitete Eruption hatte zunächst infolge der im Höhestadium

Digitized by Google

auftretenden purpuraartigen Erscheinungen und der in der Umgebung der Gelenke Ödeme und Schmerzen bewirkenden Effloreszenzen den Eindruck einer Purpura rheumatica gemacht. Es zeigte sich jedoch bei den wiederholten Schüben, daß es sich primär um erythematös-papulöse Effloreszenzen handelte und die ganze Eruption einen sehr polymorphen Charakter trug. Die Behandlung derartiger Fälle muß eine sehr milde sein. E. Levin-Berlin.

Herpes

Eliasberg, H.-Leningrad: Klinische Beobachtungen über Herpeserkrankungen im frühen Kindesalter. (Inst. f. Mutter- u. Kinderschutz.) Mschr. f. Kinderhlk., Bd. 42, H. 1/5. S. 139.

Herpes simplex kann auch schon im frühen Kindesalter auftreten, meist als vereinzelt bleibender Erkrankungsfall, dann gewöhnlich als symptomatischer Herpes neben einer fieberhaften Grundkrankheit. Es kommen aber auch schon im Kindesalter Endemien von Herpes simplex vor, die mit den Zoster-Varizellenendemien nicht identisch sind in bezug auf das auslösende Virus. Schließlich kommen auch schon im Säuglingsalter alle vom Erwachsenen bekannten Lokalisationen des Herpes auf Haut- und Schleimhäuten vor. Es wird endlich noch auf das verhältnismäßig häufige Zusammentreffen von Herpes der Haut mit phlyktänulären Augenerkrankungen hingewiesen und die Möglichkeit der herpetischen Natur mancher Phlyktänen erwogen. R. Ley-Kreuznach.

Kopciowska, L., u. N. Stroian: Sur la septinévrite provoquée par le virus herpétique introduit dans le cerveau de Lapins (Über die durch das in das Gehirn des Kaninchens eingeführte Herpesvirus hervorgerufene septische Neuritis). Compt. rend. Soc. Biol., Bd. 100, Nr. 8, S. 540.

In das Kaninchenhirn inokuliertes Herpesvirus kann auf zentrifugaler Nervenbahn in die peripheren Nerven gelangen und hier durch Inokulation einer von den Verff. hergestellten Emulsion auf andere Kaninchen nachgewiesen werden. Dieser Vorgang tritt in inkonstanter Weise ein, und zwar in einem höheren Prozentsatz, wenn frisch vom Menschen gezüchtetes Herpesvirus und nicht wenn längere Zeit durch wiederholte Passagen durch Kaninchenhirn fortgezüchtetes Virus verwendet wurde. E. Levin-Berlin.

Milian, G.: Le traitement du zona (Die Behandlung des Zoster). Paris méd., 1929, Nr. 3, S. 74.

Beim Zoster werden die oft sehr hartnäckigen und gegen die gewöhnlichen Mittel resistenten Neuralgien am unangenehmsten empfunden. Sie schwinden fast unmittelbar nach einer Salvarsaneinspritzung, die auch den Ablauf der Hauterscheinungen günstig beeinflußt. Bisweilen kann zunächst eine Exazerbation der Schmerzen eintreten. Mit einer Syphilisätiologie des Zoster hat die Wirkung nichts zu tun, es handelt sich hier um mit Biotropismus zusammenhängende Erscheinungen, indem Medikamente gegen diejenigen Mikroorganismen heilend wirken, die sie andrerseits aus ihrer Latenz erwecken (Zoster nach Salvarsan). E. Levin-Berlin.

Michaud, M.: Un cas de zona contagieux. Zona et varicelle (Ein Fall von kontagiösem Zoster. Zoster und Varizellen). Paris méd., 1929, Nr. 3, S. 72.

Zoster bei einer Person, die 14 Tage zuvor ein Bett benutzt hatte, in dem vorher eine andere an Zoster mit gleicher Lokalisation leidende Person geschlafen hatte; beide hatten zuvor keine Varizellen durchgemacht, doch war die zweite ungefähr 14 Tage vor ihrer Erkrankung mit einem varizellenkranken Kind zusammengekommen. Hervorzuheben ist in beiden Fällen die den Varizellen entsprechende Inkubationszeit. Wie auch sonst fanden sich bei den hier betroffenen Personen Varizellen bei dem Kinde, Zoster bei den Erwachsenen, die keine Varizellen durchgemacht hatten. Die Neuralgien waren in dem zweiten Falle durch Salvarsaneinspritzung günstig beeinflußt worden. E. Levin-Berlin.

Freund, H.-Berlin: Das Zoster-Varizellen-Problem. (Univ.-Hautklin. Charité.) Kl. W., 1929, Nr. 13, S. 577.

Die grundlegende Arbeit über dieses Thema stammt von dem ungarischen Kinderarzt v. Bockay. Netter konnte bis 1928 über 200 Fälle sammeln, wo es bei verschiedenen oder denselben Kindern in einer Familie oder auf Kinderabteilungen im Krankenhause zu Zoster und Varizellen oder umgekehrt im Verlauf von einigen Tagen oder Wochen gekommen war. Es stehen sich nun in der Frage, ob Zoster und Varizellen durch dasselbe unsichtbare Virus verursacht werden oder nicht,

Digitized by Google

zwei Parteien gegenüber. Einen sicheren Beweis, daß Zoster und Varizellen identisch sind, hat man bisher noch nicht. Das Auftreten einer gekreuzten Immunität genügt allein nicht. Der auf der anderen Seite vorgebrachte Einwand, daß doch nach einem Zoster nicht Windpocken auftreten dürften, wenn beide Erkrankungen identisch seien, läßt sich mit dem Hinweis entkräften, daß die höchste Immunität erst nach 2—3 Wochen eintritt. Es kann also in der Zwischenzeit ganz gut auch zu Windpocken kommen. Außerdem finden sich Varizellen in den ersten Lebensjahren. Zoster dagegen erst in den späteren Lebensjahrzehnten. So ist auch hier verständlich, daß Zoster trotz durchgemachter Windpocken sich nach Jahrzehnten bei demselben Menschen zeigen kann. Auf Grund der klinischen Beobachtungen ist die ätiologische Einheit von Zoster und Varizellen ziemlich wahrscheinlich, allerdings kann man sie mit biologischen Methoden noch nicht nachweisen. Immerhin lassen sich die Versuche von Kundratitz in dieser Richtung hin verwenden. Wenn man auf dem Standpunkt steht, daß alle Zosteren und Varizellen einheitlichen Ursprunges sind, so ist die Annahme, daß nur ein Teil der Zosteren varizellogen sei, unhaltbar. Es kommt nur in Frage, ob nicht in manchen Fällen eine Mischinfektion vorliegt. Bei dieser Auffassung wäre dann Zoster und Varizellenvirus als verschieden anzusehen. Verf. glaubt mehr an ein einheitliches Virus. Die endgültige Lösung dieser Frage muß der Zukunft vorbehalten bleiben. Ruge-Hamburg.

Urbain, A., u. W. Schaeffer: Contribution à l'étude expérimentale d'un virus herpétique (souche marocaine) (Beitrag zur experimentellen Untersuchung über ein Herpesvirus [Marokkostamm]). Ann. Inst. Pasteur, Bd. 43, Nr. 3, S. 369.

Auf intralumbalem Wege kann man beim Kaninchen eine tödliche Enzephalo-Myelitis durch eine viel kleinere Menge des Herpesvirus herbeiführen als sie notwendig ist, eine Enzephalitis auf zerebralem Wege zu verursachen. Beim Meerschweinchen ist die bevorzugte Stelle für die Inokulation die Haut des Metartasus. Eine Infektion auf dem Verdauungswege kann auch leicht herbeigeführt werden, wenn vor dem Virus Rindergalle verabreicht wird. Bei der jungen Katze kann man auch eine tödliche Enzephalitis durch eine erhöhte Dosis des Marokkovirus verursachen. Der Hund ist widerstandsfähig gegen eine Infektion mit einem dem Kaninchen angepaßten Herpesvirus. Das Huhn, der Truthahn, der Spatz sind gegen eine herpetische Infektion refraktär. Bei einer tödlich verlaufenen Infektion beim Kaninchen sitzt das Herpesvirus nicht nur im Hirn und Rückenmark, sondern auch in der Nebenniere und in der Lumbalflüssigkeit. Ferner konnte man das Virus im Speichel, im Urin und im Fäzes nachweisen. Auf intraspinalem Wege ließ sich ein Kaninchen unter zehn durch die wiederholte Inokulation des formolierten Virus in achttägigen Zwischenräumen immunisieren. Das Serum dieses Tieres zeigte in vitro kein Neutralisationsvermögen, dagegen hat das Gehirn das Herpesvirus, das zur Infektion benutzt worden ist, vollständig neutralisiert. T. Benedek-Leipzig.

Joseph, W.-Berlin: Herpes zoster und Erythema exsudativum multiforme als Folgeerscheinungen der Grippe. D. m. W., 1929, Nr. 16, S. 657.

Im ersten Stadium der Grippeepidemie des letzten Winters wurde häufig Erythema exsudativum multiforme beobachtet. Der Prozeß war an den oberen und unteren Extremitäten sowie im Gesicht lokalisiert. Der Höhepunkt war meist in 2 Tagen erreicht, der Anfall erstreckte sich über 2—3 Wochen. Nach Abklingen der Hauterscheinungen blieben neuralgische Beschwerden noch längere Zeit bestehen, ferner kamen schwache Rezidive der Effloreszenzen oft vor. Im weiteren Verlauf der Grippeepidemie fiel Verf. das gehäufte Vorkommen von Herpes zoster an Unterschenkeln und im Gesicht auf. F. Harry-Wiesbaden.

Koschucharoff, B.-Sofia: Ein Fall von Varizella in Beziehung zu einem Fall von Herpes zoster. (Derm. Kl. Prof. Beron-Sofia.) Bulgarska Klinika, 1928, S. 445.

Der Fall betrifft ein Kind, das sich wegen chronischen Ekzems seit 15 Tagen in der Klinik befand. 22 Tage später wird ein Kranker mit Zoster aufgenommen und in die Nähe des Kindes gelegt, nach weiteren 20 Tagen traten bei dem Kinde typische Varizellen auf. Eine andere Möglichkeit zur Ansteckung mit Varizellen war nicht gegeben, auch war das Kind blind, lag stets im Krankenzimmer und wurde von niemandem besucht. M. Kazarowa-T. Pasardjik.

Vignal, W.: Traitements physio-thérapiques du zona et de ses séquelles douloureuses (Physikalische Behandlungsmethoden des Zosters und seiner schmerzhaften Folgeerscheinungen). Paris méd., 1929, Nr. 16, S. 373.

Die den Zoster von Beginn an begleitenden und besonders nach seinem Ab-

Digitized by Google

heilen in quälender Weise zurückbleibenden Schmerzen sind durch die anatomischen Veränderungen der Ganglien und Nervenstränge erklärlich. Sie werden günstig beeinflußt durch Röntgenbehandlung, allein oder in Verbindung mit Diathermie, wobei das betroffene Rückenmarkssegment festzustellen ist. Im Beginn der Behandlung können Exazerbationen auftreten. Durch frühzeitige Anwendung lassen sich die sonst nach Zostern oft zurückbleibenden Schmerzen verhüten. Ist dies nicht geschehen, so empfiehlt sich Diathermie in der Form, daß eine mit Aconitin. nitr. getränkte Elektrode auf das entsprechende Rückenmarkssegment, die zweite vorn aufgelegt und 30 Min. ein Strom von 1000—1500 Milliampere hindurchgeschickt wird; dann für weitere 30 Min. 10—15 Milliampere, während die dorsale Elektrode mit dem positiven Pol eines galvanischen Stromes verbunden ist.

E. Levin-Berlin.

Gildemeister, E., u. G. Heuer-Berlin: Über den Nachweis von Herpesvirus im Blute bei experimentell infizierten Kaninchen und über experimentellen Hautherpes. (Bakter. Abt. d. Reichsgesundheitsamts.) D. m. W., 1929, Nr. 22, S. 905.

Herpesvirus breitet sich hauptsächlich auf dem Nervenwege im Organismus aus. Es kann aber auch im Blutkreislauf auftreten und dort nachgewiesen werden. Die Häufigkeit des Nachweises hängt von der Art der experimentellen Infektion (bei kornealer Impfung gelang der Nachweis öfter als bei kutaner) und von der Qualität des Herpesvirus ab. In einem Teil der Versuche rief das Basel III-Virus außer Hautherpes myelitische und später enzephalitische Erscheinungen hervor, Eigenschaften, die früher an ihm nicht beobachtet wurden. F. Harry-Wiesbaden.

Zurukzoglu, St.-Bern: Experimentelle Untersuchungen über Vakzine und Herpes. (Inst. z. Erforschg. d. Infekt.-Krankh. u. Serum- u. Impfinst.) Zschr. f. Hyg. u. Infkrkh., Bd. 109, H. 3/4, S. 581.

Die Einverleibung von Vakzinevirus auf den verschiedenen Wegen (kutan, subkutan, intratestikulär, korneal) auch bei Anwendung der von Lucksch empfohlenen Anreicherungsmethode im Kaninchenhoden nach Ohtawara hat niemals zu einer Enzephalitis geführt. Niemals wurden klinische Erscheinungen oder histologische Veränderungen festgestellt, die für eine Vakzineenzephalitis, auch nicht benigner, symptomloser Art, gesprochen hätten. Das in einem Falle nach intratestikulärer Impfung in das Gehirn übergegangene Vakzinevirus verhielt sich daselbst indifferent. Nach kornealer Impfung sind zwar 4 von 19 jungen Kaninchen unter fortschreitenden Allgemeinerscheinungen nach ca. 3 Wochen eingegangen, doch konnte in keinem einzigen Falle der Nachweis einer Enzephalitis klinisch, histologisch oder ätiologisch erbracht werden. Für die Praxis ergibt sich jedenfalls die Regel, an Orten, wo Enzephalitisfälle aufgetreten sind, die Vakzination nur mit allergrößter Vorsicht durchzuführen, um eine immerhin mögliche Aktivierung des Herpesenzephalitisvirus durch sie zu vermeiden. T. Benedek-Leipzig.

Peet, M. M.-Ann Arbor: Postherpetic Trigeminal Neuralgie: Persistence of Pain After Section of the Sensory Root of the Gasserian Ganglion (Postherpetische Trigeminus-Neuralgie. Anhaltende Schmerzen nach Entfernung der sensiblen Wurzel des Ganglion Gasseri). J. Am. m. Ass., Bd. 92, Nr. 18, S. 1503.

Die Erkrankung ist außerordentlich selten. Verf. sah sie dreimal unter 400 Fällen von Trigeminus-Neuralgien. Vorübergehende bis zu 3 Monaten dauernde Neuralgien sind häufiger. Es gibt zwei Formen der Schmerzäußerung. Eine konstante, sehr schwere, mit brennenden Schmerzen, und eine anfallsweise auftretende Form mit mehr lanzinierenden Schmerzen. Die Symptome sind oft die gleichen wie sie bei Tumoren des Ganglion Gasseri vorkommen. In diesem sind nach Trigeminus-Neuralgie sowohl entzündliche wie destruierende Veränderungen gefunden worden, von zentralen Störungen jedoch nur eine einfache Degeneration des Nervenstranges. Obwohl die Erfolge nicht völlig zufriedenstellend waren, empfiehlt Verf. die Resektion, solange wir keine bessere Therapie haben. P. Seier-Heidelberg.

Nicolau, S., u. L. Kopciowska: Herpès expérimental et immunité (Experimenteller Herpes und Immunität). Compt. rend. Soc. Biol., Bd. 101, Nr. 19, S. 334.

Zunächst wurden 7 Kaninchen gegen Herpes-Virus immunisiert; sie zeigten, nachdem sie mehrere subdurale Probeinokulationen erhalten haben, nichts Besonderes, während Kontrolltiere innerhalb 5—6 Tagen eingingen. 42 Tage später wurden die immunisierten Kaninchen und gleichzeitig acht frische mit Herpesvirus intrazerebral inokuliert und je ein Tier jeder Serie nach 1, 2, 6, 24, 48 Stunden, 3, 4 Tagen getötet, eine Emulsion von dem Hirn hergestellt und je 2 Kaninchen subdural inoku-

Digitized by Google

liert. Es zeigte sich, daß bei den nicht immunisierten Kaninchen das Virus sofort im Hirn haftet und durch die Weiterimpfungen dauernd nachgewiesen werden kann; bei den immunisierten Kaninchen war es nicht länger als 2 Stunden nach der Inokulation nachweisbar, wahrscheinlich infolge einer dem Nervensystem der immunisierten Tiere innewohnenden Fähigkeit gegen das Virus zu reagieren und es zu zerstören. Die anatomischen Veränderungen, die sich am Hirn als Reaktion gegen die subdurale Herpesvirus-Inokulation finden, gehen nach 2—3 Tagen wieder zur Norm zurück. E. Levin-Berlin.

Le Fèvre de Arric, M., u. Ch. Cohen: Etude expérimentale d'un cas d'herpes généralisé dû à un virus faible (Experimentelle Untersuchung eines Falles von generalisiertem Herpes, beruhend auf schwachem Virus). Compt. rend. Soc. Biol., Bd. 101. Nr. 20, S. 495.

Bei einem 4jährigen Kinde fand sich ein über den ganzen Körper ausgebreiteter Herpesausschlag ohne wesentliche Allgemeinerscheinungen. Im Blut leichte Mononukleose, im Liquor geringe meningitische Reaktion. Übertragungen auf Kaninchen gelangen nur mit dem Blaseninhalt und dem Speichel, doch war es nur möglich, eine bald wieder heilende Keratitis zu erzeugen, enzephalitische Erscheinungen ließen sich nicht hervorrufen. Das Virus war also offenbar sehr abgeschwächt, womit aber die große Ausbreitung des Ausschlages bei dem Kinde in einem gewissen Widerspruche stand. E. Levin-Berlin.

Pette, H.-Hamburg-Eppendorf: Beitrag zur Frage der „Febris herpetica" (Meningitis herpetica?). (Univ.-Nervenkl.) Acta med. Skand. (Stockh.), Bd. 70, H. 5/6. S. 421.

Ein 31jähriger Mann leidet von frühester Kindheit an an rezidivierendem Gesichtsherpes; die letzten fünf Male ging diesem eine akute Meningitis voraus. Die letzten drei Attacken konnten klinisch beobachtet werden. Es bestanden Bewußtlosigkeit, epileptiforme Anfälle, starker Meningismus, Temperaturen bis 39,5 Liquor steril, Lymphozytose bis 123. Der Inhalt der Herpesbläschen erwies sich als besonders virulent und neurotrop. Eine Übertragung durch Liquor gelang nicht. Dies und die verhältnismäßig geringe Pleozytose führt Verf. darauf zurück, daß erst am zweiten Krankheitstag punktiert werden konnte. Verf. glaubt sich berechtigt, einen unmittelbaren ätiologischen Zusammenhang zwischen Herpes und Meningitis anzunehmen und die Existenz einer Febris herpetica anzuerkennen.

F. Wohlwill-Hamburg.

Junius-Bonn: Ulcus corneae rodens (Bemerkungen zur Mitteilung von O. Triebenstein-Rostock: „Zur Frage des Ulcus corneae rodens"). Kl. Mbl. f. Augenheilk., Bd. 82, S. 683.

Verf. glaubt, daß evtl. das Herpesvirus am Zustandekommen des Ulcus corneae rodens beteiligt sein könnte; Acne rosaceae hat bestimmt nichts damit zu tun. Die Rosazea-Keratitis ist völlig wesensverschieden von dem Ulcus corneae rodens.

W. Curth-Berlin.

Remlinger, P., u. J. Bailly: Sur le fléchissement de la virulence du virus herpétique marocain (Über die Abschwächung der Virulenz des marokkanischen Herpesvirus). Compt. rend. Soc. Biol., Bd. 101, Nr. 19, S. 349.

Die Abschwächung der Virulenz scheint allen Stämmen des Enzephalitis-Herpesvirus eigen zu sein. Bei dem marokkanischen Virus zeigte sie sich durch Vermehrung der Inkubationsdauer und Inkonstanz der pathogenen Kraft sowie durch Heilung einiger Fälle von akuter Enzephalitis. Es sind deshalb negative Ergebnisse bei Versuchen mit Encephalitis-Herpesvirus mit Vorsicht zu bewerten, und es bedarf großer Aufmerksamkeit, um den Verlust eines Stammes zu vermeiden. Die Ursachen der Abschwächung sind nicht bekannt.

E. Levin-Berlin.

Prurigo und Pruritus

Hinselmann, H.-Altona/Elbe: Bemerkungen zu der Arbeit von Labhardt über den Pruritus vulvae im Zbl. f. Gyn., 1929, Nr. 4. (Gyn. Abt. d. Städt. Krankenhauses.) Zbl. f. Gyn., 1929, Nr. 20, S. 1230.

Labhardts Theorie, nach der bei Pruritus vulvae weiße Flecken, meist in den Haaren der Genitalien gelegen, nie vermißt werden, kann Verfasser nicht anerkennen. L. hält diese Flecken für Leukoplakien, die im Anfang rötlichweiß, später bläulich und zum Schluß grau-weiß sind. Verf. konnte bei Pruritus diabeticus weiße

Digitized by Google

Flecken finden, die mikroskopisch (Photogramme) aus interzellulärem Ödem des Bindegewebes und Epithels, kleinzelliger Infiltration und Pigmentverlust fast aller Hautschichten bestanden. Er will eine Leukoplakie nicht ausschließen, hält sie aber wegen des raschen Verschwindens der Flecken für sehr unwahrscheinlich. Ein Pigmentverlust kommt allein nicht in Frage, sondern die Flecke beruhen auf obenerwähnten Veränderungen der Epidermis und Kutis. Ursache der pathologisch-anatomischen Veränderung ist nicht geklärt. H. Colman-Berlin.

Thermische und traumatische Hautschädigungen

Langer, E.-Berlin-Britz: Frostschäden. (Derm. Abt. d. Krankenh.) Med. Welt, 1929, Nr. 8, S. 279.

Frostschäden werden in akuten Fällen hervorgerufen durch einmalige Erfrierung bei starkem Frost oder in chronischen Fällen durch wiederholte Einwirkungen selbst mäßiger Kältegrade. Schlecht Ernährte, Blutarme, Alkoholiker, aber auch gewisse Berufe sind besonders disponiert. Als neueres Krankheitsbild wird die Erythrocyanosis crurum immer mehr beobachtet. Die Behandlung muß eine allgemeine und lokale sein. Die allgemeine Behandlung besteht bei schweren Erfrierungen in Belebung der Herzkraft und Anregung der Hautzirkulation. In leichteren Fällen dient die Allgemeinbehandlung, namentlich mit Arsen- und Eisenpräparaten, der Vorbeugung. Die lokale Behandlung richtet sich nach den verschiedenen Stadien der Erkrankung. In ganz leichten Fällen genügt Erwärmen und Einpudern. Bei stärkerer Rötung indifferente Salben mit 1—5% Perubalsam, 5—10% Wismut, Kühlcreme oder 3—5% Ichthyolvaseline. Bei Nässen werden feuchte Umschläge empfohlen. Blasen sind durch Stich zu öffnen, dann Puder- und Salbenverbände. Nach Abklingen der akuten Erscheinungen Wechselbäder, Massage, Diathermie, Höhensonne. Pernionen behandelt Verf. mit Jodkali-, Kampfer-, Perubalsamsalben oder Ichthyol- oder Jodvasogen, ulzerierte Frostbeulen mit einem desinfizierenden Puder oder feuchten Umschlägen. Rote Hände reagieren gut auf Wechselbäder, Heißluft, Diathermie oder Paraffinpackungen, in refraktären Fällen Röntgenbestrahlung. Die Nachbehandlung wird neben den physikalischen Methoden unterstützt durch Frostin-, Perubalsam-, Kampferseife oder Dermotherma. Wichtig ist die Prophylaxe durch Bäder, Frottieren, Massage, Gymnastik, die aber vor Beginn des Winters einsetzen muß. K. Ress-Dessau.

Makai, E.-Pest: Zur lokalen Behandlung der Verbrennungen. (Chir. Abt. d. kgl. ung. Staatskinderasyls.) M. m. W., 1929, Nr. 14, S. 574.

Zur Behandlung von Brandwunden hat sich bei Verf. seit 10 Jahren folgendes Verfahren bewährt: Aufstreuen einer 3—4 mm dicken Bolusschicht (Kaolin-Merck), darüber ganz dünn mit Zinksalbe bestrichener Gazelappen und leichter Verband. Täglicher Wechsel. Nach 10—12 Tagen können beim Verbandwechsel 1—2 Stunden lange Bäder und Heißluftdusche verabreicht werden. Durch diese Behandlung erreicht man Trockenlegung der Brandwunde, vermeidet Eiterstockung, Wundtrauma und Schmerzen. Auch hinsichtlich der Narbenbildung sind die Erfolge ausgezeichnet. H. Th. Hinrichs-Halberstadt.

Schreiner, K.-Graz: Kann der primäre Verbrennungstod durch medikamentöse Behandlung verhütet werden? M. Kl., 1929, Nr. 18, S. 706.

Durch subkutane Einspritzung von „Vasano" (Kombination von kampfersaurem Hyoszyamin und Skopolamin) bald nach der Verbrennung gelang es in mehreren Fällen hochgradigster Verbrennung eine auffallende Beruhigung der Patienten, die bald in Schlaf verfielen, und Stillstand des Erbrechens zu erzielen. Anscheinend tritt eine Beeinflussung der durch die Verbrennung ausgelösten Eiweißzerfallstoxikose in ihrer zentralen und wahrscheinlich auch peripheren Auswirkung ein. E. Levin-Berlin.

Ekzem, Rosazea

Jausion, H., P. Cot u. Sohier: Les eczémas pyococciques et mycosiques; le rôle de la sensibilisation aux déchets microbiens; essai pathogénique et thérapeutique (Die auf Pyokokken und Pilzen beruhenden Ekzeme. Die Rolle der Sensibilisierung gegen Mikroben. Pathogenetisches und therapeutisches Essai). Presse méd., 1929, Nr. 20, S. 321.

Die seborrhoische Haut im Zustande der Parakeratose reagiert bei Fehlen einer Immunität gegen die Eitererreger in Form der Ekzematide. In ganz gleicher Weise

Digitized by Google

erfolgt eine der Reaktionen gegen die verschiedenen pathogenen Pilze, wie die Ve... an zahlreichen Beispielen zeigen. Die Verff. stellen sich vor, daß es zu einer a... genen Sensibilisierung gegenüber den Mikrobenlysaten und Myzeltrümmern kom... und daß auf diesen Boden die verschiedenen Formen der parakeratotischen Ekze... von der einfachen figurierten Exzematide bis zu den psoriasiformen Ekzemen e... stehen. Auf diesen Ansichten ist die Therapie der Verfasser aufgebaut: gegen ... Pyodermitiden Auto- oder Stockvakzinen, besonders die Staphylo-, Strep... Pyozyan-, Lysovakzinen zusammen mit der Insulinbehandlung. Dazu evtl. ... „neurovegetative" Desensibilisierung mit Natriumthiosulfat 2,0 + Natr. chlor... 0,75 + Natr. bromat. 0,15 + Aqua dest. 10 cm intravenös oder Natr. thiosulf... 1,0 + Camphor. bromat. + Natr. silicat āā 0,5 oral. Gegen die Mykosen die glei... zeitige intravenöse Injektion von äquimolekularen Lösungen von Jod und Natrium... hyposulfid oder nach Debucquet hergestelltes gelöstes Chrysarobin. Wenn die... Mittel bei Epidermophytien versagen, empfiehlt sich intravenös Natriumhyposul... 5,5 auf 20 ccm, dazu 5 mg Pilocarpinchlorhydrat. Gegen den parakeratotisch... Faktor wenden die Verff. nach Debucquet und Pecker das „Emétique arseni... de pyridine" in Verbindung mit „oxydiéthylodicarboxy-, diimino-, isobutyrate ... bismut" (Bull. de la soc. franç. de dermatol., 1927, S. 756) an.

F. Juliusberg-Braunschweig.

Blut, F., u. B. Hajos-Hannover: Zur Teerbehandlung des Ekzems. (Der... Stadtkrkh. II.) M. Kl., 1929, Nr. 7, S. 271.

Nach einer allgemeinen Schilderung der Prinzipien der Teerbehandlung d... Ekzems und der verschiedenen Teerpräparate werden speziell Erfahrungen mit einem neuen Präparat „Sulfanthren" besprochen. Es ist dies eine Kombination von O... Lithantracis, Schwefel und Kampfer. Zur Verwendung kommen mit dem Präparat versetzte Schüttelmixturen, Pasten und Salben, mit denen man nach dem jeweils vorhandenen Reizungszustande vorgeht, um jedoch möglichst bald das reine Sulfanthren anzuwenden, was unter Umständen auch bei akuten nässenden Ekzemen geschehen kann. Follikulitiden, die wie bei allen Teerpräparaten an behaarten Stellen auftreten können, bilden sich durch 2—3%igen Salizylzusatz zurück, im übrigen geben Kontraindikationen nur akute Hautentzündungen mit starker Schwellung, Spannung und Schmerzhaftigkeit im Gesicht.

E. Levin-Berlin.

Jadassohn, J.-Breslau: Theoretisches und Praktisches zur Ekzemlehre. Zschr. f. ärztl. Fortbild., Jahrg. 26, Nr. 5, S. 145.

In der kristallklaren Darstellung und dem klassischen Deutsch, das J.s Reden und Schreiben auszeichnet, erörtert er zunächst eine negative Frage, d. h. er schließt das Eczema marginatum, die dysidrotischen Formen, die Sproßpilzerkrankungen und die Mazerationsekzeme von den wirklichen Ekzemerkrankungen aus. Die seborrhoischen Ekzeme sind nur einzurechnen, wenn sie „ekzematisiert" sind. Lichen Vidal, die Pyodermien und die durch Diphtheriebazillen bedingten Formen sind auch abzutrennen. J. rechnet die Ekzeme zu den Toxidermien im weitesten Sinne des Wortes und ist seiner schon 1900 in Paris geäußerten Ansicht treu geblieben, daß extreme und in geringerem Maße interne Reize und Idiosynkrasien der mannigfaltigsten Art in der Ätiologie der Ekzeme die größte Rolle spielen. Er faßt die E. auf als Entzündungen der Haut, welche in ihrer Entstehung abhängig sind von einem die Haut treffenden, als mehr oder weniger allgemein oder individuell toxisch zu bezeichnenden Reiz und von der Eigenart der Reaktion des Hautorgans. Hauptsächlich handelt es sich um ektogene Reize; die meisten intern bedingten Arzneidermatosen sind erythematös oder urtikariell, aber nicht ekzematös. Diese Prozesse spielen sich im Gefäßbindegewebe ab, klinisch ohne Epithelschädigung; beim Ekzem steht das Epithel im Vordergrunde. Es folgt Besprechung der Sensi- und Desensibilisierungsfragen und der Frage, wieweit traumatische Schädigungen die Reaktionsfähigkeit der Haut lokal verstärken. Für eine mehr oder weniger vollständige Identifizierung von idiosynkrasischen und anaphylaktischen Reaktionen spricht am meisten die Tatsache, daß es bei einigen idiosynkrasischen Toxidermien gelungen ist, mit dem Serum der Idiosynkrasiker ihre Reagine passiv zu übertragen. Welche Rolle die Nerven im Entstehungsmodus der Ekzeme spielen, ist noch nicht festgestellt.

M. Cohn-Dresden.

Jadassohn, J.-Breslau: Theoretisches und Praktisches zur Ekzemlehre (Schluß). Zschr. f. ärztl. Fortbild., 1929, Nr. 6, S. 182.

Auf die Anamnese ist behufs Kenntnis der äußeren Ekzemursachen der größte Wert zu legen (Novocain-Berufsekzem, E. durch Streichholzschachteln u. v. a.);

Digitized by Google

ze, die vom Körper selbst geliefert werden: Genital- und Analekzeme (Fluor, rmer). Anführung interessanter praktischer Erfahrungen. Erörterung der Frage, weit bei Kinderekzemen die Ernährungsverhältnisse eine wesentliche Rolle len. Medikamentös steht Arsen noch immer im Vordergrunde; Organthera- ergab keine wesentlichen Erfolge; auch die Reizkörpertherapie aller Arten die „Organismuswaschung" werden von J. skeptisch aufgefaßt: „die äußere ıandlung spielt noch immer die Hauptrolle". Die alte „Wasserscheu" der Haut- te ist überwunden. Juckmildernd wirkt besonders Calmitol; Tamenol, Ammonium l Steinkohlenteer (gutes Präparat) behaupten ihre Stellung! Über Röntgen- ıandlung äußert sich J. vorsichtig: er empfiehlt, zunächst ohne sie zu behan- n, in hartnäckigen Fällen mit Beschränkung auf das Notwendige, vorsichtig in r Dosierung, lange Pausen. Auch Thorium-X in Salbenform wirkt zuweilen gut. e Ekzeme scheinen infolge der zunehmenden Industrialisierung (immer mehr sie dingende Substanzen werden gefunden) zuzunehmen; sie sind eine enorme Be- ıtung der Allgemeinheit und eine crux medicinoum. M. Cohn-Dresden.

Jausion, H., u. P. Cot: Les réactions de l'organisme dans les eczémas. ndromes de sensibilisation (Die Reaktionen des Organismus beim Ekzem. Sensi- isierungserscheinungen). Paris méd., 1929, Nr. 3, S. 67.

Das Ekzem ist als ein Symptomenkomplex aufzufassen, der wie viele ihm ıhestehende Erscheinungen (Urtikaria, Prurigo, Asthma, Migräne usw.) auf Sensi- ilisierung durch verschiedene äußere und innere Antigene zurückzuführen ist. Bei len Sensibilisierungserscheinungen findet sich als Charakteristikum an der Haut ıs pathognomonische Ödem; ebenso ist ihnen gemeinsam die Eosinophilie, gewisse törungen im Chemismus der Körpersäfte, endokrine Störungen, wobei aber be- ıimmte Beziehungen zum Ekzem noch nicht festgestellt werden konnten. Im anzen ist ein durch die endokrin-vegetative Konstitution des Individuums bedingtes 'errain für die Entstehung des Ekzems maßgebend. E. Levin-Berlin.

Meyer, J.-Paris: Conceptions et traitement modernes de l'eczéma de l'adulte Erkenntnisse und moderne Behandlungsweise des Ekzems beim Erwachsenen). J. méd. t de Chir. pratique, Januar 1929.

Längere Abhandlung über Klinik, Physiopathologie und Therapie des Ekzems nit historischer Einleitung, die besonders Bezug nimmt auf die verschiedene Be- ırteilung und Bezeichnung des Ekzems in den einzelnen Ländern. Verf. unter- scheidet das primäre typische Ekzem, ferner das auf eine bestehende Dermatose aufgepflanzte sowie das einem bekannten Reiz folgende. Physiopathologisch be- spricht Verf. den Allgemeinzustand (Störungen des Digestivtraktus, psychische und endokrine Störungen, Nieren- und Lebererkrankungen usw.) des Ekzematikers, den Wasserhaushalt, die Widerstandsfähigkeit der Haut und die Sensibilisation. Dem Wasserhaushalt — es braucht sich nicht, wie in vielen Fällen, um eine Retention zu handeln, sondern evtl. um eine Verschiebung innerhalb des Organismus — legt Verf. entscheidende Bedeutung bei, die sich beim akuten Ekzem auch therapeutisch in der Verordnung von Milchtagen auswirkt, die eine vermehrte Diurese und Per- spiration bewirken. Zur Therapie des subakuten Ekzems erwähnt Verf. neben lokaler Behandlung die Desensibilisierung und die Behandlung der inneren Organe, zur Therapie des chronischen Ekzems Röntgenstrahlen und klimatische Kuren.

H. Th. Hinrichs-Halberstadt.

Variot, G.: Le traitement de l'eczéma infantile par les mutations lactées et spécialement par l'emploi du lait supchauffé à 108° et homogénéisé (Die Behandlung des kindlichen Ekzems durch Veränderungen der Milch und besonders durch Anwendung von auf 108° überhitzter und homogenisierter Milch). J. de méd. de Paris, 1929, Nr. 12, S. 243.

Ekzeme sind bei Brustkindern außerordentlich häufig, und zwar nicht nur infolge von Überernährung, sondern durch besondere, noch nicht festgestellte, in der Frauen- und auch in der Kuhmilch enthaltene, ekzemerregende Stoffe. Eine schnelle und sichere Heilung ist durch teilweise Ernährung mit überhitzter und homogenisierter Milch neben der Brustnahrung zu erreichen; bisweilen muß letztere vollkommen ausgesetzt werden. Bei künstlich ernährten Kindern sind die Erfolge nicht ganz so prompt. Die Kinder erhalten innerhalb 24 Stunden 6mal 130 g überhitzter, homogenisierter Milch mit einem Zusatz von 30 g abgekochten Wassers und einem Kaffeelöffel Zucker; die Milchmenge wird allmählich gesteigert und nach 14 Tagen etwas zerquetschte Kartoffel zugesetzt. E. Levin-Berlin.

Digitized by Google

Veyrieres: Parakeratoses, eczématides, séborrhéides (Parakeratosen, Ekzematide, Seborrhoide). Paris méd., 1929, Nr. 3, S. 81.

Die als Parakeratosen, Ekzematide, Seborrhoide bezeichneten Dermatosen bilden das Bindeglied zwischen dem im ganzen seltenen Ekzem und der Psoriasis. Sie treten auf einem dazu besonders disponierten Terrain auf, das durch eine von Geburt fette Haut charakterisiert ist; hervorgerufen werden sie durch wahrscheinlich verschiedenartige Keime, die noch nicht im einzelnen bestimmt werden können. Therapeutisch bewährt sich bei der im mittleren Thoraxabschnitt lokalisierten Form fünfwertiger Schwefel, bei den Ekzematiden Argent. nitr.-Pinselungen; beide Mittel auch bei den psoriasiformen Typen in Verbindung mit Teer. Große Neigung zu Rezidiven. E. Levin-Berlin.

Ravaut, P., u. H. Rabeau: Parakératoses eczématiformes provoquées par des injections intradermiques de levurine (Ekzematiforme Parakeratosen, provoziert durch intrakutane Injektionen von Levurin). Presse méd., 1929, Nr. 23, S. 372.

Im Gegensatze zu der Vertrautheit mit dem klinischen Aussehen der Brocqschen Parakeratosen, der Darierschen Ekzematide, sind wir über die Ätiologie dieser Formen noch nicht unterrichtet. Verschiedene Beobachtungen deuten darauf hin, daß es sich um allergische Reaktionen als Folge verschiedener Hautinfektionen handelt, so ein Fall von Ravaut, Basch, Rabeau, bei dem bei einem Trichophytiekranken nach Trichophytininjektionen Herde einer Parakeratose auftraten, und zwei Fälle von Ravaut und Rabeau: Psoriasiforme Parakeratosen (Levuride) als sekundäre Erscheinungen nach Intertrigo durch Hefepilze. In der vorliegenden Arbeit teilen die Verff. eingehend einen Fall von Hautreaktionen vom Typus der Parakeratosen und des Ekzems mit, die nach intrakutanen Injektionen von Levurin (einem Extrakt eines Saccharomyces) bei einer Patientin auftraten, die seit 14 Monaten an Intertrigo und Ekzem litt (s. auch Réunion dermatol. de Lyon, 27. 1. 1929). Der sehr ausgedehnte Intertrigo hatte eine so starke Allergie der Haut zur Folge, daß intrakutane Injektionen des Levurins ausgedehnte Reaktionen mit prolongierter Entwicklung auslösten. Nach und nach, während diese Veränderungen zurücktraten, verschwand auch der allergische Zustand, so daß die Haut später auch auf hohe Levurindosen nicht mehr reagierte. Nach diesen Beobachtungen sind manche Hautreaktionen vom Typus der Parakeratosen als sekundäre Reaktionen allergischer Natur anzusehen, bei denen der primäre Herd eine Pilzinfektion der Haut darstellt. Offenbar kann aber auch der primäre Herd unbeobachtet ablaufen oder unentdeckt sitzen und so nicht die Aufklärung ermöglichen, wie in den vorliegenden Fällen. Die Hefen spielen offenbar in der Hautpathologie eine größere Rolle, als man bisher annahm und können zu höchst merkwürdigen Sensibilisierungs- und Allergieerscheinungen Anlaß geben. F. Juliusberg-Braunschweig.

Jacobsen, Chr.-Freiburg i. Br.: Ekzemheilung durch Vigantol. D. m. W., 1929. Nr. 18, S. 748.

Angeregt durch die Beobachtung, daß Vigantol als D-Vitamin den Kalziumspiegel des Blutes erhöht und erhält, hat Verf. 4 Fälle von Kinderekzem erfolgreich mit Vigantol behandelt. Die Dosis betrug 2mal täglich 2 mg. Auch ein Fall von Paronychie bei einer älteren Patientin reagierte gut auf tägliche Vigantolgaben (2mal täglich 4 mg). F. Harry-Wiesbaden.

Gurewitsch, J.-Mosir: Die Behandlung des Ekzems mit Röntgenstrahlen. Westnik Sowremennoi Medicini, 1929, Nr. 8.

Verf. erzielte unter 93 Ekzemfällen, welche er mit Röntgenstrahlen behandelte, in 49 Genesung, in 22 bedeutende Besserung, in 17 blieb der Erfolg aus und 5 Kranke entzogen sich der weiteren Beobachtung. Verf. bedient sich Strahlen mittlerer Härte, wobei die Dosis, je nach der Form der Erkrankung, zwischen 2 und 5 H schwankt. Er bestrahlt 3mal mit Pausen von 10—14 Tagen. 1½ Monate nach der letzten Bestrahlung erfolgt eine prophylaktische Dosis von $1^1/_5$—2 + H. Zur vollkommenen Genesung genügt nicht immer eine Serie von Bestrahlungen, sondern sind 2—3 Serien mit Pausen von 1½—2, ja 3 Monaten nötig. A. Jordan-Moskau.

Mouriquand, G.: La cachexie thérapeutique des nourrissons eczémateux (Die Kachexie ekzematöser Säuglinge infolge der Behandlung). Lyon méd., 1929, Nr. 16, S. 477.

Bei an Ekzemen erkrankten Säuglingen wird sehr häufig das Absetzen von der Mutterbrust als wesentliche therapeutische Maßnahme angeordnet. Eine Besserung des Ekzems wird hierdurch verhältnismäßig selten erreicht, hingegen häufig eine

Digitized by Google

Schädigung des Kindes, das bei der künstlichen Ernährung mehr und mehr herunterkommt und schließlich sogar unter den Erscheinungen der Kachexie zugrunde gehen kann. Am gefährlichsten ist in dieser Beziehung die Gemüsebouillon. Die natürliche Ernährung soll, wenn irgend möglich, aufrechterhalten bleiben und durch Aufenthalt auf dem Lande, im Gebirge, an der See unterstützt werden. Will man vorübergehend die Brust absetzen, so muß deren Sekretion künstlich unterhalten werden, um bald wieder damit anfangen zu können; in der Zwischenzeit Versuch mit saurer Buttermilch, Mehlsuppe, Bouillon von gut zerquetschtem Gemüse. Gelingt eine Besserung hiermit nicht, so ist Höhenluft oder See anzuraten. Bei Flaschenkindern erzielt man gute Erfolge, indem man für 2—3 Wochen die Kuhmilch durch saure Buttermilch ersetzt. E. Levin-Berlin.

Philippson, A.-Hamburg: Über Ekzem und Dermatitis. D. m. W., 1929, Nr. 24, S. 997.

Ebenso vielfältig wie die Benennung der früher nur Ekzem bezeichneten Krankheit ist die Behandlung. Verf. wendet sich gegen die Empirie bei der Ekzemtherapie, die durch Anwendung der zahlreichen, im Handel befindlichen, fertigen Salbenpräparate geübt wird. Bei der Behandlung des Ekzems ist in allererster Linie für gründliche Reinigung zu sorgen. Diese erfolgt mittels Seife, die hinterher gründlich entfernt werden muß. Außerdem verordnet man ein eiweißfällendes Mittel (Salizylpaste oder 5%iges Tanninwasser oder 1%ige Milchsäure mit Zusatz von 1‰iger Salizylsäure und 10% Spiritus). Bei sehr empfindlicher Haut gibt man 1%iges Kaliumpermanganat oder 2‰iges Zinkpermanganat. Weitere vorzügliche Ekzemmittel sind Tumenol-Ammon in Schüttelmixturform, Steinkohlenteer und Röntgenstrahlen. Bei Dermatitis sollte es weniger wichtig sein, eine Milderung der Entzündung herbeizuführen als die Beseitigung des reizenden Stoffes durch Benzin, Äther und Spiritus zu erreichen. Bei Behandlung mit Dauerbädern setze man Tannin (½%) und Salizylsäure (¼‰) zur Verhinderung des Auskeimens von Pilzen dem Wasser zu. F. Harry-Wiesbaden.

Ravaut, P.: Les eczématoides secondaires, d'origine allergique, survenant au cours des intertrigos à levures (Levurides) (Die auf allergischer Basis im Anschluß an auf Hefepilze beruhender Intertrigo auftretenden sekundären Ekzematide [Levuride]). Bull. de l'Acad. de Méd., 1929, Bd. 101, Nr. 21, S. 681.

Sekundäre ekzematiforme Läsionen über den ganzen Körper, oft symmetrisch verbreitet, finden sich besonders bei schon längere Zeit bestehender, auf Hefepilzen beruhender Intertrigo. Nach ihrem Schwinden können sie nach einiger Zeit von neuem auftreten. Hefepilze konnten in ihnen weder mikroskopisch noch durch die Kultur nachgewiesen werden. Diese Eruptionen treten nicht nur spontan auf, sondern auch nach Einspritzungen von Trichophytin und von einer aus den Kulturen einer Hefeintertrigo bereiteten Levurine, was für allergische Erscheinungen spricht; dafür spricht weiter auch das spontane Schwinden der sekundären Effloreszenzen nach Beseitigung der primären. E. Levin-Berlin.

Kirschmann, K.-Berlin: Zur Strahlenbehandlung des akuten Ekzems. D. m. W., 1929, Nr. 27, S. 1131.

Verf. berichtet an Hand einer Krankengeschichte über günstige Erfolge bei der Behandlung des akuten Ekzems mit Blaulicht, das rasche Linderung des Juckreizes herbeiführt und die Sekretion auffallend schnell beseitigt. Die gleichzeitige Wirkung der Wärmestrahlen muß durch Vergrößerung des Abstandes der Lampe ausgeschaltet werden. Die Dauer der Bestrahlung kann beliebig lange gewählt werden.
F. Harry-Wiesbaden.

Bory, L.: Sur un cas d'acne rosacée avec troubles endocriniens (Über einen Fall von Acne rosacea mit endokrinen Störungen). Progr. méd., 1929, Nr. 23, S. 1011.

Neben den Erscheinungen der Rosazea zeigt der Fall Symptome der Raynaudschen Krankheit und Menstruationsstörungen (Menarche mit 17, Menopause mit 40 Jahren). Außerdem chronische Obstipation. Dann entsprechende Allgemeinbehandlung (Opotherapie) neben der örtlichen. Bei ungenügendem Erfolge werden zur Bekämpfung des in dem Krankheitsbilde eine bedeutsame Rolle spielenden Raynaud Einspritzungen von Acécoline in Aussicht genommen.
E. Levin-Berlin.

Digitized by Google

Psoriasis

Vogt, E.-Tübingen: Über Beziehungen zwischen Psoriasis und Ovarialfunktion. (Univ.-Frauenkl.) Mschr. f. Geburtsh., Bd. 81, H. 6, S. 385.

Zu der Frage, ob Beziehungen zwischen Psoriasis und Ovarialfunktion bestehen, bringt Vogt 4 Krankenberichte. Im 1. Fall begann die Psoriasis 2 Jahre vor Eintritt der ersten Menses. Zweites Auftreten nach dem ersten Wochenbett, in der Zeit der Laktationsamenorrhoe. Dritter und stärkster Ausbruch nach Eintreten der Menopause. Im 2. Fall trat die Schuppenflechte während der Laktationsamenorrhoe auf und heilte auch in den nächsten Jahren nicht aus, trotzdem die Menses wieder ganz regelmäßig waren. Bei der dritten, 50jährigen Kranken, bei der wegen Myomblutungen die Röntgenkastration ausgeführt wurde, stellte sich nach Eintreten der Röntgenamenorrhoe eine starke Psoriasis ein. Die vierte, 45jähre Kranke, wurde wegen Myoms radikal operiert. 6 Wochen nachher typische Psoriasis. Auf Grund dieser Beobachtungen rät Vogt, bei Neigung zu Psoriasis mit der Kastration durch Operation oder Röntgenstrahlen besonders vorsichtig vorzugehen und außerdem bei der Behandlung der Schuppenflechte gegebenenfalls Ovarialpräparate zu verwenden. F. Veiel-Cannstatt.

Jausion, Debucquet u. Pecker: Recherches thérapeutiques sur le psoriasis: sa cure bismutho-arséno-pyridinique (Untersuchungen über die Behandlung der Psoriasis: ihre Behandlung mit Wismut-Arsen-Pyridin). Bull. de l'Acad. de Méd., 1929, Bd. 101. Nr. 12. S. 447.

Eine Mischung eines löslichen Wismutpräparates (oxydiäthylo-dicarboxy-vumino-isobutylsaures Wismut) mit „émetique arsénical de pyridine", die intravenös und intramuskulär ohne wesentliche Nebenwirkungen eingespritzt werden kann, gibt bessere Erfolge als mit irgend einer anderen bisherigen Methode. Besonders auffallend ist die Wirkung auf die mit Psoriasis verbundenen Gelenkerscheinungen. E. Levin-Berlin.

Pulay, E.-Wien: Zur Pathogenese und Therapie der Psoriasis. D. m. W. 1929, Nr. 28, S. 1175.

Durch systematische Untersuchungen des Energiestoffwechsels bei Psoriatikern wurden drei verschiedene Gruppen festgestellt: Es gibt Psoriatiker mit erniedrigtem, mit erhöhtem Grundumsatz und solche mit erniedrigtem Grundumsatz und tiefer spezifisch-dynamischer Eiweißwirkung. Ferner läßt die sehr labile Einstellung im Kohlehydratstoffwechsel und das häufig gemeinsame Auftreten von Diabetes und Psoriasis an das Vorliegen einer pankreatischen Störung denken, die zu gestörter Verhornung Anlaß gibt. Die Behandlung hat die jeweils vorliegende Ursache zu berücksichtigen. Bei erniedrigtem Grundumsatz ist Schilddrüsentherapie, bei tiefer spezifisch-dynamischer Eiweißwirkung Hypophysenhormon am Platze, bei Hyperglykämie Insulin und Kohlehydratentzug. Fälle mit erhöhtem Grundumsatz sind mit Pankreon und Kalk zu behandeln. Neben der organotherapeutischen Behandlung ist die diabetische von Bedeutung. Psoriatiker mit Azidose bzw. Alkalose verhalten sich der Therapie gegenüber grundsätzlich verschieden. Die Lokaltherapie besorgt nur die Wegschaffung der psoriatischen Manifestationen.
F. Harry-Wiesbaden.

Erythrodermien, Dermatitis exfoliativa, Pityriasis

Leiner, C.-Wien: Dermatitis exfoliativa (Ritter) und Erythrodermia desquamativa (Leiner). (Maudner-Markhofsches Kinderspital.) Mschr. f. Kinderhlk., Bd. 42, H. 1/5, S. 330.

Verf. verteidigt seine Ansicht über die klinische, ätiologische und pathologisch-anatomische Sonderstellung der Erythrodermia desquamativa (Leiner). Ihr Krankheitsbild läßt sich von der Ritterschen Krankheit, die als maligne Form des Pemphigus contagiosus mit ganz besonderen Eigenarten angesehen werden kann, unschwer abgrenzen. Schwierig und wichtig ist mitunter die Differentialdiagnose gegenüber den Mazerationsdermatosen mit oder ohne Seborrhoe. In diesen Fällen spricht das Vorhandensein einer zarten Exfoliation der Epidermis, das Fehlen der Epidermolysis mit Freilegung des Koriums, das gute Allgemeinbefinden und die umschriebenen seborrhoischen Veränderungen ohne die sonstigen zur Erythrodermie gehörigen Organstörungen gegen die Leinersche Krankheit wie auch gegen die Dermatitis exfoliativa (Ritter). R. Ley-Kreuznach.

Digitized by Google

Wyckoff, C. W.: Juvenile Acrodynia (Juvenile Akrodynie). Am. J. Child. Dis., 1929, Bd. 37, Nr. 1, S. 88.

Zwölf Fälle der auch als Erythroderma bezeichneten Krankheit, die sich fast nur bei Kindern unter 6 Jahren findet. Neben allgemeinen asthenischen Erscheinungen, Appetitlosigkeit, ist das hervortretendste Symptom die eigentümliche Rötung und Schwellung der Hände und Füße mit geringer Schuppung; gewöhnlich profuser Schweiß. Die Behandlung muß hauptsächlich auf Durchführung ausreichender Ernährung gerichtet sein. E. Levin-Berlin.

Keratosen

Caffier, P.-Berlin: Zur Frage der Ichthyosis congenita. (Univ.-Frauenklinik.) Zbl. f. Gyn., 1929, Nr. 28, S. 1757.

Verf. berichtet über einen Fall von Ichthyosis congenita, der insofern bemerkenswert ist, als die Mutter dieses ichthyotischen Kindes schon zweimal mit ebenfalls ichthyotischen Kindern niedergekommen war. Die beiden ersten Kinder waren in 6 bzw. 8 Wochen post partum gestorben. Auf Grund des klinischen Befundes wird der Fall als sogenannte atypische Ichthyosis in das Schema von Riecke unter Ichthyosis congenita larvata eingereiht. Auch sonst schließt sich der Autor der Auffassung von Riecke, Thibierge und Ballentyne an, die in diesen atypischen Ichthyosisfällen nur eine mittlere Form der Ichthyosis congenita sehen. Zu dieser Auffassung kommt Verf. auf Grund der Anamnese der früheren Parten. Die Mutter des Kindes gibt an, daß die Hornplatten bei den früheren Kindern viel dicker gewesen sind. Besonders dick waren sie bei dem ersten Kinde. Auch hat der Reinigungsprozeß damals länger gedauert als dieses Mal. Aus diesen Angaben glaubt Verf. mit einigem Vorbehalt den Schluß ziehen zu dürfen, daß mit der Zahl der Geburten eine Mitigierung des Prozesses eingetreten ist. Es hat sich anscheinend das Bild von der Ichthyosis congenita larvata verschoben. Die Prognose wird in diesem Falle für günstig angesehen. Sprafke-Chemnitz.

Lorenz, H.-Wien: Zur operativen Therapie des Hallux valgus, der Hammerzehe und unerträglicher Klavi. W. m. W., 1929, Nr. 22, S. 713.

Nach chirurgischem Prinzip wird bei Hallux valgus sowohl bei Hammerzehe und unerträglichen Hühneraugen vorgegangen durch Resektion der Köpfchen des entsprechenden Metatarsus, eventuell sogar durch Resektion einzelner Phalangen.
H. Lippert-Köln.

Bullöse Dermatosen

Kuse, K. H.-Kiel: Ein Beitrag zum Krankheitsbild des Pemphigus hereditarius. (Univ. Kinderklin.) Mschr. f. Kinderhlk., Bd. 42, H. 6, S. 513.

Bei einem normal geborenen Säugling traten bald nach der Geburt zahlreiche Blasen an Hand- und Fußrücken auf, später auch am ganzen Körper, an wechselnden Stellen. Die Schwester des Kindes war unter dem gleichen Krankheitsbild erkrankt und mit 4 Wochen an Lungenentzündung verstorben. Während der 4monatlichen Klinikbeobachtung verschlechterte sich der Allgemeinzustand bei guter Nahrungsaufnahme immer mehr. Es kam zu Ulzerationen, Zerstörungen von Knorpel, Knochen und Nägeln. Schließlich wurden auch die Schleimhäute befallen, und das Kind ging trotz aller therapeutischen Versuche an allgemeinem Marasmus zugrunde. Hautveränderungen wie Atrophien, Narben, Pigmentierungen fehlten ebenso wie eine Epidermolysis auf mechanische Reize hin. Die bakteriologische Untersuchung des Blaseninhaltes und die WR bei Eltern und Kind ergaben mehrmals ein negatives Resultat. Die Heredität und die Schwere der Erkrankung sprechen in diesem Falle für das seltene Krankheitsbild eines Pemphigus hereditarius. R. Ley-Kreuznach.

Eliascheff, O.: Über die Bedeutung der Eosinophilie bei den bullösen Dermatosen, insbesondere bei der Dermatitis herpetiformis Duhring (Portugiesisch). Ann. bras. Dermat., 1928, Jahrg. 4, Nr. 2, S. 9.

Die Eosinophilie der Haut bei blasenförmigen Erkrankungen und die des Blutes bei denselben dürfen bei dem gegenwärtigen Stande unserer Kenntnisse weder als pathognomonisch noch als konstant betrachtet werden. Wohl aber hat man das Recht, sie innerhalb gewisser Grenzen zu beachten und mit großer Zurückhaltung für die Diagnose zu verwerten. Glücksmann-Hamburg.

Digitized by Google

Buschke, A., u. W. Curth-Berlin: Über die Bedeutung der Graviditätsdermatosen für die künstliche Unterbrechung der Schwangerschaft. (Dermatol. Abt. d. Rudolf-Virchow-Krankenhauses.) M. m. W., 1929, Nr. 9, S. 361.

Nach kurzer Erwähnung einiger Dermatosen bezüglich ihrer Beziehungen zur Gravidität, wobei besonders auf gewisse Zusammenhänge zwischen Schwangerschaft und Psoriasis hingewiesen wird, wenden sich Verff. den Schwangerschaftsdermatosen zu, die für die Frage der künstlichen Unterbrechung der Schwangerschaft in Betracht kommen. Es sind dies die Impetigo herpetiformis, der Schwangerschaftspemphigus und die Dermatitis herpetiformis Duhring resp. Herpes gestationis. Eine kritische Durchmusterung der in der Literatur niedergelegten Beobachtungen zusammen mit eigenen beobachteten Fällen, die kurz beschrieben werden, ergibt, daß bei der Impetigo herpetiformis eine Unterbrechung der Schwangerschaft wohl in jedem Falle wegen der großen Gefährlichkeit der Krankheit indiziert ist, wobei die Prognose trotzdem sehr ungünstig bleibt. Im Gegensatz dazu steht der Herpes gestationis, der eine Unterbrechung wohl kaum jemals notwendig macht. Schwieriger liegt die Frage beim Pemphigus, wobei es von Bedeutung ist, ob es sich um ein zufälliges Zusammentreffen der Gravidität mit einem schon bestehenden Pemphigus handelt oder ob eine durch die Gravidität veranlaßte Dermatose vorliegt. Im ersteren Falle wird nicht selten eine Unterbrechung der Schwangerschaft geboten sein, besonders, wenn eine Verschlimmerung des Leidens durch die Gravidität sich bemerkbar macht. Bei der Schwierigkeit der Prognosestellung wird eine zunächst zuwartende Behandlung meist geboten sein. Bei dem etwas günstigeren Schwangerschaftspemphigus wird gewöhnlich nur bei wesentlicher Verschlechterung eine Unterbrechung in Frage kommen. Die gelegentlich während der Laktation beobachteten Fälle von Pemphigus und Dermatitis herpetiformis zeigen gewöhnlich einen günstigen Verlauf. Bei den in der Gravidität beobachteten Fällen von Erythema exsudativim multiforme ist wohl häufig eine Verwechslung mit Pemphigus anzunehmen; hier scheint zur Differenzierung die Untersuchung der Kochsalzretention nicht ohne Bedeutung zu sein.

B. Peiser-Berlin.

Motta, J.: Pemphigus in Schüben mit Zysten in der Epidermis. Ann. brasil. Derm., Bd. 4, Nr. 3/4, S. 23.

Es handelt sich um einen 28jährigen Soldaten, der Syphilis gehabt hatte. WR z. Z. negativ und außer einer leichten allgemeinen Drüsenschwellung kein klinischer Befund. Die Erkrankung begann vor 2½ Jahren. Eine erbliche Belastung ist nicht vorhanden. Er selbst war nie hautkrank. Es bildeten sich auf Hand- und Fußrücken kleine Blasen mit klarem Inhalt, die bald aufgingen und rasch wieder vernarbten. Die Erkrankung breitete sich dann schubweise weiter aus und befiel auch andere Körperstellen. Nach geringen Traumen bilden sich schon die Blasen. Es fanden sich an vielen Stellen dünne, durchscheinende, narbig-atrophische Hautstellen. Ferner sah man stecknadelkopfgroße Epidermiszysten von gelblich-bräunlicher Farbe einzeln oder in Bukettform. Nikolsky positiv. Auf dem rechten Fußrücken fand sich eine bohnengroße Blase. Der Inhalt zeigte nur Neutrophile. Im Blut betrug die Eosinophilie 13,7 %. An den Schleimhäuten ließen sich keine Veränderungen nachweisen. Die histologische Untersuchung ergab eine leichte Verbreiterung der Hornschicht. In dem ödematösen Rete Malpighi liegen vier halbkugelige zystische Hohlräume. Ihre Wand besteht aus 3—4 Schichten Malpighi- und einer Granulosazellschicht. Das Innere der Zysten enthält Keratin in fibrillärer Anordnung. In der Haut selbst besteht eine Bindegewebs- und Lymphozyteninfiltration. Ruge-Hamburg.

Follikulitis, Furunkulosis, Akne

Binet, M, E., u. F. Nepveux: L'hyperglycémie dans les foronculoses récidivantes (Hyperglykämie bei rezidivierender Furunkulose). Progr. méd., 1929, Nr. 14. S. 584.

Bei rezidivierenden Furunkulosen, die sich auch gegen die gewöhnliche Vakzinebehandlung refraktär verhielten, fand sich Hyperglykämie (Gehalt von über 1,2‰) in Verbindung mit auf Leberfunktionsstörungen deutenden Harnveränderungen. Eine entsprechende Diät setzte die Hyperglykämie herab und wirkte gleichzeitig günstig auf die Furunkulose. E. Levin-Berlin.

Bettmann-Heidelberg: Akne necrotica und Lichtreiz. (Univ.-Hautklin.) M. m. W., 1929, Nr. 14, S. 591.

Verf. weist auf Grund seiner neueren Beobachtungen darauf hin, daß die Akne

Digitized by Google

necrotica, wenn er sie auch keineswegs zu den eigentlichen Lichtdermatosen rechnet, doch gewisse Beziehungen zu diesen hat, insofern als bei einem großen Teil der Erkrankten die Empfindlichkeit gegen Lichtreiz mit zu den ursächlichen Faktoren zu rechnen ist. Er warnt daher vor therapeutischen Bestrahlungen.
H. Th. Hinrichs-Halberstadt.

Babikow-Kasan: Zur Frage der Behandlung von entzündlich-eitrigen Prozessen mit Eigenblut. Kasanskij Medicinskij Journal, 1928, Nr. 12.

Genesung wurde erzielt in 14 Fällen von Furunkeln und Karbunkeln durch Injektion von 10 ccm Eigenblut des Kranken in der Umgebung des entzündlichen Herdes in gesundes Gewebe. Es waren 3—4 Injektionen nötig.
A. Jordan-Moskau.

Mamtschenko: Zur Frage der Behandlung der Pustula maligna auf dem Lande. Wratschebnoje Delo, 1929, Nr. 1.

Verf. berichtet über günstige Erfolge von Behandlung der Pustula maligna durch Novosalvarsan. Er injizierte an einem Tage zweimal Novosalvarsan, und zwar das erstemal Kindern 0,15, Erwachsenen 0,3; das zweitemal 0,3 bzw. 0,45. Die Kranken (insgesamt 18) traten in Behandlung am 3.—5. Tage nach dem ersten Auftreten der Krankheitserscheinungen; drei von ihnen bereits mit schweren Erscheinungen. Alle genasen.
A. Jordan-Moskau.

Aschtschenlow-Charkow: Ein Fall von multiplen Pustulae malignae. Wratschebnoje Delo, 1929, Nr. 3. S. 210.

Seltenes Vorkommen von fünf Milzbrandpusteln, drei auf dem einen, zwei auf dem anderen Vorderarm. Die Diagnose wurde bakteriologisch bestätigt. Pat. genas nach 10 Tagen.
A. Jordan-Moskau.

Ermilow, A. P., u. Z. S. Golotina-Charkow: Beitrag zur experimentellen Begründung der Milzbrandneosalvarsantherapie. (II. Mitteilung.) (A. d. Sanitär-bakter. Inst.) Zschr. f. Hyg., Bd. 109, H. 1. S. 34.

Die roten Blutkörperchen setzen die sterilisierende Wirkung des Neosalvarsans auf den Milzbrandbazillus herab. Die mit Neosalvarsan bebrüteten Blutkörperchen verlieren diese Eigenschaft.
K. Linser-Dresden.

Mayer, W.-Mannheim: Behandlung des Furunkels mir dem Kammerpflaster. M. m. W., 1929, Nr. 20, S. 838.

„Das anzuwendende Kautschukpflaster (Hersteller: Paul Hartmann A.-G., Heidenheim a. d. Brenz) ist vollkommen reizlos und von höchster Klebkraft. In der Mitte desselben ist ein Kreisausschnitt angebracht, der mit einem Cellophanplättchen bedeckt ist. Auf der Klebseite des Pflasters befindet sich ein runder, resp. bei den größeren Pflastern ein viereckiger Filzbelag um das Cellophanplättchen angebracht, der einerseits die Kammerbildung zustande bringt, anderseits zum Schutz des umgebenden Hautepithels dient." Die Kammer selbst wird etwa dreiviertel mit folgender Salbe gefüllt: „Die Salbe setzt sich zusammen aus Acid. carbolic. cristallis. puriss. 3,0, Camphor. trit. 6,0, Alcohol. absol. 1,0, Misce c. Ichthyol. pur. 10,0, Lanolin. 20,0, Vaselin. 10,0, Ungt. cin. c. Resorb. parat. 10,0." Nach einem Hautkuppenschnitt nach Vereisung wird das gefüllte Kammerpflaster mit Heftpflaster fixiert. Diese von Mayer zusammengestellte Salbe lehnt sich an die von Payr während der Kriegszeit empfohlene Chlumskylösung an und soll eine große keimtötende und granulationsbildende Kraft haben. Zum „Verbandwechsel" bedarf es nur des Abhebens des Cellophonplättchens, das nach Auffüllen der Kammer durch ein neues ersetzt wird. Man kommt fast stets mit einem Kammerpflaster aus.
H. Th. Hinrichs-Halberstadt.

Krafft, K.-Ludwigshafen: Unsere Erfahrungen mit dem Salbenkammerpflaster nach Dr. W. Mayer. M. m. W., 1929, Nr. 20, S. 839.

Gute Erfahrungen mit Mayers Kammerpflaster in der Ambulanz der I. G. Farbenindustrie in Ludwigshafen.
H. Th. Hinrichs-Halberstadt.

Ruf, S.-Mannheim: Erfahrungen mit dem Salben-Kammerpflaster. (Städt. Krankenanst.) M. m. W., 1929, Nr. 20, S. 839.

Gute Erfahrungen mit Mayers Salbenkammerpflaster in den städt. Krankenanstalten Mannheim. In etwas modifizierter Anwendung wird es auch bei Ulcus cruris, Drüsenentzündung und Schweißdrüsenabszeß empfohlen.
H. Th. Hinrichs-Halberstadt.

Digitized by Google

Thilenius-Bad Soden: Furunkelbehandlung durch Fächerschnitt. D. m. W., 1929, Nr. 15, S. 618.

Zur Eröffnung großer oder mehrkammeriger reifer Furunkel empfiehlt Verf. den sog. Fächerschnitt. Mit einem spitzen einschneidigen oder besser noch zweischneidigen Skalpell geht man von der Kuppe des Furunkels schräg bis an die untere äußere Grenze des Herdes und führt durch bloßen Druck oder kurze sägende Züge mit der Messerspitze die ganze Basis entlang bis zur anderen Seite. Der Vorteil dieser Schnittführung besteht in der Schaffung sehr günstiger Abflußbedingungen.

F. Harry-Wiesbaden.

Grusdow-Kronstadt: Zur konservativen Behandlung der Karbunkel. Wratschebnaja Gaseta, 1929, N. 3/4.

Verf. sah in der chirurgischen Abteilung in 3 Jahren 28 Karbunkel bei Männern, von denen 5 auf dem Gesicht, 9 auf dem Nacken, 4 auf dem Rumpf und der Rest auf den Extremitäten saßen. Abgesehen von 3 Fällen, welche chirurgisch behandelt wurden, wandte der Verf. in allen übrigen Fällen eine konservative Behandlung an, bestehend entweder in Kampheröl oder in Ung. cinerei. Letzteres wurde in dicker Schicht aufgeschmiert und gab besonders gute Resultate.

A. Jordan-Moskau.

Stauffer, H.-Aarau: Acne rosacea mit Berücksichtigung der Therapie. Schweiz. m. W., 1929, Nr. 16, S. 439.

Diagnose im allgemeinen einfach; in atypischen Fällen nicht selten differentialdiagnostische Schwierigkeiten gegenüber tertiär-luetischen Exanthemen, gewissen Tuberkulidformen, zuweilen auch gegenüber dem Lupus erythematodes; letzteres besonders bei Fällen, die mit bloßer Rötung einhergehen. Bei der Therapie ist immer ein etwaiges Grundleiden zu berücksichtigen (Kreislauf-, Magen-Darm-, endokrine Störungen). Lokal bei bloßer Rötung der Haut leicht adstringierende Mittel, in Salben oder Schüttelmixtur, mit Zusatz von Schwefel, bzw. Resorzin, bzw. Ichthyol. Größere Gefäßstränge werden mit dem nadelförmigen Elektrokauter verödet. Bei stärkerer Knoten- oder Pustelbildung günstige Erfolge mit heißen Umschlägen mit der Vlemingkxschen Lösung. Bei Versagen obiger Methoden Versuch mit Schälkuren, entweder mittels Schälpasten oder Höhensonne. In ganz schweren Fällen Röntgenbehandlung.

F. Landauer-Berlin.

Meyer, G.-Himmelspforten (Kr. Stade): Bindegewebe und Fremdkörper. Nach Untersuchungen an Furunkeln und Wundgranulationen. Virch. Arch., Bd. 271, H. 2, S. 317.

Nach Ansicht des Verf. haben die hämatogenen Abwehrreaktionen eine zu ausschließliche, die Bindegewebsreaktionen dadurch eine zu geringe Beachtung gefunden. Er weist auf die Bedeutung der phagozytierenden Fibrozytenauskeimung hin. Diese sind unter sich, ferner mit den Lymphufer(Randsinus-)zellen und mit den Kapillarendothelien plasmodial verbunden, dadurch nun in der Lage, Stützsubstanzen auszuscheiden und Fremdkörper zu phagozytieren. Die Phagozytose wird durch amitotische Abspaltung freier Zellen eingeleitet; es entstehen überall erst histiozytäre Zellen, dann Lymphozyten, zuletzt Leukozyten. Dieser Bildung der Zellreihe (v. Möllendorf) entsprechen genau die Stufen der Abwehrfunktionen. — Die weitere Zyptoplasmatätigkeit der Fibrozyten des umgeformten Bindegewebes — Faserbildung und damit verbunden mitotisches Wachstum des Fibrozytennetzes — wird durch Toxin stark behindert und stellt sich hauptsächlich erst bei Toxinruhe ein. Das wehrlose Interzellulargerüst wird im Infektionsgebiet autolytisch beseitigt. Wiederholtes Eindringen bewirkt mesenchymal beginnende Aktivierung — kleinzellige Infiltration. Organisch ausgebildet und vererbt findet sich dies Schutzgewebe im lymphoiden und lymphatischen Gewebe, ähnliche Retikuloendiothelgebilde im Knochenmark und in der Milz geben ihre amitotisch entstandenen Tochterzellen in die Blutbahn. Das lymphatische Gewebe ist schon embryonal genau dem Grade der Gefährdung des Wurzelgebietes entsprechend angelegt. — Durch fortdauernden Giftreiz entsteht Arbeitshyperplasie der Organe infolge der übergroßen Inanspruchnahme abwehrzellulärer Tätigkeit; auch können große Teile des Fibrozytennetzes in lymphatisches Gewebe umgewandelt werden. Schon dadurch kann dies Abwehrgewebe immunisatorisch wirken, aber auch die auf Zellallergie beruhende spezifische Immunität ist im lymphatischen Gewebe anatomisch lokalisiert, doch kommt nach Verf. unter Umständen auch noch anderen Zellen die gleiche Abwehrtätigkeit zu.

F. Jacobsohn-Berlin.

Digitized by Google

Saudek, L.-Brünn: Zur konservativen Behandlung der Gesichtsfurunkel. Zschr. f. ärztl. Fortbild., Jg. 26, Nr. 12, S. 382.

Empfehlung der Anwendung von Staphyloyatreninjektionen und Saugung (3 Fälle), letztere ausgeführt mit den Klappschen Saugglocken. Verf. verwendet die Saugspülung auch bei der Janetschen Irrigation (D. m. W., 1928). — Kosmetische Resultate bei Gesichtsfurunkeln vorzüglich. M. Cohn-Dresden.

Knoflach, J. G.-Innsbruck: Zur Therapie der Lippenfurunkel. (Chir. Univ.-Kl.) W. kl. W., 1929, Nr. 20, S. 685.

Verf. hat mit Röntgenbestrahlungen von Lippenfurunkeln gute Erfolge erzielt. Besonders bilden sich Furunkel, die sich noch im Stadium der entzündlichen Infiltration befinden, unter dieser Therapie zurück. Auch noch im nächsten Stadium (Ödem der Umgebung, Thrombophlebitis der Vena angularis) ist häufige Rückbildung zu beobachten. Wenig geeignet sind Fälle, die sich schon im Einschmelzungsprozeß befinden. Neben der Röntgenbestrahlung wurde stets auch noch Lokalbehandlung mit Umschlägen, Wärme und Lichtbädern durchgeführt. Als Röntgendosis wurden 50—150 R oder 1—3 H nach Holzknecht mit 3—5 mm Al gefiltert gegeben. Sprafke-Chemnitz.

Erysipel, Phlegmone usw.

Raiga, A.: Traitement par le bactériophage de d'Hérelle, des panaris et des plaies infectées des doigts et de la main (Behandlung von Panaritien und infizierten Wunden der Finger und Hände mit dem d'Hérelleschen Bakteriophagen). Progr. méd., 1929, Nr. 10, S. 415.

Im Anfang der Versuche wurde noch inzidiert und dann Umschläge mit Bakteriophagen angewendet, später der Eiterherd punktiert und Bakteriophagen in situ instilliert. Zur Anwendung kamen polyvalente, Staphy- und Poly-Staphy-Bakteriophagene, ohne daß sich dabei wesentliche Unterschiede zeigten. Beide Behandlungsmethoden wurden durch subkutane Einspritzungen von 2 ccm Bakteriophagen ergänzt, von denen meist weniger als 4 erforderlich waren. Von Inzisionen kann in Zukunft Abstand genommen werden. Die Erfolge waren ausgezeichnete: 98% schnell eintretende Heilungen, schnelles Schwinden der Schmerzen. Versager beruhen auf Anwesenheit von Antiphagen im Blut, es wirkt dann Eigenblutbehandlung günstig. E. Levin-Berlin.

Livingstone Pow, D.: Treatment of Actinomycosis (Behandlung der Aktinomykose). Brit. m. J., 1929. Nr. 3559, S. 549.

Bericht über einen 21jährigen Mann, der an einer Aktinomykose mit Lokalisation in der Abdominalwandung trotz ausgiebiger Jodbehandlung, in verschiedenen Modifikationen bei 9monatiger Krankenhausbeobachtung ausgeführt, zugrunde ging. A. Philippi-Bad Salzschlirf.

Chitty, H.: Treatment of Actinomycosis (Behandlung der Aktinomykose). Brit. m. J., 1929, Nr. 3555, S. 347.

Im Anschluß an eine frühere Mitteilung (Brit. m. J., 1926, S. 418) berichtet Verf. über 4 weitere Fälle von Aktinomykose, welche in den Jahren 1926 und 1927 unter Behandlung mit Jodtinktur in Milch verabreicht (0,3 g per die) vollständig ausheilten und seitdem gesund geblieben sind. A. Philippi-Bad Salzschlirf.

Urbach, E.-Wien: Über eine neue, durch den Bacillus abortus infectiosi Bang erzeugte Hauterkrankung. (Univ.-Kl. f. Haut- u. Geschlechtskrkh.) W. kl. W., 1929, Nr. 13. S. 391.

Verf. beschreibt die Erkrankung eines Tierarztes, der vor 24 Stunden die Nachgeburt einer Bang-kranken Kuh gelöst hatte. Zuerst entwickelten sich hanfkorngroße, mit gelblichrotem Inhalt gefüllte Bläschen in beiden Handtellern. Diese vermehrten sich schnell. Dazu kam eine Aussaat von blauvioletten Effloreszenzen an beiden Lippen, Ohren und Wangen. Daneben hohe Temperaturen. Nach 3 Wochen stieß sich die Epidermis in den Handtellern ab, und es erschienen darunter linsengroße, stark juckende und schmerzende Knötchen. Nach wieder 4 Wochen Wiederholung dieses Prozesses, der in eine gitterförmige Vernarbung überging. Eine Agglutinationsprobe bei der Kuh positiv, bei dem Patienten negativ. Dagegen gab die intrakutane Impfung mit einer sterilen abgetöteten Aufschwemmung von Bang-Bazillen bei ihm ein stark positives Resultat. Auf Grund dieser kutanen Allergie wird die Diagnose „Bang-Krankheit" gestellt. Bläschenbildung wurde in

Digitized by Google

der Literatur schon verschiedentlich beim Menschen beschrieben, dagegen noch nicht die gitterförmige Vernarbung. H. Colman-Berlin.

Djatschenko, S. S.-Nischen (Ukraine): Zur Behandlung des Milzbrands beim Menschen. (Infekt.-Abt. d. Stadtkrankenhauses.) D. m. W., 1929, Nr. 17. S. 700.

Die einzig erfolgreiche Behandlung des Milzbrandes ist die mit Antimilzbrandserum. Man gibt subkutan durchschnittlich 100 ccm Serum, bei Verschlechterung des Zustandes 150 ccm. 14 Fälle wurden geheilt, 1 Fall endete letal. Alle noch so radikalen lokalen Eingriffe sind zwecklos. F. Harry-Wiesbaden.

Honigmann, F.-Breslau: Panaritium gangraenosum. Zbl. f. Chir., 1929, Nr. 18. S. 1095.

Verf. beschreibt 3 Fälle von trockenem Brand der Fingerkuppe im Gefolge eines Panaritiums. Die Erklärung durch entzündliche Gefäßkompression befriedigt nicht. Eher könnte man die Ursache in einer thrombotischen Gefäßverstopfung suchen. Im ersten Fall handelt es sich um eine 28jährige Verkäuferin, bei der sich, ohne daß irgendeine Ursache festzustellen war, eine furchtbare Schmerzhaftigkeit der rechten Daumenkuppe entwickelte. Hier entstand nach einigen Stunden unter hochgradiger Entzündung des ganzen Daumens eine 5-Pf.-Stück große Nekrose. Große Querinzision brachte Linderung, Fieberrückgang und nach einigen Wochen Abstoßung des nekrotischen Pfropfes. Bei einer 48jährigen Frau entwickelte sich am Endglied des rechten Ringfingers eine ähnliche Nekrose unter noch größeren Schmerzen. Anschließend Fortschreiten der Entzündung auf die Beugesehnenscheide, später nach vorübergehendem Stillstand trotz ausgiebiger Inzisionen auf den Vorderarm. Heilung erst nach Monaten. Bei einem dritten Fall schritt der gleichermaßen beginnende Prozeß derart schnell auf Unter- und Oberarm fort, daß selbst hohe Amputation die Patientin nicht retten konnte. Die Verschiedenartigkeit des Verlaufes bei ähnlichem Beginn ist wohl in der Virulenzstärke der Bakterien zu suchen. H. Colman-Berlin.

Hilse, A.-Riga: Zur Operation des Unguis incarnatus. Zbl. f. Chir., 1929, Nr. 18, S. 1094.

Nach Keilexzision des Nagels deckt Verf. die Wunde nicht mit einem Thierschschen Lappen, sondern wendet folgende Methode an: Ein Pflasterstreifen wird spiralig von der Vorderseite der Grundphalax um die Hinterfläche geführt, die Wunde mit den Fingern zusammengedrückt, bis die Wundflächen sich berühren; auf die Wundlinie legt man einen schmalen Marlysz-Reifen, über den dann der Heftpflasterstreifen komprimierend geführt wird. Dieser wird auf der anderen Seite der Phalanx festgeklebt. Die Kompression soll nicht zu stark sein, und die Wundränder dürfen nicht auseinanderweichen. Die Blutstillung gelingt schnell, die Heilung per primam erfordert nicht annähernd so viel Zeit, als bei Granulationsheilung der offenen Exzisionswunde erforderlich ist. H. Colman-Berlin.

Matschan, W. J.-Ekaterinoslaw: Über den Pseudoanthrax beim Menschen. Propädeut.-chir. Kl. d. Med. Inst.) Arch. f. kl. Chir., Bd. 155, H. 1, S. 151.

Pseudoanthraxbazillen besitzen in bestimmten Fällen eine pathogene Wirkung und können beim Menschen eine Infektionskrankheit bedingen. Die geringfügige Anzahl der in der Literatur beschriebenen, durch die Pseudoanthraxbazillen bedingten Erkrankungen erklärt sich durch ungenügende und unvollständige bakteriologische Untersuchung der betreffenden Fälle. Die Therapie bei Anthrax und Pseudoanthrax ist die gleiche. K. Linser-Dresden.

Richter, W., u. K. Walther-Berlin: Milzbrandähnlicher Bazillenbefund bei einer Hauterkrankung. — Impetigo anthracoides. (Chir. Univ.-Kl. und Hyg. Inst. d. Univ.) D. m. W., 1929, Nr. 26, S. 1089.

Verff. berichten über eine Hautaffektion, die unter einem dem Milzbrand ähnlichen klinischen Bild verlief, sich aber von diesem durch das Fehlen jeglicher entzündlicher Reaktion in der Umgebung unterschied. Es handelte sich um einen zweimarkstückgroßen, runden, scharf abgesetzten Herd auf der Beugeseite des Unterarmes. Der Rand des Herdes war durch einen Kreis stecknadelkopfgroßer, aneinandergereihter Bläschen abgegrenzt. Die Mitte des Herdes war mit Krusten bedeckt, nach deren Ablösung starke Sekretion eintrat. Im Punktat eines Bläschens fanden sich grampositive Stäbchen, die zur Gruppe der Pseudomilzbrandbazillen gehören. Die Pathogenität der Bazillen wurde durch einen Autoinokulationsversuch bewiesen. F. Harry-Wiesbaden.

Digitized by Google

Meleney, F. L.-New York: Hemolytic Streptococcus Gangrene: Importance of Early Diagnosis and Early Operation (Gangrän durch hämolytische Streptokokken: Die Wichtigkeit der Frühdiagnose und Frühoperation). J. Am. m. Ass., Bd. 92, Nr. 24, S. 2009.

Das Krankheitsbild ist charakterisiert durch die Schnelligkeit der Ausbreitung, die 24—72 Stunden nach der Infektion einsetzt, und durch die Schwere des Allgemeinzustandes. Der zunächst in Rötung, Schwellung und starker Hitze der Haut sich zeigende Prozeß ist gegenüber dem Erysipel gut abgrenzbar. Die Ränder der Entzündung sind nicht erhaben und zeigen keine scharfe Grenze gegen die gesunde Haut. Nach 3—5 Tagen färbt sich die Haut dunkel und es erscheinen kleine und große Blasen, die mit einer serösen Flüssigkeit gefüllt sind. Lymphangitis und Lymphadenitis sind selten. Phlebitis häufiger. Bei unbehandelten Fällen schreitet die Gangrän meist weiter fort und es kommt nach 8—10 Tagen zu Demarkation der toten Haut mit großen Partien subkutanen Gewebes. Die Therapie besteht in frühzeitigen, tiefen, bis auf gesundes Gewebe reichenden Inzisionen, wodurch meist der Prozeß zum Stillstand kommt. Amputationen sind selten nötig. Bei weiterem Fortschreiten kommt es zu eitrigen Metastasen in der Haut und in inneren Organen. P. Seier-Heidelberg.

Tropische Krankheiten

Parrot, L.: Sur la vaccinazion contre le bouton d'Orient (Über die Impfung gegen Orientbeule). Compt. rend. Soc. de biol., Bd. 100, Nr. 6, S. 411.

Die Tatsache, daß das einmalige Überstehen der Orientbeule eine fast immerwährende Immunität verleiht, legte den Gedanken nahe, der Möglichkeit einer Infektion ausgesetzte Personen durch Schutzimpfung vor der Ansteckung zu bewahren. Versuche, Affen durch Einspritzung flagellatenfreier Parasiten, die vom am Hoden inokulierten weißen Mäusen stammten, oder weiße Mäuse durch intratestikuläre oder intraperitoneale Einspritzungen avirulenter Leishmaniakulturen zu immunisieren, mißlangen jedoch fast ausnahmslos. Es scheint zur Erreichung der Immunität die Infektion des Individuums selbst erforderlich zu sein, und es werden weitere Immunisierungsversuche sich in der Richtung bewegen müssen, durch Abschwächung des Virus eine abortive Orientbeule zu übertragen. E. Levin-Berlin.

Manteufel, P., u. K. Herzberg-Düsseldorf: Zur Syphilis-Framboësiefrage. (Hyg. Inst. d. Med. Akad.) Med. Welt, 1929, Nr. 9, S. 297.

Die Zweifel an der herrschenden dualistischen Auffassung, die eine Identität zwischen Framboësie und Syphilis ablehnt, werden von den Verff. eingehend erörtert. Wie in neuerer Zeit festgestellt ist, daß eine Differenzierung der verschiedenen Arten der Rekurrensspirochäten sich nicht aufrecht erhalten läßt, so wollen Verff. eine Unterscheidung der Syphilis- und Framboësietreponemen mit morphologischen Unterschieden nicht anerkennen. Was die biologischen Unterschiede anbetrifft, die sich besonders in der Verschiedenheit des Primäraffektes äußern, so ist es Verff. gelungen, den Framboësierstamm Nichols durch Passagen so weiterzuzüchten, daß ein Unterschied der manifesten Primärerscheinungen gegenüber dem Syphilisvirus nicht mehr festzustellen war. Ebenso gelang es Franboësiespirochäten noch 2½ Jahre nach der Infektion bei erscheinungsfreien Kaninchen mit gleicher Regelmäßigkeit aus den Drüsen herauszuzüchten wie bei Syphilis. Die stärkste Stütze für die Annahme einer Artverschiedenheit hat man bisher in der Immunitätsprüfung „über Kreuz" gesehen. Eine abgeheilte Kaninchen-Syphilis-Infektion schützt gegen Framboësie, dagegen ist der umgekehrte Versuch nicht immer gleichmäßig ausgefallen. Aus den Versuchen Kolles ist bekannt, daß es immunologisch verschiedene „Arten" von Syphilisspirochäten gibt, darum wollen Verff. in dem Ausbleiben einer Immunität über Kreuz nicht ohne weiteres den Beweis für die Artverschiedenheit des Syphilis- und Framboësievirus sehen. Vielmehr besteht die Wahrscheinlichkeit, daß die beiden Vira nur verschiedene unbeständige Modifikationen des gleichen Virus sind, etwa wie die Erreger der verschiedenen Menschen- und Tierpocken. Es ist nach Ansicht der Verff. mit den gegenwärtigen Kenntnissen gut vereinbar, daß die Framboësie nichts anderes darstellt als endemische Syphilis der unzivilisierten Länder.
H. Ress-Dessau.

Delbanco, E., P. Mühlens u. H. Vogel-Hamburg: Bancrofti-Invasion mit Chylozele und Periorchitis. (Helminthol. u. kl. Abt. des Inst. f. Schiffs- u. Tropenkrkh.) Arch. f. Schiffs- u. Trophyg., Bd. 33. Nr. 4, S. 193.

Digitized by Google

Bei einem jungen Neger hatte sich im Verlauf von 2 Jahren eine langsame Vergrößerung des linken Hodens entwickelt. Man dachte zunächst an eine Hydrozele, da die Flüssigkeitsansammlung lichtdurchlässig war. Im Punktat sowie im Blut fand sich Filaria bancrofti. Desgleichen entdeckte man in einem kleinen Lymphgefäß, das an der Vorderfläche der Tunica vaginalis communis entlang lief, zwei erwachsene männliche und weibliche Tiere. Sie waren 25 mm und 37,5 mm lang bzw. das eine Weibchen 78,5 mm. Die Chylozelenwand, besonders die Tunica vag. com. war zu einer derben Bindegewebshülle geworden. Die Umschlagsstellen waren verstrichen. Die Gefäßwände erwiesen sich als verdickt und von Rundzellen durchsetzt. Die Endothelzellen waren zu großen kubischen Zellen angewachsen, die die Gefäßlichtung stark verengerten. In manchen Schnitten sahen sie wie Riesenzellen aus, nachdem sie die ganze Gefäßlichtung erfüllt hatten. Die Chylozele ist wahrscheinlich dadurch zustande gekommen, daß auch der Ductus thoracicus befallen und infolge Stauung auch Chylus in die Lymphgefäße des Beckens übergetreten war. Die Periorchitis kann entweder durch Reizerscheinungen der Filarien oder durch sekundäre Infektion entstanden sein. Die Flüssigkeit selbst erwies sich als steril. In der entfernten Geschwulst erwiesen sich Hoden und Nebenhoden als unverändert. Auffallend erscheint hier, daß sich die Infektion durch Filarien nur am Hoden bemerkbar gemacht hat und daß sich die Krankheit schleichend und ohne Fieber entwickelte. Ruge-Hamburg.

Goldie, H.-Tiberias (Palästina): Zur Pathologie und Therapie der chronischen Bilharziosis. Arch. f. Schiffs- u. Trophyg., Bd. 33, Nr. 4, S. 198.

Verf. berichtet zunächst über die Fälle von Bilharzia aus der einzig bisher als infiziert bekannten Gegend in Palästina, nämlich Nahr-Audscha. Alle waren Männer im Alter von 17—32 Jahren, alle konnten sich durch Baden infiziert haben und schließlich waren alle akut erkrankt. Die Krankheitszeichen waren immer dieselben: Schmerzen beim Urinlassen, Blasenkrämpfe, blutiger Urin. Eier wurden nicht regelmäßig gefunden, dagegen stets Eiweiß und Zellen. Alle sprachen auf Behandlung mit Brechweinstein gut an. Nach Übernahme der inneren Poliklinik in Tiberias kamen 28 Fälle von chronischer Bilharziose in Behandlung. Trotzdem keine Urinbeschwerden angegeben wurden, untersuchte man auf Bilharzia-Eier und fand sie 28mal. Die klinischen Symptome waren: Anämie, Menstruationsbeschwerden, Schmerzen in der Lumbalgegend und im Unterbauch und Lungenentzündung. In 22 Fällen waren Blut und Zellen reichlich vorhanden. Alle Kranken waren kurdische Juden aus Arwil in Mesopotamien, und zwar 2 Männer und 26 Frauen. Die überwiegende Zahl der Frauen ließ sich dadurch erklären, daß sie das Wasser holen mußten, während die Männer mehr mit städtischen Arbeiten beschäftigt waren. Die Dauer der Krankheit schwankte zwischen 3—10 Jahren. Alle waren in den letzten zehn Jahren eingewandert. Bei den Lungenentzündungen fanden sich auch Eier im Auswurf. Im ganzen wurde bei 82 Personen der Harn untersucht: positiv 28, verdächtig 16, negativ 40. Die Behandlung bestand in organischem Antimon (Stibenyl, Stibosan, Antimosan), das im allgemeinen gut vertragen wurde. Bei Antimosan bedurfte es einer Menge von 50 ccm. Bei akuten Fällen genügt eine mehrmalige Kontrolle des Harnes während eines Monates, bei chronisch Erkrankten muß sie auf mehrere Monate ausgedehnt werden. Ruge-Hamburg.

Coutinho, A.: Zur Behandlung der Papillomatose mit Thuya (Portugiesisch). Rev. Acad. Méd. Bahia, 1928, Jahrg. 1, Nr. 1, S. 7.

Nichts kann so typisch für die Medizin in Brasilien sein wie dieser Aufsatz in dieser Zeitschrift. Sie erscheint in Bahia, und es liegt Nr. 1 des Jahrganges Nr. 1 vor. Viele dieser periodischen Zeitschriften begnügen sich mit dieser Nr. 1 des Jahrganges Nr. 1 und gehen dann aus Mangel an Lebenskraft ein. Die Zeitschrift ist das Organ der akademischen Gesellschaft „Alfredo Britto", einer, wie Ankündigung zeigt, Gesellschaft von Studenten. Die Arbeit stammt von einem Doktoranden, der durch sie einen ersten Preis errang: eine goldene Medaille. Die Behandlung der Papillomatose mit Thuya hilft nicht nur gut, sie wird auch philosophisch und homöopathisch begründet. Sogar eine Anekdote aus dem Leben des alten Hahnemann wird wiedergegeben. Dem Praktiker wird kaum etwas Neues gebracht.
Glücksmann-Hamburg.

Parrot, L.: Sur la contagion directe du bouton d'Orient (Über die direkte Übertragbarkeit der Orientbeule). Compt. rend. Soc. biol., Bd. 100, Nr. 7, S. 467.

Während die indirekte Übertragung der Orientbeule durch Phlebotomen un-

Digitized by Google

bestritten ist, erscheint eine direkte Übertragung sehr unwahrscheinlich. Fälle von derartiger Übertragung in Gegenden, die vorher als frei von der Erkrankung gelten konnten, sind zwar beschrieben worden, können aber nicht als einwandfrei betrachtet werden. Gegen eine direkte Übertragung spricht, daß es sich bei der Hautleishmaniose um einen unbeweglichen Organismus handelt, daß die Erkrankung durchaus nicht in der Mehrzahl der Fälle, wie behauptet worden ist, an besonders Verletzungen ausgesetzten Stellen auftritt, daß sie einen saisonmäßigen Charakter zeigt, daß in dem abgesonderten Eiter die Leishmania nicht zu finden ist. E. Levin-Berlin.

Conseil, E.: La fièvre boutonneuse de Tunisie et la fièvre exanthématique de Marseille. Leur identité (Identität des „fièvre boutonneuse" in Tunis und des „fièvre exanthématique" in Marseille). Bull. de l'Acad. de Méd., 1929, Bd. 101, Nr. 2, S. 74.

Von der französischen Mittelmeerküste sind in den letzten Jahren mehrfache Epidemien akuter fieberhafter Erkrankungen beschrieben worden, bei denen es zu einer sich über den ganzen Körper erstreckenden Eruption unregelmäßig verteilter, linsengroßer Flecken kommt, die allmählich einen leicht papulösen Charakter annehmen. Verbunden ist damit Schlaflosigkeit und Gelenkschmerzen. Gewöhnlich findet sich ein schwarzer nekrotischer Fleck, der als Primäraffekt aufgefaßt wird. Mit dieser Erkrankung stimmt die schon zuvor in Tunis — gleichfalls ausschließlich in der warmen Jahreszeit — beobachtete und unter dem Namen „fièvre boutonneuse" bezeichnete Krankheit durchaus überein; der letztere Name ist bezeichnender und schützt auch eher vor Verwechslungen mit Typhus exanthematicus.

E. Levin-Berlin.

Adler, S., u. O. Theodor-Jerusalem: Attemps to transmit Leishmania tropica by bite: The transmission of L. tropica by Phlebotomus Sergenti (Übertragungsversuche der Leishmania durch Biß. Die Übertragung der L. tropica durch Phlebotomus sergenti). Ann. trop. Med., Bd. 23, Nr. 1, S. 1.

Verff. machten zahlreiche Versuche, um die Übertragungsfähigkeit der Leishmania tropica durch Phlebotomus sergenti kennenzulernen. Da die Virulenz der gezüchteten L. tropica-Stämme außerordentlich verschieden ist, so ist dementsprechend auch die Zahl der infizierten Mücken schwankend. Es fand sich, daß sich die Leishmanien auch im Phleb. sergenti rasch und sehr zahlreich vermehren. Als Überträger kommen Insekten, deren Darm Bakterien in zahlreicher Menge enthält, nicht in Frage, denn L. tropica hält sich nicht mit Bakterien zusammen. Da nun der Darminhalt von Phleb. papatasii und sergenti praktisch keimfrei ist, so kommen sie als besonders geeignete Brutstätten in und demnach auch als Überträger in Frage. 253 stark infizierte Phleb. papatasii sogen an 12 Freiwilligen und einem jungen Hund 500mal. Bei einem kam eine Infektion zustande; indessen ist auch hier nicht sicher, ob er sie nicht von einer anderen Stelle sich erworben hatte. Denn er wohnte in einem Hause, in dem Orientbeulen vorgekommen waren. Weitere Versuche zeigten, daß L. tropica in Phleb. sergenti einen ähnlichen Entwicklungsgang durchläuft wie in Phleb. papatasii und daß für den Menschen infektiöse Formen nach 6 Tagen entstehen. Danach zu urteilen wird auch Phleb. sergenti eine Rolle in der Übertragung der L. tropica zufallen können. Ruge-Hamburg.

Benchetrit, A.: Studium über die Parasitologie der venezuelanischen Bilharziose. Arch. de Lepra, Jg. 1, Nr. 3, S. 75.

Bilharzia ist anscheinend in Caracas ziemlich häufig. Es werden dann von einem Fall, der zum Exitus kam, die Parasiten usw. kurz beschrieben, ohne Neues zu bringen. Ruge-Hamburg.

Maass, E.: Zur Behandlung hartnäckiger Ulcera der Zehen. (Missionshospital Bolahun.) Arch. f. Schiffs- u. Trop.-Hyg., Bd. 33, H. 5, S. 303.

Hartnäckige Geschwüre an den Zehen behandelt Verf. in der Weise, daß er zunächst die Nagelmatrix und die Wurzel exzidiert, dann nimmt er 0,2%ige Rivalnolumschläge, die später durch Salben- und Puderverbände abgelöst werden. Bei oberflächlichen Nekrosen der Endphalangen muß man die Nekrosen abknabbern. Auch hat sich Reinigung mit scharfem Löffel und nachheriges Verbinden mit Trypaflavin- oder Argoflavinlösung bewährt. Die Betäubung zur Nagelentfernung kann nach Oberst oder mit Zusatz von Unterspritzung einer 0,2%igen Rivanollösung vorgenommen werden. Ruge-Hamburg.

Nocht, B.-Hamburg: Die Krankheiten der Kinder in den Tropen. Mschr. f. Kinderhlk., Bd. 41, H. 1/6, S. 217.

In den Tropen herrscht eine Kindersterblichkeit von 36%—80%. Die Ur-

Digitized by Google

sachen der hohen Mortalitätsziffer sind in erster Linie in der unzweckmäßigen Ernährung im ersten Lebensjahr zu suchen, in zweiter Linie in Erkältungskrankheiten, besonders in gebirgigen Gegenden. Infektionskrankheiten kommen erst in dritter Linie in Betracht. Unter den letzteren spielen Pocken, Keuchhusten, Dysenterie und vor allem die Malaria die Hauptrolle. Scharlach und Diphtherie fehlen merkwürdigerweise fast völlig. Typische Tropenkrankheiten sind bei den eingeborenen Kindern die Beri-beri-Krankheit, auch bei Brustkindern, die Schlafkrankheit, die brasilianische Trypanose und das Gelbfieber. Von größerem aktuellem Interesse ist die viszerale Leishmaniose (tropische Splenomegalie), da diese Krankheit auch neuerdings sich in den Ländern des Mittelmeeres mehr und mehr verbreitet. Große Bedeutung haben schließlich auch in allen tropischen Ländern die Darmparasiten und die Bilharziosen ganz besonders für das Kindesalter. Die Wichtigkeit der Malaria als Kinderkrankheit muß immer wieder betont werden. Sie führt in den meisten Fällen zu chronischem Siechtum unter den Erscheinungen einer fortschreitenden schweren Anämie mit enormer Milzschwellung.

R. Ley-Kreuznach.

Puff, G.: Beitrag zur Behandlung der Framboësie. (Polikl. d. Missionshospitals d. ev.-luth. Mission in Machame-Nkwarungo am Kilimandjaro.) Arch. f. Schiffs- u. Trop.-Hyg., Bd. 33, H. 7, S. 388.

Die Framboësie ist bei den Wadschaggastämmen des Kilimandjarogebietes eine der häufigsten Tropenkrankheiten. Am meisten trifft man die generalisierte Form mit den typischen Himbeerpapeln, daneben spielen auch tertiäre Geschwüre, die von Lues schwer zu unterscheiden sind, eine große Rolle, ferner finden sich häufig Monarthritiden der großen Gelenke, Schwellungen der Gelenkkapsel und schmerzhafte Verdickungen der Fußsohlenhaut. Verf. empfiehlt als gute und wegen der Billigkeit und leichten Handhabung praktische Behandlung das Wismutdiasporal und das Kalomeldiasporal.

P. Unna jr.-Hamburg.

David, A.: Note préliminaire sur un Leishmania trouvé chez le lézard gris de la région Tibériade (Basse-Galilée-Palestine). Ann. de Parsitol., Bd. 7, Nr. 3. S. 190.

Die Kultur vom Herzblut von 15 Eidechsen zeigte viermal (= 30%) eine neue Leishmania. Dagegen ergab die direkte Untersuchung, sogar im dicken Tropfen, nur einmal den positiven Nachweis des Parasiten.

T. Benedek-Leipzig.

Adler, S., u. O. Theodor: The Distribution of Sandflies and Leishmaniasis in Palestine, Syria and Mesopotamia (Die Verteilung der Phlebotomen und der Leishmaniasis in Palästina). Ann. trop. Med., Bd. 23, Nr. 2, S. 269.

Zunächst befassen sich die Autoren mit der Diagnose der verschiedenen, in Palästina vorkommenden Phlebotomusarten. Es fand sich auch Phl. chinensis (wohl besser sinensis), Phl. papatasii und Phl. sergenti werden als die Hauptüberträger der Orientbeule angesehen. In Bagdad fand sich Phl. sergenti als Hauptverbreiter, in Jericho und Bar Elias nur Phl. papatasii. In Aleppo übertragen anscheinend beide Arten gleichmäßig die Erkrankung. Aber es gibt auch Gegenden ohne Orientbeule, aber mit Mücken. Das hängt offenbar von der verschiedenen Virulenz der einzelnen L.-tropica-Stämme ab.

Ruge-Hamburg.

Neuber, E.-Debrecen: Filaria sanguinis hominis (Filaria Bancrofti). (Hautkl. d. kgl. ung. Stefan-Tisza-Univ.) W. kl. W., 1929, Nr. 28, S. 937.

Die Erkrankung ist in Mitteleuropa bisher nicht gefunden worden. Vorliegender Fall stammt sicher her von aus den Tropen eingeschleppten Kranken. Die in Pausen auftretenden Muskelkrämpfe nebst lokalisierten elephantiastischen Anschwellungen schufen den Verdacht einer Infektionskrankheit, und die Blutuntersuchung förderte als Ursache das Vorhandensein der Filaria Bancrofti zutage. Über Verlauf und Therapie soll eine ausführliche Arbeit erscheinen.

H. Lippert-Köln.

Lane, Cl.: The Mechanism of Filarial Periodicity (Der Mechanismus der Filaria-Periodizität). Lancet, 1929, Nr. 5521, S. 1291.

Lane kommt in seinen Ausführungen zur Erklärung der Periodizität von Filaria, die schon viele Forscher beschäftigt hat, zu folgenden Schlüssen: Wenn die Embryonen von Filaria Bancrofti, falls sie im Hautblut nicht vorhanden sind, irgendwo anders ihre Zuflucht genommen haben, so ist es nicht anzunehmen, daß sie in den großen Blutgefäßen vorhanden sind; in diesen häufen sie sich nur in großer Zahl nach ihrem Tode an. Ebensowenig ist anzunehmen, daß sie durch die Kontraktion der viszeralen Kapillaren von Hautblut ferngehalten werden, denn diese dürften kaum die eine Spezies passieren lassen und für die andere den Weg

Digitized by Google

verschließen. Lebende Mikrofilarien wurden am Tage nie in so großer Zahl in den tiefen Kapillaren gefunden, um als Stütze dieser Hypothese zu dienen. Waren die Mikrofilarien langlebig, so müßte es möglich sein, junge von alten Larven deutlich zu unterscheiden. Die Periodizität ist also nicht durch eine veränderte Verteilung langlebiger Mikrofilarien im Blute zu erklären. Übrigens hätten solche Zustände keinen Vorteil für die Spezies. Alle bekannten Tatsachen sprechen zugunsten der Hypothese, daß die Mikrofilarien im Körper rasch zugrunde gehen, wenigstens täglich, und daß die Periodizität die Folge einer gleichzeitigen zyklischen Erzeugung ist. Nur diese Einrichtung ermöglicht, außer unter besonders günstigen Umständen, ein Weiterleben der Spezies. Die Periodizität ist also nicht eine bloße Anpassung an die Fütterungseigentümlichkeiten des speziellen intermediären Zwischenwirts. Es ist eine Einrichtung, die in der Mitte liegt zwischen dem Ausbleiben der Infektion des Insektes und der Eigenschaft, es durch Hyperinfektion zu töten, und welche nur dem Überleben der parasitischen Spezies dient.

F. Juliusberg-Braunschweig.

Khalil, M., M. Nazmi, F. M. Peter, M. Salah el Din u. M. H. el Betash-Kairo: Die Behandlung der Schistosomiasis mit intramuskulären „Fuadin"-Injektionen. (Forschungsabt. d. Regierungslabor. u. d. Parasitol. Abt. d. med. Fakultät.) D. m. W., 1929, Nr. 27, S. 1125.

Zur Bekämpfung der Schistosomiasis hat sich das Antimonpräparat „Fuadin" gut bewährt. Erwachsene (60 kg) erhalten jeden 2. Tag erst 1,5 ccm, dann 3,5 ccm und von der 3. Injektion an je 5,0 ccm, insgesamt 40 ccm intramuskulär. Nebenerscheinungen wurden nicht beobachtet. Die Eier verschwinden gewöhnlich nach der 9. Injektion am 15. Tage.

F. Harry-Wiesbaden.

Gray, J. D. Allan: A Study of Experimental Infection by Treponema Duttoni, with a Review of the Literature (Studium der experimentellen Infektion mit Treponema Duttoni, mit gleichzeitiger Literaturübersicht). Ann. trop. Med., Bd. 23, Nr. 2, S. 241.

Neben den üblichen Versuchstieren erwies sich ein junges Meerschweinchen empfänglich, nicht dagegen ältere Tiere. Es folgen Schilderungen über die Art des Infektionsmodus, der Anfälle und das Verhalten der Spirochäten, die nichts wesentlich Neues bringen. Das Verhalten des Blutbildes wurde beim Affen untersucht und zeigte weitgehende Ähnlichkeit mit dem Blutbefund beim Menschen (S. Sagel). Bei Mäusen und Ratten mißlang eine Superinfektion, dagegen gelang die Erzielung einer Reinfektion. Immunsera und Impfstoffe entfalteten keine schützenden Eigenschaften. Auch bei dem hier verwandten Stamm fanden sich sog. Restspirochäten im Gehirn, während das Blut nicht mehr infektiös war. Eine neue Infektion mit Trypanosomen oder Spirillen (Rattenbißfieber) bewirkte bei den scheinbar schon genesenen Mäusen ein nochmaliges Erscheinen der Spirochäten im peripherischen Kreislauf. Der Stamm erwies sich als ziemlich arsenresistent. Einspritzungen von 914 verlängerten anscheinend nur die Inkubationsperiode etwas, erwiesen sich aber, mit einer Ausnahme, als wirkungslos. Das gleiche Verhalten gilt auch für Wismut.

Ruge-Hamburg.

Trabaut, J.: La fièvre boutonneuse de Tunisie, la fièvre exanthématique de Marseille et la dengue de Grèce et de Syrie ou méditerranéenne. Leur identité probable (Die wahrscheinliche Identität des Blatternfiebers von Tunis, des Ausschlagfiebers von Marseille und des Dengnefiebers von Griechenland und Syrien). Bull. de l'Acad. de Méd., 1929, Bd. 101, Nr. 15, S. 528.

Die Identität wird aus einem Vergleich der unter den verschiedenen Bezeichnungen beschriebenen Krankheitsbilder bzw. Fieberverlauf, Nebenerscheinungen, Exanthem, Prognose, saisonmäßigem Auftreten geschlossen. Der schwarze Fleck, auf den bei der Beschreibung des Fiebers von Marseille so großer Wert gelegt wird, spielt vielleicht nicht die ihm als Eingangspforte der Krankheit zugeschriebene Rolle; er kann auch einen einfachen Kratzeffekt infolge des starken Juckens darstellen.

E. Levin-Berlin.

Belichtungs- und Ernährungsstörungen

Kollath, W.: Über den verhütenden Faktor der Rattenpellagra. Kl. W., 1929, Nr. 9, S. 408.

Entsprechend der Doppelnatur des Vitamin B, sowohl Beriberi als auch Pellagra zu verhüten, gelang es bei geeigneter Kost durch Trennung beider Faktoren,

Digitized by Google

das eine bzw. andere Krankheitsbild zu erzeugen. Bei Entziehung des Vitamin B gingen die Tiere in wenigen Tagen zugrunde. Wurde jedoch den so behandelten Ratten alkalisches Hämatin zugegeben, so blieben die Tiere unter den Erscheinungen einer typischen Beriberi am Leben. Da bei der gewählten Diät diese typische Rattenberiberi in der entsprechenden Form nur eintritt, wenn der pellagraverhütende Faktor in der Kost vorhanden war, so folgt aus den Versuchen, daß das alkalische Hämatin als pellagraverhütender Faktor gewirkt hat. B. Peiser-Berlin.

Hauterscheinungen bei Erkrankungen innerer Organe und endokrinen Störungen

Perman, B.-Stockholm (Schweden): Trois cas d'acanthosis nigricans (Drei Fälle von Acanthosis nigricans). Acta med. scand., Bd. 70, Nr. 1, S. 30.

Zuerst handelt es sich um eine 70jährige Frau. Diese zeigte Akanthose in beiden Achseln, den Lippen und der Umschlagstelle zwischen Haut und Bindehaut der unteren Augenlider. Ca des Magens konnte nicht sicher ausgeschlossen werden. Ein Papillom des Rektums zeigte einen nicht durchaus gutartigen Charakter. Im übrigen ergab die sehr ausführliche Untersuchung keinen Anhalt für das Bestehen irgend welcher ursächlicher Erkrankungen. Einspritzungen von Natriumnuklein waren ohne Einfluß. Später zeigten sich in der linken oberen Klavikulargrube ein paar nußgroße Drüsen, die auf Röntgen sofort zurückgingen. Nach 5monatiger Hospitalbehandlung wurde Pat. ohne wesentliche Besserung entlassen und starb bald darauf. Eine Sektion konnte nicht gemacht werden. — Vom 2. Fall — einem 55jährigen Landarbeiter — liegt nur der ausführliche Leichenbefund vor. Hier fanden sich die Veränderungen um den Hals, den Anus und die Analfalten. Besonders stark waren die Veränderungen in den Achselhöhlen und an Händen und Füßen. Die Sektion ergab einen Krebs der kleinen Kurvatur und ein Hypernephrom; mikroskopische Untersuchung fehlt. — Im 3. Fall handelte es sich um eine 37jährige Frau. Sie nahm seit 9 Jahren erheblich zu. Vor 5 Jahren Syphilis, jetzt Kropf. An mehreren Stellen zeigt sie 30 mm im Durchmesser messende dunkel pigmentierte Stellen. Auch um die Augen sieht man zwei derartige Ringe, ähnlich um den Hals, beide Achselhöhlen sind befallen, ferner ein Streifen um den Nabel und am Damm. Die Erkrankung ist streng symmetrisch. Die Kranke hat auffallend große Hände. Der Türkensattel ist vergrößert. Erst Jodnatrium- und später Thereoidinbehandlung. Abnahme von 8 kg, starke Verkleinerung des Kropfes. 7 Röntgentiefenbestrahlungen. Gebessert entlassen. Nach ½ Jahr in sterbendem Zustand wieder eingeliefert. Als unmittelbare Todesursache ergab sich akute Nierenbeckenentzündung. Ferner fand sich ein großer Hypophysentumor, der eine teilweise Zerstörung des Siebbeines verursacht hatte und die Siebbeinzellen erfüllte.

Ruge-Hamburg.

Rössle, R.-Basel: Urämische Dermatitis. (Path. Anstalt d. Univ.) Virch. Arch., Bd. 271, H. 1, S. 304.

Verf. untersuchte die Haut von 20 Kranken, die an irgend einer Nierenkrankheit gestorben waren. Darunter befanden sich 25 Urämiekranke, deren Haut in 21 Fällen mehr oder weniger stark deutlich verändert war. Verf. kommt zu dem Schluß, daß in der Regel nur die mit Urämie verbundenen Nierenleiden eine Dermatitis verursachen. Im allgemeinen beschränken sich die urämischen Hautveränderungen auf die oberen Teile der Kutis, insbesondere den Papillarkörper. Hier finden sich am häufigsten lymphozytäre Mantelbildungen um die Kapillaren der obersten Gefäßnetze; sehr häufig sind Ödeme. Eigenartig sind auch die vorkommenden Kutisnekrosen. Mastzellen und Plasmazellen wurden nicht beobachtet. Die Oxydasereaktion fiel immer negativ aus. Nur ein einziges Mal waren die Hautnerven in Form einer deutlich erkennbaren Perineuritis befallen. Die Beteiligung der Epidermis in schwerer Form ist eine Ausnahme. Der Befund bei einem sehr schweren Fall entsprach dem eines Herpes zoster. Im allgemeinen entsprechen bei der Mehrzahl der Veränderungen den Befunden, wie man sie auch bei durch andere Ursachen bedingten Hauterkrankungen sieht. Es ist im allgemeinen richtig, daß es keine spezifisch urämischen Dermatosen gibt. Es läßt sich nur sagen, daß mit der Dauer und der klinischen Schwere der urämischen Erkrankung, gemessen am Harnstoffgehalt des Blutes und den toxischen Erscheinungen am Kranken, auch die Stärke der Hautveränderung parallel geht. Die Anwendung der Xan-

Digitized by Google

hydrolprobe auf die Haut bei urämischer Dermatitis nach Österreicher zeigt einen sehr starken Gehalt an Harnstoff an. Dieser geht ungefähr parallel mit der Stärke der Entzündung. Auch die urämische Entzündung macht den Eindruck einer örtlichen Dermatitis, die durch lokale Anhäufung des urämischen Giftes bedingt ist. Ruge-Hamburg.

Wassiljew, W., u. Eitwied-Moskau: Ein Fall von Dermatomyositis. Russkaja Klinika, 1928, Bd. 10, Nov.-Dez.

Verff. beschreiben einen seltenen Fall der zuerst von Unverricht beschriebenen Dermatomyositis. Der 63jährige Kranke wurde in der inneren Abteilung des Moskauer Botkinkrankenhauses wegen großer allgemeiner Schwäche, wegen Schmerzen in den Arm-, Bein- und Rumpfmuskeln und Behinderung in der Bewegung aufgenommen. Die Muskelschwäche und eine Härte der Haut nahmen allmählich zu, und zuletzt ging Pat. unter völliger Unmöglichkeit zu urinieren und Stuhl zu entleeren, ein. Die schon zu Lebzeiten gestellte Diagnose Dermatomyositis fand ihre Bestätigung durch die nach dem Tode ausgeführte histologische Untersuchung der Muskeln und Haut. Es handelte sich bei den Muskeln hauptsächlich um Veränderungen des Parenchyms, d. h. der Muskelfasern, welche sich sehr verschiedenartig degeneriert erwiesen. Die Veränderungen der Haut bestanden in einer Quellung und hyalinen Veränderung der Bündel in den tiefen Schichten des Bindegewebes bei Atrophie der Epidermis. A. Jordan-Moskau.

Fülleborn, F.: Epidemiological Observation on Hookworm Infection (Epidemiologische Beobachtungen über Hakenwurminfektion). Brit. Med. J.. 1929, Nr. 3564, S. 755.

Während eines Aufenthaltes in Argentinien stellte F. folgendes fest: Das Vorhandensein von Ascaris lumbricoides verursacht häufig Urtikaria, und die intradermale Injektion eines Extraktes dieses Parasiten bewirkt eine urtikariaartige Reizung mit Quaddelbildung, wie dies von Jadassohn schon beobachtet ist. Ebenso ist eine Infektion mit Strongyloides oft mit einem eigentümlichen urtikariaartigen Ausschlag verbunden. Der Sitz dieser Affektion ist das Gesäß, und die Wanderung der Larven kann oft an dem Verlaufsgebiet der Urtikaria genau erkannt werden. Anderseits reagierte die Haut bei vielen mit Strongyloides behafteten Patienten nicht nur auf das von diesem Parasiten stammende Antigen, sondern auch auf das der Askaris und sogar auf das von Trichinella und von Echinokokkus. Besonders brauchbar als Reaktionsmittel erwies sich das von F. hergestellte pulverförmige Vollantigen. An 3 Photogrammen von mikroskopischen Hautschnitten bei Infektion mit einer Larve von Uncinaria stenocephala sind die histologischen Verhältnisse beim Wirken dieses Parasiten demonstriert. Eine Art „creeping eruption" hat F. gelegentlich beim Arbeiten mit Larven von Uncinaria stenocephala bei sich selbst und einem Assistenten beobachtet. A. Philippi-Bad Salzschlirf.

Nothaas, R.-Hamburg: Dermographismus und Inkretion. (Physiol. Inst. d. Univ.) Kl. W., 1929, Nr. 18, S. 820.

Ein mit konstantem Druck in einer Schiene lastender Stift ermöglicht eine genau regulierbare Hautreizung. Bei Beobachtung der Latenzzeit bis zum Auftreten der ersten Hautreizung konnte unter gleichbleibenden Bedingungen die Norm für die Latenzzeit des Dermographismus auf 6—8 Sekunden festgesetzt werden. Bei erhöhtem Grundumsatz wird die Latenzzeit verlängert, bei erniedrigtem Grundumsatz verkürzt. Bei thyreotoxischen Zuständen steigt die Latenzzeit auf 12 Sekunden, kann aber nach operativer oder klimatischer Beeinflussung entsprechend sinken. Bei Keimdrüseninsuffizienz tritt eine Umkehrung der Verhältnisse ein. Die Untersuchungen beweisen, daß die Regulierung der Hautkapillaren nicht rein nervöser Natur ist, sondern inkretorischen Einflüssen unterliegt.
F. Rosenthal-Berlin.

Selitzkij-Moskau: Dermatosen, Toxikodermien und Melanodermien der Schwangerschaft. Gynäkologia u. Aknocherstwo, 1929, Nr. 2 (Russisch).

Verf., Prof. der Geburtshilfe, ist der Ansicht, daß es im Leben der Frau keine Zeitperiode gibt, wo nicht eine Reaktion seitens der Haut zu beobachten wäre. Während der Schwangerschaft kommt es zu einer teils normalen, teils pathologischen Pigmentation der Haut, wobei letztere der Vorbote einer Abweichung vom normalen Verlauf der Schwangerschaft sein kann. Verf. erblickt in der gesteigerten Pigmentation bei Toxikosen und Dermatosen eine Schutzreaktion von seiten der Haut. Es ist unmöglich, einen genauen Termin des Auftretens von Dermatosen bei Schwangeren anzugeben. Sie kommen, sowohl bei Erst- als Mehr-

Digitized by Google

gebärenden vor. Verf. kann nicht der Ansicht beistimmen, daß die Extremitäten einen Lieblingssitz der Schwangerschaftsdermatosen abgeben. Er schlägt folgende Klassifikation derselben vor: 1. Anomalien der Sensibilität; 2. Angioneurosen, Vasomtoxische Störungen; 3. schwere Dermatosen (Herpes gestationis, Impetigo herpetiformis); 4. Dermatosen: Prurigo gestationis, Dermatitis toxica symmetrica; 5. eine Gruppe einiger anderer, weniger typischer Erkrankungen: Eczema, Herpes, Rosazea, Acne graviditatis; 6. Purpura haemorrhagica; 7. Elephantiasis; 8. eine Gruppe von Erkrankungen sekundärer Natur: Hyperaemie, Ikterus, Chorea, Ecclampsia, Nephropathia; 9. eine Gruppe von Erscheinungen, die nicht von der Schwangerschaft abhängen: Lupus vulgaris, Psoriasis vulg.; 10. Störungen in der Pigmentablagerung; 11. Sekretionsanomalien; 12. Störungen im Haarwuchs; 13. Nägelanomalien. Die Therapie ist in leichten Fällen machtlos, in schweren Fällen mitunter erfolgreich durch Pferdeblutinjektionen. A. Jordan-Moskau.

Rosenthal, F.-Breslau: Über das Wesen und die Behandlung des Hautjuckens beim Ikterus. Ther. d. Gegenw., 1929. Jg. 70, H. 7, S. 297.

Nicht mit jedem Ikterus ist Hautjucken verbunden. Tritt es beim Ikterus auf, so ist es unabhängig von seiner Stärke und Dauer. Auch das Jucken selbst ist örtlich, zeitlich und seiner Stärke nach ganz verschieden. Diskutabel ist die Meinung verschiedener Autoren, daß es sich um Auswirkung inkonstanter Gallenbestandteile handelt, jedoch spricht dagegen, daß sich Hautjucken auch bei schweren Gallen- und Lebererkrankungen (Gallensteinen, Leberkarzinom) ohne Ikterus findet, ferner auch bei anderen Abdominalerkrankungen. Verf. glaubt, daß das Hautjucken durch histaminähnliche Substanzen hervorgerufen wird, die bei Zellschädigungen aller Art frei zu werden scheinen. Therapeutisch ist dem Jucken, abgesehen von der Behandlung des Grundleidens, einstweilen nur symptomatisch abzuhelfen. H. Th. Hinrichs-Halberstadt.

Balo, J., u. E. Nachtnebel-Budapest: Periarteriitis nodosa und innere Sekretion. (I. Path.-anat. Inst. d. kgl. ung. Pasmany Peter Univ.) Endokrinol., Bd. 3, H. 5, S. 180.

Im Verlauf der Periarteriitis nodosa erkranken die innersekretorischen Organe häufig, am seltensten die Schilddrüse, verhältnismäßig häufig die Nebennieren, Geschlechtsdrüsen, Pankreas, seltener Hypophyse. Die gute Blutversorgung der innersekretorischen Organe erleichtert das Eindringen der Erreger der Periarteriitis nodosa. Die in den Organen entstehenden Gewebsnekrosen, Blutungen, Bindegewebswucherungen rufen Funktionsstörungen hervor, die auch bei Ausheilen der Periarteriitis nodosa bestehen bleiben. Die Veränderung der innersekretorischen Organe sind ein nicht zu unterschätzender Faktor der Kachexie bei Periarteriitis nodosa. M. Unna-Hamburg-Bergedorf.

Lehmkuhl, H.-Rostock: Ein Fall von Dermatomyositis. (Univ. Kinderkl.) Arch. f. Kindhlk., Bd. 86, H. 3, S. 179.

Die Dermatomyositis ist eine primäre selbständige Erkrankung, bei der vielleicht Beziehungen zur multiplen septischen und eitrigen Muskelentzündung bestehen und die mit Mattigkeit, Kopf-, Rücken- und Gliederschmerzen, Gicht, Muskulatur- und Hautsymptomen einhergeht. Die kindliche Dermatomyositis, mit der wir es hier zu tun haben, erstreckt sich auf das 5. bis 8. Lebensjahr. Die Ätiologie ist unklar. Bruns z. B. handelt die einschlägigen Fälle unter den Nervenkrankheiten ab. Aus der Literatur ergeben sich einige besondere Hinweise, wie 3maliger Infekt (Pertussis, Angina und Diphtherie, Scharlach), der der Erkrankung unmittelbar vorherging; neben dem typischen Krankheitsbild in vivo Kalkablagerung im subkutanen Gewebe, oder nach Autopsie, Atrophie des subkutanen Gewebes und teils Atrophie, teils Degeneration der Muskulatur, wobei die Haut ebenfalls atrophisch ist. Von besonderem Interesse ist die Feststellung von Moore und Koch, die in ihrem Falle in vivo Staphylococcus aur. und Bact. col. im Urin, in Kulturen und Hautabszessen ebenfalls Staphylococcus aur. fanden. Prognostisch scheint die Erkrankung im Kindesalter relativ günstig zu sein. Die Therapie versagt fast durchweg. Verf. führt einen eigenen Fall an, bei dem er es mit Absicht unterläßt, auf Ätiologie, Therapie und Prognose einzugehen, und nur angibt, daß ein Zusammenhang zwischen dem bestehenden Ödem und der Nervenfunktion nicht besteht (Komplikationen mit Pyelitis und Nephritis sind in der Literatur vermerkt) und daß auch das vorhandene systolische Geräusch über der Mitralis als Ursache des Ödems (an Rücken und Gliedmaßen) infolge Herzinsuffizienz nicht betrachtet werden kann. Auch besteht trotz des positiven Babinski keine Veranlassung, eine

Digitized by Google

Schädigung des Nervensystems anzunehmen. WR und Tuberkulinreaktionen ließen, wie bei den Fällen der Literatur, auch hier einen ursächlichen Zusammenhang mit Lues oder Tuberkulose vermissen. H. Albert-Ludwigshafen a. Rh.

Haut- und Stoffwechsel

Machwiladse, N.-Tiflis (Georgien): Über die morphologischen Veränderungen des Blutes bei Pellagra. (II. Med. Klin. d. Staatsuniv.) Arch. f. Schiffs- u. Trop.-Hyg., Bd. 33, H. 3, S. 152.

Bei Pellagra entsprechen die Blutbildveränderungen nicht der Dauer der Erkrankung, sondern der Schwere des Krankheitsbildes: bei stärkeren Erythemen vermindert sich die Erythrozytenzahl unter drei Millionen. Der Hämoglobingehalt ist trotzdem manchmal normal oder wenig herabgesetzt, also der Färbeindex in der Mehrzahl der Fälle erhöht. Die Blutplättchen- und Leukozytenzahl ist vermindert, dagegen die Lymphozyten relativ vermehrt. Außerdem zeigt auch das Auftreten von Türk- und Riederzellen, daß bei Pellagra Toxine auf die blutbildenden Organe einwirken, die eine Veränderung und Herabsetzung der Zellproduktion hervorrufen. F. Rosenthal-Berlin.

Elmer, A. W., u. M. Scheps-Lwow: Die Wirkung des Insulins auf die Lipochromämie und die Xanthosis diabetica. Kl. W., 1929, Nr. 7, S. 300.

Die Untersuchungen und Beobachtungen an 5 Fällen von Xanthosis diabetica ergaben, daß das Insulin auf den Lipochromstoffwechsel deutlich einwirkt. Es bewirkt, daß die Lipochromämie keine so hohen Werte erreicht wie im insulinfreien Stadium und daß die Hautveränderungen schneller zurückgehen, indem es die Wirkung der lipochromarmen Diätbehandlung unterstützt. Außerdem beugt es bei lipochromreicher Kost dem Auftreten der Hautveränderungen vor bzw. läßt nur höchstens eine mäßig angedeutete Hautveränderung zu. Es empfiehlt sich daher in den diätresistenten Fällen von Xanthosis diabetica neben der lipochromarmen Kost die Insulinbehandlung. B. Peiser-Berlin.

Pigment

Hadjioloff, A.: Les chromatophores bleus dans la peau de la Grenouille (Die blauen Chromatophoren in der Haut des Frosches). Compt. rend. Soc. biol., Bd. 100, Nr. 9, S. 669.

Abgesehen von den bisher bekannten 3 Formen von Chromatophoren beim Frosch, den Melanophoren, Xanthophoren, Leukophoren findet sich beim lebenden Tier noch eine vierte Form, die blauen Chromatophoren, die auf bestimmte Stellen lokalisiert sind (Zyanophoren). Sie finden sich hauptsächlich in den grauen, aber auch in den gelben Flecken. Die Blaufärbung wird durch vollkommene Resektion oder Ligatur der weichen Teile und durch Ausschneiden der Haut beeinflußt, hier findet je nach der angewendeten Behandlung eine mehr oder weniger schnelle Entfärbung statt; eine Erhaltung der Färbung konnte auf keine Weise erzielt werden. Aus diesem Grunde sind diese Chromatophoren auch bisher der Beobachtung entgangen. E. Levin-Berlin.

Beron, B.-Sofia: Poikilodermie pigmentaire réticulée-Civatte. Clinica Bulgara, 1928, S. 591.

Bei einem 32jähr. Manne besteht seit 4 Jahren rund um das Gesicht herum, bei Freibleiben der mittleren Teile, eine Art Band von schwarzroter bis dunkellivider Farbe, das in der Kieferwinkelgegend am breitesten, an der Stirnhaargrenze am schmälsten ist. Die Verfärbung ist teils netzförmig, teils diffus, dazwischen Teleangiektasien. Bei Glasdruck schwindet die rötliche Komponente, bloß der schwarze Ton bleibt bestehen. Keine Atrophie, keine Runzelung, da und dort kleine weiße Schüppchen. Mikroskopisch erscheint die Hornschicht verschmälert, die Körnerschicht fast normal, Stachelschicht sehr schmal, ihre Zellen balloniert, Stacheln meist fehlend, Zellkerne in der Form verändert, in den stark vakuolisierten Zellen sichelförmig. Mitunter sieht man Spalten zwischen den Zellen, besonders an der Grenze von Kutis und Epidermis und in ihnen stark pigmentierte Epidermiszellen; Pigment außerdem in Pigmentophoren der Papillarschicht oder frei in Lymphspalten. Die Basalzellen fehlen vielfach, ihre Kerne pyknotisch. Elastische Fasern fehlen teils im Papillarkörper vollständig, teils sieht man äußerst dünne Fäserchen oder

Digitized by Google

Bruchstücke solcher; in der verschmälerten und von perivaskulären kleinzelligen Infiltraten durchsetzten Kutis sind sie aufgelockert. M. Kazarowa-T. Pasardschik.

Loeper, M., J. Ravier u. A. Lesure: Mélanodermie d'origine splénique (Von der Milz ausgehende Melanodermie). Progr. Méd., 1929, Nr. 7, S. 277.

Es gibt eine von der Milz ausgehende Melanodermie, die ihren Ursprung in der Zerstörung der Blutkörperchen und der Infreiheitsetzung ihres Pigments hat; sie kann tuberkulösen Ursprungs sein. E. Levin-Berlin.

Bernheim-Karrer, J., u. G. Zaruski-Zürich: Über Pigmentierung der Haut nach Vigantoldarreichung. (Kantonal. Säugl.-Heim.) Mschr. f. Kindhlk., Bd. 42, H.1/5, S. 24.

Von einem eineiigen Zwillingspaar erhielt der eine Zwilling 9 Wochen lang relativ große Dosen Vigantol, der andere diente als Kontrolle. Schon nach 4 Wochen fiel eine stärkere Bräunung der Haut an den Handrücken, Achselhöhlen und in der Nabelgegend auf, die sich in den nächsten Wochen noch weiterhin verstärkte. Im histologischen Hautpräparat war in den Vigantolschnitten das Pigment in der Basalschicht der Epidermis etwas dunkler und reichlicher als in den Normalschnitten.

R. Ley-Kreuznach.

Bloch, Br.: The Problem of Pigment Formation (Das Problem der Pigmentbildung). Am. J. m. sc., 1929. Bd. 177, Nr. 5, S. 609.

Bei allen höheren Vertebraten besteht eine positive Dopareaktion überall, wo eine Bildung von melanotischem Pigment stattfindet, d. h. in den Melanoblasten als den Zellen, welche zur Pigmentbildung befähigt sind. Mangelt die Pigmentbildung zeitweise oder dauernd, so ist die Reaktion negativ. Das in den Zellen die Dopareaktion bewirkende Agens hat die Charakteristika eines oxydierenden Fermentes, es ist identisch mit der natürliches Pigment bildenden Oxydase (Dopa-Oxydase). Die Natur der Muttersubstanzen des natürlichen Pigmentes ist noch nicht ganz geklärt, Pyrokatechinderivate scheinen eine Rolle zu spielen. E. Levin-Berlin.

Schaaf, F.-Zürich: Über die Zusammensetzung des melanotischen Pigments. (Derm. Kl. d. Univ.) Kl. W., 1929, Nr. 23, S. 1066.

Aus den in der Literatur niedergelegten Beobachtungen und eigenen Experimenten, in denen es Verf. gelang, stark schwefelhaltiges Pigment völlig von Schwefel zu befreien, glaubt Verf. annehmen zu können, daß der Schwefel keinen integrierenden Bestandteil des Melanin bildet und daß die Hypothesen über die Bindung des Melaninmoleküls an eine prosthetische Eiweißgruppe wenig wahrscheinlich ist.

H. Colman-Berlin.

Parhon, C. I., u. I. Orenstein: Absence de pigmentation cutanée chez les animaux albinos soumis à l'action des rayons ultraviolets (Fehlen der Hautpigmentierung bei der Wirkung der ultravioletten Strahlen ausgesetzten tierischen Albinos). Compt. rend. Soc. Biol., Bd. 101, Nr. 17, S. 229.

Im allgemeinen bewirken ultraviolette Strahlen eine mehr oder weniger ausgesprochene Hautpigmentierung, die bei sehr jungen Kindern fehlen oder sehr schwach sein kann, ebenso auch unter Umständen bei anderen Personen, bei denen dann auch die therapeutische Wirkung ausbleiben soll. Bestrahlungen albinotischer Meerschweinchen ergaben keine Hautpigmentierung, die Haut der Tiere unterschied sich nach der Bestrahlung in nichts von der von demselben Wurfe stammender, nicht bestrahlter Kontrolltiere. Demgegenüber waren die Epidermiszellen bestrahlter, nicht albinotischer Meerschweinchen reich an Pigmentkörnchen.

E. Levin-Berlin.

Kassatkin, E. W., Grubina, A. J., u. S. M. Melbart-Moskau: Über den Einfluß von Salvarsaninfusionen auf den Pigmentstoffwechsel. (I. Med. Kl. d. I. Univ.) Zschr. f. kl. M., Bd. 110, H. 4/5. S. 596.

Beobachtungen der Verff. an Menschen und Tieren ergaben, daß durch Salvarsaninfusionen eine Einwirkung auf den gesamten Organismus hervorgerufen wird. Und zwar kommt es zu Erscheinungen, die von den Verff. als Zeichen einer gesteigerten Hämolyse und gesteigerten Regeneration des Blutes gedeutet werden. Es findet sich eine Erhöhung des Bilirubingehaltes des Blutes, es tritt eine Vermehrung in der Zahl der Retikulozyten ein, der Urobilingehalt des Harnes und des Fäzes erfahren eine Steigerung. Im Tierversuch am Kaninchen ist die Verminderung des Hämoglobins und der Erythrozytenzahl besonders deutlich ausgesprochen. Zahlreiche Tabellen und Kurven erläutern den Text. E. Langer-Berlin.

Digitized by Google

Benigne Neubildungen und Mißbildungen

Langer, E.-Berlin-Britz: Warzen und Warzenbehandlung. (Derm. Abt. d. Krankenh.) Med. Welt, 1929, Nr. 6. S. 200.

Über die Entstehung der Warzen herrscht noch keine Klarheit. Während die einen einen filtrierbaren Erreger annehmen, zu dem noch eine Disposition hinzutrete, glauben andere an rein psychische Einflüsse beim Entstehen und Verschwinden der Warzen. Von Behandlungsmethoden kommt die interne Behandlung nur bei planen juvenilen Warzen in Betracht. Außer Arsen wird Hg jodat. flav. 0,01—0,02 und Hg oxydat. flav. 0,01—0,03, dreimal täglich eine Pille, empfohlen. Unter den chemischen Methoden ist genannt Betupfen mit Trichloressigsäure, Salizyl-Milchsäure-Kollodium (1,5 : 1,0 : 25,0), Azetokaustin, Salizyl-Eisessig (1 : 10). Vor rauchender Salpetersäure wird gewarnt. Vor der eigentlichen Warzenbehandlung sind erweichende Pflaster empfehlenswert. Unter den physikalischen Methoden kommen Röntgenbehandlung, Elektrolyse und Elektrokoagulation in Betracht, unter denen letztere den Vorzug verdiene. Eine gewisse Rolle spielt neuerdings die Suggestionstherapie. H. Ress-Dessau.

Peyri, A., u. C. Cardenal-Barcelona: Clinica e histologia de un eleidoma (Klinik und Hystologie einer Ölgeschwulst). Rev. Med. Barcelona, 1929, Nr. 61, S. 14.

53jähre Witwe, vor 20 und 7 Jahren Lungenentzündung, die beide Male mit Einspritzungen behandelt wurde. Das letztemal erfolgten diese bei der sehr schweren Erkrankung in die Oberarme. Nach 7 Jahren bekam Pat. dort schmerzlose Anschwellungen. Es ließen sich in dem Unterhautzellgewebe etwa nußgroße, gut abgrenzbare Tumoren nachweisen, die etwas gelappt erschienen. Schmerzen bestanden nicht. Zuerst dachte man an ein Sarkoid Darier-Roussy, später an Chomdrome. Die histologische Untersuchung ergab eine Ölgeschwulst. Am rechten Arm fand sich ein, am linken Arm zwei Tumoren. Bei der Untersuchung fand sich das bei solchen Fällen übliche Gewebe einer chronischen Entzündung. Dazu kamen eine Umschließung mit Bindegewebe der zystenförmig verteilten Ölkörperchen und die Anzeichen eines Aufsaugungsvorganges. Riesenzellen waren ebenfalls vorhanden. Einige Bilder sind der Arbeit beigegeben. Ruge-Hamburg.

Spittel, R. L., u. S. E. Fernando: A Case of Elephantiasis neuromatosa (Ein Fall von Elephantiasis neuromatosa). Brit. m. J., 1929, Nr. 3560, S. 596.

Enorme Ausdehnung der Affektion bei einem 20jährigen, dürftig entwickelten Eingeborenen auf Ceylon. Die Anfänge des Leidens sollen schon bei der Geburt bemerkt worden sein. Die linke Extremität war vom Fuß bis oberhalb des Knies ergriffen, kolossal aufgetrieben und deformiert. Das Gehen nur im allergeringsten Maße ausführbar. Außerdem zahlreiche subkutane Knoten über den ganzen Körper verteilt, Pigmentierungen an den Handtellern und den sichtbaren Schleimhäuten, Atrophie der Knochen der affizierten Extremität röntgenologisch nachgewiesen. Amputation des Beines im oberen Drittel des Oberschenkels. Pat. wog vor der Operation 100 Pfund engl. (44,6 kg), nach derselben 65 Pfund. Genesung. Mutter des Pat., 40jährig, ist mit etwa 2000 kleinen subkutanen Tumoren behaftet sowie mit fleckigen Pigmentierungen der Haut, Epheliden und einer diffusen Schwellung auf der Streckseite des rechten Unterschenkels, die andeutungsweise der Affektion des Sohnes ähnelt. Bei dem amputierten Glied fiel die starke Entwicklung der periarteriellen sympathischen Nerven an der Art. femoralis auf. Mikroskopisch erwiesen dieselben sich als stark hypertrophisch. A. Philippi-Bad Salzschlirf.

Prochorow, S. N.-Moskau: Spitze Kondylome der äußeren Genitalien als eine der seltenen Indikationen zum Kaiserschnitt. Zbl. f. Gyn., 1929, Nr. 16, S. 1002.

Beschreibung eines Falles, bei dem infolge ausgedehnter, teilweise faustgroßer, in Zerfall begriffener Condylomata accuminata an Vulva und Anus ein Kaiserschnitt ausgeführt werden mußte. Die Indikation dafür war darin gegeben, daß infolge der großen Ausdehnung der kondylomatösen Wucherungen ein Riß des Introitus vaginae mit nachfolgender Nekrose und aufsteigender Infektion zu befürchten war. Normaler Verlauf. B. Peiser-Berlin.

Adam, L.-Budapest: Zwei interessante Bauchwandgeschwülste. (III. Chir. Kl. d. k. u. Peter-Pasmany-Univ.) Zbl. f. Chir., 1929, Nr. 19, S. 1159.

Fall 1. In einer Bauchwandnarbe nach Appendektomie war ein Jahr nach der Operation eine harte, wenig Beschwerden machende, haselnußgroße Resistenz aufgetreten, die im Verlauf eines weiteren Jahres zu Hühnereigröße wuchs. Ein Entzündungsprozeß wurde aus dem Fehlen von Temperatursteigerungen, lokalen Ent-

Digitized by Google

zündungserscheinungen und wegen der allseitigen Verschieblichkeit ausgeschlossen. Bei der Operation wurde ein hühnereigroßer Tumor im Gesunden exzidiert. Die histologische Untersuchung ergab zellarmes Bindegewebe, das stellenweise in die umgebende Muskulatur eingedrungen war. Diagnose: Fibrom. Narbenkeloid wurde ausgeschlossen, weil eine hyaline Schwellung der Bindegewebsfasern, die beim Keloid sehr ausgesprochen zu sein pflegt, nur in geringem Maße beobachtet wurde. Verf. hat solche von einer Operationsnarbe ausgehenden Bauchwandfibrome nirgends beschrieben gefunden, weist aber auf die interessante Tatsache hin, daß man bei gravide gewesenen Frauen häufiger das Entstehen von Bauchwandfibromen beobachtet hat. In der durch einen intraabdominellen Tumor oder Aszites gedehnten Bauchwand kam bisher kein Fibrom zur Beobachtung. Fall 2. Bei einer 43jährigen Patientin bestand seit Kindheit eine Vorwölbung des Nabels, die in der letzten Zeit wuchs und zu der sich seit einem halben Jahr eine weitere, schnell wachsende Geschwulst etwas tiefer in der Mittellinie der Bauchwand hinzugesellte. Die untere, bedeutend größere rötete und öffnete sich spontan; es entleerten sich kleine, zottenartige Geschwulstteile. Beide Bauchwanderhebungen wurden exzidiert. Die untere Geschwulst zeigte eine zentrale, apfelgroße Höhle, in die zottenartige Gebilde hineinragten. Dem histologischen Aufbau nach erwies sich der Tumor als Carcinoma planocellulare cysticum, für dessen Entstehung eine embryonale Keimanlage wahrscheinlich ist. In der exzidierten Nabelvorwölbung fanden sich Leukozyten- und Lymphozyteninfiltrationen, Narbengewebe und große polygonale Geschwulstzellen. Diese Zellen fanden sich am Nabelperitoneum an einer Stelle, die makroskopisch kleine warzige Erhebungen aufwies. Die Zahl der malignen Urachusgeschwülste vermehrt sich durch diesen Fall auf 19, die der Urachuskarzinome auf 12.

Sprafke-Chemnitz.

Lubarsch, O.-Berlin: Zur Kenntnis ungewöhnlicher Amyloidablagerungen. (Path. Inst. d. Univ.) Virchows Arch., Bd. 271, H. 3, S. 867.

Verf. bereichert die Literatur um 3 Fälle von Amyloidablagerungen, deren Eigenart darin besteht, daß die sonst von Amyloidose bevorzugten Organe hier stark zurücktreten, die quergestreifte und glatte Muskulatur, in einem Falle das lymphatische Gewebe, dagegen bevorzugt werden. Man kann hier von einer systematisierten Amyloidablagerung und geradezu von „verallgemeinerter Amyloidose" sprechen. Aus dem klinischen Bild der eingehend besprochenen Fälle ist für den Dermatologen interessant, daß in zwei der Fälle klinisch die Amyloidose der Haut als Sklerodermie und die der Zunge als Krebs in einem Falle imponierte, und in allen Fällen die sonst als Ursachen der Amyloidose bekannten Grundleiden nicht vorhanden waren, wenn man nicht im Fall 3 eine 4 Jahre vor dem Tode vorhanden gewesene Blennorrhoe anschuldigen will. F. Jacobsohn-Berlin.

Hammann, W.-Leipzig: Beitrag zur Kenntnis der Hohlhandtumoren unter Berücksichtigung eines Falles von Fibrochondrom der Hohlhand. (Chir.-polikl. Inst. d. Univ.) Bruns' Beitr., Bd. 146, H. 3, S. 518.

Kasuistischer Beitrag. In der Literatur sind angeblich nur fünf ähnliche Fälle mitgeteilt. Die Entstehung des Tumors war in dem veröffentlichten Falle offenbar kongenital bedingt. Besprechung der Diagnose und Differentialdiagnose, die für die Therapie (Exstirpation) ohne Bedeutung ist. F. Jacobsohn-Berlin.

Fleischner, F., u. Fr. Sack: Zur Röntgentherapie innersekretorischer Störungen. (Röntgeninst. d. Wilhelminenspitals Wien.) W. m. W., 1929, Nr. 17, S. 539.

Ein Beitrag zu den interessanten Wechselbeziehungen der inneren Drüsen. Eine 34jähr. Basedowkranke wird mit Ovarialbestrahlungen behandelt und geheilt. Exophthalmus, Tremor, Durchfälle und Abmagerung, die Stigmata des Hyperthyreoidismus, verschwunden ganz. Die auf Hypophysenstörungen zurückzuführenden gleichzeitig bestehenden Wallungen und Kopfschmerzen waren leicht durch gleichzeitige Bestrahlung der Hypophyse zu beheben. So kann die Wahl des geeigneten Angriffspunktes und geeigneter Technik bei Funktionsstörungen innersekretorischer Organe wertvolle therapeutische Erfolge erzielen. H. Lippert-Köln.

Taussig, L. R., u. H. E. Miller-San Francisco: Roentgen and Radium Treatment of Verruca Plantaris. J. Am. Roentgenol., Bd. 20, Nr. 6, S. 514.

Durch die moderne Sportbetätigung ist die Verbreitung infektiöser Warzen an den Fußsohlen erheblich gefördert worden. Die Behandlung erfolgt nach Entfernung der oberflächlichen Hornschichten mit dem Messer, wobei Blutungen sorgfältig vermieden werden müssen, mit weicher Röntgenstrahlung ohne Filter aus

Digitized by Google

einem Abstand von 6½ Zoll. Es wurden unter sorgfältiger Abdeckung der Umgebung 1½—2 HED, je nach dem Alter, gegeben und in letzter Zeit nach der Sättigungsmethode (Kingery) nach 14 Tagen nochmals ¾ HED, und nach weiteren 2 Wochen nochmals ½ HED gegeben. Die Resultate waren besser, als wenn monatlich 2 HED gegeben wurden. Hautreaktionen traten nicht auf. Die Radiumbehandlung wurde mit Platten von 0,7 cm Durchmesser vorgenommen, bei 0,1 m Al Filter und Gummiüberzug. In 40 Minuten bis 1 Stunde wurden 50 cm erreicht, die die Röntgendosis beträchtlich übersteigt. 2 Sitzungen mit 1 Monat Zwischenraum sollten nicht überschritten werden. Nur wenn die Strahlenbehandlung versagt, wird Kürettage und Ätzbehandlung mit Trichloressigsäure oder Arg. nitricum angewendet. Die Statistik von 47 Fällen ergab 81% Heilung, bei geringer Überlegenheit der Radiumbehandlung, die auch in der Regel schon nach der ersten Bestrahlung vorhanden war. Holthusen-Hamburg.

Wallon, E.: Le radium dans le traitement des angiomes cutanés. Presse méd., 1929, Nr. 49, S. 803.

Die flachen, das Hautniveau nicht überragenden Angiome (Portweinflecke) werden am besten mit Kohlensäureschnee behandelt. Die tuberösen Angiome reagieren am besten auf Radiumbestrahlung. Man kann bereits bei Neugeborenen solche Angiome bestrahlen; abzuwarten empfiehlt sich nur bei fehlender Tendenz zur Vergrößerung. Verf. verwandte schwache Dosen unter nur mäßiger Filterung, um die besonders wirksame β-Strahlung nicht zu sehr abzuschwächen. Je nach der Beschaffenheit des Tumors wurden Platinnadeln von 10—15 mm Länge, 0,15 bis 0,2 mm Durchmesser mit Radiumemanation gefüllt (Wert = 1—1,5 millicurie) oder Plättchen verwendet, die 2 mg Radiumelement auf den Quadratzentimeter enthielten. Ist das Angiom nur wenig hervortretend, aber von interner Farbe, so bestrahlt man mit Blättchen unter 0,2 mm Blei in 2—3 mm Abstand (dazwischen Gazelagen) etwa 8—10 Stunden lang; nach 2 Monaten kann man, falls die Verfärbung noch sehr lebhaft ist, 1—2 Stunden lang unter 0,2—0,3 mm Al nachbestrahlen. Bei ausgedehnten Angiomen kann man in 1 cm Abstand, unter 1 mm Blei, 30 Stunden lang bestrahlen. Bei sehr erhabenen Tumoren empfiehlt sich die Anwendung obiger Platinnadeln derart, daß auf 1 ccm Gewebe ¼ millicurie entfällt. Eine kurz nach der Bestrahlung sich einstellende, bis zu 10 Tagen anhaltende Schwellung ist belanglos. Wegen der noch nach vielen Monaten sich zeigenden Nachwirkung des Radiums auf die Haut ist vor zu häufigen Bestrahlungen sehr zu warnen. W. Curth-Berlin.

Osterland-Königsberg i. Pr.: Eine Lipomwanderung. (Standortlazarett.) D. Zschr. f. Chir., Bd. 216, H. 5/6, S. 425.

Bei dem 30jährigen Manne war ein Lipom von dem Durchmesser eines Einmarkstücks, von ½ cm Dicke und 1,6 g Schwere, von der Schlüsselbeingrube aus über die Schulter und äußere Längsfurche des Oberarms bis fast zum Ellenbogengelenk gewandert. Ähnlich wie bei Geschossen, hatten Muskelkonzentrationen die Fortbewegung des kleinen Organs bewirkt und ihm die Richtung gewiesen. Die Beobachtung zeigt, daß ein körpereigenes Organ auf langem Wege im Unterhautsplatraum sich lebend erhalten kann, ohne feste und dauerhafte Verbindungen mit der jeweils neuen Umgebung einzugehen. F. Juliusberg-Braunschweig.

Regressive Störungen und Atrophien

Nicolas, J., Jean Lacassagne, u. J. Rousset: Le traitement du lupus érythémateux par les injections de sels de bismuth (Die Behandlung des Lupus erythematosus mit Einspritzungen von Wismutsalzen). Paris méd., 1929, Nr. 3, S. 62.

Die Erfolge waren sehr gute, es wurde ausnahmslos ein Schwinden der Erscheinungen erzielt. Meist genügte dazu eine Serie von 12 Einspritzungen (1,8 g), selten waren bis zu 15 erforderlich. In einzelnen Fällen übrigbleibende kleine Herde konnten ebenso wie gelegentlich auftretende Rückfälle durch Wiederholung der Behandlung beseitigt werden. Ein Teil der Fälle zeigte Syphilis oder Tuberkulose in der Anamnese, doch soll hieraus auf den Wirkungsmechanismus des Wismuts oder die Ätiologie des Lupus erythematosus kein Schluß gezogen werden.

E. Levin-Berlin.

Antoine, T.-Wien: Ein Fall von allgemeiner, angeborener Hautatrophie. (II. Univ.-Frauenklin.) Mschr. f. Geburtshilfe, Bd. 81, H. 4/5, S. 276.

Das 2110 g schwere, 3 Wochen zu früh geborene sehr magere Mädchen weist

Digitized by Google

bei der Geburt eine außerordentlich dünne und durchscheinende Haut auf, wie sie derjenigen 4—5monatlicher Föten entspricht. Das Gefäßsystem schimmert überall durch die Haut hindurch; die Haut ist am Stamme etwas zu weit und legt sich in kleine zarte Fältchen, während sie die Extremitäten straff umschließt. Am Schädel ist sie zu eng, rot, glatt und glänzend. Die Nase ist spitz, wie bei einer Sklerodermie. Die Finger sind auffallend zart und lang (Arachnodaktylie), die Nägel spitz, weit vorragend und uhrglasförmig gebogen. Mit Ausnahme ganz spärlicher kleiner Härchen keinerlei Behaarung am ganzen Körper und Kopf; auch Wimpern und Augenbrauen fehlen. Der ursprüngliche Zustand änderte sich insofern, als die anfänglich hochrote Hautfarbe sich milderte und am Stamm eine mehlstaubartige, an den Extremitäten eine lamellöse Schuppung auftrat. Tod nach 81 Lebensstunden an Lobulärpneumonie. Histologie: Bauchhaut: Subkutis normal, Kutispapillen nur angedeutet; leichte Faltenbildung der Haut im ganzen; Schweißdrüsen und Haare sehr spärlich. Elastisches Gewebe in den oberen Schichten nur gering entwickelt im Gegensatz zu den gut entwickelten kollagenen Bündeln. Auffallend stark entwickeltes Stratum granulosum; Stratum corneum nicht verbreitert. Kopfhaut: Kutislamellen äußerst dicht, keinerlei Andeutung eines Papillarkörpers. Zwischen den Kutisfibrillen ungemein zahlreiche, strotzend mit Blut gefüllte Kapillaren. Nur spärliche Reste von Elastin in den tieferen Kutisschichten. Trotz sorgsamer Fixation ist von einer Epidermis überhaupt nichts zu sehen. Kutisoberfläche glatt, stellenweise etwas aufgerauht. Offenbar hat sich die schwer veränderte Epidermis post mortem von der Kutis gelöst. Es handelt sich sicher nicht um die Brocqsche „Erythrodermie congénitale ichthyosiforme", ebensowenig um die Ichthyosis congenitalis larvata (Hyperkeratosis neonatorum benigna), sondern um eine eigenartige angeborene Hautatrophie, die man als „Erythrodermia ichthyosiformis congenitalis atrophicans" rein beschreibend bezeichnen könnte. Anhaltspunkte für eine endokrine Störung fanden sich nicht, es ist demnach an eine Keimplasmaschädigung, an eine primäre Mißbildung (nicht bloß Unterentwicklung) der Haut zu denken.

F. Juliusberg-Braunschweig.

Berson u. Korolkowa-Smolensk: Zur Frage der Atrophia cutis idiopathica progressiva. Russkaja Klinika, Nov.-Dez. 1928, Bd. 10.

Von den fünf beschriebenen eigenen Fällen hatten zwei Tuberkulose; drei hatten sich dauernden Erkältungen der Extremitäten ausgesetzt. Außerdem ließ sich in zwei dieser Fälle ein Zusammenhang der Erkrankung mit Störungen des Nervensystems und in zwei eine Vererbung der Krankheit feststellen. Verff. sind Anhänger der neuropathischen Ätiologie dieser Krankheit. A. Jordan-Moskau.

Schauloff, J. A.-Sofia: Die Goldbehandlung des Lupus erythematodes. (Hautklinik Prof. Béron.) Bulgarska Klinika, 1929, H. 1, S. 44.

Bericht über 16 innerhalb 8 Monaten behandelte Fälle. Hervorzuheben ist 1. eine Patientin mit an Gesicht und Ohrmuscheln lokalisierten, leicht schilfernden Effloreszenzen, die fast sämtlich nach 8 Solganalinjektionen schwanden, zwei noch verbliebene wurden mit Krysolgan weiter behandelt, nach 3 Injektionen Rezidiv, dazu trat eine makulopapulöse pityriasiforme Dermatitis mit Rhagaden auf, besonders an der Flexorenseite der Arme; 2. ein Mann mit der diffusen subakuten Form, leicht infiltriert und etwas hyperkeratotisch (Gesicht, Stamm und Hände), nach 4 Krysolganinjektionen Infiltration geschwunden, Rötung im Gesicht stark vermindert, an den anderen Stellen völlige Heilung mit Pigmentierung. Die übrigen 14 Fälle betreffen 4 Fälle von L. erythematodes migrans, einer davon beträchtlich infiltriert und hyperkeratotisch, zeigt weitgehende Besserung, ebenso zwei andere, ein vierter vollständig geheilt; ferner 10 Fälle von L. e. discoides mit und ohne zentrale Atrophie, bei einem vorher erfolglos mit Wismut behandelten völlige Heilung, drei weitere bedeutend gebessert, bei den sechs übrigen geringe oder gar keine Besserung. In den letzteren Fällen hatte, wohl weil sie mit Gold vorbehandelt waren, die Kohlensäurevereisung hervorragend gute Wirkung. In dem Falle mit der schweren Dermatitis erfolgte rasche Rückbildung der lupösen Herde.

M. Kazarowa-T. Pasardjik.

Janischewsky, A. E.-Sofia: Die gleichzeitige Einwirkung ultravioletter Strahlen und intravenöser Einspritzungen von salizylsaurem Natron auf sklerotische Prozesse. (Nervenklinik.) Bulgarska Klinika, 1928, S. 681.

Verf. hat 1925 (Presse méd., Nr. 51) seine günstigen Erfahrungen über Quarzlampenbehandlung der Sklerodermie bekanntgegeben. Er hat nun diese Thera-

Digitized by Google

pie mit Einspritzungen einer 20%igen Lösung von Natr. salicyl. kombiniert und bemerkenswerte Resultate bei Arthritis deformans und besonders auch bei der Dupuytrenschen Kontraktur erhalten. In einem solchen Falle stand der 4. Finger senkrecht zur Handfläche und konnte durch diese Behandlung wieder in eine Ebene mit den übrigen Fingern gebracht werden, so daß die verlorengegangene Schreibfähigkeit wieder erlangt wurde. M. Kazarowa-T. Pasardjik.

Maligne Neubildungen

Brüda, E. B.-Graz: Zum Krebsproblem. (Univ. Inst. f. allg. u. exper. Path.) W. kl. W., 1929, Nr. 6, S. 166.

Es gelang dem Verf., in großer Zahl Maussarkome und -karzinome auf entmilzte Ratten zu übertragen und in 80—90% zum Angehen zu bringen. Ebenso gelang in vitro Züchtung im Plasma entmilzter Ratten. Die Milz enthält Stoffe, die entweder direkt das Wachstum der Tumoren verhindern oder eine entsprechende Wirkung auf das retikulo-endotheliale System ausüben. Es handelt sich dabei um den mesenchymalen Milzanteil, dessen Wirkung durch Röntgenbestrahlung im Sinne einer Abwehrschwächung beeinflußt wird. Die entsprechende Funktion der Milz ist nicht spezifisch, sondern gegen exzessives Wachstum überhaupt gerichtet. Therapeutisch könnte eine fein abgestufte Milzdarreichung zum Ziel führen. Natürliche und erworbene Immunität sind Folgen von Reaktionen im retikulo-endothelialen System und sich wesensgleich. H. Colman-Berlin.

Ballance, Ch. A.: Some Toughts on the Nature of Cancer (Einige Gedanken über die Natur des Karzinoms). Lancet, 1929, Nr. 5503. S. 321.

Die Ausführungen von Ballance beleuchten die Versuche zur Lösung des Krebsproblems von verschiedenen Seiten und stellen die Annahme, daß das Karzinom durch ein von außen kommendes Agens verursacht wird, in den Vordergrund. Zum kurzen Referat sind die lesenswerten Gedankengänge nicht geeignet.

F. Juliusberg-Braunschweig.

Erdmann, Rh., u. E. Hagen: Einfluß von Vitaminschäden auf die Krebsentstehung. (Abt. f. exper. Zellforschg. a. Univ.-Inst. f. Krebsforschg., Berlin u. d. Zellforschgs.-Laborat. d. Bakter. Abt. d. Reichsgesundheitsamtes, Berlin-Dahlem.) Med. Welt, 1928, Nr. 41, S. 1521.

An vorher hinreichend lange vitaminfrei gefütterten Ratten gehen Tumorimplantate nicht mehr an. Fehlen der akzessorischen Nährstoffe zur Zeit der Tumorimplantation wirkt demnach hemmend auf die Tumorentwicklung. Tumoren wurden gesehen, wenn nach immer 2—3 Wochen vitamin-B-betonter Fütterung eine Woche lang eine an allen Vitaminen sehr reiche Kost gegeben wurde. Sobald die Entstehung der Tumoren beobachtet worden war, wurden die Ratten aus dem Fütterungsversuch herausgenommen und mit normaler Kost weiter ernährt. Es kam zu einer schnellen Entwicklung der Geschwülste erst dann, wenn der Organismus ausreichend mit allen akzessorischen Nährstoffen versehen wurde.

K. Linser-Dresden.

Garschin, W.-Leningrad: Über die Bedeutung der atypischen Epithelwucherungen. (A. d. Path. anat. Abt. d. Staatsinst. f. exper. Med.) Z. f. Krebsforschg., Bd. 27, H. 6, S. 569.

Atypische Epithelwucherungen lassen sich experimentell durch eine unter dem Epithel künstlich hervorgerufene chronisch granulomatöse Entzündung zum Vorschein bringen. Die Granulomzellen werden vom einwuchernden Epithel umringt und gehen zugrunde, die Fremdkörper werden vom Epithel eingeschlossen und nach außen eliminiert oder bleiben in den Hohlräumen kleiner Zysten liegen und werden so vom lebenden Gewebe durch das verhornte Epithel vollständig isoliert. Ein ganz ähnlichen Prozeß des Epithelwachstums läßt sich nicht nur im Experiment, sondern auch bei verschiedenen chronischen Entzündungen der Haut und Schleimhäute beobachten. Verf. hat in einer ganzen Reihe von Fällen mit Kehlkopftuberkulose Veränderungen vorgefunden, die den im Experiment erzeugten Erscheinungen ganz analog waren. Die atypischen Epithelwucherungen lassen sich demnach einerseits als eine Äußerung der eliminativen Funktion des Epithels betrachten, andererseits als Prozeß, der zur Restitution der normalen Beziehungen zwischen dem Epithel und dem unterliegenden Gewebe nach der Entzündung führt.

K. Linser-Dresden.

Digitized by Google

Maresch, R.: Über die mikroskopische Erkennbarkeit bösartiger Gewächse. W. kl. W., 1929, Nr. 8, S. 225.

Verf. führt aus, aus welchen technischen Gründen die sichere histologische Diagnose einer bösartigen Geschwulst für den Histologen oft sehr schwer ist, besonders wenn im Interesse einer schnellen Operation auf sofortige Entscheidung seitens des behandelnden Arztes allzusehr gedrängt wird. Die Jodjodkaliumfärbung des lebenden Gewebes nach Kermauer-Schiller wird erwähnt. Sehr wichtig ist die richtige Entnahme des Probestückchens und ein sorgfältiges ruhiges Zusammenarbeiten des Klinikers und Histologen. Der Kliniker soll dem Pathologen klare Auskunft geben, und dieser wiederum soll für den Kliniker keine höhere Kontrollinstanz sein. H. Colman-Berlin.

Dengler, R.-Warnsdorf: Zur histologischen Schnellerkennung bösartiger Geschwülste. (Allg. öffentl. Krankenh.) Zbl. f. Gyn., 1929. Nr. 8, S. 457.

Benötigt wird nur ein hirsekorngroßes Stück, das mit einer Pinzette abgezwickt werden kann; es wird mit 0,9%iger Na-Cl-Lösung auf dem Objektträger mit Präpariernadeln zerzupft und dann vom Deckglasrand ein Tropfen 1%ige Essigsäure zugesetzt. Nach Aufhellung des Bildes werden bei starker Abblendung die Zellkerne ausgezählt; nach Größe 1—7. Erythrozyten, Lymphozyten, Leukozyten, Fibroplasten werden nicht mitgezählt, sondern nach Häufigkeit gesondert angeführt. Das Zählungsergebnis wird ausgedrückt durch den Quotienten aus der Anzahl der besetzten Größenklassen durch die Gesamtzahl ausgezählten Zellen. Es liegt bei 50 ausgezählten Zellen zwischen $^3/_{50}$ und $^7/_{50}$ für Karzinome stets über 0,1 meist 0,14.

Fr. Ortmann-Magdeburg.

Fleck, M.-Köln: Die praktische Bedeutung der Kahnschen Albumin-A-Reaktion für die Diagnostik bösartiger Geschwülste. (Chir. Kl. [Augustahospital] d. Univ.) D. Zschr. f. Chir., Bd. 214, H. 6., S. 341.

Nach den Erfahrungen der Verf. — gewonnen an 102 durch Operation oder Obduktion sichergestellten Karzinomfällen und 262 andersartigen Krankheiten — kommt der Kahnschen Albumin-A-Reaktion für die Diagnostik der bösartigen Geschwülste keine große Bedeutung zu. Gerade für die Frühdiagnose erwies sie sich als nicht brauchbar, da sie bei Frühfällen stets negativ ausfiel. Die Reaktion versagte in etwa 30% sicherer Karzinomfälle und fiel in über 20% andersartiger Krankheiten positiv aus. Noch am ehesten bewährte sie sich in der Differentialdiagnose zwischen Magenkarzinom und Ulcus ventriculi bzw. Cholezystitis, wo ihr positiver Ausfall auf Karzinom hinwies. F. Juliusberg-Braunschweig.

Freund, E.: Chemische Diagnose des Karzinoms. W. kl. W., 1929, Nr. 9, S. 257.

Nach eingehender Besprechung der in der Literatur festgelegten Beobachtungen und Theorien der chemischen Erforschung des Geschwulstprozesses beschreibt Verf. eine diagnostische Reaktion folgender Art: Eine von einem Normalen und einem Ca-Verdächtigen stammende Stuhlprobe wird auf eine bestimmte Nährlösung (Milch, Butterfett, Milchzucker) gebracht und 24 Stunden in einen Brutschrank gestellt. Das Normalfiltrat zerstört Ca-Zellen, das vom Ca-Kranken gewonnene läßt sie unzerstört. Diese Probe zeigt, daß im Darme Ca-Kranker Stoffe erzeugt werden, die für die Ca-Zellen günstig sind. Die Reaktion ist den Blutreaktionen vorzuziehen, weil sie öfter wiederholt werden kann und dadurch zuverlässiger ist. Im übrigen kann man sagen, daß alle Proben zu gebrauchen sind. und zwar möglichst alle zusammen. Eine wirklich beweisende haben wir bisher noch nicht. Die Hauptsache ist, daß die Untersuchungsstellen genügend mit Material versorgt sind, um alle Proben jederzeit ausführen zu können. Die Arbeit verfolgt den Zweck, dafür zu werben, daß zwischen den Erfordernissen des Unterrichts und der Forschung ein Ausgleich in bezug auf Materialverteilung stattfindet, um den experimentellen Fortschritt zu unterstützen. H. Colmann-Berlin.

Teutschlaender-Heidelberg: Über den Pechkrebs der Brikettarbeiter auf Grund von Fabrikbesuchen in Baden und Südwales. Z. f. Krebsforschg., Bd. 28, H. 3, S. 283.

Dermatologisch interessante Untersuchungen an den Arbeitern von Brikettfabriken in Baden und Südwales über die Entstehung des Pechkrebses. Es ergab sich, daß nur diejenigen Arbeiter „Pechwarzen" oder Pechkarzinome — die stets auf dem Boden der ersteren entstehen bzw. aus ihnen hervorgehen — bekommen, die direkt und längere Zeit hindurch ständig mit Pechstaub in Berührung geraten; dazu

Digitized by Google

gehören die Pechhacker und -schipper, welche das Pech von den Lagern in die Fabriken schaffen, ferner die Pechaufgeber, welche das Pech in die Mühle schütten, und die Pechmischer, welche das Pechpulver mit dem Kohlenschrot mischen. Die Brikettformer dagegen, welche das bereits feuchte Gemisch, das keine Staubentwicklung mehr bedingt, weiter verarbeiten, neigen nur wenig zu Pechwarzen- und Krebsbildung. Die „Pechwarzen" sind als typische Präkanzerosen aufzufassen, sie neigen zu Spontanheilung und brauchen durchaus nicht immer zu kompletten Krebsen zu entarten. Das ist den Arbeitern bekannt, die in großem Umfange die Selbstbehandlung der Warzen durch Abreißen, Abbinden, Ätzen betreiben und durch die damit verbundene künstliche Reizung die Krebsbildung oft geradezu beschleunigen. Der Pechkrebs ist meist ein echtes verhornendes Plattenepithelkarzinom, das allmählich ulzeriert und metastasiert und zum Tode führen kann. Er entsteht vorzugsweise an den unbedeckten Körperstellen und solchen, die indirekt mit Pechstaub beschmutzt werden (wie Skrotum und Penis beim Urinieren). Die Entstehung von Pechwarzen auf der Oberlippe bei Schnurrbartträgern und auf Augenbrauen ist wohl auf die Staubfangwirkung der Haare zurückzuführen. Krebsgefährdet sind im allgemeinen die Arbeiter statistisch erst nach 5jähriger Arbeit in dem Pechbetrieb, ausnahmsweise auch früher; die Gefährdung nimmt mit der Länge der Beschäftigungsdauer rapide zu und erreicht (nach Sladden) bei den über 40 Jahre im Brikettfabrikbetrieb beschäftigten Arbeitern 100%!! Aus den Untersuchungen ergeben sich wichtige gewerbehygienische Forderungen: Die Arbeiter dürfen nur mit 4—5jähriger Befristung eingestellt werden und müssen dann durch andere, am besten jüngere Arbeitskräfte abgelöst werden; für peinliche körperliche Reinlichkeit, Aufklärung der Arbeiter hinsichtlich der Gefahren ihrer Arbeit, strenge Überwachung der Betriebe, Vermeidung der Pechstaubbildung, passenden Schutz der Haut (durch Kleidung, Salbenbedeckung) sowie für periodische ärztliche Untersuchung der Arbeiter sollte Sorge getragen werden.

O. Grütz-Elberfeld.

Seulberger, P., W. Schmidt u. F. Kröning-Göttingen: Röntgenbiologische Untersuchungen an Karzinomen. I. Mitteilung. Zytologische Studien an oberflächlichen und tiefgreifenden menschlichen Karzinomen. (Chir. Univ. Klin. u. Zoo. Inst.) Strahlenther., Bd. 31, H. 3, S. 467.

Verff. suchen eine Methode auszuarbeiten, die gestattet das therapeutische Vorgehen dem Ablauf der Zellteilung unter der Strahlenwirkung bei gleichzeitiger Erhaltung der Reaktionsfähigkeit des Mutterbodens anzupassen. Ein Vergleich des Bestrahlungseffektes am normalen Gewebe mit der an einer Geschwulst ist unzulässig. Zahl und Qualität der Mitosen unbestrahlter Tumoren ist verschieden, verschieden auch nach Bestrahlung die Reaktion in ihrem zeitlichen Ablauf und ihre qualitative und quantitative Änderung der Kariokinese. Auch in ruhenden Tumorzellen lösen sich die Kerne in mehr oder weniger feine Körnchen und Tröpfchen auf, ebenso sind, besonders bei tiefgreifenden Krebsen, nach der Bestrahlung Auflösungsvorgänge beobachtet, die vielleicht auf vermehrte fermentative Umsetzungen hinweisen. Konstant war nach einzeitig hoher Strahlendosis ein mitosenarmes, wenn nicht gar mitosenfreies Intervall.

E. Kottmaier-Mainz.

Sokoloff, B.: Ist lokale Immunisierung gegen Krebs durch Bestrahlung möglich? (Laborat. d. Rockefeller-Inst. f. med. Forschg.) Z. f. Krebsforschg., Bd. 28, H. 3, S. 256.

In Versuchen an 70 weißen Mäusen wurde vom Verf. die Möglichkeit einer lokalen Immunisierung gegen Krebs durch Bestrahlung dargetan. Die Methodik war folgende: Bei den Versuchstieren wurden die Leistenbeugen rechts und links rasiert; dann wurde das ganze Tier mit Bleigummi bedeckt und über der linken Leistenbeuge ein Fenster von 1,5 × 1 cm Größe geschnitten, durch das die Röntgenstrahlen hindurchgingen. Die Bestrahlung erfolgte in Serien von 5, 8 und 10 Minuten, bei 30 KV. 22 MA. und 27,5 cm Fokushautabstand, ohne Filter. Unmittelbar nach der Bestrahlung wurde die rechte und linke Leistenbeuge intrakutan mit Mäuse-Adenokarzinom Bashford 63 beimpft. Ergebnis: Die in dem bestrahlten Bezirk implantierten Karzinome hatten im Vergleich zu denen auf der unbestrahlten Seite eine viel langsamere Entwicklung und gingen in 70% vollkommen zugrunde, wenn mit 10-Minuten-Bestrahlung vorbehandelt worden war. Eine Reihe von guten Photographien veranschaulicht diese Verhältnisse sehr schön.

O. Grütz-Elberfeld.

Digitized by Google

Soiland, A., W. E. Costolow u. O. N. Meland-Los Angeles: Colloidal Lead Combined with X-Rays and Radium in Treatment of Cancer (Colloidales Blei kombiniert mit X-Strahlen und Radium in der Krebsbehandlung). J. Am. m. Ass., Bd. 92, Nr. 2, S. 104.

Dieser Bericht schließt sich an vorläufige Mitteilungen über die Wirkung von kolloidalem Blei und Bleiphosphat an, die am 14. Juni 1928 in derselben Zeitschrift erschienen sind. Heute berichten die Verf. über die Kombination dieser Methode mit der Bestrahlung, da nach ihren Beobachtungen das Blei die Strahlenempfindlichkeit maligner Tumoren erhöht. Jedoch sind die Resultate auch dieser Versuche noch nicht ermutigend ausgefallen. P. Seier-Heidelberg.

Brunner, A.-St. Gallen: Erfahrungen über die Bleibehandlung des Karzinoms. (Chir. Abt. d. Kantonspitals.) Schweiz. m. W., 1929, Nr. 9, S. 253.

Angeregt durch die günstigen Meldungen aus England über die Bleibehandlung bösartiger Geschwülste hat Verf. an 15 Kranken das Verfahren nachgeprüft. Verwandt wurde ein englisches Präparat — Collosol Lead —, das 0,1% Blei und 0,1% Quecksilber in kolloidaler Form enthält. Unter den 15 Kranken glaubt Verf. 7mal einen Erfolg feststellen zu können. Die Versuchsanordnung ist jedoch insofern nicht einwandfrei, als nur in 2 Fällen histologisch ein Ca festgestellt wurde und außerdem neben der Bleibehandlung bei 5 von den 7 Kranken noch Röntgenbestrahlung gleichzeitig stattfand. F. Landauer-Berlin.

Rohdenburg, G. L., u. A. Bernhard-New York: Einige physikalisch-chemische Ausblicke auf das Problem der malignen Zelle. (Achelis Labor. d. Lenox Hill Hospitals.) Zschr. f. Krebsforschg., Bd. 28., H. 4, S. 301.

Der Salzgehalt des Blutes von Ratten mit Spontantumoren unterscheidet sich von dem des Blutes gesunder Ratten und solcher mit spontan sich zurückbildenden Impftumoren. Das gleiche gilt für die Zellen eines Lebersarkoms im Vergleich zu normalen Leberzellen. Verff. versuchten, die hierher maßgebenden Faktoren in Vitro-Versuchen aufzuklären. Es ergab sich folgendes: Bösartiges Gewebe nimmt nach Suspension in gewissen ausgeglichenen Salzlösungen weniger an Gewicht zu als gutartiges Gewebe. Meist verlieren bösartige Zellen an Gewicht nach $1\frac{1}{2}$stündiger Suspension in einer Salzlösung, die entsprechend dem Blut von Tieren mit sich rückbildenden Tumoren hergestellt wurde. Zusatz eines Kolloids zu einer Lösung der letzteren Art verursacht Gewichtsverlust gutartiger Gewebe. Tumorgewebe gibt etwas weniger N. an die Lösung ab als normales. Diese und noch einige andere, ebenfalls von den Verff. mitgeteilte Besonderheiten im Verhalten der Tumorzellen müssen notwendigerweise den Stoffwechsel und das Leben der malignen Zelle beeinflussen. Fr. Wohlwill-Hamburg.

Thies, O.-Leipzig: Über den Einfluß der Avitaminose auf Impftumoren. (Serol. Labor. d. Chir. Univ.-Klin. Berlin.) Zschr. f. Krebsforschg., Bd. 28, H. 4, S. 338.

10 Tage vor und 10 Tage nach einer Impfung mit Mäusekarzinom wurden die Versuchstiere A- und B-vitaminfrei ernährt. In beiden Fällen geht die Impfung im selben Prozentsatz, nämlich in 10%, nicht an. Auch gegenüber Kontrolltieren ergeben sich keine wesentlichen Unterschiede. Diese Ergebnisse, die von denen anderer Autoren abweichen, dürften der speziellen Versuchsanordnung, was die Art des Tumors, Art und Zeitpunkt der Impfung, Grad der Vitaminentziehung betrifft, zuzuschreiben sein. Fr. Wohlwill-Hamburg.

Sanchez-Lucas, J. G.-Berlin: Teerkarzinom bei vital-gespeicherten Mäusen. (Path. Inst. d. Krankenhauses Berlin-Moabit.) Zschr. f. Krebsforschg., Bd. 28, H. 4, S. 374.

Die Tatsache, daß Mäuse mit Teerkarzinomen besonders in Leber und Milz histologische Veränderungen aufweisen sowie das seltene Vorkommen von Metastasen in der Milz läßt daran denken, daß das retikulo-endotheliale System etwas mit dem Tumorwachstum zu tun hat. Für transplantable Tumoren ist dies auch bereits experimentell erhärtet. Verf. hat diese Frage für das Teerkarzinom geprüft. Es zeigte sich indes, daß Teerpinselung nach Milzexstirpation oder nach Vitalspeicherung mit Tusche oder nach Kombination beider Eingriffe etwa in gleicher Häufigkeit und nach gleichem Intervall Warzen- und Karzinomentwicklung zur Folge hat, wie bei nicht vorbehandelten Mäusen. Auch die histologischen Veränderungen der inneren Organe waren in beiden Fällen die gleichen. Amyloidose hat Verf. nie beobachtet, doch war wohl die Zahl der Versuche zu klein.

Fr. Wohlwill-Hamburg.

Digitized by Google

Arzt, L.: Die Radiumbestrahlung des Karzinoms. W. kl. W., 1929, Nr. 10, S. 289.

Verf. bespricht die verschiedenen Methoden der Radiumbehandlung. Man unterscheidet Kontakt- und Distanzbestrahlung. Erstere wird gewöhnlich in gefiltertem Zustand in Form bestimmter Radiumträger verabfolgt. Am besten verwendet man Träger, die an der Außenseite emailliert sind, um Sekundärstrahlungen zu vermeiden. Zur intratumoralen Bestrahlung nimmt man am zweckmäßigsten die Dominikusröhrchen, die als solche schon filtern. Die Radiumnadeln dagegen wirken als ungefilterte Bestrahlung, die direkt in den Tumor eingeführt von innen heraus denselben zu zerstören suchen. Sie werden ersetzt durch die eine hochwertige Emanation enthaltenden Glasröhrchen, die sogenannten Radonkapillaren. Kontaktbestrahlung ist manchmal an bestimmten Stellen der Körperoberfläche sowie in einigen Körperhöhlen nur schwer, bei letzteren nur vermittelst Prothesen durchführbar. Wenn es sich darum handelt, möglichst große Flächen zu bestrahlen, verwendet man die Distanzbestrahlung, wobei Bestrahlungskegel und Tiefenwirkung proportional zur Entfernung des Trägers steigt. Sie eignet sich besonders für prophylaktische Bestrahlung operierter Karzinome und regionärer Drüsen, da bei dieser Methode die bedeckende Haut geschützt werden kann. Sehr erfolgreich ist oft die Kombination beider Bestrahlungsmethoden, wobei von mehreren Seiten bei gleichzeitiger Einlage von Nadeln distanzbestrahlt wird. Auf diese Weise kann mit dieser sogenannten „Kreuzfeuermethode" dem Tumor eine sehr große Strahlenmenge zugeführt werden, ohne daß die Haut an irgend einer Stelle geschädigt zu werden braucht. An großem Material konnte Verf. in der Zeit von 1912—1929 sehr gute Dauererfolge erzielen. H. Colman-Berlin.

Fuhs, H.: Zur Radiumbehandlung des Karzinoms und seiner Vorläufer. W. kl. W., 1929. Nr. 10, S. 291.

Die Radiumbestrahlung eignet sich nicht nur für maligne Tumoren selbst, sondern auch für deren Vorläufer, von denen besonders Leukoplakien des Lippenrots und der Wangenschleimhaut, senile und Arsenkeratome, Hautveränderungen bei Teer- und Paraffinarbeitern, Warzen an den Händen der Röntgenologen sich eignen, ferner das Xeroderma pigmentosum. Für diese prophylaktischen Bestrahlungen verwendet man möglichst die harten γ-Strahlen. Nur sehr große Wucherungen epithelialer Natur sollen vor der Bestrahlung exstirpiert werden. Ebenso wie bei obengenannten Veränderungen kann das Verfahren bei Morbus Paget und Bowen, sowie den multiplen Epitheliomen angewandt werden. Von Hautkarzinomen selbst reagieren besonders gut die flachen Krompecherschen Basalzellenkarzinome, während die verhornenden Plattenepithelkrebse besser exstirpiert werden sollen. Besonders günstig spricht auf die Bestrahlung das Karzinom der Lippen und der Mundhöhle an. Voraussetzung für Dauererfolge ist aber die gründliche Ausräumung der regionären Drüsen mit nachfolgender Bestrahlung. Eine Tabelle berichtet über die von 1912—1918 in der Klinik bestrahlten Fälle, geordnet nach der Lokalisation, getrennt nach Geschlecht. H. Colman-Berlin.

Vries, S. de-Amsterdam: Strahlenbehandlung von Augenlidkrebs. (Klin. d. Antoni v. Leeuwenhoekhuis u. d. Ophthalmol. Univ. Klin.) Klin. Mbl. f. Augenheilk., Bd. 82, Januar-Heft, S. 145.

Von 32 Patienten mit Augenlidkarzinomen konnten 30 durch Radiumbestrahlungen geheilt werden. Es wurden 250 mg-Stunde per qcm unter ½ mm Fe, ½ mm Pb und 1 mm Gummi appliziert. Durch Röntgenbehandlung konnten von 12 Patienten nur 4 geheilt werden. Bei 22 Patienten ergaben die Nachuntersuchungen, daß kurz nach der Bestrahlung Epitheldefekte der Kornea vorkommen, die vorhergehende Behandlung der konjunktivalen Flora erforderlich machen. Ferner fanden sich bei einigen Patienten (5) in dem der Radiumapplikationsstelle benachbarten Linsensektor nach 5 und mehr Jahren leichte Trübungen und an 2 Fällen reife Katarakte. W. Curth-Berlin.

Matras, A.-Wien: Die histologischen Veränderungen radiumbestrahlter Karzinome. (Univ. Klin. f. Dermatol. u. Syphilidol.) W. kl. W. 1929, Nr. 10, S. 293.

Durch die Bestrahlungen werden Protoplasma, und was besonders wichtig ist, die Kerne der Krebszellen im Sinne einer Degeneration beeinflußt. Gleichzeitig wuchert das Zwischengewebe. Man sieht also Kerntrümmer, doppeltbrechende Lipoidtröpfchen auch nach Zerstörung des Zellverbandes und leukozytäre Infiltra-

Digitized by Google

tion mit nachfolgender Vernarbung des Stroma. Die Wirkung der Radiumstrahlung in oben beschriebenem Sinne ist besonders schnell und kräftig.

H. Colman-Berlin.

Hochenegg, J.-Wien: Gedanken eines Praktikers über Krebsgenese und Krebstherapie. (Chir. Univ.-Kl.) W. kl. W., 1929, Nr. 15, S. 463.

Ohne die Bedeutung der experimentellen Forschung unterschätzen zu wollen, meint Verf., daß langjährige Erfahrungen des Praktikers auch von größtem Wert sind. Er ist durchaus Anhänger der Reiztheorie über die Entstehung des Karzinoms. Dem Reiz analog ist die Altersinvolution zu setzen. Infolge dieser beiden Ursachen werden Zellen geschädigt, aber nicht völlig vernichtet. Als Ersatz für diese tritt die Wucherung atypischer Zellen auf. Durch Verstopfung der Lymphbahnen, welche Verf. durch ein sehr interessantes Experiment bestätigte, erfolgt eine Anschoppung, die sich lange vor Auftreten des Karzinoms durch Spannungsgefühl manifestiert. Nunmehr können die geschädigten und wuchernden Zellen nicht abgeschwemmt werden und bilden dadurch wiederum eine auslösende Ursache für die Entstehung des infiltrierenden Tumors, d. h. die regellose Wucherung der geschädigten, nicht fortschwemmbaren atypischen Zellmassen. Das Ankämpfen des Organismus gegen die Verstopfung der Lymphbahnen äußert sich in Bildung reichlicher Kollateralen. Von den nicht fortgeräumten Zellschlacken gehen die Rezidive aus. Therapeutisch muß — es handelt sich hierbei nur um operable Karzinome — vor und nach der sehr radikal auszuführenden Exstirpation, durch psychische und roborierende Behandlung der Organismus gestärkt werden, denn der Kräftige wird schneller mit dem schädigenden Agens fertig. Ganz besonders nach Karzinom des Intestinaltraktus ist für überreichliche Ernährung Sorge zu tragen. Von großer Wichtigkeit ist es, die verschleppten, aber noch nicht zur atypischen Weiterwucherung gekommenen Zellen post operationem durch Röntgentherapie im Keim zu vernichten, um Metastasen zu verhindern. Besonders in der Privatpraxis wird es möglich sein, die Disposition zur Karzinomentwicklung durch entsprechende Stoffwechseländerung nach genauester Beobachtung des Patienten abzuschwächen oder zu beseitigen. Dieser Sorge muß der Arzt sich ganz besonders widmen.

H. Colman-Berlin.

Pupovac, D.-Wien: Zur Annahme der Radikalheilung und zur Rezidive bei malignen Tumoren. W. m. W., 1929, Nr. 19, S. 621.

Zur Vorsicht soll die Mitteilung zweier Fälle mahnen, die noch nach 9 und 21 Jahren rezidivierten. Es handelte sich um ein Plattenepithelkarzinom der Zunge bzw. um ein Melanosarkom der Haut. H. Lippert-Köln.

Neumann, A.-Wien: Die Ergebnisse bei der Krebsbehandlung des Dr. Salzborn. W. m. W., 1929, Nr. 13, S. 400.

In dem nahe bei Wien gelegenen Dorfe Bockfliess praktiziert seit 1912, speziell für Krebskranke, der Arzt Dr. Salzborn, nach eigener, geheim gehaltener Methode und nicht ohne offensichtliche Erfolge. Verf. gibt seine eigenen günstigen Wahrnehmungen wieder, die er an Ort und Stelle gemacht hat ebenso wie bei Nachuntersuchungen von dort behandelten Patienten. Verf. empfiehlt angesichts der Hilflosigkeit unserer Therapie weitere Nachprüfung der Salzbornschen Methode, die in Verabreichung intern wirkender Medikamente unbekannten Ursprungs besteht in Verbindung mit strengen diätetischen Vorschriften. H. Lippert-Köln.

Stauffer, H.-Zürich: Über einen Fall von Karzinom nach Brandverletzung. (Derm. Univ.-Kl.) Zschr. f. Krebsforsch., Bd. 28, H. 5, S. 418.

Bei einem 66jährigen Gießereiarbeiter entstand 30 Tage nach einer Brandverletzung der Haut ein Kankroid der Wange. Da bei dem Patienten im Gesicht senile präkanzeröse Hyperkeratosen vorhanden waren, ist die akute Entstehung des Karzinoms unter der auslösenden Wirkung des Hitzetraumas auf dem Boden der schon vorhandenen Karzinombereitschaft der Haut wohl verständlich.

O. Grütz-Elberfeld.

Jolkwer, W. E.-Ekaterinoslaw: Über gleichzeitiges Vorkommen multipler Geschwülste differenter Art. (Propädeut.-chir. Kl. d. Med. Inst.) Arch. f. kl. Chir., Bd. 155. H. 1. S. 142.

Die gleichzeitige Entwicklung des Karzinoms und des Sarkoms in einem und demselben Organ ist nicht ganz selten. Die Kasuistik über das gleichzeitige Vorhandensein von Karzinom und Sarkom in verschiedenen Organen ist hingegen sehr spärlich. Verf. zählen 51 diesbezügliche Fälle auf. K. Linser-Dresden.

Digitized by Google

Müller, H.-Mainz: Die histologische Übereinstimmung zwischen Epithelregenerationen und Krebsbildung. (Path. Inst. d. städt. Krankenh.) Zschr. f. Krebsforsch., Bd. 28, H. 5, S. 383.

In außerordentlich anregenden Ausführungen kritisiert der Verf. die bisherige Auffassung der Krebsgenese ausschließlich von Epithelzellen aus und verwirft sie als durchaus unbewiesen. Auf Grund eigener histologischen Untersuchungen, die durch zahlreiche, zum Teil außerordentlich überzeugende Mikrophotogramme belegt sind, stellt Verf. die These auf, daß grundsätzlich die Epithelbildung unter physiologischen Verhältnissen bei der gesteigerten Regeneration und bei der krebsigen Wucherung in gleicher Weise erfolge und daß sie ihren Ausgang nehmen vom undifferenzierten Mesenchym, das im ganzen Körper vorhanden und insbesondere an die Gefäßwände gebunden sei. Die Frieboesschen Auffassungen von der Beteiligung des Mesenchyms am Aufbau der normalen Epidermis erhalten durch diese Befunde eine wesentliche Stütze und werden auch für pathologische Verhältnisse der epithelialen Geschwulstbildung als diskutabler erwiesen als die bisherigen Keimblatttheorien. Danach nimmt auch die Epithelregeneration ihren Ausgang vom Mesenchym, und als auslösenden Vorgang bei der Regeneration sieht Verf. den Gewebsuntergang an, der hormonal die Neubildung anrege. Dasselbe geht nach Müller bei der Krebsbildung vor sich, die nur als eine gewaltige, übersteigerte Regeneration anzusehen sei, hervorgerufen durch immer neuen, erst durch äußere Einflüsse bedingten, dann im neugebildeten Regenerat selbst vor sich gehenden Gewebsuntergang. Danach wäre das biologische Ziel der krebsigen Wucherung das gleiche wie das der physiologischen Regeneration, nämlich der Ersatz des untergehenden Gewebes, und nur „die Maßlosigkeit dieses Geschehens täuscht beim Krebs Sinnlosigkeit vor". Die allgemeinpathologische Bedeutung dieser Vorstellung ist zweifellos von großer Tragweite. Den Dermatohistologen müssen noch besonders fesseln die histologischen Nachweise der Entstehung solider Krebszüge beim Hautkrebs durch epitheliale Umwandlung des Kapillarenendothels. Viele merkwürdige, jedem Dermatohistologen bekannte Bilder des Hautkrebses erhalten dadurch eine viel zwanglosere Deutung als sie früher möglich war. Viele Bilder erhöhen den Wert der Arbeit. O. Grütz-Elberfeld.

Sokoloff, B.: Rôle du cortex de la surrénale dans le développement du cancer (Die Rolle der Nebennierenrinde bei der Entwicklung des Krebses.) Compt. rend. Soc. Biol., Bd. 101, Nr. 18, S. 264.

Bei Versuchen, die mit Rousschem Sarkom an den Nebennieren von Hühnern und mit Karzinom-Bashford an Mäusen angestellt wurden, zeigte sich die Nebennierenrinde gegen die maligne Neubildung sehr sensibel. Im Beginne kommt es zu Erscheinungen einer Hyperativität, die im weiteren Verlaufe einer Degeneration Platz macht. Die Versuche bestätigen die Anschauung anderer Verff., daß die Rinde der Ort einer doppelten Sekretion von labilem Fett und von Pigment ist und lassen die mittlere Partie der Rinde als indifferente und germinative Zonde erkranken.
E. Levin-Berlin.

Schmidt, W.-München: Ein Beitrag zur parasitären Genese der bösartigen Gewächse. (Wissenschaftl. Abt. d. W. Schmidt-Serumwerk.) Zschr. f. Krebsforsch., Bd. 28, H. 6, S. 545.

Ein von O. Schmidt aus bösartigen Geschwülsten regelmäßig gewonnener protozoenähnlicher Mikroorganismus, der außerhalb des menschlichen Organismus in Mucorazeen parasitiert, wurde vom Verf. durch ein Filtrationsverfahren reingezüchtet und zur Tierimpfung verwandt, um seine geschwulsterregende Wirkung zu studieren. Der Erfolg der Impfung war bei der Ratte positiv und wird näher beschrieben. Der Parasit ergab mit dem Serum von Krebskranken ebenso wie mit dem immunisierter Tiere positive Komplementbindung. O. Grütz-Elberfeld.

Babes, A.-Bukarest: Die Entwicklungsstufen der Epithelveränderungen, welche den Teergeschwülsten der Haut vorausgehen. (Path. Labor. d. Univ.) Zschr. f. Krebsforsch., Bd. 28, H. 6, S. 533.

Die Hautveränderungen, die der Entstehung von Teergeschwülsten vorausgehen, sind abhängig von der Technik der Teerapplikation. Bei einfachem Bepinseln der Kaninchenohren mit Teer beginnen die Veränderungen mit einer Atrophie der Talgdrüsen und Haarbälge; es folgt darauf eine lebhafte Wucherung der Follikelmündungen in Form von epithelialen Säckchen und Knospen und der dazwischenliegenden Haut. Das Epithel zeigt dabei keine Atypie der Struktur, sondern eine Dyskeratose von derselben Art wie beim Morbus Darier. Beim Einreiben des

Digitized by Google

tion mit nachfolgender Vernarbung des Stroma. Die Wirkung der Radiumstrahlen in oben beschriebenem Sinne ist besonders schnell und kräftig.

H. Colman-Berlin.

Hochenegg, J.-Wien: Gedanken eines Praktikers über Krebsgenese und Krebstherapie. (Chir. Univ.-Kl.) W. kl. W., 1929, Nr. 15, S. 463.

Ohne die Bedeutung der experimentellen Forschung unterschätzen zu wollen, meint Verf., daß langjährige Erfahrungen des Praktikers auch von größtem Wert sind. Er ist durchaus Anhänger der Reiztheorie über die Entstehung des Karzinoms. Dem Reiz analog ist die Altersinvolution zu setzen. Infolge dieser beiden Ursachen werden Zellen geschädigt, aber nicht völlig vernichtet. Als Ersatz für diese tritt die Wucherung atypischer Zellen auf. Durch Verstopfung der Lymphbahnen, wie Verf. durch ein sehr interessantes Experiment bestätigte, erfolgt eine Anschoppung, die sich lange vor Auftreten des Karzinoms durch Spannungsgefühl manifestiert. Nunmehr können die geschädigten und wuchernden Zellen nicht abgeschwemmt werden und bilden dadurch wiederum eine auslösende Ursache für die Entstehung des infiltrierenden Tumors, d. h. die regellose Wucherung der geschädigten, nicht fortschwemmbaren atypischen Zellmassen. Das Ankämpfen des Organismus gegen die Verstopfung der Lymphbahnen äußert sich in Bildung reichlicher Kollateralen. Von den nicht fortgeräumten Zellschlacken gehen die Rezidive aus. Therapeutisch muß — es handelt sich hierbei nur um operable Karzinome — vor und nach der sehr radikal auszuführenden Exstirpation, durch psychische und roborierende Behandlung der Organismus gestärkt werden, denn der Kräftige wird schneller mit dem schädigenden Agens fertig. Ganz besonders nach Karzinom des Intestinaltraktus ist für überreichliche Ernährung Sorge zu tragen. Von großer Wichtigkeit ist es, die verschleppten, aber noch nicht zur atypischen Weiterwucherung gekommenen Zellen post operationem durch Röntgentherapie im Keim zu vernichten, um Metastasen zu verhindern. Besonders in der Privatpraxis wird es möglich sein, die Disposition zur Karzinomentwicklung durch entsprechende Stoffwechseländerung nach genauester Beobachtung des Patienten abzuschwächen oder zu beseitigen. Dieser Sorge muß der Arzt sich ganz besonders widmen.

H. Colman-Berlin.

Pupovac, D.-Wien: Zur Annahme der Radikalheilung und zur Rezidive bei malignen Tumoren. W. m. W., 1929, Nr. 19, S. 621.

Zur Vorsicht soll die Mitteilung zweier Fälle mahnen, die noch nach 9 und 21 Jahren rezidivierten. Es handelte sich um ein Plattenepithelkarzinom der Zunge bzw. um ein Melanosarkom der Haut. H. Lippert-Köln.

Neumann, A.-Wien: Die Ergebnisse bei der Krebsbehandlung des Dr. Salborn. W. m. W., 1929, Nr. 13, S. 400.

In dem nahe bei Wien gelegenen Dorfe Bockfliess praktiziert seit 1912. speziell für Krebskranke, der Arzt Dr. Salzborn, nach eigener, geheim gehaltener Methode und nicht ohne offensichtliche Erfolge. Verf. gibt seine eigenen günstigen Wahrnehmungen wieder, die er an Ort und Stelle gemacht hat ebenso wie bei Nachuntersuchungen von dort behandelten Patienten. Verf. empfiehlt angesichts der Hilflosigkeit unserer Therapie weitere Nachprüfung der Salzbornschen Methode, die in Verabreichung intern wirkender Medikamente unbekannten Ursprungs besteht in Verbindung mit strengen diätetischen Vorschriften. H. Lippert-Köln.

Stauffer, H.-Zürich: Über einen Fall von Karzinom nach Brandverletzung. (Derm. Univ.-Kl.) Zschr. f. Krebsforsch., Bd. 28, H. 5, S. 418.

Bei einem 66jährigen Gießereiarbeiter entstand 30 Tage nach einer Brandverletzung der Haut ein Kankroid der Wange. Da bei dem Patienten im Gesicht senile präkanzeröse Hyperkeratosen vorhanden waren, ist die akute Entstehung des Karzinoms unter der auslösenden Wirkung des Hitzetraumas auf dem Boden der schon vorhandenen Karzinombereitschaft der Haut wohl verständlich.

O. Grütz-Elberfeld.

Jolkwer, W. E.-Ekaterinoslaw: Über gleichzeitiges Vorkommen multipler Geschwülste differenter Art. (Propädeut.-chir. Kl. d. Med. Inst.) Arch. f. kl. Chir., Bd. 155. H. 1. S. 142.

Die gleichzeitige Entwicklung des Karzinoms und des Sarkoms in einem und demselben Organ ist nicht ganz selten. Die Kasuistik über das gleichzeitige Vorhandensein von Karzinom und Sarkom in verschiedenen Organen ist hingegen sehr spärlich. Verf. zählen 51 diesbezügliche Fälle auf. K. Linser-Dresden.

Digitized by Google

Müller, H.-Mainz: Die histologische Übereinstimmung zwischen Epithelgenerationen und Krebsbildung. (Path. Inst. d. städt. Krankenh.) Zschr. f. Krebsforsch., Bd. 28, H. 5, S. 383.

In außerordentlich anregenden Ausführungen kritisiert der Verf. die bisherige Auffassung der Krebsgenese ausschließlich von Epithelzellen aus und verwirft sie durchaus unbewiesen. Auf Grund eigener histologischen Untersuchungen, die durch zahlreiche, zum Teil außerordentlich überzeugende Mikrophotogramme belegt sind, stellt Verf. die These auf, daß grundsätzlich die Epithelbildung unter physiologischen Verhältnissen bei der gesteigerten Regeneration und bei der krebsigen Wucherung in gleicher Weise erfolge und daß sie ihren Ausgang nehmen vom undifferenzierten Mesenchym, das im ganzen Körper vorhanden und insbesondere an die Gefäßwände gebunden sei. Die Frieboesschen Auffassungen von der Beteiligung des Mesenchyms am Aufbau der normalen Epidermis erhalten durch diese Befunde eine wesentliche Stütze und werden auch für pathologische Verhältnisse der epithelialen Geschwulstbildung als diskutabler erwiesen als die bisherigen Keimblatttheorien. Danach nimmt auch die Epithelregeneration ihren Ausgang vom Mesenchym, und als auslösenden Vorgang bei der Regeneration sieht Verf. den Gewebsuntergang an, der hormonal die Neubildung anrege. Dasselbe geht nach Müller bei der Krebsbildung vor sich, die nur als eine gewaltige, übersteigerte Regeneration anzusehen sei, hervorgerufen durch immer neuen, erst durch äußere Einflüsse bedingten, dann im neugebildeten Regenerat selbst vor sich gehenden Gewebsuntergang. Danach wäre das biologische Ziel der krebsigen Wucherung das gleiche wie das der physiologischen Regeneration, nämlich der Ersatz des untergehenden Gewebes, und nur „die Maßlosigkeit dieses Geschehens täuscht beim Krebs Sinnlosigkeit vor". Die allgemeinpathologische Bedeutung dieser Vorstellung ist zweifellos von großer Tragweite. Den Dermatohistologen müssen noch besonders fesseln die histologischen Nachweise der Entstehung solider Krebszüge beim Hautkrebs durch epitheliale Umwandlung des Kapillarenendothels. Viele merkwürdige, jedem Dermatohistologen bekannte Bilder des Hautkrebses erhalten dadurch eine viel zwanglosere Deutung als sie früher möglich war. Viele Bilder erhöhen den Wert der Arbeit. O. Grütz-Elberfeld.

Sokoloff, B.: Rôle du cortex de la surrénale dans le développement du cancer (Die Rolle der Nebennierenrinde bei der Entwicklung des Krebses.) Compt. rend. Soc. Biol., Bd. 101, Nr. 18, S. 264.

Bei Versuchen, die mit Rousschem Sarkom an den Nebennieren von Hühnern und mit Karzinom-Bashford an Mäusen angestellt wurden, zeigte sich die Nebennierenrinde gegen die maligne Neubildung sehr sensibel. Im Beginne kommt es zu Erscheinungen einer Hyperativität, die im weiteren Verlaufe einer Degeneration Platz macht. Die Versuche bestätigen die Anschauung anderer Verff., daß die Rinde der Ort einer doppelten Sekretion von labilem Fett und von Pigment ist und lassen die mittlere Partie der Rinde als indifferente und germinative Zonde erkranken.

E. Levin-Berlin.

Schmidt, W.-München: Ein Beitrag zur parasitären Genese der bösartigen Gewächse. (Wissenschaftl. Abt. d. W. Schmidt-Serumwerk.) Zschr. f. Krebsforsch., Bd. 28, H. 6, S. 545.

Ein von O. Schmidt aus bösartigen Geschwülsten regelmäßig gewonnener protozoenähnlicher Mikroorganismus, der außerhalb des menschlichen Organismus in Mucorazeen parasitiert, wurde vom Verf. durch ein Filtrationsverfahren reingezüchtet und zur Tierimpfung verwandt, um seine geschwulsterregende Wirkung zu studieren. Der Erfolg der Impfung war bei der Ratte positiv und wird näher beschrieben. Der Parasit ergab mit dem Serum von Krebskranken ebenso wie mit dem immunisierter Tiere positive Komplementbindung. O. Grütz-Elberfeld.

Babes, A.-Bukarest: Die Entwicklungsstufen der Epithelveränderungen, welche den Teergeschwülsten der Haut vorausgehen. (Path. Labor. d. Univ.) Zschr. f. Krebsforsch.. Bd. 28, H. 6, S. 533.

Die Hautveränderungen, die der Entstehung von Teergeschwülsten vorausgehen, sind abhängig von der Technik der Teerapplikation. Bei einfachem Bepinseln der Kaninchenohren mit Teer beginnen die Veränderungen mit einer Atrophie der Talgdrüsen und Haarbälge; es folgt darauf eine lebhafte Wucherung der Follikelmündungen in Form von epithelialen Säckchen und Knospen und der dazwischenliegenden Haut. Das Epithel zeigt dabei keine Atypie der Struktur, sondern eine Dyskeratose von derselben Art wie beim Morbus Darier. Beim Einreiben des

Digitized by Google

Ohres mit Teer dagegen kommt es zuerst zu einer völligen Zerstörung der Haare und der Talgdrüsen und anschließend zu regenerativen Vorgängen in Form von epithelialen Fortsätzen, die in die Tiefe wachsen, allmählich ihren Zusammenhang mit der Oberhaut verlieren und schließlich verhornen. Das Produkt dieses Vorganges ähnelt sehr der senilen Hyperkeratose. O. Grütz-Elberfeld.

Heidenhain, L.-Worms: Spontantumoren bei Mäusen und die ätiologische Seite des Krebsproblems. Zschr. f. Krebsforsch., Bd. 28, H. 5, S. 443.

Für die experimentelle Mäusekrebsforschung ist die Frage von Bedeutung, wie häufig Spontantumoren bei den Tieren vorkommen. Da Zuverlässiges darüber nicht bekannt ist, regt Verf. zu Materialsammlung über Spontantumoren der Mäuse an. Von amerikanischen Verff. wird das Vorkommen der Mäusespontantumoren in einem so hohen Prozentsatz angegeben, der für die Kritik der Häufigkeit experimenteller erzeugter Krebse ernstlich in Betracht gezogen werden müßte. Kontrolluntersuchungen der Häufigkeit von Spontantumoren bei nach Zufall gepaarten Mäusen in Deutschland, wo die diesbezüglichen Zahlenverhältnisse ganz anders liegen können wie in Amerika, sind daher an einem großen Material notwendig.

O. Grütz-Elberfeld.

Collier, W. A.-Berlin: Zur experimentellen Therapie der Tumoren. I. Die Wirksamkeit einiger metallorganischen Blei- und Zinnverbindungen. (Inst. Robert Koch.) Zschr. f. Hyg., Bd. 110, H. 1, S. 169.

Zur chemotherapeutischen Behandlung des experimentellen Mäusekrebses haben sich die fast ungiftigen und wenig löslichen organischen Bleipräparate Tri-n-propylbleifluorid, Tri-i-botulbleibromid und Bleitetraphenyl als wirksam erwiesen. In 50% der Fälle gelang die prophylaktische Behandlung der Tiere, oder die etwa aufgehenden Geschwülste verschwanden binnen kurzem bei subkutaner Behandlung mit dem erstgenannten Präparat. Eine klinische Prüfung der Präparate dürfte gewisse Aussichten bieten. E. Jacobsthal-Hamburg.

Günther, H.-Leipzig: Die Beziehung des Geschlechts zur Geschwulstbildung. Zschr. f. Krebsforschg., Bd. 29, H. 1/2, S. 91.

Das weibliche Übergewicht in der Krebsstatistik ist nicht auf die Zeit der Geschlechtsaktivität beschränkt und wird durch die starke weibliche Krebsdisposition der Sexualorgane und Gallenwege bedingt. Sichergestellt ist eine männliche Prädisposition für Karzinombildung am Magen, an Niere, Harnblase und in besonders hohem Grade an Lippe, Zunge, Kehlkopf und Ösophagus, wo männliche Kranke um das 5—10fache überwiegen. Der Einfluß exogener Momente auf die Geschlechtsunterschiede der Krebserkrankung wird gewöhnlich überschätzt. Bei Sarkomen ist eine Sexualdifferenz viel weniger ausgeprägt als bei Karzinomen. Die Sexualdisposition eines Organes ist bei verschiedenen Geschwulstarten nicht die gleiche; die Niere erkrankt beim Manne häufiger an Karzinom und Hypernephroid, bei der Frau an Sarkom. Die klinischen Formen der Lipomatosis zeigen ausgeprägte Sexualdisposition (solitäre Lipome häufiger bei Frauen, multiple Lipome = Lipomatosis indolens häufiger bei Männern, während die Lipomialosis dolorosa beim weiblichen Geschlecht überwiegt). K. Linser-Dresden.

Babes, A.-Bukarest: Gaucherähnliche Milzveränderungen bei Teerpinselungen der Kaninchenhaut. (Path. Labor. d. Univ.) Virch. Arch., Bd. 272, H. 2, S. 411.

Bei 3 von 5 Kaninchen, die nach Teerpinselung, ohne Tumoren zu bekommen, innerhalb von 10—20 Tagen eingegangen waren, konnte Verf. in der Milz das Auftreten großer Zellen mit dichtem lipoidfreiem, bisweilen eisenhaltigem Protoplasma und blassem, bläschenförmigen Kern beobachten, die kleine, von einer zarten Hülle umgebene Alveolen bildend, zumeist innerhalb der Sinus gelegen sind. Sie verdrängen das normale Milzparenchym. Die Zellen erinnern an die beim Morbus Gaucher auftretenden, doch haben letztere einen kleinen, pyknotischen Kern, und sie liegen vorzugsweise in den Pulpasträngen. In der Leber fanden sich bei den Tieren keine derartigen Elemente, sondern Fettdegeneration, Nekrose, regenerative Hypertrophie. Fr. Wohlwill-Hamburg.

Ewing, J.: Radiosensitive Epidermoid Carcinomas (Strahlenempfindliche Deckepithelkarzinome). J. Am. Roentgenol., Bd. 21, Nr. 4, S. 313.

Die Kenntnis des histologischen Baues eines Hautkarzinoms erlaubt heute bereits einen Rückschluß auf seine Strahlenempfindlichkeit, wie man denn auch in verschiedenen Instituten anfängt, die histologische Diagnose bei der Aufstellung des Bestrahlungsplanes zu berücksichtigen. Grundsätzlich wächst die Strahlenempfind-

Digitized by Google

lichkeit mit der Malignität (Healy und Cutler). Sie nimmt ab, je undifferenzierter das Gewebe ist. Eine große Rolle spielt die Blutgefäßversorgung. Verf. ist der Ansicht, daß die Strahlenempfindlichkeit nicht nur von der Durchblutung abhängig ist, sondern daß häufig Nekrosen größerer Tumormassen die indirekte Folge der Gefäßverlegung sind. Wesentlich ist auch die Umgebung. Der gleiche Tumor ist in Fett- und Knochengewebe weniger radiosensibel als im Lymphgewebe. Von fundamentaler Bedeutung ist der Ursprung der Tumorzellen. Eine besonders strahlenempfindliche Gruppe bilden die vom Verf. als Übergangszellenkrebse („transitional epithelioma") bezeichneten Tumoren. Eine Statistik von 200 Tonsillarkarzinomen ergibt 14% Übergangszellenkarzinome bei 72% Plattenepithelkarzinomen. Unter 100 Fällen des Nasopharynx gehörten 37% zu der empfindlichen Gruppe der Übergangszellentumoren. Sie nehmen besonders häufig vom Zungengrunde, dem Sinus piriformis, der Tonsille, dem Mundboden, der Pharynxwand, sowie der Schleimhaut von Nase und Nasennebenhöhlen ihren Ausgang. Auch die von Schmincke und Regaud beschriebenen Lymphoepitheliome wurden wiederholt beobachtet. Ihre Differentialdiagnose gegen die Übergangsgeschwülste wird diskutiert. Noch immer ist die Klassifizierung unbefriedigend. Holthusen-Hamburg.

Quick, D.: Treatment of Cancer of the Lip and Mouth (Behandlung des Lippen- und Mundhöhlenkrebses). J. Am. Roentgenol., Bd. 21, Nr. 4, S. 322.

Verf. hält die Strahlentherapie für ein Hilfsmittel der Chirurgie, die sich in ihren Methoden der Mitbenutzung der Strahlen anzupassen hat. Die Strahlenempfindlichkeit der Deckenepitheltumoren wächst mit der Zelldifferenzierung. Eine besonders empfindliche Tumorart stellen die von Ewing beschriebenen Übergangszellkarzinome dar. Die Behandlung ist seit 1917 grundsätzlich die gleiche geblieben und besteht in Bestrahlung des Primärtumors und der regionären Drüsen von außen. Hierbei wird dem Radium (Fernbestrahlung mit 4 Gramm!) der Vorzug vor den Röntgenstrahlen gegeben, da nach den klinischen Erfahrungen das Radium weniger stark auf das Bindegewebe und stärker auf die epithelialen Elemente wirkt. Bei den unempfindlicheren Plattenzellkarzinomen wird außerdem eine Spickung des Primärtumors mit emanationshaltigen Goldkapillaren von 0,3 mm Wandstärke vorgenommen. Die Bestrahlung der Mundhöhlenkrebse mit intraoralen Applikatoren wird verworfen. Chirurgische Maßnahmen beschränken sich beim Primärtumor auf die Fälle, in denen Knochenteile befallen sind, die dann reseziert werden, auf die Zugänglichmachung des Tumors und die Entfernung voluminöser Tumoren durch Diathermie. Einseitig isolierte Drüsen, bei denen das Karzinom die Kapsel noch nicht durchwuchert hat, werden operiert, inoperable Drüsen nur eröffnet und mit Injektion von Goldkapillaren behandelt, in allen Fällen außerdem eine ausgiebige Fernbestrahlung vorgenommen. Die Erfahrungen basieren auf 2741 Fällen in der Zeit zwischen Dezember 1917 und Dezember 1927. 49% sind gestorben, 21% sind frei von klinischen Symptomen, davon etwa ein Drittel zwischen 5 und 10 Jahren, 11,8% über 3 Jahre. Von 450 Zungenkarzinomen sind jetzt 101, d. h. 22,4%, symptomfrei, eine Zahl, die mit den besten chirurgischen Statistiken Schritt hält, besonders wenn man berücksichtigt, daß nur 35% operabel und 50% in einem fortgeschrittenen Zustand waren. Holthusen-Hamburg.

Pascheff, K.-Sofia: Über den Krebs am Auge in Bulgarien. (Augenklinik.) Bulgarska Klinik, 1929. Jg. 2, H. 1, S. 2.

Aus dieser 259 Fälle von malignen Tumoren des Auges umfassenden klinischen Studie sei nur, was dermatologisches Interesse haben kann, wiedergegeben. Unter den Lidkrebsen ist das Epitheliom am häufigsten und wurde 139mal (in 0,9%) beobachtet, was der Statistik von Morax (0,8%) entspricht. Es tritt vornehmlich zwischen dem 55. und 60. Jahre auf. Histologisch sind es meist baso- und spinozelluläre Krebse; ein einziges Mal wurde ein wahrscheinlich von den Meibomschen Drüsen ausgehendes Zylindrom beobachtet. Vorwiegend wird Lidkrebs bei der Landbevölkerung beobachtet und betrifft häufig beide Augenlider, später den Bulbus und die Orbita. Krebs von seiten der Meibomschen Drüsen wurde 2mal bei Frauen von 80—85 Jahren gesehen, das zumeist melanotische Sarkom der Lider wurde 3mal beobachtet. Unter den epibulbären Karzinomen steht das Epitheliom, besonders des Limbus, im Vordergrunde. Seltener ist das Epitheliom der Hornhaut. Einmal wurde Limbusepitheliom sogar bei einem 4jährigen Kinde beobachtet und im ganzen 22mal. Auch bei Xeroderma pigmentosum hat Pascheff Epitheliom des Limbus gesehen. Das epibulbäre Sarkom wurde 18mal beobachtet, es war oftmals

Digitized by Google

ein Pigmentsarkom und betraf weit häufiger Männer als Frauen (12:6). Es geht gewöhnlich von der Konjunktiva aus, seltener von den inneren Augenmuskeln. Ferner kam symmetrische Entwicklung eines eigenartigen Tumors beiderseits im Bindehautsack gleichzeitig mit analogen Hauttumoren, bei einer 42 jährigen Frau zur Beobachtung; die Diagnose schwankte zwischen Lymphosarkom und Lymphom, doch entschied sich Sternberg nach Durchsicht der Präparate mehr für einen lymphomatösen subleukämischen Zustand. Am Tränenapparat kamen 3mal Lymphosarkome vom Typus Mikulicz vor, 2mal Epithelialkarzinome mit reichlichen eosinophilen Zellen, ferner ein Zylindrom. M. Kazarowa-T. Pasardjik.

Mund und Nase

Boas, I.-Berlin: Über Foetor ex ore et lingua und dessen Behandlung. Ther. d. Gegenw., Jahrg. 70, H. 1, S. 10.

Außer kariösen Zähnen und Entzündungsprozessen an und in der Umgebung derselben, den Tonsillarpfröpfen und den eitrigen Erkrankungen der Nebenhöhle ist die Zunge eine häufige Ursache von Fäulnisprozessen in der Mundhöhle. Hauptsächlich die Radix linguae mit ihren Papillae vallatae. Besprechung der Therapie und Empfehlung einer rechtwinklig gebogenen Zungenbürste, um den erkrankten Zungengrund zu reinigen. A. Perutz-Wien.

Elkeles, A.-Berlin: Die Anginen. M. Kl., 1929, Nr. 4, S. 142.

Anginen sind häufig nur ein Symptom einer Systemerkrankung; besonders ist das der Fall bei Angina agranulocytotica (charakterisiert durch hochgradige Herabsetzung der weißen Blutzellen, Fehlen der granulierten weißen Zellen, Heilungen durch Bestrahlungen des Knochenmarkes) und der Lymphozyten-Monozytenangina (Leukozytose von 10 000—20 000 Zellen mit überwiegend Mono- bzw. Lymphozyten). Die Diphtherie zeigt in den letzten Jahren sehr schwere Formen der Rachendiphtherie: die Schwere der Erkrankung wird durch die Toxine der Diphtheriebazillen bedingt, vorkommende hämolytische Streptokokken haben keine große Bedeutung. Die Behandlung mit großen Dosen Diphtherieheilserum versagt hierbei oft, ist jedoch aussichtsreich, wenn sie frühzeitig einsetzt. E. Levin-Berlin.

Schwarz, E.: Infektiöse Mononukleose — Drüsenfieber — Angina mit lymphozytärer Reaktion als einheitliche Infektionskrankheit. W. kl. W., 1929, Nr. 4, S. 98.

Verf. beschreibt eine Krankheit, die häufig vorkommt, dem Pfeifferschen Drüsenfieber ähnlich, aber nicht identisch ist und am besten mit dem Namen „Drüsenfieber" zu bennennen wäre. Sie wird durch ein lymphotropes Virus hervorgerufen und weist als Symptome bei meist begleitender Angina Lymphdrüsenschwellung, Milztumor und ein lymphoblastisch-plasmazelluläres Blutbild auf. Verf. hat genaueste Blutuntersuchungen zur Erforschung dieser oft nicht richtig erkannten Krankheit angestellt. H. Colman-Berlin.

Batten, L. W.: Agranulocytic Angina (Angina agranulocytotica). Lancet, 1929, Nr. 5505, S. 440.

Kasuistischer Beitrag zur Kenntnis der zuerst 1922 beschriebenen Angina agranulocytica (Schultz), gekennzeichnet einerseits durch eine septische Entzündung der Tonsillen, des Rachens und Mundes, andererseits durch eine ausgesprochene und zunehmende Leukopenie besonders der polynukleären Leukozyten. Die 50jähr. Patientin erkrankte zunächst an einer akuten Pharyngitis mit Fieber, die abheilte. Ein Vierteljahr später erneute fieberhafte Pharyngitis, eingeleitet von Schüttelfrost; Schwellung der Zunge, des Gaumens, des Pharynx und der Tonsillen; im Exsudat der Tonsillen fanden sich Streptokokken, grampositive und gramnegative Bazillen, keine Diphtheriebazillen kulturell, sondern nicht hämolytische Streptokokken und Diphtheroide. Ulzerationen an den Tonsillen; auf der Haut Erytheme. Die Blutuntersuchung ergab 2100 weiße Blutkörperchen, davon nur 1% Polynukleäre. 4 Tage später 500 weiße Blutkörperchen. Behandlung mit Streptokokkenvakzine und Antistreptokokkenserum erfolglos. Tod am 12. Krankheitstage.
F. Juliusberg-Braunschweig.

Falta, L.-Szeged (Ungarn): Über Endotheliome der Mundhöhle. (Chir. Abt. d. Univ.-Kl.) W. kl. W., 1929, Nr. 7, S. 210.

Endotheliome sind an und für sich, besonders aber in der Mundhöhle selten. Verf. hat in den letzten 4 Jahren folgende Fälle an seiner Klinik beobachtet: Bei einem 64jähr. Mann entwickelt sich seit 6 Jahren eine Gaumengeschwulst in der

Digitized by Google

Gegend eines Weisheitszahnes. Bei der Untersuchung zeigt sich, daß es sich um ein halbwalnußgroßes Endotheliom handelt, das exzidiert gut heilt und nicht rezidiviert. Bei einer 26jähr. Frau entwickelt sich innerhalb 2 Jahren eine große ulzerierte Geschwulst des rechten harten Gaumens. WR ++++, daher antiluetische Kur, auf Grund deren die Ulzeration heilt, die Geschwulst sich verkleinert, aber haselnußgroß bleibt. Histologisch Endotheliom, das exkochleiert wird. Nach 2 Jahren am rechten Kinn erbsengroße Drüsen, die entfernt werden. 3 Jahre später rechts Exopthalmus. Bei 53jähr. Mann Entwicklung der Geschwulst innerhalb von einem Jahre, Exstirpation mit Drüsenausräumung führt zu rezidivfreier Heilung. Bei einer 35jähr. Frau entstand vor 12 Jahren ein Endotheliom in der Gegend des rechten hinteren Molarzahns, das vor 9 Jahren entfernt bald wieder rezidivierte. Erneute Operation der jetzt halbapfelgroßen Neubildung, die mit den Drüsen exstirpiert nicht wieder rezidivierte. Bei einem 55jähr. Mann wurde vor 3 Jahren ein 6 Jahre vorher entstandenes Endotheliom der rechten Oberlippenhälfte entfernt, rezidivierte zu einer apfelgroßen Geschwulst, die bis in den Muskel entfernt nicht wieder rezidivierte. Zusammenfassend ist zu sagen, daß die Entwicklung langsam und schmerzlos ohne Störung des Allgemeinbefindens vor sich geht, gewöhnlich erst nach längerer Zeit Metastasen in den regionären Lymphdrüsen macht, scharf umschrieben ist, schneller als Karzinom wächst, aber nicht ulzeriert und auch öfters bei jungen Leuten vorkommt. Eine von anderer Seite hergestellte Autovakzine bessert zwar, schützt aber nicht vor erneuter Vergrößerung. Diagnostisch ist die Probeexzision, therapeutisch die gründliche Exzision das Mittel der Wahl. H. Colman-Berlin.

Machulko-Horbatzewitsch, G. S.-Charkow: Zur Frage nach der pathologischen Morphologie des Rhinoskleroms. (Ukrain. path.-anat. Inst.) Virch. Arch., Bd. 270, H. 3, S. 680.

Das Rhinosklerom ist in der letzten Zeit in der Ukraine eine gewöhnliche Erscheinung geworden. Auch auf die benachbarten Länder ist ein vermehrtes Übergreifen zu bemerken. Selbst in Ländern ist es jetzt vereinzelt aufgetreten, in denen es früher überhaupt nicht beobachtet wurde. Näheres über die geographische Verbreitung ist aus einer der Arbeit beigefügten Landkarte zu ersehen. An Hand sehr eingehender Untersuchungen, erläutert durch fünf gute Mikrophotogramme, kommt Verf. zu dem Resultat, daß die von mancher Seite für charakteristisch gehaltenen Russelschen Hyalinkörperchen das Produkt der tropfig-hyalinen Degeneration der Mikuliczschen Zellen sind. Das Plattenepithel über den Skleromknoten und Infiltraten weist immer degenerative Veränderungen auf. Diese beginnen mit der Vakuolisierung des Protoplasmas und können bis zur atypischen, „tropfigen Keratohyalinose" gehen. In diesen degenerativen Veränderungen des die Skleromknoten bedeckenden mehrschichtigen Plattenepithels liegt die Hauptursache späterer Ulzerationen der Sklerominfiltrate. Die beim Sklerom zu beobachtende Akanthose des mehrschichtigen Plattenepithels ist der Ausdruck seiner reaktiven Epithelisierungsfähigkeit. F. Jacobsohn-Berlin.

Mikulaszek, E.: Recherches expérimentales sur la substance soluble specifique des Bacilles isolés dans le rhinosclérome (Experimentelle Untersuchungen über die lösliche spezifische Substanz der vom Rhinosklerom isolierten Bazillen). Compt. rend. Soc. de biol., Bd. 100, Nr. 4, S. 301.

Die lösliche spezifische Substanz, deren Herstellung eingehend geschildert wird, erscheint als amorphe, in Wasser lösliche, in Alkohol, Äther, Chloroform, Azeton unlösliche Substanz; sie setzt sich aus Polysacchariden zusammen. In stärkerer Verdünnung reagiert sie mit Seren von hohem spezifischem Gehalt, Antikörper erzeugt sie beim Versuchstier nicht. Auch mit dem Serum Rhinoskleromkranker gibt sie positive Reaktionen. Weitere Untersuchungen müssen zeigen, ob sie geeignet ist, die frischen Bazillensuspensionen zu ersetzen. E. Levin-Berlin.

Elbert, B. J.: Untersuchungen über die Agglutinabilität des Bacillus Frischii und die Agglutination bei Rhinosklerom. (Statens Serum Inst. Kopenhagen u. Weißruss. Mikrobiol. Inst. Minsk.) Zbl. f. Bakt., Bd. 110, H. 4/5, S. 190.

Im Serum von Rhinoskleromkranken sowie von immunisierten großen und kleinen Tieren bilden sich Agglutinine in großer Menge. Der Bazillus existiert in Kapselform und als schleimloser Mutant. Beide Formen produzieren Agglutinine, die sich jedoch untereinander nicht agglutinieren. F. Harry-Wiesbaden.

Herzberg, H.-Düsseldorf: Über Streptokokkenbefunde im Rachen von Kindern. (Kinderkl. u. Hyg. Inst. d. med. Akad.) Mschr. f. Kinderhlk., Bd. 43, H. 4, S. 328.

Digitized by Google

Von etwa 170 Kindern der Klinik und der Tuberkulosestation wurden im Jahre 1928 monatlich Rachenabstriche zur Untersuchung auf hämolytische Streptokokken gemacht. Die niedrigsten Werte haben Säuglinge (bis 28%), die höchsten die Kinder der Tuberkulosestation (bis 79%). Kontrolluntersuchungen in einer Kinderheilstätte während einer Scharlachepidemie ergaben 75% hämolytische Streptokokken, in einer Düsseldorfer Schule nur 17%. Ein Anstieg der Zahlen in den feuchten und kalten Monaten läßt sich vermuten. Eine Beziehung zwischen ansteigenden Streptokokkenzahlen und Häufung von Scharlachfällen ist nicht festzustellen.

R. Ley-Kreuznach.

Begelmann, J. A.-Moskau: Zur Zahnfleischfibromatosis. (Odontol. Kl. d. I. Moskauer staatl. Univ.) D. Zschr. f. Chir., Bd. 216, H. 3/4. S. 243.

Als Gingivitis hypertrophica wird häufig eine Erkrankung bezeichnet, die als Zahnfleischfibromatosis anzusprechen ist und nur sekundär entzündliche Merkmale aufweist, sich histologisch durch Bindegewebswucherung auszeichnet. Vorhandene Epithelwucherung ist gutartig. Zunächst werden im allgemeinen die Zwischenzahnpapillen befallen. Die Ätiologie ist noch nicht geklärt, mit Sicherheit ist aber anormale Zahnstellung von Einfluß. Therapeutisch genügt in ganz leichten Fällen Ätzung mit 8—10%iger Chlorzinklösung, Kauterisation oder Spülungen. In schweren Fällen kommt nur Exstirpation bis ins Gesunde hinein sowie Ausschabung des Kieferknochens in Frage, wenn Rezidiv vermieden werden soll.

H. Th. Hinrichs-Halberstadt.

Lutier, A.: Langue noire pileuse (Schwarze Haarzunge). Presse méd., 1929, Nr. 50, S. 822.

Die Schleimhautverfärbung braucht nicht immer schwarz, sie kann blau, violett, braun oder grünlich sein. Es finden sich bis zu 1 cm lange epitheliale Auswüchse der Papillen, die Kitzelgefühle am Gaumen und Übelkeit hervorrufen können. Der Sitz der Erkrankung kann die ganze Zunge bis zu dem Pap. circumval. einnehmen. Die Veränderung kommt vor allem bei Kachexie, Diabetes, Urämie und Syphilis vor. Als Therapie wird Bürsten mit 10%iger Borsäure, Lugolsche Lösung innerlich und Einspritzungen von Kampfer oder Cacodyl empfohlen.

F. Rosenthal-Berlin.

Fortner, J.-Berlin: Die Reinzüchtung der fusiformen Bazillen aus dem Zahnbelag. (Institut Robert Koch.) Zbl. f. Bakf., Bd. 112, H. 5, S. 388.

Mittels der anaëroben Prodigiosusplattenmethode gelingt es, Reinkulturen von fusiformen Bazillen aus menschlichem Zahnbelag zu gewinnen. Unter den fusiformen Bazillen gibt es streng und nicht streng anaërobe Arten, die sich voneinander wiederum morphologisch und kulturell beträchtlich unterscheiden.

F. Harry-Wiesbaden.

Fuller, C. R., u. J. C. Cottrell-Salida: Infection with Organismus of Vincents Angina Following Human Bite (Infektion mit Erregern der Vincentschen Angina durch den Biß eines Menschen). J. Am. m. Ass., Bd. 92. Nr. 24. S. 2017.

Die Infektion kam dadurch zustande, daß bei einem Streit ein Mann den andern in den linken Zeigefingerrücken biß. Nach 2 Tagen traten Schmerzen und Schwellung an dieser Stelle auf, nach weiteren 3 Tagen Kopfschmerzen und starkes Krankheitsgefühl. Abstriche aus der Wunde ergaben Plaut-Vincentsche Erreger, die man auch nach tiefer Inzision im Gewebe nachwies. Die Wundränder wurden bald gangränös, und da Applikation von Borax und Anwendung von Wismut und Salvarsan keinen Erfolg hatte, wurde der Finger amputiert. P. Seier-Heidelberg.

Talg- und Schweißdrüsen

Ziemann, H.-Berlin: Über die Behandlung bei übermäßiger Schweißbildung mit Salvysat. (Path. Museum d. Univ.) M. Kl., 1929, Nr. 20. S. 796.

Salvysat wird durch Dialyse aus frischen Blättern von Fol. salviae hergestellt, in 20 Tropfen sind ungefähr 0,014—0,023 Ol. Salviae enthalten. Säuerliche, aromatisch riechende Flüssigkeit, die zu 20—30 Tropfen 4mal täglich in Wasser verdünnt genommen wird; nach Eintritt der Wirkung, nach ungefähr einer Woche, soll einige Tage ausgesetzt werden. Die Wirkung war eine sehr gute, die des Agaricin und der Kamphersäure übertreffende, das Mittel ist auch dem Atropin vorzuziehen. Behandelt wurden Nachtschweiße bei Phthisikern, Tag- und Nachtschweiße bei Basedow und Basedowoid, Lymphogranulomatosis, doch wurde mit Fortschreiten des

Digitized by Google

Leidens hier die Wirkung geringer. Schließlich ein Fall von rein lokalem, starkem Achselschweiß, in dem alle möglichen anderen Mittel versagt hatten.
E. Levin-Berlin.

Moncorps, C.-München: Subkutane Schlitzung der Talgdrüsen, eine Behandlungsmethode der Acne vulgaris. (Kl. u. Polikl. f. Haut- u. Geschlechtskrankh.) M. m. W., 1929, Nr. 24. S. 997.

Verf. schlitzt mit einem eigens konstruierten Messerchen, das bereits käuflich ist, den veränderten Talgdrüsenausführungsgang jeder einzelnen befallenen Talgdrüse auf und erreicht damit schnellere Abheilung als mit den Schälmethoden und Stanzmethoden. Natürlich ist auch seine kleinchirurgische Methode nur ein symptomatisches Mittel, das die äußeren Erscheinungen der Krankheit angreift, weswegen die Gesamtbehandlung nicht entbehrt werden kann. H. Lippert-Köln.

Haare und Nägel

Risak, E.-Wien: Über das Vorkommen von Schweißdrüsengeschwülsten im Bereiche der Milchleiste. (II. Chir. Klin.) W. m. W., 1929, Nr. 14, S. 458.

Nach Schaffer finden sich Schweißdrüsen vom apokrinen Typ selten auch in der Gegend der Milchleiste, aus der dann Geschwülste entstehen können. Der vorliegende Fall eines 50jährigen Mannes läßt nach dem histologischen Bau an eine akzessorische Mamma denken, andrerseits kann die Geschwulst auch einer Schweißdrüsenanlage ihre Entstehung verdanken. Praktisch wird wohl kaum zu entscheiden sein, ob es sich jeweils um einen Schweißdrüsen- oder um einen Milchdrüsentumor handelt. H. Lippert-Köln.

Koyanagi, Y.-Sendai (Japan): Dysakusis, Alopezia und Poliosis bei Uveitis nicht traumatischen Ursprungs. (Augenklin. d. Tohoku-Univ.) Klin. Monatsbl. f. Augenheilk., Bd. 82, Januar-Heft, S. 194.

Unter Anführung einiger Fälle aus der Literatur beschreibt der Verf. 4 Fälle des Zusammentreffens von schwerer Uveitis, Dysacusis interna und diffuser Alopezie z. T. unter Mitbeteiligung von Wimpern und Augenbrauen. Die später nachwachsenden jungen Haare sind meist völlig pigmentlos. Es handelt sich wahrscheinlich nicht um Folgezustände der Uveitis — eine Hypothese glaubt antigene Eigenschaften zerfallenden Uveapigments heranziehen zu müssen —, sondern um eine gemeinschaftliche zentrale Ursache, die vielleicht mit dem Enzephalitisvirus in Zusammenhang steht. Lues war auszuschließen. W. Curth-Berlin.

Buschke, A., L. Loewenstein, u. W. Joel-Berlin: Die spezifischen und unspezifischen Wirkungen des Thalliums. (Derm. Abt. d. Rudolf-Virchow-Krankenhauses.) M. Kl., 1929, Nr. 12, S. 462.

Mit den spezifischen Wirkungen des Thalliums dürfen die gelegentlichen unspezifischen, auch anderen Schwermetallen zukommenden nicht zusammengeworfen werden. Erstere umfassen vor allem den auf endokriner Basis beruhenden Symptomenkomplex, die Alopezie der sympathisch innervierten Haare, Störungen des Knochenwachstums und der Rachitis und Osteomalazie nahestehende krankhafte Prozesse in den Knochen, Kataraktbildung, Sistierung des Brunstzyklus, Eosinophilie im Blut, Abstumpfung der Magensäure, Alkalose, auch epitheliomatöse, aber gutartige Tumoren des Vormagens können durch chronische Vergiftung bei Ratten erzeugt werden. Endokrin-sympathisch ist auch die anthidrotische Wirkung des Thalliums. Von den bei der Thalliumbehandlung auftretenden Nebenwirkungen läßt sich nicht immer sagen, was spezifisch, was unspezifisch ist. Zu den letzteren gehören gelegentlich zu beobachtende Zerstörungen der Achsenzylinder, Optikusschädigung, Exantheme, besonders die Wirkung auf die Nieren (vorübergehende Albuminurie). E. Levin-Berlin.

Buschke, A., u. A. Joseph-Berlin: Vergleichende Beobachtungen über Homologie zwischen natürlich vorkommenden alopezischen Mäusen und chronisch experimentell mit Thallium vergifteten Ratten. (Derm. Abt. d. Rudolf-Virchow-Krankenhauses.) Kl. W., 1929, Nr. 9, S. 397.

Verff. berichten über Beobachtungen von 2 Mäuserassen, die schwere Störungen der Behaarung aufweisen. Es handelt sich um Tiere, wie sie bereits von Lebedinsky beschrieben worden sind und aus Riga stammen. Die eine Rasse weist nur Störungen des Haarkleides auf, die sich infolge verschiedenen Ausfalls- und Wachstumstempos in Halbnacktheit äußern, während es sich bei der 2. Gruppe

Digitized by Google

um ganz nackte Mäuse handelt, denen auch teilweise die Sinneshaare fehlen und die, ähnlich wie die Thalliumtiere, im Wachstum und in ihrer geschlechtlichen Entwicklung zurückgeblieben sind. Eine weitere Übereinstimmung zeigt sich auch darin, daß die Knochen für Röntgenstrahlen durchlässiger waren als bei normalen Tieren und das subkutane Fettpolster die gleiche Reduzierung aufwies, wie sie die Thalliumtiere darboten. Die letztere Mäuserasse, die der lettländischen gleicht, stammt aus Nordamerika. Als ursächliche Momente kommen auch hier wahrscheinlich funktionelle Störungen im endokrinen System in Frage, daneben wahrscheinlich noch anatomische Veränderungen, die irreversibel sind. Die Geringgradigkeit des Fettgewebes weist entsprechend der hypophysären Kachexie auf Störungen der Hypophyse hin. Anhangsweise wird noch einmal betont, daß sich besonders junge Tiere für die Thalliumuntersuchungen eignen, bei denen die Wirkungen schneller und eindeutiger zutage treten. Es sind neben dem spezifischen, endokrin-sympathischen Wirkungsmechanismus noch weitere toxische Wirkungen des Thalliums zu unterscheiden, wie sie auch bei anderen Metallen zu finden sind, wie Nierenschädigungen, nervöse Störungen und Störungen der Herzfunktion, die mit der eigentlichen Thalliumwirkung nichts zu tun haben. B. Peiser-Berlin.

Buschke, A.-Berlin: Das Komma am falschen Platz. M. Kl., 1929, Nr. 20, S. 786.

Mit Rücksicht auf in London vorgekommene tödliche Vergiftungen mit Thallium, bei denen durch Versehen bei der Umrechnung eine Lösung mit zehnfacher Dosis verabfolgt worden war, wird darauf aufmerksam gemacht, daß Thallium allerdings ein starkes Gift ist, aber bei seiner Anwendung zur Enthaarung von Kindern bei Haarpilzerkrankungen, der einzigen in Frage kommenden therapeutischen Verwendung, keine Gefahren mit sich bringt. Erforderlich ist eine genaue Bestimmung der Dosis nach dem Gewicht des Kindes; bei Verwendung der exakt dosierten Tabletten kann ein Irrtum viel schwerer vorkommen.

E. Levin-Berlin.

Buschke, A., u. A. Markus: Untersuchungen über die Beziehungen des Thalliums zum Lipoidstoffwechsel und zum Gewebe. (Derm. Abt. d. Rudolf-Virchow-Krankenhaus, Berlin.) Kl. W., 1929, Nr. 24, S. 1122.

Verff. haben Serien von Ratten längere Zeit (6—10 Monate) mit täglich 2 Tabletten Thallium acet. D 3 gefüttert und dann getötet. Die histologische Untersuchung ergab regelmäßig Herabsetzung oder Schwund der Lipoide und des Cholesterins in den Nebennieren, der Haut und ihren Anhangsgebilden und den Hoden. Nach Aussetzen der Thalliumverfütterung regenerierten sich genannte Stoffe wieder. Auch im Nervensystem scheinen sich ähnliche Vorgänge abzuspielen. Bei mit Thallium behandelten Kindern ließ sich eine Erhöhung des Cholesterinspiegels im Blute nachweisen. Da es bekannt ist, daß die Nebenniere eine das Haarwachstum fördernde Funktion hat, ist die Thalliumalopezie wohl als eine Folge der Störung des Lipoidstoffwechsels der Nebenniere aufzufassen. Interessant sind die Beziehungen zwischen Nebennieren und Geschlechtsdrüsen insofern, daß zum normalen Ablauf der Spermiogenese ein bestimmter Gehalt der Nebennieren an Lipoiden und besonders Cholesterin nötig ist. (3 Mikrophotogramme.) H. Colman-Berlin.

Halban, J., u. M. Z. Spitzer-Wien: Über das gesteigerte Wachstum der Nägel in der Schwangerschaft. (Gyn. Abt. d. Krankenh. Wieden-Wien.) Mschr. f. Geburtsh., Bd. 82, H. 1/2, S. 25.

Der während der Gravidität einsetzende Wachstumsimpuls wirkt einerseits auf den Uterus, die Vagina und die Mamma als besonderer Faktor und andererseits auf die Haare und das Längenwachstum der Knochen als allgemeiner Faktor ein; Tierzüchtern ist der Einfluß der Trächtigkeit auf die Hornbildung bekannt, aber über die Schnelligkeit des Wachstums der Nägel in der Gravidität ist in der Literatur nichts nachgewiesen. Beim normalen Menschen wächst der Nagel im Durchschnitte um 0,12 mm im Tage; die Verff. konnten feststellen, daß bei Graviden der Tagesdurchschnitt 0,13 mm beträgt. Zu Beginn der Gravidität setzt die Zunahme des Nagelwachstums sprunghaft ein und bleibt während der ganzen Gravidität erhalten. Bei Beendigung der Schwangerschaft, gleichgültig ob es sich um eine normale Geburt oder um einen Abortus handelt, bricht die Beschleunigung des Nagelwachstums jäh ab; während des Puerperiums sinkt die Längenzunahme unter den normalen Durchschnitt. Es kommen freilich Fälle vor, in denen die Zunahme des Nagelwachstums

Digitized by Google

den Durchschnitt des normalen Verhaltens nicht überschreitet; andererseits haben Verff. unter 93 Fällen acht Beobachtungen von ganz außerordentlichem Längenwachstum (0,22—0,33 mm, in einem Falle sogar von 0,60 mm täglich) verzeichnet.
F. Winkler-Wien.

Matussow-Charkow: Professionelle Nagelerkrankungen bei Metallarbeitern. Wratschebnoje Delo, 1929, Nr. 9.

Verf. beobachtete bei Aufspannern eines Metallnetzes auf den Rahmen vollständige Abnutzung des freien Nagelrandes des 2. bis 5. Fingers der rechten und zweier Finger der linken Hand und Verhornung der Haut um den Nagel.
A. Jordan-Moskau.

Ramond, L.: Virilisme pilaire (Männlicher Haartyp). Presse méd., 1929, Nr. 50, S. 821.

Bei einem 22jähr. Mädchen kommt es zu einer plötzlichen Gewichtszunahme, Schwächerwerden der Regel und Wachsen eines Backen- und Schnurrbarts bei sonst ganz normaler weiblicher Entwicklung und Stimme. Da innersekretorische Störungen des Ovariums und der Thyreoidea vorzuliegen scheinen, wird mit entsprechender endokriner Therapie begonnen. Außerdem wird Bleichen der Haare mit H_2O_2, evtl. Rasieren oder Elektrolyse empfohlen. Vor Röntgentherapie und Anwendung chemischer Enthaarungsmittel wird gewarnt. F. Rosenthal-Berlin.

Caro, M. R.-New York: Thallium Acetate: Table for Dosage (Dosierungstabelle für Thalliumazetat). J. Am. m. Ass., Bd. 92, Nr. 22, S. 1834.

Die Tabelle ist aufgestellt unter Berücksichtigung einer Einheitsdosis von 8 mg Thalliumazetat pro Kilogramm Körpergewicht. Sie gibt z. B. für 1 Pfund (englisch) = 0,4536 kg 0,0036 g Thalliumazetat. (Für Deutschland und die Länder mit mgs-System erscheint eine solche Tafel kaum notwendig. D. Ref.)
P. Seier-Heidelberg.

Uhlmann, E.-Frankfurt a. M.: Über die Röntgenbehandlung der Nagelkrankheiten. (Derm. Univ.-Klin.) Röntgen-Praxis, 1929, H. 5, S. 238.

Die häufigen Mißerfolge bei der Röntgenbehandlung von Nagelkrankheiten glaubt Verf. auf eine zu schwache Bestrahlungsdosis zurückführen zu können. Er wandte zunächst 40% der HED bei einer HWS von 2,0 in Aluminium unter 2 mm Al-Filter an, Fokushautdistanz 30 cm, eine Einstellung für die Nägel beider Hände; 2 Wochen später 25% der HED, nach 1 Woche wieder 25% HED, so daß in 3 Wochen 90% der HED gegeben werden. Von 170 so behandelten Patienten waren 112 wenige Wochen später völlig geheilt; nur 6 Patienten waren völlig refraktär. Nur in einigen Fällen wurde nach 6—8 Wochen eine 2. Serie gegeben und dann ein voller Erfolg erzielt. Bestrahlt wurde wegen Ekzem (94 Fälle), Pilzerkrankungen (33), Psoriasis (27), Lichen ruber (3), Tuberkulose (4) und Hyperkeratosis subungualis (9). W. Curth-Berlin.

Dermatomykosen

Montpellier, J., A. Catanèi u. Cattoir: Sur un nodule dermique dû à une épine végétale souillée par un Champignon (Über ein Hautknötchen, hervorgerufen durch einen mit einem Pilz verunreinigten Pflanzenstachel). Compt. rend. Soc. de biol., Bd. 100, Nr. 6, S. 408.

Der verunreinigende Pilz wurde nach Entfernung des seit 7 Monaten in der Haut befindlichen Stachels als Alternaria tenuis Nees erkannt; er hatte sich während dieser Zeit in anaerobem Zustande erhalten, ohne vom Körper zerstört zu werden. Die örtlichen Zellreaktionen des umgebenden Gewebes zeigten einen einfachen granulomatösen Typus. E. Levin-Berlin.

Henck, W., u. J. Vonkennel-München-Schwabing: Thallium oder Röntgenepilation der Kopfmykosen? Therapeutischer Vergleich und klinische Beobachtungen. (Derm. Abt. d. Städt. Krankenh.) Strahlenther., Bd. 31, H. 1, S. 181.

Trotz sorgfältiger Dosierung und Verabreichung unter allen Kautelen und Nachbehandlung im Sinne Buschkes und seiner Mitarbeiter war bei der Thalliumbehandlung der Kopfmykosen der Kinder noch mit fast 50% Versagern zu rechnen. Dazu kommen in den meisten Fällen, auch bei richtiger Dosierung, leichte Nebenerscheinungen vor, z. B. ziehende Schmerzen in den Extremitäten, Arthroalgien. Schwerere Erscheinungen treten hauptsächlich bei älteren Kindern und Erwachsenen auf, sind aber auch bei jüngeren Kindern nach der Literatur keineswegs ausgeschlossen. Die Beurteilung evtl. Spätschäden, besonders hinsichtlich der Keim-

Digitized by Google

anlage, ist bei der kurzen Beobachtungszeit noch nicht möglich. Bei dem Thalliumverfahren ist mindestens 4 Wochen lang mit einer vegetativen Umstimmung und den daraus resultierenden Nachteilen zu rechnen. Das kombinierte Thallium-Röntgenverfahren, durch Halbierung der jeweiligen Epilationsdosis, ist hinsichtlich der Nebenwirkungen sicher gefahrloser, bietet aber hinsichtlich des Erfolges keine größeren Garantien, ganz abgesehen davon, daß die reine Thalliumtherapie ja hinsichtlich der Epilation das Röntgeninstrumentarium ersetzen wollte. Das von dem Verf. geübte Röntgenepilationsverfahren nach Hans Meyer mit nachfolgender medikamentöser Lokalbehandlung gibt bei Kopfmykosen die besten Heilungsaussichten.

E. Kottmaier-Mainz.

Okabe, Yozaburo-Fukuoka (Japan): Studien über den Soorpilz. I. Mitteilung: Bakteriologische Eigenschaften und systematische Stellung des Soorpilzes. (Bakter. Inst. u. hyg. Inst. d. med. Fak. d. Kaiserl. Kyuschu-Univ.) Zbl. f. Bakt., Bd. 111, H. 4/5, S. 181.

Der Soorpilz weist folgende spezifischen Eigenschaften auf: 1. Entwicklung von Aseus auf Kogiextraktagar nach 4—6 Monaten. (Kogi ist die Sadepilzkultur auf gekochtem Reis.) 2. Myzelbildung in 10%iger Rohrzuckerpeptonlösung. 3. Entwicklung des Hiekelschen Stockwerkes in 10%iger Rohrzuckerpeptonagar-Stichkultur. 4. Verflüssigung von Dextrin-, Maltose-, Peptongelatine, ferner Chlamydosporenbildung. 5. Gerinnung und Alkalisierung von Lakmusmilch. 6. Starke Vergärung von Glukose, Lävulose, Manuose, Maltose, schwache Vergärung von Dextrin und Galaktose. 7. Nach intraperitonealer Einverleibung bei der Maus entsteht allgemeine Mykose, ferner nach Fütterung per os bei jungen unterernährten Kaninchen entwickelt sich Soor auf der Verdauungsschleimhaut, insbesondere auf der Schleimhaut des Ösophagus und der Zungenwurzel. Zur Isolierung der Soorpilze eignet sich 10%iger Rohrzuckerpeptonagar mit 0,2% Weinsteinsäure.

F. Harry-Wiesbaden.

Okabe, Yozaburo-Fukuoka (Japan): Studien über den Soorpilz. II. Mitteilung: Über die Pathogenese der Soorkrankheit. (Bakter. Inst. u. Hyg. Inst. d. Kaiserl. Kyuschu-Univ.) Zbl. f. Bakt., Bd. 111, H. 4/5, S. 187.

Zur Erzeugung der torpiden Form des Soores, wie er bei Neugeborenen vorkommt, wurde Soorpilzkultur auf dreierlei Weise neugeborenen Kaninchen appliziert: 1. Mit der Inhalationsluft, 2. durch Saugen der mit Kultur bestrichenen Zitzen, 3. direkt per os. Die erste Methode führte zu negativen Ergebnissen. Erst nach Unterernährung kam es zu deutlicher Belagbildung auf der Zungenwurzel und dem Ösophagus und zu geringem Belag auf der vorderen Zungenhälfte. Auch die zweite Methode führte nicht zu Soorbildung. Dagegen nach Einträufelung von Kultur in die Mundhöhle entstanden am 4. Tage grauweiße, stecknadelkopfgroße Flecke auf der vorderen Zungenhälfte. Wurde vom 5. Tage nichts mehr von der Kultur gegeben, dann wurden die Flecke mit der Zeit undeutlicher und waren am 13. Tage nicht mehr erkennbar. Mikroskopisch waren jedoch Pilze nachweisbar. Nach weiteren 10 Tagen waren nur noch zerfallene Pilzzellen von Myzelform vorhanden. Der Untergang der Pilze ist durch Zunahme der Widerstandskraft infolge Verhornung der Epithelzellen der Zunge bedingt. Bei unterernährten Kaninchen kommt es leichter zu spezifischem Soorbelag. Vitamine haben keinen Einfluß auf das Gedeihen der Pilze, während innerliche Verabreichung von Alkali es herabsetzt.

F. Harry-Wiesbaden.

Delamare, G., u. C. Gatti: Mycétome du pied à grains blancs (Mycetoma des Fußes mit weißen Körnern). Bull. de l'Acad. de Méd., 1929, Bd. 101, Nr. 7, S. 273.

Der geschwollene Fuß zeigt eine sklerodermieartige, braunschwarz gefärbte Haut, die an einzelnen Stellen der Unterlage fest anhaftet. Aus zahlreichen Fisteln sondert sich ein seröser Eiter ab, in dem verschiedenartig geformte weiße Körner suspendiert sind, in denen sich Myzelfäden und Sporen finden. Bemerkenswert ist die mangelnde Reaktion auf IK.; es handelt sich um eine besondere sklerosierende Myzetomform mit kleinen Körnern und kleinen Fisteln. E. Levin-Berlin.

Langeron, M.: Mycose d'une larve de Culex hortensis en Corse (Mykose einer Larve von Culex hortensis auf Korsika). Ann. de Parasitol., Bd. 7, Nr. 2, S. 107.

Es wird ein mykotischer Tumor bei einer Larve von Culex hortensis aus Korsika beschrieben. Der Tumor bestand aus dunkelgefärbten Myzelien, die den Verdauungstrakt umgaben, in die Trachea hereingebrochen sind. Der Pilz scheint von allen

Digitized by Google

bisher beschriebenen sonst bei Stechmücken und Larven gefundenen verschieden zu sein. Er ist nahe verwandt mit den Genera Hormiscium und Torula.

T. Benedek-Leipzig.

Chalipskij-Charkow: Zur Frage der atypischen Formen der Trichophytia superficialis der Haut. Wratschebnaja Gaseta, 1929, Nr. 7.

Verf. bringt die Beschreibung einer Reihe von Fällen von atypischer Trichophytie der Haut, welche sich durch große Hartnäckigkeit auszeichneten und sich außerdem von der gewöhnlichen Trichophytie unterschieden durch große Ausdehnung der Flecke bei Fehlen regelmäßiger Konturen, ferner durch einen mehr bläulich- oder blaßrosa Farbenton und durch eine mehr platten- als kleienförmige Schuppung. Die Behandlung ist eine schwierige, außer Jodpinselung und Anwendung von Wilkinsonscher Salbe ist auch Chrysarobin zu versuchen (2—5—10% Salbe).

A. Jordan-Moskau.

Legge, R. T., Lee Bonar u. H. J. Templeton-Berkeley: Ringworm of the Feet (Pilzerkrankung der Füße). J. Am. m. Ass., Bd. 92, Nr. 18, S. 1507.

Die Erkrankung nimmt in den Vereinigten Staaten dauernd zu. Dies ergab sich durch die Untersuchung der jungen Studenten. Sie ist über die ganzen Vereinigten Staaten gleichmäßig verbreitet. Sie hängt vielleicht mit dem Tragen wollener Socken zusammen. Als Erreger kommt hauptsächlich das Trichophyton interdigitale in Frage. Die Affektion sitzt gewöhnlich zwischen den Zehen, und zwar hauptsächlich im 3. und 4. Interdigitalraum. Sie greift häufig auf die Nägel über. Sie kann durch Handtücher und ähnliches auf die Handflächen, Fußsohlen, Achselhöhlen usw. übertragen werden.

P. Seier-Heidelberg.

Catanei, A.: Reproduction de différents types de lésions sporotrichosiques chez l'animal, avec un Sporotrichum trouvé dans la nature (Hervorbringung verschiedener Typen sporotrichotischer Läsionen beim Tier mit einem in der Natur gefundenen Sporotrichon). Compt. rend. Soc. Biol., Bd. 101, Nr. 20, S. 447.

Die Untersuchungen wurden mit in physiologischer Kochsalzlösung zerriebenen Kulturen eines aus Brunnenwasser gezüchteten Keimes vorgenommen, der die Charaktere des Sporotrichon Link zeigte, durch die blaßrote Farbe des Myzels und die Größe der Konidien dem Sporotrichon biparasiticum angenähert werden konnte. Subkutane Einspritzungen bei Meerschweinchen und weißen Mäusen bewirkten bis erbsengroße Gummen, die in einzelnen Fällen zu Geschwürsbildungen an der Haut führten. Eine Verallgemeinerung fand nicht statt, in einigen Monaten trat spontane Heilung ein. Intraperitoneale Impfungen führten bei Meerschweinchen, Kaninchen, Mäusen in verschieden langer Zeit den Tod herbei, es fanden sich ausgedehnte Granulationen an Peritoneum, Leber, Milz. Das von dem Sporotrichen Beurmann verschiedene Sporotrichon hatte also der menschlichen Sporotrichose analoge Erscheinungen hervorgerufen.

E. Levin-Berlin.

Tierische Parasiten und Fremdkörper

Nottebaum: Wirtschaftliche Behandlung der Krätze. Fortschr. Ther., Jahrg. 5, H. 5, S. 169.

Als bestes und wirtschaftlich vorteilhaftestes Krätzemittel ist (nach Joseph) Naphtholschwefelsalbe oder Naphtholschmierseifensalbe anzuwenden. 100 g (für Kinder 50 g) genügen für 3 Einreibungen. (Preis 1—1,05 Rm.)

M. Cohn-Dresden.

Poscu, S.-Charkow: Zur Bekämpfung der Scabies. Prophylaktitscheskaja Medicina, 1929, Nr. 2.

Verf. konstatierte im Groß-Pisarewokischen Rayon des Charkower Gouv. bei 6% aller Kranken Krätze, welche er am besten bekämpfte mit dem billigen Mittel Natr. hyposulfurosum oder Natr. hyposulfuricum. Dem Kranken wurden gegeben 200,0 Natr. hyposulf. und 400,0 einer 2½%igen Lösung von Ac. muriat. concentr. Im Laufe von 6 Tagen reibt er abends den ganzen Körper mit dem in 300 Gramm heißem Wasser aufgelösten Natr. hyposulf. und an jedem Morgen mit der Salzsäurelösung ein.

A. Jordan-Moskau.

Michon, P.: La punaise et le dermatologiste (Die Bettwanze und der Hautarzt). Presse méd., 1929, Nr. 56, S. 920.

Beispiel der Hautschädigung nach Bettwanzen: Ein Kind leidet seit etwa 14 Tagen an einer gegen jede innere und äußere Behandlung rebellischen Dermatose, die teils einen banalen Strophulusschub, teils der der Reaktion einer gegen

Digitized by Google

Mückenstiche besonders empfindlichen Haut ähnelt. Auch die Mutter weist ähnliche Veränderungen auf. Die Familie hatte vor einiger Zeit alte Möbel gekauft, an deren Benutzung sich die Hauterkrankungen anschloß. Im Holz des Bettes wurden Bettwanzen gefunden. Die Ursache dieser und ähnlicher Fälle wird oft nicht entdeckt, da die Bettwanze in den Zwischenräumen alter Holzbekleidungen lebt und nur vorübergehend den Menschen befällt; beim ersten Lichtstrahl zieht sie sich wieder in ihren Versteck zurück. Die Empfindlichkeit der Menschen gegen die Bettwanze ist außerordentlich verschieden. Beim obigen Fall blieb der Vater ganz frei von prurignösen Veränderungen. F. Juliusberg-Braunschweig.

Akute exanthematische Infektionskrankheiten

Pitten, Th.-Kiel: Über einen Fall von symptomatischem Morbus Werlhof nach Röteln. (Univ.-Kinderkl.) Arch. f. Kindhlk., Bd. 86. H. 2, S. 114.

Im Anschluß an Röteln trat bei einem 9jähr. Kinde ein typischer Morbus Werlhof auf mit Thrombopenie und verlängerter Blutungszeit. Die Erkrankung verschwand bis zum 7. Tage völlig; Zahl der Blutblättchen sowie Blutungszeit wurden wieder normal und blieben es auch in der Folgezeit. R. Ley-Kreuznach.

Bregman, L. E., u. K. Poncz-Warachau: Enzephalitis nach Masern. (Abt. f. Nerv. u. inn. Krankh. am städt. Krankenh.) W. m. W., 1929, Nr. 9, S. 271.

Wie nach Pockenimpfungen kommen auch im Anschluß an Maserninfektion Affektionen des Gehirns und Rückenmarkes vor. Sie stehen nur mittelbar im Zusammenhang mit der Maserninfektion insofern, als die Masernerkrankung den Boden bereitet für das Emporwuchern von im Organismus schlummernden Keimen. Verf. bringt drei Beispiele. H. Lippert-Köln.

Lortat-Jacob, L.: Le prurit dans la scarlatine: la forme prurigineuse de la scarlatine (Der Juckreiz bei Scharlach. Die pruriginöse Form der Skarlatina). Presse méd., 1929, Nr. 17, S. 267.

Lortat-Jacob lenkt die Aufmerksamkeit auf die bei einer jetzt herrschenden Scharlachepidemie besonders häufigen Scharlachfälle mit Juckreiz; der Juckreiz, der vielfach früher in Abrede gestellt wurde, ähnelt dem Pruritus bei manchen Prurigoformen. Er erscheint mit der Verallgemeinerung des Exanthems, zeigt abendliche Exazerbationen und steigert sich nach Aufnahme von warmen Getränken und Nahrungsmitteln. Gerade das Symptom des Juckreizes führt oft zum Verkennen solcher Fälle von Skarlatina, zumal diese in der Regel in einer forme fruste mit fehlender Angina und geringen Temperaturerhöhungen auftreten; es fehlt auch die Himbeerzunge, die Röte der Mandeln; höchstens eine leichte Dysphagie leitet den Scharlach ein, und nur der im Gegensatze zur geringen Temperaturerhöhung auffallend beschleunigte Puls entspricht der Skarlatina. Daß es sich bei den hier betrachteten Fällen um sichere Skarlatina handelt, wird dadurch erwiesen, daß gelegentlich von solchen Fällen in der Umgebung der Kranken typische Scharlachinfektionen ausgehen. F. Juliusberg-Braunschweig.

Tobler, W., E. Tomarkin u. P. Hauswirth-Bern: Über das Verhalten der Streptokokken im Scharlachmilieu. (Ber. 13. Tagung D. Ver. f. Mikrobiol. 30. VIII. bis 1. IX. 1928. Bern.) Zbl. f. Bakt., Bd. 110, H. 6/8. S. 60.

Bei allen Scharlachpatienten waren reichlich hämolytische Streptokokken nachweisbar. Auch bei den Patienten mit schwerer Angina fehlten sie nie. Bei denjenigen Erwachsenen und Kindern, welche sich vollständigen Wohlbefindens erfreuten, konnte fast immer ein eindeutiger Viridansbefund erhoben werden. Eine Infektion mit hämolytischen Streptokokken erwies sich meistens als von unheilvollem Einfluß auf den Gesundheitszustand besonders des kleinen Kindes. Gesundheitsstörungen begünstigen eine Verschiebung des bakteriologischen Bildes nach der Hämolyticusseite. Die vergrünenden und die hämolysierenden Streptokokken sind nicht verschiedene Streptokokkenarten, sondern nur verschiedene Daseinsformen ein und derselben Streptokokkenart. Die Umwandlung der einen Daseinsform in die andere erfolgt nicht nur unter geeigneten Laboratoriumsbedingungen, sondern auch im Menschen, besonders auf den Schleimhäuten der oberen Luftwege, als Folge wechselnder Existenzbedingungen für die Streptokokken. T. Benedek-Leipzig.

Mayer, G. Bey Effendi-Dillingen (früher Konstantinopel): Streptokokkenkeimträger. Zbl. f. Bakt., Bd. 111, H. 1/3, S. 66.

Es handelt sich um eine Frau, die wegen Kinderlosigkeit einen Frauenarzt konsultierte. In der Zervix wurden Streptokokken nachgewiesen, die auf eine Injektions-

Digitized by Google

kur mit Autovakzine schwanden. Bald darauf trat Konzeption ein. Das Kind kam 4 Wochen zu früh zur Welt und starb 3 Tage nach der Geburt unter pemphigusartigem Ausschlag. Am gleichen Tage erkrankte die Mutter an hohem Fieber, das nach Injektion von Streptokokkenfiltrat (Zbl. f. Bakt., Bd. 98, H. 5/6) in wenigen Tagen zur Norm zurückkehrte. Am 1. Tage des Fieberanstieges waren massenhaft Streptokokken im Blute. Das gleiche Ergebnis hatten die Untersuchungen in der Zeit, als die Genesung schon weit vorgeschritten war. Eine Untersuchung 3 Monate nach der Geburt ergab wiederum eine Reinkultur von Streptokokken, während klinisch und hämatologisch kein Befund erhoben werden konnte. Es gibt somit Streptokokkenkeimträger, die erst bei verminderter Widerstandskraft erkranken.

F. Harry-Wiesbaden.

Darzin, E.-Riga: Gewinnung von Scharlachserum durch Immunisierung mit virulenten Streptokokken. (Hyg. Inst. d. Univ.) Zbl. f. Bakt., Bd. 111, H. 1/3, S. 64.

Verf. schlägt folgendes Verfahren vor: Nach 3—4 subkutanen und intravenösen Injektionen von 75—100 ccm reinem Toxin injiziert man subkutan und intravenös je 100 ccm einer Streptokokkenkulturaufschwemmung, der man vorher käufliches Formaldehyd (40%) in einer Menge von 2% zugefügt hat, und wiederholt die Injektionen alle 5—6 Tage. Der Formaldehydzusatz wird allmählich bis auf 3‰ reduziert, während die Antigenmenge bis auf 600 ccm ansteigt. Schließlich gibt man nur noch reine, virulente Kulturen. Das nach diesem Verfahren gewonnene Serum hatte die gleichen Eigenschaften wie das Serum des Pasteur-Institutes und der Behringwerke.

F. Harry-Wiesbaden.

Hartwich, A.-Frankfurt a. M.: Zur Serumtherapie des Scharlachs. (Med. Univ.-Kl.) D. Arch. f. kl. Med., Bd. 163, H. 3/4, S. 129.

Versuche mit dem Höchster Scharlachstreptokokkenserum zeitigten günstige Resultate, ganz besonders bezüglich der Beeinflussung der Temperatur, die in mittelschweren Fällen kritisch, in schweren lytisch abfiel. Auch die Exanthemdauer wird günstig beeinflußt, dagegen kann die Ausdehnung des Exanthems nicht aufgehalten werden. Die hauptsächlichste Wirkung erstreckt sich auf die günstige Beeinflussung der toxischen Symptome, unter denen Apathie und Benommenheit verschwinden und der Puls kräftiger wird. Es findet dagegen kein Einfluß auf etwaige Komplikationen durch das Serum statt. Bei Verwendung von Serum nicht vorbehandelter Pferde fand sich keinerlei Einfluß auf den Krankheitsablauf; diese Fälle glichen in ihrem Verlauf den nicht mit Höchster Serum behandelten.

E. Langer-Berlin.

Banks, St. H., u. J. H. C. Mackenzie: Intravenous Antitoxin in Scarlet Fever (Intravenös gegebenes Antitoxin bei Scharlach). Lancet, 1929. Nr. 5504, S. 381.

Bericht über 404 mit Antitoxin intravenös behandelte Scharlachfälle. Nach den Erfahrungen der Verff. bringt die Injektion das akute Stadium in wenigen Stunden zum Stillstand, schützt vor Komplikationen und dauernder Gesundheitsschädigung und reduziert den Krankenhausaufenthalt und die Arbeitsunfähigkeit erheblich. Doch ist bei der Möglichkeit einer Eiweißüberempfindlichkeit Vorsicht mit dieser Methode angezeigt. In solchen Fällen ist eine vorherige intradermoidale Prüfung mit dem Serum notwendig; eine ausgesprochene Reaktion ist eine Kontraindikation für die Anwendung des Antitoxins. Vor allem warnen die Verff. vor dem Mischen verschiedener Fabrikmarken für die einzelne Injektion.

F. Juliusberg-Braunschweig.

Lee, C. U.: Some Notes on the Treatment and Diagnosis of Malaria (Einige Bemerkungen über die Behandlung und die Diagnose der Malaria). (Department of Medicine, Peking Union Medical Coll.) Nat. med. J. China, Bd. 15, Nr. 1, S. 38.

Verf. behandelte sechs Kranke mit Tertiana und zwei Tropicakranke mit Plasmochin purum und compositum. Der Erfolg war gut. Unangenehm machte sich in einigen Fällen eine Zyanose bemerkbar, die indessen ziemlich bald verschwand. (Hierzu muß bemerkt werden, daß die täglichen sowie die Gesamtgaben teilweise als zu groß angesehen werden müssen. Es ist bekannt, daß nach zu großen Plasmochingaben häufiger Zyanose eintreten kann. Ref.) Ferner unterzog er drei Kranke einer Milzpunktion, bei denen trotz des Verdachtes auf Malaria keine Parasiten im Blute nachgewiesen werden konnten. Er bezeichnet die Punktion bei den Fällen als angebracht, wo sich trotz Provokation und mehrfacher Blutuntersuchungen keinerlei Parasiten finden lassen. Vorher muß die Gerinnungszeit bestimmt werden. Verlängerte Zeit bildet eine absolute Gegenanzeige.

Ruge-Hamburg.

Digitized by Google

Gins, H. A., H. Hackenthal u. N. Kamentzewa-Berlin: Neue Erfahrungen und Versuche über die Generalisierung des Vakzinevirus. (Ber. 13. Tagung d. D. Ver. f. Mikrobiol. 30. VIII. bis 1. IX. 1928, Bern.) Zbl. f. Bakt., Bd. 110, H. 6/8, S. 115.

Bei Erstimpfungen kann das in die Haut eingebrachte Vakzinevirus auf den Tonsillen nachweisbar werden, und zwar ehe die Pustelentwicklung an der Impfstelle einsetzt. Bei Meerschweinchen und Kaninchen wurde das auf die Haut verimpfte Vakzinevirus vom zweiten Tage ab ebenfalls in der Schleimhaut der Luftwege nachgewiesen. Versuche an Meerschweinchen machen es wahrscheinlich, daß das Auftreten des Virus auf der Schleimhaut als Ausdruck der Generalisierung betrachtet werden muß; denn es war gleichzeitig auch im Blute und den inneren Organen zu finden. T. Benedek-Leipzig.

Gildemeister, E.-Berlin-Dahlem: Über Enzephalitis post vaccinationem. (Ber. 13. Tagung d. D. Ver. f. Mikrobiol. 30. VIII. bis 1. IX. 1928, Bern.) Zbl. f. Bakt., Bd. 110, H. 6/8, S. 120.

Fast durchgängig hat es sich bei den an Encephalitis post vaccinationem Erkrankten in allen Ländern um Erstimpflinge gehandelt. Die älteren Jahrgänge sind unter den Impflingen von der Enzephalitis mehr betroffen worden als die jüngeren. Ganz verschont geblieben sind Impflinge im Alter bis zu 6 Monaten. Ausgehend von der Beobachtung, daß die Encephalitis post vaccinationem besonders Kinder der älteren Jahrgänge befällt und Säuglinge in den ersten Lebensmonaten verschont, hat die englische Kommission empfohlen, die Erstimpfung bei Säuglingen im Alter 2—6 Monaten vornehmen zu lassen. Auch in Deutschland ist diese Frage erwogen worden. T. Benedek-Leipzig.

Pette, H.-Hamburg: Die Stellung der postvakzinalen Enzephalitis in der Reihe infektiöser Erkrankungen des Zentralnervensystems. (Ber. 13. Tagung d. D. Ver. f. Mikrobiol. 30. VIII. bis 1. IX. 1928, Bern.) Zbl. f. Bakt., Bd. 110, H. 6/8, S. 134.

Die Hypothese des Verf. von der nahen Verwandtschaft der näher besprochenen Formen von Enzephalomyelitiden wird durch das Ergebnis der histologischen Untersuchung eines Falles echter Vakzine-Enzephalitis gestützt. Verf. ist der Ansicht, daß die in der Arbeit besprochenen Enzephalomyelitiden nicht einheitlicher Natur seien, daß sie vielmehr Erregern ihren Ursprung verdanken, die höchstens gruppenverwandt sind. T. Benedek-Leipzig.

Walenta, E.-Berlin: Kasuistischer Beitrag zur Encephalitis post vaccinationem. (Univ.-Kinderkl.) Mschr. f. Kinderhlk., Bd. 42, H. 6, S. 530.

Am 10. Tage nach der Pockenimpfung traten bei einem 3jähr. Kinde hohes Fieber, Krämpfe und Bewußtlosigkeit auf. In der Folgezeit wurden Nackensteifigkeit, Lähmungen und erhebliche Pleozytose im Lumbalpunktat beobachtet. Unter schrittweiser Besserung erfolgte schließlich nach 3 Wochen die völlige Wiedergesundung des Kindes. R. Ley-Kreuznach.

Gierthmühlen, F.-Harburg-Wilhelmsburg: Die intrakutane Pockenschutzimpfung in der Praxis. (Säuglings u. Kleinkinderabt. d. städt. Krankenh. u. d. städt. Auguste Viktoria Säuglingsheim.) M. m. W., 1929, Nr. 5, S. 194.

Die intrakutane Pockenschutzimpfung hat gegenüber der Schnittmethode große Vorteile, wenn sie in der richtigen Verdünnung ausgeführt wird. Da die verschiedenen Lymphen beträchtliche Virulenzunterschiede aufweisen, ist es dringend notwendig, bevor die Methode in die Praxis eingeführt wird, daß eine gleichmäßige standardisierte Lymphe von den Lymphanstalten geliefert oder, wenn Lymphe verwendet wird, deren Verdünnungsquote an Kliniken ausprobiert wird. Bei richtiger Anwendung war der Impfverlauf ein milder ohne Pustelbildung, ohne Fieber und ohne Zurückbleiben einer Narbe. Die Allgemeinreaktionen waren sehr gering, so daß die Kontraindikationen gegen die Impfung, wie Ekzeme, Blepharitiden, leichte Formen der exsudativen Diathese u. ä. keinen Hinderungsgrund bei Ausführung dieser Methode zu sein brauchen. B. Peiser-Berlin.

Knoepfelmacher, W.-Wien: Subkutane und intrakutane Impfung. (Karolinen-Kinderspital.) W. m. W., 1929, Nr. 8, S. 247.

An Stelle der kutanen Pockenimpfung wird die intrakutane und insbesondere die subkutane Impfung mit Pockenlymphe für die Praxis empfohlen. Sie ist einfach ausführbar, führt nicht zur Pustelbildung und eventuellen Weiterverbreitung des Virus. Erforderlich ist ½ ccm Lymphe, verdünnt in steriler physiologischer Kochsalzlösung im Verhältnis von 1:200, die dann ohne weiteres unter die Haut des Ober- oder Unterarms, des Oberschenkels oder des Bauches injiziert wird. Die

Digitized by Google

Reaktion, die etwas später und milder als bei der intrakutanen Impfung verläuft, zeigt sich in Rötung und Infiltratbildung an der Injektionsstelle etwa am 10. bis 11. Tage. H. Lippert-Köln.

Kollmann, A.-Augsburg: Untersuchungen über Diphtheriebazillenträger. (Städt. Kinderheilanstalt.) Arch. f. Kindhlk., Bd. 86, H. 3. S. 185.

Unter 3062 Neuaufnahmen der letzten 8 Jahre fanden sich 13,6% Bazillenträger. Junge Säuglinge sind besonders häufig Bazillenträger. Eine Bevorzugung des Geschlechts ließ sich nicht feststellen. Die Häufigkeit der Bazillenträger ist am größten in den Herbst-, Frühjahrs- und Wintermonaten, am geringsten im Sommer. Der Nachweis eines Einflusses der Witterung auf die Bazillenträgerhäufigkeit ist nicht einwandfrei gelungen. Möglicherweise wirkt im Frühjahr und Herbst warmes Wetter prädisponierend. Bei Kindern aus sozial schlecht gestellten Schichten fanden sich fast 3mal so viel Bazillenträger als unter Wohlsituierten. Der Einfluß schlechter Wohnungs- und hygienischer Verhältnisse macht sich besonders stark geltend. Ernährungsgestörte, exsudative und nasenrachenkranke Kinder sind besonders häufig behaftet. Es ergibt sich ein Zusammenhang zwischen Häufigkeit an Diphtheriebazillen und Morbidität, indem beim Ansteigen der Bazillenträger die Morbidität sich erhöht, beim Absinken eine Verminderung der Krankheitsfälle zu beobachten ist. Neugeborene sind in 38% Bazillenträger, was auf das Vorkommen von Diphtheriebazillen in den mütterlichen Genitalien zurückgeführt wird. Als beste Behandlungsart hat sich die Pinselung der Nasen- und Rachenschleimhäute mit 2%iger Höllensteinlösung bewährt und viel Aufenthalt in frischer Luft bei direkter Sonnenbestrahlung. Wichtig ist die Isolierung der Bazillenträger.

W. Albert-Ludwigshof a. H.

Bürgers-Königsberg i. Pr.: Zum Scharlachproblem. (Hyg. Inst.) Kl. W., 1929, (Nr. 9, S. 388.

Gegenüber der Streptokokkentheorie des Scharlachs kommt Verf. auf Grund seiner Untersuchungen zu einem wesentlich skeptischeren Urteil, als sie der Auffassung von Friedemann entspricht. Er kommt bezüglich der Erfolge der Serumtherapie sowie der aktiven und passiven Immunisierung zu einer starken Einschränkung, ebenso wird auch die bakterielle Kontrolle der Scharlachrekonvaleszenten aus dem Rachenabstrich als äußerst ungenau bezeichnet. Auch bezüglich der Spezifität des Dick-Testes kommt Verf. zu einem ablehnenden Standpunkt und setzt in die Versuche über die Beziehungen der Streptokokken zur Pathogenese des Scharlachs sowie ihre ätiologische Bedeutung noch starke Zweifel. B. Peiser-Berlin.

Friedemann, U.-Berlin: Das Scharlachproblem. Kl. W., 1929, Nr. 9, S. 390.

Erwiderung auf die vorstehende Arbeit, in der Verf. auf seine früheren Ausführungen hinweist, außerdem aber noch besonders die hervorragende Wirkung der Serumtherapie hervorhebt, die bei rechtzeitiger Anwendung niemals Versager ergeben habe, und ferner auch die Schwierigkeit der bakteriologischen Nachkontrolle bestätigt. B. Peiser-Berlin.

Stoltenberg, W.-Hamburg-Barmbeck: Erfahrungen über die Serumbehandlung des Scharlachs mit dem konzentrierten Serum der Behringwerke. (Infektionsabt. d. Allg. Krankenhauses.) M. m. W., 1929, Nr. 9, S. 360.

Die bei einer Scharlachepidemie mit der Serumbehandlung gemachten Erfahrungen zeigten, daß es bei ganz frühzeitiger Serumbehandlung in einem Teil der Fälle gelingt, die etwa bestehenden anfänglichen schweren Krankheitserscheinungen bedeutend zu mildern. Auf den weiteren Verlauf der Erkrankung sowie auf bereits bestehende Symptome übt die Serumtherapie keinen Einfluß aus, auch kann der Entwicklung von Komplikationen dadurch nicht vorgebeugt werden. Daher ist die Serumbehandlung nicht angezeigt bei primär leicht verlaufenden Scharlachfällen, ebensowenig bei schwereren Anginen, Drüsenerkrankungen und Otitiden usw., sondern sie ist nur begrenzt auf die mit schweren Anfangssymptomen einhergehenden Fälle, bei denen man durch eine Injektion das lebensbedrohende Krankheitsbild entscheidend zum Besseren wenden kann. Möglichst zu vermeiden ist das Serum bei Scharlachrheumatismus. B. Peiser-Berlin.

Welford, N. T.-Chikago: The Use of Scarlet Fever Antitoxin (Die Anwendung des Scharlachantitoxins). Am. J. Child. Dis., 1929, Bd 37, Nr. 3, S. 553.

Bei milden Fällen ist ein Einfluß des Antitoxins nicht zu bemerken, so daß es keinen Zweck hat, die Patienten der Gefahr schwerer Serumreaktionen auszusetzen. Hingegen wurde bei 60% der als toxisch oder schwer zu bezeichnenden

Digitized by Google

Fälle die Toxämie bekämpft und der Prozentsatz der Komplikationen in den mit Antitoxin behandelten Fällen verringert. E. Levin-Berlin.

Bäumler-Köln: Zur Varizellen-Prophylaxe. (Univ.-Kinderkl.) Arch. f. Kindhlk. Bd. 86, H. 4, S. 309.

Nach einer kurzen historischen Einleitung über die bisherigen Methoden der aktiven und passiven Varizellenprophylaxe wird über eigene Erfahrungen mit der neuen intrakutanen Immunisierungsmethode von v. Késmarsky mittels Blut berichtet. Es konnte kein Varizellenschutz damit erreicht werden, auch wenn 0,2 ccm Blut 24 oder 25—36 Stunden nach Auftreten der Blasen eingespritzt wurden. Einige Fälle waren vielleicht abortiv, indem sie nur einen skarlatiniformen oder morbilliformen Rash bekamen. E. Jacobsthal-Hamburg.

Levent, R.: A propos de l'encéphalopathic-vaccinale (Zur postvakzinalen Enzephalitis). Gaz. Hôp., 1929, Nr. 25, S. 483.

Das Auftreten postvakzinaler Enzephalitis ist sichergestellt, gewöhnlich zeigt sie sich 6—12 Tage nach der Impfung; bisweilen treten meningeale oder abgeschwächte oder latente Formen auf, die nur durch ihre Folgezustände bemerkt werden. Die pathologisch-anatomischen Veränderungen stimmen mit denen der Encephalitis epidemica weitgehend überein; im allgemeinen ist bei dieser mehr die graue, bei der postvakzinalen Enzephalitis mehr die weiße Substanz ergriffen. Bakteriologisch hat sich noch nichts ergeben. Für die Genese der Erkrankung scheint das Terrain eine wesentliche Rolle zu spielen, indem sie sich besonders bei Erstimpflingen im Alter von 5—14 Jahren findet und gewisse Länder bevorzugt werden (solche ohne Zwangsimpfung). Prophylaktisch ist frühzeitige Impfung, nicht zu starke Lymphe in mittlerer Quantität, häufigere Wiederimpfung zu empfehlen. Es sollen nur ganz gesunde, nicht kurz vorher zu anderen Zwecken geimpfte und nicht in der Gegend einer Encephalitis epidem. befindliche Personen vakziniert werden. E. Levin-Berlin.

Schlossmann, A.-Düsseldorf: Über die Versorgung infektionskranker Kinder. Mschr. f. Kindhlk., Bd. 41, H. 1/6, S. 261.

In einem groß angelegten Referat teilt der Verf. seine mitunter von der üblichen Schulmeinung abweichenden Ansichten über die Versorgung infektionskranker Kinder mit. Die Unterbringung dieser Kinder in einem Krankenhaus ist das beste Mittel, um die Weiterverbreitung von Ansteckungen einzuschränken oder zu vermeiden. Voraussetzung natürlich ist eine einwandfreie Versorgung. Die Kinderkrankheiten sind vom Kinderarzt, nicht vom Internisten zu behandeln. Ein wirtschaftlich-rationeller Betrieb, möglichst ohne Leerlauf, ist zwar für eine Infektionsabteilung ein schwieriges, aber doch einwandfrei lösbares Problem. Hierzu taugt nicht ein starres, sondern nur ein elastisches System, so daß jeder Raum jederzeit unmittelbar nach der Entlassung des Patienten belegt werden kann, einerlei an welcher Krankheit der neue Kranke leiden mag. Nicht die Räume, sondern die Kranken stecken an. Die Freiluftbehandlung soll heutzutage die wichtigste therapeutische Maßnahme bei Infektionskrankheiten sein. Die beste Versorgung der infektionskranken Kinder ist die Unterbringung in den Infektionsabteilungen eines allgemeinen Zentralkrankenhauses (in Etagenhäusern) und ärztliche sowie pflegerische Betreuung durch die besten Kräfte, die zur Verfügung stehen.

R. Ley-Kreuznach.

Mommsen, H.-Frankfurt a. M.: Scharlachprobleme. (Univ.-Kl.) Med. Welt, 1929, Nr. 22, S. 780.

Die Pathogenese des Scharlachs ist noch umstritten. Es ist aber nicht mehr zweifelhaft, daß hämolytische Streptokokken im bakteriologischen Sinne die Ursache des Scharlachs sind. Dafür spricht auch die hochgradige Wirksamkeit des antitoxischen Scharlachstreptokokkenserums. Neben dem bakteriellen Erreger spielt die Disposition eine große Rolle. Ein Autor hat das Scharlachexanthem mit anaphylaktischen Erscheinungen verglichen. Er glaubt, daß der durch banale Streptokokken gegen Streptokokkeneiweiß sensibilisierte Körper bei erneutem Kontakt mit Scharlachexanthem reagiert. Das Serum ist die beste Prophylaxe gegen schwere, lebensgefährliche Komplikationen. Ausreichende Dosierung und möglichst frühzeitige Injektion sind Bedingung. H. Ress-Dessau.

Taneff, I.-Frankfurt a. M.: Serumtherapie des Scharlachs. (Univ.-Kl.) Med. Welt, 1929, Nr. 23, S. 816.

Das Serum wirkt vorwiegend auf die primären toxischen Symptome, während

Digitized by Google

der Ablauf leichterer Scharlachfälle vom Serum wenig oder gar nicht beeinflußt wird. Bei septischen Scharlachfällen ist die Wirksamkeit des Serums nicht immer überzeugend. Grundregeln für eine erfolgreiche Serumbehandlung sind hohe Dosierung und möglichst frühzeitige Injektionen. Verf. empfiehlt ausschließlich das konzentrierte Serum der Behringwerke, wovon 20—30 ccm intramuskulär zu geben sind. Bei ausgesprochen schweren Fällen ist die Dosis zu verdoppeln.

H. Ress-Dessau.

Kissoff, F., u. Fikoff, A.-Sofia: Über die Ernährung der Scharlachkranken. (Kinderkl. Prof. Wateff.) Bulgarska Klinika, 1929, Jahrg. 2, H. 1, S. 37.

Eine vierjährige Beobachtung an 435 Kindern hat ergeben, daß für die verschiedenen Komplikationen und hauptsächlich für die Nierenaffektionen die Diät keine Rolle spielt. Sie hängen vielmehr von der Schwere der Epidemie (Genius epidemicus) ab. Es bekommen also innerhalb von schweren Epidemien, auch wenn die Kinder auf Milchdiät bleiben, diese viel öfter Nierenkomplikationen als die Scharlachkranken bei leichten Epidemien, ganz unabhängig von der Art der Ernährung.

M. Kazarowa-T. Pasardjik.

Klotz, L.-Berlin-Lichterfelde: Soll die Entlassung eines Scharlachrekonvaleszenten vom bakteriologischen Befund abhängig gemacht werden? (Inn. Abt. d. Stubenrauch-Kreiskrkhs.) M. m. W., 1929, Nr. 21, S. 882.

Im Gegensatz zu einem Erlaß des Wohlfahrtsministers, wonach Scharlachkranke nach dreimaligem negativem Streptokokkenbefund unabhängig von der Aufenthaltsdauer entlassen werden können, fanden sich bei der Untersuchung von 45 Kranken auf hämolytische Streptokokken keine gesetzmäßigen Resultate: vor allem wurde bei 10 Kranken nach drei oder mehr negativen Abstrichen wieder ein positiver festgestellt. Es wird aber nicht erwähnt, daß die Untersuchungen auf scharlachfreier Übergangsstation stattfanden. Bei Belassung der Kranken auf der Scharlachstation sind die erwähnten Ergebnisse weder erstaunlich noch maßgebend.

F. Rosenthal-Berlin.

Levent, R.: Les enseignements d'une récente épidémic de variole (Angleterre 1929) (Die Lehren einer kürzlich aufgetretenen Pockenepidemie [England 1929]). Gaz. des hôp., 1929, Nr. 45, S. 828.

Ein englisches Packetboot verließ Bombay zur Zeit einer dort herrschenden Pockenepidemie; es lief mehrere Häfen an, darunter Marseille, wo mehrere Hundert Passagiere und ein Mann der Besatzung ausgeschifft wurden, der inzwischen an Pocken erkrankt war, ohne daß die Natur der Erkrankung erkannt worden wäre. Erst auf Benachrichtigung von Marseille aus fand eine Impfung der noch auf dem Schiffe befindlichen Personen statt, die größtenteils in Liverpool ausgeschifft wurden. Wie festgestellt werden konnte, befand sich ein Teil von ihnen schon im Inkubationsstadium und gab zu zahlreichen weiteren Infektionen Anlaß, die durch den mangelnden Impfzwang begünstigt wurden. Die Abneigung gegen diesen beruht z. T. wohl darauf, daß die Pocken in England im allgemeinen einen leichten Verlauf nehmen. In Frankreich konnte durch die sofort ergriffenen Maßnahmen eine Weiterverbreitung der Krankheit verhindert werden.

E. Levin-Berlin.

Teissier, P. E. Rivalier u. J. Beilly: L'infection variolique du Chien (Die Variolainfektion des Hundes). Compt. rend. Soc. Biol., Bd. 101, Nr. 18, S. 289.

Die Versuche wurden angestellt mit einem Stamm afrikanischer Herkunft, der 14 Passagen in Affenhoden durchgemacht hatte, mit demselben Stamme nach Übertragung auf Katzenhoden, woselbst eine Orchitis entstanden war, und mit direkt von einer aus Asien stammenden pockenkranken Person entnommenen Virus. Am empfänglichsten zeigte sich die Haut, weniger der Hoden, intrazerebrale Einspritzungen fielen negativ aus, ebenso Inokulationen in die Kornea. Am wirksamsten war das vom Menschen direkt entnommene Virus und der im Katzenhoden gezüchtete Stamm. Das Serum der geheilten Tiere besitzt virulizide Eigenschaften gegenüber der Vakzine. Wurden weitere Passagen von Hund auf Hund vorgenommen, so trat sehr bald eine Abschwächung ein. Es erscheint nicht ausgeschlossen, daß die Entwicklung der Pocken beim Hunde unter gewissen Bedingungen die Zahl der unbemerkten Infektionen vermehren kann.

E. Levin-Berlin.

Gins, H. A.-Berlin: Experimentelle Vakzineinfektion als Hilfsmittel zur Erforschung von allgemeiner Infektion und Immunität. (Pockenabt. d. Inst. Robert Koch.) Zschr. f. Hyg., Bd. 110, H. 1, S. 133.

Die Statistik ergibt, daß bald nach der Pockenepidemie von 1872, nachdem die

Digitized by Google

Allgemeindurchimpfung der Kinder durchgeführt war, in steiler Kurve, für die noch keine sichere Erklärung gibt, die Mortalität von Scharlach und Masern abgefallen ist. Es wird die Vermutungshypothese aufgestellt, daß der spezifische Immunisierungsprozeß nach Pockenimpfung auch eine unspezifische Erhöhung der Allgemeinresistenz im Sinne der Protoplasmaaktivierung zur Folge hat. Genaue Beobachtungen auf diesem Gebiet wären wünschenswert.

E. Jacobsthal-Hamburg.

Schnitzler, H.-Wien: Übertragung von latenter Malaria tertiana durch Bluttransfusion. (Chir. Abt. d. Spitals d. Israel. Kultusgemeinde.) Zbl. f. Chir., 1929, Nr. 23, S. 1438.

Nach einer Cholecystektomie waren ungeklärte Fieberattacken aufgetreten, welche nur auf die vorher vorgenommene Bluttransfusion zurückgeführt werden konnten. Tatsächlich wurde, allerdings erst gelegentlich einer anderweitigen Verwendung des Blutspenders, dessen latente Malariainfektion festgestellt. Wochenlange klinische Beobachtung hatte zunächst nichts ergründen können. So gelang die Diagnose erst, nachdem der berufsmäßige Spender zwei weitere Infektionen auf dieselbe Weise verursacht hatte. Der Fall beweist, daß Malaria durchaus latent verlaufen und ihre Feststellung sich ungemein schwierig gestalten kann.

H. Lippert-Köln.

Zlatogoroff, S. J.-Charkow: Über die Ätiologie des Scharlachs. Gibt es ein filtrierbares Virus beim Scharlach? (Sanitätsbakt. Inst.) Zbl. f. Bakt., Bd. 113, H. 1/2, S. 97.

Auf Grund der Beobachtungen über die Wirkung des Virus an Tieren und Menschen kommt Verf. zu folgendem Resultat bezüglich Ätiologie und Pathologie des Scharlachs: Zur Entstehung der Scharlachkrankheit muß der hämolytische Scharlachstreptokokkus erst durch das Virus aktiviert werden. Die Annahme der Existenz eines filtrierbaren Virus vermag auch die Unstimmigkeiten zwischen den Streptokokkenbefunden und den epidemischen Tatsachen sowie das Versagen des antitoxiden Serums bei septischen Scharlachfällen zu erklären. Verständlich wird ferner die Beobachtung, daß banale Streptokokken in Anwesenheit von Rachensekretfiltraten neue Eigenschaften erwerben, die sie den sogenannten Scharlachstreptokokken in toxigenem und immun-biologischem Sinne nähern.

F. Harry-Wiesbaden.

Seligmann, E.-Berlin: Streptokokkenkontrolle bei Scharlachrekonvaleszenten. (Ergebnis einer Sammelforschung in Berlin. Hauptgesundheitsamt.) D. m. W., 1929, Nr. 28, S. 1184.

Die bakteriologische Kontrolle der Scharlachgenesenen auf hämolytische Streptokokken bietet keinerlei Sicherheit vor späteren Ansteckungen (Heimkehrfällen).

F. Harry-Wiesbaden.

Stanley Banks, H.: Intravenous Antitoxin in an Outbreak of Scarlet Fever in a Public School (Intravenös gegebenes Antitoxin bei einer Scharlachepidemie in einer öffentlichen Schule). Lancet, 1929, Nr. 5520, S. 1248.

Den Wert der Antitoxinbehandlung bei Scharlach beleuchtet folgende Beobachtung von Banks: In einer öffentlichen Schule in Leicestershire trat eine schwere septische Scharlachepidemie auf. Die ersten 9 Fälle wurden nach der üblichen exspektativen Methode ohne Antitoxin behandelt und bekamen meist, teilweise recht schwere, Komplikationen, während bei den mit Antitoxin behandelten 16 Fällen nur einmal eine Adenitis, einmal ein Hordeolum auftrat und der Verlauf ein auffallend milder war. Die zwischen 12 und 18 Jahre alten Knaben erhielten die Injektionen in den ersten vier Krankheitstagen, meist am 2. oder 3. Im allgemeinen wurden 10 ccm des Serums intravenös injiziert, ohne daß Nebenwirkungen auftraten.

F. Juliusberg-Braunschweig.

Löwy, L.-Wien: Diphtherieschutzimpfung mit der Löwensteinschen Toxoidsalbe. (Lungenheilstätte Baumgartner-Höhe.) W. kl. W., 1929, Nr. 8, S. 233.

Technik: 0,5—1—2 ccm der Salbe wird in steigenden Dosen mit etwa 10- bis 14tägigen Pausen in die vorher gut gereinigte und entfettete Brust- oder Rückenhaut eingerieben. Die Schicksche Probe wird am besten 6 Wochen nach der ersten Einreibung vorgenommen. Allgemeinreaktionen kamen nicht vor; in etwa $^1/_3$ der Fälle stärkere Lokalreaktionen, die aber sehr schnell abklangen. Mit den ersten Präparaten waren die Erfolge nicht besonders gut, dagegen viel besser mit den neueren (Hamburg 654 und 655). Die Mehrzahl aller vorher Schick-positiven Fälle wurden negativ.

Digitized by Google

und es ließ sich im Serum derselben Antitoxingehalt nachweisen. Die Di-Morbidität, die 1927 noch ziemlich groß war, ging nach Einreibung der Kinder auf der Station erheblich zurück. In 70% konnte ein Negativwerden der Schick-Probe beobachtet werden. Die Methode ist gewiß zur Prophylaxe wertvoll, jedoch für Epidemiezeiten nicht brauchbar, da der Schutz erst nach 6—8 Wochen eintritt.

H. Colman-Berlin.

Baar, H., u. A. Grabenhofer-Wien: Über perkutane Immunisierung gegen Diphtherie nach Löwenstein. (St.-Anna-Kinderspital.) W. kl. W., 1929, Nr. 28, S. 930.

Löwenstein stellte ein eingedicktes, zum Teil mit, zum Teil ohne Salbengrundlage bereitetes, die toten Di-Bazillen enthaltendes Toxoid her zur Immunisierung auf perkutanem Wege. Bei 203 Kindern traten keinerlei unangenehme Nebenerscheinungen auf bei hinreichendem immunisatorischem Erfolg.

H. Lippert-Köln.

Photakis, B. A.-Athen: Veränderungen der Milz bei Malaria. (Path. Labor. d. Universitäts-Stadtklinik.) Virch. Arch., Bd. 271, H. 1, S. 194.

Verf. unterteilt sein Material in drei Gruppen: 1. Akute Malariatodesfälle (hyperakut und akut). 2. Todesfälle nach chronischer Malaria. 3. Todesfälle von anderen Infektionskrankheiten, wobei aber früher eine Malaria im Spiel gewesen war. Bei der bösartigen hyperakuten Malaria kann die Milzschwellung abnorme Grade erreichen, z. B. von 1200 und mehr Gramm. Bei Lebenden fühlt sie sich hart an. Bei der Sektion findet sich eine weiche, breiige Masse, welche den Eindruck eines zystenartig veränderten Organs gibt, dessen weiches Parenchym in der Milzkapsel schwappt. Hier kann eine Zerreißung der Milz eintreten. Das Parenchym ist schokoladen- bis grauschwarz. Histologisch wurden Verkleinerung der Malpighischen Körperchen nachgewiesen und Hyperplasie der Endothelien der Blutsinus. Die chronische Malaria ist makroskopisch an einer Schwellung und teilweiser Schrumpfung der Milz mit Verdickung ihrer Kapsel kenntlich. Mikroskopisch fällt eine starke Verdickung der Kapsel und der Trabekel auf. Das Parenchym, die Retikuloendothelzellen sind meistens zusammengeschrumpft und nekrotisch. Bei der dritten Gruppe treten zu den eben beschriebenen Veränderungen durch Malaria noch die Störungen hinzu, welche durch die betreffende Krankheit verursacht wurde (Typhus, Syphilis usw.).

Ruge-Hamburg.

Camus, L.: A propos de la question de l'encephalite dite „postvaccinale" discutée à la Société des Nations par la Commission de la variole et de la vaccination (Über die bezüglich der Frage der sog. „postvakzinalen Enzephalitis" in der Völkerbundskommission für Pocken und Impfung stattgehabten Diskussion). Bull. de l'Acad. de Méd., 1929, Bd. 101, Nr. 12, S. 428.

Die Kommission kam zu folgenden Schlüssen: Das Vorkommen der Erkrankung ist ein sehr seltenes, jedoch handelt es sich nicht um ein zufälliges Zusammentreffen mit der Impfung. Von der Enzephalitis lethargica ist die Erkrankung verschieden. Kinder zwischen 3—13 Jahren erscheinen prädisponiert. Besondere Eigenschaften der Lymphe spielen keine Rolle, ein unbekannter Faktor ist neben dem Vakzinevirus von Bedeutung. Die Erstimpfung soll in frühem Lebensalter vorgenommen werden.

E. Levin-Berlin.

Camus, L.: Une observation de réaction méningée consécutive à une revaccination antivariolique chez un sujet agé de vingt ans (Beobachtung einer meningealen Reaktion nach Pocken-Revakzination bei einer Person von 20 Jahren). Gaz. des hôp., 1929, Nr. 25, S. 482.

Die Pockenimpfung war 6 Tage nach einer Impfung gegen Typhus vorgenommen worden; 3 Tage später unter Fiebererscheinungen allgemeines Unbehagen, Nackensteifigkeit, Patellar- und Achillessehnenreflex lebhaft. Im Liquor geringer Albumingehalt, Zucker, 2,5 Lymphozyten im Kubikzentimeter, WR negativ. Es wurde eine meningeale Reizung nach Revakzination angenommen.

E. Levin-Berlin.

Fulgham, J. H., u. J. G. Beykirch-East St. Louis: Postvaccinal Encephalitis (Postvakzinale Enzephalitis). J. Am. m. Ass., Bd. 92, Nr. 17, S. 1427.

Ein Fall von postvakzinaler Enzephalitis wird ausführlich beschrieben. Es handelt sich um einen 6jähr. Knaben, der wegen einer drohenden Pockenepidemie geimpft wurde. Die Impfreaktion verlief normal. Am 14. Tage post vaccinationem traten starke Kopfschmerzen, Photophobie und Reizbarkeit auf. Von da ab entwickelte sich innerhalb von 4 Tagen das Bild einer schweren Enzephalitis, die zum

Digitized by Google

Tode führte. Die Sektion ergab am Gehirn subdurales Ödem und stark gefüllte Meningeal- und Gehirngefäße. Bakteriologisch fand man Staphylococcus alb. in geringen Mengen. Überimpfversuche auf Kaninchen mißlangen. Mikroskopisch zeigten sich überall starke, perivaskuläre Leukozyteninfiltrationen.

P. Seier-Heidelberg.

Taylor, J. F.: A Fatal Case of „Postvaccinal" Encephalitis (Ein Fall von „postvakzinaler" Enzephalitis mit tödlichem Ausgang). Lancet, 1929, Nr. 5521, S. 1302.

31jähr. Mädchen wurde am 22. Mai zum ersten Male geimpft; die Lymphe wurde bei 29 anderen Personen, ohne daß Nebenwirkungen auftraten, angewandt. 12 Tage nach der Impfung Unwohlsein und Erbrechen; am folgenden Tage Bewußtlosigkeit; Pupillen gleichmäßig eng, reagieren träge auf Licht; die Sehnenreflexe zum größten Teile nicht auslösbar; am 4. Tage noch tieferes Koma; leichte Zyanose. Exitus. Die Sektion bestätigte die schon klinisch gestellte Diagnose einer Enzephalomyelitis. Hirnbefund: Allgemeine Schwellung, gekennzeichnet durch Abflachung der Hirnwindungen. Keine Meningitis, doch ist die Oberfläche intensiv gerötet. Flüssigkeitszunahme in den Ventrikeln. Die inneren Gefäße gleichfalls intensiv mit Blut gefüllt, aber keine Hämorrhagien zu sehen. Ähnliche Verhältnisse am Rückenmark.

F. Juliusberg-Braunschweig.

Horder, Th.: Cerebral Symptoms Following Vaccination: Recovery (Zerebrale Symptome nach der Impfung. Wiederherstellung). Lancet, 1929, Nr. 5521, S. 1301.

Der 4½jährige Knabe wurde geimpft, während er noch im Endstadium einer Infektionskrankheit unbekannter Natur sich befand. Am 8. Tage nach der Impfung wurde das Kind schläfrig, am 11. Stupor und Erbrechen; Schlaffheit der Glieder, aber keine Lähmungen und Augenstörungen. Im Lumbalpunktat totaler Eiweißgehalt 0,03%, 52 rote Blutkörperchen, 4 weiße im Kubikzentimeter. Am 15. Tage erneute Lumbalpunktion — normaler Befund des Lumbalpunktats — und Injektion von 5 ccm des mütterlichen Serums intrathekal. Am 17. Tage Nachlassen des Stupors. Am 27. Tage konnte das Kind wieder sprechen. An demselben Tage ein Serumexanthem, 12 Tage nach der Seruminjektion Genesung ohne Bes.

F. Juliusberg-Braunschweig.

Lepra

Hopkins, R., u. O. E. Denney-Carville: Leprosy in the United States (Lepra in den Vereinigten Staaten). J. Am. m. Ass., 1929, Bd. 92, Nr. 3, S. 191.

Von 718 Leprakranken des „National Leprosarium" in Louisiana der letzten 34 Jahre, unter denen doppelt soviel Weiße wie Neger sich befanden, waren 11% von der nervösen Form, 39,1% vom Hauttypus, 49,9% von der Mischform befallen. Unter den Kranken waren die Männer mit 72,3%, die Frauen mit 27,7% vertreten. Das Alter der Patienten bei Krankheitsbeginn war durchschnittlich 30,2 Jahre. Das mittlere Alter bei der Anstaltsaufnahme betrug 36 Jahre, so daß die Patienten während 6 Jahren eine Gefahr für die öffentliche Gesundheit darstellten. Man fand in Leprafamilien, daß sowohl die Eltern vor den Kindern als auch diese vor den Eltern erkrankten. Meist war in solchen Familien ein sich über Jahre erstreckender Kontakt festzustellen. In den verschiedenen Altersstufen ist die Lepra gleich verteilt, nur vor dem 9. Lebensjahr ist sie selten beobachtet, während sie bei Männern um das 21., bei Frauen um das 19. Lebensjahr verstärkt angetroffen wird. Die mittlere Krankheitsdauer beträgt 14 Jahre. In 20% nur wird die Lepra als Todesursache festgestellt, meist sterben die Leprösen an anderen Erkrankungen (Nieren, Herz, Lungen), die indirekt aber als Folgen der Lepra aufzufassen sind. Die scharfe Kontrolle der Entlassenen hat sich in den Staaten sehr gut bewährt.

P. Seier-Heidelberg.

Hamdi, H.-Konstantinopel: Über die Lepratuberkuloide der Haut und der Dermoidzysten. (Path. Labor. d. med. Fakultät Haidar-Pascha.) Beitr. path. anat., Bd. 81, H. 3, S. 677.

Das makroskopische Aussehen der Lepratuberkuloide ist sehr verschieden. Von zwei Fällen des Verfs. glich einer einem Molluscum contagiosum, der andere einem Lichen ruber planus. Mikroskopisch liegen Knötchen von tuberkuloider Struktur vor, die unter der Epidermis beginnen und sich von da tiefenwärts vorschieben. Von Tuberkeln sind sie durch die Gegenwart von Virchow-Zellen und die wabig-schleimige Beschaffenheit der letzteren sowohl wie der Riesenzellen, die Verf. durch Auflösung der wachsartigen Produkte des Leprabazillus erklärt, zu unter-

Digitized by Google

scheiden. Dazu kommen Sensibilitätsstörungen, die aber manchmal erst in einem späteren Stadium der Erkrankung nachweisbar werden. Im ersten Falle war noch der interessante Befund eines Lepratuberkuloids in der Wand einer subkutanen Dermoidzyste zu erheben. Leprabazillen konnten in keinem der beiden Fälle nachgewiesen werden. Die Lepratuberkuloide haben also eine charakteristische Struktur mit auffälligerweise sehr spärlichen oder gar keinen Bazillen. Man darf sie deshalb nicht zu den aus banalen Zellinfiltraten mit reichlichen Bazillen bestehenden „Leproiden" rechnen. Sie stellen vielmehr eine besondere Form der Lepra dar.

Fr. Wohlwill-Hamburg.

Davison, A. R.: Leprous Lesions of the Scalp (Leprose Veränderungen des behaarten Kopfes). Lancet, 1929, Nr. 5510, S. 717.

Davison stellt fest, daß die als besonders selten geltenden leprösen Herde auf dem behaarten Kopf bei den Eingeborenen in Südafrika relativ häufig vorkommen. Er stellte bei Untersuchung von 125 Fällen einen Prozentsatz von 43% bei Männern, 38% bei Frauen mit Kopfbeteiligung fest. Die Herde auf dem behaarten Kopfe gleichen denen an anderen Körperteilen und zeigen Depigmentierung, Anästhesie und erythematöse und erhabene Ränder. Die Makulae sind auf dem ungeschorenen Kopfe schwer zu erkennen, aber die Lepraknoten bewirken Haarausfall an den betroffenen Stellen und sind leicht zu sehen. Prädisponierend für das Befallensein des behaarten Kopfes bei den Negern aus Südafrika wirke der negroide Typus des Haares; das Haar ist kurz, gekräuselt und spärlich im Vergleich zu dem der Europäer und Inder; die Blutzufuhr ist eine geringere, der durch das Haar weniger geschützte Kopf kann mit durch Bazillen infizierten Gegenständen leichter in Berührung kommen. Dazu kommt die Unreinlichkeit der Eingeborenen, die häufige Pedikulosis und vielfache Kopfverletzungen durch Stockschläge, durch Tragen von Lasten auf dem Kopfe und die Tatsache, daß als Kopfkissen zur Nacht ein Stein oder ein Stück Holz dient. F. Juliusberg-Braunschweig.

Crozier, G. G.: Leprosy in an Infant (Lepra bei einem Säugling). Brit. m. J., 1929, Nr. 3558, S. 501.

In einem Lepraheim in Assam wurde am 25. 12. 1924 als Abkömmling eines dort in Behandlung befindlichen Elternpaares ein sonst gesundes Kind weiblichen Geschlechts geboren, das an der Plantarfläche der rechten Ferse ein etwa 1 cm im Durchmesser betragendes Ulkus darbot. Behandlung nur lokal, zuerst erfolglos mit Zinksalbe, dann mit gutem Erfolg mit Ol. hydnocarpi. Die Mutter, angeblich mit 12 Jahren leprös, bot nur einige anästhetische Flecke dar. Der Vater zeigte ausgedehnte bazillenhaltige Makulae. Im Mai 1925 alle 3 Patienten anscheinend gesund entlassen. Wiederaufnahme 7 Monate später, wobei das Kind auf dem linken Schulterblatt eine typische, etwa 6 × 7 cm große Makula darbot. Heilung in 2 Monaten unter Injektionen von Hydnokarpusöl und Kreosot. Bisher (Juni 1928) kein Rezidiv. A. Philippi-Bad Salzschlirf.

Minder, F.-Bern: Über die Sichtbarkeit der leprösen Nervenerkrankung in der Kornea an der Spaltlampe. (Augenkl. d. Univ.) Kl. Mbl. d. Augenhlk., Bd. 82, Jan.-Heft, S. 36.

Bei einem 21jährigen Mann mit Lepra mixta, der an einer leichten Konjunktivalreizung erkrankt war, fand Verf. mit der Spaltlampe in der Nähe des Hornhautlimbus auf dem linken Auge grauliche Infiltrate im Hornhautparenchym. Dieselben umgaben einzelne gut sichtbare Hornhautnerven, teils als multiple punktförmige Verdickungen, teils als spindelförmige Trübungen. Es ist also möglich, an der durchsichtigen Kornea die lepröse Nervenentzündung festzustellen.

P. Unna jun.-Hamburg.

Braul-Simferopol: Die Bedeutung des Insultes für die Ätiologie und den Verlauf der Lepra. Wratschebnoje Delo, 1929, Nr. 10.

Verf. bringt acht Krankengeschichten von Leprösen, bei denen Verschlimmerungen eintraten nach einem Trauma, so z. B. Entfernung des Hodens, Verbrennung, Infiltratbildung, nach intravaskulärer Injektion in die Glutäalgegend, endlich nach begleitenden Krankheiten, wie Grippe, Malaria. A. Jordan-Moskau.

Leger, M.: Die unbedeutenden Anzeichen der beginnenden Lepra. Ann. brasil. Derm., Bd. 4, Nr. 3/4, S. 15.

Leger schildert die bereits oft genug erwähnten unbedeutenden Anzeichen, die manchmal den Beginn einer Lepra anzeigen können (Knochenschmerz beim Beklopfen der Tibia, Ausfallen der Augenbrauen, ganz geringe Störungen in der

Digitized by Google

Empfindung, Schnupfen u. a.). Er bringt dann einige Fälle als Beleg über die außerordentlich wechselnde Inkubationszeit — von 6 Monaten bis zu 32 Jahren — und betont, daß man in allen verdächtigen Fällen nicht vergessen dürfe, auf Lepra zu fahnden. Je früher die Diagnose gestellt wird, um so eher kann eine erfolgreiche Behandlung einsetzen. Ruge-Hamburg.

Tuberkulose

v. Stubenrauch, S.: Zur Frage des Bazillennachweises im tuberkulösen Sputum mittels der Dunkelfeldmethode. (Sanator. am Hausstein.) Zschr. f. Tbc., Bd. 53, H. 2, S. 122.

Die Überlegenheit des Nachweises der Tuberkelbazillen im Auswurf mittels der Dunkelfeldmethode, die mehrfach behauptet worden ist, ist nur eine scheinbare. Sie beruht auf der Unterlegenheit der Hellfeldbeleuchtung im Zeißschen Helldunkelfeldkondensor gegenüber der sonst üblichen mittels des Abbéschen Kondensors. Nie gelang der Nachweis von Tuberkelbazillen nur im Dunkelfeld. Irrtümer bei alleiniger Anwendung der Dunkelfeldmethode können durch Ritzen im Glas sowie durch andere Bakterien vorkommen. E. Jacobsthal-Hamburg.

Meissner, G.-Breslau: Anfärbung, Wachstumshemmung und Bakterizidie der Tuberkelbazillen durch Farbstoffe. (Ber. 13. Tagung d. D. Ver. f. Mikrobiol. 30. VIII. bis 1. IX. 1928, Bern.) Zbl. f. Bakt., Bd. 110. H. 6/8, S. 172.

Es ist gelungen, in Anfärbungsversuchen in vivo und in Bakterizidieversuchen im Blute festzustellen, daß gesetzmäßige Beziehungen im Sinne Ehrlichs zwischen der Konstitution von Farbstoffen und ihrer färberischen bzw. wachstumshemmenden Wirkung auf Tuberkelbazillen existieren. Da die in der Blutkultur wachstumshemmend wirkenden Farbstoffe die tuberkulöse Infektion beim Meerschweinchen im günstigen Sinne zu beeinflussen scheinen und da ferner alle Stoffe, die der Literatur nach im Tierversuch entweder ganz versagen oder nur Unbefriedigendes leisten, auch in der Hand der Verf. unwirksam waren, erscheint die Blutkultur nach Wright geeignet zur Auswahl von Substanzen zu einer spezifischen Chemotherapie der Tuberkulose. T. Benedek-Leipzig.

Brechmann, H. J.-Gelsenkirchen: Tuberkelbazillennachweis mit besonderer Berücksichtigung der Kulturmethode. (Inst. f. Hyg. u. Bakter.) Zbl. f. Bakt., Bd. 111. H. 1/3, S. 26.

Zum Nachweis von Tuberkelbazillen im Sputum eignen sich am besten die üblichen Färbemethoden in Verbindung mit einem Anreicherungsverfahren. Verf. empfiehlt die Antiformin-Ligroinmethode. Die Kultur liefert keine besonders günstigen Resultate, sobald nur wenige Bazillen im Auswurf vorhanden sind. Nur bei blutigem Material, das von einer Hämoptoe stammt, lohnt es sich, eine Kultur anzusetzen. Bei Lumbalflüssigkeiten, Urin, Eiter und Punktaten, die auf Tuberkelbazillen zu untersuchen sind, muß in jedem Falle eine Kultur angelegt werden, da durch sie eine erhebliche Mehrausbeute an positiven Resultaten erzielt wird.
F. Harry-Wiesbaden.

Selter u. Blumenberg-Bonn: Über filtrierbare Formen des Tuberkelbazillus. (Ber. 13. Tagung d. D. Ver. f. Mikrobiol. 30. VIII. bis 1. IX. 1928, Bern.) Zbl. f. Bakt., Bd. 110, H. 6/8, S. 167.

Anhaltspunkte für das Vorhandensein filtrierbarer Tuberkelbazillenformen, die unsichtbar sind, konnten bisher nicht erbracht werden. Nur die Möglichkeit, daß unter bestimmten Bedingungen, die primär in der Filterkerze oder Filtermembran liegen, Teilstücke von Tuberkelbazillen, Biogene, wie sie Tsechnowitzer und Karut genannt haben, die Filterporen passieren und dann eine tuberkulöse Infektion herbeiführen können, ist zu bejahen. Bisher liegt keine Veranlassung vor, die Erkenntnisse über die Infektionswege der Tuberkelbazillen und die Epidemiologie der Tuberkulose einer Revision zu unterziehen. T. Benedek-Leipzig.

Kanocz, D.-Budapest: Das aus Meerschweinchenlunge gewonnene fettspaltende Ferment und dessen Wirkung auf den Tuberkelbazillus. (II. intern. Klin. d. kgl. ung. Peter Pasmany-Univ.) Zschr. f. Tbc., Bd. 53, H. 2, S. 124.

Die Verff. hatten gefunden, daß das in die Lunge einströmende venöse Blut bedeutend weniger Fett enthält, als das aus ihr ausströmende arterielle. Ihre Vermutung, daß in der Lunge ein fettspaltendes Ferment wirksam sei, konnten sie durch Isolierung dieses Fermentes mittels Glyzerin und Ausfällung mit $CaHPO_4$ bestätigen. Dieses Ferment, mit Tuberkelbazillen aus positiven Sputen zusammen-

Digitized by Google

gebracht und digeriert, vermag etwa 50% der alkoholsäurefesten Stäbchen in ihre nur nach Much darstellbare grampositive, granuläre Form umzuwandeln. (Auszählung von etwa 3000 Präparaten.) Die Lunge des tuberkulös infizierten Meerschweinchens hat ein bedeutend herabgesetztes Fettspaltungsvermögen. Versuche, mittels künstlich in die granuläre Form umgewandelter Tuberkelbazillen Meerschweinchen zu immunisieren, hatten ermutigende Ergebnisse.

E. Jacobsthal-Hamburg.

Schleussing, H.-Düsseldorf: Studien zur tuberkulösen Verkäsung. (Path. Inst. d. med. Akad.) Beitr. path. anat., Bd. 81, H. 3, S. 473.

Im Gegensatz zu Weigert, der die Verkäsung der Koagulationsnekrose zurechnete, wird dieser Vorgang heute meist als ein mit starker Fettablagerung einhergehendes langsames Absterben — eine Nekrobiose — aufgefaßt. Verf. zeigt nun, daß das Auftreten eines Zelldetritus nicht als ein Charakteristikum der Verkäsung bezeichnet werden kann und daß Zellzerfall, Zellverfettung, Auftreten von Zelltrümmern bei zwei gewissen Fällen von Verkäsung zwar vorkommen kann — es sind das namentlich die Käseherde von weicher Konsistenz —, daß aber auch diese Erscheinungen nicht obligatorisch für die Verkäsung sind. Letztere ist vielmehr als ein Gerinnungsprozeß aufzufassen, bei dem — namentlich durch Versilberung — die Gewebs- und Zellstrukturen noch deutlich erkennbar sind, wobei bald nur die Bestandteile des betroffenen Parenchyms, bald auch diejenigen des tuberkulösen Granulationsgewebes sichtbar sind. Dazu kommen vor allem ausgesprochene Quellungserscheinungen an den kollagenen Fasern, die dabei unkenntlich werden, während die elastischen Fasern erhalten bleiben, Auftreten einer fibrinoiden Substanz, teils durch Umwandlung des Bindegewebes, teils durch homogene Gerinnung der bei der Verkäsung eine große Rolle spielenden plasmotischen Exsudationen. Fibrin und mit der Oxydasereaktion nachweisbare Leukozyten kommen häufig, aber nicht konstant zur Beobachtung. Wichtig ist das Fehlen histolytischer Vorgänge, das das Erhaltenbleiben der elastischen Fasern bei der Verkäsung erklärt, während sie beim tuberkulösen Granulationsgewebe zugrunde gehen. Von der gewöhnlichen Koagulationsnekrose unterscheidet sich die Verkäsung dadurch, daß sie sich an einem entzündlich exsudativen Gewebe abspielt, wobei der Anwesenheit eines flüssigen eiweißreichen Exsudats die größte Bedeutung zukommt. Sie liefert einmal die reichlichen Mengen von gerinnungsfähigem Eiweiß, andererseits steht sie zu den Quellungserscheinungen in Beziehung, die den Prozeß den von Rössle und Gerlach studierten Entzündungen am hyperergischen Organismus an die Seite stellen lassen. Somit stellt sich die tuberkulöse Verkäsung als eine Koagulationsnekrose eines hyperergisch entzündeten und damit stark entzündlich-ödematös durchtränkten Gewebes dar.

F. Wohlwill-Hamburg.

Fernbach, H.-Leipzig: Über das akute Auftreten tuberkulöser Halsdrüsentumoren. (Univ.-Kinderkl.) Mschr. f. Kinderhlk., Bd. 42, H. 1/5, S. 171.

Die tuberkulösen Halsdrüsentumoren pflegen nicht immer langsam sich zu entwickeln. Gar nicht selten kommt es akut, meist wohl im Anschluß an einen Racheninfekt zu einer starken Schwellung der Halsdrüsen, deren weitere Beobachtung die eindeutige tuberkulöse Beschaffenheit erkennen läßt. Diese Ansicht stützt Verf. mit einer Reihe überzeugender Krankengeschichten.

R. Ley-Kreuznach.

Frassi, L.-Mailand: Weiterer Beitrag zur Kenntnis der Tuberkulose der Glandula thyreoidea. (Univ. Inst. f. chir. Path.) D. Zschr. f. Chir., Bd. 213, H. 5/6, S. 416.

Mitteilung dreier einschlägiger Beobachtungen, von denen die eine an eine luetische Erkrankung der Thyreoidea denken ließ, aber der klinische Verlauf, die Ergebnisse der Anamnese, das Alter des Patienten und die bakteriologische Untersuchung die Diagnose der Tuberkulose sicherstellten. Eine Tuberkulose der Glandula thyreoidea kommt sowohl in den normalen Drüsen vor als auch in solchen, die durch verschiedene Krankheitsprozesse verändert sind; vor allem kommt für die zweite Gruppe die Basedowsche Krankheit in Betracht. Pathologisch-anatomisch ist zwischen einer Thyreoidsklerose der Tuberkulösen und der tuberkulösen Thyreoiditis zu unterscheiden. Die erstere tritt entweder in einer hypertrophischen Zirrhose mit Anzeichen von Periarteritis und Endoarteritis und Veränderung des Thyreoidgewebes mit teilweiser Degeneration der Follikel oder in Form einer atrophischen Sklerose auf. Bei beiden Formen war bisher das Suchen nach Kochschen Bazillen oder nach Tuberkeln stets vergeblich; die Gewebsveränderungen werden den im Blute

Digitized by Google

zirkulierenden Toxinen und nicht den in den Drüsen etwa vorhandenen Bazillen zugeschrieben. Die tuberkulöse Thyreoiditis zeigt Prozesse verschiedener Art: einfache Tuberkelbildung bis zu Verkäsung und Vereiterung. F. Juliusberg-Braunschweig.

Hollande, A.-Ch., u. G. Crémieux: La genèse de la cellule géante dans la tuberculose expérimentale du Lapin et du Cobaye (Die Entstehung der Riesenzelle bei der experimentellen Tuberkulose des Kaninchens und des Meerschweinchens). Compt. rend. Soc. Biol., Bd. 100. Nr. 6. S. 391.

Beim tuberkulinisierten Meerschweinchen entsteht die Riesenzelle aus einer einzigen epithelioiden Zelle, die hypertrophiert; diese stammt ihrerseits von einer lymphoiden Zelle ab. Die lymphoide Zelle ist klein, rund, beweglich, enthält einen Kern mit großen Chromatinkörnchen und einen kaum sichtbaren Protoplasmaring. Bei der Umwandlung in eine epithelioide Zelle nimmt das Protoplasma rapid an Umfang zu, auch der Kern vergrößert sich. In dem Protoplasma entsteht nahe dem Kern ein allmählich sich vergrößernder heller Raum, in dem sich ein oder mehrere färbbare Körnchen und um sie herum andere weniger färbbare in radiären Linien finden; er hat im Gegensatz zu dem basophilen Protoplasma eine azidophile Reaktion. Nachdem das Protoplasma bis auf eine schmale Zone an der Peripherie in der Gegend des Kerns zurückgedrängt ist, ist die epithelioide Zelle fertig. Sie kann sich mit anderen aneinander lagern, doch findet niemals eine Verschmelzung des Protoplasmas mehrerer Zellen statt. Bei der Bildung der Riesenzelle nimmt das asteroide Zentrum ungeheuere Dimensionen an, der Kern vervielfacht sich aktiv durch amitotische Teilung. Der Tuberkel wird also von einer einzigen Zellart (lymphoiden Zellen) gebildet, die er im Zentrum in am weitesten fortgeschrittenen Stadium (Riesenzelle, umgeben von epithelioiden Zellen), an der Peripherie als jugendliche (lymphatische Zellen) enthält. E. Levin-Berlin.

Kaplanskij-Moskau: Über die aktive Reaktion der Gewebsflüssigkeit der Haut bei Kranken mit Hauttuberkulose und die Veränderungen derselben unter dem Einfluß von ultravioletten Strahlen. Wratschebnoje Delo, 1929, Nr. 1.

Verf. untersuchte 29 Kranke mit Lupus vulgaris, Tuberculosis cutis verrucosa, Skrophuloderma und Tuberculosis papulo-necrotica in bezug auf die aktive Reaktion der Gewebsflüssigkeit und fand, daß dieselbe an den nicht affizierten Partien vollkommen normal war, an den erkrankten Partien nur in den Fällen von Skrophuloderma verändert war, was er durch den tief in das Unterhautzellgewebe, zuweilen bis zu den Knochen gehenden Prozeß erklärt. In einigen Fällen von Tuberculosis cutis verrucosa gelang es ihm auch, nach der Methode von Schade den pH-Gehalt zu bestimmen, welcher zwischen 6,45—6,71 schwankte, so daß die Gewebsflüssigkeit in der Kutis, am Ort der Affektion, eine deutlich saure Reaktion aufwies. Im weiteren suchte Verf. die Wirkung der ultravioletten Strahlen bei Gesunden und bei Kranken festzustellen, wobei er sah, daß in allen genannten Fällen von Hauttuberkulose schon 3—6 Stunden nach der Bestrahlung sich eine deutliche Veränderung der Reaktion des subkutanen Gewebes nach der sauren Seite wahrnehmen ließ. Hinsichtlich der Reaktion in der Kutis, entsprechend der kranken Partie, zeigte sich eine Schwenkung zur Norm, sobald unter dem Einfluß der Behandlung Narbenbildung eintrat. Eine Wirkung auf die aktive Reaktion und die Reserve-Alkaleszenz des Blutes zeigte sich bei der lokalen Bestrahlung nicht. Er untersuchte auch die Wirkung einer allgemeinen Belichtung mittels der Bachschen Lampe und konnte eine ähnliche Wirkung wie bei der lokalen Bestrahlung, aber in viel schwächerem Maße, feststellen. A. Jordan-Moskau.

Kutschera-Aichbergen, A.: Die Behandlung der Tuberkulose mit lebenden Tuberkelbazillen. W. kl. W., 1929, Nr. 7, S. 197.

Nach gründlichen Vorversuchen hat Verf. an einer größeren Anzahl von Patienten Injektionen mit einem aus lebenden Tuberkelbazillen bestehendem Vakzin (Sächsisches Serumwerk) vorgenommen. Die Erfolge waren gut. Bei entsprechender Allergie entsteht eine lokale, völlig unschädliche Hauttuberkulose, bei fehlender Allergie entwickelt sich diese, von Besserung des Allgemeinbefindens begleitet, nach mehrfacher Injektion. Dabei reagieren alte, vorher nicht angegangene Impfstellen mit. Die Impfung wirkt anders als die mit Tuberkulin. Sie erhöht die Immunität und beeinflußt den Verlauf der Krankheit unmittelbar, vielleicht durch Steigerung der Gewebstendenz zur Fibrose. Man kann natürlich diese an und für sich ungefährliche Methode durch Abschwächung der Bakterienvirulenz, allerdings unter Herabsetzung der Wirksamkeit, noch ungefährlicher machen.

H. Colman-Berlin.

Digitized by Google

Schweinburg, E.: Ist der Stamm B.C.G. ein Virus fixe? W. kl. W., 1929, Nr. 6. S. 164.

Beim Vergleich mit dem Virus fixe der Lyssa zeigt sich, daß das Virus fixe virulent und apathogen, der BCG.-Stamm dagegen avirulent und pathogen ist. Mit dem V. f. kann man auch in abgetötetem Zustand immunisieren, was mit abgetöteten BCG.-Bazillen nicht gelingt. Das V. f. läßt sich durch Tierpassagen in seiner Virulenz steigern, das BCG. nicht. Die Inkubationszeit der V.-f.-Infektion ist konstant und von der des Ausgangsstammes verschieden, die bei BCG. ist dagegen ganz uncharakteristisch. Die einzige gemeinsame Eigenschaft der beiden ist also nur, daß sie nicht in den ursprünglichen Stamm zurückschlagen. Der Ausdruck Virus fixe soll dem der Lyssa vorbehalten bleiben. Es erscheint gar nicht zweckmäßig, die BCG.-Bazillen mit dem Ausdruck Virus fixe zu bezeichnen, da nach neueren Untersuchungen durch subkutane Injektion von V. f. der Lyssa eine Impflyssa hervorgerufen werden kann, weshalb man dazu übergehen müßte, zur Wutschutzimpfung nur abgetötetes V. f. zu nehmen. Eine Impfung mit analog abgetöteten BCG.-Bazillen wäre aber unmöglich, da hiermit keine Immunität zu erzeugen wäre. H. Colman-Berlin.

Belonowski-Leningrad: Zur Frage der Immunisierung gegen Tuberkulose mittels B.C.G. (Ber. 13. Tagung d. D. Ver. f. Mikrobiol. 30. VIII. bis 1. IX. 1928, Bern.) Zbl. f. Bakt., Bd. 110, H. 6/8, S. 184.

Der Gedanke der Immunisierung gegen Tuberkulose mittels BCG. ist eine weitere Entwicklung der alten Ideen Metschnikoffs über den Ersatz der „wilden" bakteriellen Flora durch eine Flora, welche aus bestimmten, wenig virulenten Stämmen zusammengesetzt ist. Während die virulenten Tuberkelbazillen einen stark destruierenden Einfluß auf menschliche Lymphozytenkulturen ausüben, besitzt der BCG. diese Fähigkeit nicht. Eine schädigende Wirkung auf die Zellen kann hier nicht beobachtet werden. Es ist gelungen, mittels BCG.-Kulturen von menschlichen Lymphozyten gegen virulente Tuberkelbazillen zu immunisieren.

T. Benedek-Leipzig.

Mascher, W.-Schweden: Zur Frage der Drüsenschmelzung bei Lymphogranulomatose. Acta med. scand. (Stockh.), Bd. 70, Nr. 1, S. 1.

Verf. konnte einen Fall von Sternbergscher Lymphogranulomatose beobachten, bei dem es bei einem Drüsenpaket in der rechten Oberschlüsselbeingrube zur spontanen Einschmelzung kam. Pathologisch-anatomisch zeigte sich in den Drüsenteilen ein chronisch entzündlicher Prozeß mit zahlreichen Leukozyten, besonders Eosinophilen, Nekrosen und einigen Riesenzellen (Sternbergs Lymphogranulomatose). Tuberkulosebazillen wurden nicht gefunden, Impfung auf Meerschweinchen verlief negativ. Bei dem später eintretenden Tode fanden sich nirgends Anzeichen von Tuberkulose. Das histologische Bild der durchweg stark vergrößerten Lymphdrüsen entsprach dem oben geschilderten. Auch Lunge und Milz zeigten ein stellenweise ziemlich reichliches Granulationsgewebe, das ebenfalls mit dem obigen Befund übereinstimmte, während Nieren und Leber usw. keine besondere Veränderungen boten. Ein Verbacken der Haut mit den Drüsen und nachfolgendem Durchbruch wird sehr selten beschrieben. Verf. erwähnt noch zwei Beobachtungen und einen dritten möglicherweise auch hierher gehörenden Fall. Die Ursache dieser Einschmelzung kann liegen an der nicht selten eintretenden Nekrose, etwaigen traumatischen Einwirkungen und vielleicht auch Röntgenbestrahlungen. Gegen die letzte Annahme aber spricht, daß trotz der starken Bestrahlungen nur unverhältnismäßig wenig Spontandurchbrüche beobachtet worden sind. Differentialdiagnostisch ist rein klinisch eine Unterscheidung zwischen Lymphogranulomatose und Tuberkulose in derartigen Fällen nicht zu stellen. Erst die histologische Untersuchung liefert die erforderlichen Anhaltspunkte. Ruge-Hamburg.

Roch, M., R. Gilbert u. L. Babaiantz: Longues rémissions dans l'évolution de la granulomatose maligne (lymphogranulome) consécutives à la roentgenthérapie (Lange Remissionen in der Entwicklung der Granulomatosis maligna durch Röntgentherapie). Presse méd., 1929, Nr. 19, S. 302.

Verff. berichten über ausgezeichnete Erfolge mit Röntgenstrahlen in der Behandlung der Lymphogranulomatose auch in desolaten Fällen. Es gibt röntgenresistente Fälle, aber vielfach wird die Resistenz erst durch zu zaghafte Dosierung hervorgerufen. Auch ist es verfehlt, sich auf die Bestrahlung äußerlich sichtbarer Drüsenschwellungen zu beschränken; eine diagnostische Durchleuchtung des Media-

Digitized by Google

stinums ist in jedem Falle angezeigt. Den Schluß der Arbeit bilden genauere Angaben über Dosierung. H. Th. Hinrichs-Halberstadt.

Selter, H., u. W. Blumenberg-Bonn: Über filtrierbare Formen von Tuberkelbazillen. (Hyg. Inst. d. Univ.) Krankheitsforschg., Bd. 7, H. 1, S. 1.

In der ausländischen, besonders südamerikanischen und französischen Literatur findet sich ein in Deutschland bisher wenig beackertes Gebiet stark im Fluß: die Frage, ob Tuberkelbazillen in einer besondern, filtrierbaren Wuchsform existieren, und ob diese Formen ein besonderes Krankheitsbild geben, das im Tierversuch von dem bisher gewohnten Bild abweicht, und ferner, ob es eine nicht alkoholsäurefeste Form des Tuberkelbazillus gibt, bei der dieser Keim auf ganz gewöhnlichen Nährböden wachsen kann. Nach einer guten Literaturübersicht, die die großen Widersprüche des Schrifttums auf diesem Gebiete dartut, berichten die Verff. über ihre eigenen sehr ausführlichen, sorgsamen und kritischen Versuche. Diese Versuche wurden sowohl nach pathologisch-anatomischer Seite, als auch nach der mikroskopisch-färberischen Seite durchgeführt. Vor allem aber wurden auch endlich einmal die notwendigen Kontrollen an „normalen" Tieren mit gleicher Sorgfalt untersucht. Ergebnis: auch bei diesen Tieren kann man bei genügender Geduld in den Lymphdrüsen die säurefesten punkt- und stäbchenartigen Gebilde finden, die als kennzeichnend für die filtrierbare Form des Tuberkulosevirus angesprochen worden sind. Nur in den seltensten Fällen könnten Teilstücke von Tuberkelbazillen in Filtraten Tuberkulose hervorrufen. Die meisten Versuche der Literatur halten der Kritik nicht stand. Resistenzerhöhungen gegen eine nachträgliche an sich wirksame Infektion ist nach Filtrateinspritzung nicht erwiesen, ebensowenig der Durchtritt filtrierbarer Elemente durch die Plazenta. E. Jacobsthal-Hamburg.

Lange, L., u. K. W. Clauberg-Berlin: Versuche über die Filtrierbarkeit des Tuberkelbazillus. (Bakt. Abt. d. Reichsgesundheitsamtes.) Zschr. f. Tbc., Bd. 53, H. 1, S. 1.

Bei Filtrationsversuchen an 28 Sputen, 4 Reinkulturen und 6 Mischungen tuberkulöser Meerschweinchenorgane wurde bei 2 Sputumversuchen und 1 Reinkulturversuch in inneren Organen einiger weniger der mit den gleichen Filtraten gespritzten Meerschweinchen säurefeste Stäbchen in wechselnder Menge gefunden. Weiterimpfungs- und Züchtungsversuche aus diesen „Primärtieren" verliefen ergebnislos. Bei 5 weiteren Sputumfällen wurde ein positiver mikroskopischer Befund erstmalig bei „Passagetieren" erhoben. Ein Fall, in dem bei Weiterimpfung der „negativen" Bronchialdrüsen eines Primärtieres eine typische Tuberkulose auftrat, ist nicht ganz verwertbar, da eine Spontaninfektion hereinspielen kann. Als Beweis für das Bestehen eines ultravisiblen Virus reichen die Befunde nicht aus. Wahrscheinlich sind sie auf den Durchtritt von Splittern der Tuberkelbazillen zurückzuführen. T. Benedek-Leipzig.

Weichardt, W.-Erlangen: Über die Untersuchung von Filtraten aus Tuberkelbazillenausgangsmaterial. (Bakt. Untersuchungsanstalt.) Zschr. f. Tbc., Bd. 53, H. 1, S. 8.

Die abiureten Extrakte von Typhusbazillen und Hefen zeigten eine stark anregende Wirkung auf das Diphtheriebazillenwachstum. Bei dem gereinigten abiureten Tuberkulinpräparat von L. Tomarkin war dies nicht der Fall. Dagegen regte das letztere auch in hohen Verdünnungen noch die Tätigkeit ermüdeter Herzen an. Bei den verwendeten abiureten filtrierbaren organischen Substanzen aus Tuberkelbazillen nach L. Tomarkin trat eine dauernde, stundenlang festzustellende Anregung des ermüdeten Herzens ein, die schwand, wenn das Präparat durch Ringerlösung aus dem Herzen ausgespült wurde. T. Benedek-Leipzig.

Saenz, A.: Contribution à l'étude des éléments filtrables du virus tuberculeux. Transformation in vivo de l'ultravirus non tuberculigène en Bazilles virulents tuberculigènes (Beitrag zum Studium der filtrierbaren Elemente des Tuberkulosevirus. Umwandlung in vivo des nicht virulenten Ultravirus in virulente Tuberkelbazillen). Compt. rend. Soc. Biol., 1929, Bd. 100, Nr. 9, S. 629.

Wurden Meerschweinchen mit steril befundenen Filtraten tuberkulöser Organe geimpft, so zeigten sich bei ihnen Drüsenschwellungen mit säurefesten Bazillen, doch schwindet diese Infektion spontan nach einiger Zeit. Werden jedoch von den so infizierten Tieren zu der Zeit, zu der sie die größte Menge säurefester Keime beherbergen (4.—5. Woche), wiederholte aufeinanderfolgende Weiterimpfungen vorgenommen, so entwickelt sich nach der 3. Passage eine typische allgemeine Tuberkulose. Die Keime gewinnen dadurch also die Virulenz der Ausgangskeime wieder.

E. Levin-Berlin.

Digitized by Google

Sanctis Monaldi, T. de: Comportement de l'ultravirus tuberculeux dans l'organisme de Cobaye (Verhalten des tuberkulösen Ultravirus im Meerschweinchenkörper). Compt. rend. Soc. Biol., Bd. 100, Nr. 9, S. 627.

Werden Meerschweinchen mit Filtraten von Tuberkelbazillenkulturen geimpft, so können in den Lymphdrüsen, am besten nach 4—5 Wochen, säurefeste Elemente nachgewiesen werden, die nach 3 Monaten wieder geschwunden sind. Ihre Virulenz ist eine viel geringere als die der Tuberkelbazillen der Kultur. Bei jungen Meerschweinchen konnten niemals säurefeste Bazillen in den Lymphdrüsen nachgewiesen werden. E. Levin-Berlin.

Calmette, A.: Tuberkulinallergie und Tuberkuloseimmunität. Zschr. f. Tbc., Bd. 53, H. 3, S. 193.

Pirquet gab 1903 einem Sensibilisierungsphänomen, wie der Reaktion von Tuberkulösen auf Tuberkulin, den Namen Allergie. Die Vorbedingung für die Allergie ist das Bestehen einer tuberkulösen Läsion. Ein anergischer Zustand besagt aber nicht, daß das Individuum von jeder Tuberkuloseläsion frei ist; auch ohne Allergie können Tuberkuloseherde bei Tieren wie bei Menschen vorhanden sein, und es kann auch eine Immunität gegen weitere Infektionen bestehen. Allergie und Immunität sind also durchaus nicht identisch. Immunität kann schon vor Auftreten der Allergie vorhanden sein und kann diese beträchtlich überdauern. F. Rosenthal-Berlin.

Pagel, W.: Tuberkuloseallergie und Serumanaphylaxie. Kl. W., 1929, Nr. 16, S. 742.

Verf. weist experimentell nach, daß Milzexstirpation mit gleichzeitiger Tuschespeicherung den Tuberkulinchock nicht hemmt, daß die Tuberkuloseallergie von der allgemeinen Serumüberempfindlichkeit grundsätzlich verschieden ist. Dagegen aktiviert die Tuberkulose das Retikuloendothel in dem Sinne, daß durch die tuberkulöse Infektion der anaphylaktische Chock unterdrückt wird. H. Colman-Berlin.

Jousset, A.: Traitement de la tuberculose par l'allergine (Antitoxinbehandlung der Tuberkulose). Presse méd., 1929, Nr. 22, S. 353.

Zwei Bedingungen muß das Antitoxin erfüllen: seine Isolierung muß erfolgen, ohne den Bazillus zu sehr zu schädigen, andererseits muß es von den löslichen oder unlöslichen Bestandteilen befreit werden, die den Kochschen Bazillus so gefährlich machen. Die Wirksamkeit des Antitoxins ist eine zweifache: Dank seiner Antigeneigenschaften macht es den Organismus bis zu einem gewissen Grade immun; wichtiger ist, daß aber außerdem durch Aktivierung des tuberkulösen Herdes eine Art Autovakzination des Körpers erfolgt. F. Landauer-Berlin.

Lyle Cummins, S.: The Significance of Intradermal Tuberculin Tests (Die Bedeutung der intrakutanen Tuberkulinreaktionen). Brit. m. J., 1929, Nr. 3555, S. 336.

Die von Minach und Mantoux 1908 eingeführte Methode der intrakutanen Injektion von Tuberkulin zieht Verf. sowohl der subkutanen Methode als auch der Pirquetschen Impfmethode vor. Er hat sie bei 46 anscheinend ganz gesunden Individuen mit dem Ergebnis von 93% positiven Resultaten bei einer Konzentration von 1:1000 ausgeführt und ferner bei 150 tuberkulösen Patienten in verschiedenen Altersstufen. Dabei wurden Konzentrationen von 1:10000, von 1:5000, von 1:1000 und von 1:500 Alttuberkulin in physiologischer Kochsalzlösung in Dosen von 0,1 ccm appliziert. Die stärkste Reaktionsfähigkeit fand sich bei noch klinisch gesunden, aber tuberkulös infizierten Personen. Bei günstigem Verlauf des Leidens zeigte sich auch noch eine erhebliche Reaktion, die aber bei weiterem Fortschreiten der Krankheit allmählich abnimmt. A. Philippi-Bad Salzschlirf.

Loben, F., u. K. Glaum-Roßbach-Sieg: Die Verwertbarkeit der Komplementablenkungsreaktionen nach Besredka und Klopstock-Neuberg bei der Beurteilung gewisser allergischer Zustände. (Stadtköln. Auguste-Viktoria-Stiftung.) Zschr. f. Tbc., Bd. 53, H. 1, S. 32.

Die Komplementablenkungsreaktionen nach Besredka und Klopstock-Neuberg zeigen bei Gesunden oder klinisch und biologisch inaktiven Tuberkulösen meist einen negativen Ausfall, bei den der tertiären Allergieperiode angehörigen chronischen Phthisen und deren komplizierenden Erkrankungen (rezidivierender Pleuritis sicca, Kehlkopftuberkulose, Darmtuberkulose usw.) einen vorwiegend positiven Ausfall. Dagegen fallen die Reaktionen bei den vornehmlich der sekundären Allergieperiode angehörenden Tuberkuloseformen (entzündlichen Infiltraten, Pleuritis exsudativa und chirurgischen Tuberkulosen) fast ebenso häufig negativ wie positiv aus. T. Benedek-Leipzig.

Digitized by Google

Hélouin: La seroflоculometrie résorcincé de Vernes et la réaction de fixation de Besredka dans la tuberculose (Die Messung der Serumflockung mit Resorzin nach Vernes und die Fixationsreaktion nach Besredka bei der Tuberkulose). J. de Méd. de Paris, 1929, Nr. 11, S. 227.

Die beiden Reaktionen stimmen nicht immer überein, es kann eine von ihnen bei sicher tuberkulösen Affektionen negativ bzw. bei nichttuberkulösen positiv ausfallen. Letzteres zeigt sich mit der Resorzinprobe bei fieberhaften Erkrankungen, doch ist die Erhebung über 30 vorübergehend und sinkt mit Abfall des Fiebers zur Norm. Bei Tuberkulose verläuft die Kurve konstant über 30, annähernd horizontal. Steigungen sind prognostisch ungünstig und umgekehrt. Die beiden Reaktionen sollen nicht in Gegensatz zueinander gebracht werden, sondern als Ergänzungen betrachtet werden. E. Levin-Berlin.

Wail, S. S.-Moskau: Über einige Eigentümlichkeiten der pathologischen Anatomie der Tuberkulose bei mit lupösem Gewebe infizierten Meerschweinchen. (Moskauer Inst. f. Hauttuberkulose „Luposorium".) Zschr. f. Pathol., Frankfurt a. M., Bd. 37, H. 1/2, S. 18.

Während Meerschweinchen nach der Impfung mit Tuberkelbazillen nur 1 bis 2 Monate leben, dauert die Erkrankung bei intraperitonealer Verimpfung einer Emulsion lupöser Hautstücke viel länger; die Tiere sterben meist erst nach 4 Monaten, nicht selten noch viel später. Bei der Sektion findet man Veränderungen in der Milz und in der Leber, seltener in der Lunge. Bei langem Bestehen der Prozesse finden sich Bildungen von Knochengewebe in der Lunge. Es handelt sich wahrscheinlich um ein abgeschwächtes Virus, und es ist möglich, daß die Abschwächung durch die Ungunst des Nährbodens, welchen die Haut bietet, bedingt wird. Dafür spricht, daß bei intrakutaner Einbringung von Tuberkelbazillen die Tiere viel länger am Leben bleiben als die Tiere, welche mit der gleichen Kultur subkutan oder intraperitoneal geimpft werden. Der tuberkulöse Prozeß in der Haut hat die Neigung eine produktive Form anzunehmen, mit verhältnismäßig schwacher Neigung zur Verkäsung. F. Winkler-Wien.

Hufschmidt, G.: Traitement du lupus vulgaire par l'antigénotherapie locale (Die örtliche Antigenbehandlung des Lupus vulgaris). Paris Méd., 1929, Nr. 10. S. 243.

Wenn möglich, sollte beim Lupus die breite, tiefe Exzision ausgeführt werden; ist sie nicht möglich, so sind von den bisherigen Verfahren nur tiefe Kurettage mit nachfolgender Anwendung von porphyrisiertem Kal. permangan oder Diathermokoagulation zu empfehlen. Neuerdings werden gute Erfolge erzielt durch örtliche Einreibungen einer Methyl-Antigen-Bouquet-Nègre enthaltenden Salbe, die keine allgemeinen, im Anfang geringe örtliche Reaktionen gibt. Die Behandlung muß längere Zeit mit Unterbrechungen fortgesetzt werden. Einspritzungen des Antigens waren weniger wirksam. E. Levin-Berlin.

Hudelo u. Rabut: Lupus vulgaire et syphilis (Lupus vulgaris und Syphilis). Paris Méd., 1929, Nr. 9, S. 212.

Die Syphilis kann einer tuberkulösen Hauterkrankung den Boden bereiten, sie kann ferner zur Entwicklung eines tuberkulösen Lupus insofern beitragen, als sie sich auf schon bestehende, durch den Tuberkelbazillus hervorgerufene Erscheinungen aufpfropft oder diesem Gelegenheit zur Ansiedlung auf von ihr bewirkten Läsionen gibt. Es kommt dann zur Bildung tuberkulös-syphilitischer Zwitterformen, die durch antisyphilitische Behandlung z. T. zum Schwinden gebracht, aber erst durch antituberkulöse Behandlung ganz geheilt werden. Es kann aber auch die Syphilis die einzige Ursache lupusartiger Erkrankungen sein (lupiformes Syphilid, Lupus syphiliticus). Histologischer Befund, Kutireaktion im Tierversuch können hier versagen; im allgemeinen zeichnen sich die syphilitischen Erkrankungen durch eine schnellere Entwicklung aus, doch ist das nicht immer der Fall. Hier kann nur die Therapie entscheiden. E. Levin-Berlin.

Keller, Ph., u. Schilling-Freiburg i. Br.: Über die Beziehungen der Lungentuberkulose zur Hauttuberkulose. (Univ.-Hautklin. u. Med. Klin.) Kl. W., 1929, Nr. 13. S. 603.

Verff. untersuchten 111 Fälle von Hauttuberkulose auf das gleichzeitige Vorhandensein einer Lungentuberkulose. Es ergab sich unter Hinzuziehung der modernen röntgenologischen Methoden, daß Hauttuberkulöse keineswegs mehr von Lungentuberkulose verschont werden als Normale. Bei dem vorliegenden Material waren etwa 12—19% befallen. Die einzelnen Ziffern müssen im Original nachgelesen werden. Ruge-Hamburg.

Digitized by Google

Paltauf, R.-Wien: Über die Eintrittspforte des Virus der Lymphogranulomatose. (Pathol. Inst. d. Krankenhauses Wieden). W. kl. W., Nr. 14. S. 437.

Es werden 8 Fälle mitgeteilt. August 1927 fanden sich an beiden hinteren Gaumenbögen kleine, weiße, hanfkornartige Fleckchen und größere Lymphdrüsentumoren an verschiedenen Stellen des Halses und der oberen Thoraxpartie. Dezember 1928 kam der Patient ad exitum. Sektion ergab große Lymphogranulome an obengenannten Partien und allgemeine Amyloidose. Es ist mit ziemlicher Wahrscheinlichkeit anzunehmen, daß die weißen Flecke die Eingangspforte für das Virus markiert haben, das allerdings hier kein spezifisches Granulationsgewebe erzeugt, sondern sich sogleich den regionären Lymphdrüsen zugewandt hat. Im zweiten Falle erkranken auch zuerst die Halslymphknoten, von wo aus dann der Krankheitsprozeß sich auf andere Gebiete ausbreitet. Im dritten Falle wird eine deutliche Vergrößerung der Tonsillen und der Zungengrundfollikel, Rötung des Rachens und der umgebenden Partien festgestellt. Auch hier finden sich die ersten Drüsenpakete in der Halsregion und breiten sich von dort weiter aus. Man kann also wohl annehmen, daß die Erreger mit der Speise oder Atemluft eindringen und ihre erste Lokalisation im Lymphgewebe des Rachenringes finden. Möglicherweise bildet auch die äußere Haut manchmal die Eintrittspforte. H. Colman-Berlin.

Dell'Acqua, G.-Wien: Über die Erkrankung der kleinen Gefäße bei der Lymphogranulomatose. (Path. Inst. d. allgem. Poliklinik.) W. m. W., 1929, Nr. 14, S. 431.

Die bei der L. vorhandenen typischen Lymphdrüsennekrosen können das Ergebnis sein von unbekannter Toxinwirkung, vielleicht aber auch auf spezifischer Erkrankung der Gefäße innerhalb des eigenartigen Granulationsgewebes beruhen. Verf. glaubt nicht an eine primäre Intimaerkrankung, er gibt die Möglichkeit zu, daß das Granulationsgewebe von außen in die Arterien und Venen einbricht. Ein Zusammenhang zwischen diesen Intimawucherungen und den obengenannten Nekrosen ist nicht anzunehmen. H. Lippert-Köln.

Masur, B. L.-Kasan: Zur Biologie des Tuberkelbazillus. II. Mitteilung. (Labor. d. Ther. Fakultätskl. d. staatl. Univ.) Zbl. f. Bakt., Bd. 112. H. 1/2, S. 85.

Durch Übertragung von Tuberkelbazillen auf einen näher beschriebenen, Alkohol enthaltenden Nährboden läßt sich nach 6—7 Tagen Wachstum von säurefesten Zwergstäbchen erzielen. Werden große Dosen der Kultur subkutan injiziert, so bildet sich ein Infiltrat, das sich zuweilen nach außen öffnet. Kleine Mengen rufen kein Infiltrat hervor. Nach einem Monat fanden sich aber unter der Haut lebende, unveränderte, säurefeste Stäbchen, ferner in dem aufgebrochenen Infiltrate sogenannte „blaue" Stäbchen nach Ziehl. Die Versuche, die blauen Stäbchen in säurefeste zu verwandeln, führten zu keinem Ergebnis. Zur Gewinnung blauer Stäbchen eignet sich das von Kumbary angegebene Verfahren.

F. Harry-Wiesbaden.

Bieling, R.-Frankfurt a. M.-Höchst: Über die Widerstandsfähigkeit von Tuberkelbazillen gegen die Einwirkung äußerer Schädigungen. (Lab. d. sero-bakt. Abt. d. I. G. Farbenindustrie A. G.) Zschr. f. Tbc., Bd. 53, H. 6, S. 512.

Durch Verimpfung von großen Bakterienmassen, welche einer äußerst intensiven Einwirkung von Hitze und anderen Schädigungen ausgesetzt waren, konnte in einer großen Serie von Versuchstieren bei einem derselben eine übertragbare tuberkulöse Infektion erzielt werden. Bemerkenswert ist die geringe Progredienz, welche diese Infektion mit den geschädigten Tuberkelbazillen zeigte, auch bei Übertragung von Tier zu Tier schlug diese verminderte Virulenz nicht in die frühere stärkere Virulenz des Ausgangsstammes zurück. T. Benedek-Leipzig.

Keller, F., u. R. Wethmar-Berlin: Experimentelle Untersuchungen über filtrierbare Elemente des Tuberkulosevirus. (Seuchenabt. d. Inst. „Robert Koch".) Zschr. f. Tbc., Bd. 54, H. 1, S. 22.

In der romanischen, besonders der französischen Literatur nimmt die Diskussion über eine besondere, filtrierbare Form des Tuberkelbazillus einen großen Platz ein (Fontes, Calmette, Valtis). Dieses Virus soll abgeschwächt sein, im Tierversuch eine ganz chronische Erkrankung geben, auch die Plazenta passieren, und, soweit es züchtbar ist, sich stark vom typischen Kochschen Bazillus unterscheiden. Im einzelnen widersprechen sich die Angaben des Schrifttums noch sehr. In der vorliegenden sorgsamen Nachprüfung konnte zwar bestätigt werden, daß in seltenen Fällen Tuberkelbazillen Chamberlandkerzen L2 und L3 passieren können,

Digitized by Google

doch wurde ein gleiches zuweilen bei den Kontrollen (Hühnercholerabazillen) beobachtet. Einmal gelang es, mit autolysiertem Material aus Sputum, das virulente Tbbazillen enthielt, entsprechend den Befunden von Calmettes Schule einen abgeschwächten Stamm abzufiltrieren. Die Züchtung nach der Filtration gelang niemals. Die auffallenden Befunde ausländischer Verff., daß man gerade in den Bronchialdrüsen filtratgeimpfter Meerschweinchen säurefeste Stäbchen finden soll, sind die Autoren geneigt, z. T. als Irrtümer, z. T. als Verwechslung mit säurefesten Saprophyten (Thimotecbazillen usw., die weitverbreitet in der Natur sind) zu erklären. Das Gesamtergebnis der Arbeit ist, daß die Existenz eines vom Tuberkelbazillus verschiedenen filtrierbaren Tuberkulosevirus nicht erwiesen werden konnte.

E. Jacobsthal-Hamburg.

Felsenfeld, O.-Prag: Die Mutation des Tuberkulosevirus. (Karls-Univ. Prag. Kl. Prof. Eiselt.) M. Kl., 1929, Nr. 21, S. 830.

Der sicher vorhandene Entwicklungszyklus des Tuberkulosevirus ist noch wenig bekannt, sicher kann aus den Tuberkelbazillen ein Ultravirus entstehen, das bei Meerschweinchen Tuberkulose der Mesenterialdrüsen und Retrotrachealdrüsen ohne regionären Primäraffekt sowie Kachexie erzeugt; die Tiere reagieren allergisch auf Tuberkulin. Die Möglichkeit einer Mutation erweisen die verschiedenen, z. T. künstlich hergestellten Regressionsformen (BCG, Muchs Granula und Stäbchen u. a. m.). Die Annahme von Ferrán, daß im allgemeinen die Tuberkulose durch den von ihm gefundenen, nicht azidoresistenten, hauptsächlich im Darmkanal saprophytisch vorhandenen α-Bazillus der Tuberkulose hervorgerufen wird, der sich unter besonderen Umständen in die eigentliche, Kochsche azidoresistente Form des Tuberkulosevirus verwandelt, kann im ganzen nicht anerkannt werden. E. Levin-Berlin.

Hailer, E.-Berlin-Dahlem: Die Einwirkung keimtötender Stoffe auf Tuberkelbazillen des Typus humanus und bovinus. Zschr. f. Hyg., Bd. 110, H. 1, S. 22.

Mit der Batiststückchenmethode wurden eine große Anzahl von Chemikalien darauf untersucht, ob sie die verschiedenen Typen der Tuberkelbazillen töten können. Das Ergebnis wurde durch Tierversuche festgestellt. Es ergab sich, daß Tuberkelbazillen weniger empfindlich sind als man häufig geglaubt hat. Vor allem sind es lipoidlösende Stoffe, die wirksam sind, wie Chloroform, Propyl- und Butylalkohol, Önanthol, die Phenole Chlorthymol-Methylhexalin, sowie mehrere komplizierte Alkohole. Zwischen Typus humanus und bovinus waren keine grundsätzlichen Resistenzunterschiede. Dagegen waren die verschiedenen Stämme untereinander wahllos verschieden. Praktisch wichtig ist die Empfindlichkeit der Tuberkelbazillen gegen 40—80% Alkohol und 20—40% Propylalkohol, sowie 30% Azeton. Diese Mittel eignen sich daher, wie auch eventuell Chloroform, zur Entkeimung von hitzeempfindlichen Metall- und Gummiinstrumenten. Dagegen ist Äther wirkungslos. Zur Allgemeininfektion waren Phenole, Kresole, Chlor-meta-kresol und Chlortymol geeignet. Zur Desinfektion infizierter Flächen eignet sich Chlorkalk, Chloramin und das Chlorimid-Raschig. E. Jacobsthal-Hamburg.

Stengel, E.-Wien: Untersuchungen über Komplementbindungsreaktion bei Tuberkulose. (II. Med. Abt. d. Krkhs. Wieden.) Kl. W., 1929, Nr. 17, S. 787.

Mit den von Klopstock und Neuberg angegebenen hydrotropen Antigenen aus Tuberkelbazillen wurden 786 Sera wahllos auf Komplementbindung untersucht. Parallellaufen der WR. Es ergaben sich ziemlich brauchbare Resultate, besonders wenn man sich als Kontrollreaktion die WR ansetzt und sich so vor Mitreaktionen sichert. Immerhin wurden einzelne unspezifische Ergebnisse beobachtet. Prognostisch ist die Reaktion von Bedeutung, wenn bei klinisch schwerer Tuberkulose sie immer negativ ausfällt. Zur Diagnose initialer Fälle ist sie nicht sehr geeignet, so sehr sie auch in einzelnen Fällen diagnostisch weiterhelfen kann.

E. Jacobsthal-Hamburg.

Valtis, J., u. A. Saenz: Sur la sensibilité à la tuberculine provoquée par l'ingestion répétée de BCG chez le Cobaye (Uber die durch wiederholte Einverleibung von BCG beim Meerschweinchen hervorgerufene Empfindlichkeit gegen Tuberkulin). Compt. rend. Soc. Biol., Bd. 101, Nr. 18, S. 271.

Nachdem bereits früher gezeigt worden war, daß Meerschweinchen, denen unmittelbar nach der Geburt 30 mg BCG per os einverleibt worden waren, verhältnismäßig spät in verschieden starkem Grade und mehr oder weniger ständig auf Tuberkulin intrakutan reagierten, wurden jetzt auf diese Weise behandelten Meer-

Digitized by Google

schweinchen nach Verlauf von 7 Monaten erneut 30 mg BCG verabfolgt. In den meisten Fällen erschien danach die Überempfindlichkeit der Haut gegen Tuberkulin wesentlich früher und mit stärkerer Intensität als nach der ersten Behandlung. Unter Umständen können sich Erscheinungen einer periodischen Überempfindlichkeit (Perioden von Hypersensibilität abwechselnd mit solchen von Anergie) ausbilden.
E. Levin-Berlin.

Van Deinse, F.: Les éléments filtrables du Bacille de Koch rendus tuberculigènes par passages successifs de Cobaye à Cobaye (Die durch sukzessive Passagen beim Meerschweinchen auf Meerschweinchen tuberkuligen gewordenen filtrierbaren Elemente des Tuberkelbazillus). Compt. rend. Soc. Biol., Bd. 101, Nr. 18, S. 273.

Bei 4 aufeinanderfolgenden Meerschweinchen-Passagen, ausgehend von einer Impfung mit einem Filtrat tuberkulöser Organe eines Meerschweinchens, fand sich bei den ersten Tieren eine allmählich zunehmende Hypertrophie der Lymphdrüsen, mit deren Verreibung dann weiter geimpft wurde. Einmal fanden sich darin vereinzelte kleine säurefeste Bazillen. Bei dem 4. Tiere entstand an der Impfstelle ein Abszeß, dessen Eiter Haufen typischer säurefester Bazillen enthielt. Diese fanden sich auch in den Schnitten der beträchtlich hypertrophierten Lymphdrüsen und der eine granulierte Oberfläche darbietenden hypertrophischen Milz. Das Tier hatte eine positive Kutireaktion gezeigt. Es lag also hier eine generalisierte Tuberkulose vor.
E. Levin-Berlin.

Stejskal, K.-Wien: Über eine quantitative Bestimmung der perkutan wirksamen Tuberkulinmenge. (Spital d. barmh. Brüder.) Zschr. f. Tbc., Bd. 54, H. 1, S. 43.

Es gibt bereits eine Anzahl von der Haut aus wirksamer Tuberkulineinreibungen, wie das Petruschkysche Liniment und Moros Ektebin. Doch sind bei diesen die Salbengrundlagen anscheinend nicht so, daß sie in genügender und gleichmäßiger Weise die Haut durchdringen. Deswegen wurde fabriksmäßig eine möglichst feine Emulsion mit zwei Salbengrundlagen, nämlich Lanolin, und mit Dinutron (aus Eidotter, Öl, Glyzerin) mit Alttuberkulin hergestellt. Während nun z. B. bei Petruschkys Liniment etwa die 100000fache Menge gebraucht wird, um die gleiche Wirkung wie mit subkutan appliziertem Tuberkulin zu erzielen, war mit diesen Mitteln nur eine 20—50fache Menge nötig, so daß mit $^5/_{100000}$ Alttuberkulin eine Allgemeinreaktion erzeugt werden konnte. E. Jacobsthal-Hamburg.

Dittrich, O.-Kiel: Zur Klinik und Pathologie der primären Hauttuberkulose. (Univ.-Hautkl.) D. m. W., 1929, Nr. 24, S. 996.

Nicht nur Ulcera, sondern auch Infiltrate mit typischer, weicher, regionärer Drüsenschwellung gehören zur primären Hauttuberkulose. Histologisch kann die Diagnose einer rein exogenen Infektion nicht einwandfrei gestellt werden, da außer ihr noch die Möglichkeit einer endogenen Superinfektion des primären Herdes von viszeralen Drüsen aus besteht. So konnten in Fällen sicherer primärer Hauttuberkulose an den Wänden der Arterien des im übrigen unveränderten Fettgewebes Tuberkelbazillen nachgewiesen werden. F. Harry-Wiesbaden.

Jesionek, A.-Gießen: Zur Diätbehandlung der Hauttuberkulose. M. m. W., 1929, Nr. 21, S. 867.

Durch die Gerson-Sauerbruch-Hermannsdorfersche Diät kann man Lupus und Tbc.-Krankheitsherde der Haut zum Verschwinden und zur Heilung bringen. Diese salzarme Diät steigert die tuberkulytischen Vorgänge, indem sie durch Anregung des Säftestroms den epidermalen Stoffwechsel und die antituberkulöse Funktion des Hautparenchyms belebt. Ein größerer Erfolg der Diätbehandlung ist durch Kombination mit Lichtbehandlung zu erreichen; doch muß man sorgfältig jedes Lichterythem vermeiden, da jede Entzündung der Haut Zelluntergang bedeutet und die antituberkulöse Funktion der Parenchymzellen unterbindet.
F. Rosenthal-Berlin.

Terplan, K., u. Maria Mittelbach-Prag: Beiträge zur Lymphogranulomatose und zu anderen eigenartigen, verallgemeinerten Granulomen der Lymphknoten. (Dtsch. path. Inst.) Virch. Arch., Bd. 271, H. 3, S. 759.

Die Erfahrungen bestätigen immer aufs neue, wie vielgestaltig das klinische und histologische Bild der Lymphogranulome ist. Verff. konnten durch sehr ausgedehnte, anatomisch-histologische Untersuchungen aus dem Rahmen typischer Lymphogranulomatose einige Fälle herausheben, die möglicherweise nicht zur Lymphogranulomatose Paltauf-Sternburg gehören, sondern zwar wesensverwandte, aber

Digitized by Google

doch grundsätzlich genügend verschiedene Krankheitsbilder darstellen. Im ganzen wurden 29 obduzierte Fälle, die klinisch und bei der Sektion den Eindruck der Lymphogranulomatose machten, vergleichend systematisch untersucht. Gemeinsam war allen Fällen der chronisch entzündliche Charakter offenbar spezifisch-infektiöser Natur. Für die uns hier am meisten interessierende Frage der Entstehungsweise ist der Arbeit als Resultat zu entnehmen, daß der Verdauungsschlauch als wahrscheinliche Eintrittspforte vor allem in Betracht kommt, daneben vielleicht der Respirationsstraktus. Außer 3 Fällen ausgesprochener intestinaler Erkrankungsform war der Darm noch in 4 weiteren Fällen mitergriffen. Mit Tbc. war ein Sechstel der Fälle kombiniert. — Nach dem histologischen Gesamtbild unterscheiden die Verff. in ihrem Material folgende Gruppen: 1. Typische; 2. Chronisch-fibröse; 3. sog. Blastomformen mit ausgedehnter Wucherung und infiltrierendem Wachstum eines einheitlichen Zelltypus; 4. eine fibrös-plasmazelluläre Form; 5. Wucherung teils kleiner Retikulumzellen in leukämieartiger Weise, teils mehr endothelial, typhusähnlich, teils retikulo-plasmazellulär; 6. 2 besondere Formen: ein entzündlich hyperplastischer Lymphknotenprozeß verhältnismäßig akuter Natur, ein Fall mehr chronischen Verlaufes mit generalisierten, keimzentrenähnlichen Knötchen; 7. ein lokalisiertes blastomatöses Granulom des Darmes. Das Ergebnis der Tierversuche, die die Verff. schließlich ihrer inhaltsreichen histologischen Arbeit anfügten, spricht gegen den T. B. oder einen ihm verwandten Erreger. F. Jacobsohn-Berlin.

Hohn, J.-Essen: Vierjährige Erfahrung mit der Kultur des Tuberkelbazillus zur Diagnose der Tuberkulose. (Bakt.-serol. Labor. d. Städt. Krankenanstalten.) M. m. W., 1929, Nr. 27, S. 1120.

Durch die Arbeiten von Löwenstein und Sumiyoshi hat bekanntlich die Anschauung, daß zum Nachweis der Tuberkulose der Tierversuch der Kulturmethode weit überlegen sei, einen argen Stoß erlitten. Hohn, der durch eine Modifikation der Züchtungsmethodik, wie sie von den genannten Autoren angegeben war, noch bessere Ergebnisse erhalten hatte, gibt nunmehr seine neuesten Ergebnisse bekannt. Es hat sich gezeigt, daß die Empfindlichkeit der verschiedenen Tuberkulosestämme gegen Schwefelsäure ganz verschieden ist und es gilt im einzelnen Falle sich anzupassen. Es scheinen die Stämme von frischeren und akuteren Entzündungen nicht nur resistenter, sondern auch virulenter zu sein. Resistenz und Virulenz stehen in Parallele zur Vitalität. Fälle von frischer Lungen- und Nierentuberkulose haben besonders große Virulenz. Stämme aus Kaverneninhalt sind oft ganz abgestorben, wenn man auch mikroskopisch reichlich Tb-bazillen finden kann. Insbesondere sind auch im Eiter, vor allem in Drüsen-Eiter die Bazillen oft abgestorben, meistens auch mikroskopisch schwer nachweisbar. Hohn geht jetzt so vor, daß er sich nach dem mikroskopischen Befund der Begleitbakterien richtet. Er nimmt: 1. bei sterilem Eiter eine 6%ige H_2SO_4; 2. bei mäßigem Bakteriengehalt, namentlich bei Sputum und Urinen 8,2%; 3. bei zahlreichen Bakterien 10%; 4. bei ungewöhnlichen Verunreinigungen 12% H_2SO_4. Am meisten kommt die 6%ige und 8,2%ige Schwefelsäure in Anwendung. Die Schwefelsäure wird nach Volumenprozenten der reinen H_2SO_4 des D.A.B. abgemessen. Es wurde jetzt von Hohn eine Überlegenheit der Kultur in 79,45% bei chirurgischem Material erzielt. Der Verf. weist darauf hin, wie oft die pathologische-anatomische Diagnose der Tuberkulose mikroskopisch versagt (16—18%). Bei Sektionsmaterial genügt bei einwandfreier Entnahme 6%ige Schwefelsäure. Bei Lumbalflüssigkeiten geht Hohn so vor, daß er zunächst das durch Zentrifugieren gewonnene Sediment mikroskopisch untersucht, dann die aufgehobene überstehende Flüssigkeit zu dem Sediment in dem Zentrofugenglase zurückgießt, und tropfenweise unter Schütteln sterile 20%ige Sulfo-Salizylsäure bis zur deutlichen Trübung hinzufügt. Meist genügen 3—6—10 Tropfen. Es wird abgewartet, bis Flockenbildung eintritt, 5 Minuten zentrifugiert und das voluminöse Sediment mit 6% H_2SO_4 zur Kultur verarbeitet. Hohn stellte fest, daß der Typus bovinus deswegen als hämatinophil bezeichnet werden muß, weil er auch ohne Glyzerin am besten mit 3—5% Hämatin wächst. Der Typus humanus aber bedarf des Glyzerins (Glyzerinophilie), und bei ihm kommt es sehr auf die zugesetzte Hämatinmenge an. Am besten ist 2—3%iges. Der Hämatin-Nährboden wird im Zentralblatt für Bakteriologie veröffentlicht werden. Der Verf. weist auf das häufige Versagen des Tierversuchs hin, der keineswegs keine absolut verläßliche Methode bei Tuberkulosediagnose ist. Die Fragestellung, ob die Kultur oder der Tierversuch bei der Tuberkulose überlegen ist, sei

Digitized by Google

in dieser Form nicht richtiggestellt. Es müsse vielmehr gefragt werden, welches verdächtige Material sich mehr zu dem einen oder dem anderen eigne. Bei Eiter, eitrigen Urinen, eitrigen Exsudaten, eitrigem Auswurf ist die Kultur vorzuziehen, wobei auch das negative Ergebnis beachtenswert ist. Dagegen wird man bei rein serösem Material, wie Pleura-, Gelenk- und Bauchpunktaten, bei Urin ohne Eiweiß und Sediment mehr den Tierversuch vorziehen. Die Kultur des Tuberkelbazillus gehört jetzt zu den sichersten und einfachsten Methoden der Bakteriologie.

E. Jacobsthal-Hamburg.

Beck, M.-München: Immunisierungsversuche gegen Tuberkulose. (Wissenschaftl. Abt. d. W. Schmidt Serumwerk A.-G.) M. m. W., 1929, Nr. 26, S. 1082.

Mit Tuberten, einer Salbe mit umgezüchteten, ursprünglich hochvirulenten humanen Tuberkelbazillen wird die rasierte Bauchhaut von Meerschweinchen eingerieben. Es gelang sowohl, sonst tödliche Tbc-Infektionen zu verhüten, als auch schon vorhandene Infektionen bei diesen Tieren auszuheilen. Einreibungen beim gesunden Menschen haben sich als völlig unschädlich erwiesen.

F. Rosenthal-Berlin.

Bernard, L., R. Debré u. M. Lelong: La cuti-réaction tuberculinique chez les enfants vaccinés par le BCG (Die Tuberkulinreaktion bei mit BCG geimpften Kindern). Bull. de l'Acad. de Méd., 1928, Bd. 100, Nr. 35, S. 1021.

Das Auftreten einer positiven Tuberkulinreaktion nach innerlicher Verabfolgung von BCG ist als tatsächlich vorliegend mit der Begründung abgelehnt worden, daß die Kinder sich im Kontakt mit tuberkulösen Personen befinden, also nachträglich infiziert sein konnten. Es wurden deshalb 105 Kinder sofort nach der Geburt von ihren Eltern getrennt und in einer Umgebung gehalten, in der eine Berührung mit Tuberkulösen ausgeschlossen war. Trotzdem trat bei ungefähr 50% eine positive Reaktion auf, bisweilen schon nach 1½, andrerseits erst nach 10 Monaten; die Reaktion muß deshalb mehrfach wiederholt werden. Eine zunächst positive Reaktion kann nach einiger Zeit wieder negativ werden. Die Stärke der Reaktion ist eine sehr verschiedene; eine sogenannte „schwache Initialreaktion" ist nicht selten. Eine negative Reaktion beruht vielleicht auf ungenügender Resorption des Vakzins. Jedenfalls besitzt dieses allergisierende Eigenschaften.

E. Levin-Berlin.

Ravaut, P., J. Valtis u. P. Nélis: Résultats de l'inoculation au Cobaye d'un sarcoide et d'une tuberculide papulo-nécrotique (Ergebnisse der Inokulation eines Sarkoids und eines papulo-nekrotischen Tuberkulids beim Meerschweinchen). Compt. rend. Soc. Biol., Bd. 101, Nr. 20, S. 444.

Bei Sarkoiden und papulo-nekrotischen Tuberkuliden findet man, wie bei allen Tuberkuliden, nur selten Tuberkelbazillen, und es sind nur selten Inokulationen gelungen. In den vorliegenden Versuchen wurden Meerschweinchen mit einer Emulsion geimpft, die von zerriebenem Material von einem Sarkoid und einem papulo-nekrotischen Tuberkulid stammte. Die Ergebnisse stimmten mit denen überein, die sich nach Impfung von Meerschweinchen mit den filtrierbaren Elementen des Tuberkelbazillus ergeben: Fehlen knötchenartiger Erscheinungen an den inneren Organen, Tuberkelbazillen (allerdings in sehr geringer Zahl) in den Lymphdrüsen. Über deren Bedeutung für die Ätiologie der beiden Erkrankungen können hieraus noch keine Schlüsse gezogen werden. E. Levin-Berlin.

Heiberg, K. A.-Kopenhagen: Über wechselndes Aussehen und Menge der Zellreaktion bei Lupus und ihre Erklärung. (Klin. f. Hautkrankh. d. Finsenschen med. Lichtinst.) Virch. Arch., Bd. 272, H. 2, S. 375.

Charakteristisch für den Lupusherd ist das Zusammenvorkommen älterer und frischerer Bezirke innerhalb desselben Herdes. Erstere bestehen aus kleinen Einzelgruppen wohlerhaltener Epitheloidzellen umgeben von einem Lymphocytenring. In den älteren sind diese Herde zusammengeschmolzen und nur außen von einem meist nur schmalen Lymphocytensaum umgeben. Daran schließt sich eine nur selten umfangreichere Zone perivaskulärer plasmazellulärer Infiltrate. In diesen Herden zeigen die Epitheloidzellen allerhand regressive Veränderungen, wie denn überhaupt im Lupusherd die Nekrose keineswegs vollkommen fehlt, sondern nur — besonders wohl infolge der verhältnismäßig guten Gefäßversorgung — weniger ausgedehnt wird und besser resorbiert wird als bei Tuberkeln anderer Lokalisation.

Fr. Wohlwill-Hamburg.

Digitized by Google

Mahlo, A.-Hamburg: Beeinflussung von Lupus vulgaris durch Behandlung mit Splenotrat. Med. Welt, 1929, Nr. 27, S. 971.

Verf. berichtet über 3 Fälle von Lupus vulgaris, die er durch innere Verabreichung von Splenotrat, einem Milzextrakt, behandelt hat. In allen 3 Fällen zeigte sich ein bemerkenswerter Rückgang an den Erkrankungsherden und Besserung des Allgemeinbefindens. H. Ress-Dessau.

Brandt, M.-Riga: Beitrag zur pathologischen Anatomie der Lymphogranulomatose. (Path. Inst. d. lettl. Univ.) Virch. Arch., Bd. 272, H. 2, S. 400.

Nach Mitteilung einiger Einzelheiten aus den histologischen Befunden bei Lymphogranulomatose, insbesondere verschiedener Formen von Riesenzellen — Zellen vom Langhanstyp, phagozytierende Riesenzellen u. a. — stellt Verf. die ätiologische Einheitlichkeit der Lymphogranulomatose in Frage. Es handle sich um Reaktionen des Retikulo-Endothels, die bei verschiedenartigsten Einwirkungen, wie Tuberkulose, Syphilis, Aktinomykose, Benzolvergiftung, Teerpinselung zur Beobachtung komme. Er deutet somit das lymphogranulomatöse Gewebe als Zeichen einer unausgleichbaren Dysfunktion lokaler oder allgemeiner Art des Retikulo-Endothelialsystems. Die Begründung ist leider ziemlich aphoristisch.

F. Wohlwill-Hamburg.

Syphilis

Pathologie und Klinik

Stanojević, Bran.-Belgrad: Über einen Fall von Arthritis sacroiliaca syphilitica bilateralis. (I. Inn. Univ.-Kl.) M. Kl., 1929. Nr. 9, S. 348.

Die hier beobachtete Lokalisation ist eine seltene. Akut mit hohem Fieber und Kreuzschmerzen einsetzende Erkrankung, Bewegungsunfähigkeit und Druckempfindlichkeit in der Gegend der Iliosakralgelenke. Die röntgenologische Untersuchung zeigt für Syphilis charakteristische Veränderungen rarefizierender und kodensierender Natur mit Exostosenbildung. WR stark positiv. Heilung in 5 Wochen durch antisyphilitische Behandlung. E. Levin-Berlin.

Bory, L.: Sur un retard de consolidation de fractures dû à une syphilis ignorée (Über eine verzögerte Bruchheilung infolge nicht erkannter Syphilis). Progr. méd., 1928. Nr. 8, S. 343.

Die Konsolidierung des Bruches war nach 9 Monaten noch nicht eingetreten; sie erfolgte innerhalb von 7 Wochen auf Behandlung mit Jod und Wismut unter Zuhilfenahme von Opotherapie und allgemeinen Höhensonnenbestrahlungen.

E. Levin-Berlin.

Strausz, L.-Budapest: Cholecystitis luetica. (XI. Med. Abt. d. Städt. Allg. Krankenh.) W. kl. W., 1929, Nr. 9, S. 269.

Bei einer 45jähr. Frau wird die Diagnose Cholezystitis gestellt. Der Leberrand überragt den Rippenbogen um 2 Querfinger, ist glatt. Gallenblase deutlich tastbar, sehr empfindlich. Milz vergrößert, hohe Temperaturen. Wegen Anamnese und stark positivem Wassermann mehrere Hg-Schmierkuren, auf die hin objektiv und subjektiv Besserung eintrat. Die Differentialdiagnose der Cholecystitis luetica gegenüber anderen Gallenblasen- und Lebererkrankungen ist oft schwer. Therapeutisch wirkt bei ihr die Schmierkur ganz besonders günstig. Eine Beeinflussung des hartnäckigen Fiebers, der Schmerzen und des Milztumors durch nicht spezifische Mittel gelingt nicht. Wenn die Erkrankung auch an und für sich selten ist, so ist es doch wichtig, sie erkennen zu können. H. Colman-Berlin.

Nachdruck (auch des Abschnittes „Tagesg. Nachr.") ist ohne Genehmigung des Verlegers nicht erlaubt

Verantwortlich für die Redaktion: für Originalabhandlungen und T.N.: Prof. Dr. J. H. Rille. Leipzig. Für den Referatenteil: Dr. Fritz Callomon, Dessau

Digitized by Google

Dermatologische Wochenschrift

. 44 (Bd. 89) 2. November 1929

Aus der Deutschen Dermatologischen Klinik in Prag (Vorstand: Prof. Dr. KREIBICH)

Zur Histologie des „Blauen Naevus"

Von

Dr. E. FISCHER

Naevuszellen faßt man als vom Epithel in die Kutis abgetropfte ellen auf, entweder als echt epitheliale Zellen im Sinne UNNAS oder s wieder abgewanderte, ursprünglich von der Kutis in das Epithel ein-wanderte, den Gliazellen vergleichbare Zellen im Sinne MASSONS und AUTRIERS. Die Frage ist eng verknüpft mit der nach dem Wesen der ANGERHANSschen Zelle, die noch auf die endgültige Klärung wartet.

Es gibt jedenfalls Beweise für die epitheliale Herkunft der Naevus-lle, wie

1. der Nachweis der Dopareaktion (BLOCH),
2. der Nachweis kristallinischen Lipoids in der Naevuszelle, ähnlich ie im Melanoblasten der Epidermis (KREIBICH).

Beides findet sich auch bei den „Blauen Naevi", deren Zellen des-alb als epitheliale aufgefaßt werden, ähnlich wie die Zellen des Mongolen-eckes. Dem entsprechen die Beobachtungen über morphologische Über-änge zwischen dem Typus des „Weichen Naevus" und dem „Blauen aevus". Beobachtungen, wie sie von DUBREUILH und PETGES, SATO, TRANZ, KREIBICH mitgeteilt wurden. DUBREUILH und PETGES, STRANZ nden die verschiedenen Elemente in einem Naevus vertreten, SATO be-chrieb einen klinisch als „Blauen Naevus" erscheinenden Naevus, der istologisch die gewöhnlichen Zellen des „Weichen Naevus" aufwies. uch in dem von KREIBICH beschriebenen Blauen Naevus fanden sich eben den spindeligen Zellen die gewöhnlichen Naevuszellnester, und der utor ist der Ansicht, daß der Melanoblast, ähnlich wie dieses beim elanokarzinom der Fall ist, einmal in der spindeligen Form als „Blauer aevus", das andere Mal in der epithelialen Form als zelliger „Weicher aevus" abtropfen kann.

Entsprechende Verhältnisse ergab auch die histologische Unter-uchung eines ungefähr erbsengroßen, prominenten, schiefergrauen Males vom rechten Vorderarm einer Patientin.

Der kleine Tumor war bedingt durch eine Zellanhäufung in den mittleren Lagen der Kutis. Diese war durch eine Bindegewebsschicht von der im übrigen normalen Epidermis getrennt. Je nach der Schnitt-führung fand sich ein Geflecht von Spindelzellen oder die typischen Naevuszellnester. Entsprechend der schiefergrauen Färbung des Naevus

Digitized by Google

Mahlo, A.-Hamburg: Beeinflussung von Lupus vulgaris durch Behandlung mit Splenotrat. Med. Welt, 1929, Nr. 27, S. 971.

Verf. berichtet über 3 Fälle von Lupus vulgaris, die er durch innerliche Verabreichung von Splenotrat, einem Milzextrakt, behandelt hat. In allen 3 Fällen zeigte sich ein bemerkenswerter Rückgang an den Erkrankungsherden und Besserung des Allgemeinbefindens. H. Ress-Dessau

Brandt, M.-Riga: Beitrag zur pathologischen Anatomie der Lymphogranulomatose. (Path. Inst. d. lettl. Univ.) Virch. Arch., Bd. 272, H. 2, S. 400.

Nach Mitteilung einiger Einzelheiten aus den histologischen Befunden bei Lymphogranulomatose, insbesondere verschiedener Formen von Riesenzellen, Zellen vom Langhanstyp, phagozytierende Riesenzellen u. a. — stellt Verf. die ätiologische Einheitlichkeit der Lymphogranulomatose in Frage. Es handle sich um Reaktionen des Retikulo-Endothels, die bei verschiedenartigsten Einwirkungen wie Tuberkulose, Syphilis, Aktinomykose, Benzolvergiftung, Teerpinselung usw. in Betracht komme. Er deutet somit das lymphogranulomatöse Gewebe als Ausdruck einer unausgleichbaren Dysfunktion lokaler oder allgemeiner Art des Retikulo-Endothelialsystems. Die Begründung ist leider ziemlich aphoristisch.

F. Wohlwill-Hamburg

Syphilis

Pathologie und Klinik

Stanojević, Bran.-Belgrad: Über einen Fall von Arthritis sacroiliaca syphilitica bilateralis. (I. Inn. Univ.-Kl.) M. Kl., 1929, Nr. 9, S. 348.

Die hier beobachtete Lokalisation ist eine seltene. Akut mit hohem Fieber, Kreuzschmerzen einsetzende Erkrankung, Bewegungsunfähigkeit und Druckempfindlichkeit in der Gegend der Iliosakralgelenke. Die röntgenologische Untersuchung zeigt für Syphilis charakteristische Veränderungen rarefizierender und kondensierender Natur mit Exostosenbildung. WR stark positiv. Heilung in 5 Wochen durch spezifische syphilitische Behandlung. E. Levin-Berlin.

Bory, L.: Sur un retard de consolidation de fractures dû à une syphilis ignorée (Über eine verzögerte Bruchheilung infolge nicht erkannter Syphilis). Progr. méd., 1929, Nr. 8, S. 343.

Die Konsolidierung des Bruches war nach 9 Monaten noch nicht eingetreten, sie erfolgte innerhalb von 7 Wochen auf Behandlung mit Jod und Wismut unter Zuhilfenahme von Opotherapie und allgemeinen Höhensonnenbestrahlungen.

E. Levin-Berlin.

Strausz, L.-Budapest: Cholecystitis luetica. (XI. Med. Abt. d. Städt. Krankenh.) W. kl. W., 1929, Nr. 9, S. 269.

Bei einer 45jähr. Frau wird die Diagnose Cholezystitis gestellt. Der Leberrand überragt den Rippenbogen um 2 Querfinger, ist glatt. Gallenblase deutlich tastbar, sehr empfindlich. Milz vergrößert, hohe Temperaturen. Wegen Anamnese und stark positivem Wassermann mehrere Hg-Schmierkuren, auf die hin objektiv und subjektiv Besserung eintrat. Die Differentialdiagnose der Cholecystitis luetica gegenüber anderen Gallenblasen- und Lebererkrankungen ist oft schwer. Therapeutisch wirkt bei ihr die Schmierkur ganz besonders günstig. Eine Beeinflussung des hartnäckigen Fiebers, der Schmerzen und des Milztumors durch nicht spezifische Mittel gelingt nicht. Wenn die Erkrankung auch an und für sich selten ist, so ist es doch wichtig, sie erkennen zu können. H. Colman-Berlin.

Nachdruck (auch des Abschnittes „Tagesg. Nachr.") ist ohne Genehmigung des Verlages nicht erlaubt

Verantwortlich für die Redaktion: für Originalabhandlungen und T. N.: Prof. Dr. J. H. Ritter, Leipzig. Für den Referatenteil: Dr. Fritz Callomon, Dessau

Digitized by Google

Dermatologische Wochenschrift

Nr. 44 (Bd. 89) 2. November 1929

Aus der Deutschen Dermatologischen Klinik in Prag (Vorstand: Prof. Dr. KREIBICH)

Zur Histologie des „Blauen Naevus"

Von

Dr. E. FISCHER

Naevuszellen faßt man als vom Epithel in die Kutis abgetropfte Zellen auf, entweder als echt epitheliale Zellen im Sinne UNNAS oder als wieder abgewanderte, ursprünglich von der Kutis in das Epithel eingewanderte, den Gliazellen vergleichbare Zellen im Sinne MASSONS und PAUTRIERS. Die Frage ist eng verknüpft mit der nach dem Wesen der LANGERHANSschen Zelle, die noch auf die endgültige Klärung wartet.

Es gibt jedenfalls Beweise für die epitheliale Herkunft der Naevuszelle, wie

1. der Nachweis der Dopareaktion (BLOCH),
2. der Nachweis kristallinischen Lipoids in der Naevuszelle, ähnlich wie im Melanoblasten der Epidermis (KREIBICH).

Beides findet sich auch bei den „Blauen Naevi", deren Zellen deshalb als epitheliale aufgefaßt werden, ähnlich wie die Zellen des Mongolenfleckes. Dem entsprechen die Beobachtungen über morphologische Übergänge zwischen dem Typus des „Weichen Naevus" und dem „Blauen Naevus". Beobachtungen, wie sie von DUBREUILH und PETGES, SATO, STRANZ, KREIBICH mitgeteilt wurden. DUBREUILH und PETGES, STRANZ fanden die verschiedenen Elemente in einem Naevus vertreten, SATO beschrieb einen klinisch als „Blauen Naevus" erscheinenden Naevus, der histologisch die gewöhnlichen Zellen des „Weichen Naevus" aufwies. Auch in dem von KREIBICH beschriebenen Blauen Naevus fanden sich neben den spindeligen Zellen die gewöhnlichen Naevuszellnester, und der Autor ist der Ansicht, daß der Melanoblast, ähnlich wie dieses beim Melanokarzinom der Fall ist, einmal in der spindeligen Form als „Blauer Naevus", das andere Mal in der epithelialen Form als zelliger „Weicher Naevus" abtropfen kann.

Entsprechende Verhältnisse ergab auch die histologische Untersuchung eines ungefähr erbsengroßen, prominenten, schiefergrauen Males vom rechten Vorderarm einer Patientin.

Der kleine Tumor war bedingt durch eine Zellanhäufung in den mittleren Lagen der Kutis. Diese war durch eine Bindegewebsschicht von der im übrigen normalen Epidermis getrennt. Je nach der Schnittführung fand sich ein Geflecht von Spindelzellen oder die typischen Naevuszellnester. Entsprechend der schiefergrauen Färbung des Naevus

Digitized by Google

war auch mikroskopisch das Pigment nicht allzu dicht angeordnet. Danach Versilberung relativ grobkörnige Pigment lag zum größten Teil in den spindeligen Zellen, perinukleär angeordnet, zum Teil in verästelten Zellen, zum geringen Teil aber auch scheinbar in den Gewebsspalten. Der mit Sudan gefärbte Gefrierschnitt zeigte die Zellen vollgepfropft mit Lipoiden, in Tropfen und Kristallnadeln, deren doppelbrechende Natur schon von früherher bekannt war.

Derartige Befunde erhärten die zytologische und genetische Verwandtschaft der beiden Naevusarten, wenn auch der „Blaue Naevus" durch seine Topographie, durch seine Isoliertheit von der über ihm intakten Epidermis seine morphologische Eigenart bewahrt.

Literatur

Bloch, Das Pigment. Handb. d. Haut- u. Geschlechtskrkh., Berlin 1927, Bd. 1. Nr. 1. — Dubreuilh u. Petges, Ann. de Derm. et de Syph., 1911, S. 552. — Gans, Histol. d. Hautkrkh., Berlin 1928, Bd. 2. — Kreibich, Arch. f. Derm., Bd. 153. S. 804 — Masson, Bull. de la soc. franç. de derm., 1921. — Pautrier u. Levy, Ann. de Derm. et de Syph., 1924. — Sato, Derm. W., Bd. 73, S. 1073. — Stranz, Arch. f. Derm., Bd. 147, S. 131. — Tièche, Virch. Arch., Bd. 186, S. 212.

Aus dem Ambulatorium für Haut- und Geschlechtskrankheiten der Bezirkskrankenkasse in Boryslaw (Polen)

Über einen Fall des multiplen benignen Sarkoid Boeck bei einem Säugling

Von

Dr. Norbert Türk, Spezialarzt für Haut- und Geschlechtskrankheiten, Leiter des Ambulatoriums

Mit 2 Abbildungen im Text

Wenn auch das — durch Boeck im Jahre 1899 unter dem Namen „benignes Hautsarkoid" — beschriebene Krankheitsbild klinisch und histologisch zur Genüge bekannt ist, so ist dennoch die Ätiologie desselben nicht völlig geklärt. Aus diesem Grunde erscheint mir die Veröffentlichung eines Falles angebracht, der uns über das Wesen der Erkrankung einige Vermutungen auszusprechen erlaubt und der außerdem durch das Vorkommen bei einem 10monatigen Säugling als bemerkenswerte Besonderheit gewertet werden kann.

Die Krankengeschichte des Falles besagt folgendes: Es handelt sich um einen 10monatigen männlichen Säugling, der die ganze Zeit an der Mutterbrust genährt wird. Der Vater, Naphthagrubenarbeiter, sowie die Mutter, eine Bäuerin aus dem Karpathenvorgebirge, sind beide junge Leute und weisen keine krankhaften Veränderungen der inneren Organe auf. Die Untersuchung des Serums nach Wassermann ergab bei beiden einen negativen Ausfall. Ihr erstes Kind ist in der geistigen Entwicklung zurückgeblieben. Der Pat. selbst ist gut gebaut und genährt, hat eine gesunde Hautfarbe und ist auch geistig — dem Alter entsprechend — entwickelt. Die inneren Organe sind vollkommen normal. WR negativ. Tuberkulinprobe intrakutan und nach Pirquet negativ.

Die Hautkrankheit des Kindes begann angeblich vor 4—5 Monaten, und zwar bemerkte die Mutter des Kindes zuerst eine zweigroschengroße Effloreszenz in der Mitte

Digitized by Google

der von der Krankheit befallenen Hautpartie, und mit der Zeit sollten sich um diese primäre Blüte langsam die anderen kleineren gruppiert haben.

Wir finden, daß die Hautveränderung ihren Sitz über der rechten Skapula hat, und zwar ungefähr von der Crista scapulae bis zum Verlauf der VII. Rippe. Das Krankheitsbild zerfällt in mehrere Effloreszenzen, deren einige fast bis zum Rand der Achselhöhle reichen. In der Mitte der erkrankten Hautpartie sieht man eine zwanzig-groschengroße längsovale Effloreszenz von bräunlichgelber Farbe. Die Oberfläche derselben ist glatt, weist einige — wenig erweiterte — Gefäße auf und ist in der Mitte leicht gedellt. Der Herd selbst ist nicht scharf umgrenzt und fühlt sich ziemlich derb, wie infiltriert, an. Unter Glasdruck bleibt auch ein gelber Grundton zurück. Die nächste Umgebung um diesen Herd herum ist mit zahlreichen kleineren, diskoiden, infiltrierten, teils braungelben, teils bläulichroten Papeln und Flecken besät. Das Gros dieser Effloreszenzen ist scharf abgegrenzt, rundlich bis oval und erscheint beim Betasten als intrakutan gelagert. Nur in der Gegend der Crista scapulae sind mehrere solche Effloreszenzen zu einem größeren, plateauförmigen Infiltrat zusammengeflossen. Dasselbe läßt noch seine Entstehung aus mehreren solchen Knötchen erkennen, ist mit der Decke verlötet und fühlt sich ebenfalls derb an.

Nirgends besteht Neigung zu Ulzerationen, es wurde auch keine Drüsenschwellung konstatiert.

Das klinische Bild sprach nach diesem Befund nur für die Diagnose eines benignen Sarkoid von Boeck, man mußte aber auch an Lupus denken. Gegen das Sarkoid konnte man das junge Alter des Patienten ins Treffen führen, gegen die Hauttuberkulose aber das Fehlen familiärer und personalanamnestischer Anhaltspunkte, sowie den negativen Ausfall der internen und biologischen Untersuchung, die mehr rotbraune Farbe, die vermehrte Konsistenz und das absolute Fehlen der typischen Lupusknötchen.

Die Bestätigung der klinischen Diagnose gab die histologische Exploration eines exzidierten Hautknötchens, welches im anatomisch-pathologischen Institut der Landesirrenanstalt „Kulparkow" durch H. Primarius Dr. W. Janusz, dem ich bestens für diese Unterstützung danke, verarbeitet und untersucht wurde.

Unter dem Mikroskop finden wir, daß die Cutis propria keine pathologischen Veränderungen aufweist. Erst in den tieferen Schichten der Kutis fällt das Vorhandensein mehrerer knötchenartiger Infiltrate von teils rundlicher teils ovaler, manchmal auch unregelmäßiger Form auf. Diese Einlagerungen fließen manchmal zusammen, lassen sich jedoch als solche immer scharf von der Umgebung abgrenzen. Sie bestehen vorwiegend aus epitheloiden Zellen, man findet aber in ihnen auch Bindegewebszellen, und hier und da sieht man einzelne Lymphozyten. Um diese Zellnester bildet das Bindegewebe ganze Stränge und Züge, welche die Knötchen umgeben und so die Abgrenzung gegen die Umgebung bewerkstelligen. Nirgends sieht man eine leukozytäre Randzone, wie sie sonst bei Tuberkeln zu finden ist. Die beschriebenen Zellhaufen sind ziemlich gefäßreich, die Gefäßlumina sind teilweise erweitert und mit Erythrozyten gefüllt. Die Intima weist keine besonderen Veränderungen auf. Um die Gefäße sieht man stellenweise Bindegewebszellen, deren Gruppierung den Ausgang derselben aus der Adventitia vortäuscht. Nach langem Suchen konnte man an der Peripherie eines Knötchens nur eine einzige Riesenzelle finden, die jedoch mit vollkommener Gewißheit als solche nicht angenommen werden konnte, weil es sich hier auch möglicherweise um ein verstopftes Gefäßlumen — dessen Inhalt koaguliert

Digitized by Google

ist — handeln konnte. Auch Primarius Dr. JANUSZ konnte sich nicht mit absoluter Bestimmtheit für die eine oder andere Annahme entscheiden.

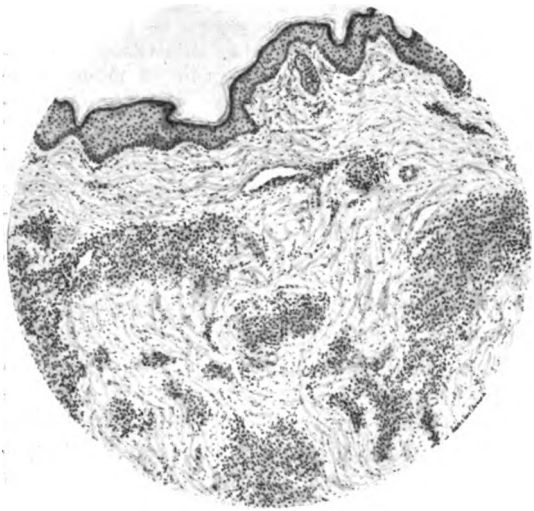

Abb. 1. Übersichtsschnitt durch ein Sarkoidknötchen (Leitz, Zeichn. Okul. II, Zeiß-Obj. AA)

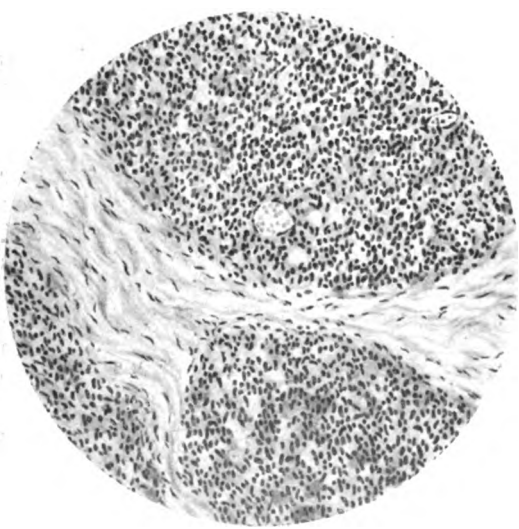

Abb. 2. Durchschnitt durch drei Epitheloidzelleninfiltrate (Leitz, Zeichn. Okul. II, Obj. DD)

Mit Hilfe der Färbung nach UNNA-PAPPENHEIM konnten in den Schnitten einzelne Plasmazellen festgestellt werden.

In den Gewebsschnitten gefärbt nach ZIEHL-NEELSEN, waren keine Tuberkelbazillen zu sehen. Hingegen konnte man in den Zellherden wenige Granula und Fragmente finden, die sich charakteristisch für die MUCHschen Granula färbten.

Der ganze Befund sprach also für ein chronisches Granulationsgewebe, welches sich mit dem beim Sarkoid BOECK beschriebenen vollkommen deckt. Dementsprechend sehen wir auch in Abb. 1 (Leitz, Zeichnungsokular II, Objektiv AA), welche lediglich eine allgemeine Übersicht gewährt, die Epidermis sowie die obere Schicht der Kutis ohne besondere Veränderungen. In den unteren Schichten der Kutis bis in die Subkutis hinein reichen Zellnester bzw. Zellstränge, die durchweg durch Bindegewebszüge voneinander abgegrenzt sind. In Abb. 2 (Leitz, Zeichnungsokular II, Zeißobjektiv DD) sieht man drei solche Knötchen, eingeschlossen von bindegewebigen Septen. Die Infiltrate selbst bestehen teils aus Epitheloidzellen, deren Kerne sich blaß färben und deren Protoplasma trüb und wenig scharf begrenzt ist, teils aus gut tingierten Bindegewebszellen, die fast Sarkomzellen ähneln, weshalb auch wahrscheinlich die Benennung „Sarkoid" von BOECK gewählt wurde. Auch mehrere Gefäße sind zu sehen,

Digitized by Google

die jedoch keine nennenswerte Veränderung aufweisen, nur an einzelnen sieht man an der Intima Zeichen einer Endothelproliferation. Nirgends findet man eine Ansammlung von Lymphozyten, auch Nekrose ist nirgends festzustellen.

Wir ersehen also aus den vorgefundenen geweblichen Verhältnissen, daß es sich hier um einen Fall des benignen Sarkoid Boeck handelt, der unser Interesse aus dem Grunde in Anspruch nimmt, daß bei demselben Individuum alle drei, durch Boeck beschriebenen, klinischen Krankheitsformen, und zwar die kleinknotige, die großknotige und die diffus infiltrierende gleichzeitig und nebeneinander aufgetreten sind. Diese Tatsache und das Vorkommnis bei einem 10monatigen Säugling stempeln den Fall zu einer ziemlichen Rarität, die nicht gar zu oft beobachtet und in der Literatur beschrieben wird. Einer der wenigen bekannten Fälle beim Säugling wurde zuletzt durch Leide (Giorn. ital. di Derm. et Sifilolog, Bd. 79, H. 3) veröffentlicht, der jedoch nicht so typische histologische Verhältnisse vorgefunden hat.

Wenden wir uns nun der Ätiologie dieser Erkrankung zu, so wissen wir, daß die Meinungen darüber seit jeher geteilt waren, wenn auch schon Boeck die tuberkulöse Natur derselben vermutet hat. So hat Oppenheim eine „sarkoide Gewebsdiathese" angenommen, die bei Hinzutritt eines auslösenden Momentes zur Entstehung des bekannten Krankheitsbildes führen soll. Zu solchen auslösenden Momenten gehören nach Oppenheim Fremdkörperwirkungen in Form von Injektionen von Eisen und Arsensalzen, Hydr. salicyl. usw. Andere Autoren, wie Pautrier, sehen die Spir. pallida; Kyrle, Volk und andere dagegen den Tuberkelbazillus als auslösende Noxe. Diese letztgenannte Konzeption hat die meisten Vertreter, welche teils durch den direkten Nachweis des Tuberkelbazillus im erkrankten Gewebe — wenn auch derselbe in ganz jungen, nicht mehr als 14 Tage alten Effloreszenzen zu finden war —, die tuberkulöse Natur des Leidens zu erhärten versuchten. Nur hat die Tuberkulinreaktion, die bei dieser Erkrankung fast ausschließlich negativ ausfällt, in das Bild nicht hineingepaßt. Und so wurde diese Tatsache lange Zeit als Beweis gegen die tuberkulöse Natur des Leidens ins Treffen geführt. Wir wissen doch, daß der tuberkulöse Organismus eine geänderte Reaktionsfähigkeit sowohl dem Tuberkulin, wie auch dem Tuberkelbazillus gegenüber aufweist. So sehen wir auch als äußeres Zeichen der Tuberkulinempfindlichkeit die Umstimmung der Hautanergie in eine spezifische Allergie, die sich im Auftreten der Tuberkulinreaktionen äußert. Ebenso reagiert anders die Haut eines gesunden Individuums auf die Infektion mit Tuberkelbazillen wie diejenige von bereits Infizierten, und zwar ist der Verlauf der exogenen Hauttuberkulose bei einem Tuberkulosefreien, mithin anergetischen Individuum, ein viel schwererer, als dies bei einem bereits vorher Infizierten der Fall ist. Dieser Tatsache ist der äußerst schwere Verlauf der Hauttuberkulose beim Säugling (z. B. Impftuberkulose bei den rituellen Zirkumzisionen) infolge seiner Hautanergie beizumessen, im Gegensatz zu der mehr gutartigen Form bei Erwachsenen, die durch eine überstandene Infektion bereits allergisch geworden sind. Dieser Sachverhalt auf die allgemeine Pathologie bezogen, besagt also, daß es bei einer großen Gruppe von Infektionen, bei denen allergische Erschei-

Digitized by Google

nungen auftreten und besonders bei solchen, die ihren Sitz in der Haut haben, zur Bildung tuberkuliden Gewebes kommt, dessen Entwicklung dem Grad der Allergie entspricht, so daß die histologischen Veränderungen in einem bestimmten Verhältnis zu dem Zustand der Abwehr und Verteidigung des infizierten Organismus stehen.

Demzufolge sollte der von mir beschriebene Fall, der sowohl auf Grund des negativen klinischen Befundes wie auch des negativen Ausfalles der Tuberkulinprobe als anergetisch anzusehen ist, auf eine exogene Tuberkuloseinfektion mit schweren Erscheinungen reagieren, und das um so mehr, als es sich um einen Säugling, also um ein sehr empfindliches Objekt, handelt. Daß eine solche Infektion der Haut stattgefunden hat, beweisen die vorgefundenen Muchschen Granula, welche bekanntlich als Zerfallsprodukte der Bazillen anzusehen sind, die nach Verlust der Membran sich nicht mehr homogen färben lassen und deshalb gekörnt erscheinen (Rosenblath). Und wenn diese Infektion dennoch zu keiner ausgesprochenen Hauttuberkulose mit allen ihren Folgen, sondern nur zur Bildung eines benignen tuberkulösen Granuloms geführt hat, so müssen da noch andere Momente im Spiel gewesen sein. Naheliegend wäre es anzunehmen, daß es sich hier um abgeschwächte, mitigierte Tuberkelbazillen gehandelt hat. Von mancher Seite wurde schon längst die Vermutung ausgesprochen, daß anscheinend nicht zusammengehörende und klinisch umstrittene Hautkrankheiten gemeinsamer tuberkulöser Herkunft sind, wobei einerseits die Virulenz der Erreger, andererseits die Eigenart des Terrains für die Entstehung der einen oder der anderen Form ausschlaggebend sein sollten. Auch experimentell wurde dies zu erhärten versucht, so z. B. von Mougnau und Magimel (Compte rendu Soc. Biol., 1926, Nr. 26), die eine Abschwächung der Tuberkelbazillen mit Äther zu erreichen versuchten. Nach subkutaner Injektion einer solchen Ätherbazillenaufschwemmung zeigte sich nach 4 Wochen unter Freibleiben der Drüsen und Eingeweide ein lokaler Herd mit allen Zeichen eines benignen Sarkoids.

Auch Fischl (Arch. f. Derm., Bd. 148, H. 2) behauptet, daß mitigierte Formen der Tuberkelbazillen keine Hauterscheinungen bzw. nur Sarkoidformen erzeugen. Ähnlich erblickt Fleischer (Fortschr. d. Röntgenstr., 1929, Bd. 32, H. 3/4) das Wesen des Hautsarkoids in einer spezifischen „Kondition", die durch eine vorausgegangene Infektion mit abgeschwächten Tuberkelbazillen zustande gekommen ist, und die dann auf einen lokalen spezifischen oder unspezifischen Affekt mit Bildung eines tuberkulösen Granuloms in Form des benignen Sarkoids reagiert.

In dem von mir beschriebenen Fall konnte zwar eine solche Kondition nicht angenommen werden, die Möglichkeit jedoch einer „sarkoiden Gewebsdiathese", die bei Hinzutritt des auslösenden Momentes (Infektion) zur Entstehung des bekannten Krankheitsbildes führt, wäre eventuell in Erwägung zu ziehen.

Zusammenfassend sehen wir — im Gegensatz zu den nicht zu selten vorkommenden Fällen des benignen Sarkoids bei älteren Individuen, die größtenteils bereits vorher mit Tuberkulose infiziert waren, oder eine rezente Tuberkulose aufweisen — bei einem 10monatigen tuberkulosefreien und anergetischen Säugling ein typisches Sarkoid Boeck auftreten,

Digitized by Google

welches unter diesen Verhältnissen nur als eine besondere Reaktion auf eine exogene Tuberkuloseinfektion mit mitigierten und wenig virulenten Bazillen bei gleichzeitigem Vorhandensein einer speziellen Gewebsdiathese zu werten ist, wobei die Bazillen nicht nur den jugendlichen Organismus ernstlich nicht gefährden, sondern in ihm zugrunde gehen, ohne imstande zu sein, die übliche Umstimmung des Organismus in Form der Tuberkulinempfindlichkeit hervorzurufen.

Aus dem Röntgen- und Radiuminstitut Dr. Meisels in Lemberg

Über eine Kombination von Trophödem Meige mit Melorheostose Léri

Von

Dr. F. Goldschlag

Mit 5 Abbildungen im Text

Dem akuten, umschriebenen Hautödem Quincke werden mehr stabile, chronische, angeblich auf neuropathischer Basis sich entwickelnde Ödeme gegenübergestellt. Unter diesen erfreut sich einer besonderen Aufmerksamkeit in der romanischen und englisch-amerikanischen Literatur ein zuerst von Milroy beschriebenes, mit dem Namen aber Meige verbundenes Krankheitsbild, sogenanntes Trophoedème chronique héréditaire. In den deutschen neurologischen und dermatologischen Publikationen wird allerdings diese Erkrankung stark vernachlässigt, was seinerzeit schon Cassirer und letztens Memmesheimer zu konstatieren Gelegenheit hatten. Mit Hinweis auf die letzterwähnte Arbeit von Memmesheimer, deren Kenntnis bei weiten Kreisen von Fachkollegen vorausgesetzt werden darf, sei hier auf die ausführliche Schilderung der Klinik des Trophödems verzichtet und nur ganz kurz das Bild skizziert.

Überwiegend bei den weiblichen Individuen kommt es — am häufigsten — an den unteren, selten an oberen Extremitäten oder im Gesicht zur Ausbildung eines harten, scharf von der Umgebung abgesetzten, „segmentär" angeordneten, ohne Schmerzen und sensiblen Reizerscheinungen persistierenden Ödems.

Die von Meige durchgeführte Gruppierung in isolierte, herodo-familiäre und kongenitale Fälle scheint uns zweckmäßig zu sein. Einen Beitrag zur Kasuistik der ersten Gruppe wollen wir liefern mit unserem Fall, der außerdem noch eine recht interessante Knochenaffektion aufweist und deswegen bereits von Meisels zur Diskussion gebracht und beschrieben wurde.

Krankengeschichte (aufgenommen am 18. VIII. 1928).

25jähr. Chane K. aus Dubno (Wolhynien) stammend, nie ernste Krankheiten durchgemacht. Keine Nervenkrankheiten in der Familie. Die Mutter der Patientin, die wir auch untersuchen konnten, macht einen gesunden Eindruck. Das Leiden begann vor 6 Jahren. Sie bemerkte, daß ihre Beine immer dicker und unförmlicher wurden. Diese Dickenzunahme fiel auch unliebsamerweise der Umgebung auf und stach von dem sonst gut proportionierten Körperbau ab. Am Beginn der Erkrankung verspürte sie bohrende Schmerzen unter dem rechten Knie und in der rechten Hüfte. Die Schmerzen steigerten

Digitized by Google

sich mit der Zeit immer mehr. Jetzt erscheinen sie beim Versuch das Bein zu strecken: beim Liegen und Sitzen muß die Lage öfters gewechselt werden, beim Gehen macht sich rasch die Ermüdung bemerkbar. Das rechte Bein ist allmählich kürzer geworden. Der Unterschied in der Länge beträgt 3 cm. Menses seit dem 14. Lebensjahr, stets regelmäßig.

Status praesens: Gut genährtes, kräftiges, weibliches Individuum von 178 cm Höhe und 85 kg Gewicht. Frische, gesunde Gesichtsfarbe. Glänzende Glotzaugen, positives Graefesches Symptom, mittelstarke Struma. Halsumfang 36,5 cm. Puls regelmäßig, 72. Brust und Bauchorgane o. B. Obere Extremitäten kräftig entwickelt, proportioniert.

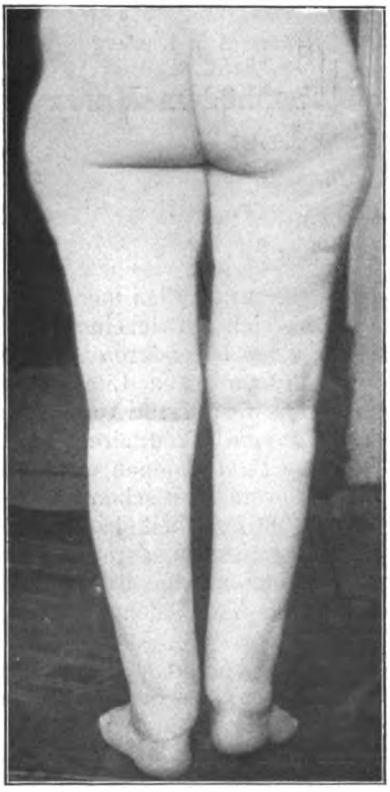

Abb. 1

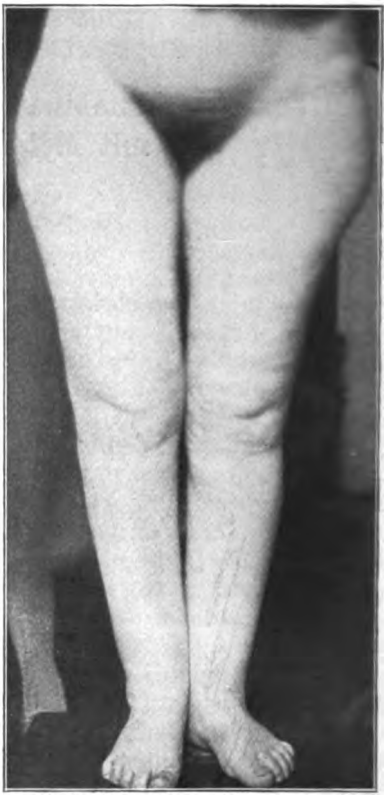

Abb. 2

Chane K., Trophödem Meige. Zylinderform beider Unterschenkel. Schnürartige Abgrenzung des Ödems nach unten

Untere Extremitäten. Breite, ausladende Hüften, links stärker als rechts. Die Unterschenkel fallen dadurch auf, daß ihre gewöhnliche Form gänzlich verloren gegangen ist (Abb. 1 u. 2). Sie sehen wie zwei Zylinder aus, deren Durchmesser in jedem Querschnitt derselbe bleibt. Dadurch werden normale Konturen verwischt, es fehlen die üblichen Differenzen der Wadengegend gegenüber dem oberen und unteren Drittel des Unterschenkels. Der Umfang beträgt beiderseits 46 cm und ist auf ein in den Weichteilen lokalisiertes Ödem zurückzuführen. Die Anschwellung reicht nach oben bis zu dem Kniegelenk hinauf, nimmt die ganze Zirkumferenz ein, übergeht ohne scharfe Grenze auf den Oberschenkel und macht auch diesen etwas dicker. Nach unten wird die Grenze durch eine deutlich ausgeprägte Furche gebildet. Infolgedessen entsteht

Digitized by Google

zwischen dem Unterschenkel und dem Fuß ein sich treppenförmig absetzender Niveauunterschied. Die Konsistenz der betreffenden Partien ist derb-elastisch, beim Fingerdruck empfindet man eine Resistenz, eine Eindrückung des Gewebes unter der Dellenbildung ist nicht zu erwirken. Die Haut ist gespannt, glatt, unfaltbar, von einer weißen Farbe mit einem leicht bläulichen Schimmer. Die Temperatur dieser Stellen im Vergleich zu den normalen herabgesetzt. Der Fußrücken und die Knöchelgegend sind livid verfärbt, nicht ödematös. Die Fußsohlen feucht, etwas mazeriert infolge einer mäßigen Hyperidrose.

Die unteren Drittel der Oberschenkel scheinen noch geschwollen zu sein, während die oberen Teile, die Nates und die Genitalgegend, normale Konsistenz besitzen. Die Außenfläche der Oberschenkel ist der Sitz eines diffusen Erythems, welches sich bis zum Darmbeinkamm fortsetzt. Auf diesem Hintergrunde heben sich deutlich einzelne größere Gefäße ab, die in Form von blaulividen, bis $^1/_2$ cm breiten, über das Hautniveau erhabenen Streifen in der Richtung von oben nach unten verlaufen und mit unregelmäßig sich ab- und verzweigenden, kleineren Gefäßen ein System von verschieden großen Hautmaschen einfassen. Es handelt sich um die von EHRMANN beschriebene Livedo racemosa.

Neurologische Untersuchung ergibt nichts Pathologisches. WR und SGR negativ. Harnbefund normal. Hämogramm nach SCHILLING: 1,6% Stäbchenförmige, 55,6% Segmentierte, 2,2% Eosinophile, 7% Monozyten, 33,6% Lymphozyten. Blutzucker in normalen Grenzen. Der respiratorische Quotient + 36%, die spezifisch-dynamische Eiweißwirkung nach 1 Stunde + 7,9%, nach $1^1/_2$ Stunde + 9.7%.

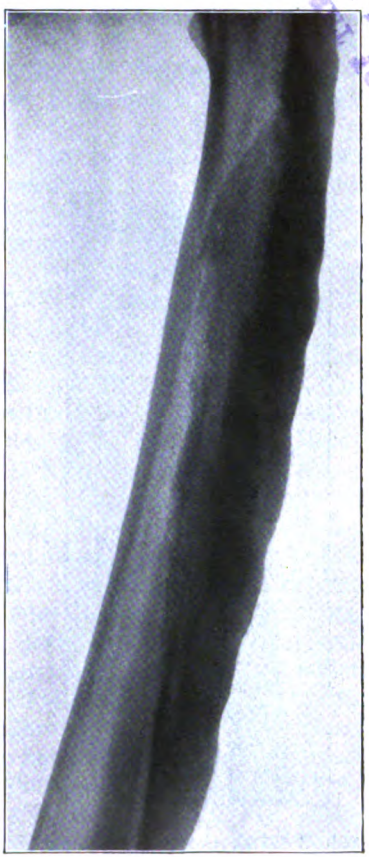

Abb. 3. Charakteristisches Bild der Melorheostose LÉRI. Bedeutende Verdickung des Knochens. Konturen der Auflagerung erinnern an die von einer Kerze herabtropfende Wachsstreifen

Die beschriebenen Veränderungen an den Unterschenkeln entsprechen dem Bilde des Trophödems. Differentialdiagnostisch muß eine Reihe von Prozessen ausgeschlossen werden. Von den akut auftretenden Ödemen bei QUINCKE und Urticaria gigantea unterscheidet sich das Trophödem durch seine Stabilität und derb-elastische Konsistenz. Größere Schwierigkeit bildet die Abgrenzung von verschiedenen Elephantiasisformen. Bei der Elephantiasis nostras wird weder das Geschlecht noch Alter bevorzugt, der Beginn gewöhnlich mit einer Verletzung oder Entzündung inauguriert, öfters mehr oder wenig stürmische Exazerbationen, die Haut meistens verändert, warzig oder papillomatös, regionäre Drüsen geschwollen. Bei der sekundären Elephantiasis läßt sich immer das Grundleiden (Tuberkulose, Lues, Filariasis) eruieren. Kongenitale Form, die von dem angeborenen Trophödem abzusondern wäre, wird durch besonders stark entwickelte, gutartige Tumoren und durch diese verursachte Lymphstauung hervorgerufen. Vasomotorisch-trophische Störungen an den Extremitäten

Digitized by Google

durch Kälte und Unfälle, wie sie von CASSIRER und neuerlich ROTHFELD beschrieben wurden, zeichnen sich durch eine stark zyanotische Schwellung der Hände und Füße mit sensiblen Störungen, die alle Sinnesqualitäten, am häufigsten aber den Temperatursinn betreffen. Das Myxoedema circumscriptum, welches gern in Beziehung zu der Schilddrüse gebracht wird, unterscheidet sich durch die weichere Konsistenz, Beschränkung auf eine kleinere Fläche und schärfere Abgrenzung von der Umgebung.

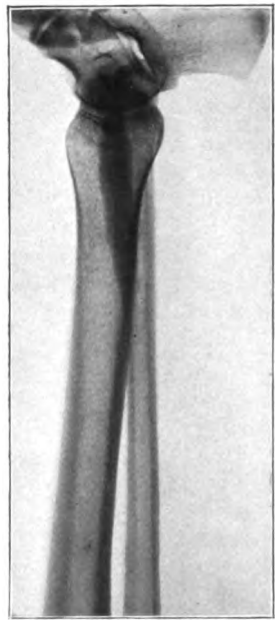

Abb. 4. Das untere Drittel der rechten Fibula durch kompakte Auflagerungen verdickt

Abb. 5. Voluminöse Knochenmasse in den Weichteilen des rechten Hüftgelenkes

Ob das Trophödem nicht eine „forme fruste et partielle" des Myxödems sei, stellt DARIER zur Diskussion, ohne die Frage in bejahendem Sinne zu erledigen.

Gegenüber den älteren Anschauungen, die auf das hereditär-familiäre Auftreten den Nachdruck legen und in der Schädigung des Nervensystems die eigentliche Ursache des Leidens sehen, mehren sich auch Stimmen, die den endokrinen Störungen die Hauptschuld beimessen. Die Tatsache, daß hauptsächlich weibliche Individuen im Pubertätsalter oder etwas später, ferner auch in der Menopause befallen werden, spricht in dem Sinne überzeugend (SAINZ DE AJA, E. ALVAREZ, SLATMANN, MONIZ EGAS).

Digitized by Google

Auf den Fall von Memmesheimer, bei welchem das Leiden nach der Kastration entstand, wollen wir nachdrücklichst hinweisen. Aber auch anderen Blutdrüsen, außer den Ovarien, wird bei der Erörterung der Pathogenese Aufmerksamkeit geschenkt. Eine Kombination mit Basedowscher Krankheit erwähnt Laignel-Lavastine (nach Cassirer), gestörte Funktion der Schilddrüse, Nebennieren und Hypophyse will Rietti beobachtet haben, Insuffizienz der Thyreoidea Pereira.

Der letzten Gruppe der Autoren wollen wir uns auch anschließen, indem wir in unserem Fall Anhaltspunkte für die Störung der Hypophyse im Sinne der Hypofunktion und der Schilddrüse im Sinne der Hyperfunktion zu besitzen glauben.

Unser Fall beansprucht aber umsomehr Interesse, als er eine Kombination mit einem sehr seltenen, unsers Wissens bloß 8mal beschriebenen Knochenleiden darstellt. Die Knochenveränderungen finden sich bei unserer Patientin nur einseitig, was wir besonders hervorheben möchten mit Rücksicht auf das Trophödem, welches beiderseitig aufgetreten ist und nicht auf das Knochenleiden zurückgeführt werden darf. Röntgenologisch feststellbare Veränderungen (Abb. 3) bestehen in einer ganz ungewöhnlichen Verdickung des rechten Oberschenkelknochens. Infolge voluminöser, kompakter Auflagerungen wird der Knochenschaft um das Doppelte verdickt. Die Konturen der Auflagerung höckerig, wellenförmig, parallel der Längsachse verlaufend, gleichen nach A. Léri dem Bilde herabfließender Wachsstreifen, die von einer Kerze herabtropfen. Daher der Name: Hyperostose en coulée de bougie. Das untere Drittel der rechten Fibula (Abb. 4) ist ähnlich verändert. In den Weichteilen des rechten Hüftgelenkes (Abb. 5) sehen wir dichte, unregelmäßige, ziemlich voluminöse Knochenmassen. Das Röntgenbild entspricht der zuerst von A. Léri und Joanny beschriebenen Mélorhéostose, dessen Hauptcharakteristikum in einer mächtigen, aber stets die Skeletteile nur einer Extremität ergreifenden Hyperostose besteht. Unter den bisher publizierten 8 Fällen (Literatur bei Meisels) wurde diese Regel ohne Ausnahme bewahrt. Die Lérische Knochenaffektion ähnelt keiner anderen bis jetzt bekannten und die von Léri aufgestellte Behauptung, es handele sich um eine neue Krankheitseinheit, besteht zu Recht. Bei den Versuchen, die Ätiologie und Pathogenese dieses rätselhaften Leidens aufzuklären, wurden Gefäß- und Nervenalterationen, angeborene Entwicklungsstörungen, Infektionen usw. in Betracht gezogen. Für unseren Fall rechtfertigen das gleichzeitig aufgetretene Trophödem und Befunde, die der Hyperfunktion der Schilddrüse sowie der Hypofunktien der Hypophyse entsprechen, die Annahme einer konstitutionell-endokrinen Störung.

Zusammenfassung

Beschreibung eines Falles von Trophödem Meige mit gleichzeitig bestehender Melorheostose Léri bei einem 25jähr. Mädchen. Die im Sinne des Hyperthyreoidismus festgestellte Funktionsstörung der Schilddrüse sowie durch die Gaswechseluntersuchung entdeckte Hypofunktion der Hypophyse rechfertigt den Versuch, die Genese beider Leiden in konstitutionell-endokrinen Störungen zu suchen, umsomehr, als diese Möglichkeit für das Trophödem von mehreren Autoren bereits ins Auge gefaßt wurde.

Digitized by Google

Literatur

Cassirer, Die vasomotorisch-trophischen Neurosen, 1912. — Darier, Précis de Dermatologie, 1928. — Meige, Nouvelle Iconographie de la Salpetriere, 1889. — Meisels, Bulletin et Mémoires de la Société de Radiologie, Nr. 153. — Meisels, La presse medicale, 1928, Nr. 92. — Memmesheimer, Derm. Zschr., 1928, Bd. 55. — Moniz Egas, Zbl. f. Hautkrkh., Bd. 5, S. 25. — Oppenheim, Lehrb. d. Nervenkrkh., Bd. 2, S. 235. — Pereira, Zbl. f. Hautkrkh., Bd. 12, S. 241. — Rietti, ebenda, Bd. 17, S. 443. — Rothfeld, Polska Gazeta Lekarska, 1923, Nr. 9. — Sainz de Aja, E. Alvarez, Zbl. f. Hautkrkh., Bd. 27, S. 816. — Slatmann, Zbl. f. Gyn., Jahrg. 51, Nr. 36.

Aus dem Spezial-Sanatorium Dr. L. Schmidt und Dr. Ed. Weisz in Bad Pistyan

Über ein fixes Erythem

Von

Dr. Emanuel Wohlstein und Dr. Ladislaus Schmidt

in Pistyan (Tschechoslowakei)

Mit 1 Abbildung im Text

Fixe erythematöse Ausschläge sind hauptsächlich als Arzneiexantheme bekannt. Es kommen vorwiegend Antipyrin- und Salvarsanerytheme in Frage. Der von uns beobachtete Fall bietet bezüglich klinischer Erscheinungsform sowie auslösender Ursache einiges Bemerkenswertes und soll auch als Beitrag zu anaphylaktischen Besonderheiten dienen. Durch diesen Fall ist auch eine wirksame Bekräftigung der Apolantschen Hypothese über den Entstehungsmodus der fixen Erytheme gegeben.

E. O. 48 Jahre alter Grundstücksbesitzer, übermittelgroß, blaß, mit gut entwickelter Muskulatur. Der gut orientierte Kranke gibt aus der Familienanamnese eine Primelidiosynkrasie bei einem Vetter an. Zwei Töchter leiden an Fettsucht (Dystrophia adiposogenitalis). Der Kranke wurde vor Jahren von Prof. Friedländer wegen Gefäßnervenschwäche (?) behandelt. Leidet öfters an Erschöpfungszuständen und Depressionen. Zeitweise Sanatoriumsbehandlung notwendig wegen Nervenzusammenbruches. Heufieber mit heftigen Asthmaanfällen verbunden meldet sich regelmäßig bei Landaufenthalt in den Sommermonaten. Heringe, Sardellen, Austern und Lachse werden überhaupt nicht vertragen, Forellen, Hechte und Karpfen verträgt der Kranke nur in frisch zubereitetem Zustande. Die Fischvergiftung äußert sich in Anschwellen der Zunge, Übelsein und Hautjucken. Syndetikon (Klebemittel aus Fischextrakten hergestellt) löst ein eigenartiges Unbehagen aus. Medikamente werden gut vertragen.

Am 23. VIII. 1914 trat das „Sonnenzeichen", wie es der Kranke nennt, zum ersten Male auf. Es wurde durch die sehr strapazvolle Flucht aus Ostpreußen hervorgerufen. Körperliche Anstrengung und seelische Aufregung sollen ursächlich gewirkt haben. Sehr erschöpft in Berlin zu Bett gebracht, zeigte sich ein weißer Kreis, umgeben von einem dunkelroten Streifen. Die subjektiven Beschwerden waren sehr gering, mäßiges Jucken ging der Eruption voraus. Das Zeichen war mehrere Wochen sichtbar, verblaßte allmählich und nur ein schwacher Schein blieb zurück.

Im Jahre 1920 meldete sich die Affektion zum zweiten Male. Nach einer Badekur in Bad Liebenzell (Schwarzwald) erfolgte ein Nervenkollaps, der mit heftigen Kopfschmerzen einherging. Der Anfall endete mit dem Erscheinen des „Sonnenzeichens".

So wiederholte sich dieses Zeichen öfters bei besonderer Anstrengung körperlicher oder seelischer Art. Aufregung, Ärger, Nervenanspannung waren dabei immer im Spiele. Im September 1927 bei einem Zahnarzte in Königsberg nach einer komplizierten und sehr schmerzhaften Zahnbehandlung. Im Herbst 1928 infolge einer Interkostalneuralgie und nach einer Zahnextraktion. Zu Weihnachten 1928 infolge einer Erkältung durch sehr heftigen Hustenreiz und die damit verbundene Anstrengung hervorgerufen. Zuletzt infolge eines Armbruches, wobei die Schmerzen und angespannte Beherrschung das Zeichen zum Vorschein brachten.

Digitized by Google

Die ersten „Sonnenzeichen" waren größer als die letzten. Im Anfangsstadium vergrößert sich die Affektion. Beim Verschwinden verlieren sich die scharfen Konturen allmählich, doch der Randstreifen bleibt als schmutzigbrauner Ring bestehen.

Status praesens am 26. III. 1929: Fast in der Mittellinie den unteren Lumbalwirbeln entsprechend ist ein kreisrunder, flacher, anämischer Fleck, im Durchmesser 6 cm breit sichtbar mit einigen linsengroßen, leicht elevierten Flecken am Rande. Dieser gelbliche Fleck ist von einem bräunlichroten, deutlich erhabenen, 3 cm breiten Saum umgeben. Mäßiges Juckgefühl ist vorhanden. Die Affektion entstand anschließend an das Anlegen eines Gipsverbandes wegen Fraktur des linken Oberarmes. In einigen Tagen weicht allmählich die anämische Farbe der zentralen Scheibe, der elevierte Saum flacht ab, es verblaßt die intensive Rötung und in drei Wochen ist nur ein flacher, schmutziggrau pigmentierter Saum wahrnehmbar.

Die Untersuchung der inneren Organe ergab nichts von Bedeutung. Anhaltspunkte für eine Ischias, die Fraktur des linken Oberarmes wurden weiter nicht verfolgt. Seitens des Nervensystems keine besonderen Abweichungen von der Norm. Dermographismus mäßigen Grades. WR negativ. Urin normal. Auf Pyramidondarreichung (0.3) erfolgt keine Lokalreaktion des Erythems.

Aus der Anamnese sollen einige merkwürdige Einzelheiten hervorgehoben werden: 1. Das Erscheinen eines fixen Erythems von eigenartigem klinischem Aussehen bei einem Kranken, der auch an Fischidiosynkrasie, Heufieber und nervösen Anfällen leidet. 2. Ein Vetter des Kranken litt an Primelidiosynkrasie, zwei Töchter leiden an hypophysärer Fettsucht. 3. Das fixe Erythem wird hauptsächlich durch psychische Anstrengung, Aufregung, Angstgefühl und dergleichen hervorgerufen. 4. Einmaliges Auftreten des fixen Erythems bei einem Asthmaanfall infolge von Heufieber. 5. Bei dem Kranken sind keine Reflexstörungen feststellbar. Patellarreflex, Korneal- und Rachenreflex normal, Dermographismus mäßigen Grades. 6. Auf Pyramidon tritt keine Lokalreaktion des fixen Erythems auf.

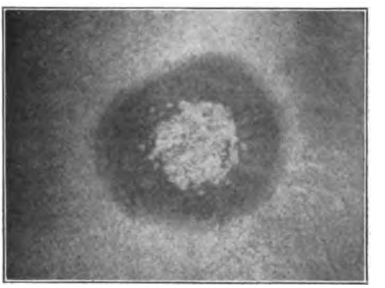

Abb. 1

Im Zusammenhange an diese Wahrnehmungen soll an einige ähnliche eigene Beobachtungen erinnert werden. Bei einem anderen Fall von ausgesprochener Überempfindlichkeit gegen Fischgenuß und Geruch (Syndetikonidiosynkrasie war auch vorhanden) litt der Bruder des Betroffenen an Heufieber und Akazienidiosynkrasie. Dieser Fall wurde durch Neopancarpine (wäßrig-alkoholisch-ätherischer Totalextrakt der Folia Jaborandi) desensibiliert und dadurch in einen Zustand gebracht, daß nach Fischgenuß nur ein übermäßiger Schweißausbruch erfolgte, das gewohnte Unwohlsein und der juckende Ausschlag blieb aus. Bezüglich des Hustenanfalles als Auslösungsursache des fixen Erythems erinnere ich an einen von mir bereits zitierten Fall, bei welchem nach jedem energischen Hustenstoß vorübergehendes Juckgefühl einsetzte. (WOHLSTEIN, Das Hautorgan im Rahmen des Organismus. Therapie, 1925.)

Die Erwähnung dieser Beobachtungen, welche vielleicht nur in relativem Zusammenhange mit dem beschriebenen Falle stehen, soll die Aufmerksamkeit auf das Zusammentreffen dieser anaphylaktischen Erscheinungsformen lenken und könnte bei gewisser Regelmäßigkeit zur Beurteilung und Erläuterung dieser Krankheitstypen von prinzipieller Wichtigkeit sein.

Die rein klinische Erscheinungsform des geschilderten fixen Erythems weist darauf hin, daß es sich primär um einen Gefäßkrampf handelt,

Digitized by Google

denn die anämisch blaßgelb tingierte, kreisrunde zentrale Scheibe mit ihren peripheren Ausläufern kann ungezwungen dem Versorgungsgebiet eines Gefäßstammes entsprechen. Der umgebende, elevierte, rote, inflammierte Saum kann derart als kompensatorische Dilatation des Nachbargefäßnetzes gelten. Es wäre daher nur eine angeborene oder erworbene besondere Reizempfindlichkeit der Vasomotoren des verengten Gefäßnetzes anzunehmen, um eine ausreichende, orientierende Erklärung für das beschriebene Phänomen zu haben. Diese Hypothese deckt sich auch mit der Apolantschen Erklärung der fixen Erytheme infolge von Antipyrinintoxikation. Bei dieser soll es sich um einen analogen Prozeß handeln. Es erfolgt nämlich eine direkte Lähmung der Nervenendigungen der kleinen Gefäße durch das den Körpersäften zugeführte Antipyrin, und zwar an denjenigen Stellen, die aus unbekannten Ursachen, oder infolge vorausgegangener analoger Affektion eine erhöhte Reizempfindlichkeit darbieten.

In unserem Falle ist das Primäre nicht das Erythem, es handelt sich eben um einen fixen Gefäßkrampf und nur sekundär, kompensatorisch, kommt es zur Erythembildung. Ein prinzipieller Unterschied besteht jedoch nicht zwischen den beiden Affektionen. Ich selber habe schon fixe Pyramidonexantheme gesehen, welche das klinische Bild eines fixen Gefäßkrampfes zeigten (zentrale, gelbliche Delle, periphere entzündliche Rötung). Maximaler Krampf oder Lähmung sind eben nur graduelle Unterschiede.

Merkwürdig ist, daß diese fixen Ausschläge immer wieder an gleicher Stelle und in gleicher Form erscheinen. Vielleicht ist dieser Vorgang analog den Vorgängen, welche im Gehirn das Gedächtnis regulieren. Der einmal betretene Weg leitet den analogen oder gar adäquaten Reiz in derselben Richtung fort und bewirkt einen geringeren Widerstand und der Insult pflanzt sich in der Richtung des geringeren Widerstandes fort. Derart wird immer die gleiche Stelle in ähnlicher Weise betroffen.

Die bisher beschriebenen fixen Exantheme waren immer durch bekannte chemische Reize hervorgerufen und es wäre kaum angezeigt, einen psychischen Reiz einer chemischen Irritation gleichzustellen. Bei der Entstehung von idiosynkrasischen Hautaffektionen handelt es sich um individuelle Eigentümlichkeiten des Chemismus, welche im Endresultat die Haut betreffen (Jesionek, Biologie der gesunden und kranken Haut). Auch den verschiedenartigen Arzneiexanthemen liegt in der Regel der Umstand zugrunde, daß irgend welche Stoffe mit dem Blutkreislauf in die Haut gelangen, welche bei manchen Menschen chemische Reaktionen eingehen, die ihrerseits im Sinne primärer entzündungsauslösender Alterationen gedeutet werden müssen (Jesionek). Der Angriffspunkt dieser chemischen Verbindungen kann bei den Arzneiexanthemen in den Epithelien der drüsigen Organe der Haut, in der Epidermis, im Bindegewebe, in den Endothelien der Gefäße oder in den Gefäßnervenzentren gelegen sein. Durch die Verschiedenheit des Angriffspunktes ist die Variabilität der verschiedenen klinischen Bilder der Arzneiexantheme gegeben. Bei den fixen Exanthemen kann nach den bereits detaillierten Erörterungen eine primäre Gefäßnervenirritation angenommen werden. Zur Entstehung eines fixen Erythems ist daher eine chemische Noxe und ein sensi-

Digitized by Google

biliertes Gefäßnervenzentrum unbedingte Voraussetzung. In unserem Falle war jedoch keine chemische Noxe nachweisbar, hingegen konnten immer wiederkehrende psychische und nervöse Insulte als auslösender Faktor nachgewiesen werden. Wir müssen daher annehmen, daß die chemischen, irritativen Faktoren im Organismus vorhanden waren und durch Hinzukommen des nervösen Status, d. h. Sensibilieren des Gefäßnervenzentrums, zur Entfaltung gelangen konnten. Es handelt sich daher um einen extremen Fall, bei welchem scheinbar ohne chemisch-toxische Komponente ein fixes Exanthem auf rein nervösem Wege entsteht. Theoretisch wären auf Grundlage dieser angedeuteten Hypothese verschiedene Kombinationsmöglichkeiten gegeben. Das gegensätzliche Extrem setzt eine chemische Auslösungsursache des fixen Exanthems bei vorhandener, erhöhter Reizempfindlichkeit voraus. Doch können beide Faktoren in gleichem oder verschiedenem Maßstabe mitwirken. Dann gestalten sich jedoch die Verhältnisse bezüglich Erklärungsmöglichkeit wesentlich komplizierter. Individuell graduelles Vorhandensein der beiden Faktoren ist ausschlaggebend für das notwendige Maß der fehlenden Reizstärke.

Zusammenfassend kann hervorgehoben werden, daß es sich in unserem Falle um ein fixes Exanthem handelt, welches auf psychische und physische Anstrengungen intensiver Art zum Vorschein kommt und durch seine eigenartige klinische Erscheinungsform auffällt. Das Zusammentreffen mit Heufieber und Fischidiosynkrasie läßt eine nach mehreren Richtungen hin ausgeprägte anaphylaktische Einstellung des Betroffenen annehmen. Zur Erklärung dieses psychogen auslösbaren fixen Exanthems muß eine im Organismus anwesende chemische Gleichgewichtsstörung supponiert werden.

Aus der Klinik für Haut- und Geschlechtskrankheiten der kgl. ung. Elisabeth-Universität in Pécs (Vorstand: Prof. Dr. S. C. Beck)

Über eine durch den Kaufmann-Wolfschen Pilz verursachte Epidermophytosis[1])

Von

Dr. Sebastian Szathmáry

Unsere Ansichten über die Pathogenese der Dyshidrosen mykotischen Ursprungs haben sich infolge der Beobachtungen und Forschungen der letzteren Jahre wesentlich geändert. Seitdem Kaufmann-Wolf nachgewiesen hat, daß die Dyshidrosis nicht nur durch das Epidermophyton, sondern auch durch andere Fadenpilze verursacht werden kann, haben die Forschungen einesteils die Befunde von Kaufmann-Wolf bekräftigt, wonach die Dyshidrosen mykotischen Ursprungs am häufigsten durch den von der genannten Verfasserin gefundenen und von ihr unter die Trichophytonpilze eingereihten Fadenpilz verursacht werden, andernteils sind

[1]) Damit bezeichne ich nach Analogie der Trichophytosis (Jadassohn) die aus dem lokalen mykotischen Herd der Haut auf hämatogenem Wege zu einer Allgemeinerkrankung gewordene Infektion.

Digitized by Google

solche Fälle mitgeteilt worden, bei welchen der Pilz nur im Primärherd zu finden war, in den weiter entfernten dyshidrotischen Bläschen dagegen nicht. SCHRAMEK, VON GRAFFENRIED, MAC CARTHY, ALEXANDER und andere konnten in ihren Fällen aus den Bläschen der Hände weder mikroskopisch noch durch Züchtung Pilze nachweisen, obgleich diese in den primären Läsionen und den Bläschen des Fußes reichlich vorhanden waren. WALTHARD stellt bereits auf Grund seiner am Material der BLOCHschen Klinik angestellten Untersuchungen dieses abweichende Verhalten der Nachweisbarkeit des Pilzes förmlich als Regel hin, obzwar er selbst zugibt, daß es anderen Untersuchern öfters gelang, den Erreger auch aus den Bläschen der Hände nachzuweisen. An der Hand der Untersuchungen von SCHRAMEK, HULSEY und JORDAN, BUTLER, SICOLI und anderen versuchte man diese Fälle zu erklären, daß man dem bis dahin als den Erreger angesehenen Pilz eine saprophytäre Rolle zuschrieb. Die Ansichten von SCHRAMEK und SICOLI versagten jedoch, als GRAFFENRIED experimentell erwies, daß der Pilz für den Menschen pathogen ist. Die Pathogenese des Vorgangs wurde aber dadurch noch nicht geklärt. Man fand nämlich keine Erklärung dafür, auf welche Weise die sterilen Bläschen der Hände bzw. der Extremitäten entstehen. Bald kamen indes auch Fälle vor, in denen neben dyshidrotischen Läsionen, welche Pilze enthielten, auch Ausschläge von trichophytidartigem Charakter vorlagen (WILLIAMS, ALEXANDER, RAJKA). Die Entstehung der letzteren wurde — den Pyemiden analog — mit der Wirkung des aus dem Primärherd ausströmenden Toxins in Verbindung gebracht. WALTHARD beobachtete ähnliche Fälle. Er fand bei einem 13jährigen Mädchen, an dessen Händen und Füßen Dyshidrosis vorhanden war, an den Armen sowie am Hals papulovesikulöses Exanthem, an den Füßen dagegen aus ekzemähnlichen Effloreszenzen bestehende Läsionen. In den Bläschen der Hände, den Papeln der Arme und des Halses sowie in den ekzemähnlichen Veränderungen waren keine Pilze nachweisbar, sondern bloß in dem primären Herde des Fußes. Er erwähnt als einen wichtigen Umstand, daß die Kranke vor 6 Wochen stark juckende und zeitweise nässende Ausschläge an und zwischen den Zehen gehabt hatte, die sich infolge von Bergtouren in bedeutendem Maße verschlimmerten; erst danach traten die dyshidrosisartigen und ekzematoiden Ausschläge auf. WALTHARD hielt diese Ausschläge auf Grund des aus dem Primärherd gezüchteten Epidermophytons für Epidermophytide und erklärte ihre Entstehung — der Pathogenese der Trichophytide analog — damit, daß der Pilz aus dem Primärherd infolge irgend einer Gelegenheitsursache, z. B. durch die mobilisierende Wirkung eines Traumas, in den Kreislauf gelangt und insbesondere an den Stellen, wo seine Existenzbedingungen auch bei äußerer Infektion günstiger sind — namentlich an den Extremitäten, und zwar eher im distalen Teil derselben — sich ansiedelt.

Er stützt seine Meinung darauf, daß die Trichophytide bzw. die Epidermophytide dann entstehen, wenn der in die Zirkulation gelangte Pilz einen allergisch gewordenen Organismus vorfindet. Dadurch wird es verständlich, daß der Pilz in solchen Läsionen nur selten nachweisbar ist, da er sich an diesen Stellen nicht vermehren kann und sehr bald zugrunde geht, welcher Umstand klinisch in der raschen Rückbildung

Digitized by Google

der Eruption zum Ausdruck kommt. Seiner Meinung nach ist also das Ekzem sowie das dyshidrosisartige pilzfreie Exanthem nichts anderes als ein Epidermophytid, verursacht durch das aus dem primären mykotischen Herd in die allergisch gewordene Haut auf hämatogenem Wege hingeströmte Antigen.

Bevor wir zwischen unserem Fall und dem von WALTHARD eine Parallele ziehen und die wichtigeren Momente des ersteren erörtern, wollen wir die Krankheitsgeschichte kurz mitteilen.

Gy. Sch., 37jährige Kranke, wurde am 4. VII. 1927 in unsere Klinik aufgenommen. Anamnese: Die Hautkrankheit begann 2 Wochen vor der Aufnahme. Es entstand an der Innenfläche des rechten Fußrückens ein juckendes Knötchen, welches P. aufkratzte, worauf sich dasselbe stark entzündete; der Fuß schwoll an, und nach einer Woche kam es an den Händen und Füßen zu blasigen und an den Armen zu urtikaartigen Ausschlägen. Keine Mattigkeit. Kein Fieber.

Befund: An den Armen, in größerer Anzahl auf der Streckseite der Oberarme und auf den Schultern zerstreut isolierte hanfkorn- bis pfefferkorngroße, flach hervorragende, blaßrote, ödematöse, urtikaartige Läsionen mit etwas verwaschenen Grenzen. Die im unteren Drittel der Unterarme befindlichen sind papulös, an ihrer Oberfläche kann man nadelstich- bis stecknadelkopfgroße Bläschen beobachten. Diese papulovesikulösen Effloreszenzen gehen allmählich in Läsionen über, die distalwärts einen immer mehr vesikulösen Charakter annehmen.

Um die Handgelenke zerstreut — dichter auf dem Handrücken, an der dorsalen und der einander zugewendeten Fläche der Finger, mitunter auf der Volarseite — hirsekorn- bis hanfkorngroße, mäßig hyperämische, größtenteils auf vollständig reaktionsfreier Basis sitzende, sagoähnliche Bläschen mit wasserhellem Inhalt. Die mehr distalwärts liegenden Bläschen sind im allgemeinen größer als die proximalen. Die meisten sind isoliert; hier und da bilden sie jedoch Haufen oder fließen miteinander zusammen. Sie sind unregelmäßig verteilt.

Rechter Fußrücken mäßig ödematös; auf der medialen Seite, in der Nähe des Kapitulums des I. Metatarsus ist eine kindshandflächengroße, unregelmäßige, blaßrote Läsion mit verwaschenen Grenzen sichtbar, die eine mehr- weniger großlamellöse Schuppung aufweist. In der Mitte sind hanfkorn- bis pfefferkorngroße Bläschen mit teils reinem, teils eitrigem Inhalt bzw. Pusteln sowie mitunter auch einzelne mehr oder minder belegte oder mit Borken bedeckte Erosionen zu sehen. Die an der Peripherie befindlichen Bläschen sind kleiner und ihr Inhalt ist vollständig klar.

An dem Fußrücken, den Zehen und zwischen denselben sind bis zur Knöchelhöhe reichende, verschieden große — hirsekorn- bis erbsengroße —, auf reaktionsfreier Basis sitzende Bläschen mit dicker, gespannter Decke und wasserhellem Inhalt ersichtlich. Auch diese sind — gleich den übrigen — vollkommen isoliert. Ebenso große Bläschen gleichen Charakters sind noch an der Dorsalseite des linken Fußes, am äußeren Rand der Fußsohle und einzelne kleinere an den Zehen zu beobachten.

In der rechten Inguinalfalte befinden sich zwei blaßrote ovale Effloreszenzen — die eine ist kronengroß, die andere etwas größer —, deren Längsachsen nach der Richtung der Inguinalfalte verlaufen. Sie ragen mäßig über das Niveau, sind etwas urtikaartig, ödematös und haben unscharfe Grenzen. Ihre Mitte ist blasser, weniger rot und etwas eingesunken. Sie zeigen eine feinlamellöse Abschilferung und ähneln den Läsionen des Epidermophyton inguinale, doch mit dem Unterschiede, daß ihre Ränder viel weniger ausgeprägt, das Ödem stärker und die Schuppung — wie bei tiefer liegenden Entzündungen im allgemeinen — membranartig und großlamellös ist, im Gegensatz zu der bei der Pilzerkrankung des Epithels auftretenden, fast kleienförmigen, kleinlamellösen Abschilferung.

In der Femoralgegend liegt eine beinahe nußgroße, derbe, schwer verschiebliche und schmerzhafte Lymphdrüse. Die Haut ist darüber normal. Keine Fluktuation.

Erythrozyten 3 800 000, Leukozyten 11 300, Hämoglobinurie nach Sahli 75, Neutrophile 76%, Eosinophile 4%, Basophile 0,5%, Lymphozyten 14,5%, Monozyten + Übergangsformen 5%. Abends subfebril.

Digitized by Google

Wir fanden in den von der pilzverdächtigen, kindshandflächengroßen Läsion des rechten Fußes entnommenen Schuppen und in den Bläschendecken ein dichtes Netzwerk von Pilzfäden, die teils einen geraden Verlauf nahmen, teils flach gebogen waren. Sie waren gleich dünn, größtenteils gegliedert, seltener septiert. Verzweigungen waren nur spärlich zu sehen. Myzelfäden ganz gleichen Charakters fanden sich in sehr vielen Bläschendecken desselben Fußrückens, während im Bläschenepithel sowie im Bläscheninhalt des anderen Fußes und der Hände trotz sorgsamsten Suchens weder Fäden noch Sporen zu finden waren. Auch die Züchtungsversuche blieben erfolglos, obgleich 50 Röhren beimpft wurden.

An den stärker entzündeten Hautstellen wurden 1% Resorzinumschläge, sodann mit Alkohol verdünnte Jodtinktur verwendet. Die Behandlung wurde am 9. VII. unterbrochen.

Aus dem aus der Vena cubitalis mittels Punktion entnommenen Blute konnten wir den Erreger — obgleich wir die Züchtungsversuche mit sehr vielen Röhren ausführten — nicht nachweisen, worauf wir übrigens vorbereitet waren, denn die Ausschläge bestanden ja bereits seit Tagen, und so war es nicht anzunehmen, daß im Kreislauf noch Erreger zu finden sein werden.

Die ersten Anfänge der Kolonien, welche aus den Schuppen des entzündlichen und schuppenden Herdes des rechten Fußes, sowie aus den Decken der innerhalb und außerhalb dieses Gebietes befindlichen Bläschen gezüchtet wurden, zeigten sich am 6. Tage auf Maltoseagar. Die Kolonien entwickelten sich rasch. Die 6 Tage alten Kulturen bestanden aus 1,5—2 cm breiten, stark zottigen, schneeweißen Scheiben. In der Mitte der 2. Woche betrug ihr Durchmesser 3—4 cm; nun sank ihre Mitte ein, die üppigen Zotten blieben nur an der Randzone bestehen, das Zentrum wurde staubförmig und gelb. In der Mitte der Kolonie begann sich nach einigen Tagen eine flache, kegelförmige Erhebung zu entwickeln; am Ende der 3. Woche erschienen die ersten feinen, konzentrischen Ringe. An der Randzone zeigte sich nichts Nennenswertes. Sie erreichten in der 4. Woche eine Breite von 7—8 cm, die kegelförmige Erhöhung des Zentrums und die Ringbildung wurden ausgeprägter, die gelbe Farbe nahm an Intensität zu und die Verstaubung des Mittelteiles ließ sich nun gut beobachten. In der 6. Woche zeigten sich in der Mitte der Kolonien Anzeichen von Pleomorphismus. Die Weiterverimpfungen gelangen bis zur 5.—7. Generation. Von nun an büßten die Kolonien ihre sämtlichen charakteristischen Eigenheiten ein. Eine sonderbare Umwandlung war bei einzelnen Kolonien der 3. Generation zu beobachten. Es trat — von der primären Kultur abweichend — eine Furchenbildung auf. Am Ende der 2. Woche bzw. zu Beginn der 3. Woche entwickelten sich bei ihnen radikale sowie — mit wenigen Ausnahmen in derselben oder in der nächsten Generation — auch konzentrische Furchen, wodurch die Oberfläche einen mehr oder minder ausgeprägten, zerebriformen Charakter annahm. Oft entstanden an der Decke der Zentralwindungen auch feine Sprünge. Die Ränder blieben stets glatt.

Auf Maltosepeptonagar zeigten die Kolonien ähnliche Eigenschaften wie auf Maltoseagar. Auf Kartoffeln wurde die untere Fläche der älteren Kolonien mäßig rot, doch nicht so stark wie die des Tr. aequinum; die gelbliche Farbe entwickelte sich in den Kolonien nicht, wie dies auf Maltose- und Maltosepeptonagar der Fall war.

In Mikrokulturen fanden wir am 8. Tage nach der Impfung verschieden stark gebogene und gewundene, mitteldicke, septierte Myzelfäden mit sehr vielen kleinen Sporen. Die Konidien saßen an den Seiten

Digitized by Google

der Fäden. Spiralen fanden sich nur ab und zu. Spindeln konnten wir kein einziges Mal beobachten.

In den aus festem Nährboden entnommenen Stückchen kamen Chlamydosporen häufig vor; Spindeln waren indes auch hier nicht zu sehen.

Die Überimpfungsversuche auf Meerschweinchen — auf deren Ohr und Rückenhaut — blieben in sämtlichen Fällen erfolglos.

Auf Grund der angeführten Eigenschaften kann der Pilz als mit dem von KAUFMANN-WOLF beschriebenen Dermatophyton identisch angesehen werden. Eine Abweichung vom üblichen Bild zeigte sich nur darin, daß sich die morphologischen Eigenschaften der Kolonien im Laufe der Überimpfungen veränderten. Nach den meisten Verfassern ist die Oberfläche der Kolonien glatt und weist nur eine feine konzentrische Ringbildung auf. KELLER sah in seinen auf Zuckernährböden gezüchteten Kulturen radikale und zirkuläre Furchen, sowie eine durch diese herbeigeführte zerebriforme Furchung. Die ersten Furchen traten — seiner Beschreibung nach — in der 3. Woche auf, wobei an der Oberfläche der zentral liegenden Gyri Sprünge entstanden. Die Furchenbildung beobachtete er in den primären Kulturen; bei den weiteren Überimpfungen war sie nicht mehr vorhanden, auch die Zackung der Ränder verschwand und die Erhebung in der Mitte fehlte gleichfalls. Bei den späteren Überimpfungen kehrte die charakteristische Form wieder zurück. KELLER beobachtete in den einzelnen Sektoren der nämlichen Kolonie typisches und atypisches Wachstum nebeneinander. Er fand in seinen Kulturen neben mikroskopisch kleinen Konidien und Chlamydosporen auch Spindeln. Spiralen waren reichlich vorhanden. Von KELLERs Beobachtungen abweichend zeigten die ersten Kulturen des von uns beobachteten Pilzes das gewohnte Bild und stimmten mit der Beschreibung der ersten Untersucher (KAUFMANN-WOLF und GRAFFENRIED) auch darin überein, daß die von ALEXANDER und KELLER beobachteten Spindeln fehlten, wogegen Spiralen in reichlichem Maße vorlagen. Im Laufe der Überimpfungen entwickelte sich indes in den Kolonien eine radiale und konzentrische Furchung, wodurch die Oberfläche zerebriform wurde; diese Eigenschaften wurden auch während der weiteren Überimpfungen durchweg beibehalten. Von KELLERs Beobachtungen abweichend war die Randzone stets glatt; Fortsätze oder Zacken waren daran niemals zu sehen. Auch hinsichtlich des mikroskopischen Bildes bestand eine gewisse Abweichung: die Zahl der Spiralen war nämlich wesentlich vermindert. Spindeln waren in keiner einzigen Kolonie zu finden.

BRUNS sah drei Formen des auf dem POLLACCIschen Nährboden gezüchteten KAUFMANN-WOLFschen Pilzes. Die eine Form war anfangs zottig, wurde sodann einige Wochen nach der Überimpfung gelblich und staubförmig, danach uneben und schließlich zerebriform. Auf diesem Nährboden zeigte sich auch eine Farbenabweichung; in den älteren Kulturen entwickelte sich nämlich eine entschiedene rote Farbenabstufung. Er fand Fruktifikationsorgane, Ektosporen, Myzelsporen, Chlamydosporen, Spindeln und Myzelschwellungen in reichlicher Anzahl.

Die Furchung der Oberfläche beobachtete in Ungarn auch BERDE in der Szegeder Klinik. Er führt jedoch zerebriforme oder konzentrisch geordnete Gyri nicht an, sondern erwähnt nur radiale zentrale Furchen.

Digitized by Google

Es ist möglich, daß sich in seinen Kulturen nur diese entwickelt hatten, denn unter den älteren (3.—4.) Generationen unserer Kulturen gab es auch solche, die nur einige kurze zentrale radiale Furchen aufwiesen; die konzentrischen entwickelten sich im Laufe der Weiterverimpfungen nicht. In den übrigen Kulturen schlossen sich jedoch an die radialen Sulci oft nach kurzer Zeit in derselben, häufiger in der nächsten Kultur, auch konzentrische Furchen an. Die Furchung nahm im Laufe der Impfungen zu, so daß bei der 4.—5. Überimpfung — falls dies wegen des Pleomorphismus zu erreichen war — ein ausgesprochen zerebriformes Aussehen der Kultur entstand.

Durch die Umwandlung der anfangs gypseumartigen Kolonien in zerebriforme Ansiedlungen wird PH. KELLERs Auffassung bekräftigt, wonach der KAUFMANN-WOLFsche Pilz sehr variabel ist; somit bilden die morphologischen Abweichungen keine genügende Grundlage dafür, daß man von neuen Varietäten sprechen könne. Es werden ferner die Beobachtungen von BRUNS und ALEXANDER unterstützt, wonach im Laufe der Überimpfungen derselbe Stamm sich in verschiedene Formen umwandeln, ja selbst seine ursprüngliche Gestalt wiedererlangen kann, wie das übrigens auch von KELLER beobachtet wurde; dies stimmt mit WEIDMANNS Beobachtung überein, der aus einer auf die Zehen lokalisierten Pilzkrankheit zuerst das Epidermophyton interdigitale und später aus demselben Herd eine gypseumartige Kolonie züchtete.

Ein wesentliches Moment unseres Falles bestand darin, daß Pilze nur aus der primären Läsion und den anstoßenden Bläschen nachgewiesen werden konnten, während der Pilznachweis aus den Bläschen des anderen Fußes und der Hände sowie aus den urtikaartigen Effloreszenzen weder mikroskopisch noch durch Züchtung gelang. Die Pilzfreiheit dieser Läsionen und die positive allergische Reaktion decken sich mit den bisherigen Beobachtungen und bekräftigen die Auffassung ihrer hämatogenen Herkunft. Dies wird auch durch die Umstände der Exanthementwicklung und den Charakter der Läsionen unterstützt. Es ist eine allgemeine Erfahrung, daß sich die sekundären Erscheinungen nach einer intensiveren Entzündung des Primärherdes entwickeln. Unser Fall weist auch diesbezüglich eine große Ähnlichkeit mit dem von WALTHARD auf, da hier geradeso wie dort die mechanische Irritation des Primärherdes dem Pilz Veranlassung gab, in den Kreislauf zu gelangen; ferner erschienen die Epidermophytide auch in diesem Falle zu der Zeit, als die Entzündungserscheinungen der primären Läsion im Begriffe waren, abzuklingen. Diese Umstände sind in der Pathogenese der Trichophytide schon längst bekannt. Der epidermophytide Charakter der Läsionen wird auch dadurch bekräftigt, daß die dyshidrotischen Bläschen der Hände und Füße sowie die exsudativen, urtikaartigen Erscheinungen der Extremitäten sich gleichzeitig entwickelten.

Die zweite nennenswerte Erscheinung stellten die Übergänge zwischen den Bläschen und den urtikaartigen Läsionen dar. Zwischen den blasigen Effloreszenzen der Hände und Füße und den in den proximalen Teilen der Extremitäten befindlichen exsudativen, urtikaartigen Knötchen waren nämlich insofern Übergänge zu beobachten, als die Läsionen um die Handgelenke herum und im unteren Drittel der Unterarme aus papulo-

Digitized by Google

vesikulösen Effloreszenzen bestanden und allmählich proximalwärts in die bläschenfreien urtikaartigen Knötchen sowie distalwärts in die auf fast vollständig reaktionsfreier Basis sitzenden Bläschen übergingen.

Auf Grund des Vorhergehenden ist es sehr wahrscheinlich, daß sowohl die blasigen als auch die urtikariellen Ausschläge Epidermophytide darstellen. Es gelang uns jedoch nicht, einen unbestreitbaren Nachweis dafür zu erbringen. Unsere Bestrebung, den Erreger aus dem Blute zu züchten, schien wegen des bereits mehrtägigen Bestandes der Ausschläge von Anfang an aussichtslos und blieb auch trotz zahlreicher Probekulturen erfolglos. Das Auftreten der Effloreszenzen etwa eine Woche nach der Entzündung der primären Läsion, das gleichzeitige Erscheinen derselben, der allmähliche Übergang zwischen den Bläschen und den urtikaartigen Läsionen, die positive allergische Reaktion und der negative Pilzbefund sprechen dennoch dafür, daß die fraglichen Läsionen — WALTHARDs Annahme entsprechend — Epidermophytide sind.

Zum Schluß sei noch kurz erwähnt, daß der urtikaartige Charakter der im proximalen Teil der Extremitäten befindlichen Ausschläge ganz ungewöhnlich ist. Polymorphexsudative Erscheinungen sind bei Trichophytiden oft beobachtet worden. In den bisher beschriebenen wenigen Fällen der hämatogenen Allergie des KAUFMANN-WOLFschen Pilzes wurden indes urtikaartige, exsudative Exantheme nicht beobachtet. Es kamen ekzemähnliche oder lichenoide (ALEXANDER, WALTHARD), erythematöse, papulovesikulöse (WILLIAMS), sowie skarlatiniforme (RAJKA) Eruptionen vor. An diese können wir an der Hand unseres Falles als Ergänzung die exsudative Form anschließen; dadurch wird die Reihe vollständiger, die bei den Epidermophytiden sicherlich geradeso vorhanden ist wie bei den Trichophytiden, bei welchen wir nach BLOCHs Einteilung lichenoide, makulopapulöse und polymorph-exsudative, skarlatiniforme und subkutan-nodöse Formen unterscheiden.

Literatur

ALEXANDER, A., Arch. f. Derm., Bd. 113, S. 11. — ALEXANDER, A., Arch. f. Derm., Bd. 138, S. 410. — ALEXANDER, A., M. Kl., Jg. 18, Nr. 49. — ALEXANDER, A., M. Kl., Jg. 23, S. 268. — ALEXANDER, A., ref. Zbl. f. Haut- u. Geschlechtskrkh., Bd. 22, S. 176. — ARZT, L. u. H. FUHS, Arch. f. Derm., Bd. 136, S. 333. — BALLAGI, J., Nékám emlékköny, 1924. — BALLAGI, J., Orvosi Hetilap, Bd. 70, Nr. 34 u. 35. — BLOCH, Arch. f. Derm., Bd. 129. — BLOCH, Handbuch d. Haut. u. Geschlechtskrkh., Bd. 11. — BLOCH, Die allgemein-pathologische Bedeutung der Dermatoph., 1913. — BRUNS, C., Zschr. f. Derm., Bd. 53, S. 104. — BRUNS u. ALEXANDER, Handbuch d. Haut- u. Geschlechtskrkh., Bd. 11. — BUCHKE-KLEMM, M. Kl., 1920, Nr. 45, S. 1158. — DJELALEDDIN-MOUKHTAR, Ann. de Derm. et de Syph., 1892, Bd. 3. — ENGELHARDT, Arch. f. Derm., Bd. 144, S. 251. — FABRY, M. m. W., Bd. 66, S. 321. — FABRY, Derm. W., Bd. 81, S. 1071. — FISCHER, Derm. W., Bd. 59, S. 1351. — GOZONI, Orvosi Hetilap, Bd. 62. — GRAFFENRIED, Derm. W., Bd. 66, S. 361. — GRÜTZ, Derm. W., Bd. 76, Nr. 28a. — GRÜTZ, Derm. Zschr., Bd. 36, S. 254. — GUTH, Arch. f. Derm., Bd. 118. — GUTMANN, Derm. W., Bd. 73, S. 1123. — HOFFMANN, D. m. W., 1916, Nr. 51. — JADASSOHN, B. kl. W., 1918, Nr. 21. — JESSNER, Zbl. f. Haut- u. Geschlechtskrkh., Bd. 11, S. 449. — JESSNER, Arch. f. Derm., Bd. 136. — KAUFMANN-WOLF, Derm. Zschr., Bd. 67, S. 807. — KAUFMANN-WOLF, Derm. Zschr., Bd. 21, S. 385. — KAUFMANN-WOLF, Derm. Zschr., Bd. 22. — KAUFMANN-WOLF, Arch. f. Derm., Bd. 121, S. 684. — KELLER, Derm. Zschr., Bd. 49, S. 33. — LEWANDOWSKY, Arch. f. Derm., Bd. 121, S. 531. — MAC CARTHY, Ann. de Derm. et de

Digitized by Google

Syph., Bd. 6, S. 19. — MITSCHEL, J. H., zit. WALTHARD. — MIESCHER, Handbuch f. Haut- u. Geschlechtskrkh., Bd. 11. — NEUBER, Orvosi Hetilap, Jg. 66, Nr. 28 u. 29. — NEUBER, Orvosi Hetilap, Jg. 69, S. 1051. — OTA, ref. Zbl. f. Haut- u. Geschlechtskrkh., Bd. 4, S. 154. — OTA, ref. Zbl. f. Haut- u. Geschlechtskrkh., Bd. 10, S. 277. — PLAUT, KOLLE-WASSERMANN. — RAJKA, Arch. f. Derm., Bd. 143, S. 204. — RAJKA, Derm. Zschr., Bd. 76, Nr. 26a. — RAJKA, Derm. W., Bd. 74, S. 561. — SABOURAUD, Arch. f. Derm., Bd. 113, S. 923. — SCHRAMEK, Arch. f. Derm., Bd. 121, S. 630. — SICOLI, Ann. de Derm. et de Syph., Bd. 6, S. 69. — STAUFER, Arch. f. Derm., 1928. — SUTTER, Arch. f. Derm., Bd. 127. — WALTHARD, Derm. Zschr., Bd. 53, S. 692. — WEIDMAN, BRUNS u. ALEXANDER, Handbuch d. Haut- u. Geschlechtskrkh., Bd. 11. — WILLIAMS, zit. WALTHARD.

Versammlungen

Wiener Dermatologische Gesellschaft

Sitzung vom 14. März 1929

Vorsitzender: Perutz . Schriftführer: Konrad

Balban: Schmierölakne.

44jähr. Mann. Am Stamme bis zum Gürtel, am Halse, im Gesicht und an den Armen in Gruppen stehende Komedonen, follikuläre Knötchen und Pusteln.

Oppenheim: Die Schmieröle enthalten manchmal auch Staphylokokken und erzeugen dann Pyodermitis oder bei Überempfindlichen akute Dermatitiden; schließlich wirken sie auch karzinogen.

Spitzer: E.: Erysipel (?) mit Lymphangitis.

Lokalisiert am Unterarm ohne kennbare Eingangspforte, ohne Schmerzen und Fieber.

Kunewälder: Multiple Angiome.

37jähr. Albanese, 1914 Malaria tropica. Seither treten zahlreiche Effloreszenzen von Stecknadel- bis Walnußgröße, derber Konsistenz und bläulich durchscheinender Farbe auf, die multiplen kavernösen Hämangiomen entsprechen. Auffallend die Gruppierung an den abhängigen Partien und die Koinzidenz mit schweren Krampfadern.

Kerl und Ullmann fordern histologische Untersuchung, da das klinische Bild an melanotische Tumoren denken läßt.

Hitschmann: Isolierter Lichen planus der Mundschleimhaut.

Symmetrisch zu beiden Seiten des harten Gaumens zierliche Netze. Schön ausgebildete Gemme an der rechten Zungenunterseite.

Oppenheim: 1. Erythrodermie bei lymphatischer Leukämie.

73jähr. Salinenarbeiter, in toto infiltriert, dunkelkupferrot, Augenbrauen und Ohren gewulstet. An der rechten Wade ein schiefergraues, überflachhandgroßes Infiltrat. Vereinzelte ebensolche Infiltrate am Rücken, kleine lamellöse Abschuppungen, Handteller und Fußsohle verdickt, stark schuppend. Nägel durch Keratome abgehoben. Drüsen insbesondere inguinal und femoral zu dichten Paketen angeschwollen. Blutuntersuchung ergab 5 000 000 rote und 40 000 weiße Blutkörperchen. Unter letzteren 70% kleine Lymphozyten und bis zu 2% Eosinophile. Oxydasereaktion negativ. Histologischer Befund: Sekundäre Epithelveränderungen, dichtes lymphozytäres Infiltrat, das den ganzen Papillar- und Subpapillarkörper erfüllt und nach der Kutis zu scharf abgegrenzt ist. Talgdrüsen und Gefäße besonders infiltriert. Kutis vollständig frei. Die histologischen Veränderungen der Haut sind noch keine lymphadenotischen, sondern entzündlicher Natur. Dagegen zeigt das Infiltrat der Wade bereits große Lymphozyten und mehrkernige Zellen hauptsächlich in den oberen Kutisanlagen, aber nicht im Papillarkörper; es dürfte sich hier also bereits um leukämisches Infiltrat handeln.

2. Verätzungsgeschwüre durch Kalilauge und braunschwarze Hyperkeratose des Handtellers.

61jähr. Stockbieger. Linke Vola diffus schwielig verdickt, hyperkeratotisch, leicht warzig und braunschwarz gefärbt. Am 4. Finger beugeseitenwärts ein zwei-

Digitized by Google

groschenstückgroßer, tief eingesunkener Substanzverlust. An anderen Fingern ebensolche Verätzungsgeschwüre (Vogelaugen) in verschiedenen Entwicklungsstadien. Der Kranke biegt gebeizte Weichselrohre, die mit heißer Natronlauge benetzt werden.

Ullmann verweist auf die Schwierigkeit der Abgrenzung gewisser Berufsstigmata von Berufskrankheiten und deren fließende Übergänge, hauptsächlich weil manche Stigmata schon wenige Monate nach Berufseinstellung wieder verschwinden. U. zitiert Natori, einen japanischen Gewerbearzt, der Berufsschwielen nach den Zeitpunkten ihres Entstehens und Verschwindens tabellarisch zusammengefaßt hat. Wie von Schwielen gilt dies noch mehr von Rhagaden, die an der Grenze von Berufskennzeichen und Berufshautkrankheiten stehen. Wirkliche bleibende Kennzeichen sind nur Einsprengungen, Gefäßerweiterungen, Deformationen u. a. Für die Gesamtgruppe wäre deshalb besser „Berufskennzeichen" zu wählen.

Oppenheim erinnert an seine Arbeiten im Handbuch Oppenheim, Rille, Ullmann, wonach die Stigmata in vorübergehende und bleibende eingeteilt werden. Manchmal bestehen Übergänge.

3. Striae distensae des Wachstums.

30jähr. Schneider mit polymorphem, luetischem Exanthem. Als zufälliger Befund am Rücken zwischen dem 5. und 9. Brustwirbel parallele, bis drei Finger breite Striae distensae, die nach oben immer kleiner werdend ein Dreieck bilden, dessen Spitze gegen den 5. Brustwirbel gerichtet ist. Diese Striae werden beim Zusammenschieben säckchenartig vorgewölbt. O. verweist auf die seltene Lokalisation.

Fessler: Monorezidiv.

31jähr. Patient. Infektion 1926, nach einem Jahr Ulcera syphilitica an beiden Unterschenkeln. Refraktäres Verhalten gegen jede Therapie, nach Spirozid und Zittmannkur Besserung. Gegenwärtig 2 cm große Papeln im Sulcus coronarius an der Stelle des Primäraffektes.

Volk: 1. Lupus papillomatosus linguae.

Lokalisiert über dem hinteren Drittel des Zungenrückens. Gleichzeitig Tbc. laryngis und eine Ulkustuberkulose am Zungenrand. Röntgenbefund von Lunge und Pleura negativ.

2. Sarkoid (Darier-Roussy).

57jähr. Frau. Sitz: rechter Oberarm. Auffallend ist die Sensibilitätsstörung (Parästhesien) im Ulnarisgebiet infolge des Druckes eines tief liegenden Knotens. Rückbildung auf kombinierte Goldtuberkulinbehandlung.

3. Lupus erythematodes.

41jähr. Patientin, seit 19 Jahren krank. Lokalisation: Gesicht, einzelne Plaques an den Extremitäten, am Genitale und ad anum, doch macht er am Übergang von Haut in Schleimhaut halt. Tuberkulinreaktion negativ. Am rechten Vorderarm wurde aus unrichtiger Indikation an anderem Ort eine Exzision und Deckung mit Lappen von der Bauchhaut vorgenommen, der jetzt ein polsterartiges Aussehen hat. Am Rande dieses Lappens eine (Rezidiv?) Plaque. Im Gegensatz dazu wird ein Lupus vulgaris vorgestellt, bei dem vor 4 Jahren wegen beginnender karzinomatösen Entartung eine Exzision mit Thiersch gemacht worden ist, wobei dies zwar nach der Tiefe radikal, nach der Fläche sicher noch im lupösen Gewebe erfolgte. Nun zeigen sich Rezidive am Rande des Thiersch, innerhalb der ganzen Beobachtungszeit wurde aber nie ein Knötchen im Thiersch bemerkt. Auf diese Eigentümlichkeit, welche offenbar mit der differenten Struktur der Blut- und Lymphgefäßverteilung in den Narben zusammenhängt, doch aber vielleicht auch auf die Immunitätsverhältnisse ein eigentümliches Licht wirft, soll gelegentlich eingegangen werden.

Ullmann: Erythema multiforme.

26jähr. Arbeiter. An der Schleimhaut der vorderen Mundhöhle ausgedehnte, fleckige, lividrote Schwellungen, dazwischen dicke, weiße, aphthöse Beläge entlang der tief eingedrückten Zahnfurchen, rings um den vorderen und seitlichen Zungenrand, an der Innen- und Außenfläche des Zahnfleisches, an der Zahnschlußlinie der Wangen, besonders der Unterlippe. Die Lippen geschwollen, Fieber bis 39°. Am rüsselförmig geschwollenen Präputium aphthös belegte Erosionen. Einige kreisrunde, scharf begrenzte, rötlichbraune Papeln am Zeigefinger und Antithenar beider Hände.

Geiger: Syringozystadenom.

43jähr. Mann. Seit 7 Jahren an den oberen Extremitäten und am vorderen Stamm erbsen- bis kirschgroße Tumoren typischer Art. Histologisch: Im stratum reticulare

Digitized by Google

neben soliden Epithelzellsträngen zystische Bildungen von verschiedener Größe, deren Wandungen z. T. flaches, z. T. ziemlich hohes Epithel tragen. An einer Stelle deutlich Kutikularsaum erkennbar. Neben diesen nach merokrinem Typus funktionierenden Bildungen auch solche nach holokrinem Typus funktionierende Hohlräume erkennbar, deren Lumen fettig degenerierte, z. T. ganze Zellen abgestoßen enthält.

Konrad: Sclerodermie en plaques.

29jähr. Mann, seit 5 Monaten an den verschiedensten Stellen des Körpers unregelmäßig begrenzte Herde mit straffer Atrophie und gelblich weißer Farbe. Die jüngeren Hautpartien zeigen lividroten Farbenton.

Fuhs: Paraffinome.

22jähr. Schuhmacher, im Anschluß an Paraffininjektionen unter die Haut die Augenlider Entwicklung derber Tumoren. Histologisch: Verschieden große Hohlräume, um dieser herum ein Granulationsgewebe mit Lymphozyten und Epitheloidzellen, die z. T. synzytiumartig die Hohlräume begrenzen bzw. sogar an einzelnen Stellen in die Hohlräume eindringen. An anderer Stelle Bindegewebe homogenisiert, zellarm, darin vakuolisierte Zellen sowie eigenartige schmale Spalten, Cholestearinsäurekrystallen ähnlich. Im Sudanpräparat reichlich tropfenförmige, orange gefärbte Massen, in Hohlräumen, in das umgebende Gewebe eingestreut und interzellulär.

Kren: 1. Fall zur Diagnose.

43jähr. wohlgenährte, scheinbar gesunde Frau. 1914 Myomoperation. Seit 1924 Exanthem, das 1926 auf Quarzlicht z. T. abgeheilt und später rezidiviert ist. Kein Jucken. Disseminiertes, einem seborrhoischen Ekzem ähnelndes, mit zentraler Pigmentierung ausheilendes Exanthem. Gleichzeitig unter der linken Klavikula und im Sinus mammae sowie unter der rechten Brust ziemlich scharf abgesetzte volagroße Herde, in deren Bereich die Haut leicht blau und infiltriert ist. Es bleibt dahingestellt, ob beide Affekte einem zusammengehörigen Prozeß entsprechen. Blut: Außer 8% Eosinophilen o. B.

2. Fall zur Diagnose.

52jähr. Frau. Beginn 1922 mit Flecken und Knoten beider Unterschenkel. 1923 Gelenkentzündung. Allmähliche Vermehrung der Knoten. Keine Schmerzen. Juli 1927 ein Knoten am Oberschenkel. Pulmo: Spitzen o. B., einzelne Schattenflecken am Hilus. Mantoux negativ. Über den Streckseiten der Unterschenkel gelbliche, atrophische, leicht eingesunkene, glatt gespannte Flecke, isoliert und konfluent, die den Eindruck zirkumskripter Sklerodermieherde machen. In der Umgebung dieser selbst noch infiltrierten Herde blaurote bis braunviolette, schillinggroße und größere, kutan und subkutan liegende Infiltrate, ähnlich Erythema induratum. Zwei mandelkerngroße Infiltrate ohne sklerodermieartige Veränderung am linken Oberschenkel. Histologisch: Rundzelleninfiltrat des Fettgewebes, stellenweise Infiltration der Gefäßwände. Zahlreiche kleine, in Auflösung begriffene Riesenzellen bei sonst geringer Reaktion. Beträchtliche Atrophie des Bindegewebes bis in die Subpapillarschicht.

3. Disseminierte Toxituberkulose der Haut.

65jähr. Patientin. Seit Juli 1928 Drüsenschwellung, besonders axillär. August Exanthem, das disseminiert in Knötchen über Stamm und Extremitäten geht, stellenweise an kleinfleckige Pityriasis rosea, stellenweise an Psoriasis gemahnt. Kleinste Blutungen. Pat. war vorher wegen der großen Axillardrüsenpakete röntgenisiert worden. Die histologische Untersuchung der Drüsen ergab aus der Inguinalgegend ein unspezifisches Granulom, aus der Halsgegend typische Tuberkulose. Geringes Fieber. Blut: 5800 weiße, Neutrophile 46,5%, Lymphozyten 28%, Monozyten 6,5%, Eosinophile 17%, Übergangsformen 2%. Mantoux 0,0001 stark positiv. Nach Wochen Rückgang des Exanthems. Ambulante Weiterbehandlung mit ATK. in kleinsten Dosen und Röntgen auf die Drüsen. Einen Monat nach Spitalsentlassung Neuaufflackern des Hautprozesses in verstärktem Maße. Fieber. Es dürfte durch die Tuberkulininjektionen wie durch die Röntgenisierung der Drüsen zu einer Mobilisierung der Tuberkulose gekommen sein, analog einem Lichen trichophyticus nach Röntgenisierung der tiefen Trichophytie.

Kunewälder: Livedo ex frigore.

Hirschbüchler: Gommes scrophuleuses.

73jähr. Patientin mit Lupus nasi et mucosae nasi. Parallel zur rechten Nasolabialfalte linear angeordnet erbsen- bis haselnußgroße braunrote Knoten mit be-

Digitized by Google

ginnender zentraler Erweichung. Die Knoten entsprechen gummösen Erweichungsherden im Verlaufe einer Lymphangitistuberkulose. Mantoux positiv, WR negativ.

Oppenheim: Atrophodermia vermicularis.

15jähr. Mädchen. Beide Wangen symmetrisch von einer eigentümlichen Hautveränderung befallen, die sich als feines normalfarbiges Netzwerk von Bälkchen und Streifchen darstellt, die zwischen sich kleinste Vertiefungen, teils länglich, teils rund begrenzt, aufweisen. Dadurch entsteht ein Bild, wie es die Oberfläche von Holz bietet, das von kleinen Würmern zerfressen ist. Nirgends Entzündungserscheinungen, keine Komedonen, keine Follikulitiden. Das Ganze besitzt einen eigentümlichen weißlichen Glanz und wird beim Zusammenschieben der Wangenhaut deutlicher. Ein solcher Fall wurde zuerst von Darier 1920 als Atrophodermie vermiculaire, später je einer von Pautrier und Spillmann demonstriert. Die Affektion ist nicht mit der Acne vermiculaire von Brocq und Besnier zu verwechseln, da sie mit Komedonen und Follikulitiden nichts zu tun hat.

Fessler: Grippeexanthem.

21jähr. Patientin mit ausgedehntem Exanthem an Stamm und Extremitäten, besonders den Streckseiten, das aus konfluierenden Erythemflecken besteht, die teilweise hämorrhagisch sind. Dazwischen einzelne hellrote, linsengroße Papeln und am Rücken vereinzelte Follikel, die an der Spitze ein kleines Bläschen tragen. Das Exanthem ist am 4. Tage nach Beginn der Grippe aufgetreten.

Knossew: Fall zur Diagnose.

Die Erkrankung der 62jähr. Patientin begann mit einer blasigen Entzündung des linken Unterschenkels. Nur Tibia- und laterale Fläche sind frei. Der Herd besteht aus einer scharf umschriebenen, elevierten, blaubraunen, leicht höckerigen und gefältelten Plaque, die fingerförmige Ausläufer gegen die Mitte der Beugeseite sendet. An der Peripherie des Herdes teils einzeln, teils gruppiert stecknadelkopfgroße, rhomboidale, abgeflachte Knötchen von der Farbe des Hauptherdes. Die Haut in der Umgebung leicht lichenifiziert. Während der Beobachtungszeit traten in der Umgebung hautfarbene Knötchen auf, die bald einen bräunlichen Ton annahmen, miteinander perlschnurartig konfluierten und mit dem Hauptherd verschmolzen. Nach Höhensonne- und Röntgenbestrahlung flachte die Plaque ab, das periphere Wachstum sistierte. Die Farbe ging ins Graubräunliche über. In diesem Zustande verblieb die Affektion bis zum heutigen Tage. Biologische Reaktionen mit Ausnahme der Tuberkulinprobe negativ. Interne und Röntgenuntersuchung zeigten keine wesentlichen pathologischen Veränderungen. Blutbefund normal. Kultur- und Impfversuche konnten die Ätiologie nicht aufklären. Histologisch: Neben mäßiger Hyperkeratose und Ödem scharf umschriebene Ansammlung von Rundzellen — vorwiegend Mononukleäre — und reichliche Kapillaren.

Stein: 1. Lues.

50jähr. Frau. An der Oberlippe ein braunrotes, hartes, aus Knötchen sich zusammensetzendes Infiltrat, das das Lippenrot einnimmt und zwei Drittel der Oberlippenhaut einbezieht. Lokalisation der Tubercula cutanea durch chronische Reizung bedingt; infolge des zahnlosen und atrophischen Oberkieferfortsatzes beißt Pat. häufig beim Schlafen mit den noch vorhandenen Zähnen des Unterkiefers die Oberlippe wund. WR positiv.

2. Naevus pilosus pigmentosus.

6jähr. Mädchen. Ausbreitung des Naevus über Rücken, Hals und beide Schultern. Interessant die prominenten, aus myxomatösem Gewebe bestehenden Anteile des Naevus, die an Tumoren beim Morbus Recklinghausen erinnern.

Safar: Naevus flammeus und Hydrophthalmus.

44jähr. Kranke. Lokalisation: Rechte Gesichtshälfte, und zwar Stirn, Oberlid, äußerer Teil des Unterlides, Nasenwurzel der rechten Seite und Oberlippe. Anordnung streng halbseitig. Übrige Haut frei mit Ausnahme geringfügiger Teleangiektasien an der linken Handwurzel. Das rechte Auge seit Kindheit blind, sein Bulbus im ganzen vergrößert, die limbalen Gefäße unregelmäßig erweitert. Die vergrößerte Hornhaut matt, diffus getrübt, das Epithel ödematös und z. T. blasig (Degeneration infolge absoluten Glaukoms). Vordere Augenkammer abnorm tief, Irisstruktur gut erhalten, Pupille trotz Anwendung von Mioticis weiter als normal. Kernteil der Linse diffus getrübt. Augenhintergrund wegen der trüben Medien nicht sichtbar. Tension: + 2. Linkes Auge äußerlich und Tension normal. Dessen Fundus zeigt Conus temporalis, sonst o. B. Visus: — 14, sph. $^{6}/_{12}$. — Einseitiger Hydroph-

Digitized by Google

thalmus, aber auch Glaukom ohne Vergrößerung des Augapfels sind bei Naevus flammeus des Gesichts wiederholt beschrieben. Der Zusammenhang daher nicht als zufällig anzusehen. Als Ursache des Glaukoms wird von Elschnig, Nakamura, Salus u. a. eine den Gefäßerweiterungen der Haut analoge Erweiterung der Gefäße im Augeninnern, in der Netzhaut und vor allem in der Aderhaut angenommen und das Glaukom als plethorisch erklärt, eine Ansicht, die besonders für die erst späterhin auftretenden, nicht mehr zur Vergrößerung des Bulbus führenden Glaukomfälle viel für sich hat. S. hatte Gelegenheit, das Auge eines Falles von Naevus flammeus und Hydrophthalmus anatomisch zu untersuchen, konnte aber keinen derartigen Befund an den Gefäßen des Augeninnern finden, der diese Annahme stützen würde, sondern ganz analoge Veränderungen, wie man sie auch sonst ohne Naevus flammeus an den Gebilden der Kammerbucht beim Hydrophthalmus findet (Verdichtung des Lig. pectinatum, abnorme Enge und rückwärtige Lage des Schlemmschen Kanals), so daß er für seinen Fall zumindest den Zusammenhang zwischen Naevus flammeus und gleichseitigem Hydrophthalmus auf eine koordinierte, in der Keimanlage erfolgte Störung im Mesenchym zurückführt. Für diese Ansicht spricht auch das Vorkommen von einseitigem Hydrophthalmus bei der Neurofibromatosis Recklinghausen, wenn auch die Lider mit befallen sind. Eine Vergrößerung der Schädelknochen auf der Seite des Hydrophthalmus oder Erweiterung der Sella, wie sie in manchen dieser Fälle beschrieben ist, war bei der vorgestellten Kranken auch röntgenologisch nicht vorhanden.

Kerl: 1. Endothelioma Spiegler.

Pat. ist die Tante der in der Sitzung vom 21. II. 1929 gezeigten Frau. Die Affektion begann auch bei ihr in der Kindheit. Derzeit mächtige Tumorbildungen an der Stirnhaargrenze und am Kapillitium. Auch am Stamm reichlich Knoten. Auch der Enkel dieser Frau, der Neffe der letztgezeigten, zeigt eine eigenartige Veränderung beiderseits der Nase. Es finden sich kleinste gelblichweiße Knötchen. Von 16 Familienangehörigen sollen 8 ähnliche Hautveränderungen aufweisen.

2. Mycosis fungoides d'emblée.

Seit 2 Monaten besteht ein überbohnengroßer, flacher, prominenter Tumor unterhalb des rechten Augenlides. Der Tumor zeigt auffallend gelblichrote Farbe und scharfe Randwälle. Blut: 3500 weiße Blutkörperchen, darunter 42½% Lymphozyten, 8% Monozyten. Histologisch: Aufbau der Knoten aus sehr verschieden gestalteten Zellen, reichlich Zellen mit großem Kern und geringem Plasma, stellenweise Riesenzellbildungen, gegen die Hautoberfläche zu auch eosinophile Zellen. Zwischen dem Infiltrat und der Epidermis bleibt eine schmale Zone fast frei.

3. Granuloma teleangiectaticum.

Im Anschluß an Grippe kam es bei einer 40jähr. Frau zum Auftreten eines stark vorragenden, überhaselnußgroßen Knotens an der Brustseite, dem rasch zahlreiche kleinere Effloreszenzen am Stamm und Extremitäten folgten. Derzeit finden sich unter stecknadelkopfgroßen blutrote Knötchen neben erbsengroßen. Letztere sind prominent und sitzen halbkugelig oder schwammartig der Haut auf. Entzündliche Erscheinungen fehlen, abgesehen vom erst aufgetretenen großen Tumor, bei dem die Entzündung auf Verletzung zurückzuführen ist. Histologisch: Zahlreiche Blut- und Lymphgefäße, zumeist mit deutlichem Endothel, das bisweilen gequollen oder abgehoben erscheint. Das Geschwulstparenchym besteht aus einem zellreichem Gewebe. Die Zellen enthalten große, runde oder ovale Kerne und nur wenig Plasma. Im subpapillaren Gefäßnetz streifenförmige Rundzelleninfiltration.

Urbach: 1. Orale Desensibilisierung mit nicht vollständig abgebauten spezifischen Peptonen bei alimentär-idiosynkrasischen Dermatosen.

Bericht über 6 Patienten, bei denen es nur mittels der spezifischen Peptonen von Luithlen und nicht mit anderer Therapie (auch nicht mit anderen Peptonen) gelang, die Dermatose zum Verschwinden zu bringen. 1. Fall: 1jähr. Kind mit Urtikaria. Der Arzt hatte bereits Eiweiß völlig aus der Nahrung ausgeschaltet. Genaue Anamnese ergibt Verwendung von Kalbsknochensuppe, Kalbfleischpepton ¾ Stde. vor dem Essen. Keine Urtikaria mehr. 2. Fall: 6jähr. Mädchen. Seit dem 2. Lebensjahr Auftreten von Knötchen (Strophulus) am ganzen Körper, hauptsächlich nach Eiergenuß. Später aber trotz Eierabstinenz weitere Juckattacken. Auf völligen Eiweißentzug am 3. Tag wesentliche objektive und subjektive Besserung. Auf Rindfleischgaben neuerlich zahlreiche juckende Effloreszenzen. Rindfleischpeptonvorgabe hilft prompt. Nach einigen Peptontabletten schwindet die Rindfleischidiosynkrasie

Digitized by Google

und es bleibt nur jene gegen Eiereiweiß zurück, ein Zeichen, daß erstere nur aufgepfropft war. 3. Fall: 12jähr. Knabe mit Prurigo simplex acuta. Juckattacken seit frühester Kindheit. Eiweißfreie Ernährung bringt rasche Besserung. Polyvalente orale Überempfindlichkeit gegen Fleisch, Eier, Säuren und Alkalien (Arch. f. Derm., 1928, 156, 593), aber auch epikutan auslösbare Idiosynkrasie. Letztere kann durch orale Peptonvorgaben verhindert werden. Mit Hilfe der kutan-iontophoretischen Adrenalinmethode (Urbach) wird der primär-vaskuläre Angriffspunkt des Idiosynkrasiagens wahrscheinlich gemacht. 4. Fall: 41jähr. Frau. Seit 4 Jahren in wechselnder Stärke knötchenförmiger Ausschlag über Gesicht, Stamm und Rücken. 24 Stunden nach Ausschaltung von Fleisch Aufhören des Juckreizes. Neuerlicher Fleischgenuß ruft Knötchen und Pruritus sofort wieder hervor. 5. Fall: 61jähr. Mann. Seit 2 Jahren an den Extremitäten sowie am Rücken Auftreten von zahlreichen Knötchen. Dazwischen linsengroße Pigmentflecke mit zentraler Narbenbildung. Eiweißentzug. Juckreiz in der Nacht wesentlich geringer. Rindfleischpepton. Seit 2 Jahren die erste juckfreie Nacht. 6. Fall: 30jähr. Krankenschwester. Seit einem Jahr überaus starker Juckreiz nach Eispeisen; auf Eiomlette nach 3 Stunden heftiger Pruritus und Knötchenbildung. Nach Eipeptonvorlage objektiv und subjektiv 0. Bemerkenswert erscheint nun, daß ein einer Eispeise (ohne Peptonvorgabe) vorangeschicktes subaquales Darmbad die sonst mit der Sicherheit eines Experimentes hervorrufbaren idiosynkrasischen Symptome vollständig verhindert. Das könnte dafür sprechen, daß nicht das Eiereiweiß an sich, sondern eine Veränderung desselben im Darme toxisch resp. allergisch wirkt. Hinweis auf die Versuche von E. P. Pick, bei alimentärer Urtikaria durch Desinfektion des Darmes mittels Kreosot die Eiweißzersetzung und Giftbildung im Darme herabzusetzen. (Erscheint ausführlich).

2. Lichtdermatose vom Typus der Prurigo aestivalis, bedingt durch den gelbroten Anteil des sichtbaren Sonnenspektrums. Lichtschützende Wirkung des Resorzin.

21jähr. landwirtschaftliche Magd zeigt seit 4 Jahren vom März bis zum Eintritt des Winters im Gesicht, an den Armen und Beinen das typische Bild der Prurigo aestivalis. Nach wenigen Tagen Zimmeraufenthalt Rückgang der Knötchen und des Juckens. Die Tatsache, daß Ultraviolettbestrahlung nur eine geringe Rötung, Antilux bei Verweilen im Freien keinerlei Schutzwirkung bietet, lassen an eine Überempfindlichkeit gegen den langweiligen Anteil des Sonnenlichtes denken. Experimentelle Lichtprüfungen, gemeinsam mit J. Konrad durchgeführt, bestätigen diese Annahme. Als Lichtschutz bewährt sich Resorzin sowohl per os als auch als Resorzinzinkpaste, ebenso bei einem Ekzema solare mit Überempfindlichkeit gegen Sonnenlicht durch ein geschlossenes Glasdoppelfenster hindurch. (Erscheint ausführlich in der Strahlentherapie 1929.)

Oppenheim konnte sich bei zahlreichen Fällen, die er wegen Gonorrhoe und Psoriasis mit Trypaflavin und z. T. kombiniert mit Quarzlicht behandelt hatte, von der Lichtschutzwirkung des Resorzins nicht absolut überzeugen. Wegen der Giftigkeit des Resorzin wird von französischer Seite übrigens Brenzkatechin empfohlen.

Freund, Leopold, erblickt das Wertvolle der Urbachschen Demonstration in der durch Experimente festgestellten Tatsache, daß unter Umständen die langwelligen Strahlen des Lichtes eine die Haut irritierende Wirkung haben. Es ist bekannt, daß man früher nach Wollastons Vorgang den langwelligen Strahlen vorwiegend eine Wärmewirkung und nur den kurzwelligen Strahlen chemische Wirkungen zuschrieb.

Konrad: Diffuse Sklerodermie und Sklerodaktylie.

Gerbel: Striae distensae (toxischer Natur).

2 Frauen mit analogen Hauterscheinungen: 1. 38 Jahre, auf beiden Oberschenkeln, besonders über den Knien, zahlreiche bandförmige, quer verlaufende, leicht eingesunkene Streifen bis zu 1 cm Breite, die stellenweise locker vorgestülpt erscheinen. Sie sind grauweiß und glänzend. Im 13. Lebensjahr Typhus und im Anschluß daran Hauterscheinungen, die stationär blieben. Mit 28 Jahren Ruhr, worauf frische Striae dazukamen. Striae gravidarum nur in geringem Maße ausgebildet. 2. 26 Jahre, auch hier am Oberschenkel und besonders über dem Knie, aber auch an den Oberarmen die gleichen Hauterscheinungen, die hier im Anschluß an Paratyphus A aufgetreten sind. — Ein gleiches Bild einer 3. Pat. Hier trotz Gravidität keine Striae gravidarum, was dafür spricht, daß doch gewisse Toxine bei

Digitized by Google

der Entstehung der Striae distensae eine Rolle spielen. Histologisch: Im Papillarkörper und den tiefen Kutislagen vollständiges Fehlen der elastischen Fasern, nur hier und da Bruchstücke, die aufgequollen, dick, stellenweise verklumpt sind.

Arzt: 1. Boecksches Lupoid im Anfangsstadium?

48jähr. Frau, erstmals vorgestellt in dieser Gesellschaft am 31. V. 1928. Damals an den Streck- und Beugeseiten beider Unterschenkel und der distalen Hälfte beider Oberschenkel zahlreiche kleinste braunrote Flecke, daneben mehrere bis schillingstückgroße, flach prominierende, braunrote Knoten und flächenhafte Infiltrate. Die Hautveränderungen derzeit vom gleichen Aussehen, jedoch umfänglicher und reichlicher als im Vorjahre. Serologische Reaktionen: negativ. Pirquet-, Mantoux- und Mororeaktionen im Bereiche der erkrankten Hautpartien negativ. Blutbefund: Abgesehen von geringgradiger hypochromer Anämie und Vermehrung der Monozyten o. B. Histologisch: In den Exzisionen des Vorjahres dichte lymphozytäre Infiltrate, teils nur superfiziell, teils aber im Bereiche der Knoten bis in die Subkutis sich erstreckend. An ganz vereinzelten Stellen umschriebene Epitheloidzellanhäufungen. Derzeit finden sich mikroskopisch zahlreiche schmälere und breitere Züge und Nester von ausgesprochen epitheloiden Zellen, die von dichten lymphozytären Elementen umschlossen sind. Im Zentrum der Epitheloidzellherde vielfach ein Gefäßlumen. Tuberkelbazillen bis jetzt nicht nachweisbar.

2. Adenokarzinommetastasen in der Haut.

56jähr. Mann, seit 3 Jahren Stechen in der linken Brustseite, seit Juli 1928 stetige Zunahme der Schmerzen. Im letzten Halbjahr Auftreten multipler schmerzhafter Knoten unter der Haut. Hochgradig kachektischer Mann. Zum Teil unter, zum Teil in der fahlgelben, welken Haut mehrere bohnen- bis haselnußgroße, harte, druckempfindliche Knoten in beiden Axillen und an der linken Brustseite, stellenweise an den Rippen fixiert, desgleichen in inguine links mit ulzerös zerfallener Oberhaut, ferner an der Beugeseite des linken Oberschenkels. Histologisch: Drüsige Krebszellenformationen in den Lymphspalten der Kutis in umschriebenen Arealen. Zytologisches Blutbild: o. B. Der interne und röntgenologische Befund ergeben einen Infiltrationsprozeß der linken Lunge und einen pleuralen Flüssigkeitserguß links neben Hilusverbreiterung und vermehrter Lungenzeichnung beiderseits.

Riehl jun.: 1. Sclerodermia et Sclerodactylia diffusa.

23jähr. Patientin. Seit 10 Jahren bestehend. Abderhaldensche Abbaureaktion: Thymus positiv, Ovarien, Nebennieren und Epiphyse negativ. Dysmenorrhoische Beschwerden. Behandlung mit Bucky-Grenzstrahlen.

2. Lupus serpiginosus cicatrisans partim mutilans et elephantiasticus.

Hecht-Eleda: Ichthyosis serpentina.

Kindler: Multiple Epitheliome.

67jähr. Mann. Vor 25 Jahren im Anschluß an Trauma Knötchen an der rechten Schläfe, das 12 Jahre später rapid zu wachsen anfing. Nach Exzision mehrmaliges Rezidivieren des immer wieder operierten Epithelioms sowie Auftreten zweier anderer Epitheliome am Rücken und an der Unterlippe (Pfeifenraucher).

Konrad: Ichthyosis palmaris et plantaris.

22jähr. landwirtschaftlicher Arbeiter. Seit 4 Jahren die Haut an Handtellern und Fußsohlen auffallend trocken, Hornschicht mächtig verdickt. Die unscharfe Begrenzung der hyperkeratotischen Veränderungen, ihr Übergreifen auf das Dorsum der Hände und die Nägel sowie das Fehlen der Schweißsekretion sprechen für atypische Ichthyosis der Handteller und Fußsohlen. An den Streckseiten der oberen und unteren Extremitäten ebenfalls leichte Ichthyosis.

Matras: Multiple unausgereifte Hautneurome.

39jähr. Mann. Halbseitig in der linken Lenden- und Hüftregion gruppierte Narben nach Zoster. Am Rücken handtellergroße Areale mit herdweise und ringförmig angeordneten derben, hautfarbenen, halbkugeligen Knoten. Solche vereinzelt auch an vorderen Stammpartien und Schultergürtel. Histologisch: Umschriebene, faszikulär gebaute Geschwülste aus markhaltigen Nervenfasern in der Kutis ohne Mitbeteiligung von Bindegewebe, nach van Gieson gelb gefärbt. Vereinzelte perivaskuläre Rundzelleninfiltrate im Tumorgewebe.

Digitized by Google

Referatenteil

Fachzeitschriften

Actas dermo-sifiliograficas

Februar 1929, Nr. 5

Covisa, J. S., u. F. G. Prieto: Contribución al estudio patogénico de los exantemas salvarsánicas (Beitrag zu dem Studium der Pathogenese der Salvarsanexantheme). S. 303.

26jähr. Kranke, vor 6 Jahren syphilitisch infiziert, nur lokal behandelt. Im Juli 1927 wegen Kopfschmerzen und positivem Wassermann gemischte Arsen-Wismutbehandlung. 4 Tage nach der fünften Injektion juckender Ausschlag, begleitet von großem Ödem der rechten Hand. Schnelle Entwicklung einer allgemeinen Erythrodermie, welche nach einem Monat mit ausgedehnten Pigmentationen abheilt. Im Oktober 1927 Eintritt in das Hospital. Im Verlauf von 16 Monaten drei Wismutkuren, jede mit 12 Einspritzungen von Bismogenol. Eine vierte wird wegen Gelenkschmerzen nach der dritten Injektion abgebrochen. WR konstant stark positiv. Januar 1928 intrakutane Impfung mit 1 cg Neosalvarsan, welche nach einer Stunde Erythrodermieflecke hervorruft, die in wenigen Tagen heilen. Eine nachfolgende Kur mit intravenöser Injektion von Natrium cacodylicum wird gut vertragen. Im November 1928 ekzematogene Versuche mit Neosalvarsan, Myosalvarsan, Silbersalvarsan und zwei anderen Salvarsanpräparaten fallen mit Neosalvarsan stark positiv, mit Silbersalvarsan leicht positiv, mit den anderen Mitteln negativ aus. Am 30. Januar 1929 intravenöse Injektion von 2 cg Silbersalvarsan. Nach kaum einer Stunde unter allgemeinem Übelbefinden und Temperaturerhöhung eine Erythrodermie, welche nach wenigen Tagen mit allgemeiner Abschuppung heilt. Am 14. Februar 1929 Wiederholung der Versuche, die mit Neosalvarsan und Neotreparsenan stark positiv, mit Silbersalvarsan schwach positiv, mit den übrigen Mitteln negativ ausfallen. Am 18. Februar 1929 intramuskuläre Injektionen von 0,5 cg Myosalvarsan, welche nach 5—8 Stunden starken Juckreiz und leichte, 24 Stunden anhaltende Hautrötung hervorrufen. Die Versuche mit passiver Übertragung ergeben: Am 7. November 1928, als sich Pat. in voller Remission von der Erythrodermie befindet, werden nach der Technik von Prausnitz-Kustner zwei Kranke mit Trichophytie der behaarten Kopfhaut und nach der Methode von Königstein-Urbach ein Kranker mit Favus sensibilisiert. Nach 24 Stunden werden in die sensibilisierten Stellen je 0,1 ccm einer 1%igen Neosalvarsanlösung injiziert. Alle ekzematogenen Versuche, die an den sensibilisierten Stellen gemacht werden, fallen negativ aus. Bei einer zweiten Beobachtung fielen die ekzematogenen Proben mit Neosalvarsan stark positiv, mit Silbersalvarsan schwach positiv und mit den übrigen Präparaten negativ aus, d. h. Verf. erhielt ein diametral entgegengesetztes Resultat, als er erwartete: Hypersensibilisierung lokal anstatt Desensibilisierung.

Sainz de Aja, E. A.: Bismuto y Lupus erythematosus (Wismut und Lupus erythematosus). S. 312.

Die Wismutbehandlung muß nach Verf. abwechselnd mit der Goldbehandlung angewendet werden, zuerst die Goldbehandlung und, wenn sie nicht zum Ziel führt, dann die Wismutbehandlung als Fortsetzung, um dann zur Goldbehandlung oder anderen Behandlung zurückzukehren. Am Schluß wieder Wismut.

Bejarano, J., u. E. Enterria: El Antígeno leproso en el diagnostico de la Lepra, datos serológicos y de líquido céfalorraquideo (Das Lepraantigen bei der Diagnose der Lepra. Serologische Angaben auch über die Lumbalflüssigkeit). S. 314.

Die Methoden der Hämolyse mit inaktivem Lepraserum ergeben nach Verff. bei Lepra mit normalem oder Cholesterinantigen ohne Zweifel positive Resultate bei gewissen Fällen von Lepra, vor allem bei der tuberösen Form, in Abwesenheit jeder syphilitischen Infektion. Die Methoden der Hämolyse mit aktivem Serum ergeben einen viel höheren Prozentsatz von positiven Reaktionen als die vorher genannte Methode. Die MTR ergibt weniger positive Resultate als die hämolytischen Methoden. Die Flockungsreaktion nach Kahn ergibt einen erhöhten Prozentsatz von positiven Reaktionen, besonders bei der tuberösen Form. Nach Ansicht der Verff. sind Verschiedenheiten der Resultate bei der Lepra sehr häufig bei den verschiedenen angewandten Reaktionen. In

Digitized by Google

manchen Fällen finden sich stark positive Reaktionen zu Zeiten der Verschlimmerung. Durch das Lepraantigen kann bei der Untersuchung der Lumbalflüssigkeit keine Differentialdiagnose gestellt werden zwischen den anästhetischen Formen der Lepra und anderen Nervenerkrankungen von leprösem Typus, deren Unterscheidung von der wirklichen Lepra manchmal sehr schwer ist.

Prieto, J. G.: Sobre la pretendida signification sexual de la implantación de pelo (Über die behauptete sexuelle Bedeutung des Haaransatzes). S. 325.

Nach Verf. kann die Linea frontalis des Haaransatzes nicht als ein sekundärer Sexualcharakter betrachtet werden, da viele anderen Faktoren bei seiner Bestimmung eine wichtigere Rolle spielen als das Sexualmoment. In der Nackengegend pflegt das Haar bei beiden Geschlechtern mit zwei lateralen, gelegentlich auch mit einer zentralen Verlängerung zu endigen, welche einen oder zwei mittlere Bogen mit der Konkavität nach unten bilden.

Gregoria, E. de: Contribución al estudio de las epidermomicosis (Beitrag zum Studium der Epidermomykosen). S. 330.

Nach Verf. existieren an Händen und Füßen Epidermomykosen, deren Ätiologie und Pathogenese klargestellt ist, und die durch Epidermophyten und Trichophytonpilze hervorgebracht werden. Epidermomykosen, welche durch Hefepilze erzeugt werden, hat Verf. nie beobachtet, wenngleich er ihr Vorkommen nicht in Abrede stellt. Die dabei angetroffenen Hefepilze betrachtet er als Begleiterscheinungen. An den Füßen wird der größte Teil der ekzematoiden Affektionen intertriginösen Charakters durch Epidermophyten erzeugt. An den Händen kommt reine Dysidrosis vor, wie sie Tillburg-Fox beschrieben hat, aber auch Epidermomykosen, durch Epidermophyten entstanden. Wenn Trichophytonpilze sich an Händen und Füßen ansiedeln, so können sie entweder die von altersher bekannten palmo-plantaren Trichophytien hervorrufen oder Affektionen vom Typus dysidroticus oder vom Ekzem.

Garcia, A. P.: Estudio comparativo entre las reacciónes de Meinicke (Técnica ordinaria chromoreacción), Wassermann y Kahn en la Sifilis (Conclusion) (Vergleichendes Studium zwischen den Reaktionen von Meinicke [gewöhnliche Technik und Chromoreaktion], Wassermann und Kahn bei der Syphilis). S. 357.

Die Resultate werden am besten aus nachstehenden Tabellen ersichtlich:

Stadium der Lues	Wassermann und Meinicke	Wassermann und Kahn	Meinicke und Kahn
1. Sichere Syphilitiker	85,05%	86,61%	84,49%
2. Lues latens . . .	84,47%	85,84%	84,01%
3. Lues II	97,35%	94,11%	97,35%
4. Lues III	90,00%	90,00%	100,00%
5. Lues nervosa . .	81,81%	72,24%	77,27%

Positive Reaktionen	Meinicke	Kahn	Wassermann
1. Lues latens pos. .	27,30%	26,94%	25,57%
2. Lues II pos. . .	100,00%	97,00%	97,00%
3. Lues III pos. . .	85,00%	85,00%	75.00%
4. Lues nervosa pos. .	63,63%	50,00%	54,54%

Verf. hält die MR für die empfindlichste. Bei der progressiven Paralyse besteht ein großer Unterschied zwischen Wassermann und Kahn in dem Sinne, daß die Paralytiker nach Wassermann immer positiv reagieren, dagegen in gewissen Fällen nach Kahn negativ, im Gegensatz zur kongenitalen Lues, wo es umgekehrt ist. Die MR erfordert auch das geringste Untersuchungsmaterial. Ein Übelstand dieser Reaktion ist der Subjektivismus beim Ablesen in einzelnen Fällen und die Schwierigkeit des Arbeitens mit gefärbten Seren, die aber aufgehoben wird durch den Gebrauch gefärbter Antigene.

Digitized by Google

März 1929, Nr. 6

Peregrin, E. S.: Contribución al estudio de las técnicas de reacción de Wassermann con suero activo (Beitrag zu dem Studium der Technik der Wassermannschen Reaktion mit aktivem Serum). S. 403.

Verf. beschreibt eingehend eine von ihm angegebene Modifikation der Mutermilchschen Reaktion mit aktivem Serum, die im Original einzusehen ist. Im allgemeinen ist nach Verf. das Nichtinaktivieren der Sera ein von allen Autoren zugestandener Vorteil, wenngleich vielleicht das Erwärmen der Sera einige Unspezifitäten unterdrücken kann, die sich bei der Technik mit frischen Seren ergeben. Wir wissen auch, daß die Tatsache der Inaktivierung gestattet, schwach positive Reaktionen auszuschalten. Man soll ferner die serologische Diagnose nicht auf eine, sondern auf 2—3 parallel angestellte Methoden stützen. Jedenfalls hat der Vergleich mit anderen Reaktionen nach Verf.s Methode nie eine falsche positive Reaktion ergeben, außer bei einigen Krankheiten, bei denen auch die WR gelegentlich unspezifische Resultate ergibt wie bei Lepra und Tuberkulose.

Sainz de Aja, E. A.: Acné necrótico o varioliforme e hipertiroidisma (Acne necrotica sive varioliformis und Hyperthyreoidismus). S. 412.

Nach Verf. ist der Hyperthyreoidismus das Terrain, auf dem sich meist die Acne necrotica entwickelt. Infolgedessen hat Verf. innerlich mit Adrenalin und Antithyreoidin, zusammen oder nacheinander behandelt. In einem Fall, der mit Acne rosacea kombiniert war, applizierte er Sérum antithyreoidicum (Llorente), eine Ampulle pro Tag, zugleich Adrenalin 20 Tropfen täglich, verbunden mit lokaler Behandlung (Seifenwaschungen, Einreibungen mit Liquor von Swieten und Ichthyolglyzerin (40%ig) und erzielte nicht nur eine Heilung der Acne necrotica, sondern auch der Rosazea, so daß das verunstaltete Gesicht normale Formen wieder annahm und auch behielt.

Portilla, J. F. de la: Limfogranulomatosis inguinal (Lymphogranulomatosis inguinalis). S. 416.

Typischer Fall. Intrakutane Impfung mit Tuberculin negativ, mit Nicollescher Vakzine negativ, mit Antigen von Lymphogranulomatosis positiv. Behandlung mit Tartarus stibiatus hatte einen guten Erfolg und wirkte wie ein Spezifikum. Die anfangs fehlenden Gelenkschmerzen stellten sich bei der Behandlung mit Tartarus ein, gingen aber zurück, nachdem man die kleine Dosis von 5 cg nicht überschritt. Da die Behandlung mit Tartarus in früheren Fällen sich nicht immer als wirksam erwies, so hat Verf. mit Gay den Verdacht, daß es sich bei der Lymphogranulomatosis um einen Drüsenkomplex aus wahrscheinlich verschiedenen Ursachen handelt.

Covisa, J. S., u. L. de la Cuesta: Calcemia en Dermatosis (Nota previa) (Kalzämie bei Hautkrankheiten [vorläufige Mitteilung]). S. 421.

Bei Kranken mit Pellagra sind die Ziffern der Kalzämie normal und stimmen mit dem Zustand von leichter endokriner und neurovegetativer Gleichgewichtsstörung überein. Das gleiche gilt für Kranke mit Staphylokokken. Bei Tuberkulose und Hauttuberkuliden sind die Ziffern fast konstant niedriger und heben sich mit der Besserung des Zustandes. Bei zwei Kranken mit Lupus erythematosus wurde durch intravenöse Kalkinjektionen bedeutende Besserung erzielt. Bei Psoriasis waren die Ziffern mit Ausnahme eines Falles erhöht, doch bestand hier ein Status exsudativus und die Differentialdiagnose mit Ecz. seborrhoicum. Bei Kranken mit Sklerodermie und Keratodermie waren die Ziffern konstant hoch, bei chronischem Ekzem desgleichen und hielten sich nur niedriger in den Anfangsstadien. Bei Kranken mit Pruritus und Prurigo existieren keine wirklichen anormalen Ziffern, desgleichen bei Trägern von bullösen Dermatitiden mit Ausnahme eines Falles von Dermatitis polymorpha dolorosa, der durch intravenöse Kalkinjektionen schnell gebessert wurde.

Garriga, M.: Chancro y adenitis venéreas recidivantes después de la vacunación específica. Aparición posterior de nueva chancro gangrenoso. S. 426.

In diesem Fall war der Erfolg der prophylaktischen Impfung mit intravenösen Injektionen von Dmelcos-Vakzine gleich Null, wie das Erscheinen eines neuen weichen Schankers (wahrscheinlich durch Autoinokulation) und das Wiederauftreten von Drüsenschwellungen nach der zweiten Impfung beweisen.

Ledo, E.: Dos años de terapéutica Bismútica del Lupus erythematoso y del Psoríasis (Zwei Jahre der Wismutbehandlung des Lupus erythematosus und der Psoriasis). S. 428.

Das Wismut gewinnt nach Verf. Bürgerrecht in der Therapie beider Prozesse. Es wirkt günstiger bei Lupus erythematosus, den Verf. als einen Symptomenkomplex von

Digitized by Google

Tuberkulose, Lues, Staphylokokkie usw. betrachtet, als bei Psoriasis. Bei Lupus erythematosus leistet die kombinierte Behandlung mit Gold oder CO_2-Schnee gute Dienste. Am günstigsten wirkte das Wismuthydroxyd und das Jod-Wismut-Chinin, welches schmerzhafter war als das Wismuthydroxyd. Bei einer noch in der Kur befindlichen Kranken rief Wismut-Jod-Chinin eine achttägige lokale Schmerzhaftigkeit hervor, welche 3 bis 4 Tage von Hinken begleitet war. Die Wirkung bei Psoriasis ist konstant, doch traten meist Rezidive auf.

Hombria, R., u. J. Soto: Algunos accidentes de la Diatermia (Einige Nebenwirkungen der Diathermie). S. 435.

Nach Besprechung der bekannten Nebenwirkungen, die bei der Diathermiebehandlung durch fehlerhafte Technik entstehen können, schildert Verf. zwei Beispiele. In dem ersten Fall, 24jähr. Mann, mit chronischem Ödem des Penis, entstanden nach sechs Diathermiebehandlungen, die an jedem zweiten Tage ausgeführt wurden, leichte Verbrennungen des Präputiums. In dem zweiten Fall, 60jähr. Mann, mit Ulcus perforans an der linken Ferse, vorbehandelt mit Insulin, unterbrach der Kranke nach sechstägigen Diathermiesitzungen die Behandlung, die später von anderer Seite fortgesetzt wurde. Es traten Nebenwirkungen ein, die chirurgische Behandlung erforderten, aber den tödlichen Ausgang nicht abwenden konnten.

Soto, J., u. E. Enterría: Lesiones pulmonares en lepra (Lungenveränderungen bei Lepra). S. 438.

Verff. halten eine Beteiligung der Lungen bei Lepra für häufig. Sie schildern die diagnostischen Schwierigkeiten, zumal bei der Ähnlichkeit der Lepra- und Tuberkelbazillen und bezeichnen als fundamentales Unterscheidungsmittel die Impfung auf Meerschweinchen, die bei dem Bazillus Hansen refraktär ist, im Gegensatz zu der außerordentlichen Empfindlichkeit bei dem Kochschen Bazillus. Bei negativem Ausfall der Impfung ist Lepra pulmonalis sicher, bei positivem Ausfall Lepra nicht auszuschließen, da Lepra und Tuberkulose nebeneinander vorkommen können. Verff. beschreiben drei Beobachtungen mit leprösen Lungenerscheinungen. In 13 anderen Fällen zeigten einige so schwere lepröse Veränderungen, daß das Leben bedroht war, eine Tatsache, die nach Verff. beweist, daß die Tuberkulose nicht, wie angenommen wird, eine der wichtigsten Ursachen des Todes von Leprakranken ist.

April 1929, Nr. 7

Sainz de Aja, E. A.: Prurigo forunculoide, o Forunculosis pruriginosa. S. 457.

Verf. unterscheidet von dem wirklichen Furunkel die „Prurigo forunculoide" (Furunculosis pruriginosa), deren Verlauf nicht so akut, nicht so schmerzhaft, nicht so febril ist und nicht von Drüsenschwellung begleitet ist und von allen Erscheinungen des klassischen Furunkels nur ein wenig hat. Sie bildet ein Krankheitsbild für sich, das durch einen prädiabetischen Zustand charakterisiert ist.

Garcia, M.: El Problema etiologico y terapeutico de la Arseno, Bismuto y mercurioresistencia en la Sifilis (Das ätiologische und therapeutische Problem der Arsen-, Wismut- und Hg-Resistenz bei der Syphilis). S. 459.

Verf. unterscheidet angeborene Eigenschaften (primäre oder natürliche Resistenzen) und erworbene Eigenschaften (sekundäre oder erworbene Resistenzen), welche von dem Charakter des spezifischen Prozesses (z. B. Parasyphilis nervosa) abhängen und teils die Folge eines durch allzu intensive Behandlung hervorgerufenen organischen Ermüdungszustandes sind, teils durch Verbindung der Lues mit anderen pathologischen Begleitzuständen erzeugt werden. Man kann diese erworbenen Resistenzen verbessern durch zeitweises Aufheben jeder Therapie oder durch vorhergehende Behandlung viszeraler Insuffizienzen, ferner durch die Behandlung anderer die Syphilis begleitende Affektionen sowie durch allgemeine stimulierende Behandlung (Proteinkörperbehandlung, Fieberkurven, Sensibilisation usw.), die auch mit gewisser Vorsicht bei angeborener Resistenz angewendet werden kann. An der Hand von sechs Beobachtungen illustriert Verf. die Richtigkeit seiner Anschauungen. Ausgeschlossen sind in dieser kleinen Statistik die Fälle von Paralues nervosa, weil bei dieser die Hartnäckigkeit des Krankheitsprozesses von innerlichen Ursachen abhängt.

Portilla, J. F. de la: Dermosifiliografia práctica (notas de clinica) (Praktische Dermatosyphilographie [Klinische Mitteilungen]). S. 470.

Verf. berichtet zunächst über einen Fall von Nackenkarbunkel, bei dem er durch Einträuflung von käuflicher Vakzine in die Spontanöffnung und durch Auflegung von vakzinegetränkten Kompressen schnelle Heilung erzielte. In dem zweiten Fall handelte

Digitized by Google

es sich um einen jungen Mann, der innerhalb von 4 Jahren sechs syphilitische Schanker, darunter drei in den letzten 3 Monaten akquirierte, ohne daß irgend eine andere Manifestation von aktiver Syphilis, weder serologisch noch symptomatisch, vorhanden war. Nach Verf. handelt es sich um einen Fall von Autosuperinfektion bei einer unsauberen Person mit chronischer Blennorrhoe, leichter Phimose und allen möglichen Ursachen lokaler Reizung.

Enterria, E.: Endarteritis sifilitica periferica (Peripherische syphilitische Endarteritis). S. 472.

Bei dem vor 16 Jahren syphilitisch infizierten Kranken war vor 2 Jahren wegen einer Gangrän die linke große Zehe amputiert worden, ohne daß eine antisyphilitische Kur eingeleitet worden war. Vor einem Jahre wurden Ulzerationen der drei letzten Zehen des rechten Fußes durch eine Wismut-Neosalvarsankur geheilt. In diesem Jahre bemerkte Pat. nach einem Marsch eine außerordentliche Ermüdung des rechten Fußes, so daß er schließlich nicht weiter gehen konnte. Später bildete sich an der großen Zehe desselben Fußes eine Blase, nach deren Aufplatzen eine schnell wachsende Ulzeration entstand. Als Verf. den Kranken zuerst sah, fand er eine subunguinale schmerzhafte Ulzeration an der großen Zehe des rechten Fußes und eine bläuliche Verfärbung aller Zehen dieses Fußes. Pat. klagte über Kältegefühl in den Extremitäten. WR war negativ, MR positiv, KR positiv. Eine antisyphilitische energische Kur, bestehend aus 7 g Natrium jodatum intravenös, 6 g Neosalvarsan und 12 Wismutinjektionen veränderten vollständig das Krankheitsbild. Das intermittierende Hinken verschwand, ebenso das Kältegefühl und die blaue Verfärbung des Fußes. Die Ulzeration heilte.

Covisa, J. S., u. L. de la Cuesta: Tuberculinoterapia intradérmica (Intrakutane Tuberkulintherapie). S. 475.

Verff. haben die intrakutane Diagnostik mit Tuberkulin in ihren Fällen häufiger bei dem Lupus erythematosus und den Tuberkuliden als bei der typischen Hauttuberkulose positiv gefunden. Die intrakutane Tuberkulintherapie ergibt unter Berücksichtigung gewisser Vorsichtsmaßregeln weder Reaktionen noch gefährliche Nebenwirkungen. Sie ist nach Verff. wirksamer und leichter dosierbar als bei anderen Behandlungsmethoden und ist bei allen Kranken mit Hauttuberkulose zu empfehlen. Die Behandlung, deren Resultate nicht immer als vollkommen zu bezeichnen sind, wirkt auch günstig auf den Allgemeinzustand und soll mit den gebräuchlichen physikalischen und chemischen Behandlungsmethoden verbunden werden.

Ledo, E.: Breves notas sobre las verrugas vulgares y las vegetaciones venéreas (Kurze Bemerkungen über die Verrucae vulgares und die venerischen Vegetationen). S. 485.

Nach Verf. steht die Identität der Verrucae planae juveniles mit der Verrucae vulgares außer jeder Diskussion. In neuerer Zeit neigt man auf Grund experimenteller Versuche zu der Ansicht, daß auch die venerischen Vegetationen mit ihnen identisch sind. Die ersten beiden werden durch ein filtrierbares Virus hervorgerufen, die Vegetationen durch Spirochäten. Da alle durch Preßsaft von Effloreszenzen, der durch ein Berkefeldfilter gegangen ist, erzeugt werden können, so vermutet Verf., daß die Spirochäten eine filtrierbare Form besitzen. Er glaubt ferner an die Möglichkeit der Heilung von Verrucae planae et vulgares durch Suggestion und weist auf das spontane Verschwinden derselben hin. Bei der Behandlung der venerischen Vegetationen hat er mit Suggestion weniger gute Erfahrungen gemacht, auch innere Behandlung scheint ihm nicht aussichtsvoll. Die Anwendung von Neosalvarsan erscheint in keinem Verhältnis zu der Art der Affektion. Verf. berichtet dann über einen Fall von Verrucae vulgares bei einem 8jähr. Mädchen, das durch intramuskuläre Injektion eines filtrierten Extrakts der Warzen geheilt wurde. In einem zweiten Fall von venerischer Vegetation wurde die Heilung durch intravenöse Injektion von Chromarsen erzielt.

Medina, B. de: Las Hormonas sexuales femininas Garcia Trivino en el campo de la Dermatologia (Die weiblichen Sexualhormone auf dem Gebiet der Dermatologie). S. 489.

Verf. hat in einem Fall von Akne und in einem Fall von Ekzem ohne Anwendung äußerer Mittel durch Behandlung mit Eierstockspräparaten Heilung erzielt.

Ledo, E.: Sobre un caso de dystrophia unguium mediana canaliformis (Über einen Fall von Dystrophia unguium mediana canaliformis). S. 491.

Verf. beobachtete bei einem Kranken am Daumen die typischen Zeichen einer Dystrophia unguium mediana canaliformis und nicht so typische multiple Erscheinungen, die zur Onychorrhexis gehören, am Nagel des Zeigefingers. Er glaubt, daß die

Digitized by Google

Dystrophia unguium canaliformis zwei Varietäten hat: 1. die Dystrophia unguium mediana canaliformis; 2. multiple Furchenbildung an demselben Nagel. Wahrscheinlich sind diese Dystrophien die Folge von Veränderungen des Nervensystems.

Sainz de Aja, E. A.: Nefritis terciaria (Caso clinico) (Tertiäre Nephritis. [Klinischer Fall]).

Der 38jähr. Kranke war im Jahre 1912 syphilitisch infiziert, erkrankte 1924 an Lungentuberkulose, machte 1925 auf Grund der positiven WR die erste spezifische Kur durch, die wegen Albuminurie unterbrochen wurde. Im Jahre 1926 stieg der Eiweißgehalt trotz guten Allgemeinbefindens auf 8—9 g pro Liter. Unter erneuter Hg- und Neosalvarsan- bzw. Spirozidbehandlung ging die Eiweißmenge auf 0,2 bis manchmal 1.5 zurück. Daß das Eiweiß nicht ganz verschwunden ist, spricht nach Verf. für den tertiär-syphilitischen Charakter der Albuminurie.

Martin, N. A.: Comportamiento de Antigeno espiroquetico de F. Klopstock em sueros sifilicos y leprosos (Das Verhalten des Spirochätenantigens von F. Klopstock bei syphilitischen und leprösen Seren). S. 498.

Nach Verf. ist der von Kahlbaum-Schering hergestellte Extrakt von R. Klopstock ein ausgezeichnetes Mittel für die Serodiagnostik der Syphilis. Trotzdem spricht die große Zahl von Komplementbindungen bei leprösem Serum gegen die Spezifität im strengen Sinne, wie der Verf. angenommen hat. R. Ledermann-Berlin.

Bücherbesprechungen

Handbuch der Haut- und Geschlechtskrankheiten, Bd. 5, 2. Teil: Guhrauer, H., L. Halberstaedter, H. Jacoby, Ph. Keller. E. Kuznitzky, A. Liechti, G. A. Rost, H. Th. Schreus und P. Wichmann: Licht-Biologie und -Therapie, Röntgen-Physik und -Dosierung. Allgemeine Röntgentherapie, rodioaktive Substanzen, Elektrotherapie. Mit 305 zum Teil farbigen Abbildungen. Verlag von Julius Springer. Berlin 1929. Preis RM. 120.—, geb. RM. 128.—.

Der vorliegende „Strahlenband" des Handbuches gibt eine ganz ausgezeichnete Übersicht über den Stand der Forschung und der Therapie auf den im Titel erwähnten Gebieten. „Die Wirkungen des Lichtes auf die gesunde und kranke Haut" (Physik, Dosimetrie, Klinik der U.V.S.; Therapie; Wirkungen der Wärmestrahlen) werden in umfassender Weise von Rost und Keller dargestellt. Ganz hervorragend ist Liechti die Bearbeitung der „Röntgenphysik" (Wesen, Eigenschaften und Wirkungen, Entstehung der Röntgenstrahlen und die Röntgenröhren; Röntgenstrahlen und Atombau; Absorption, Streuung, Schwächung; Stromquellen zum Betrieb von Röntgenröhren) gelungen: klare Gliederung, Beschränkung der Formeln und Erläuterung des Textes durch zahlreiche Tabellen, Kurven und Abbildungen erleichtern dem Mediziner das Studium des für ihn immerhin etwas schwierigen Gebietes. Auch die beiden folgenden, von Schreus verfaßten Abschnitte „Die Dosimetrie der Röntgenstrahlen" (Physik und biologische Grundlagen; Qualimetrie; Quantimetrie; Tiefendosierung) und „Allgemeine Röntgentherapie der Hautkrankheiten" (Methodik; Einrichtungen; Schutz; Anwendungsweise) vermitteln alles Wissenswerte in ausgezeichneter Darstellung. Besonders zu begrüßen ist die tabellarische Übersicht auf S. 390/391. Ein großes Verdienst hat sich Halberstädter durch die Zusammenfassung der „Allgemeinen biologischen und schädigenden Wirkungen der Röntgenstrahlen" (Allgemeine biologische Wirkungen; biologische Wirkungen auf die verschiedenen Organe [mit Ausnahme der Haut]; Wirkungen auf die Haut; örtliche Veränderungen und Schädigungen nach Röntgenbestrahlung; Histologie der Hautveränderungen; allgemeine Reaktion nach örtlichen Bestrahlungen; Therapie; Forensisches; internationale Richtlinien für Sicherheitsmaßnahmen) erworben; die große Erfahrung des Verf. und die zahlreichen sehr guten Abbildungen gestalten diesen Abschnitt besonders instruktiv. Sehr gut und eingehend ist die Bearbeitung der beiden Kapitel über „Radioaktive Substanzen: 1. „Radium und Mesothor" durch Kuznitzky und Guhrauer, 2. „Thorium X" durch Kuznitzky und Jacoby (Physik; Biologie und Schädigungen; Technik und Dosierung; Therapie), ebenso auch die der „Elektrotherapeutischen Methoden" (Gleichstrom; Wechselstrom niederer Frequenz, Hochfrequenz- und Diathermieströme) durch P. Wichmann. — Der überaus reiche und durch umfassende Literaturangaben be-

Digitized by Google

sonders wertvolle Inhalt dieses in gewohnter Weise hervorragend ausgestatteten Handbuchbandes empfiehlt seine Anschaffung nicht nur jedem Dermatologen, sondern auch allen Strahlentherapeuten und Ärzten, die sich für dieses so aktuelle Gebiet interessieren. Martenstein-Breslau.

Klopstock, M., u. A. Kowarski-Berlin: Praktikum der klinischen, chemischen, mikroskopischen und bakteriologischen Untersuchungsmethoden. 9. umgearb. u. vermehrte Aufl. Mit 51 Abb. u. 25 farb. Tafeln. Verlag von Urban & Schwarzenberg, Berlin 1929. Preis geb. RM. 14.—.

Die jährliche Neuerscheinung des „Praktikum" erweist seine Notwendigkeit für die chemischen, mikroskopischen und bakteriologischen Untersuchungen. Es erlaubt sowohl Ärzten wie technischen Assistenten schnellste Orientierung in den altbewährten wie auch eine Anleitung zu den allerneuesten Methoden. Als wichtige Ergänzung sind aufgenommen die Zondek-Aschheimsche Schwangerschaftsreaktion, die Kahnsche Flockungsreaktion, die Zytocholreaktion, die Bestimmung der Fermente im Blute, sowie eine Reihe von chemischen Mikromethoden. Das reiche Bildermaterial macht das „Praktikum" zu einem wertvollen Hilfsmittel beim Unterricht. Die übersichtliche Anordnung erspart das oft umständliche Suchen nach geeigneten Untersuchungsmethoden in großen Lehrbüchern; das Buch sollte daher in keinem Laboratorium fehlen. F. Rosenthal-Berlin.

Mitteilungen aus der Literatur

Syphilis

Pathologie und Klinik

Dolin-Moskau: Syphilis des intermediär-hypophysären Systems mit Erscheinungen von akromegalischen Symptomen. Moskowskij Medicinskij Journal, 1928, Nr. 9.

Bericht über vier eigene Beobachtungen, welche Verf. zu folgenden Schlüssen führen: Die Akromegalie kann auch bei einem syphilitischen Prozeß des neuroendokrinen Systems auftreten infolge Lokalisation desselben in dem intermediärhypophysären System. Eine Akromegalie kann sowohl bei erworbener als bei kongenitaler Syphilis eintreten. In den beobachteten Fällen handelt es sich um pluriglanduläre Störungen infolge von Syphilis, wobei die intermediär-hypophysären Veränderungen als Teilerscheinung des ganzen Symptomenkomplexes aufzufassen sind. Das klinische Bild der vegetativen Störungen bei syphilitischen Akromegalikern ist sehr verschieden. Die Veränderungen im Ca-Gehalt des Blutes sind durch die Knochenschädigungen bedingt. In den beobachteten Fällen bestand eine Wachstumsstörung der Röhrenknochen. Die antiluetische Behandlung hatte außer dem günstigen Einfluß auf die neuro-endokrinen Symptome auch einen solchen auf die Akromegalie. A. Jordan-Moskau.

Rossolimo †-Moskau: Über akute traumatisch-syphilitische Störungen des zentralen Nervensystems. Moskowskij Medicinskij Journal. 1928, Nr. 9.

Verf. schildert 1. einen Fall von Lues cerebri, der am zweiten Tage nach einem Unfall zum Ausbruch kam, und 2. einen Fall von luetischer Polyomyelitis bei einem Kinde, welche sich allmählich nach einem Unfall entwickelte. In beiden Fällen wurde Lues klinisch und serologisch konstatiert und durch spezifische Behandlung schnelle Besserung erzielt. A. Jordan-Moskau.

Minz, J.-Moskau: Zur Frage der Lues amyotrophica spinalis. Moskowskij Medicinskij Journal, 1928, Nr. 9.

Die amyotrophische Syphilis ist ebenso wie Tabes dorsalis und progressive Paralyse als eine Spätform von parenchymatöser Syphilis anzusehen. Am Prozeß dieser Erkrankung sind außer den Zellen der Vorderhörner, den Wurzeln und peripheren Nerven auch spinale vegetative Zentren mit ihren peripheren Endapparaten beteiligt. A. Jordan-Moskau.

Duarte, N.: Epitheliom oder „Kankroid" syphilitischen Ursprungs? (Portugiesisch.) Rev. méd. Bras., Jahrg. 4, Nr. 3/4, S. 111.

Es handelt sich um einen 30jährigen Mann, der ein großes Geschwür an der Oberseite des Penis aufwies. Es hatte die Oberseite zu zwei Dritteln ergriffen und

Digitized by Google

die Eichel und die Vorhaut auf der Unterseite schon teilweise zerstört, so daß auch die Harnröhre in Mitleidenschaft gezogen war. Überall hatte man dem Kranken zur Amputation geraten. Die WR war negativ. Eine histologische Untersuchung ergab wegen des zerfallenen Gewebes nichts. Unter örtlicher Behandlung mit Rivanol und energischer Neosalvarsan-Quecksilberbehandlung heilte das Geschwür überraschend schnell. Es lag demnach ein syphilitischer Schanker vor. Ruge-Hamburg.

Macdonald, C. N.-Chicago. Early Syphilitic Lesions of the Cervix (Frühe syphilitische Veränderungen der Zervix). J. Am. m. Ass., Bd. 92, Nr. 8, S. 622.

Untersucht wurden 1284 Patientinnen, von denen 233 nässende Veränderungen am Genitale hatten. Auf Grund seiner Erfahrungen sieht Verf. jede nässende Veränderung am weiblichen Genitale so lange als syphilisverdächtig an, bis eine systematische serologische und mikroskopische Untersuchung die Syphilis ausschließt. Insbesondere verlangt er eine systematische Untersuchung der Zervix, für die er den Gynäkologen heranzieht! P. Seier-Heidelberg.

Zange, J.-Graz: Lues-Fehldiagnose im Gebiete der Nase, des Mundes, Rachens und der übrigen Luftwege. (Univ. Hals-, Nasen- u. Ohrenklin.) Med. Welt, 1929. Nr. 14, S. 483.

Verf. bespricht die Erscheinungsformen der Lues in dem genannten Gebiete in den einzelnen Stadien und weist auf die Irrtümer und Fehldiagnosen hin, die durch den fast regelmäßigen Hinzutritt gewöhnlicher entzündlicher Erscheinungen durch Mischinfektion leicht vorkommen. H. Ress-Dessau.

Pschenitschnikow, W. J.-Kasan: Ein Fall von eigenartiger geschwulstförmiger gummöser Hepatitis. (Chir. Hospitalkl. u. Path.-anatom. Inst. d. Kasaner staatl. Univ.) Zschr. f. Path., Frankfurt a. M., Bd. 37, H. 1/2, S. 331.

Die Diagnostik der Leberlues bietet mit Ausnahme der Lappenleber große Schwierigkeiten; die Verwechslung mit einer Geschwulst der Gallenblase oder der Niere, eventuell mit Echinokokken oder Leberabszeß ist sehr leicht möglich; auch bei der Operation ist die Differentialdiagnose gegenüber Tuberkulose oder Neoplasma schwierig. Verf. beschreibt eine knotenförmige gummöse Lebererkrankung, die als eine von der Niere ausgehende Geschwulst imponierte und sich bei der Operation als ein mit dem rechten Leberlappen durch einen fibrösen Stiel verbundene Geschwulst erwies, deren luetische Natur erst bei der mikroskopischen Untersuchung erkannt wurde; an der Leber waren sonst keine Veränderungen nachweisbar; in der Anamnese deutete nichts auf Lues hin. In der Literatur sind nur 6 Fälle zu finden, die an diesen Fall erinnern. F. Winkler-Wien.

Petges, G., P. Jouhà u. R. David-Chaussé: Traitement des néphrites aigues hyperalbumineuses de la syphilis primaire et secondaire par les injections intraveneuses de cyanure de Mercure (Behandlung der akuten, mit hohem Eiweißgehalt einhergehenden Nephritiden der primären und sekundären Syphilis mit intravenösen Einspritzungen von Quecksilberzyanür). Paris méd., 1929, Nr. 9, S. 224.

Der infektiöse Charakter der oft schon sehr frühzeitig auftretenden akuten Nephritiden kann nicht mehr bezweifelt werden; der Eiweißgehalt ist dabei mangels klinischer Zeichen oft ein außerordentlich hoher (45—77 g pro Liter). In derartigen Fällen ist Quecksilberzyanür das Mittel der Wahl, das gut vertragen wird und das Eiweiß schnell zum Schwinden bringt. Allerdings ist Vorsicht bei der Anwendung wegen der Möglichkeit von Nebenwirkungen geboten. E. Levin-Berlin.

Beron, B.-Sofia: Beitrag zur endokrinen Syphilis. Liječnički Vjesnik, 1928, Nr. 11.

Die endokrine Syphilis äußert sich meist durch Hypofunktion der befallenen Drüsen. Monoglanduläre Erkrankungen sind fast bei allen endokrinen Organen beobachtet, so die der Nebennieren mit Pigmentierungen, Asthenie, Raie-blanche-Sergent, die der Schilddrüse mit Infantilismus, Basedow und Myxödem, die der Hypophyse mit Infantilismus, Gigantismus, Dystrophia adiposa-genitalis, Diabetes insipidus, die der Testikel und Ovarien mit Infantilismus, Eunuchoidismus bzw. Amenorrhoe und frühzeitigem Klimakterium. Polyglanduläre Erkrankungen werden noch häufiger beobachtet und betreffen Thyreoidea-Suprarenalis-Hypophysis, Thyreoidea-Ovarium bzw. Testis. Die Diagnose beruht auf Nachweis der Syphilis und der Dysfunktion der Drüse, ferner auf der erfolgreichen spezifischen Behandlung. Kasuistik: 1. 26jähr. Mädchen, Gummen an der Haut, Nase und im Rachen, Aplasie des Uterus und der Ovarien, Schilddrüse nicht tastbar, sekundäre Geschlechtscharaktere fehlen, keine Menstruation, Oligophrenie, fast auf die Hälfte verkleinerte Sella turcica; WR +++.

Digitized by Google

Liquor normal. 2. 29jähr. Frau, seit 7 Jahren Epilepsie, zwei Abortus; rechtseitige labyrinthäre Taubheit; WR ++++, Liquor: Pandy +, Leukozyt. 10. 3. 17jähr. Bursche, schmerzloser Hydrops beider Kniegelenke, Infantilismus, Hypoplasie der Hoden, keine sekundären Geschlechtsmerkmale, Iridochorioiditis.

M. Kazarowa-T. Pasardschik.

Gougerot: Les reliquats cicatriciels de la syphilis viscérale. Epilepsie résiduelle après guérison de la paralysie générale progressive, etc. (Die narbigen Residuen der viszeralen Syphilis. Epilepsie nach Heilung der progressiven Paralyse usw.). Paris méd., 1929, Nr. 9, S. 209.

Die Veränderungen, die die Syphilis an den inneren Organen setzt, können auch nach ihrer Heilung durch die damit verbundene Narbenbildung zu dauernden oder periodisch auftretenden Störungen führen. Sie machen sich im Anschluß an zufällige Zustände (Verdauungsstörungen u. a.) bemerkbar, die zu Kongestionen und Reizungen der Narben führen. Das kann auch bei meningeal-enzephalitischen Prozessen und bei progressiver Paralyse der Fall sein, wie 2 Fälle von auf Syphilis beruhenden epileptischen Erscheinungen zeigen, die unter antisyphilitischer Behandlung schwanden, später jedoch trotz Heilung der Syphilis zeitweise wieder auftraten und nunmehr durch weitere spezifische Behandlung nicht beeinflußt wurden.

E. Levin-Berlin.

Frankl, S.-Budapest: Ein Fall beiderseitiger peripherer luetischer Gesichtslähmung. (Nervenabt. d. Graf Albert-Apponyi-Polikl.) M. m. W., 1929, Nr. 9, S. 373.

Mitteilung eines Falles von beiderseitiger peripherer Fazialislähmung bei einem 22jährigen Mädchen mit frischen syphilitischen Erscheinungen. Rückgang bald nach Einsetzen der Behandlung. Als Ursache wird eine beiderseitige spezifische toxische Neuritis angesehen.

P. Peiser-Berlin.

Generoso de Oliveira Ponce: Akute syphilitische Meningitis (portugiesisch). Rev. méd. Bras., Jahrg. 4, Nr. 3/4. S. 123.

Sie betraf einen Soldaten, der die Anzeichen einer akuten Gehirnentzündung zeigte: Kernig, Argyll-Robertson, Kopfschmerzen, Temperatur und Pulsbeschleunigung. Lumbalpunktion von 30 ccm und Einspritzung von 25 ccm Meningokokkenserum. Keine Keime im Punktat. Am dritten Tage zweite Punktion; abermalige Einspritzung von 20 ccm Serum und 3 g Urotropin, Abfall des Fiebers. Dritte Punktion: 26 Zellen, Albumen 0,35, WR stark positiv. Wahrscheinlich handelt es sich um eine syphilitische Hirnhautentzündung, wenn auch das Fieber auffällig ist und der Erfolg des Serums und Urotropins gegen diese Diagnose sprechen.

Ruge-Hamburg.

Mikulowski, Vl.-Warschau: Das Aufflackern der Lues latens bei Kindern. (Karl- und Maria-Spital.) Mschr. f. Kindhlk., Bd. 43, H. 1, S. 21.

Ein 4jähr. Kind, das schon mit 2 Jahren Ikterus hatte, erkrankt wieder an einem solchen mit anfänglich hohem Fieber, starker Leber- und Milzschwellung. Nach dreimonatlicher Krankheitsdauer wird positiver WR und Netzhautpigmentierung festgestellt und eine antiluetische Kur mit Erfolg vorgenommen. Es wird angenommen, daß ein infektiöser Ikterus eine L. cong., die längst bestand, zum Aufflackern brachte. Auch in einem Fall von Enzephalitis mit positivem Liquorbefund und Netzhautveränderung, in dessen Verlauf es zum Ikterus kam, verschlimmerte sich die Enzephalitis nach dieser provozierenden Infektion und heilte nach antiluetischer Behandlung. Durch Grippe, Angina und Chorea kann ein ähnliches Aufflackern der schlummernden L. beobachtet werden.

F. Rosenthal-Berlin.

Touraine, A., u. L. Marceron: La fossette coccygienne, dystrophie hérédo-syphilitique (Das Coccygealgrübchen, eine kongenital-syphilitische Dystrophie). Paris méd., 1929, Nr. 9, S. 220.

Es handelt sich um eine in der Mittellinie entsprechend dem Mittelpunkte des Os coccygis gelegene, mehr oder weniger tiefe Einziehung der Haut, die an der Unterlage fixiert und als geringster Grad einer Spina bifida zu betrachten ist. Mit fortschreitendem Alter scheint eine Abschwächung der Erscheinung stattzufinden. Das Grübchen fand sich bei 68,6% sicher, 45,4% wahrscheinlich kongenital Syphilitischen, nur in einem Falle ohne nachweisbare Syphilis.

E. Levin-Berlin.

Heine, P. E.-Würzburg: Zur Frage einer vollständigen frühzeitigen Erfassung der Lues congenita. Zugleich ein bevölkerungspolitischer Beitrag. (Univ.-Frauenkl.) Zbl. f. Gyn., 1929, Nr. 11, S. 683.

Die bisherigen Methoden der Erfassung der kongenitalen Lues genügen nicht

Digitized by Google

zur Bekämpfung der in ihr liegenden bevölkerungsvermindernden und bevölkerungsverschlechternden Komponente; jede Gebärende müßte einer Blutuntersuchung unterworfen werden, entweder bei Anwesenheit eines Arztes durch Gewinnung des Venenblutes oder bei bloßer Anwesenheit einer Hebamme durch Untersuchung des Retroplazentarblutes; für diese Untersuchung eignet sich am besten die Meinickesche Trübungsreaktion, weil sie in der Schwangerschaft der WR überlegen ist. Wenn die Reaktion auch nur schwach positiv ausfällt, so ist nach 8 Tagen in einem Spezialinstitut die Untersuchung des Venenblutes der Mutter nach den üblichen Methoden vorzunehmen und bei neuerlichem positiven Ausfall der Probe die antiluetische Behandlung von Mutter und Kind durchzuführen. Es ist anzustreben, daß die prinzipielle serologische Untersuchung während der Geburt als Ausführungsbestimmung zum Gesetz zur Bekämpfung der Geschlechtskrankheiten vorgeschrieben wird; damit würde wohl nicht eine beträchtliche Steigerung der Geburtenziffer, aber eine erhebliche qualitative Besserung des Geburtenüberschusses erzielt werden.

F. Winkler-Wien.

Berardinelli, W.: Syphilis hereditaria tarda der Hoden (portugiesisch). Rev. méd. Bras., Jahrg. 4, Nr. 10, 11/12, S. 506.

Bei einem 23 jährigen Brasilianer hatte sich im Verlauf von 3 Monaten ein leicht ziehendes Gefühl, zunächst im rechten und dann auch im linken Hoden eingestellt. Sie wurden beide etwa enteneigroß. Schmerzen bestanden nicht, nur war ein etwas unangenehmes Gefühl vorhanden. Eine erworbene Lues hatte nicht vorgelegen. Die Mutter hatte zwei Fehlgeburten gehabt und zwei Kinder frühzeitig verloren. Bei dem Kranken fanden sich: steile Stirn, Mißbildungen an den Zähnen, hoher Gaumen, Schmerzen am Sternum und den Schienbeinen, nächtliche Kopfschmerzen. Dazu treten die erwähnten Veränderungen an beiden Hoden. Sie sind hart und schmerzlos. Die Nebenhoden sind leicht vergrößert. Sonst fand sich nichts Besonderes. Die Behandlung mit Jodquecksilber führte bald ein Zurückgehen der Schwellung herbei. Die Hoden bekamen ihre normale Größe und die übliche Druckempfindlichkeit. Eine Untersuchung des Samens nach der Behandlung ergab eine vollständige Azoospermie.

Ruge-Hamburg.

Eschbach, H.: Méningite hérédo-syphilitique avec vertiges et sueurs (Meningitis kongenital-syphilitischer Natur mit Schwindel und Schweißausbrüchen). Paris méd., 1919, Nr. 9, S. 217.

Die Erscheinungen bei dem 3jährigen Kinde wurden nach Feststellung der Syphilis durch Liquorveränderungen und positive WR (diese auch beim Vater) mit antisyphilitischer Behandlung schnell zum Schwinden gebracht.

E. Levin-Berlin.

Roger, H., Aubaret u. A. Crémieux-Marseille: Hérédo-atrophie optique et hérédo-tabès chez un fils de mère tabétique et de père paralytique général (Hereditäre Optikusatrophie und hereditäre Tabes bei dem Sohne einer tabischen Mutter und eines Vaters mit progressiver Paralyse). Progr. méd., 1929, Nr. 14, S. 596.

Optikusatrophie ist bei juveniler Tabes häufig, diese ist in der Mehrzahl der Fälle kongenital-syphilitischer Natur. Der beschriebene Fall gehört in diese Kategorie, er ist außerdem dadurch ausgezeichnet, daß sich bei der Mutter gleichfalls Tabes fand, während der Vater anscheinend im Alter von 35 Jahren einer progressiven Paralyse erlegen war. Auffallenderweise zeigte auch die Mutter eine Optikusatrophie. Bei dem Sohne liegt eine hereditäre Tabes und eine hereditäre tabische Optikusatrophie vor.

E. Levin-Berlin.

Dshentschelsko u. Slinko-Charkow: Die professionelle Erkrankung an Syphilis des medizinischen Personals. Wratschebnaja Delo, 1929, Nr. 9 u. 10.

Auf 314, von den Verff. abgesandte Fragebogen erhielten dieselben Bericht über 43 Fälle von professioneller Syphilis beim medizinischen Personal RSFSR., wozu sie noch 8 Fälle aus der russischen Literatur fügen. Im Speziellen betrafen die Infektionen 25 Ärzte (23 Männer und 2 Frauen), 2 Zahnärzte (1 Mann und 1 Frau), 10 Feldschere, 10 Hebammen, 2 barmherzige Schwestern, 2 Sanitäre (1 Mann und 1 Frau). Das macht im ganzen 51 Fälle. Berücksichtigt man nur die Ärzte, so standen bei diesen an 1. Stelle die Chirurgen, an 2. Stelle Geburtshelfer und an 3. Stelle Venerologen. Bei Berücksichtigung jedoch des gesamten medizinischen Personals überwiegt die geburtshilfliche Tätigkeit über alle anderen bei diesen Infektionen. Unter den 43 genauer berichteten Fällen fanden sich in bezug auf die Lokalisation 29mal Fingerschanker, was 67% ausmachte. In bezug

Digitized by Google

auf die Diagnosen wurden diese in 60% der Fälle spät gestellt, d. h. erst bei Auftreten der sekundären Erscheinungen, was seine Erklärung wohl darin findet, daß die betreffenden sich spät an den Venerologen wandten. Der Verlauf der Krankheit war häufig ein schwerer, so unter den 25 Ärzten 11mal, unter den je 10 Hebammen und Feldscheren je 2mal. Als beste prophylaktische Maßregeln empfehlen die Verff. besonders bei Stichverletzung durch die Nadel Ausdrücken der verletzten Stelle, darauf Desinfektion mit 3%iger Sublimatlösung, nicht später als 25 Minuten nach der Infektion. A. Jordan-Moskau.

Bettmann-Heidelberg: Wesen und Mechanismus der Jarisch-Herxheimerschen Reaktion. (Univ.-Hautkl.) Kl. W., 1929, Nr. 23, S. 1060.

Nach sehr eingehender Würdigung der Meinungen und Versuche anderer Autoren beschreibt Verf. eigene experimentelle Untersuchungen, die er dadurch ermöglichte, daß er durch Einimpfung eines Tröpfchens $1^0/_{00}$iger Histaminlösung auf eine Roseala eine hochgradige Anschwellung und Rötung dieser selbst sowie einen sehr großen, allerdings halbseitig bleibenden Reaktionshof hervorrief. Diese Reaktion bleibt einige Stunden bestehen und geht dann völlig zurück. Am nächsten Morgen wird in eine diesem Gebiet ferne Stelle subkutan 1 ccm einer ebenso starken Histaminlösung injiziert mit dem Erfolg, daß nach leichten Allgemeinerscheinungen 10 Minuten später an der früheren Reaktionsstelle es wieder zur gleichen lokalen Reaktion kommt, die erheblich länger anhält, als nach der Kutireaktion. Am nächsten Morgen 1 ccm Embarin i. m., wodurch wieder zunächst die gleiche lokale und später eine allgemeine J(arisch)-H(erxheimersche) R(eaktion) ausgelöst wird. Es besteht also eine Beziehung zwischen einer spezifisch ausgelösten JHR und einer unspezifisch ausgelösten Vorreaktion. Verf. ist der Ansicht, daß neben einer spezifischen eine unspezifische Komponente obligat ist, was Ausblicke nach Richtung einer unspezifischen Therapie, Dosierung der spezifischen Mittel und Wirkung eröffnet. Zusammenfassend glaubt Verf. annehmen zu dürfen, daß die Reaktion zuerst durch das Spezifikum angeregt, dann aber erst durch Spirochätenzerfall und direkte Gefäßwandbeeinflussung zur richtigen Entwicklung gebracht wird. Ob die Reaktion aber überhaupt auftritt, hängt von einer durch die Haut selbst produzierten Histamin-Ausschüttung und einer dadurch bedingten Vorreaktion ab. H. Colman-Berlin.

Ustinowsky-Moskau: Zur Frage der Syphilis der Cervix uteri. Gynäkologia u. Geburtshilfe, Russisch, 1929, Nr. 2.

In dem 2. Moskauer Vendispansair wurden in der Zeit von 1924—1927 beim Morgenempfang 16931 Kranke notiert, von denen 2036, d. h. 12,42% weibliche Personen mit Syphilis waren, darunter 54 oder 2,64% mit Ulc. indurata gen. Von den harten Schankern saßen: 30 auf den großen bzw. kleinen Schamlippen, 12 entsprechend der Commisura post., 3 entsprechend dem Orificium urethrae, 2 an der Klitoris, 3 auf dem Damm, je einer am After bzw. auf der inneren Fläche des Oberschenkels und 2 auf der Cervix uteri. Dementsprechend bildete letztere Lokalisation unter den harten Schankern der Geschlechtspartei 3,7%.

A. Jordan-Moskau.

Sitermann-Minsk: Zur Frage der syphilitischen Aortenaffektionen. Wratschebnaja Gaseta, 1929, Nr. 6.

Verf. berichtet über 9 Fälle von Aortitis, welche 8 Männer und eine Frau betrafen. Die WR war bei diesen Fällen 8mal positiv, einmal negativ. Das Alter der Kranken schwankte zwischen 35 und 48 Jahren, die mittlere Inkubationszeit betrug 20 Jahre. In 4 unter diesen 9 Fällen gab es Kombinationen mit Neurolues (3mal Tabes dors., 1mal Lues cerebrospinalis). Hinsichtlich der Symptome handelte es sich 5mal um Aneurysmen, 4mal um Insuffizienz der Klappen. Die Behandlung bestand in 10—15 Einreibungen von 3,0—4,0 Ung. cin., gelegentlich in Kombination mit kleineren Dosen NS (0,1—0,15) bis zur Gesamtdosis 1,0 bei gleichzeitigem Gebrauch von KJ zu 2,0 pro die. A. Jordan-Moskau.

Windholz, F.-Wien: Über erworbene knotige Syphilis der Lunge. (Path.-anat. u. bakter. Inst. d. Krankenanstalt Rudolfstiftung.) Virch.-Arch., Bd. 272, H. 1, S. 76.

Nach Auseinandersetzung der Schwierigkeit der Lungensyphilisdiagnose auch auf dem Sektionstisch teilt Verf. einen der sehr seltenen Fälle von knotiger Lungensyphilis mit, der einzigen Form, deren spezifische Natur über allen Zweifel erhaben ist. 73jähriger Mann mit zweifelhaftem Ulcus in der Anamnese, kommt mit der klinischen Diagnose Mesaortitis luica mit Aorteninsuffizienz und Herzmuskel-

Digitized by Google

schädigung, Stauung in Lungen und Bauchorganen, abgesackter Pleuraerguß r. zur Sektion. Diese ergibt im rechten Unter- und Mittellappen haselnußgroße kompakte grauweißliche Knoten. Mikroskopisch: sklerosierende Entzündung, lymphozytär-plasmazelluläre Infiltrate, obliterierende Bronchitis und Peribronchitis fibrosa. An den Arterien und Venen produktive Entzündung aller Wandschichten, stellenweise ein bis an die Intima heranreichendes, riesenzellhaltiges Granulationsgewebe. Riesenzellen vom Langhanstyp überhaupt sehr reichlich. Es handelt sich in den fraglichen Fällen stets um im Tertiärstadium auftretende miliare bis orangegroße Knoten, mit Vorliebe im r. Mittellappen. — Männer erkranken doppelt so oft wie Frauen. Makroskopisch erinnern die Knoten oft an ein Neoplasma. Durch das Fehlen von Knötcheneruptionen und käsig-bronchopneumonischen Herden unterscheiden sie sich von tuberkulösen Prozessen. Mikroskopisch ist in den ausgedehnten Nekrosen die faserige Bindegewebsmatrix meist noch nachweisbar. Fr. Wohlwill-Hamburg.

Even, P.: L'application de la syphilimétrie à la syphilis héréditaire (Die Anwendung der Syphilismetrie auf die hereditäre Syphilis). Arch. Inst. Prophyl., Bd. 1. Nr. 1, S. 21.

Even weist auf die Bedeutung der Syphilimetrie für die Behandlung der Syphilis congenita hin. Die wahre Behandlung der hereditären Syphilis ist die Präventivbehandlung, welche das Kind schützt, indem sie sich gegen die erworbene Syphilis der Eltern richtet. Den Schluß bilden Angaben über die Zunahme des Klientels des „Institut prophylactique": Die Zahl der neuen Fälle, 1244 im Jahre 1916, betrug im Jahre 1928 13171; die Konsultationen betrugen 185683 gegen 10753 im Jahre 1916; bisher wurden 953471 serologische Untersuchungen in den Laboratorien des Instituts ausgeführt. F. Juliusberg-Braunschweig.

Stransky, E.-Wien: Über kongenitale Infektionen. (Reichsanst. f. Mutter- u. Säuglingsfürsorge.) Mschr. f. Kinderhlk., Bd. 43, H. 3, S. 193.

Eine Metastasierung von Infektionskeimen durch die Plazenta findet bei akuten Infektionskrankheiten nicht häufig, bei chronischen außerordentlich selten statt. Eine besondere Bedeutung kommt der kongenitalen Tuberkulose und Lues zu. Erstere verläuft unter dem Bilde einer schweren akuten, rasch miliar azerbierenden Allgemeininfektion, die binnen wenigen Monaten zum Tode führt. Bei der Lues congenita lassen sich 3 Gruppen aufstellen, je nach der Stärke der Ausbreitung der Spirochätose. Die Intensität des Krankheitsprozesses hängt vom Zeitpunkt der intrauterinen Infektion ab. Doch wissen wir noch nicht, warum die Infektion einmal früher, das andere Mal später stattfindet, mitunter sogar latent verläuft.

R. Ley-Kreuznach.

Stausz, L.-Budapest: Die verschiedenen Formen der Eingeweidelues nach Wiener Erfahrungen. Verhandlg. d. ungar. ärztl. Gesellsch., 1929, Nr. 5, S. 74.

Bezüglich des Verhältnisses der Lues zur Tuberkulose unterscheidet Schlesinger zwei Krankheitsformen: 1. zu einer alten Lues sich anschließende ganz frische Tuberkulose und 2. zu einer prozedierenden Tuberkulose aquirierte luetische Infektion. Bei der ersten Gruppe kann die antiluetische Kur nur dann begonnen werden, wenn der Prozeß bereits zum Stillstand gelangt ist. Er lenkt die Aufmerksamkeit auf die ungünstige Wirkung des Salvarsans bei frischer Tuberkulose und warnt vor den oft unangenehmen und aktivierenden Folgen des Jodgebrauches. In der Therapie ist das Hauptgewicht auf Quecksilber- und Wismuth-Präparate zu legen. Viel häufiger findet sich die zweite Kombination, die eine viel ungünstigere Prognose bietet. Häufige Komplikationen sind die Pneumonia caseosa und die Hämoptoe. In dieser Gruppe entfaltet die Syphilis gewöhnlich eine deletäre Wirkung, selbst in den als gutartig diagnostizierten Fällen von Phthise. Schlesinger fand die Kombination der beiden Krankheiten in 15% der Fälle. Von den verschiedenen Formen der Herzlues betrachtet er vom Gesichtspunkt der antiluetischen Kur die supravalvuläre Form und die Aneurysmen für die gutartigsten Formen. Salvarsan gibt er nur bei kompensierten Herzleiden. Bei Lebersyphilis können die besten therapeutischen Resultate von den gummösen Hepatitiden erwartet werden. Er beginnt die Behandlung mit der Einspritzung von 10%igem Jodnatrium, dabei verordnet er auch Quecksilber. M. Kazarowa-T. Pazardjik.

Schlesinger, H.: Die Klinik der Magensyphilis nach dem Stande der jüngsten Erfahrungen. W. kl. W., 1929, Nr. 26, S. 861.

Kurzer Überblick über die differentialdiagnostischen Schwierigkeiten bei der Er-

Digitized by Google

kennung der syphilitischen Magenerkrankungen. Verf. warnt davor, allein aus dem Bestehen einer Syphilis nun auch entsprechende Schlüsse bezüglich der Organerkrankung zu ziehen. Für das Ulcus pepticum ist bisher die syphilitische Genese weder bewiesen, noch wahrscheinlich gemacht. Auf Grund der großen Zahl sichergestellter Fälle von Magensyphilis stellt sich heraus, daß unbedingt charakteristische Symptome der Magensyphilis nicht existieren. Nur die Berücksichtigung der Gesamtheit der Erscheinungen, ihre Gruppierung, der Verlauf der Erkrankung, der Einfluß der spezifischen Therapie unter genauer Röntgenkontrolle ermöglichen die Diagnose, welche immer nur eine Wahrscheinlichkeitsdiagnose ist. Verf. legt besonderen Wert für die Erkennung des Leidens auf die Feststellung, daß die Gruppierung der Erscheinungen oder der Verlauf irgendwie mit den Beobachtungen bei den häufiger beobachteten Magenerkrankungen nicht übereinstimmen. Klinisch werden zwei Haupttypen aufgestellt: 1. die geschwulstartigen, neoplasmaähnlichen Formen des Magens und 2. die Pylorusstenosen. Zum ersten Typus gehören der Schrumpfmagen, der Sanduhrmagen und die präpylorischen Infiltrate, die ebenso wie die Pylorusstenose außerordentliche diagnostische Schwierigkeiten bereiten können. Oft gelingt erst die Diagnose bei der Operation oder an dem durch Resektion gewonnenen Präparat. Das Vorhandensein eines Hepar lobatum oder von Jejunumstenosen kann die Annahme einer luetischen Ätiologie stützen. Die Prognose ist nicht einheitlich; es können Schrumpfungen mit Deformationen und Stenosen entstehen, es kann sogar eine freie Perforation erfolgen. Therapeutisch wird es oft ratsam sein, nicht zu lange mit einem operativen Eingriff zu warten, um nicht durch zu lange ausgedehnte spezifische Therapie wertvolle Zeit zu verlieren, falls doch ein Magenkrebs vorhanden ist. B. Peiser-Berlin.

Zerkowitz, A.-Budapest: Über einen Fall von Morbus Addisonii, höchstwahrscheinlich luetischen Ursprungs. (Nervenabt. d. Städt. St. Stephans-Hospitals.) Kl. W., 1929, Nr. 30, S. 1410.

Bei einer 38jährigen Frau mit addisonartiger Pigmentierung der Haut und der Schleimhäute und niedrigem Blutdruck findet sich stark positive Blutreaktion. Da jeder Hinweis auf tuberkulöse Ursache fehlt, wird eine luetische Ätiologie als höchstwahrscheinlich angenommen. Nach mehreren spezifischen Kuren ist die WR negativ und der Addison bleibt unverändert. F. Rosenthal-Berlin.

Nikitin-Odessa: Zur Diagnose der Syphilis der Harnblase. Wratschebnaja Gaseta. 1929, Nr. 11.

Verf. beschreibt eine Reihe von Fällen von Syphilis der Harnblase und betont, daß an eine solche Möglichkeit gedacht werden muß, wenn, bei Ausschluß von Tuberkulose, die gewöhnliche Behandlung der Zystitis nicht zum Ziele führt. Zystoskopisch gelingt nicht immer die Diagnose, serologisch gleichfalls nicht, da die WR oft negativ ist, so daß die Entscheidung erst ex juvantibus fällt.
A. Jordan-Moskau.

Luria, R. A.-Kasan: Über den diagnostischen Wert der isolierten Pupillensymptome bei der viszeralen Syphilis. (Ther. Klin. d. Staatl. Inst. f. ärztl. Fortbildung.) D. m. W., 1929, Nr. 25, S. 1037.

Verf. hat zahlreiche Fälle beobachtet, bei denen Anomalien der Pupille als einziges Symptom einer bestehenden viszeralen Lues aufgetreten sind. Die Anomalien bestehen in Ungleichheit der Pupillen, Fehlen der Reaktion der Pupillenverengung bei Beleuchtung des Auges und bei der Konvergenz (Argyll-Robertsonsches Symptom) und in Verschleierung der Irisfarben. Die genannten Symptome kommen verschiedenartig kombiniert und nicht selten nur an einem Auge vor. F. Harry-Wiesbaden.

Riehm, W.-Würzburg: Anaphylaxie und Keratitis parenchymatosa. (Univ.-Augenklin.) Kl. Mbl. f. Augenheilk., Bd. 82, S. 648.

Verf. setzt sich mit den verschiedenen Theorien der Genese der Keratitis parenchymatosa auseinander. Als beste Erklärung erscheint ihm die Ansicht von F. Schieck-Würzburg, wonach die in der Hornhaut luetischer Neugeborener zahlreich zu findenden Spirochäten in dem vom Stoffwechsel nur schwer erreichbaren Hornhautgewebe inaktiv liegen bleiben, während der Gesamtorganismus mit der Zeit gegen die Erreger zunehmend immun wird. Es besteht dann einige Zeit lang ein Nebeneinander von in der Hornhaut befindlichem Antigen und von im Kreislauf und anderem Gewebe vorkommenden Antikörpern. Erhöht irgendeine Gelegenheitsursache den Stoffwechselaustausch am Hornhautrande, so treffen die im Blut befindlichen

Digitized by Google

Antikörper mit dem intrakorneal liegenden Antigen zusammen, und das Ergebnis ist das zuerst auf dem einen, dann auf dem anderen Auge auftretende Keratitisparenchym. W. Curth-Berlin.

Péhu, M., u. A. Mestrallet: Essai nosologique sur la pseudo-paralysie de Parrot (Parrotsche Pseudoparalyse). Presse méd., 1929, Nr. 51, S. 829.

Im ersten Lebensvierteljahr tritt bei kongenital syphilitischen Kindern eine Lähmung eines oder mehrerer Glieder auf, die durch Veränderung der Röhrenknochen bedingt ist; ähnlich wie bei der Barlowschen Krankheit findet sich an den Epiphysengrenzen eine starke Schmerzempfindlichkeit und daher Angst vor jeder Bewegung. An diesen Stellen ist manchmal auch ein sukkulentes Ödem festzustellen. Die körperliche Untersuchung ergibt sehr häufig Vergrößerung der Milz und manchmal auch der Leber. Bei schwerer Erkrankung sieht man auch Gelenkentzündungen mit serösem oder eitrigem Erguß, die sich ohne Punktion bei spezifischer Behandlung zurückbilden. Röntgenologisch ist keine Epiphysenlösung vorhanden, sondern Frakturen der erstgebildeten Knochenbälkchen 2—3 mm von der Epiphyse entfernt. Eine Osteochondritis syph. ist zwar auch oft röntgenologisch nachweisbar, doch tritt sie auch unabhängig von der Parrotschen Paralyse auf. Manchmal ist im Röntgenbild nichts weiter als ein Gumma in der Mitte der Epiphyse nachweisbar. Das Krankheitsbild ist durch die Knochenveränderungen allein nicht zu klären; es finden sich immer noch außerdem entzündliche Sehnen- und Muskelaffektionen. F. Rosenthal-Berlin.

Jacobsohn, A., u. Grinewitz-Smolensk: Dementia praecox und Lues. Russkaja Klinika. 1928, Bd. 10, Nr. 55.

Bericht über klinische, Blut- und Spinalflüssigkeitsuntersuchungen auf Syphilis bei 100 Fällen von Dementia praecox. Nur in 8 Fällen ließ sich Lues nachweisen, darunter 2—3mal Lues congenita, so daß die Verf. einen Zusammenhang zwischen Dementia praecox und Lues verneinen. A. Jordan-Moskau.

Ätiologie. Experimentelle Forschung

Hamburger, R.-Berlin: Übertragung der Spirochaete pallida aus Lymphknoten eines latent syphilitischen Säuglings auf Kaninchen. (Univ. Kinderklin.) Mschr. f. Kinderhlk., Bd. 42, H. 1/5, S. 198—201.

Bei einem 5 Monate alten Säugling mit latenter Lues congenita fand sich außer der positiven WR keines der üblichen luetischen Symptome. Auffallend war jedoch eine starke Mikropolyadenie mit Drüsentumoren bis zu Erbsengröße. Ein Kubital- und Inguinallymphknoten wurde exstirpiert und hiermit sowie mit dem Venenblut des Kindes Kaninchenhoden inokuliert. Die beiden Lymphome zeigten bei verschiedenen Tieren Impfsyphilis, die Venenblutimpfung verlief ergebnislos.
R. Ley-Kreuznach.

Gaehtgens, W.-Hamburg: Über die antigene Wirkung von Pallidasuspensionen in karbolisierter Kochsalzlösung. M. Kl., 1929, Nr. 10, S. 390.

Die gewaschene karbolisierte Pallidasuspension erwies sich als ein spezifisch wirkendes, hochempfindliches Antigen, das mit Luesserum in weitgehender Übereinstimmung mit der WR Komplementbindung zeigt. Die gleichzeitige Anwesenheit von Karbol und hinreichenden Spirochätenmengen ist jedoch dabei erforderlich, mit der Pallidaabgußflüssigkeit tritt die Reaktion nicht ein. Die Reaktion ist spezifisch; es handelt sich wahrscheinlich um einen von der WR verschiedenen Vorgang, der neben dieser im infizierten Organismus abläuft. E. Levin-Berlin.

Schloßberger, H.-Frankfurt a. M.: Über das Verhalten der Syphilisspirochäten im Mäuseorganismus bei Passagen. (Staatsinst. f. exper. Ther.) M. Kl., 1929, Nr. 8, S. 307.

Die frühere Annahme, daß die weißen Mäuse eine absolute Immunität gegenüber der Syphilisinfektion besitzen, trifft nicht zu; es fehlen bei ihnen allerdings sichtbare Krankheitserscheinungen, und der serologische Befund ist stets negativ. Trotzdem findet bei ihnen eine Verbreitung der Syphilisspirochäten nach Einimpfung von Schankerstückchen im ganzen Organismus statt, wie durch Verimpfung von Organen (Drüsen, Gehirn) auf Kaninchen nachgewiesen werden kann. Es handelt sich hierbei auch nicht nur um Verbreitung der eingebrachten Parasiten, sondern um eine lebhafte Vermehrung im Mäuseorganismus; das ergibt sich aus den gelungenen

Digitized by Google

passagenweisen Fortzüchtungen des Syphilisvirus in Mäusen, die bisher mit 2 Stämmen $2\frac{1}{2}$ Jahre lang fortgeführt worden sind. E. Levin-Berlin.

Bessemans, A., F. de Potter u. R. Hacquaert: Sur deux Formes d'aérothermothérapie locale des syphilomes testiculaires primaires du Lapin (Über zwei Formen örtlicher Heißluftbehandlung primärer Hodensyphilome des Kaninchens). Compt. rend. Soc. biol., Bd. 100, Nr. 10, S. 757.

Die Wärme kam auf die Syphiliserscheinungen zur Einwirkung, indem man den Hoden in eine Art Heißluftkammer, nach Analogie der von Bier zur Erzeugung aktiver Hyperämie konstruierten, brachte oder auf das Syphilom isoliert mit Hilfe eines thermo-elektrischen Apparates einen warmen Luftstrom einwirken ließ. Ähnlich wie bei früheren Versuchen mit Warmwasserbehandlung zeigte sich, daß ein schnelles Schwinden der Spirochäten und Heilung der Läsionen nur erzielt werden konnte, wenn im Innern des kranken Gewebes 1 Stunde lang eine Temperatur von 42° oder 2 Stunden lang eine solche von 40° bestand. Der Hoden zeigt starke Kongestionierung, bisweilen auch oberflächliche Phlyktäne, bleibt einige Tage ödematös und wird dann wieder normal, kann jedoch an der Außenfläche ein narbiges Knötchen zeigen. Die Tiere erscheinen dann, auch bei längerer Beobachtung, vollkommen geheilt, ob etwa an anderen Stellen, besonders in den Drüsen, doch noch Spirochäten vorhanden sind, müssen weitere Untersuchungen zeigen.

E. Levin-Berlin.

Levaditi, C., P. Lépine u. V. Sanchis-Bayarri: Contribution à l'étude expérimentale du mécanisme pathogénique de la parasyphilis (Beitrag zum experimentellen Studium des pathogenetischen Mechanismus der Parasyphilis). Paris méd., 1929, Nr. 10, S. 236.

Variationen in den pathogenen Fähigkeiten der Spirochäten können nicht mehr bestritten werden, für das Auftreten von Paralyse und Tabes ist am häufigsten eine neurotrope Varietät maßgebend. Die Frage ist jedoch noch nicht vollkommen geklärt. Bisherige experimentelle Untersuchungen hatten das Ergebnis, daß ein dermotropes Virus bei Inokulation am Zentralnervensystem des Kaninchens dort gewöhnlich keine Erscheinungen hervorruft, höchstens gelegentlich Metastasen an entfernten Organen. Verff. stellten weitere Versuche mit einer an beweglichen Spirochäten reichen Emulsion an, die von mit dem dermotropen Stamm Truffi bei Kaninchen erzeugten Syphilomen stammte. Bei Einspritzung in den Rückenmarkskanal von Kaninchen, die vorher mehrere virulente Inokulationen erhalten hatten, gingen die Spirochäten bald zugrunde; der Liquor dieser Tiere hat spirochätizide Eigenschaften. Die überlebenden Tiere zeigten keine auf Infektion des Zentralnervensystems zu beziehenden Erscheinungen; meist trat jedoch innerhalb von Stunden bis zu wenigen Tagen der Tod ein, unter den Erscheinungen eines anaphylaktischen Choks, der auf eine Sensibilisierung durch die in den Spirochäten enthaltenen Proteine oder Lipoproteide zu beziehen ist. Niemals konnte mit dem Gehirn, Rückenmark, Liquor eine experimentelle Infektion von Kaninchen bewirkt werden; das Zentralnervensystem zeigte also eine große Resistenz gegen intralumbal injizierte Spirochäten. Sie werden jedoch hier nicht zerstört, können vielmehr an andere Stellen des Organismus gelangen und eine stumme Infektion bewirken; dafür sprechen gelungene Übertragungen der Syphilis mit Popliteraldrüsen der Tiere und positive Meinicke-Reaktion. Diese Resistenz des Zentralnervensystems kann jedoch Schwankungen unterworfen sein, ihre zeitweise Abschwächung würde bei gleichzeitiger Ausbreitung eines stärker neurotropen Virus den pathogenetischen Mechanismus der Parasyphilis, auch die periodischen Ausbreitungen der Paralyse erklären.

E. Levin-Berlin.

Steiner, G., u. V. Fischl-Heidelberg: Experimentelle Untersuchungen zur Pathologie und Therapie der Spirochätenkrankheiten. Über die Wirkung von Goldpräparaten bei experimenteller Rekurrens. (Labor. d. Psychiatr. Neurol Univ.-Klin.) Kl. W., 1929, Nr. 13, S. 584.

Verff. untersuchten die Wirkung des Solganals und des von Schering hergestellten Präparates A 69 auf ihre spirochätentötenden Eigenschaften, und zwar besonders im Hinblick auf die Wirkung bei im Gehirn der infizierten Tiere zurückgebliebenen Spirochäten. Denn es hatte sich gezeigt, daß Salvarsanpräparate, 6 Wochen nach der Infektion verwandt, nicht in der Lage waren, eine vollständige Sterilisation des Organismus herbeizuführen. Der chemotherapeutische Index für Solganal beträgt 1:20, der für A 69 1:18. Auch eine schützende Wirkung kam den Gold-

Digitized by Google

präparaten zu. Bei den weiteren Versuchen ergab sich, daß das Solganal und A 69 in der Lage waren, die Restspirochäten im Gehirn abzutöten, wenn sie in mehrfach wiederholter Gabe angewandt wurden. A 69 erwies sich bei gleicher guter Wirkung weniger toxisch als Solganal. Auf Grund ihrer Versuche machen Verff. den Vorschlag, doch bei der Paralyse Versuche mit Goldpräparaten anzustellen, da durch sie möglicherweise eine Abtötung der im Gehirn befindlichen Syphilisspirochäten bewirkt werden könne. Ruge-Hamburg.

Kolle, W., u. R. Prigge-Frankfurt a. M.: Gibt es eine echte aktive Immunität bei Syphilis? (Chemother. Forschgsinst. „Georg Speyer Haus".) D. m. W. 1929. Nr. 24, S. 985.

Durch eine auf breiter Grundlage vorgenommene experimentelle Prüfung wurde erneut der Beweis erbracht, daß es bei Syphilis keine echte aktive Immunität gibt. Die Versuche waren folgendermaßen angeordnet: Kaninchen wurden 3—8 Monate nach der Syphilisinfektion mit 0,1—0,15 g pro Kilogramm Neosalvarsan behandelt. 6 Monate später wurden sie der Super- bzw. Reinfektion teils mit homologen, teils mit heterologen Stämmen unterworfen. Nach weiteren 6—8 Monaten wurden bei allen Tieren, soweit sie infolge Nachimpfung mit heterologen Stämmen keine Schanker aufwiesen, die Lymphdrüsen und Hoden bzw. die Tunicae vaginales parietales exstirpiert und auf frische Tiere verimpft. In fast allen Fällen konnte der Nachweis erbracht werden, daß diese Organe wieder mit Spirochaeta pallida infiziert waren.
F. Harry-Wiesbaden.

Kolle, W.: Über symptomlose Infektionen und ihre Bedeutung für Epidemiologie, Pathologie und Immunität, insbesondere der Syphilis. Schweiz. m. W., 1929, Nr. 20, S. 517.

Ausgehend von den symptomenfreien Infektionen akuter Natur, welche die Differenzen im Durchseuchungs- und Erkrankungsindex erklären, beschäftigt sich der Autor mit der symptomenlosen Infektion bei chronischen Infektionskrankheiten, insbesondere der Syphilis. Das Vorkommen einer symptomlosen Syphilisinfektion beim Menschen wird als ein nicht allzu seltenes Vorkommnis angesprochen. Bei Kaninchen haben sich die als „Nuller" bezeichneten Impflinge als symptomfrei syphilisinfiziert herausgestellt; jede Maus, die mit Syphilismaterial geimpft wurde, wird zeitlebens syphiliskrank, aber latent. Es gibt neben der symptomlosen Infektion auch eine symptomlose Superinfektion, durch welche sich das Vorkommen einer „Schankerimmunität" bei experimentell mit Syphilis infizierten Kaninchen ergibt. Bei Superinfektions- und Reinfektionsversuchen mit homologen Stämmen führt trotz Bestehens der Schankerimmunität die neue Infektion mit dem homologen Stamm wieder zu einem Eindringen der Spirochäten in die Lymphdrüsen. Es dürfte daher auch die sog. Syphilisimmunität des Menschen als Infektionsimmunität aufgefaßt werden; — eine Scheinimmunität im Sinne von Schankerimmunität, nicht aber einer auf absoluter Keimabtötung beruhenden allgemeinen Immunität.
Riecke-Göttingen.

Tagesgeschichtliche Nachrichten

Ernannt: Priv.-Doz. Dr. Rudolf Strempel in Bonn zum a. o. Professor.
R.

Nachdruck (auch des Abschnittes „Tagesg. Nachr.") ist ohne Genehmigung des Verlegers nicht erlaubt

Verantwortlich für die Redaktion: für Originalabhandlungen und T. N.: Prof. Dr. J. H. Rille Leipzig. Für den Referatenteil: Dr. Fritz Callomon, Dessau

Digitized by Google

Dermatologische Wochenschrift

Nr. 45 (Bd. 89) 9. November 1929

Aus der Dermatologischen Universitätsklinik in Graz (Vorstand: Prof. Dr. R. MATZENAUER)

Ein Fall von Pemphigus neuroticus

Von

Dr. JULIUS WENDLBERGER, Assistent

Mit 2 Abbildungen im Text

Im folgenden sei auf einen Fall eines pemphigoiden Ausschlages hingewiesen, der sowohl wegen seines Verlaufes als auch wegen seiner eigenartigen Lokalisation Interesse verdient.

Patientin G. A., 20 Jahre alt, von gutem Ernährungszustande, leidet seit 6 Jahren an einem blasigen Ausschlage, der 3 Jahre an einem Unterschenkel, dann weitere 3 Jahre am linken Vorderarm regelmäßig vom Frühjahr bis zum Spätherbst besteht und während der Wintermonate zessiert.

Im Frühjahr 1923 trat der Ausschlag das erstemal auf, und zwar am rechten Unterschenkel; nach einem $^1/_2$ Jahr heilte die Affektion spontan ab. In den folgenden beiden Jahren 1924 und 1925 trat dieselbe Affektion neuerlich im Frühjahr auf an derselben Lokalisationsstelle und dauerte mit einigen Remissionen bis zum Spätherbst. Seit den letzten 3 Jahren blieb nun das Bein vollständig frei, statt dessen trat nun diese Affektion am linken Vorderarm, auf gekreuzter Seite auf.

Die Erkrankung begann allemal mit einer vorausgehenden schmerzhaften Schwellung des betroffenen Gebietes im Frühjahr; am nächsten Tage schon schossen Blasen von Haselnuß- bis Hühnereigröße auf; dieselben pflegten nach ungefähr einer Woche abzuheilen, während gleichzeitig neue Blasen auffuhren; dieser Zustand dauerte mit einigen Remissionen monatelang und schwand erst gegen den Winter hin, spätestens bis Dezember. Nach Rückbildung der Blasen blieben weder Narben noch Pigmentationen auf der betroffenen Hautstelle zurück.

Im heurigen Jahre begann die Erkrankung Anfang April. Die Patientin, welche sich uns Anfang Mai zuerst vorstellte, wurde am 2. Juni an der Klinik aufgenommen.

Es bestanden im Bereiche des linken Vorderarmes fingernagel- bis eigroße Blasen, von klarserösem bis leicht getrübtem Inhalt und ziemlich unregelmäßiger Begrenzung; die frischen Blasen zeigten einen kaum sichtbaren blaßroten schmalen Saum. Die übrige Haut zwischen den einzelnen Effloreszenzen war durchaus unverändert, zeigte also keinerlei entzündliche Erscheinungen. Die Lokalisation der Erkrankung war die Streckseite des linken Vorderarmes und ein Teil der Beugeseite, doch reichte die Affektion nirgends über das Gebiet der Streckermuskulatur des Vorderarmes hinaus (vgl. Abb. 1, 2).

WR negativ. MTR negativ.

Der Harn zeigte keinerlei pathologische Veränderungen.

Blutbild: Sahli 85, weiße 7300, rote 4500000, Stabförmige 1%, Segmentkernige 61,5%, Eosinophile 2,5%, Basophile 0,5%, Monozyten 6%, Lymphozyten 28,5%.

Am Röntgenbild zeigte sich das Knorpellager zwischen dem distalen Ende der Ulna und der ersten Reihe der Handwurzelknochen eine Spur schmäler als rechts; im übrigen war der radio-karpale Gelenkspalt frei. An den Unterarmknochen waren pathologische Veränderungen nicht zu erheben.

Die Patientin zeigte eine allgemeine erhöhte mechanische Erregbarkeit der Nerven und Sehnen.

Digitized by Google

Die genauere neurologische Untersuchung, welche auf der hiesigen Nervenabteilung durchgeführt wurde, ergab eine deutliche Differenz in der Erregbarkeit zwischen rechts und links, und zwar im Gebiete des Nervus radialis:

links	rechts
3 KSZ	3 KSZ
4 AOZ	6 AOZ
7 ASZ	4,5 ASZ
3,5 KOZ	5 KOZ

Auf dem Gebiete des Ulnaris und Medianus fanden sich keine wesentlichen Veränderungen.

Sensibilitätsstörungen waren nicht nachweisbar.

Nach Ansicht der Neurologen dürfte es sich um einen beginnenden pathologischen Prozeß im Halsmark handeln. Mundhöhle o. B.

Nach vorsichtiger Jodmedikation in kleinen Dosen kamen die Blasen innerhalb von 10 Tagen restlos zur Rückbildung; nach 5 weiteren Tagen, während welcher sich keinerlei Nachschübe zeigten, wurde Patientin auf ihr dringendes Verlangen aus dem Spital entlassen und hat sich bis heute unserer Kontrolle entzogen.

Abb. 1

Abb. 2

Differentialdiagnostisch kommen nur wenige Affektionen in Frage. Nachdem man Urticaria bullosa von vornherein ausschließen kann, wäre hauptsächlich an Epidermolysis bullosa und Pemphigus vulg. localisatus zu denken. Gegen Epidermolysis spricht, daß Patientin die Erkrankung vor sechs Jahren erst erworben hat und in der Familie keine weiteren Fälle zu eruieren sind; weiter sehen wir in unserem Falle die Blasen an einer Stelle lokalisiert, die weder durch Reibung noch durch Druck besonders belastet erscheint; auch ist es nicht möglich, künstlich eine Blaseneruption zu provozieren, wie dies bei einer allgemeinen Disposition der Haut zu erwarten wäre. Gegen lokalisierten Pemphigus vulg., mit dem die Blaseneruption die größte Ähnlichkeit aufweist, spricht die lange Dauer der streng lokalisierten Affektion. Gegen eine artifizielle Dermatitis bullosa, wie sie bei hysterischen Selbstverstümmelungen bemerkt werden kann, spricht der Mangel jeglicher Entzündungserscheinungen in der Umgebung der Blasen und auf den dazwischenliegenden Hautpartien. In Frage käme noch ein Erythema multiforme bullosum; doch spricht dagegen die ausschließliche Lokalisation an einem Vorderarm, während das Erythema multiforme meist an symmetrischen Stellen der Extremitäten aufzutreten pflegt, und jedenfalls das Fehlen von Erythemflecken.

Wir glauben also, es offenbar mit einem Pemphigus neuroticus zu tun zu haben, wie wir es zum Beispiel bei Syringomyelie beobachten

Digitized by Google

können. Hierfür spricht die eigenartige Lokalisation, die ausgesprochen das Radialisgebiet betrifft, das öftere Rezidivieren und die wenn auch geringen nervösen Veränderungen. Doch ist es bekannt, daß oft die Blaseneruptionen auftreten, lange bevor ein organisches Nervenleiden manifest wurde.

Aus dem Kabinett zur Erforschung der Berufserkrankungen, Swerdlowsk
(Leiter: Dr. W. A. Ljapustin)

Über Kaliumchromatgeschwüre

Von

Dr. A. P. Dewirtz

Mit 3 Abbildungen im Text

Die ersten Arbeiten über den Einfluß des Chroms auf den menschlichen Organismus im allgemeinen und speziell auf die Haut wurden von einem schottischen Arzt Duncan im Jahre 1826 veröffentlicht; er beobachtete in Glasgow bei Arbeitern, die mit Kaliumbichromat zu tun hatten, bösartige, tiefgehende Geschwüre, die in einigen Fällen die Hände und Vorderarme durchlöcherten.

Die Zahl der von uns untersuchten Arbeiter wie auch der festgestellten Nasen- und Hautaffektionen sind auf nachfolgender Tabelle dem Alter und der Dauer der Berufstätigkeit gegenübergestellt.

Bezeichnung der Hüttenwerksabteilung	Zahl der Untersuchten	Nasenscheidewandperforation	Hautgeschwüre	Nach Abheilung der Geschwüre entstandene Hautnarben
1. Allgemeine Abteilung	48	33	8	3
2. Gichtabteilung . . .	57	29	—	5
3. Glühofen	136	113	10	5
Insgesamt	241	175	18	13

Unser Material besteht insgesamt aus 297 Fällen: in 123 Fällen lokalisierten sich die Geschwüre an der Rückseite der Hände, in 63 Fällen an den Unterschenkeln, in 30 Fällen am unteren Drittel des Unterarmes, in 21 Fällen waren gleichzeitig Geschwüre an den Händen und Unterarmen vorhanden, nur bei 60 Arbeitern saßen die Geschwüre an anderen Stellen, vorwiegend am Bauche, Halse und Hodensack. Bei Durchsicht des Materials ergab es sich, daß die Zahl der Besuche in der Ambulanz im Laufe der Herbst- und Wintermonate anstieg, so z. B. wenn im Juli 1926 die Zahl der wegen der Geschwüre Beurlaubten gleich 12 war, stieg die Zahl der Erkrankten im September auf 26 und erreichte im Januar 1927 die Zahl von 32. Im April sank diese Zahl auf 8. Ähnliche Verhältnisse wurden im nächsten Jahre 1927—1928 festgestellt. Somit zeigt das eben angeführte Material, daß es einen gewissen Zusammenhang zwischen der Zahl der Erkrankungen und der Jahreszeit

Digitized by Google

gibt. Was die Lokalisation anbetrifft, so entstehen hier die Hände im Vordergrund. Diese beiden Momente, die Jahreszeit und die Lokalisation, finden ihre Erklärung in den Bedingungen, in welchen die Arbeit während der erwähnten Monate verläuft. Die Mehrzahl der Arbeiter der Werke ist fremdländig, sie wohnen in engen Kasernen und Baracken und haben keine Möglichkeit, die einfachsten hygienischen Maßnahmen auszuführen (Bad, Wäsche). Deswegen sind unter ihnen verschiedene Hauterkrankungen (Krätze, Impetigo, Pyodermie) stark verbreitet. Natürlich sind diese Erkrankungen im Winter stärker verbreitet. Außerdem müssen die Arbeiter infolge der starken Kälte (bis zu 40°) sich sehr warm ankleiden, da sie aber in derselben Kleidung, die sie auf der Straße tragen, auch zu arbeiten genötigt sind, so kommt es selbstverständlich zu starker Schweißabsonderung, zu starkem Jucken und Hautzerkratzen.

Abb. 1

Da die Arbeiter keine geeigneten Schutzhandschuhe tragen, wird ihre Haut insbesondere an den Händen öfters verletzt. Außerdem leidet die Epidermis, insbesondere am Handrücken, durch das öftere Waschen der Hände mit kaltem Wasser und das unvollständige nachfolgende Trocknen.

Die Entstehung von Geschwüren an den sonstigen Hautstellen: an den Beinen, am Bauch und am Hodensack findet statt, einerseits infolge der starken Schweißabsonderung an diesen Stellen, andererseits infolge der mechanischen Einreibung von Staub und Bichromatkristallen (Lauge) am Bauch durch den Gürtel, am unteren Drittel der Unterschenkel durch die Bänder der Unterhosen und am Halse durch den Kragen.

In der Frage der Ätiologie der Chromatgeschwüre stimmen unsere Beobachtungen völlig mit denjenigen anderer Autoren überein: die Entwicklung der Geschwüre erfordert eine vorangehende Zerstörung der Ganzheit der Epidermishornschicht, nur dadurch kann erklärt werden, weshalb zahlreiche Arbeiter, die an denselben Werken tätig sind, sich keine Geschwüre zuziehen.

Die kleinste Verletzung, d. h. die Entfernung der Epidermishornschicht an den im Prozesse der Arbeit sich mit den Chromsalzen berührenden Hautstellen hebt die Schutzwirkung dieser Schicht auf. Die in die Haut durch die kleinsten Verletzungen eindringenden Bichromatpartikelchen entziehen den Geweben Wasser, lösen und zersetzen die Zelleiweißstoffe und führen zur Kolliquationsnekrose. Im Vergleiche mit der Wirkung von Säuren zeichnen sich die durch das Chrom hervorgerufenen Schorfe durch besonders große Ausdehnung.

Digitized by Google

Über die genauere histologische Untersuchung der betreffenden Veränderung finden wir in der Literatur nur spärliche Angaben (Fischer). Wir bekamen zur Untersuchung Biopsiestückchen von 3 Geschwüren. Die ihrer Intensität nach je nach der Dauer des pathologischen Vorganges variierenden Veränderungen bestanden in ihren Hauptzügen in folgendem:

1. Nekrotisch-ulzeröse Veränderungen des Epithels und der unterliegenden Gewebe.

2. Entzündliche Reaktion der letzteren.

3. Veränderungen des Deckepithels in Form von atypischen Wucherungen.

1. Die nekrotisch-ulzerösen Veränderungen können ihrer Intensität nach sehr starke Grade erreichen, bis zu ausgedehnten Zerstörungen des Deckepithels und der Kutis. Im umgebenden Gewebe entwickelt sich eine ausgesprochene Infiltration und eine atypische Epithelwucherung. In solchen Fällen können zuweilen in den tieferen Geweben Anzeichen eines beginnenden phlegmonösen Prozesses wahrgenommen werden.

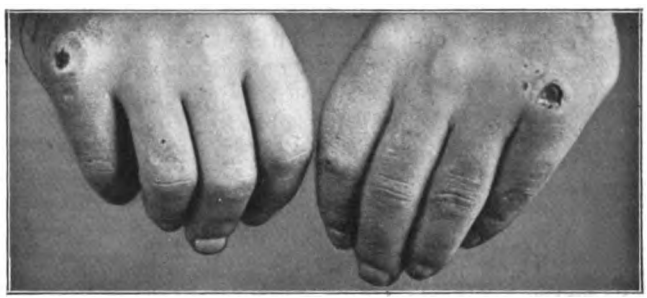

Abb. 2

2. In sämtlichen Fällen ohne Ausnahme findet ein ausgedehnter Entzündungsvorgang statt, der sich auf die Papillar- und retikuläre Schicht und das Unterhautbindegewebe ausbreitet.

In einem Teil der Fälle handelt es sich um einen chronischen Prozeß mit ausgedehnten Infiltrationen von lymphoiden und Plasmazellen. In einem anderen Teil besteht neben dem chronischen Prozeß eine akute entzündliche Reaktion mit starker Blutfülle der Gefäße, Blutergüssen und Polynuklearenansammlung. Zuweilen ist diese Reaktion bis zum Grade eines phlegmonösen Vorganges verstärkt.

Bilder dieser letzten Art stehen in gewissen Fällen in keiner Beziehung zu den nekrotisch-ulzerösen Vorgängen, d. h. sie stellen keine Fortsetzung dieser Prozesse vom Geschwür dar, wie es oben erwähnt wurde, sondern sie entstehen als ein akuter Prozeß auf dem Boden eines veralteten chronisch verlaufenden Geschehens.

3. Atypische Epithelwucherungen werden fast in der Regel angetroffen und stehen immer im Zusammenhang mit den sich im unterliegenden Gewebe entwickelten entzündlichen Veränderungen. Diese Wucherungen besitzen keineswegs irgend welche Eigentümlichkeiten im

Digitized by Google

Sinne einer beginnenden bösartigen Umwandlung, vielmehr entsprechen sie völlig denjenigen Veränderungen, die bei entzündlichen Reaktionen von verschiedenster Ätiologie angetroffen werden.

Klinisches Bild. Gelangen die Bichromatsalze auf Hautabschnitte, die ihres Schutzes (der Epidermis) beraubt worden sind, so rufen sie einen stark juckenden punktförmigen Ausschlag von roter Farbe hervor. Das punktförmige Aussehen des Ausschlages ist von nur kurzer Dauer: von mehreren Stunden an bis zu 1—2 Tagen. Dank ihrer Zerfließbarkeit dringen die Bichromate in die Tiefe ein, verbreiten sich auch auf der Oberfläche, es entstehen deshalb sehr rasch an Stelle der punktförmigen Ausschläge papulöse Elemente mit einem nekrotischen Pfropf im Zentrum. Die Papulae besitzen eine Neigung zu peripherem Wachstum, und indem sie zusammenfließen, bilden sie nekrotische Geschwüre. Die völlig ausgebildeten Geschwüre besitzen folgendes Aussehen (Abb. 1): meistens ist das Geschwür rund oder oval, die Ränder sind wallartig infiltriert, der Boden des Geschwürs ist von rötlichgrauen Granulationen bedeckt. Ist das Geschwür von einem Schorf bedeckt, so erscheint nach Entfernung des letzteren eine wie mit einem Locheisen ausgeschlagene Vertiefung. Das Geschwür ist schmerzhaft. Die für die Entstehung eines gut ausgebildeten Geschwürs notwendige Zeitdauer ist unbestimmt, meistens verlaufen 4—5 Tage von der Entstehung des punktförmigen Ausschlages bis zur Entwicklung des Geschwürs. Lokalisation: Rückenseite der Hände, unteres Drittel der Unterarme, unteres Drittel der Unterschenkel (entsprechend den Stellen, wo die Hosenbänder auf die Haut drücken), Bauch im Bereiche des Gürtels und in vereinzelten Fällen Hodensack und Hals.

Abb. 3

Dauer der Erkrankung durchschnittlich 20 Tage. Die Fälle, die in der stationären Abteilung bei uns behandelt wurden, kamen im Laufe von durchschnittlich 10 Tagen zur Abheilung. In sämtlichen von uns beobachteten Fällen wurde die WR mit negativem Erfolge ausgeführt.

Unsere Untersuchungen umfaßten 241 Personen. Bei 175 von diesen stellten wir Affektionen der Nase in Form von Geschwüren und Perforationen der Nasenscheidewand fest. Diese Zahl machte 71 % der unmittelbar an der Produktion des Chrompiks Beschäftigten aus. Die typische Stelle für die Entwicklung dieser Affektionen ist der Anfang des mittleren Drittels der Nasenscheidewand an der Entfernung von 1,5 bis 2,9 cm vom Eingang in die Nasenhöhle, d. h. die Lokalisation der Geschwüre und der Perforation entspricht dem Jacobsohnschen Organ. Eine völlig entwickelte Perforation besitzt eine ovale oder ellipsoide Form, sie ist 2—2 ½ cm lang, 1—1 ½ cm breit.

Der Periode der Ulzerierung geht eine Periode der Schwellung und blutigseröser Ausscheidung voran. Eine irgend welche fixe Frist der Entwicklung dieser oder jener klinischen Veränderungen festzustellen,

Digitized by Google

finden wir für überflüssig und unzweckmäßig, denn allem Anschein nach ist auch hier alles von den individuellen Eigenschaften dieses oder jenes Organismus abhängig.

Die größte Anzahl der Ulzerationen und Perforationen der Nasenscheidewand fällt auf den Zeitraum zwischen dem 1. und 3. Monat der Arbeit am Hüttenwerke.

Bei keinem einzigen der Arbeiter, die eine lange Zeit an den Werken tätig waren, bei welchen der Vorgang der Perforation bereits lange vorher zu Ende kam, konnte eine sattelartige Einsenkung der Nasenwurzel festgestellt werden. Mit anderen Worten, auch auf diesem Wege konnte bestätigt werden, daß es sich hier keineswegs um einen Vorgang syphilitischer Natur handelt.

Schlußfolgerungen

1. Wir hatten vor uns eine Berufserkrankung, die durch Chromsalze hervorgerufen wird, mit vorwiegender Lokalisation der Affektionen auf bestimmten Stellen der Haut der Extremitäten, des Rumpfes und der Schleimhäute. Nach den Ergebnissen der histologischen Untersuchung handelt es sich um nekrotisch-ulzeröse Veränderungen mit Erscheinungen eines entzündlichen Prozesses im unterliegenden Gewebe.

2. In der Entstehung dieser Veränderungen spielt die Disposition des Organismus des Erkrankten wie auch Momente des Berufsmilieus eine wichtige Rolle. Die erstere äußert sich in einer stärkeren Schweißabsonderung, die letzteren in erhöhter Gelegenheit zu Zerstörung der Hautoberschicht: Wundreiben, Spalten, Hauterkrankungen (Krätze, Pyodermie usw.).

3. Entsprechend den angeführten Ursachen müssen auch die prophylaktischen Maßnahmen ausgestaltet werden: a) Besserung der sanitären Wohnungsbedingungen, b) Besserung der Arbeitsbedingungen im weiten Sinne des Wortes. Außerdem muß bei Werbung der Arbeiter auf die Chromwerke darauf acht gelegt werden, daß nur solche Arbeiter angenommen werden, die an keinen disponierenden Konstitutionseigenschaften (erhöhter Schweißabsonderung) leiden.

4. In denjenigen Fällen, wo bereits eine ausgesprochene klinische Erkrankung stattgefunden hat, müssen die Patienten zwecks Vorbeugung der nachfolgenden schädlichen Wirkung der Chromsalze beurlaubt und im Krankenhaus behandelt werden.

Literatur

1. Wilenski, M., Arbeitsbedingungen und gesundheitliche Verhältnisse in der Kaliumchromatfabrikation. „Hygiene der Arbeit", 1924, Nr. 10—11. — 2. Lehmann, Kurzes Lehrbuch der Arbeits- und Berufshygiene, 1923. — 3. Lehmann, Die Bedeutung der Chromate für die Gesundheit der Arbeiter (Monographie), Berlin 1914. — 4. White, Berufsschädigungen der Haut (russ. Übersetzung), 1925. — 5. Chlopin, Kursus der allgemeinen Hygiene (russ.), 1926. — 6. Ullmann, Oppenheim, Rille, Die Schädigungen der Haut durch Beruf und gewerbliche Arbeit, 1927, Bd. 3.

Digitized by Google

Aus der Klinik für Haut- und Geschlechtskrankheiten der kgl. ung. Stefan-Tisza-Universität in Debreczen (Vorstand: Prof. Dr. Eduard Neuber)

Beiträge zu der Frage der kombinierten Thallium-Röntgenepilation

Von

Dr. Gedeon Dóczy, Assistent

Die epilierende Eigenschaft des essigsauren Thalliums wurde zum ersten Male von französischen und italienischen Verfassern (Combenale, Huchard, Giovannini, Jeanselme, Varsaux usw.) beobachtet und festgestellt. 1900 hat Buschke an Mäusen, Ratten, Meerschweinchen und Kaninchen Experimente angestellt, auf deren Grund er die Wirkung des Thallium aceticum durch gewisse, in dem vegetativ-endokrinen System gesetzte Veränderungen erklärte. Nach Eppinger und Hesse soll die Funktion des thymo-lymphatischen Drüsensystems eine Reizung im Parasympathikus hervorrufen; die Dysfunktion des Schilddrüsen-Nebennierensystems, ferner das Pituitrin heben den Sympathikustonus. Zondek bezeichnet in seiner Arbeit für das vegetative Nervensystem und Ionen den Sympathikus-Parasympathikus-Antagonismus als einen Kalzium-Kalium-Antagonismus. Untersuchungen über Kalziumstoffwechsel und innere Sekretion haben nachgewiesen, daß bei Schwankungen des Kalkspiegels sehr oft eine mangelhafte oder pathologische Funktion mehrerer innersekretorischen Drüsen besteht. Wenn man es annimmt, daß der Dermographismus eine durch Sympathikusreiz bedingte Blutgefäßreaktion ist, so wird man auch dieses Phänomen methodisch verwerten dürfen (Lewin, Arch. f. Derm., Bd. 154, H. 1).

Buschke veröffentlichte zum ersten Male Erfolge durch kombinierte, halbe Thallium-aceticum-+Röntgendosen. Dieses Verfahren ist aus zwei Gesichtspunkten bedeutungsvoll: 1. Es kann eventuellen Thalliumvergiftungen nach vollen Dosen vorgebeugt, 2. es können Röntgenatrophien, Röntgenglatze vermieden werden. Berde (Magy. Orv. Arch., 1928, H. 5) fand an hormongefütterten Ratten den Thymusextrakt als den geeignetsten zur Beschleunigung der Epilation (weniger Thyreoidea und Parathyreoidea). Den Wirkungsmechanismus des Tonogens ließ er für dahingestellt.

Diese kombinierte Methode hatten wir an unserer Klinik in 41 Fällen angewandt. In jedem Falle haben wir zweitäglich den Dermographismus bestimmt — vor und nach der Röntgen-+Thalliumanwendung — und zwei- bis dreimal im Blutserum die Ninhydrinreaktion angestellt. Unsere Versuche zielten auf Folgendes ab: 1. Ist aus der Änderung des Dermographismus ein Schluß bezüglich Epilationserfolg zu ziehen? 2. Läßt sich die Epilation durch verschiedene Hormoninjektionen beschleunigen, und wenn ja, durch welches am zweckmäßigsten? 3. Welche Wirkungen lösen Mittel, die mit der inneren Sekretion in Beziehung stehen, wie Jod, Kalzium, auf die Epilation aus?

Digitized by Google

Zur Bestimmung der Tonogenwirkung haben wir mangels an Ratten und zur Wahrung der Herzpunktion unter die Haut von Meerschweinchen 0,01 ccm einer 5- und 10mal verdünnten RICHTERschen Tonogenlösung gespritzt. Was die Zahl der nötigen Injektionen und den Zeitpunkt des Haarausfall betrifft, waren bei den Tieren nach wöchentlich je zwei Injektionen große Unterschiede festzustellen, der Erfolg war aber bei jeden derselbe. Genau an der Injektionsstelle erschienen kleine, kahle Flecken, ab und zu von Hyperämie und Abschilferung begleitet, in einigen Fällen linsen- bis hellergroße Geschwüre. Nach Aufhören mit der Tonogendarreichung zeigten der Beginn des Haarwuchses und voller Haarwuchs ebenfalls zeitliche Verschiedenheiten, somit konnte die durchschnittliche Zeit nicht bestimmt werden.

Von $1^0/_{00}$iger Thallium-aceticum-Lösung erhielten die Meerschweinchen wöchentlich zweimal in steigender Dosis 0,2, 0,3, 0,5 ccm subkutan. Das Hauptgewicht wurde auf den Beginn des Haarausfalls gelegt. Allein war Haarausfall bei diesen thalliumbehandelten Tieren nicht bemerkbar, bei zweien ließen sich die Haare bloß leichter herauszupfen. Gaben wir nun den thalliumbehandelten Tieren Tonogen, so waren die Ergebnisse wie nach reiner Tonogendarreichung. Kontrolle halber gaben wir die gleichen Mengen von physiologischer Kochsalzlösung. Aus diesen Versuchen ist mit größter Wahrscheinlichkeit zu schließen, daß die Tonogenkahlheit eine rein lokale Adrenalinwirkung ist.

Wenn wir mit Tallium dosierten Tieren wöchentlich zweimal 0,2 bis 0,5 ccm Extractum thymi unter die Haut spritzten, so sahen wir — den nur mit Thallium allein behandelten Tieren gegenüber, bei denen kein oder nur minimaler Haarausfall erfolgte —, daß der Haarausfall bei jeden, wenn auch zu verschiedener Zeit, auftrat. Die Tiere vertrugen diese kombinierte Behandlung sehr gut, gleichaltrigen und gleichgefütterten Exemplaren gegenüber zeigten sie, was Wachstum und Gewicht anbelangt, keinen oder kaum einen Unterschied.

Nach Gaben von 0,25—0,10 ccm Extractum thyreoideae (RICHTER) zweimal wöchentlich, sahen wir bei zwei Tieren, daß die Haare sich früher lockerten bzw. früher herausfielen, sonst verhielten sich die Haare denen der Thymustiere gleich. Nur vertrugen die Tiere die Thyreoideagaben schlecht, und zwei, drei Wochen nach Beginn des Haarausfalls gingen sie ein.

In dem Serum solcher Tiere, bei denen trotz Hormondarreichung der Haarausfall kein ausgesprochener war, oder sein Zeitpunkt sich etwas ausschob, konnte mit der Ninhydrinreaktion ein geringerer bis größerer Ausfall von Thyreoidea und Thymus, nur selten ein solcher von seiten der Hypophyse festgestellt werden.

Im Laufe der Kinderversuche hatten wir zweitäglich die Auslösbarkeit des Dermographismus bzw. dessen Grad bestimmt. Auffallend war die Erscheinung, daß in 7 unter 11 Fällen nach vorangegangener halber Röntgenepilation und halber Thalliumgabe (4 mg pro Kilogramm Körpergewicht) alle drei bestimmten Zeitwerte (Erscheinen, höchste Entwicklung und Verschwinden des Dermographismus) gleichmäßig zugenommen haben bis zu Beginn des Haarausfalls, welch letzterer zur völligen Kahlheit führte. In vier Fällen, bei denen verschiedene, dem ursprünglichen gegen-

Digitized by Google

über verkürzte Werte sich ergaben, war der Haarausfall kein vollkommener; die dünneren, aber auch dickeren Haare blieben stellenweise stehen, lockerten sich auch während der weiteren Behandlung nicht. Bei diesen Kindern zeigte die Ninhydrinreaktion eine Hypofunktion der Thyreoidea und Thymus, manchmal auch der Hypophyse. Ein Vergleich mit den obigen Tierexperimenten ist ein auffallender.

Da nach Thymusdarreichung der Haarausfall bei Tieren immer erfolgte, hatten wir bei 6 Kindern nach der Thalliumgabe täglich, je nach dem Alter, 0,2—0,5 ccm Extr. thymi (RICHTER) intramuskulär gespritzt. Subjektiv verursachten die Injektionen keine Beschwerden, der Haarausfall begann 2 Tage früher als sonst. Bei 3 Patienten war geringe Thyreoidea und Thymushypofunktion feststellbar, ferner eine Verkürzung der Dermographiezeit. Bei zweien konnten durch die Thymusdarreichung diese Erscheinungen ausgeschaltet werden, und der Haarausfall wurde ein totaler. Bei einem blieb der Thyreoideaausfall und die Zeitverkürzung seitens des Dermographismus bestehen, aber an einzelnen Inseln erfolgte bei ihm kein Haarausfall.

Die im Tier- und Kinderversuch beobachteten Thyreoideasymptome veranlaßten uns auch das Extr. thyreoideae RICHTER gleichzeitig mit einer Jodverbindung zu prüfen, um so eher, da ja bei Änderung im Thyreoideahaushalt bekanntlich mehrfache klinische Erscheinungen auftreten. Nebst genauer Kontrolle von Herz, Körpergewicht und Ernährung gaben wir jeden zweiten Tag 0,1—0,2 ccm Extr. thyreoideae RICHTER und täglich 0,2—0,5 ccm Mirion intramuskulär 6—6 Kindern gesondert. Nach der 0,5 ccm Miriongabe trat bei 3 Kindern (8-, 9- und 11jährig) Fieber auf, wofür kein anderes ursächliches Moment vorlag, daher gingen wir mit der Dosis herunter und das Fieber verschwand tatsächlich. Außer diesem sind keine weiteren toxischen Erscheinungen zum Vorschein gekommen, der ursprünglich bestandene Ausfall von Thyreoidea, Thymus und Hypophyse, ferner die Schwankungen des Dermographismus sind alle fortgeblieben und der Haarausfall endete mit voller Kahlheit. Die Thyreoidea beschleunigte den Haarausfall um 1—2 Tage, das Mirion um 4—5 Tage.

An 2 Kindern haben wir die Wirkung des Kalziums auf die innere Sekretion beobachtet, indem sie nach der halben Thallium- + Röntgendosis an den zwei ersten Tagen je 5 ccm, dann 10 ccm Kalziumchlorid intravenös erhielten. Der Haarausfall erfuhr eine Verspätung um 2 bis 3 Tage, außerdem war der Haarausfall nur an 2—3 kindhandtellergroßen Stellen vollkommen, dagegen an den übrigen Stellen wurden sie nicht einmal gelockert. Die vollkommene Epilation brachte nur eine zweite halbe Röntgenepilationdosis mit sich. Bei dem einen bestand geringe Thymus- und mittelmäßige Thyreoidea-, bei dem anderen eine mittelmäßige Thyreoidea- und geringe Hypophysishypofunktion. Die Dermographie zeigte dem Ursprünglichen gegenüber eine Zeitverkürzung. Vor der Kalziumanwendung konnte mit Hilfe der Ninhydrinreaktion kein Ausfall nachgewiesen werden.

Während unserer Versuche erschien BUSCHKES kurze Bemerkung über den Zusammenhang zwischen Jod und Thallium (Derm. W., 1928, Nr. 32).

Digitized by Google

Zusammenfassung

Nach Anwendung von halben Röntgen- + Thalliumdosen kann aus den zeitlichen Änderungen im Dermographismus mit großer Wahrscheinlichkeit auf den Erfolg geschlossen werden. Adrenalin wirkt nur lokal, durch Vermittlung der lokalen Gefäße kahlmachend. Unregelmäßiger Haarausfall begleitete jene Fälle, welche eine Hypofunktion der Thyreoidea, Thymus und eventuell der Hypophyse zeigten. Nach intramuskulären Mirioninjektionen trat Haarausfall mit 4—5 Tagen, nach Thyreoidea und Thymusgaben durchschnittlich mit 2 Tagen früher auf als nach reiner Röntgen- + Thalliumepilation. Nach Kalziumchloridinjektionen traten dagegen Verzögerung und Unvollständigkeit im Haarausfall ein. Auf Grund des Gesagten kann die unregelmäßige Wirkung des Thallium aceticum um die Pubertätszeit wahrscheinlich durch eine Verschiebung in dem endokrin-sympathischen System — bedingt durch eine Korrelationsstörung der endokrinen Drüsen — erklärt werden.

Aus der syphilitischen Abteilung (Leiter: Dr. J. D. Perkel) und der Abteilung für experimentelle Syphilis (Leiter: Dr. L. L. Brodsky) des Ersten Ukrainischen Dermato-Venerologischen Staatsinstituts, Glawtsche-Institut in Odessa (Direktor: Dr. M. G. Choroschin)

Syphilitische Osteochondritis bei experimenteller Kongenitallues

Vorläufige Mitteilung

Von

Dr. J. D. Perkel

unter röntgenologischer Mitwirkung von Dr. W. P. Panow

Mit 4 Abbildungen im Text

Das Studium der kongenitalen Syphilis auf experimentellem Wege an Kaninchen ergab bisher noch keine praktischen Resultate, weil die syphilitische Infektion beim Kaninchen viel schwächer verläuft als beim Menschen und nicht das klinische Bild ergibt, welches wir bei diesem beobachten.

Die Frage der Existenz der Kongenitallues beim Kaninchen ist noch wenig erforscht, die einschlägigen Angaben in der Literatur sind äußerst widersprechend. So weist P. Mulzer in seinem Artikel „Experimentelle Erzeugung kongenitaler Syphilis“ (Jadassohn, Handb. d. Haut- u. Geschlechtskrkh., 1927, Bd. 15) hin, daß bereits im Jahre 1908 Wiman einen Fall von angeborener Syphilis (Keratitis parenchymatosa + Sp. p.) bei einem von einem syphilitischen Kaninchenweibchen stammenden Jungen beschreibt. Arman (1910) jedoch gelang es nie, manifeste kongenitalluetische Erscheinungen bei Jungen von syphilitischen Kaninchen zu erzeugen. Desgleichen Growogna und Lombardo, Uhlenhuth und Mulzer, Uhlenhuth und Grossmann, Mulzer und Nothass, Levaditi Levaditi und Marie. Ihre Experimente stellten Uhlenhuth und Mulzer, Uhlenhuth und Grossmann, Mulzer und Nothass in verschiedenen

Digitized by Google

Kombinationen an (Zusammenpaarung von Männchen mit aktiven Erscheinungen an den Geschlechtsorganen sowie solcher mit allgemeinen Syphiliserscheinungen mit gesunden Weibchen und umgekehrt; Männchen und Weibchen, die beiderseits Allgemeinerscheinungen der Syphilis zeigten), erhielten jedoch nie bei den Jungen klinische Erscheinungen kongenitaler Syphilis, ebenso resultatlos waren die Überimpfungsversuche von Organen und Drüsen der Jungen. Die meisten der genannten Autoren weisen jedoch zugleich auf ein häufigeres Vorkommen von Aborten und Totgeburten bei syphilitischen Kaninchen und in manchen Fällen auch bei deren Jungen, auf das Zugrundegehen der Jungen gleich nach der Geburt, Hemmung ihrer Entwicklung und auf das seltenere Gelingen der Überimpfung von Syphilis auf Jungen von syphilitischen Weibchen, als auf gesunde, hin.

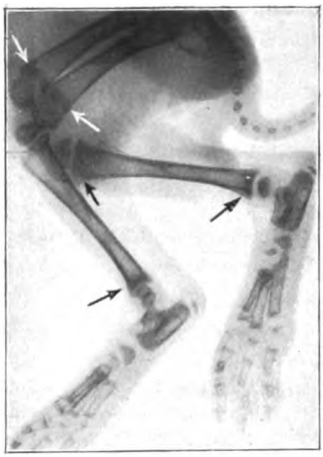

Abb. 1[1]). Junges von syphilitischen Kaninchen. Osteochondritis

Einigen Autoren jedoch ist es dennoch gelungen, in einzelnen Fällen positive Resultate bei der experimentellen Erzeugung angeborener Syphilis zu erzielen. So erhielten Arzt und Kerl durch Überimpfung von Material von anscheinend gesunden, von Weibchen mit Syphiliserscheinungen stammenden Früchten bei den inokulierten Kaninchen manifeste Erscheinungen. Brown und Pearce beobachteten in einem Falle Keratitis parenchymatosa, Iritis und gehemmtes Wachstum bei einem Jungen von einem syphilitischen Kaninchenweibchen; die Überimpfung der Poplitealdrüsen desselben ergaben jedoch kein positives Resultat. Dieselben Autoren sahen auch bei drei Jungen von einem anderen syphilitischen Weibchen allgemeine herdartige Alopezie, die nachher verschwand.

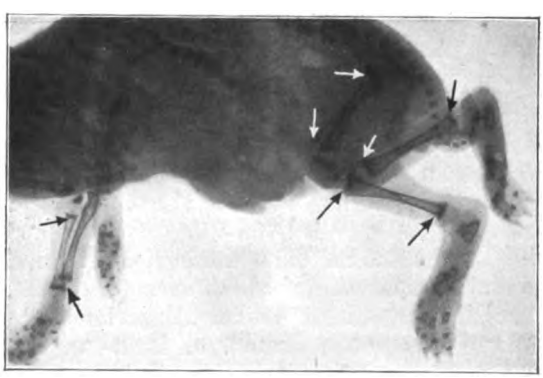

Abb. 2. Junges von syphilitischen Kaninchen. Osteochondritis

Uhlenhuth und Mulzer injizierten graviden Kaninchen Sp. p. zwecks Studium des Überganges derselben durch die Plazenta und konnten schon nach 5 Minuten das Vorhandensein der Sp. p. im Organismus der Frucht konstatieren. Mit

[1]) Die Röntgenbilder und Photographien sind von Dr. Panow, Leiter des Röntgenkabinetts des Instituts, verfertigt.

Digitized by Google

den gleichen Versuchen erhielten die Autoren bei den Jungen typische Syphiliserscheinungen, die 2 Monate nach der Geburt auftraten. Die Bedingungen dieser Versuche waren aber zu künstlich und entsprachen nicht den natürlichen Verhältnissen, unter denen die angeborene Syphilis beim Menschen zustande kommt.

Wir stellten unsere Versuche mit der Erzeugung kongenitaler Syphilis unter natürlichen Verhältnissen an und studierten danach röntgenologisch das Knochensystem der Jungen.

Eines der frühesten Symptome der angeborenen Syphilis beim Menschen ist bekanntlich die Wegenersche syphilitische Osteochondritis, die im wesentlichen in einer Ossifikationsstörung, Hemmung der physiologischen Knorpelrückbildung, erhöhter Kalkablagerung in den Knorpelzellen, Verkleinerung und Zahlverminderung der Knochenbalken mit konsekutiver Bildung von nekrotischen Herden (in den vorgeschrittenen Fällen) besteht.

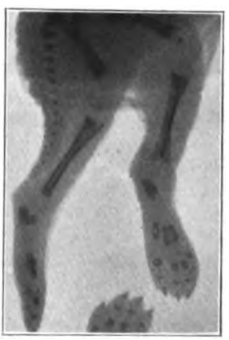

Abb. 3
Junges gesunder Kaninchen.

Abb. 4
Keine Knochenveränderungen

Dieser Prozeß lokalisiert sich an der Grenze zwischen dem Epiphysenknorpel und den Diaphysenknochen, wobei hauptsächlich die langen Röhrenknochen befallen werden.

Nach den Angaben Heckers (M. M. Reiz, Kongenitalsyphilis, 1927) können bei menschlichen syphilitischen Früchten und Neugeborenen endochondrale Veränderungen (Osteochondritis) in 70% vermerkt werden. Nach den Ergebnissen Landas und Panows, aus dem Glawtsche-Institut, wurde die Osteochondritis bei Kindern im Säuglingsalter, die von syphilitischen Müttern ohne manifeste Erscheinungen stammten, in drei Fünftel aller Fälle gefunden, wobei die WR bei dieser Gruppe in ein Fünftel der Fälle positiv war.

Die syphilitische Osteochondritis ergibt im Röntgenbild entsprechend der Knorpelzellenkalzination im Bereiche der vorläufigen Ossifikation am unteren Diaphysenende einen weißen homogenen, bisweilen gezackten Streifen und auf den Diapositiven und Abdrücken anstatt des weißen einen dunklen Streifen.

Für unsere Versuche nahmen wir 7 Männchen (4 mit manifesten Erscheinungen und 3 Nuller) und 7 Weibchen (4 Nuller und 3 „Nuller[?]" —

Digitized by Google

Nichtinfizierte, jedoch vielfach von Männchen, die manifeste Erscheinungen an den Geschlechtsorganen hatten, belegt). Als Kontrolle dienten 4 gesunde Männchen und 4 gesunde Weibchen. Die Männchen und die Weibchen wurden in Kombinationen, wie sie in Tabelle 1 angegeben sind, zusammengepaart. 4 Paare ergaben je 1 Wurf, 3 je 2. Zur Untersuchung wurden 3 Junge von jedem Wurfe genommen.

Tabelle 1

Männchen	Weibchen	Nr. der Ordnungsreihe	Jungen Knochensystem	Anmerkung
25 Syphilis activa	100 Nuller (?)	1, 2, 3	Osteochondritis	Unreife totgeborene Jungen mit Wegnerschen Linien
165 Syphilis activa	221 Nuller (?)	4, 5, 6	„	Wegnersche Linien
75 Syphilis activa	87 Nuller	7, 8, 9	Keine Veränderungen	1. Wurf
		10, 11, 12	„	2. Wurf
69 Syphilis activa	121 Nuller	13, 14, 15	„	1. Wurf
		16, 17, 18	„	2. Wurf
84 Nuller	96 Nuller	19, 20, 21	Osteochondritis	1. Wurf. Scharf ausgesprochene Wegnersche Linien
		22, 23, 24	„	2. Wurf
163 Nuller	104 Nuller	25, 26, 27	Keine Veränderungen	—
95 Nuller	90 Nuller (?)	28, 29, 30	„	—
		Kontrolle		
I gesund	II gesund	1, 2, 3	Keine Veränderungen	—
III gesund	IV gesund	4, 5, 6	„	—
V gesund	VI gesund	7, 8, 9	„	—
VII gesund	VIII gesund	10, 11, 12	„	—

Aus der Tabelle ist zu ersehen, daß es im ganzen 30 von syphilitischen Eltern stammende Junge waren, und daß sie 40% Osteochondritis ergaben. Von 18 Jungen (von 4 Männchen mit manifesten Erscheinungen) hatten 6 (33 1/3 %) Osteochondritis. 12 von 3 Nullern stammende Junge ergaben bei 6 (50%) Osteochondritis. Die letzten 6, am meisten ausgesprochenen Osteochondritisfälle stammten von 2 Würfen ein und derselben Eltern-Nullern (Männchen Nr. 84 und Weibchen Nr. 96). Bei 3 Jungen eines Wurfes (Männchen Nr. 25 mit aktiven Erscheinungen und Weibchen N. 100, Nuller[?]) wurden die Osteochondritiserscheinungen bei unreifen totgeborenen Jungen gefunden. In allen Fällen von Osteochondritis wurde letztere bei allen untersuchten Jungen ein und desselben Wurfes konstatiert; in den Fällen, wo die Osteochondritis fehlte, wurde das wiederum bei allen Jungen ein und desselben Wurfes beobachtet. Bei 12 Jungen von 4 von gesunden Kaninchen (Kontrolle) stammendem Wurfe wurde in keinem Falle Osteochondritis vermerkt.

Digitized by Google

Unsere Untersuchungen publizieren wir nur als vorläufige. Weitere Beobachtungen und pathologische Untersuchungen werden später bekanntgegeben werden. Aber auch diese von uns festgestellten Befunde bieten ein großes Interesse, da sich vor uns eine neue Möglichkeit des Studiums der Kongenitallues auf experimentellem Wege öffnet.

Versammlungen

Wiener Dermatologische Gesellschaft

Sitzung vom 25. April 1929

Vorsitzender: Balban Schriftführer: Konrad

Oppenheim: Nagelveränderung bei einer Filzarbeiterin.

32jähr. Hutmacherin. Vor 2 Jahren Rötung und Schwellung, Schmerzen und Jucken in den Fingerspitzen. Der kleine Finger der linken Hand frei, sonst alle Finger trommelschlägelähnlich, gering gerötet. Nagelwall gewulstet, am freien Rand schuppig, trocken, rhagadiert. Die Nägel selbst fein parallel tief gerieft, glanzlos, etwas spröde. Pat. taucht Wollfilze in heiße Beize als Vorbereitung zur Färbung. Die Beize enthält Schwefelsäure und andere Chemikalien.

Fessler: 1. Zwei extragenitale Sklerosen.

37jähr. Patientin mit makulösem Exanthem und Primäraffekt am Kinn. Bei dem Gatten Infektion an der Wange (Rasierschnitt).

2. Naevus unius lateris.

17jähr. Patientin. Lokalisation: Rechte Gesichtshälfte. Auf der Zunge eine große papillomatöse Plaque, bis zur Mittellinie reichend.

Freund, E.: Rheumatische Knoten.

4 Patienten mit schwerer chronischer Polyarthritis.

Cisowsky: Papulo-nekrotische Tuberkulide.

26jähr. Frau. Lokalisation der Erkrankung an Handtellern und Beugeflächen der Finger. Keine sonstigen tuberkulösen Stigmata.

Urbach: Bestrahlte Salbe — ein neues Salbenprinzip zur Behandlung torpider Ulcera cruris.

20 Fälle ausgedehnter jahrelang bestehender Ulzera bei sehr alten Leuten wurden ausschließlich mit einer mit Ultraviolett bestrahlten zinkhaltigen Salbe behandelt. In allen Fällen waren innerhalb Monatsfrist die bis zu 10:8 messenden, oft tiefen Geschwüre völlig epithelisiert. Die Bestrahlung des Schweinefettes mit der Quecksilberdampflampe ruft in diesen, wie Vollmer (Biochem. Zschr., 1926, 172, 467, Abb. 12) gezeigt hat, sowohl physikalische wie chemische Veränderungen hervor, die vielleicht durch Anwesenheit von Zink noch verstärkt werden. (Erscheint ausführlich.)

Krasso berichtet über gute Heilerfolge mit der Riedschen Salbe. Dekubitalgeschwüre, arteriosklerotische Gangrän leichter Art reinigen sich rasch und epithelisieren viel schneller als sonst.

Geiger: Rupia syphilitica.

22jähr. unbehandeltes Mädchen. Zweischillinggroßes, scharf begrenztes, mit mehrschichtigen Borken bedecktes Ulkus des rechten Unterarms. WR negativ, und 10 Tage nach positiver Luetinreaktion positiv.

Knossew: Adenoma sebaceum.

27jähr. Patientin. Typisches, nicht sehr hochgradiges Bild seit Kindheit. 17jähr. Schwester zeigt ähnliche Effloreszenzen bloß in der Nasolabialfalte. Histologisch: Geringgradige Vermehrung der Talgdrüsen und Sklerosierung des Gewebes.

Perutz: Purpura anularis teleangiectodes.

27jähr. Mann. Seit 4 Monaten Dermatose, die an beiden Unterschenkeln und in geringem Ausmaße an beiden Unterarmen lokalisiert ist.

Hirschbüchler: Luetische Reinfektion.

36jähr. Patient. Papulopustulöses Exanthem mit psoriasiformen Papeln, Papeln ad genitale, Sklerosenrest am Dorsum praeputii. WR positiv. Januar 1929 Infektion,

Digitized by Google

Ende Februar Exanthem. Partnerin zeigt Rezidivexanthem. 1920 seropositive Sklerose, 2-IIg-Einreibungskuren, damals nach der ersten Neosalvarsaninjektion D. II Ikterus. Seit Ende der ersten Kur WR negativ. Oktober 1928 WR negativ.

Oppenheim: 1. Syphilis ulcerosa praecox.

34jähr. Mann. Reichlichst übersät mit Ulzerationen bis über Schillinggröße, z. T. Rupiaformen, von entzündlichen Höfen umgeben, dazwischen psoriasiforme Effloreszenzen. An der Innenseite des Präputiums der Primäraffekt, keine Inguinaldrüsenschwellung, Spirochäten negativ, Luotest und WR positiv. O. verweist auf derzeit häufiges Auftreten von pustulösen und ulzerösen Formen der Syphilis.

2. Unzureichend behandelte Lues.

22jähr. Mann. Ende Februar Phimose und Lymphadenitis. Spirochätenuntersuchungen aus Drüsen und WR negativ. 16 Spirozidtabletten. Mitte März Entlassung mit negativem Befund. 1 Woche später Geschwür an der Eichel, makulopapulöses, z. T. pustulöses Exanthem an Stirn und Streckseiten der Oberarme. Spirochäten positiv, WR mittelstark positiv. — O. kennt 8 Fälle, bei denen infolge negativer Spirochäten- und WR-Proben die richtige Zeit zur Abortivkur versäumt wurde. O. steht auf dem Standpunkt, jede Wunde an den Geschlechtsteilen, bei der anamnestisch ein Koitus vorausgegangen ist, abortiv zu behandeln.

Freud, F.: 1. Carcinoma labii oris (oder Gumma?).

2. Lichen planus, einem Lichen acuminatus ähnlich. Teermelanose.

An Stamm und Extremitäten neben Planuseffloreszenzen kleine follikuläre Knötchen, in Gruppen zusammenstehend, von mehr spitzer Form ohne Hornschüppchen. Das Gesicht graubraun, Oberhaut verdickt und stärker gefeldert.

Spitzer, E.: Pemphigus vulgaris und Lupus verrucosus.

Taubeneigroße Blasen am ganzen Körper. Seit 9 Wochen handtellergroßer, warziger Herd in der Kniekehle.

Stein: 1. Epithelialkarzinom des inneren Vorhautblattes bei angeborener Phimose.

26jähr. Pat. mit Phimosis congenita. Vor 3 Monaten an der Unterseite des Präputiums eine knorpelharte Platte, die zwischen beiden Präputialblättern eine etwa daumennagelgroße, napfförmig gekrümmte Verhärtung gebildet hatte, die Glans helmartig deckend. WR negativ. Keine Drüsenschwellung.

2. Multiple Hautkarzinoide und Basalzellenepitheliom.

26jähr. Mann, dessen Rumpfhaut infolge zahlloser tiefdunkler Lentigines an Xeroderma pigmentosum erinnert. Über der linken Schulter ein daumennagelgroßer, rötlichbrauner Herd, klinisch und histologisch Basalzellenepitheliom. Außerdem an der Vorderseite des Rumpfes überlinsengroße, rötliche, uncharakteristische, schuppende Fleckchen, histologisch Karzinoide (Rusch u. a.).

Fuhs hat eine Reihe ähnlicher Fälle mit einer allerdings viel größeren Zahl von Krankheitsherden an der Klinik Arzt beobachtet. Die Effloreszenzen sind nicht präkanzerös, sondern bereits ausgesprochene Basalzellenkarzinome von multizentrischem Typus und besonderer Gutartigkeit.

Cisowsky: 1. Lupus miliaris disseminatus.

18jähr. Mann mit vor einem Jahr plötzlich aufgetretenen papulopustulösen Effloreszenzen im Gesicht. Histologisch: Tuberkuloide, perifollikulär sitzende Knötchen. Tuberkulin- und Dermotubinreaktion negativ, also anergische Reaktion. Sonst auch keine tuberkulösen Stigmata.

2. Urticaria pigmentosa.

29jähr. Mann, bei dem seit 8 Monaten an Stamm und oberen Extremitäten ein Exanthem besteht, das sich aus linsengroßen, blassen bis braunroten Flecken und Knötchen zusammensetzt, die bei Reibung anschwellen. Fast kein Juckreiz. Histologisch: Perivaskuläre Mastzelleninfiltrate, besonders um das obere Gefäßnetz. Starke Vermehrung der Pigmente in der Basalzellenschicht.

Volk: Xanthomata tuberosa.

Junger Mann. Knoten über Ellbogen und flache Xanthome auf der Unterfläche von Hand und Fingern. Wegen erhöhten Blutzuckergehaltes Insulinkur, die keinen Einfluß auf die Erkrankung ausübte. Pat. hat eine vergrößerte druckschmerzhafte Leber, deshalb Karlsbader Kur. Der Cholesteringehalt des Blutes eher zu niedrig. Es muß angenommen werden, daß die Xanthomzelle das Primäre ist und diese infolge einer hohen Affinität zum Cholesterin dasselbe bindet. Histologischer Nachweis einer doppeltbrechenden fettartigen Substanz.

Digitized by Google

Urbach: Der vorgestellte Fall erscheint bemerkenswert, da er neben jenem von Arzt der einzige mit einem herabgesetzten Blutcholesteringehalt ist. Dagegen sind Mitteilungen über normcholesterinämische Werte bei Xanthomen bekannt. Daraus und aus einem erhöhten Lipoidgehalt des Blutes schließen nun Wile, Eckstein und Curtis, daß die Xanthome mit dem Cholesterinstoffwechsel nichts zu tun haben. Diese Ansicht ist abzulehnen, da nicht die Verhältnisse des Blutes, sondern jene im Gewebe maßgebend sind.

Matras: Lupus erythematosus disseminatus.

58jähr. Mann. Seit einem Jahre auf akroasphyktischer Haut am Dorsum der Hände und Finger flächenhafte und herdförmige dunkelblaurote Infiltrate. WR, Pirquet und Moro negativ. Histologisch: Follikuläre Hyperkeratose, erweiterte Lymphgefäße im Papillarkörper und lymphozytäres Infiltrat in der Kutis. Das Fehlen der für Chilblainlupus charakteristischen nekrotischen Knötchen spräche für Lupus erythematosus.

Fuhs: Chronische Röntgendermatitis mit Karzinom.

51jähr. Patient, seit 30 Jahren mit der Erzeugung von Röntgenröhren beschäftigt. Die Haut des Gesichts sowie der Hände z. T. atrophisch, von Teleangiektasien durchsetzt, mit umschriebenen Hyperkeratosen. Zerstörung der Oberlippe, der angrenzenden Wangenpartien sowie der Gingiva durch einen karzinomatösen Prozeß. Ulzerierte, kleine, derbe Tumoren der linken Hand.

Wiedmann: Lupus follicularis.

38jähr. Frau. Stirn, Wangen und Kinn zeigen knötchenförmige Effloreszenzen, die seit 1½ Jahren bestehen. ATK.: 1:1 000 000 ergibt starke allergische Reaktion; hochrote Papel 2:2 cm, blaßroter Hof 8:8 cm. Bereits auf die erste Injektion Rückgang der akuten Erscheinungen.

Urbach: Alopecia diffusa auf Grundlage einer hypophysärzerebralen Störung.

19jähr. Mädchen. Seit dem 6. Jahre Polydypsie, Harnmenge bei 4300 ccm. Minderwuchs (145 cm Körperlänge). Hände und Füße auffallend klein, dagegen Doppelkinn, starke Hängebrüste. Alopecia diffusa, Augenbrauen und Achselhaare fast fehlend. Grundumsatz — 13%, sp. dyn. NW. + 28%. Der Diabetes insipidus + Haarausfall entsprechen einem typischen Syndrom, das auf eine Störung in den basalen Zentren am Boden des 3. Ventrikels zu beziehen ist. Der Minderwuchs zusammen mit dem ausgesprochenen Genoderma weisen auf eine Insuffizienz des Hypophysenvorderlappens hin. Sella röntgenologisch normal.

Fuhs: 1. Morbus Darier (?).

53jähr. Frau. Beginn vor 20 Jahren. Über Kapillitium, Stirn-, Schläfen-, Halsgegend, über Brust-, Abdomen- und Rückenpartien sowie über Lenden- und Inguinalgegend bis gelblichrötliche und gelblichbräunliche, stecknadelkopfgroße, teilweise follikuläre Knötchen. Neben diesen ekzemartige Veränderungen. An Händen und über den Streckseiten der Phalangen flache, rosa bis hellbräunliche Knötchen. Ähnliche Effloreszenzen mit grübchenförmigen Vertiefungen an den Palmae. Nagelplatten längsgestreift, randwärts gefranst. — Biopsie: Ausgesprochene, z. T. sich ins akanthotisch gewucherte Rete einsenkende Hyperkeratosen, nirgends deutliche Corps ronds und Grains.

2. Naevus angiokeratosus.

26jähr. Mann. Seit 10 Jahren an Penis und Skrotum stecknadelkopfgroße blau- und graurote Fleckchen und Knötchen mit warziger Oberfläche. An Nates, Oberschenkeln und Hüftgegend kleinere Effloreszenzen. Histologisch: Umschriebene Erweiterung der Gefäße im Papillarkörper, in der Umgebung Akanthose neben ausgesprochener Hyperkeratose sowie teilweise Verschmälerung des Rete.

Riehl jun.: Nickelkrätze.

16jähr. Galvaniseurin. Nach 14tägiger Arbeit mit Nickelbädern Zeichen einer Dermatitis. Papulös nässende Dermatitis im Gesicht, über Hals, Nacken, Rücken und oberen Extremitäten. Funktionelle Hautprüfung mit 1%iger Nickelsulfatlösung positiv, ebenso Reaktion auf mehrfache Bepinselung der Haut mit 1%iger Nickelsulfatlösung. Passive Übertragung der Idiosynkrasie nicht gelungen.

Lipp: 1. Atrophia cutis idiopathica mit sklerodermieartigen Veränderungen und trophischen Ulzerationen.

62jähr. Patientin. Modifizierter Abderhalden ergibt Abbau von Thyreoidea und Thymus.

Digitized by Google

2. Atrophia cutis idiopathica mit sklerodermieartigen Veränderungen.

25jähr. Patientin. Modifizierte Abderhaldensche Methode zeigt Abbau des Serums für Ovarien.

Geiger: Kleinzellige lymphatische Leukämie.

84jähr. Pat., der vor 2 Jahren im Anschluß an Grippe an multiplen Drüsenschwellungen erkrankte. Drüsen kindsfaustgroß, schmerzlos. In inguine ein über hundertschillinggroßer oberflächlicher Substanzverlust. Am rechten Unterschenkel ein granulierendes Ulkus, in der Umgebung Hämorrhagien. Blutbefund: 76 600 Leukozyten, davon 89% Lymphozytose kleinzelliger Form. Auf zweimalige Röntgenbestrahlung der Drüsen und Krankheitsherde Besserung.

Konrad: Pityriasis lichenoides et varioliformis acuta. Halbseitige Rückbildung am Stamm nach lokaler Bucky-Bestrahlung eines abgedeckten Feldes.

16jähr. Knabe, bei dem vor 4—5 Wochen das Krankheitsbild über den ganzen Stamm auftrat. Nach Belichtung eines abgedeckten Feldes (8:10 cm) der linken Bauchseite mit Buckys Grenzstrahlen mit einer Dosis von 160 R. zeigte sich 5 Tage später eine entsprechend der Medianlinie erfolgte Rückbildung, so daß 2 Tage später das Exanthem auf der linken Stammseite vollkommen geschwunden war. Die Rückbildung erfolgte in der bestrahlten wie in der abgedeckten Hautpartie gleichmäßig, während das Exanthem am Halse sowie an den oberen und unteren Extremitäten weiterhin fortbestand. Eine wenige Tage später vorgenommene Bestrahlung an der rechten Bauchseite ergab nach der gleichen charakteristischen kurzen Latenzzeit dasselbe Resultat. Auch diesmal blieb die Wirkung nur auf das Exanthem des Stammes beschränkt. Seit 10 Tagen neuerlicher, jedoch viel geringerer Nachschub an Stamm und Extremitäten.

Fuhs: Pemphigus vulgaris benignus vom Typus einer Dermatitis herpetiformis Duhring.

25jähr. Pat. Beginn der Affektion vor einem Jahre, besonders dicht an Ober- und Unterschenkeln. Blutbild o. B. Im Blaseninhalt reichlich eosinophile Zellen. Nach Verabreichung von 1 g Jodkalium mäßig reichliche Nachschübe von Efloreszenzen. Nach äußerlicher Applikation einer 50%igen Jodkaliumsalbe lebhafte Rötung, Schwellung und Bläschenbildung.

Hecht-Eleda: 1. Sclerosis palpebrae superioris sinistrae.

28jähr. Pat. Schwellung und Rötung des linken oberen Augenlides, derbes Infiltrat im lateralen Anteil. Indolente präaurikuläre Drüse.

2. Psoriasis vulgaris.

16jähr. Pat. mit atypischer Lokalisation an Hand- und Fußtellern sowie am Genitale.

Korsche: Rektum- und Vaginal-Diathermie-Elektroden.

K. bespricht gewisse Mängel und Verbesserungen derartiger Elektroden. Eine zweckentsprechende Prostata-Elektrode erzeugt Schulmeister, Wien, Spitalgasse.

Referatenteil

Fachzeitschriften

Archiv für Dermatologie und Syphilis

1929, Bd. 157, H. 2

Schnabl, E.-Prag: Ein Fall von Porokeratosis Mibelli. (Deutsche Hautkl.) S. 207.

Beginn im zweiten Lebensjahre. Entwicklung in zwei größeren und einigen kleineren Herden auf der rechten Gesichtshälfte mit typischem Randwall und zentraler Atrophie. Histologische Untersuchung: Der Wall als Zentrum der Veränderung zeigt mächtige Verhornung und Hypertrophie der Epidermis in allen Schichten. Schon im Gebiete vor dem Walle, im anscheinend Normalen, ist eine Andeutung dieser Veränderung zu bemerken, im zentralen Gebiet dagegen eine Atrophie, die sich auf sämtliche Schichten der Epidermis erstreckt. In der Kutis finden sich die stärksten entzündlichen Veränderungen im Walle (Lymphozyten, Fibroblasten, Riesenzellen, Ödem). Vor

Digitized by Google

dem Walle sieht man bereits beginnende Infiltrationen um die Knäuel und die Gefäße. Im atrophischen Zentrum Anordnung der Bindegewebsbündel gestört, außerdem noch Infiltratreste, die deutlich perivaskulär und azinär orientiert sind.

Werthemann, A.-Basel: Über Impetigo herpetiformis Hebrae. (Hautkl.) S. 214.

Bei einer 33jähr. Multipara traten 2 Tage nach einer Strumarezidiv-Operation typische Symptome einer Tetania parathyreopriva auf. Epithelkörperchenimplantation und andauernde Verabreichung von Schilddrüsenpräparaten konnte keine Besserung erzielen. Neben der Tetanie entwickelte sich auch noch Hypothyroidismus und ein Rückgehen des Kalziumgehaltes im Blute um 60% der Norm. Schon die vorletzte Schwangerschaft hatte die tetanischen Erscheinungen sehr gesteigert, verlief aber ohne Komplikation und ohne Folgen für das Kind. Bei der letzten Gravidität zeigte sich gegen das Ende derselben eine typische Impetigo herpetiformis. 3 Wochen nach ihrem Auftreten trat der Exitus ein, der nach dem Sektionsbefunde an Sepsis erfolgte. Die Untersuchung des Fötus (9. Monat) ergab auffallende Biegsamkeit von Rippen und Schenkelknochen, hochgradige Weichheit der Schädelkapsel (Kraniomalakie). Die Skelettveränderung war angeboren, systematisch im Sinne einer Störung des appositionellen häutig-bindegewebigen Knochenwachstums von Schädel und Periost.

Peck, S. M.-Zürich: Zur Pigmentgenese in der Haut und den Haaren von Kaninchen. Untersuchungen über die Bedeutung von Pyrrolderivaten als Melanogene und den Einfluß der Belichtung auf die Pigmentbildung. (Hautkl.) S. 234.

Durch kutane Injektion von Pyrrolderivaten (Skatol- und Indolkörpern) wird bei grauen Kaninchen lokal die Bildung von epidermalen Pigment vermehrt. Diese Beobachtung italienischer Autoren wird durch Versuche bestätigt mit der Einschränkung, daß dieselben nur erfolgreich sind, wenn gleichzeitig ein Lichtreiz vorhanden ist. Die Annahme, daß injizierte Pyrrolderivate die Funktion von Melanogen ausüben können bzw. daß aus ihnen Melanin entsteht, hat aber keine Berechtigung. Denn unter den gleichen Versuchsbedingungen führten auch nicht pyrrolartige Substanzen, wie z. B. Essigsäure, Dopa, ferner sogar einfache mechanische Läsionen (wie Exzision oder Rasierwunde) zu einer gleichstarken Steigerung der Pigmentproduktion in der Epidermis. Bei völligem Lichtabschluß bleiben die Injektionen erfolglos. Quarzlampe wirkt besonders stark, so daß die ultravioletten Strahlen die Hauptursache zu sein scheinen. Die Hyperpigmentation wird durch zahlreiche in der Basalschicht der Epidermis dendritisch verzweigte Melanoblasten bedingt, die in der normalen Haut fehlen. Ihre größte Zunahme fällt mit dem Höhepunkte der Dopareaktion zusammen. Der Abtransport des neugebildeten Epidermispigmentes erfolgt durch Abschuppung nach außen, nur sehr wenig durch Kutischromatophoren. Bemerkenswerterweise hatten die injizierten Substanzen keinen Einfluß auf die Pigmentproduktion im Haarbulbus, ebensowenig auch die Belichtung. Rasierte Versuchstiere (graue Kaninchen) bekamen neuwachsende dunkle Haare, gleichgültig, ob sie im Dunkeln oder im Lichte gehalten wurden. Auf die Bildung des Haarpigmentes scheint nicht das Licht, sondern das Wachstum (Regeneration) als Reiz zu wirken.

Leszczyński, R. v., u. O. Blatt-Lemberg: Versuche, latente Hauteigenschaften mittels zwei- und dreizeitiger Reaktionen zu bestimmen. Ein Beitrag zur funktionellen Diagnostik der Haut und der Blutdrüsen. (Abt. f. Haut- u. Geschlechtskrkh.) S. 264.

Als Methode zur Prüfung biologischer Eigenschaften wird eine Beobachtung Ebbeckes benutzt, derzufolge eine Einspritzung von Kongorot eine danach gesetzte Quaddel farbig imbibiert. Das Aussehen derselben hängt von der Intensität des Farbstoffes, dem Verhalten der Gefäßinnervation, vom osmotischen Druck, von der Beschaffenheit der quaddelerzeugenden Flüssigkeit und den individuellen Eigenschaften ab. Als quaddelerzeugende Injektionen wurden pharmakologische und Drüsenextrakte geprüft. Es ließ sich erkennen, daß Menses, Gravidität und Hyperglykämie Abweichungen von der Norm bedingen konnten. Auf Grund dieser Erfahrung wurden Reizungen der Blutdrüsen mittels Diathermie vorgenommeu. Es ergab sich, daß hierbei entsprechende Extrakte eine stärkere Imbibition der von ihnen angelegten Quaddeln erzeugten. In zwei Fällen vermochten auch Injektionen von Drüsenextrakten ähnliche Bilder zu erzielen.

Klaften, E.-Wien: Der Einfluß der Malariabehandlung syphilitischer Frauen auf das Schwangerschaftsprodukt. (Frauenkl.) S. 280.

Erfahrungsgemäß ist der Erfolg einer Kur mit Hg oder in Kombination mit Salvarsan bei Frauen der, daß eine Behandlung während der Schwangerschaft bessere Resultate bezüglich der Nachkommenschaft erzielt als eine solche, die ausschließlich vor der Schwangerschaft ausgeführt wurde. Ein Vergleich mit der Malariabehandlung er-

Digitized by Google

gibt folgendes Verhältnis: Behandlung nur vor der Schwangerschaft mit Hg 90%, in Kombination mit Salvarsan 78%; Behandlung in der Schwangerschaft mit Hg allein 72%, mit Salvarsan zusammen 16%; Malariabehandlung vor der Schwangerschaft ergab 13%, während derselben 23% syphilitische Früchte. Demnach weist die Malariabehandlung vor der Schwangerschaft die besten Resultate auf, wohingegen diese Behandlung während der Schwangerschaft hinter der Neosalvarsankur mit und ohne Kombination von Hg oder Bi zurückbleibt. Bemerkenswert ist der Unterschied gegenüber den antisyphilitischen Mitteln, daß die Malariabehandlung vor der Schwangerschaft wirksamer ist als während derselben.

Kerl, W.-Wien: Malariabehandlung der Frühlues. (Syph.- u. Hautkl.) S. 294.

Die Malariabehandlung im frühen sekundären Stadium hat sich nicht bewährt. Sie ist nicht in der Lage, Metalues zu verhüten. Dagegen vermag sie im späteren Stadium (2—6 Jahre nach der Infektion) günstige Resultate zu bringen, da die Liquorverhältnisse der späteren Lues II durch die Malariaimpfung gut beeinflußt werden.

Bolle, L.-Zürich: Über einen Fall von Naevus atrophicans unilateralis mit Komedonen. (Hautkl.) S. 302.

Schon bei der Geburt vorhandene, auf die rechte Gesichtshälfte beschränkte grubige Atrophien, in welche siebartig kleine tiefe, hornige Komedonen eingelassen sind. Neben einer Verdünnung von Kutis und Epidermis ist der völlige Mangel an Talgdrüsen auffällig.

Bruusgaard, E.-Oslo: Über das Schicksal der nichtspezifisch behandelten Luetiker. (Hautkl.) S. 309.

Im Verlaufe der therapeutisch unbeeinflußten Syphilis sind bereits im sekundären Stadium am häufigsten die auch prognostisch bedenklichen Augen- und Ohrenaffektionen; hierbei nicht selten Symptome eines meningealen Leidens. In der Zeit der Spätsyphilis kommen an erster Stelle die Gefäß- und Herzerkrankungen, die sowohl in bezug auf Häufigkeit wie als Todesursache eine dominierende Rolle spielen. Auffallenderweise ist die parenchymatöse Erkrankung des Zentralnervensystems (Tabes und Paralyse) selten. Im Gegensatz zu der in letzter Zeit zum Ausdruck gekommenen Annahme haben sämtliche Fälle während der Sekundärperiode ausgesprochene Exantheme dargeboten. Tertiäre Erscheinungen in der Haut, auf den Schleimhäuten und den Knochen treten in keiner besonders großen Zahl auf. In einem nicht geringen Prozentsatz tritt Spontanheilung ein. Demnach muß der Organismus selbst über Abwehrkräfte verfügen, die stark genug sind, die Infektion in Schach zu halten und schließlich die Krankheit vollkommen zu überwinden. Diese Auffassung stützt wesentlich die jetzt bei Syphilis eingeführte, eine Erhöhung der eigenen Widerstände des Organismus und dadurch eine kräftigere Wirkung der spezifischen Mittel anstrebende Therapie mit unspezifischen Mitteln (Malariakur).

Arijewitsch, A.-Moskau: Erfahrungen mit Thalliumazetat bei Haarpilzerkrankungen der Kinder. (Dzerdzinsky-Krkh. f. trichophytiekr. Kinder). S. 333.

Aus den Beobachtungen geht hervor, daß die epilierende Wirkung des Thalliumazetats derjenigen der Röntgenstrahlen bedeutend nachsteht. So war der Erfolg der Behandlung in der Mehrzahl der Fälle nur eine ungenügende Epilation. Sehr häufig fielen die kranken Haare überhaupt nicht aus. Namentlich in den Randzonen der Pilzherde blieben kranke Haare ganz gewöhnlich zurück. Schließlich kam es zu einer schnellen Regeneration der Haare, die zu Rezidiven Veranlassung gab. Außerdem hat das Präparat mehr oder weniger toxische Eigenschaften, die es zum allgemeinen Gebrauch nicht geeignet erscheinen lassen. In dieser Hinsicht vertragen es Kinder bis zu 9 Jahren am besten, während solche über 10 Jahre empfindlicher sind.

Arzt, L., u. H. Fuhs-Wien: Liquorbefunde bei tertiärer Haut- (Schleimhaut-) Lues. (Hautkl.) S. 341.

Die Untersuchungen ergeben, daß der ursprünglich angenommene Antagonismus zwischen tertiären Haut- (Schleimhaut-) Veränderungen und solchen des Zentralnervensystems nicht absolut, sondern nur relativ vorhanden ist. Neben dem negativen Liquorbefund wird auf die noch größere Häufigkeit der positiven Luetinreaktion hingewiesen, die die Prognose bezüglich einer Erkrankung des Zentralnervensystems noch günstiger gestaltet. Mit beiden Untersuchungsmethoden ließe sich Art und Stärke der Behandlung bestimmen.

Sulzberger, M. B.-Zürich: Experimentelle Untersuchungen über die Dermatotropie der Trichophytonpilze. (Hautkl.) S. 345.

Nach Injektion von Sporenmaterial direkt in die Blutbahn oder auch nur in die

Digitized by Google

Haut können lebende Pilze nicht nur im Blute, sondern auch in den inneren Organen nachgewiesen werden. Durch Verimpfung von Organstückchen auf Maltoseagar gehen Pilze noch wenigstens 12 Tage nach erfolgter Impfung an. Bemerkenswerterweise verursacht die Anwesenheit der Pilze niemals eine Erkrankung der inneren Organe. Weder Beeinflussung des Blutes bzw. der Gefäße (Aziditätsänderung, Belichtung), noch die lokale Schädigung an inneren Organen vermag ein aktives Wachstum mit pathogener Wirkung zu erzeugen. Die Ursache der Dermatotropie ist wohl darauf zurückzuführen, daß die pathogenen Hyphomyzeten in totem Gewebe, wie es die verhornten Zellen der Haut und Haare darstellen, jene Bedingungen finden, die eine pathogene Wirkung auf Epidermis und Kutis gestatten.

Trýp, A.-Brünn: Wertvolles Magnesiumpräparat in der Dermatologie. (Hautkl.) S. 358.

Das von J. Bečka hergestellte kolloidale mit dem Namen Polysan bezeichnete Magnesiumhydroxid zeitigt gute Wirkung bei Lupus erythematodes. Frische, erythematöse, diffuse Formen schwinden nach 2—3 Injektionen (intravenös). Lokalisierte Herde verlieren nur ihren Saum, bedürfen einer Nachbehandlung mit Kohlensäureschnee. Äußerlich angewendet ist Polysan eins der besten Mittel gegen Ulcus cruris, in Form von Umschlägen gegen Verbrennungen und gegen Erysipel. Bei dieser Erkrankung auch in Verbindung mit intravenösen Injektionen.

Urbach, E.-Wien: Das Krankheitsbild der Geflügeltuberkulose der Haut beim Menschen und beim Tier. (Hautkl.) S. 360.

Die durch den Typus gallinaceus hervorgerufenen Hauttuberkulosen beim Menschen lassen vier verschiedene Formen erkennen, eine aphthöse mit Gelenks- und Knochenerscheinungen einhergehende septikämische, eine sarkoidähnliche, eine gummöse und eine lokale ulzeröse Form. Die drei ersten werden hämatogen verbreitet, die letzte beruht wahrscheinlich auf einer exogenen Infektion. Die Kranken reagieren stark positiv auf Geflügeltuberkulin, bei negativer oder schwacher Reaktion auf humanes Tuberkulin. Bei einer Mischinfektion reagiert der Kranke auf beide Injektionen, auf Geflügeltuberkulin aber stärker als auf humanes. Einen weiteren Unterschied zeigt die Kultur. Der Hühnerbazillus wächst auf Glyzerinagar als schmieriger Schleim und in Glyzerinbouillon als krümeliger Bodenbelag. Außerdem werden Hühner durch die Injektion von humanen oder bovinen Tuberkelbazillen nicht getötet, wohl aber durch solche der Geflügeltuberkulose. Die frühzeitige Erkennung der Krankheit ist therapeutisch wichtig, da durch Injektionen mit spezifischem Tuberkulin eine vollständige Wiederherstellung erzielt werden kann. Die Infektion beim Menschen entsteht bei den hämatogenen Formen offenbar hauptsächlich durch den Genuß von Eiern, die von kranken Hühnern stammen. Aber auch von anderer Seite besteht die Gefahr der Infektion, da sehr viele Tiere, namentlich solche, die der Milch- und Fleischversorgung dienen, ebenfalls von der Krankheit befallen werden.

Siemens, H. W.-München: Die Melanosis corii degenerativa, eine neue Pigmentdermatose. (Hautkl.) S. 382.

Bei einem 4 Wochen alten Kinde treten im Verlaufe einer Bronchitis an Kopf, Stamm und Beinen rote Flecke auf, die sich später zu Pigmentierungen umwandeln. Unregelmäßig zackig, Netze und Linien bildend verlaufen sie an den Seitenteilen des Rumpfes horizontal, an den Beinen mehr in der Längsrichtung. Befallen ist auch die Gegend der Mamillen und die vorderen Achselfalten. Die histologische Untersuchung ergibt das Vorliegen eines entzündlichen Zustandes. Die weitere Beobachtung stellt nach einigen Jahren das völlige Verschwinden fest. Die Systematisierung dieser Pigmentanomalie beweist, daß diese Art der Lokalisation in bezug auf Naevusätiologie vorsichtig zu bewerten ist.

Siemens, H. W.-München: Keratosis palmo-plantaris striata. (Hautkl.) S. 392.

Die Beobachtungen erstrecken sich auf vier Familien, in denen die Keratosis palmoplantaris bei den befallenen Mitgliedern verschiedene Grade und Formen zeitigt. Selbst verhältnismäßig geringgradige Entwicklung wird als schwerer kosmetischer Fehler empfunden, und bei der Inanspruchnahme der Hände und Füße sind die Beschwerden nicht gering. Die Krankheit beginnt in den Kinderjahren, manchmal erst zur Zeit der Pubertät. Der Form nach kann eine Keratosis palmo-plantaris unterschieden werden in diffusa, areata, papulose und striata. Bei der letzteren ziehen sich die Streifen longitudinal über die gesamte Handfläche oder beschränken sich auf die Finger. Die Streifenbildung wird in drei Familien beobachtet. In einer Familie werden drei verschiedene Formen (diffus, streifenförmig und subunqual) angetroffen, und zwar so, daß jede dieser

Digitized by Google

Keratosen in sich bei Nahverwandten familiär gehäuft vorkommt (Heterophenie oder Merkmalswandel). Die Erbanlage erweist sich individuell abwandelbar durch andere Erbanlagen, so daß hierbei ein Mischfall von dominanter und polyider (vielanlagiger) Erblichkeit vorliegt.

Guldberg, G.-Oslo: Pachymeningitis haemorrhagica interna bei Lues congenita. (Path. Inst.) S. 409.

Der erste der mitgeteilten Fälle bot das typische Bild einer luetischen Leptomeningitis, außerdem aber auch eine spastische Parese der rechten Ober- und Unterextremität, deren Entstehung durch die Meningitis allein nicht zu erklären war. Dagegen war diese Parese nach dem klinischen Bilde als das Resultat eines Geburtstraumas aufzufassen. Hiernach war weiter anzunehmen, daß dieses auch die Gelegenheitsursache für die Pachymeningitis haemorrhagica interna abgab, während die luetische Meningitis die Disposition schuf. Bei dem zweiten Kinde mit angeborener Syphilis, welches 3 Monate alt stirbt, fehlten zerebrale Symptome, und die durch die Pachymeningitis haemorrhagica interna gesetzten Veränderungen ergaben bei der histologischen Untersuchung keine Anhaltspunkte für ihre syphilitische Natur. In diesem Falle war die Pachymeningitis haemorrhagica interna wahrscheinlich durch ein Geburtstrauma allein hervorgerufen.

Beretvás, L.-Palermo: Über einen Fall von Lupuskarzinom. Ein Beitrag zur Frage der multiplen Tumoren und der Röntgenbehandlung des Lupus. (Hautkl.) S. 419.

Bei einer Pat. mit Gesichtslupus, die mehrfach mit Röntgen behandelt wurde, entwickelten sich multiple Karzinomherde. Auf der rechten Gesichtshälfte war es schon frühzeitig zu ausgesprochener Vernarbung gekommen, während eine solche auf der linken Seite fehlte. Histologisch zeigten die Tumoren der rechten Seite ausschließlich tubuloalveolären Basalzellentyp, während sie auf der anderen Seite die Struktur eines hornkugelnbildenden Stachelzellenkrebses hatten. Die Tumoren der rechten Gesichtshälfte werden als Lupuskarzinom, diejenigen der linken als Röntgenkrebse aufgefaßt.

Szántó, J.-Budapest: Pigmentationen der Haut, entstanden durch die sensibilisierende Wirkung aromatischer Öle. (Hautabt., Königin-Elisabeth-San.) S. 429.

Die in den verschiedenen Eau de Colognes gelösten aromatischen Öle sind, wenn auch in verschiedenem Grade geeignet, die Haut gegen Licht zu sensibilisieren. Neben dem Ol. bergamott. wirken besonders stark citri und Petitgrains. Die Stärke des erzeugten Erythems steht mit der ihr folgenden Pigmentation in keinem Verhältnis. Sie ist rein individuell. Eine unterschiedliche Wirkung beim blonden oder brünetten Typ ist nicht wahrnehmbar. Auch refraktäre Fälle kommen, wenn auch selten, vor.

Szántó, J.-Budapest: Durch Tyroglyphus siro verursachte Hautaffektion. (Hautkl.) S. 434.

Die Milbe, Tyroglyphus siro, ist ein häufiger Parasit, der sich in verschiedenen Lebensmitteln aufhält. Er verursacht Juckendemien. Eine solche wird beschrieben bei Leuten, die in einem infizierten Stalle schliefen.

Hase, A.-Berlin-Dahlem: Durch Quarzlichtbestrahlung erzwungene Pigmentveränderungen bei Insekten (Schlupfwespen). S. 437.

Bei Schlupfwespenpuppen kann durch Quarzlichtbestrahlung in verschiedener Dosierung die Pigmentbildung verzögert und in bestimmten Körperbezirken ganz unterdrückt werden. Am stärksten beeinflußbar ist die Pigmentation am Hinterleib, im Gegensatz zu derjenigen der Brust.

Steiner, K.-Wien: Über örtliche Verschiedenheiten des Aufbaues der Hautanlage junger menschlicher Embryonen. (Embryol. Inst.) S. 446.

Bezüglich der verschiedenen Epithelformen wird darauf hingewiesen, daß ihnen auch verschiedene Arten des Typus ihrer Bindegewebsunterlage entsprechen. Unter dem platten Epithel findet sich ein älteres, unter dem prismatischen ein jüngeres Bindegewebe. Demnach würde das platte Epithel einer höheren, das prismatische einer tieferen Differenzierungsstufe entsprechen.

Urbach, E.-Wien: Beiträge zu einer physiologischen und pathologischen Chemie der Haut. IV. Mitteilnng. Über eine familiäre Lipoidose der Haut und der Schleimhäute auf Grundlage einer diabetischen Stoffwechselstörung. (Syph. u. Hautkl.) S. 451.

Bei zwei Schwestern besteht seit Geburt neben Heiserkeit im Gesicht, an den Schleimhäuten der Mundhöhle und des Kehlkopfes eine Entwicklung von zahlreichen linsengroßen gelben Knötchen, an den Ellbogen von blauvioletten knotigen Tumoren und

Digitized by Google

Serologie

Figueira, L., u. C. Trincao: Le séro-diagnostic de la syphilis par les réactions de Kahn et de Wassermann (Die Serodiagnose der Syphilis mit den Reaktionen von Kahn und Wassermann). Compt. rend. Soc. biol., Bd. 100, Nr. 6, S. 423.

Die Ergebnisse der WR sind nicht voll befriedigend, auch die zur Behebung der mit ihr verbundenen Schwierigkeiten eingeführten Flockungsreaktionen bedeuten keinen wesentlichen Fortschritt. Die Kahnsche Reaktion ist empfindlicher als die Wassermannsche, soll andererseits nicht so leicht unspezifische Reaktionen geben wie die sonstigen Flockungsreaktionen. Sie wurde bei 1076 Seren mit der WR verglichen, wobei sich in 88,1% übereinstimmende Resultate ergaben; in 3,7% bestanden Differenzen im Grade der Positivität, 6,7% (nach Abzug zweifelhafter Fälle 6,3%) reagierten nur nach Kahn, 0,83% nur nach Wassermann positiv, wären also, wenn nur eine der beiden Reaktionen angestellt worden wäre, der Feststellung entgangen. Die Kahnsche Reaktion ist also empfindlicher, doch ist bei ihr der Grad der Reaktion schwerer abzulesen, und sie kann schwach positive Resultate bei nicht syphilitischen Personen ergeben. Für eine sichere Diagnose der Syphilis erscheint es zweckmäßig, beide Reaktionen anzustellen. E. Levin-Berlin.

Sabello-Charkow: Die Meinickesche Mikro-Reaktion zur orientierenden Auslese bei Massenuntersuchungen auf Syphilis. Prophylaktitscheskaja Medician, 1929, Nr. 1.

Da die Meinickesche Mikroreaktion bei 800 nach verschiedenen Methoden untersuchten Seren in 92,5% mit der Wassermannschen, in 96% mit der Sachs-Georgi- und in 93% mit Meinickes Trübungsreaktion übereinstimmte, untersuchte Verf. das Blut von 470 Arbeitern einer Glasfabrik, wobei sich in 9 Fällen diese Reaktion positiv erwies. Als nun später diese Kranken nach den anderen Methoden untersucht wurden, erwies sich die WR bei 9, die SGR bei 8 und MTR bei 7 positiv. Eine klinische Untersuchung dieser Kranken fiel in 5 Fällen negativ, in 4 Fällen positiv aus. A. Jordan-Moskau.

Meinecke, E.-Hagen i. W.: Meine Klärungsreaktion auf Syphilis. M. m. W., 1929, Nr. 8, S. 318.

Bei der Meinickeschen Klärungsreaktion (MKR) beobachtet man nicht wie bei den „Fällungsreaktionen" in den positiv reagierenden Seris eine Ausfällung, sondern es werden im Gegenteil die positiven Reaktionen klar, während die negativen keine Aufhellung der ursprünglichen starken Trübung aufweisen. Zwar kann hier nicht die in der Arbeit mitgeteilte Technik aufgeführt werden, doch folgendes sei gesagt: Als Vorteil der Methode kann angesehen werden, daß auch hämolytische, ikterische und trübe Sera sowie solche mit Blutkörperchenbeimengung ohne Gefahr unspezifischer Ausfälle untersucht werden können, ferner daß man ohne Brutschrank auskommen kann. Nach der jetzigen Technik wird die Abstufung der Reaktionsstärke nicht durch Variation der Serumextraktmengen, sondern durch Abstufung des Sodazusatzes zu der Kochsalzlösung erzielt. Nur wo sehr stark reaginhaltige Seren untersucht werden müssen, muß durch entsprechende Serumverdünnung dieser Antikörperüberschuß aufgehoben werden. Neu ist, daß die bei der Reaktion benutzten Tolubalsamextrakte jetzt mit Rinderherzen hergestellt werden. Bei dem Vergleich von 3000 Seren mit der MKR und der Kahnschen Reaktion fand der Verf. immer wieder folgendes Bild: Beide Reaktionen sind der WR und der MTR bedeutend überlegen, aber die MKR übertrifft wieder die Kahnsche Reaktion. (Bem. d. Ref.: In meinem Institut hatten wir, soweit wir es bisher überblicken können, bei 1000 Seren nicht solches Überwiegen der MKR.)

E. Jacobsthal-Hamburg.

Bayly, H. W.: The Vernes Method of Estimation of Flocculation in Syphilitic Sera (Die Methode von Vernes zur Schätzung der Ausflockung syphilitischer Sera). Lancet, 1929, Nr. 5505, S. 434.

Nach der Ansicht von Bayly stellt die Methode von Vernes einen Fortschritt gegenüber den früheren Ausflockungsbestimmungen dar, bei denen die optische Dichtigkeit mit dem unbewaffneten Auge beurteilt wird. In der Majorität der Fälle stimmen die Ergebnisse mit denen der WR überein. Für die Kontrolle der Behandlung ist die Methode von Vernes der WR überlegen. Der Photometer von Vernes gestattet eine schnelle und bequeme Abschätzung des Eiweißgehaltes der Zerebrospinalflüssigkeit. Bayly nimmt an, daß der hohe Preis der für die Methode

Digitized by Google

von Vernes erforderlichen Apparatur ihre Verbreitung in England gehindert ha Daher wurde diese Methode bisher noch nicht vergleichsweise in England geprü Sie verdient aber eine weitergehende Anwendung und Nachprüfung.

F. Juliusberg-Braunschweig.

Schönfeld, W.-Greifswald: Die Hirnrückenmarksflüssigkeit in der Dermatologie. (Kl. u. Polikl. f. Haut- u. Geschlechtskrkh.) M. m. W., 1929, Nr. 5, S. 185.

Verf. gibt eine zusammenhängende Übersicht der bisherigen Erfahrungen un Untersuchungen über die Bedeutung der Hirnrückenmarksflüssigkeit für die Dermatologie. Es sind dies einmal die Beobachtungen, die bei der therapeutischen Verwendung der Lumbalpunktion gemacht worden sind und ferner die diagnostischen Feststellungen bei Untersuchung der Lumbalflüssigkeit bei den verschiedenen Hautkrankheiten. Verschiedene mit Juckreiz einhergehende Dermatosen, wie Lichen ruber gewisse Prurigo- und Pruritusformen, ließen sich durch einfaches Ablassen der Rückenmarksflüssigkeit von 10—15 ccm gelegentlich günstig beeinflussen, indem der Juckreiz bedeutend nachließ. Auch eine vorübergehende Besserung bei blasenbildenden Dermatosen (Pemphigus, Dermatitis herpetiformis) ließ sich unter Umständen erzielen. Veränderungen der Hirnrückenmarksflüssigkeit, wie sie vereinzelt bei einer Reihe von Dermatosen gefunden worden sind, sind als seltene Ausnahmen zu betrachten und verbieten noch weitergehende Folgerungen. Bei Hauttuberkulosen und blasenbildenden Dermatosen kamen gelegentlich, am häufigsten beim Zoster, Eiweiß- und Zellvermehrung vor. Während diese Feststellungen bei der Hauttuberkulose wohl nur Nebenbefunde darstellen, die mit der Pathogenese des Leidens in keinem unmittelbaren Zusammenhang stehen, ist ein solcher Zusammenhang bei den blasenbildenden Dermatosen nicht ohne weiteres abzulehnen. B. Peiser-Berlin.

Scaltritti, A.: Sur le diagnostic de la syphilis, par la méthode de floculation. Emploi de l'antigène précipité par le chlorure de cadmium (Zur Syphilisdiagnose mittels Flockungsreaktion. Verwendung von präzipitiertem Kadmiumchloratextrakt). Ann. Inst. Pasteur, Jahrg. 42, Nr. 12, S. 1600.

Angabe der Lipoidbereitung und Technik der Reaktion. Die Methode ergibt übereinstimmende Resultate mit der WR und den Flockungsreaktionen.

S. Habermann-Prag.

Hecht, H.-Prag: Auswertung des MTR-Extraktes. Neue Technik. M. Kl. 1929, Nr. 15, S. 601.

Nachdem seit einiger Zeit eine in geringerer Empfindlichkeit bestehende Veränderung des käuflichen Extraktes für die MTR zu bemerken gewesen war, ergab sich die Notwendigkeit einer Auswertung. Es ergab sich bei den für diesen Zweck vorgenommenen Versuchen das stärkste Resultat in dem Röhrchen, in dem am wenigsten Serum, die geringste Extrakt- und Kochsalzlösungsmenge vorhanden war. Die Verminderung des Gesamtvolumens kann also dazu benutzt werden, die geringere Empfindlichkeit der Extrakte zu verstärken. E. Levin-Berlin.

Zih, A.-Debrecen: Mikro-Meinicke-Reaktion bei syphilisinfizierten Mäusen. (Staatl. Inst. f. exper. Ther. Frankfurt a. M.) M. Kl., 1929, Nr. 11, S. 431.

Nach Impfung weißer Mäuse mit spirochätenhaltigen Schankerstückchen entwickelt sich bei ihnen eine gänzlich symptomlose, anscheinend lebenslänglich bestehenbleibende Erkrankung, die durch Verimpfung ihrer Organe auf Kaninchen verimpft werden kann. Auf die Zellen des Mäuseorganismus üben die Spirochäten offenbar keine Wirkung aus, bleiben vielmehr harmlose Symbionten; das geht auch daraus hervor, daß die Mikro-Meinicke-Reaktion bei ihnen regelmäßig negativ ausfiel. E. Levin-Berlin.

Gross, H.-Marburg a. d. Lahn: Über vergleichende Versuche zwischen der Kahn- und Bruck-Reaktion als serologische Schnelluntersuchungsmethoden auf Syphilis. (Inst. f. exper. Ther. „Emil von Behring".) Kl. W., 1929, Nr. 12, S. 550.

In 94,3% der Fälle zeigte sich eine völlige Übereinstimmung mit den Resultaten der WR. Bei den 5,7% der differierenden Befunde handelte es sich um Seren alter behandelter oder latenter Syphilitiker. Die Reaktionsbreite beider Reaktionen ist fast gleichgroß, wenn man berücksichtigt, daß bestimmte Luesseren nur von der KR., andere dagegen nur von der BR. angezeigt wurden. Daher ist neben der WR. stets die Ausführung mehrerer Trübungsflockungsreaktionen zu empfehlen.

F. Landauer-Berlin.

Digitized by Google

Benjasch, M., u. G. M. Fraenkel-Kiew: Technische Vereinfachung der Kaupschen Methode der WR. (Labor. d. Zentr.-Arbeiterpoliklin.) Zbl. f. Bakt., Bd. 111, H. 4/5, S. 224.

Es genügt, nur diejenigen Sera, die MTR-positiv reagieren, nach dem vollständigen Kaupschen Schema zu untersuchen. Für die MTR-negativen Sera ist nur eine Reaktion mit einer Komplementeinheit erforderlich. Die Kaupsche Reaktion wird zuerst nur mit 1, 1½ und 2 Komplementeinheiten ausgeführt. Eine ergänzende Reaktion kommt nur für solche Sera in Betracht, die 2 Komplementeinheiten vollkommen gebunden haben. F. Harry-Wiesbaden.

Ferguson, J. H., u. E. C. Grunfield: Value of the Hinton Test in the Serum Diagnosis of Syphilis (Der Wert der Hintonschen Reaktion bei der Serodiagnose der Syphilis.) Brit. m. J., 1929, Nr. 3558, S. 492.

Die von Hinton in Boston angegebene Methode beruht auf der Ausflockung des luetischen Serums in Verbindung mit einer Cholesterolsuspension in einer mit Glyzerol versetzten hypertonischen NaCl-Lösung, der eine Spur eines mit Alkohol und mit Äther hergestellten Rindfleischextraktes zugesetzt ist. Hinsichtlich der Technik muß auf das Original verwiesen werden. Vergleiche zwischen dieser Methode und der WR in der als Norm in englisch sprechenden Ländern angenommenen Ausführung ergaben unter 612 Fällen völlige Übereinstimmung bei 551 Fällen (90%), zweifelhafte Ergebnisse bei 15, und 46mal abweichende Resultate (7,53%). Unter diesen war die Hintonsche Reaktion 31mal positiv bei negativer WR, 15mal war das Resultat umgekehrt. Beim Vergleichen mit der Kahnschen Reaktion waren die Ergebnisse unter 460 Fällen 425mal völlig übereinstimmend; in 25 Fällen fiel die Kahnsche Probe negativ aus bei positivem Hinton, und 6mal war das Resultat umgekehrt. Vielleicht ergibt die Hintonsche Probe mehr positive Resultate als dem tatsächlichen Verhalten entspricht. Immerhin ist sie als einfach, ökonomisch und schnell ausführbar zur Gewinnung eines diagnostischen Inhalts zu empfehlen. A. Philippi-Bad Salzschlirf.

Raitz-Moskau: Die WR bei Kindern mit Syphilis congenitas bei deren Müttern und bei schwangeren Syphilitikerinnen. Westnik Sowremennoj Medicini, 1929, Nr. 10.

Unter 176 Kindern mit klinischen Erscheinungen von Syphilis fiel die WR nur bei 11 negativ aus, d. h. bei 6%. Unter diesen Fällen handelte es sich in der Mehrzahl (6 Fälle) um Knochensyphilis. Unter 24 Kindern mit Syph. latens und negativer WR gelang es, röntgenologisch Knochenveränderungen nachzuweisen. Von den insgesamt 200 Kindern konnten nur bei 73 die Resultate der Behandlung verfolgt werden; von den übrigen starb ein Teil, der andere Teil schwand aus der Behandlung. Von 101 Müttern wiesen 76 keine klinischen Symptome auf, 25 hatten solche. Alle hatten einen positiven Wassermann. Von den syphilitischen Graviden hatten alle einen positiven Wassermann und bei einem kleinen Teil mit sehr verdächtiger Anamnese fiel derselbe negativ aus. Nach den Angaben der Moskauer Beratungsstellen finden sich unter allen Graviden 3,5—5% syphilitische.

A. Jordan-Moskau.

Tonijan-Rostow a. D.: Zur Frage der biologischen Reaktivierung der WR. Wratschebnaja Gaseta, 1929, Nr. 7.

Unter 234 Fällen, welche einer Provokation nach Milian-Gennerich unterworfen wurden, waren 37 nicht syphilitische und 197 sicher syphilitische. Die ersteren geben stets ein negatives Resultat, die letzteren in 28,5% ein positives. Bei einer Einteilung der syphilitischen Fälle in folgende drei Gruppen, 1. solche, welche 6 Kuren durchgemacht hatten, 2. solche, welche 3—4 Kuren, und 3. solche, welche unter 3 Kuren erhalten hatten, zeigte sich, daß die Provokation positiv ausfiel bei der 1. Gruppe in 4,8%, bei der 2. in 24,6% und bei der 3. in 43%. Das positive Resultat wurde erhalten in 67% am 2.—3. Tage, in 24% am 5.—6. Tage und in 9% am 8.—25. Tage nach der Provokation. A. Jordan-Moskau.

Wolochow-Tomsk: Die biologische Reaktivierung der WR bei Neurolues. Wratschebnaja Gaseta, 1929, Nr. 7.

Verf. konnte in 100 Fällen von Neurolues durch eine Provokation der WR konstatieren, daß in 32% der Fälle die negative Reaktion in die positive überging, daß aber in anderen Fällen sowohl dank der Behandlung, aber auch bei fehlender Behandlung die WR negativ wurde. Die Provozierung der WR hat somit bei Neurolues eine gewisse Bedeutung. A. Jordan-Moskau.

Digitized by Google

Sümegi, St., u. R. Szalay-Budapest: Erfahrungen über Luesreaktionen mit aktivem Serum. (I. Med. Klin. d. kgl. ung. Pazmany-Peter-Univ.). W. kl. W., 19[illegible] Nr. 20, S. 680.

Verf. haben zu 1000 Seren Vergleichsuntersuchungen von Luesreaktionen mit aktivem und inaktivem Serum unternommen. Als Reaktion mit aktivem Serum wurde das Verfahren nach T. Y. Tsü angewandt. Die Untersuchungen zeigten, daß die Resultate dieser Reaktionen gut mit denen der übrigen Luesreaktionen übereinstimmten. Bei behandelten chronischen Luetikern wird die Reaktion nach Tsü am spätesten negativ. Dies ist wertvoll, weil dadurch eine latente, vom Kranken verschwiegene Lues aufgedeckt werden kann. Im übrigen entspricht die Empfindlichkeit dieser Reaktion ungefähr der MR. Verf. empfehlen dieses Verfahren als wertvolle Ergänzung zu den übrigen üblichen Seroreaktionen.

Sprafke-Chemnitz.

Gaehtgens, W., u. A. Otto-Hamburg: Über die Brauchbarkeit eines wäßrig karbolisierten Pallidaantigens für die serologische Syphilisdiagnose. (Serol. Abt. d. Hyg. Staatsinst.) M. Kl., 1929, Nr. 22, S. 873.

Die bereits früher festgestellte antigene Wirksamkeit von Pallidasuspensionen in karbolisierter physiologischer Kochsalzlösung wurde weiter in vergleichenden Untersuchungen mit WR, Sachs-Georgi, Meinicke bei sicheren Syphilisfällen und anderen Erkrankungen geprüft. Die besten Resultate gibt die Pallidasuspension bei 1:5 Serumverdünnung 1:5 und 0,3 Karbolgehalt; es muß ferner an jedem Versuchstag die optimale Antigenverdünnung neu ermittelt werden, und zwar wird diejenige Antigenverdünnung verwendet, die mit den schwach positiven Seren mindestens deutlich, am besten stark positiv reagiert. Die vergleichenden Untersuchungen ergaben nun bei dem karbolisierten Pallidaantigen einen wesentlich höheren Anteil der positiven Reaktionen, und zwar mehr bei sicheren Luesfällen als bei Fällen mit Luesverdacht. Daß es sich bei den vermehrten positiven Reaktionen nicht um unspezifische Reaktionen handelt, geht daraus hervor, daß der Prozentsatz positiver Reaktionen bei nicht syphilitischen Erkrankungen gegenüber den anderen Reaktionen nicht gesteigert ist. Das zeigte sich auch bei Retroplazentarblutproben, bei denen eine erhöhte Neigung zu unspezifischen Reaktionen besteht. Bei Primärfällen scheint eine leichte Überlegenheit der Pallidasuspension gegenüber Herzextrakten zu bestehen. wieweit der positive Ausfall für die Behandlungsbedürftigkeit zu verwenden ist, muß noch festgestellt werden, ebenso auch die Haltbarkeit der Suspension.

E. Levin-Berlin.

Meinecke, E.-Hagen-Ambrock i. W.: Die MKR als Mikro- und Schnellreaktion Kl. W., 1929, Nr. 23, S. 1080.

Technik: 1 ccm MKR-Extrakt wird in bestimmter Weise mit 10 ccm Sodakochsalzlösung nach Wasserbaderwärmung gemischt. Nachreifung der Mischung 2 Minuten lang. Große Öse dieser Extraktverdünnung wird darauf mit einem kleinen Tropfen Serum im Lumen der großen Öse gemischt. Die Mischung wird als hängender Tropfen nach Aufbewahrung in Zimmertemparatur für 1 Stunde unter etwa 60facher Vergrößerung mikroskopisch untersucht. Wenn Reaktion positiv ist, zeigt sich Klumpenbildung, wenn negativ, eine gleichmäßige dichtstehende Körnung. Um die Reaktion zu beschleunigen, kann man auch eine Serie der MKR mit der Soda-Kochsalzlösung als Makroprobe ansetzen und aus der Mischung von Serum und Extraktverdünnung hängende Tropfen anlegen, die dann nach 1 Stunde mikroskopiert werden.

H. Colman-Berlin.

Nachdruck (auch des Abschnittes „Tagesg. Nachr.“) ist ohne Genehmigung des Verlegers nicht erlaubt

Verantwortlich für die Redaktion: für Originalabhandlungen und T. N.: Prof. Dr. J. H. Rille, Leipzig, Johannisplatz 1. Für den Referatenteil: Dr. Fritz Callomon, Dessau

Digitized by Google

Dermatologische Wochenschrift

Nr. 46 (Bd. 89) 16. November 1929

Ist die Poikilodermia atrophicans vascularis Jacobi eine selbständige Krankheit oder nicht?

Von

Prof. Dr. Arth. Jordan in Moskau

Mit 3 Abbildungen im Text

Trotzdem seit der ersten Demonstration eines Falles von Poikilodermia atrophicans vascularis durch Jacobi im Jahre 1906, auf dem Berner Dermatologenkongreß, bald 25 Jahre verstrichen sein werden und trotzdem seitdem, teils in Europa, teils in Amerika, nahe an 50 Fälle ähnlicher Art beschrieben worden sind, herrscht doch über die Stellung dieses Leidens unter den Hautkrankheiten noch keine einheitliche Auffassung. Das Interesse für diese Krankheit, welches, wie die Teilnehmer an der Berner Tagung sich erinnern werden, schon damals groß war, nimmt bis heute nicht ab, sondern eher noch zu, was die Krankendemonstrationen und die Beschreibungen beweisen. Hierbei schwanken weiter die Ansichten, ob diese Dermatose als eine selbständige aufzufassen ist oder den idiopathischen Atrophien, dem Lupus erythematodes oder der Sklerodermie zugezählt werden müsse. Daran trägt einerseits Schuld die zu vorsichtige Ausdrucksweise Jacobis selbst (Casus pro diagnosi), andererseits die viel entschiedener ausgesprochenen Vermutungen der im Anschluß an die Berner Demonstration aufgetretenen Redner, von denen sich zwar Jadassohn in sehr vorsichtiger Weise für Sklerodermie, Kreibich und Arndt in entschiedener Weise für Lupus erythematodes erklärten. Und dasselbe wiederholt sich bis heute bei fast jeder Demonstration eines derartigen Falles in den dermatologischen Gesellschaften der Welt.

Halten wir demnach fest an den wichtigsten Merkmalen der Erkrankung, wie sie von Jacobi selbst angegeben wurden. Sie bestanden vor allem in einer hellroten Marmorierung der Haut, die sich aus Teleangiektasien und Hautblutungen zusammensetzt, wie aus Atrophien mit der Lokalisation des Prozesses vorzüglich auf dem Kopf und dem Rumpf, in geringerem Grade auf den Armen und Beinen. Die histologische Untersuchung ergab beträchtliche Atrophie der Haut in allen Schichten, Schwund und Rarefizierung des Fettgewebes, Atrophie und Zerfall der elastischen Fasern, sowie kleinzellige Infiltration um die Hautgefäße und -drüsen herum und Blutungen.

In der ausführlicheren Beschreibung desselben Falles in der Ikonographia dermatologica betont Jacobi noch folgende weitere klinische

Digitized by Google

Merkmale, wie Ähnlichkeit mit Röntgendermatitis, pergamentartige Beschaffenheit der Haut, welche dem knöchernen Thorax direkt aufzuliegen scheint, aber überall verschieblich und nirgends deutlich sklerosiert ist. Endlich spricht JACOBI noch von Vorhandensein spärlicher, fest anhaftender Schuppen. Bei der Differentialdiagnose nimmt Verf. Rücksicht auf die in Bern geäußerten Mutmaßungen, gibt eine gewisse Ähnlichkeit mit einer universellen Sklerodermie im atrophischen Stadium zu, wogegen aber, obgleich sein Patient anfangs in der internen Klinik unter dieser Diagnose ging, abgesehen von dem Fehlen der Sklerosierung der Haut, ganz besonders die Art und Weise der Entstehung der Atrophien, die sich ohne die bei der Sklerodermie sonst beobachteten Stadien direkt und sehr früh entwickeln. Noch entschiedener äußert sich JACOBI gegen die Möglichkeit, die Erscheinungen in Beziehung zum Lupus erythematodes zu setzen infolge des Fehlens der typischen primären Effloreszenzen. Nochmals behauptet JACOBI in dieser Arbeit, daß es sich um eine eigene Art von Atrophie der Haut handelt, welche er mit Rücksicht auf die außerordentliche Buntheit der Hautveränderungen und das Vorherrschen der Atrophien, die durch Gefäßerkrankungen zustande kommen, den Namen Poikilodermia atrophicans vascularis zu geben vorschlägt. Trotzdem gab aber auch diese Arbeit Anlaß zu Mißdeutungen, indem JACOBI seinen Fall, wenn auch nicht für identisch, so doch für ähnlich demjenigen von PETGES und CLEJAT erklärte, obgleich derselbe von den beiden Autoren unter dem Namen Sclérose atrophique et myosite generalisée veröffentlicht ist und gerade die Sklerosierung ein wichtiges Symptom bildet. Kein Wunder, daß unter solchen Umständen von den späteren Beobachtern unter dem Namen Poikilodermia derartige Fälle beschrieben worden sind, welche wie z. B. der GLÜCKsche, sich so stark von dem JACOBIschen unterscheiden, daß es schwer fällt, sie zu den letzteren zu rechnen. In dem GLÜCKschen Fall z. B. begann die Krankheit im 7. Lebensjahr mit Muskelschwäche und führte erst im 20. Lebensjahr, also viel später und somit wohl sekundär zu Flecken, von der Art einer Poikilodermie. Schließlich kam es, was meiner Ansicht nach für die Ablehnung dieser Diagnose noch bedeutungsvoller ist, zu einer universellen Kalzinosis, so daß derselbe Fall später von LEMANZCYK als Kalkgicht beschrieben worden ist. Diese Kalzinosis ist aber für Poikilodermie etwas ganz Ungewöhnliches. Muskelatrophien sind dagegen von mehreren Seiten, so von WERTHEIM und BETTMANN bei Poikilodermie erwähnt worden, so daß sie bei letzterer vorkommen können. Weniger sicher ist dieses der Fall mit einem anderen Symptom, welches von einigen Autoren (JADASSOHN, WHITEHOUSE, BOWMAN und CLARK) vermerkt wird, nämlich mit den Ulzerationen, welche, gleich der Kalzinosis, nicht recht zum Bilde der Poikilodermie zu gehören scheinen. Auch der von ROTTMANN als Poikilodermie beschriebene Fall darf wohl kaum hierher zu rechnen sein, da es sich um Sklerodaktylie, Morbus Raynaud und Kalzinosis handelte. Schwieriger ist die Entscheidung in dem von NÄGELI am 15./16. IX. 1923 in Lugano vorgestellten Fall, welcher ein 9jähr. Mädchen mit Gefäßerweiterungen betraf, welche knötchenförmig aussahen und an Lichen ruber planus erinnerten. In der Diskussion meinte BRUNO BLOCH, daß der Fall sich vorläufig in die ganz vage Gruppe der Poikilodermien einfügen lasse.

Digitized by Google

Demgegenüber besteht eine ganze Reihe anderer Fälle, welche wirklich bis aufs genaueste dem JACOBIschen Typus entsprechen, wie beispielsweise der BRUCKSche Fall, von dem es heißt: 41jähr. Landsturmmann mit kongenitaler Ichthyosis leidet seit dem 7. Lebensjahr an bunten Flecken, welche sich bei der genaueren Inspektion als fleck- und netzförmige Marmorierung des ganzen Körpers erwiesen, die aus kirschroten Flecken und Netzen, durchsetzt von weißen Flecken, bestehen. Frei von der Marmorierung waren nur die Hände und Füße. Die Marmorierung besteht aus netzförmig angeordneten, stark erweiterten Hautgefäßen; die glänzend weißen Flecke aus linsen- bis pfennigstückgroßen, unregelmäßigen, meist etwas länglichen Atrophien.

Es scheint somit ein klassischer JACOBIscher Typus zu existieren und nebenbei ein solcher mit Komplikationen, wie Muskelatrophie, welche teilweise das ursprüngliche Krankheitsbild erweitern, teilweise bei stärker ausgeprägter Atrophie oder Schilferung Übergänge zu anderen Dermatosen, wie Atrophia idiop., Sklerodermie, Lupus erythematodes bilden.

Unter diesen Umständen seien zu dem schon früher von mir, unter der Diagnose strichförmige Dermatose beschriebenen, aber der Poikilodermie nahestehenden Fall zwei weitere Beobachtungen hinzugefügt.

Abb. 1

I. Beobachtung. Die 18jähr., ledige M. K. wurde am 20. I. 1928 in die Moskauer II. Hautklinik aufgenommen. Sie gibt an, vor 8 Jahren, angeblich nach Pocken, zuerst an roten Flecken, welche ein wenig juckten, und dann an Narben erkrankt zu sein, welche sich im Laufe der Zeit immer wieder auf den oberen wie unteren Extremitäten wiederholten. Vor 6 Jahren lag sie wegen Flecktyphus im II. Städtischen Krankenhaus, worauf sich auf dem Gesäß Geschwüre ausbildeten, welche unter Narbenbildung verheilten.

Status praesens. Die Kranke ist von mittlerem Wuchs, gut entwickelter Muskulatur und Knochenbau. Die Hauterscheinungen betreffen, abgesehen von je einer Gruppe von weißen Narben über den Augenbrauen, fast ausschließlich die unteren und oberen Extremitäten, wobei von den ersteren hauptsächlich die Streckseiten, von den letzteren teilweise die Beugeseiten (rechter Vorderarm, linker Vorderarm und Oberarm), teilweise die Streckseiten (rechter Oberarm) betroffen sind. Die Hautveränderungen bestehen in weißen, narbigen Atrophien von Erbsen- bis 20-Kopekenstückgröße, die gruppenförmig angeordnet sind und umgeben werden von teils runden, teils unregelmäßig geformten, roten Flecken, welche teilweise mit fest haftenden Schuppen bedeckt sind. Stellenweise ist die Haut gelblich verfärbt und runzlig, stellenweise finden sich Hämorrhagien. Die Hände sind von normaler Hautbeschaffenheit. Desgleichen ist der Rumpf frei von Hautveränderungen, abgesehen von je einer Narbengruppe über dem rechten Schulterblatt und über dem Kreuz. Die Haut der unteren Extremitäten ist in stärkerem Grade als diejenige der oberen gelblich pigmentiert, atrophisch und durchsetzt von Teleangiektasien in der Umgebung der narbigen Atrophien. Auf den Füßen sind die Sohlenpartien gerötet. Die Schleimhaut der Mundhöhle ist gelblich-rötlich verfärbt, aber im übrigen normal. Die Lymphdrüsen sind nicht vergrößert.

Die Untersuchung der inneren Organe ergab keine besonderen Abweichungen von der Norm bis auf einen Uterus infantilis und eine Aplasie der Eierstöcke. Die Menses sind sehr unregelmäßig. Röntgenologisch wurde ein verstärkter Hilusschatten nachgewiesen. Urin N., WR —, Pirquet +.

Digitized by Google

Blutbefund: Hb. 70%, rote Blutkörperchen 4600000, Leukozyten 10000, darunter:

Eosinophile	2%
Neutrophile	
Jugendliche	1%
Stäbchenförmige	4%
Segmentkernige	53%
Lymphozyten	37%
Monozyten	3%
	100%

Die Behandlung bestand anfangs in der Verordnung von asiatischen Pillen, darauf in Einspritzungen von physiologischer Kochsalzlösung, was aber alles gar keine Veränderungen hervorrief. Am 2. März wurde Thyreoidin zu 0,2, zweimal täglich verordnet. Obgleich die Kranke dasselbe gut vertrug, traten bei ihr, in der Zeit vom 8. März bis zum 19. März, neue Schübe von purpuraähnlichen Flecken und Petechien, bald auf den Armen, bald auf den Beinen auf, wobei sie gelegentlich über Kopfschmerzen klagte und die Temperatur abends bis auf 37,2° stieg. Am 20. März begannen die Blutflecke unter Pigmentation zurückzugehen, und am 25. März verließ die Kranke auf eigenen Wunsch die Klinik. Am 10. Mai 1928 trat sie zum zweiten Male in die Klinik ein. Der neu aufgenommene Status unterschied sich wenig von dem früheren. Die Hauptunterschiede bestanden in einer stärkeren, gelblich-roten Verfärbung, auch der oberen Extremitäten, in dem Vorhandensein einzelner, rosafarbener Knötchen und neuer Atrophien fleckförmiger Natur, besonders auf den Streckseiten der oberen Extremitäten, und in einer geringen Schilferung dieser Bezirke. Das Allgemeinbefinden war im allgemeinen, bei normaler Körpertemperatur, ein gutes, bis auf eine geringe Schmerzhaftigkeit im Bereich der Gelenke. Ord.: Ovaricrin zu 0,3, zweimal täglich (bzw. zu 20 Tropfen).

Krankheitsverlauf. Im Verlaufe eines Monats traten immer wieder neue Purpuraflecke, vereinzelte Knötchen, punktförmige Blutungen bald auf den Vorderarmen, bald auf den Unterschenkeln, ohne Temperatursteigerungen, ja ohne alle Beschwerden seitens der Kranken auf. Erst am 15. Juni begann die Zurückbildung dieser Erscheinungen unter Pigmentation und Entwicklung kleiner atrophischer Herde.

Am 30. Juni ließ sich die Kranke ausschreiben. Zum drittenmal wurde sie am 16. Mai 1929 in die Klinik aufgenommen, nicht weil das Leiden sich verschlimmert hatte, sondern allein geleitet von dem Wunsch, eine Abblassung der Flecke, welche sie eigentlich mehr kosmetisch belästigen, zu erzielen. Im allgemeinen hatte sich die Kranke während des verflossenen Jahres gut gefühlt.

Status praesens. Gesichtspartie: Unveränderte Narbengruppe über den Augenbrauen.

Die Haut des behaarten Kopfes und der Halspartie sind frei von Erscheinungen. Die Haut des Rumpfes ist, abgesehen von den früher erwähnten Narben, normal.

Die Hautveränderungen beschränken sich nach wie vor auf die oberen und unteren Extremitäten, dabei die Hände und die Fußrücken freilassend; sind symmetrisch angeordnet. Obgleich auch jetzt vorzüglich die Beugeseiten der oberen und die Streckseiten der unteren Extremitäten betroffen sind, haben sich die Hautveränderungen doch noch mehr ausgebreitet und sind charakterisiert durch gelbliche Rötungen, Petechien, stellenweise Teleangiektasien, kleine, rote Knötchen und atrophische Narben von der Größe eines Gerstenkornes bis zu derjenigen eines 5-Kopekenstückes und mehr. Die Schleimhäute sind unverändert.

Von seiten der inneren Organe sind keine Abweichungen von der Norm zu konstatieren. Die Prüfung auf Sympathiko- und Vagotonie nach Eppinger-Hesse ergab einen erhöhten Vagotonus.

Die Kranke verließ bereits am 30. Mai die Klinik.

Die histologische Untersuchung eines bei der früheren Aufnahme exzidierten Hautstückchens ergab: Verdickung der Hornschicht, Verschmächtigung der Malpighischen Schicht und der Papillen, kleinzellige Infiltration, gebildet durch Lymphozyten und jugendliche Bindegewebszellen im Korium. Das zwischen diesen Zellen gelegene Infiltrat hat einen netzartigen retikulären Charakter. Stellenweise verdichten sich die Fasern und verwandeln sich in Zwischenschichten von bindegewebigem Charakter.

Digitized by Google

welche in verschiedenen Richtungen verlaufen. Gefäße finden sich in großer Zahl, teilweise strotzend von roten Blutkörperchen, teilweise in kontrahiertem Zustande. Die Infiltration ist besonders stark in der Umgebung der Gefäße. In den tieferen Schichten des Korium fehlt die Infiltration. Das Gewebe hat den Charakter eines dichten Bindegewebes.

Es handelt sich somit um ein junges Mädchen, bei dem sich die Krankheitserscheinungen in seit 10 Jahren immer wiederkehrenden, roten Flecken, Petechien, vereinzelten Knötchen äußern, welche sich, unten fast fehlenden, subjektiven Erscheinungen oder unter geringen Gelenkschmerzen, auf den oberen und unteren Extremitäten ausbilden und allmählich unter Entwicklung von gelblichen Pigmentationen und atrophischen Narben schwinden, so daß die betroffenen oberen und unteren Extremitäten ein recht buntes Krankheitsbild liefern. Die Kranke bringt ihr Leiden in Zusammenhang mit Pocken, welche in der Tat einige stärkere Pockennarben im Gesicht und auf dem Schulterblatt hinterlassen haben, während die Narben auf dem Kreuz sich im Anschluß an Geschwüre nach Fleckfieber ausbildeten. Die Diagnose des Falles machte Schwierigkeiten, da derselbe an Purpura, speziell an Purpura Majocchi erinnerte, aber der bunte Charakter der Affektion nebst den zahlreichen und stark ausgebildeten Atrophien, der chronische Verlauf, das gute Allgemeinbefinden wie das histologische Bild (Atrophie, Gefäßveränderung, Infiltration) sprechen dagegen und mehr für eine Poikilodermia atrophicans vascularis JACOBI. Als ätiologisches Moment sind wohl weniger die Pocken, wie die Kranke behauptete, als Störungen der endokrinen Drüsen, speziell der Ovarien, anzusehen, wofür die Aplasie derselben, die unregelmäßigen und schwachen Menses und endlich eine gewisse Besserung des Prozesses der Haut durch Gebrauch von Ovaricrin zu sprechen scheinen.

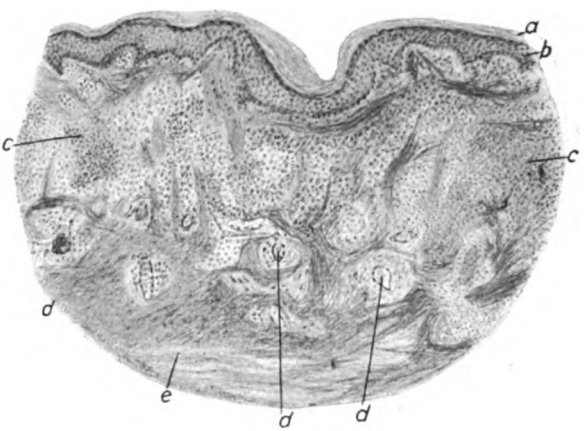

Abb. 2. Zeiß-Comp.-Oc. 2, Obj. B

a = Str. corneum. b = Str. Malpighii. c = Junges Bindegewebe. d = Gefäßdurchschnitt. e = Bindegewebe

II. Beobachtung. A. K., ein 55jähr. Zimmermann, behauptet bereits 11 Jahre hautkrank zu sein. Das Leiden begann während seiner Kriegsgefangenschaft, angeblich nach Aufenthalt in einer feuchten Baracke, mit roten Flecken, zuerst auf dem Bauch; später gingen dieselben auf den Rücken, die Brust und zuletzt die oberen Extremitäten über. Infolge Zunahme der Hautkrankheit ließ er sich am 27. August 1928 in die II. Moskauer Hautklinik aufnehmen.

Status praesens. Der Kranke ist unter mittelgroß, von normaler Muskulatur und Knochenbau. Innere Organe normal. Die Hautveränderungen betreffen in symmetrischer Weise die Stirn, den behaarten Kopf, den Bauch, die obere Rückenpartie, ferner die Beugeflächen der oberen Extremitäten und der Oberschenkel.

Digitized by Google

Die Krankheitserscheinungen bestehen in Rötungen der Haut, Knötchen, Hämorrhagien, Pigmentationen und Atrophien. Die Rötungen sind teils flecken-, teils flächerartig; stellenweise ist an diesen Stellen die Haut etwas infiltriert und lichenifiziert. I Hämorrhagien sind punktförmig und gruppiert. Die Atrophien sind fleckförmig. D Pigmentationen sind mehr diffus und von gelblich-roter Farbe. Subjektive Empfi dungen fehlen. Die Haare sind auf der betroffenen Kopfpartie ausgefallen. Die Nä sind normal. Die Schleimhäute sind nicht betroffen. Die Lymphdrüsen sind kau vergrößert. Temperatur normal. WR —, Pirquet +, Urin normal.

Blutbefund: Hb. 68%, rote Blutkörperchen 4300000, Leukozyten 5600, darunte Neutrophile 68%, Lymphozyten 26%, Eosinophile 3%, Monozyten 3%.

Ord.: Sol. Fowleri. Lokal. Ung. ac. salicyl. 1%.

Krankheitsverlauf. 5. IX. Auftreten neuer purpuraartiger Flecke auf der Bauche.

18. IX. Neue, kleine, rote Knötchen auf Brust und Rücken.

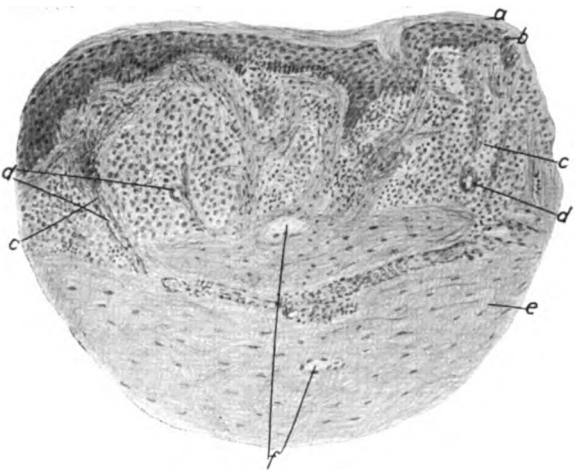

Abb. 3. Zeiß-Comp.-Oc. 2, Obj. B

a = Str. corneum. b = Str. Malpighii. c = Junges Bindegewebe. d = Blutgefäß. e = Tiefergelegenes Bindegewebe. f = Erweiterte Lymphgefäße

19. IX. Ein hämorrhagischer Fleck auf der harten Gaumen.

20. IX. Hämorrhagien am Rande der Herde auf dem Kopfe und auf dem Körper.

21. IX. Neue Knötchen in den Ellenbeugen und Achselhöhlen.

24. IX. Neue rote Flecke auf dem Bauch.

26. IX. Zwei neuhämorrhagische Flecke auf dem harten Gaumen. Die früheren Hämorrhagien auf dem letzteren sind abgeblaßt.

28. IX. Geringe Zunahme der Schuppenbildung auf der Haut.

2. X. Neue Hämorrhagien und Knötchen auf dem Bauche.

6. X. Zunahme der Rötungen der Haut. Ord.: Ung. Lassari.

11. X. Die Rötungen blassen ab.

27. X. Keine nennenswerten Veränderungen. Patient klagt über Jucken. Ord.: Intravenöse Brominjektionen. Lokal Zinköl.

30. X. Die Hautrötungen blassen weiter ab.

1. XI. Der Kranke verläßt in gebessertem Zustande die Klinik. Die Atrophien haben zugenommen.

Die histologische Untersuchung eines Hautstückchens ergab eine geringe Verdickung des Stratum corneum. Atrophie des Stratum granulosum, welches an vielen Stellen bis auf eine Schicht reduziert ist. Verdünnung des Stratum spinosum. Starke Abflachung der Papillen, welche nur noch an einzelnen Stellen in Gestalt nicht tiefgreifender Ausbuchtungen von halbrunder oder dreieckiger Form erhalten sind. Die Zellen der Basalschicht sind unverändert. In der oberflächlichen Schicht des Koriums, unmittelbar in der Nachbarschaft der Basalschicht des Rete Malpighii, fällt eine Sklerosierung des Gewebes auf, von der ein Gürtel zellreichen Gewebes in die Tiefe zieht mit Vermehrung der Adventitiazellen der Gefäße.

Digitized by Google

Zwischen den jungen Bindegewebszellen sieht man einzelne Haufen von Lymphozyten und Leukozyten. Die Kapillaren haben stellenweise eine aus zwei und mehr Schichten bestehende, verdickte Gefäßwand, stellenweise sind sie erweitert. Das Endothel, welches sie auskleidet, ist saftreich. Überhaupt ist das ganze, aus jungen Zellen bestehende Gewebe reich an Kapillaren. Hier und da sind auch die Durchschnitte der Ausführungsgänge der Schweißdrüsen zu erkennen. In der tieferen Schicht des Koriums ist keine Infiltration vorhanden. Das Gewebe ist reich an kollagenen Fasern, welche in den verschiedensten Richtungen durchschnitten sind, und ist zellarm. Außer Blutgefäßen begegnet man auch einigen erweiterten Lymphgefäßen.

In dem besprochenen, einen 55jähr. Mann betreffenden Fall gibt es somit diffuse Rötungen, Knötchenbildung, Hämorrhagien, Schilferung, Atrophien entsprechend den gerade von JACOBI erwähnten Partien, nämlich auf dem Kopf, dem Rumpf und viel weniger auf den Extremitäten. Es fehlen aber die normalen Hautinseln, welche von hellroter Marmorierung umgeben sind, und es fehlt die Ähnlichkeit mit einer Röntgendermatitis; aber es findet sich eine leichte Andeutung von Lichenifikation. Das Bild der Krankheit erinnerte in der Tat an Lupus erythematodes, in geringerem Grade vielleicht an Pityriasis rubra Hebrae. Von ersterem unterschied sich aber der Fall durch die Knötchenbildung, die Lichenifikation, den Beginn als Purpura und die Hämorrhagien; von letzteren gleichfalls durch den Beginn wie die vorhandenen Knötchen, durch zu spärliche und fest haftende Schilferung und eine für dieses Leiden nicht genügende Atrophie, so daß nach mehrmonatlicher Beobachtung des Falles diese beiden Möglichkeiten ausgeschlossen werden mußten und der Fall nur als Poikilodermia atrophicans vascularis gedeutet werden konnte, insbesondere bei Berücksichtigung des beschriebenen histologischen Befundes (Atrophie, Blutgefäßvermehrung, Infiltration bei geringer Verdickung der Hornschicht).

Rekapitulieren wir, so ist unseren wie den in der Literatur beschriebenen Fällen vor allem die große Buntheit der Erscheinungen eigen, bestehend in Flecken, Rötungen, Knötchen, geringer Schuppung, Teleangiektasien oder Hämorrhagien und Atrophien bei fehlenden oder kaum nennenswerten, subjektiven Erscheinungen, bei chronischem Verlauf und gutem Allgemeinbefinden. Die Schleimhäute können mitbetroffen sein, wie in unserem zweiten Fall, durch ähnliche Rötungen wie auf der Haut. Trotz der, nicht zu leugnenden Ähnlichkeit des Prozesses bald mit Lupus erythematodes, bald mit Atrophia cutis idiopathica, in anderen Fällen vielleicht mit Sklerodermie, ja mitunter auch mit Purpura Majocchi oder, bei stärkerer Knötchenbildung, mit Lichen ruber oder, bei stärkerer Schilferung, mit Pityriasis rubra Hebra, in vereinzelten Fällen mit einem Naevus angiomatosus finden sich doch, wie gerade unsere Fälle ergaben, derartige entschiedene Abweichungen von diesen Krankheiten, bestehend nicht nur in der Buntheit, sondern auch in der im allgemeinen Gutartigkeit der Erscheinungen, bei Fehlen nennenswerter, subjektiver Empfindungen, in der Lokalisation, im langsamen Verlauf, im histologischen Bilde, so daß die JACOBIsche Behauptung, es handle sich um ein eigenartiges, selbständiges Krankheitsbild, auch meiner Überzeugung nach

Digitized by Google

vollauf zu Recht besteht. In den wenigen zur Sektion gekommenen Fällen, wie z. B. von Wertheim, Rasch, Mierzecki, Bowman und Clark handelte es sich teils um alte Personen, welche jahrzehntelang an Poikilodermia gelitten hatten und schließlich durch eine Alterskrankheit, Krebs usw. starben, oder um zwar noch im besten Alter stehende Personen, die durch Zufälligkeiten, wie Sepsis, Geisteskrankheit usw. zugrunde gingen, so daß die Todesursache nicht der Poikilodermie zuzuschreiben ist. Das Krankheitsbild der Poikilodermie einfach als eine Abart, sei es in dem einen Fall eines Lupus erythematodes, in dem anderen einer idiopathischen Hautatrophie aufzufassen, erscheint nicht opportun, so sehr sonst in der Dermatologie eine Vereinfachung der Nomenklatur wünschenswert ist, da sich im Wesen der Poikilodermia atrophicans vascularis Jacobi die genannten Besonderheiten finden, welche für eine Abtrennung sprechen. Diese somit selbständige Krankheit kann in sehr verschiedenem Lebensalter beginnen. Es sind Fälle beschrieben worden, wo das Leiden in den Kinderjahren seinen Anfang nahm, in anderen, wo erst alte Leute davon betroffen wurden. In der Mehrzahl der Fälle handelt es sich aber, wie auch in unseren Fällen, um Personen im mittleren Alter.

Unter den verschiedenen ätiologischen Momenten beansprucht dasjenige einer endokrinen Störung doch wohl die größte Beachtung, da sich in einer ganzen Reihe der beschriebenen Fälle, so auch in dem einen der unsrigen, derartige Störungen nachweisen ließen. Gelegentlich, wie auch in dem ersten unserer Fälle, wurden ja auch durch Darreichung von endokrinen Präparaten Besserungen oder wenigstens Stillstand im Weitergreifen des Prozesses erzielt, was indirekt auch für eine derartige Ätiologie spricht. Traumen und Verkühlungen, auf welche die Kranken selbst hinweisen, bilden nur sozusagen die auslösende Ursache. Die Prognose ist, abgesehen von den wenigen, meiner Ansicht nach, zufälligen Fällen von Exitus letalis im allgemeinen gute quoad vitam, weniger quoad valitudinem, da die Behandlung wenig erzielt. Die letztere muß demnach eine symptomatisch sein.

Literatur

Arndt, Diskussionsbem. Verh. der Deutschen Dermatol. Ges. (IX. Kongreß), Berlin 1907, S. 321. — Bettmann, Über die Poikilodermia atrophicans vascularis. Arch. f. Derm., 1921, Bd. 129. — Bowman und Clark, A case of Poikiloderma atrophicans vasculare. Arch. of Derm. and Syph., 1927, S. 583. — Bloch, Bruno, Diskussionsbem. Schweiz. m. W., 1927, Jahrg. 57, Nr. 2. — Bruck, Über Poikilodermia atrophicans vascularis. Derm. W., 1919, Bd. 68, S. 369. — Finger-Müller, Fall von Poikilodermia vascularis atrophicans. Verh. der Deutschen Dermatol. Ges. (XI. Kongreß), Wien 1914. Arch. f. Derm., Bd. 119, T. I, S. 171. — Glück, Dermatitis atrophicans reticularis mit muzinöser Degeneration der kollagenen Formen. Arch. f. Derm., 1913, Bd. 118, S. 113. — Hoffmann, H., Über zirkumskriptes planes Myxödem mit Bemerkungen über Schleim und Kalk bei Poikilodermia und Sklerodermie. Arch. f. Derm., 1924, Bd. 146, S. 89. — Jacobi, Fall zur Diagnose. Verh. der Deutschen Dermatol. Ges. (IX. Kongreß), Berlin 1907, S. 321. — Jacobi, Poikilodermia atrophicans vascularis. Iconographia Dermatologica, Berlin 1908, Bd. 3, Tab. 17—26. — Jadassohn, Diskussionsbem. Verh. der Deutschen Dermatol. Ges., Berlin 1907. S. 321. — Jadassohn, Diskussionsbem. Verh. der Deutschen Dermatol. Ges. Arch. f. Derm, 1914, Bd. 119, T. I, S. 171. — Jordan, A. und Latko, Ein Beitrag zu den strichförmigen Dermatosen. Derm. W., 1926, Bd. 83, Nr. 50. — Kreibich, Diskussionsbem. Verh. der Deutschen Dermatol. Ges., Berlin 1907. S. 321. — Lemanczyk, Über Kalkgicht. Dissertation, Breslau 1920. — Mierzecki,

Digitized by Google

Ein Fall von Poikilodermia atrophicans vascularis mit tödlichem Ausgang. Arch. f. Derm., 1926, Bd. 152, S. 751. — NAEGELI, Poikilodermia atrophicans vascularis. Schweiz. m. W., 1927, Jahrg. 57, Nr. 2. — PETGES und CLEJAT, Sclerose atrophique de la peau et myosite generalisée. Ann. de Derm. et de Syph., Juni 1906, S. 550. — RASCH, Poikilodermia atrophicans vasculare. Brit. J. of Derm., 1925, Bd. 37, Nr. 11. — ROTTMANN, Über Poikilodermia atrophicans vascularis mit bemerkenswerten Nebenbefunden. Arch. f. Derm., 1927, Bd. 153, Nr. 3. — WERTHEIM, Obduktionsbefund bei einem der Poikilodermia atrophicans vascularis nahestehendem Fall von Hautatrophie. Arch. f. Derm., 1926, Bd. 151, S. 396. — WHITEHOUSE, Poikiloderma atrophicans vasculare. Arch. of Derm. and Syph., 1923, Bd. 7, S. 836.

Aus der dermatologischen Abteilung des Städt. Krankenhauses München-Schwabing
(Chefarzt: Prof. Dr. W. HEUCK)

Die maximale „kombinierte" intravenöse, lokale und orale Akridintherapie bei Gonorrhoe

Von

Dr. JOSEF VONKENNEL, Assistenzarzt der Abteilung

Die Behandlung der Gonorrhoe nur mit intravenös verabreichten Akridinderivaten (Gonacrine — Gonoflavin — Trypaflavin 00) ohne Lokalbehandlung brachte keinen Fortschritt. Eine Anzahl von Autoren sprechen sich sogar absolut gegen diese Behandlungsmethode aus, andere dagegen halten sie wenigstens noch für ausbaufähig. Auch HEUCK, der in der Münchener Gynäkologischen Gesellschaft vom 16. II. 1928 über seine bis dahin vorliegenden Erfahrungen mit der intravenösen Akridintherapie berichtete, hielt mit einem abschließenden Urteil noch zurück. Während er mit dem französischen „Gonacrine" bei einer Reihe von „weiblichen" Gonorrhoefällen in auffallend kurzer Zeit ohne jede Lokaltherapie Dauerheilungen auch bei längerer Kontrolle sah, hatte er mit verschiedenen ihm von der Farb.-I.-G. zur Verfügung gestellten hochprozentigen Trypaflavinpräparaten nur selten Erfolg. Bei der Gonorrhoe der Männer war auch die Wirkung des Gonacrines, abgesehen von Ausnahmen, ungenügend. Immerhin hielt er damals noch an der Möglichkeit fest, daß auf diesem Wege mittels Änderung und Verbesserung der Akridinpräparate evtl. eine neue erfolgreiche Therapie der Gonorrhoe ausgebaut werden könne.

Die weiteren und jüngsten Erfahrungen haben nun gezeigt, daß diese letzte Aussicht nicht mit einer Änderung der chemischen Konstitution des intravenösen Präparates erreicht werden kann, das Wesentliche ist eben doch nur die Farbstoffgruppe, so daß eigentlich als Ausbau nur die Möglichkeit in Frage kommt, die auch ENGELHARDT noch offen ließ, nämlich durch eine „gleichzeitige" lokale, intravenöse und evtl. sogar noch perorale Akridintherapie eine bessere, vielleicht sogar eine andere Behandlungsmethoden übertreffende Heilwirkung zu erzielen.

Wir haben nun versucht, unsere letzten 50 Zugänge an „männlichen" Gonorrhoekranken ohne Silber und ohne Vakzine, also nur mit dem von BENDA in die Therapie eingeführten Farbstoff zu behandeln, und zwar: parenteral mit Trypaflavin 00, das nach den Angaben der I. G. Farb-

Digitized by Google

industrie ein dem französischen Original „Gonacrine“ völlig gleichwertiges Präparat sein soll, und gleichzeitig lokal mit Rivanol, das allein ja auch schon von Biberstein, Karthamischew und Lewith, Lorser und Hirsch als lokales Therapeutikum bei Gonorrhoe angegeben wird, wobei in den meisten dieser Fälle das Rivanol auch noch „oral“ verordnet wurde.

Bei der heute anscheinend wieder zunehmenden Häufigkeit dieser Krankheit, bei ihrer so labilen klinischen Lokalisation halten wir es als beste Kritik der praktischen Anwendungsfähigkeit einer neuen Therapie für notwendig, auf eine Auswahl des Materials zu verzichten, d. h. wir haben jeden zugehenden Fall ohne Rücksicht auf Dauer und Lokalisation der Erkrankung nur mit dem Bendaschen Farbstoff behandelt.

Unter den beobachteten 50 Fällen mußte bei einem die Behandlung abgesetzt werden, so daß hier nur die Ergebnisse von 49 Fällen registriert werden können.

Der betreffende Patient bekam nach jeder Injektion sehr starkes Erbrechen, das weder mit oxydablen Substanzen wie Natriumthiosulfat, Resorzin, noch durch Ansaugen von Blut, wie es Buschke und Löwenstein empfehlen, vermieden werden konnte. Der Kranke bekam auch eine sehr unangenehme Lichtsensibilisation des Integuments, gleichzeitig eine Veränderung des Blutbildes, nämlich 14% eosinophile Zellen.

Was die Methodik der Behandlung der 49 Fälle angeht, so erhielten sie

1. parenteral: vom Tage des Eintritts ab jeden 2. Tag 5 ccm 2% Trypaflavin 00 intravenös, reine Anteriorgonorrhoen 15, Posterior- und komplizierte Gonorrhoen 20 Injektionen und gleichzeitig

2. lokal: Rivanol (Äthoxydiaminoakridinlaktat).

Rivanol ist auf Grund pharmakologischer Untersuchungen (Morgenroth-Schnitzer-Klapp u. a.) weitgehend ungiftig und in den zur Verwendung kommenden Konzentrationen vollkommen unschädlich. Obwohl die Wirksamkeit des Rivanols gegen Gonokokken schon 1921 festgestellt wurde, hatte man vor der Anwendung des Präparates bei der Gonorrhoe verschiedentlich Bedenken wegen der geringen Haltbarkeit der fertigen Rivanollösungen. Die erste Vorschrift verlangte, nur frische Lösungen zu benutzen; Morgenroth teilt dann 1922 mit, daß die Lösung in brauner Flasche wenigstens einige Tage haltbar sei.

Durch neuere Versuche ist nun festgestellt, daß die wäßrige Rivanollösung immerhin etwa 14 Tage haltbar und es daher keineswegs erforderlich ist, für jede Spülung die Lösung jedesmal frisch zu bereiten.

Die Frage der Konzentration schien uns nach den Angaben in der Literatur noch nicht vollkommen geklärt.

Nach Karthamischew und Lewith genügt zur Behandlung der vorderen Harnröhre eine Konzentration von 1:4000. Im Laufe der Behandlung könne eine Konzentrationssteigerung je nach der individuellen Verträglichkeit durchgeführt werden. Zur Behandlung der hinteren Harnröhre bringen sie Druckspülungen von der Verdünnung 1:5000 zur Anwendung.

Biberstein begann die Behandlung mit Injektionen bzw. Irrigationen von Lösungen 1:2000 und stieg bis zu Konzentrationen von 1:800 bis 1:500. Die Erkrankung der Posterior wurde mit Guyonschen Instillationen mit Lösungen von 1:1500 bis 1:500 behandelt bei gleichzeitigen Spülungen der Pars anterior mit 0,1—0,2%igen Lösungen.

Lorser konnte ebenfalls bei Anwendung einer Rivanollösung 1:1000 bis 1:500 keine Gewebsschädigung beobachten.

Digitized by Google

Nach unseren Erfahrungen sind für die männliche Urethra Rivanolkonzentrationen von 1 : 1000 bis 1 : 500 erträglich, besonders wenn man zwischen 1 : 1000 und 1 : 800 allmählich steigend vorgeht. Zu frühzeitige Anwendung der stärkeren Konzentration bewirkte mitunter Brennen. Wir ließen die Injektionen in die Urethra von seiten des Patienten 3mal täglich in der üblichen Weise vornehmen, so daß erst die Reinigungsinjektion und dann die therapeutische appliziert wurde, die 5—10 Minuten zurückgehalten wurde.

Die DIDAYschen Spülungen wurden mit Konzentrationen von 0,1 : 1000 bis 0,2 : 1000, die GUYONschen Instillationen mit 1 : 1000 bis 1 : 500 vorgenommen.

Unsere nach diesen Festlegungen durchgeführte Lokalbehandlung verlief in allen Fällen ohne Reizerscheinung.

Es wurde ja schon länger, von seiten der Urologen zuerst, sogar eine anästhesierende Komponente des Rivanols festgestellt, die sich besonders bei Rivanolblasenspülungen sehr angenehm bemerkbar macht, indem sie das Zusetzen eines Anästhetikums meist überflüssig erscheinen läßt.

Der letzte, vielleicht mehr theoretische Faktor bei der vollen Auswertung der Akridintherapie der Gonorrhoe war uns

3) die perorale Rivanolmedikation, die neben der intravenösen und lokalen gleichzeitig durchgeführt wurde. Der größte Teil der Desinfektionskraft dieses Farbstoffes bei oraler Anwendung wird allerdings wohl durch den Darm absorbiert; das Hauptindikationsgebiet sind ja auch intestinale Infektionen, aber vielleicht ist gerade bei der Gonorrhoe eine weitere sehr interessante Komponente des Mittels brauchbar, nämlich die spasmolytische Wirksamkeit des Rivanols, wie sie SCHAUMANN experimentell nachweisen konnte.

SCHAUMANN demonstriert, daß Spasmen am Darm von Ratten und Mäusen, die durch Nerven- oder Muskelgifte erzeugt waren, daß weiter Krampfzustände des tuberkulösen Darmes durch Rivanol rasch gelöst werden, wobei gleiche Verdünnungen genügen wie bei unserem stärksten Spasmolytikum, dem Papaverin.

Wir selbst konnten Tenesmen der Harnblase, die durch etwas zu hoch konzentrierte Pyridiumlösungen ausgelöst wurden, durch Verabreichung von Rivanoletten günstig beeinflussen, ohne damit die Desinfektionstherapie absetzen zu müssen.

Zur „peroralen" Therapie der Gonorrhoe empfehlen sich Gaben von 0,025 g Rivanol, 3—4mal täglich [1]).

Wir möchten nun die durch unser obengenanntes kombiniertes Behandlungsverfahren maximal ausgewertete Akridinanwendung bei Gonorrhoe als eine Fortsetzung bzw. Ergänzung der ENGELHARDTschen Untersuchungen betrachten, der bis zu seiner letzten Publikation nur intravenös therapiert hatte. Wir halten es daher gerade zur Fortsetzung der kritischen Stellungnahme ebenfalls für vorteilhaft, unsere Ergebnisse und Beobachtungen nach den von ENGELHARDT aufgestellten Punkten zu registrieren, denn gerade die allgemeine Festlegung der wichtigsten Gesichtspunkte zur Beurteilung der Wirksamkeit eines Präparates bzw. einer Therapie kann die publizistische Zusammenarbeit nur verbessern, verkürzen und erleichtern.

[1]) Rivanol wird für innerliche Anwendung unter der Bezeichnung Rivanoletten in Kapseln zu 0,025 g Rivanol in den Arzneiverkehr gebracht.

Digitized by Google

Engelhardt stellt folgende Disposition zur Beurteilung der Akridinbehandlung auf:

1. Verschwinden der Gonokokken,
2. Behandlungsdauer,
3. Einfluß auf die Sekretion,
4. Verschwinden der Go. posterior,
5. Beeinflussung der subjektiven Beschwerden,
6. Verhütung von Komplikationen,
7. Nebenwirkungen,
8. Art der Wirkung.

Wir konnten bei unserer maximalen „kombinierten" Akridintherapie nun folgendes feststellen: ad 1. Verschwinden der Gonokokken: akute Gonorrhoen der vorderen Harnröhre konnten bei ihrer Seltenheit unter dem klinischen Material nur 7mal behandelt werden. In 1 Falle verschwanden die Gonokokken zwischen dem 1. und 5. Tag, in 3 Fällen zwischen dem 6. und 15. Tag und in 3 Fällen zwischen dem 16. und 25. Tag, also durchschnittlich verschwinden die Gonokokken nach 11 Tagen, eine beachtenswerte Verkürzung gegenüber der ausschließlich intravenösen Therapie. Nach Abschluß des festgelegten Behandlungsschemas rezidivierte einer dieser Fälle auf Provokation, die anderen waren geheilt.

Wenn nun nach den Festlegungen in der Literatur und unseren eigenen Beobachtungen diese Chemotherapie der Gonorrhoe jedenfalls bei den akuten gonorrhoischen Urethritiden des Mannes einen unbestreitbaren Heileffekt demonstriert, so kann man ihr auch für dieses sehr beschränkte Indikationsgebiet bei einem Vergleich mit sorgfältiger Silbertherapie vor dieser doch nicht den Vorzug geben.

Bei akuter Gonorrhoe der vorderen und hinteren Harnröhre, zu der wir auch die Fälle rechnen, die nur eine mikroskopische (Leukozytenvermehrung ohne Gonokokkenbefund), nicht eine klinische oder palpatorische Beteiligung der Prostata aufweisen, verschwanden die Erreger in 5 Fällen zwischen dem 1. und 10. Tag, in 8 Fällen zwischen dem 11. und 20. Tag, in 2 Fällen zwischen dem 21. und 30. Tag, in 1 Falle zwischen dem 31. und 40. Tag, in 1 Falle nach dem 42. Tag und in 1 Falle nach dem 52. Tag, also durchschnittlich nach 17 Tagen. Nach biologischer und mechanischer Reizung wurden von diesen 19 Fällen 2 wieder positiv = 10%, bei Engelhardt 12%, also eine etwas zeitlich verkürzte, aber keine sicherere Verbesserung des gonoziden Effektes.

Der Rest unseres Materials waren 23 nicht vorbehandele komplizierte Fälle, in erster Linie Epididymitiden und Prostatitiden, die allerdings längere Zeit nur ausschließliche intravenöse Anwendung des Farbstoffes gestatteten. Bei diesen verschwanden die Gonokokken aus der Harnröhre durchschnittlich erst nach 27 Tagen, eine bemerkenswerte Differenz gegenüber den Ergebnissen bei der unkomplizierten Urethritis gonorrhoica, was wohl mit der geringen Beeinflussung der Komplikation (Epididymitis und Prostatitis) durch die anfangs nur intravenös ermöglichte Applikation des Akridins zusammenhängt; es konnte ja hierbei erst verspätet mit der lokalen Therapie eingesetzt werden, so daß immer wieder infektiöses Material aus dem komplizierenden Herd auf die Urethralschleimhaut gelangte. Auch gerade diese durch Epididymitis und Prostatitis komplizierten Gonorrhoen stellten den größten

Digitized by Google

Prozentsatz an spotanen und provozierten Rezidiven = 21%. Hier kann also ebenfalls eine günstigere Einwirkung im Verhältnis zu den Ergebnissen ENGELHARDTS konstatiert werden, der 37% Rezidive registriert, aber es ist kein demonstrativer Beweis damit geliefert, daß diese doch wirklich intensive Akridintherapie die Gonokokken in ihren wichtigsten Lokalisationsstellen, den Drüsen und Drüsenausführungsgängen mit größerer Sicherheit, wie es bisher möglich war, erfaßt. Gerade diese Ergebnisse bei den komplizierten Fällen beweisen aber auch, daß diese neue Chemotherapie nichts ändert an den bisherigen Behandlungsprinzipien der Gonorrhoe, wie sie ZIELER in dem Hinweis zusammenfaßt, daß die Heilung des Trippers der männlichen Harnröhre (einschließlich ihrer Nebenorgane) in erster Linie von der Güte der technischen Durchführung der Behandlung und weniger vom verwendeten Heilmittel abhängt. Auch HEUCK betonte in seinem Vortrag ausdrücklich, daß die Wahl der erfahrungsgemäß wirksamen Medikamente für die Lokalbehandlung, abgesehen von kleinen Differenzen, für die schnelle Beseitigung der Gonorrhoe ziemlich gleichgültig sei, und daß bei entstehenden Schwierigkeiten in der Abheilung alles nur auf die Erfassung schwerer beeinflußbarer Depots ankommt.

ad 2. Behandlungsdauer: Als Behandlungsdauer möchte ich hier nur die Zeit der notwendigsten Heilbehandlung registrieren, von Fällen, die während des festgelegten Behandlungsschemas komplikationslos verliefen und die die Provokation mit nachfolgender Kontrolle ohne pathologischen Befund überstanden. Die durchschnittliche Zeit der Heilbehandlung bei akuter Anteriorgonorrhoe betrug 32 Tage, bei Gonorrhoea ant. et post. 45 Tage, bei komplizierten Fällen 52 Tage, wobei der Provokationstag und die Kontrolltage mit eingerechnet sind[1]).

ad 3. Einfluß auf die Sekretion: Dieses Symptom konnte bei nur intravenöser Akridinanwendung nicht nennenswert beeinflußt werden. ENGELHARDT betont daher auch, daß die mangelhafte Einwirkung auf die Sekretion die Verwendung des Gonoflavins ohne Lokalbehandlung in der Praxis von vornherein verbietet. Die Kombination mit irgend einer lokalen Therapie schafft natürlich schon viel günstigere Ergebnisse, und so konnten wir auch mit dem Einsetzen der lokalen Rivanolbehandlung das Verschwinden des Ausflusses nach durchschnittlich 8, die Klärung des Urins nach durchschnittlich 12 Tagen registrieren, was aber für die Heilungsfrage ja gänzlich belanglos ist.

ad 4. Die Beeinflussung der akuten Gonorrhoe der hinteren Harnröhre war selbst bei Fällen dieser Art, die doch sofort mit der gesamten kombinierten Therapie angegangen werden konnten, keine so abortive, daß weitere Komplikationen vermieden wurden; auch waren 2 Fälle darunter nur mit den Erscheinungen einer reinen Anteriorgonorrhoe eingetreten, der sofort einsetzende Akridinstoß konnte die Aszension in die Posterior nicht verhindern, die dann bei weiterer Akridinanwendung nicht beeinflußt wurde.

ad 5. Eine bessernde Einwirkung der Farbstofftherapie auf das allgemeine Krankheitsgefühl der Gonorrhoiker wurde in keinem Fall

[1]) Provoziert wurde in allen Fällen mit 500 Mill. Gonargin i. m. bzw. mit 50 Mill. i. v. bei gleichzeitiger mechanischer Bougiereizung. An diese Provokation schlossen sich etwa 1 Woche hindurch die Untersuchungen von täglichen Kontrollpräparaten an.

Digitized by Google

beobachtet, noch viel weniger natürlich bei den schmerzhaften Komplikationen, für die doch die sonst übliche Vakzine-, Kalzium- oder Eigenblutttherapie und die antiphlogistische, resorbierende Lokalbehandlung ein subjektiv und objektiv absolut zuverlässiger therapeutischer Weg ist.

Vielleicht ist hier auch die Beeinflussung der durchschnittlichen Gewichtskurve unserer Kranken erwähnenswert, die unter der regelmäßigen, guten Krankenhausversorgung sonst immer eine ausgezeichnete Erholungstendenz zeigt, während sie bei den mit Akridin behandelten Fällen durchschnittlich nur auf gleicher Höhe blieb und dazu noch Fälle aufweist mit einem Gewichtsverlust von 3—4 kg.

ad 6. Verhütung von Komplikationen: Man könnte die eventuell praktische Anwendung dieser neuen Akridingonorrhoetherapie trotz der bisher festgestellten unzureichenden Ergebnisse immer noch anerkennen, wenn sich der Sicherheitskoeffizient zur Vermeidung von Komplikationen um ein Beachtenswertes erhöhen ließe. Aber auch von diesem Gesichtspunkt aus schafft sich die kombinierte Trypaflavin-Rivanolbehandlung keine Indikationsstellung. In 3 von 19 Fällen reiner akuter Gonorrhoe der vorderen und hinteren Harnröhre entwickelten sich Epididymitiden, bei den komplizierten Fällen konnten Rezidive und Metastasen nicht leichter vermieden werden als bei der Silbertherapie.

ad 7. Die Nebenerscheinungen bei der intravenösen Akridintherapie kann man differenzieren in solche photodynamischer und gastrointestinaler toxischer Art.

Wahrscheinlich beruhen beide Komplexe auf einer Steigerung der Oxydationsvorgänge, wie sie Straub, Tappeiner und Jodlbauer bei den Lichtsensibilisatoren nachgewiesen haben. Während bei Sauerstoffabwesenheit keine Lichtempfindlichkeitssteigerung erfolgt, sahen sie bei Zusatz einer leicht oxydablen Substanz zu den Sensibilisatoren, daß der Sauerstoff von der oxydablen Substanz mit Beschlag belegt wird und dadurch für die sensibilisatorische Wirkung nicht mehr genügend Sauerstoff zur Verfügung steht. So haben Noak und nach ihm andere gezeigt, daß Natriumsulfitzusätze die sensibilisierende Wirkung des Eosins und anderer Sensibilisatoren hemmen.

Die brauchbarsten „Anti"sensibilisatoren sind: Resorcin, Phenol, Brenzkatechin, Natriumthiosulfat, Natriumsulfit und Hydrochinon.

Die Behandlung unseres Materials fand statt vom Juni bis Dezember 1928. Irgend welche Vorschriften zur Vermeidung des Sonnenlichtes wurden absichtlich nicht gegeben, gerade weil wir die Sensibilisierung der Haut als therapeutisch esophylaktischen Faktor prüfen wollten. Dennoch kam es neben Erythemen, wie sie Marceron als „Erythem des 13. Tages" bezeichnet, und einem Eczema solare nie zu bullösen Dermatitiden, wie sie Engelhardt unter 15 Fällen 3mal beobachtete. Auch nach unseren Erfahrungen scheinen Schwankungen der einzelnen Operationsnummern in bezug auf Verträglichkeit und Wirksamkeit vorzukommen, was uns besonders auch bei vergleichenden Untersuchungen mit dem französischen Präparat Gonacrine auffiel, daß an einem kleinen und deswegen nicht vergleichsfähigen Material bessere Resultate lieferte (Heuck).

Nieren- oder Leberschädigungen konnten klinisch auch durch Funktionsprüfungen nicht nachgewiesen werden. Nur in dem schon eingangs erwähnten Fall trat Schüttelfrost mit Erbrechen, hohes Fieber und Albumen auf, wie es auch Melun beobachtete.

Digitized by Google

Bei der so ausgebauten Akridinanwendung — lokal und intravenös — läßt sich als therapeutisches Agens dieser Therapie wohl vorwiegend eine einfache physikalisch-chemische Desinfektionswirkung annehmen. Diese genügt aber nicht, um die Gonokokken in den Drüsendepots restlos zu erfassen, besonders weil u. E. die zweite ebenso wichtige Komponente zu der antiparasitären Wirkungsweise eines Pharmakons fehlt, die Verschlechterung des Nährbodens. Gegen eine ausgesprochene Wirkung der intravenösen Injektionen auf die Depots in den Nebenorganen spricht, daß das Prostataexprimat bei Prostatitiden nach vorhergehender Spülung der Anterior und Posterior keine besondere Tingierung mit dem Farbstoff zeigt.

Popescu kommt bei der Beschreibung der Wirkungsweise der Akridintherapie zu der Ansicht, daß in der Akridinreihe die chromophore Gruppe mit der haptophoren und nicht mit der toxophoren identisch sei und infolgedessen die Gonokokken durch die Akridinpräparate in vivo immobilisiert, aber erst durch die zu sehr verschiedenem Zeitpunkt auftretenden Antikörper zerstört würden, während es andererseits überflüssig sei, noch besondere Beizsubstanzen, wie es Jausion vorschlägt, zuzufügen.

So ist versucht worden, die Akridintherapie durch die Kombination mit Adrenalin zu unterstützen. Jausion und Peker setzten Pilokarpin zu und kommen zu dem Resumée, daß gerade der Zusatz von Pilokarpin ungemein günstig mitzuwirken scheint. Es wirkt gewebsumstimmend und regt die urethralen und periurethralen Drüsen zur Sekretion an.

Wir haben auch die von Jausion vorgeschlagene Unterstützung der Trypaflavinwirkung mit Pilokarpin versucht, haben sie aber wegen der dabei regelmäßig auftretenden Erscheinungen — Erstickungsgefühl, Hitze, Speichelfluß, Mydriasis, Pulsbeschleunigung — schon vor der Kontrollmöglichkeit wieder abgesetzt.

Zusammenfassung

50 männliche Gonorrhoiker wurden ohne Rücksicht auf Dauer und Lokalisation der Erkrankung einer vollkommen ausgewerteten „kombinierten" Akridintherapie unterzogen: Trypaflavin 00 intravenös, Rivanol in genau festgelegten Konzentrationen lokal und Rivanoletten peroral. Das Behandlungsergebnis ist folgendes:

1. Brauchbare klinische, mikroskopische und zeitliche Heilungsaussichten bietet die akute Gonorrhoe der vorderen und hinteren Harnröhre.

2. Die Behandlung komplizierter Gonorrhoen wird besonders durch den infolge der Komplikation bedingten Wegfall der lokalen Therapie nicht beschleunigt.

3. Aszension, Komplikationen und Rezidive werden nicht häufiger vermieden, wie bei den bisherigen Methoden.

4. Die subjektiven, allgemeinen und lokalen Beschwerden werden nicht beeinflußt.

5. Allgemeine und lokale Schädigungen (Infiltrate) durch das Therapeutikum an sich sind möglich. Die allgemeine Anwendung der Akridinpräparate z. B. im Heere ist schon durch die oft hochgradige lichtsensibilisierende Wirkung des Farbstoffes u. E. gänzlich ausgeschlossen.

6. Auch die vollkommen ausgewertete Akridinanwendung bei der Gonorrhoe ist nicht besser als die bisherige gute technische Behandlung mit Silbermitteln, denen gegenüber sie durch die unangenehme Färbung aller damit in Berührung kommenden Gegenstände doch an sich schon Nachteile hat.

Digitized by Google

Die Akridintherapie, auch in maximaler Dosierung, und in kombinierter Anwendung — intravenös, lokal und peroral — ist u. E. kein neuer aussichtsreicher Weg in der Gonorrhoetherapie.

Literatur

Biberstein, D. m. W., 1922. — Buschke u. Löwenstein, D. m. W., 1928. — Engelhardt, Derm. W., Bd. 88. — Heuck, Vortrag in der gynäkologischen Gesellsch. München vom 16. II. 1929. — Jausion u. Peker, Compt. rend. des Sciences de la soc. de biol., 1927. — Karthamischew, D. m. W., 1925. — Klapp, Fortschr. d. Med., 1922 — Marceron, Bull. de la soc. franç. de derm. et de syph., Jahrg. 34. — Melun, Ann. des mal. vénér., Jahrg. 22. — Morgenroth, Schnitzer u. Rosenberg, D. m. W., 1921 — Papescu, J. d'urol., Bd. 24. — Peter, M. m. W., 1928. — Schaumann, Beih. z. Arch. f. Schiffs- u. Trop.-Hyg., 1928. — Sondermayer, Über die Möglichkeit einer Antisensibilisierung. Diss., 1928. — Tappeiner u. Jodlbauer, Die sensibilisierende Wirkung fluoreszierender Substanzen. F. C. W. Vogel, Leipzig 1907. — Zieler, M. m. W., 1925

Versammlungen

XVI. Kongreß der Deutschen Dermatologischen Gesellschaft Königsberg i. Pr.

4.—10. VIII. 1929

Koehler; O.-Königsberg: Vererbungsforschung in der Dermatologie (Allgemeiner Teil).

Die experimentelle Erbforschung an Pflanze und Tier hat den Beweis der von Boveri und Sutton aufgestellten Hypothese, homologe Chromosome beherbergten allelomorphe Mendelsche Erbfaktoren, erbracht. An Lichtbildern wurde gezeigt, daß das Erbgeschehen des dihybriden Mendelfalls sich als Konsequenz des Chromosomenverhaltens in Reifung und Befruchtung ergibt, wenn wir die zwei benötigten allelomorphen Erbfaktoren nach Boveri-Sutton in zwei Paare homologer Chromosomen verlegen. Da nun die Anzahl der allelomorphen Faktorenpaare größer ist als die der Chromosomenpaare, so sind zahlreiche Faktorenpaare demselben Chromosomenpaar einzuordnen; sie müssen dann der Theorie zufolge gekoppelt vererbt werden. Die Tatsache, daß von zwei noch nicht ganz geklärten Fällen abgesehen die Anzahl der Koppelungsgruppen bisher stets gleich oder jedenfalls nicht größer als die haploide Chromosomenzahl gefunden wurde, stellt einen Hinweis auf die Richtigkeit der Hypothese dar. Die gestörten Erbgänge bei der Taufliege Drosophila, die zur Voraussage von Haplo-IV-Individuen bzw. des Nichttrennens des X-Chromosomenpaares beim ♀ führten, endlich Sterns Experimentalbeweis der Lokalisation eines dominanten Faktors B (Hemmung der Kurzhaarigkeit) im Y-Chromosom langhaariger Drosophila-♂♂, deren rassenzugehörige ♀♀ kurzhaarig sind (sie führen in beiden X-Chromosomen den Kurzhaarfaktor b), bilden eine Beweiskette für die Chromosomentheorie der Vererbung. Es erscheint kaum vorstellbar, welchen Grad der Komplikation rein mendelistische Erklärungen für die genannten Erbgänge hätten annehmen müssen, während die Chromosomentheorie sie aufs einfachste erklärt. Entscheidend war die Möglichkeit, auf Grund des Erbganges neuartige zytologische Vorgänge an bestimmter Stelle und zu bestimmter Zeit vorauszusagen, die sich dann bei der folgenden morphologischen Prüfung als genauestens verwirklicht zeigten. Hat aber das Chromosomengeschehen in Reifung und Befruchtung bei Drosophila eben diesen Sinn, die Erbfaktoren mendeln zu lassen, und finden wir bei allen daraufhin untersuchten vielzelligen Pflanzen und Tieren grundsätzlich genau dasselbe Chromosomenverhalten in Reifung und Befruchtung, und finden weiterhin doch wohl oft genug typisches Mendelgeschehen bei ihnen verwirklicht, so kann das, was bei Drosophila einen bestimmten Sinn und eine umschriebene Funktion nachweislich hat, bei den anderen Lebewesen nicht sinnlos sein. So halte ich den Analogieschluß für zwingend, daß, soweit normales Chromosomengeschehen reicht, auch Mendelsche

Digitized by Google

Vererbung im Sinne der Boveri-Suttonschen Hypothese verwirklicht sein muß. Es ist daher nicht Schematismus, sondern eine Notwendigkeit, in den Fällen, wo gestörte Erbgänge und abnorme Zahlenverhältnisse gegen Mendelvererbung zu sprechen scheinen, nach Störungsfaktoren zu suchen, die das Mendelsche Grundgeschehen retten. Tatsächlich hat man in einer großen Anzahl von Fällen solche störenden Faktoren in so großer Mannigfaltigkeit bindend nachgewiesen, daß es fast wunderbar scheint, wenn störungsfreie Fälle übrigbleiben, die zur Entdeckung der normalen Zahlenverhältnisse und des Grundgesetzes führten. Es folgen die Kreuzungen entfernter verwandter Formen, wo die väterlichen Chromosomen im artfremden Plasma schlecht oder gar nicht gedeihen. Metrokline bis rein mütterliche Vererbung ist die Folge. Weiterhin kann das Plasma jedoch bei ungestörtem Chromosomengeschehen auch innerhalb des väterlichen Sortiments die Merkmalsausbildung mit beeinflussen. Weitere Störungsfaktoren bei normalem Chromosomenverhalten sind vor der Befruchtung die „gerichteten Reifungsteilungen", die die verschiedenerbigen Keimzellarten in abweichenden Zahlenverhältnissen entstehen lassen, und selektive Keimzellsterblichkeit, bei der Befruchtung Prohibition, Substitution und Zertation, nach der Befruchtung endlich selektive Sterblichkeit der Zygoten. Und wo alles dies normal geht, kommen noch die Valenzschwankungen innerhalb des allelomorphen Paares in Frage. So kennen wir Familien mit dominanter Vielfingerigkeit, andere dagegen mit „Manifestationsstörungen"; nicht nur bei monohybrid rezessiver, auch bei dominanter Krankheitsvererbung gibt es gesunde Krankheitsüberträger. Bedenkt man, welche Experimentalarbeit nötig war, um nur in einem Einzelfalle eine bestimmte Störungsform sicherzustellen, so möchte man daran verzweifeln, aus Stammbaummaterial, also Eheschließungen, ein wirklich strenges Abbild des menschlichen Erbgeschehens zu erhalten.

Siemens-Leiden: Vererbungsforschung in der Dermatologie (Spezieller Teil). Schon den alten Dermatologen war die Wichtigkeit der Vererbungslehre für das Verständnis der Dermatologie gut bekannt. Allerdings wurden anfangs hauptsächlich Infektionskrankheiten für erblich (idiotypisch) gehalten, natürlich wegen ihres familiären Auftretens. Durch die Auffindung der mendelitischen Vererbungsmodi bei menschlichen Krankheiten war aber ein neuer sicherer Weg zum Nachweis der Erbbedingtheit gegeben. Zuerst wurde, auch in der Dermatologie, der dominante Erbgang entdeckt. Das dabei gefundene Verhältnis von 50% gesunden zu 50% kranken Geschwistern erwies sich aber mit der Zeit für die meisten dominanten Dermatosen als unzutreffend, da es sich hier meist um sehr unregelmäßig dominante Vererbung handelt, so daß bei Ausschluß statistischer Fehlerquellen das Verhältnis von Kranken zu Gesunden, z. B. für die Recklinghausensche Krankheit, nur 3:50 beträgt. Die Erbprognose ist also bei den sog. dominanten Krankheiten meist sehr viel günstiger, als man noch vor kurzem geglaubt hat. In einem Teil der Fälle werden die Dominanzunregelmäßigkeiten durch Abortivformen bedingt, wie sich durch deren systematisches Studium bei der Recklinghausenschen Krankheit und bei der Lidanthomatose zeigen ließ. Bei der rezessiven Vererbung von Hautkrankheiten ist gleichfalls das Bestehen von Manifestationsunregelmäßigkeiten bzw. von einzelnen verschiedenen Erbstämmen nachzuweisen. Heterozygote Abortivformen sind von rezessiven Hautleiden noch nicht sicher bekannt. Die geschlechtsgebundene Vererbung wird auch bei Dermatosen angetroffen (z. B. bei der Anidrosis hypotrichotica). In einem Fall (Keratosis follicularis spinulosa decalvans) ließ sich sogar dominant-geschlechtsgebundene Vererbung feststellen, was sonst in der menschlichen Pathologie noch nie gelungen ist. Ebenso kommt geschlechtsbegrenzte Vererbung bei Dermatosen vor (z. B. Porokeratosis). Vielanlagige (polyide) Vererbung, die überhaupt bei Krankheiten selten ist, wurde durch die Zwillingsforschung bei Leiden aufgedeckt, die vorher für einfach dominant oder gar für nichterblich galten (Epheliden, Akne). In anderen Fällen wurde vielmerkmalige (polyphäne) Vererbung beobachtet (z. B. Recklinghausensche Krankheit, Keratosis palmo-plantaris). Der alten familienpathologischen Methode zum Nachweis der Erbbedingtheit hat man neuerdings die zwillingspathologische und die rassenpathologische angeschlossen. Auf zwillingspathologischem Wege gelingt der Nachweis der Erblichketi (auch bei vielanlagigen Merkmalen), der Nachweis der Nichterblichkeit (z. B. Nävi) und der Nachweis geringgradiger idiotypischer Dispositionen (z. B. seborrhoische Ekzeme, Verrucae). Auch einige allgemeinbiologisch wichtige Fragen wurden durch die Zwillingsforschung gefördert. Die rassenpathologische Forschung führt unmittelbar über das Gebiet der Konstitu-

Digitized by Google

tionspathologie, die die Beziehungen krankhafter Merkmale untereinander und zu Normalen erforscht („Korrelationspathologie"). Vor den üblichen konstitutionspathologischen Übertreibungen sollten wir uns durch Ausbau und Anwendung solider statistischer Methoden schützen und dabei einfache Methoden (z. B. Ausrechnung prozentualer Verhältnisse) gegenüber den komplizierten (z. B. Korrelationskoeffizienten), die zu schwer interpretierbaren Zahlen führen, bevorzugen. So werden wir nicht nur dem praktischen Ziele der Vererbungslehre allmählich näherkommen, nämlich die Erkrankungsprognose für die Verwandten erblich Kranker besser kennenzulernen, sondern auch fruchtbare Wechselwirkungen mit der klinischen Dermatologie fördern. Eine solide Erbforschung ist allenthalben gezwungen, auch alle übrigen ätiologischen Momente zu beobachten. Für das System der Hautkrankheiten, das eine Vorbedingung des Lehrens ist, ist jede neue erbätiologische Erkenntnis von größter Bedeutung. Vor jeder Erbuntersuchung muß aufs allersorgfältigste diagnostiziert werden, auch um Zusammenhänge mit Abortivformen und anderen Anomalien zu erkennen, so daß mit erbätiologischen Studien klinisch-diagnostische geradezu naturnotwendig verknüpft sind. Aber auch auf die individuelle Prognostik und die Therapie dürfte das vererbungspathologische Studium mit der Zeit noch Einfluß gewinnen, so daß der „Irrweg vom Krankenbett ins Laboratorium" (Sauerbruch), d. h. hier in das Büro des Mathematikers, nicht zu befürchten ist. Eine ganz andere Frage als die Verursachung der Krankheiten durch Erbanlagen ist die Verursachung der krankhaften Erbanlagen selber. Die Bedingungen von deren Erstentstehung kennen wir nicht, wohl aber die Bedingungen ihrer weiteren Ausbreitung, die in der Selektion gelegen sind. In der Beeinflussung der Selektion liegt deshalb die einzige Möglichkeit kausaler Therapie erblicher Leiden. Auf diesem Wege kann der einzelne Arzt allerdings nur im kleinen wirken. Im großen ist es die Aufgabe allgemeiner medizinisch-politischer Maßnahmen, das Verhängnis zu bannen, das die europäisch-amerikanischen Kulturvölker durch das fortschreitende Aussterben der leistungsfähigsten und gesündesten Erbstämme bedroht. Die Durchführbarkeit eines wirksamen gesetzgeberischen Schutzes hängt aber in erster Linie von der rechtzeitigen Einsicht der Gebildeten und deshalb ganz wesentlich von der Stellungnahme der einzelnen Ärzte ab. Aus diesem Grunde kommt der Verbreitung erbbiologischer Kenntnisse in der Ärzteschaft eine Bedeutung zu, die diesem Fach eine ganz eigentümliche Sonderstellung gegenüber allen anderen medizinischen Hilfswissenschaften einräumt.

Hecht-Prag: Vererbung bei Psoriasis und der Keratodermie.

Reize, auf die gewöhnliche Menschen mit banalen Effloreszenzen antworten, rufen beim Psoriatiker typische Herde hervor. Lokalbehandlung muß also wirkungslos bleiben. Sie kann Besserung des gegenwärtigen Zustandes, aber nie endgültige Heilung erreichen. Diese ist nur durch eugenetische Auslese bei der Fortpflanzung zu erzielen. Als Material werden 31 neue Stammbäume beigebracht. Ähnlich liegen die Verhältnisse bei den Keratodermien, wofür 5 Stammbäume vorliegen, darunter einer mit über 200 Personen und 5 Generationen. Ein Stammbaum einer Familie, in der ein Naevus angiomatosus systematicus stets irgendwo auf der linken Körperhälfte vorkommt (3 Generationen). 5 Generationen einer Familie mit einer weißen Haarsträhne an der Stirnhaargrenze. 34 Personen mit 11 Befallenen.

Jordan, Arth.-Moskau: Über vererbtes Ekzem.

Es erwies sich, daß unter 100 Fällen von Ekzem dasselbe in 15% bei verschiedenen Familiengliedern, teilweise in verschiedenen Generationen angetroffen wurde. In einem dieser Fälle konnte eine ausgesprochene Hypersensibilität der Haut der betroffenen Familienglieder zu verschiedenen äußeren Mitteln, wie Mesotan, Ol. terebintinae usw., nachgewiesen werden, so daß die Annahme naheliegt, daß es sich in den Fällen von vererbtem Ekzem um Ekzembereitschaft, vorbereitet oft durch Podagra, Diabetes, Tuberkulose usw., handelt.

Fuhs-Wien: Zum Erbgang der Keratosis palmo-plantaris papulosa.

An Hand von 9 kleinen Stammbäumen, umfassend 9 Geschwisterschaften samt deren Eltern, wird auf den dominanten Erbgang gewisser Vorhornungsanomalien aus der Gruppe der zirkumskripten kleinherdförmigen Keratosen an Händen und Füßen aufmerksam gemacht. Infolge der recht weitgehenden Übereinstimmung in klinischen und histologischen Merkmalen und der wenn auch bisweilen nicht nachweisbaren, so doch meist nicht sicher auszuschließenden erblichen Bedingtheit, wird für die Vereinigung von „Keratoma hereditarium dissipatum" und „Keratodermia punctata symmetrica" unter einem einheitlichen Begriff eingetreten.

Digitized by Google

Kerl-Wien: Spieglertumoren.
Auftreten in 4 Generationen.
Kerl-Wien: Gehäuftes Vorkommen von Naevus Pringle in einer Familie.
Bei einem Familienmitglied findet sich auch ein Morbus Recklinghausen.

Gans-Heidelberg: Erbgang des Cylindroms.
In einem Verwandtenkreis von 20 lebenden Köpfen waren 7 befallen, 2 Mädchen und 1 Knabe, einer ebenfalls befallenen Mutter, sowie zwei jüngere Schwestern der Mutter und die 16jähr. Tochter einer dieser Schwestern. Die Betrachtung des Stammbaumes ergibt Hinweise für Vererbung; es sind zweimal Geschwister befallen und zweimal haben kranke Kinder ein krankes Elter. Da das Leiden in mehreren Fällen von einem kranken Elter auf ein oder mehrere Kinder übertragen wurde und in 2 Geschwisterkreisen 3 von 6 bzw. 3 von 7 Personen befallen waren, ergibt sich die Möglichkeit überdeckenden (dominanten) Erbganges. Dafür spricht die Tatsache, daß nach dem Stammbaum von Ehegruppen: gesund + gesund nur gesunde Kinder, von krank + gesund (4 Ehen) 7 kranke und 8 gesunde Kinder hervorgingen. (Krank + krank-Ehen waren nicht vorhanden.) Auffallend ist, daß von den 7 Befallenen 6 Frauen und nur 1 Knabe war, bei welchem zudem die Erkrankung nur in einem einzigen Knoten bestand, während bei den Mädchen und Frauen zahlreiche Knoten und Knötchen vorhanden waren.

Zieler-Würzburg: Über die Erblichkeit der Schuppenflechte.
Von 1183 Fällen (683 männlichen und 500 weiblichen) der Klinik, Poliklinik und Privatpraxis besitzen wir 330 Stammtafeln. Wir fanden in 123 Fällen (37,2%) die Krankheit in der gleichen Familie. Bei genügender Nachforschung läßt sich in mindestens einem Drittel der Fälle familiäres Vorkommen nachweisen. Vererbung von der mütterlichen Linie (44mal) ist häufiger als von der väterlichen Linie (33mal). Konduktoren finden sich beim weiblichen Geschlecht (19mal) doppelt so oft als beim männlichen (8mal). In 71 von 330 Fällen (21%) sind 2 oder mehrere Geschwister krank. Unter den Geschwistern ist im Durchschnitt ein Viertel krank, gleich ob ein Elter krank ist (dabei 71 Kranke : 195 Gesunde = 1 : 2,7), oder ob beide Eltern gesund sind (dabei 300 Kranke : 946 Gesunde = 1 : 3,1). Konjugale Psoriasis wurde in 2 Fällen festgestellt. Die eine Ehe ist kinderlos. Die Nachkommen aus der anderen Ehe sind nicht häufiger krank, als wenn nur 1 Elter krank ist. Verwandtenehen in der Aszendenz wurden in 10 unter 330 Fällen = 3% nachgewiesen. Die Hälfte der Kinder aus Verwandtenehen ist krank: 6 Kranke unter 10 Geschwistern bei einem kranken Elter, 4 Kranke unter 13 Geschwistern bei gesunden Eltern. In 2 Fällen trat die Krankheit erst in der übernächsten Generation auf. In 7 Fällen handelt es sich um Blutsverwandtschaft 2. Grades (Geschwisterkinder). Zwei Ehen sind kinderlos. Auf Grund von amtlichen Erhebungen wurde bei älteren Fällen noch 5mal Blutsverwandtschaft der Eltern festgestellt. — Besonders bei der jüdischen und der Landbevölkerung ist mit noch mehr Verwandtenehen zu rechnen, als sich nachweißen läßt. Jüdischer Abstammung sind unter 330 Psoriasiskranken 18 = 5,5%. Die Bevölkerung Unterfrankens nach der Volkszählung vom 16. VI. 1925 enthält nur 1,3% Juden. In 11 von 17 rein jüdischen Familien ist das Leiden familiär. Es finden sich dort (11) gleichviel Gesunde und Kranke, gleichviel Männer und Frauen krank, die Hälfte der Geschwister krank. Zur Erkennung der Erblichkeit: Gleiches Leiden bei Geschwistern in 21,5% (s. o.). Verwandtenehen in mindestens 3%. Beitrag zur Zwillingspathologie: Psoriasis bei einem Fall von eineiigen Zwillingen: Beide gesund, noch im frühen Kindesalter, bei 5 Fällen von zweieiigen Zwillingen: je einer krank, dabei im ganzen 3 krank (2 männlich, 1 weiblich) und 7 gesund (4 männlich, 3 weiblich). Über die Art des Erbganges: Beispiele von dominanter Vererbung. Vorkommen in 2, 3 und 4 Generationen. Beispiele für unregelmäßig dominante Vererbung. Zur rezessiven Vererbung: Hinweis auf das häufige Vorkommen der Krankheit unter Geschwistern. 9 Beispiele von auffallender Häufung bei gesunden Eltern. Verwandtenehen in der Aszendenz in mindestens 3%, sonst in der Bevölkerung nur in 1%. Zur geschlechtsabhängigen Vererbung: Ein geringes Überwiegen der Männer bei der Psoriasis ist sicher: 58% Männer, 42% Weiber, nach der Volkszählung in Unterfranken: 49% Männer, 51% Weiber, in bezug auf alle anderen Hautleiden an der Hautklinik Würzburg: 8,27% Männer, 7,20% Weiber. Das Überwiegen des männlichen Geschlechts ist wahrscheinlich paratypisch bedingt. Durch die mütterliche Linie, namentlich durch weibliche Konduktoren, scheint die Krankheit etwas häufiger vererbt werden. Die Auszählung von 10 Stammtafeln mit scheinbarer Ge-

Digitized by Google

schlechtsbegrenzung (betrifft 5 männliche und 5 weibliche Kranke) von je mindestens 3 Psoriasisfällen in einer Familie ergibt das eine Mal: 43 Männer, 22 Frauen, darunter 18 Männer krank, die Frauen gesund; das andere Mal: 13 Männer, 33 Frauen, darunter 18 Frauen krank, die Männer gesund. Solche mehrfach veröffentlichten Einzelbeobachtungen scheinbarer Geschlechtsbegrenzung sind unbrauchbar.

Voigt-Nürnberg: Mitteilung eines Falles von Spieglerschen Tumoren bei Mutter und Tochter. Auffallend war das erstmalige Auftreten bei beiden zu gleicher Zeit (1916), so daß neben dem hereditären Faktor sicher noch eine exogene auslösende Ursache angenommen werden muß, die hier wohl in den ungünstigen Einflüssen der Kriegsverhältnisse zu suchen ist (Ernährung?).

Hammer weist darauf hin, daß man in der Praxis stets auf das Vorkommen von Hautkrankheiten bei Eltern und Geschwistern achten soll.

Hauck u. Dietel-Erlangen: Chemische und klinische Untersuchungen zur schwarzen Hautschrift.

Die schwarze Hautschrift kann auf dafür geeigneter Haut erzeugt werden, indem man unter mäßig kräftigem Druck mit einem stumpfen Metallgegenstand (reines Metall oder Metalllegierung) über die Haut streicht. Dabei entsteht ein der Berührungsfläche des Metalls entsprechender, scharf begrenzter und sehr deutlich hervortretender schwarzer Streifen auf der Haut. Die medianen Partien der Brust und des Rückens eignen sich am besten, jedoch kann schwarze Hautschrift — allerdings in schwächerem Grade — auch an anderen Körperstellen hervorgerufen werden. Bei Betrachtung unter starker Lupenvergrößerung sieht man kleinste schwärzliche Partikelchen der Haut aufliegen, welche die Vermutung nahelegen, daß es sich dabei um kleinste, auf der Haut abgelagerte Metallteilchen handle. Die Eignung der verschiedenen Metalle bzw. Metallegierungen zur Auslösung der schwarzen Hautschrift richtet sich nach dem Grade ihrer Weichheit. Brauchbar dafür erweisen sich Gold, Silber, Kupfer, Wismut, Blei, Aluminium und Messing, weniger gut Antimon und Zinn, während mit Platin oder Eisen schwarze Haut niemals erzeugt werden konnte. Zur Ablagerung der erwähnten Metallteilchen auf der Haut ist Reibung notwendig. Einfaches Auflegen der Metalle unter Leukoplastverbänden gibt keine Reaktion. Die schwarze Hautschrift auslösenden Stoffe in der Haut sind also mit positivem Ergebnis auf andere Haut übertragbar. Dies gelingt dagegen nicht, wenn zum Abreiben der Haut Wasser oder Alkohol verwendet wird. Menstruation und Gravidität scheinen keinen Einfluß auf das Zustandekommen schwarzer Hautschrift auszuüben. Bei gesunden Personen wurde schwarze Hautschrift von uns nicht gefunden. Bei 543 Kranken, deren Haut, soweit sich feststellen ließ, nicht mit Puder oder Salben vorbehandelt war, konnte schwarze Hautschrift 15mal (= 2,7%) nachgewiesen werden. Nach Abzug von 95 Geschlechtskranken, bei denen sie in keinem Falle vorlag, ergibt sich für die verbleibenden 448 Fälle verschiedenster Hauterkrankungen ein Hundertsatz von 3,3. Dabei war schwarze Hautschrift 9mal (= 5%) unter 179 Fällen von Ekzem (inkl. Ekzematoide und Neurodermitis circumscripta chronica) und 3mal (= 10%) unter 30 Psoriasisfällen anzutreffen. Ja 1mal wurde sie sonst noch bei Pityriasis rosea, Herpes zoster (Strumakranke) und Sklerodermie gefunden.

Mulzer-Hamburg: Moulagen und Lichtbilder einiger interessanter Fälle.

Unna jun., P.-Hamburg: Demonstration einer Moulage.

67jähr. Fabrikant mit oberflächlichen, flachen und benignen Basalzellenepitheliomen der Rumpfhaut.

Beron-Sofia: Cutis verticis gyrata.

Beron-Sofia: Tuberkulöses Geschwür der Vulva und der angrenzenden Haut.

21jähr. Mädchen (Virgo): Körperlich gut entwickeltes Mädchen. Apizitis und Pleuritis adhaesiva linkerseits, Adenopathia tracheo-bronchialis. Auf der inneren Seite der elephantiastisch veränderten linken Schamlippe Ulkus, hat weiche, stellenweise unterminierte, gezackte Ränder und nicht infiltrierten, leicht blutenden, mit rotgelben Granulationen bedeckten Grund. Linke kleine Schamlippe ödematös. Vagina frei. Die Untersuchung per rectum ergibt folgendes: Unmittelbar unter dem Schambeine findet sich eine fixierte, haselnußgroße Lymphdrüse; Gebärmutter infolge von Adhäsionen unbeweglich, Adnexe beiderseits geschwollen und fixiert. Pirquet stark positiv. Tuberkuloides Gewebe mit azidoresistenten Bazillen. Positives Überimpfen auf Meerschweinchen.

Digitized by Google

Beron-Sofia: Adenoma sebaceum Pringle kombiniert mit Morbus Recklinghausen und Schwachsinn.

18jähr. Mann. Ein Bruder leidet ebenfalls an Adenoma sebaceum, ein zweiter Bruder und eine Schwester an multiplen Naevi.

Beron-Sofia: Impetigo herpetiformis bei einem Mädchen (Virgo) mit schwerer Menstruationsstörung und Dysplasie der inneren Geschlechtsorgane.

22jähr. Mädchen. Vom 19. Lebensjahre Periode unregelmäßig. Um diese Zeit Hautausschlag auf dem Bauche, später dem ganzen Körper. Miliare, stecknadelkopfgroße, gruppiert auf stark geröteter Haut angeordnete Pustelchen. Temperatur 39°. Gebärmutter kleiner als nußgroß. Rechts fühlt man eine dem rechten Ovarium entsprechende Verhärtung, links nichts.

Bettmann: Zur Bewertung der Kapillarphotographie speziell an der Lippenschleimhaut.

An der Unterlippe wird nun gezeigt, daß gerade an dieser Stelle der Schleimhaut das Photogramm strukturelle und funktionelle Eigentümlichkeiten festlegen läßt, die unter normalen Bedingungen wie bei Anomalien der Gefäßperipherie einem vertieften Studium dienen können.

Arzt-Wien: Über spezifische Exantheme bei Lymphosklerose und Myelose.

Fall 1. 70jähr. Pfründnerin. Seit Januar 1926 juckender Ausschlag am Körper, Milz- und Lymphdrüsenschwellung. Blutbefund ergibt leukämische Lymphadenose. Die Haut zeigt an Stamm und Extremitäten derbe, linsengroße braune Papelchen, histologisch ein Infiltrat in herdweiser Anordnung aus gleich großen und gleich intensiv gefärbten Rundzellen aufgebaut; in den oberen Kutisschichten die Hautgefäße mit den gleichen Zellelementen vollgepfropft, das subkutane Fettgewebe infiltriert. — Fall 2. 62jähr. Pat. Seit 1928 Ausschlag auf der Brust, Blutbefund: Leukämische Lymphadenose. Lymphdrüsen- und Milzschwellung. Auf der Haut braune Knötchen, histologisch die oberflächlichen Kutisschichten frei lassend, Zellnester, vor allem um Schweißdrüsen und Gefäße, aus gleich großen und gleich gefärbten runden Zellen. Daneben aber auch einzelne Knötchen aus Epitheloid- und Riesenzellen. — Fall 3. 20jähr. Pat. Beginn der Erkrankung im März 1927 mit Blässe und Abmagerung. Später dann Schwellung des Zahnfleisches, dann der Drüsen am Hals und in inguine bei gleichzeitiger Lebervergrößerung. Bereits im Mai 1927 auf den vorderen Brustpartien, an den mittleren und auch über den ganzen Rücken zerstreut ein makulöses Exanthem. Effloreszenzen bis groschenstückgroß, blaugrau. Bei Palpation ausgesprochene Konsistenzerhöhung. Blutbefund: 1 000 000 Rote, 5200 Weiße, 1% polynukleäre Leukozyten, 9% Lymphozyten, 90% myeloische Elemente. Bei der Obduktion mächtige Vergrößerung der Lymphdrüsen am Hals und im Mediastinum, auf der Schnittfläche leicht graugrün verfärbt. Obduktions- und histologische Diagnose: Myocytomatose leucaemica. Histologisch myeloische Herde in der Leber. In der Haut ausgedehnte Infiltrationsherde, teilweise auch in Zügen in der Kutis und im subkutanen Fettgewebe, in deren Bereich die Bindegewebselemente rarefiziert.

Musger-Wien: Zur Ätiologie der Nicolas-Durand-Favreschen Krankheit.

Berichtet wird über das Ergebnis von bakteriologischen Untersuchungen bei drei in Wien klinisch beobachteten und mit Hilfe der Freischen Eiterprobe sichergestellten Fällen von Lymphogranuloma inguinale. In histologischen Schnitten aus den Leistendrüsen stäbchenförmige Bakterien. Sie konnten aus Drüse und Blut der Patienten gezüchtet werden und verursachen, auf Meerschweinchen überimpft, Leistendrüsenveränderungen, welche denen bei an Lymphogranulomatoma inguinale erkrankten Menschen völlig glichen.

Kumer-Innsbruck: Zur Frage des Ulcus vulvae acutum.

Die Auffassung des Ulc. v. ac. als eine rein lokale Erkrankung trifft nicht immer das Richtige, wie es folgende Beobachtungen beweisen: Eine 36jähr. Virgo erkrankte an typischen Ulc. v. ac. mit positivem Bac. crassus-Befund; nebenbei bestanden aphthenähnliche Effloreszenzen der Mundschleimhaut ohne Bac. cr.-Nachweis. Eine weitere Beobachtung betrifft eine 16jähr. Virgo mit multiplen typischen Ulc. v. ac. am Genitale mit positivem Bazillennachweis und charakteristischen histologischen Veränderungen. Gleichzeitig bestehen in Schüben auftretende aphthöse Ulzera der Mundschleimhaut und ein Erythema nodosum-artiges Exanthem an den unteren Extremitäten, das gleiche histologische Veränderungen aufweist wie die Genitalulzera. In diesen Haut- und Schleimhauterscheinungen gelang der Nachweis

Digitized by Google

des Bac. v. ac. nicht. Ein analoger Fall ist von Carol und Ruys veröffentlicht. Das 5mal beobachtete Zusammentreffen von aphthenähnlichen Erscheinungen der Mundschleimhaut und einem typischen Ulc. v. ac. kann kein Zufall sein. Die letzten zwei Fälle sind mit der sog. Aphthosis verwandt. Diese Beobachtungen lassen verschiedene Erklärungen zu.

Heller-Berlin: Die Geschlechtskrankheiten in der Kunst der Zeiten und Völker.

Stein, R. O.-Wien: Über Haarausfall bei der Feerschen Krankheit (vegetativen Neurose des Kleinkindes).

Das Symptomenbild dieser Erkrankung wird noch durch folgende Störungen ergänzt: Haar-, Zahn- und Nagelveränderungen bzw. deren Ausfall, ferner Salivation, Tränensekretion, Lingua geographica, Sensibilitätsdefekte und dekubitale Geschwüre. Nie fehlt starkes Schwitzen der Körperhaut, das monatelang anhalten kann Tag und Nacht bei völliger Bettruhe, bei heißem und kaltem Wetter. Die Haut fühlt sich kalt und naß an. Als Folgeerscheinungen Ausbrüche von Malaria rubra an Händen und Füßen, auch am Rumpf. Diese Schweißausschläge ähneln mitunter Rubeolen, Masern oder Scharlach. Sie werden oft zerkratzt und wandeln sich in schlechtheilende Geschwüre. Eine Folge der übermäßigen Schweißproduktion ist die blasenförmige Abhebung und Mazeration der Epidermis an Händen und Füßen. Nach Platzen der Blasen flottiert der Blasenrand in weitem Umfange und löst sich in größeren und kleineren unterminierten Lamellen von der Unterlage ab. Zyanose der peripheren Teile ist ein ferneres Merkmal und wechselt von hellrot (pink disease) bis zu violetter Tönung. Regelmäßig und symmetrisch beteiligt sind Hände und Füße, wiederum besonders Finger, Volae und Plantae, am Handgelenk öfter in zarter Linie aufhörend, früher fälschlich als Pellagra diagnostiziert. In Verbindung mit der Zyanose entsteht meist eine deutliche Gedunsenheit, ja selbst eine Anschwellung der Finger, Zehen, Hände und Füße, die aber nie ödematös wird, so daß die Bezeichnung Erythroedem irreführt. Sehr wichtig scheint mir der relativ häufig erhobene Befund einer Granulosis rubra nasi in Form dichtgedrängter, stecknadelspitzgroßer Papelchen an der stark schwitzenden Nasenspitze. Außerordentlich gequält werden die Kinder durch den intensiven Juckreiz an Händen und Füßen, der oft so stark ist, daß die kleinen Patienten die mazerierte Haut in Fetzen herunterreißen. Trophische Störungen an den Haaren, Nägeln und Zähnen gehören nicht zu den Seltenheiten. Die Haare werden mitunter auffallend grau und glanzlos und kommen oft büschelweise zum Ausfall; die Nägel ändern ihre Farbe, werden brüchig und stoßen sich ab. Der Ausfall der Zähne verursacht häufig tiefgreifende Geschwüre, welche auf Zunge und Wangenschleimhaut übergreifen können und eine sehr geringe Heilungstendenz zeigen. — 1. Bei an Thalliumvergiftung erinnernden Haarausfällen des Kleinkindes ist an die Feersche Neurose zu denken und nach dem übrigen charakteristischen Symptomen dieser Erkrankung zu suchen. 2. Da ein Teilsymptom der Feersche Neurose die Granulosis rubra nasi darstellt, ist zu erwägen, ob nicht in manchen Fällen von Granulosis rubra eine Forme fruste der Feerschen Krankheit vorliegt.

Engelhardt-Gießen: Zur Diätbehandlung der Hauttuberkulose.

In allen Fällen wurden Besserungen bzw. Verschwinden der lupösen Infiltrate festgestellt. Nach 8—10 Wochen werden die Lupusknötchen undeutlich und verschwinden endgültig. Die Rückbildung erfolgt schubweise. Die Behandlung bis zum völligen Schwinden der tuberkulösen Krankheitserscheinungen an Haut und Schleimhäuten nimmt 3—12 Monate in Anspruch. Die Unterschiede in der Heildauer zeigen keinerlei Abhängigkeit von der Ausdehnung und Beschaffenheit der tuberkulösen Veränderungen an der Haut.

Frei, W.-Berlin: Über „karzinomähnliche" spitze Kondylome am Penis.

Charakteristisch ist ein Ring und späterhin eine Plaque von Kondylomhaufen am Dorsum penis, ferner das histologische Bild, das nicht die geringste Abweichung vom gewöhnlichen spitzen Kondylom zeigt, während die späterhin als echte Karzinome erkannten Geschwülste von vornherein histologisch „Atypien" aufweisen.

Benedek-Leipzig: Über die Blutkulturen der Schizosaccharomycosis hominis.

Die Züchtung der Spalthefe aus dem strömenden Blute gelingt mit Blutplattengießen, Blut auf Schrägagar nicht. Die „Anzüchtung" gelingt nur in flüssigen Medien. Als solche sind verwendet worden: 1. eine 5%ige Glukosebouillon (rohe

Digitized by Google

Glukose Merck, Standard Nährbouillon I Merck); 2. 2%ige Traubenzucker-Venülen der Behring-Werke. Die erstere hatte eine pH 6,9—7,2, die letztere konstant pH 7,2. Bei jeder kulturellen Blutuntersuchung sind im allgemeinen 3 Kölbchen zu 50 ccm (etwa 30 ccm 5%ige Glukosebouillon + 5 ccm Venenblut) und etwa in 100 Fällen noch außerdem je 2 Traubenzucker-Venülen beschickt worden. Die Venülen dienten zur Kontrolle, um bezüglich der Provenienz der Spalthefeblutkulturen von vornherein jeden Zweifel oder späteren Einwand auszuschließen. Nachdem beide Methoden ein ganz identisches Resultat ergeben haben, ist im weiteren Verlauf der Untersuchung auf Verwendung von Traubenzucker-Venülen verzichtet worden. Über den Zeitpunkt des Positivwerdens einer Blutkultur kann man ähnlich genaue Angaben wie bei den Hautkulturen nicht machen. Bei 27° sind die Blutkulturen zwischen 24 Stunden und 4 Wochen positiv geworden. Ein noch späteres Positivwerden kam nicht zur Beobachtung. Die Blutkulturen sind entweder Spalthefe-positiv geworden, oder sie blieben in einer Beobachtungszeit bis zu 4 Monaten absolut steril, i. e. ohne Wachstum irgend eines anderen Mikroorganismus. Die primären Blutkulturen sind aus den flüssigen Medien stets auf den 8%igen Glukoseagar umgezüchtet worden: eine Conditio sine qua non, um die Echtheit des Blutbefundes an Spalthefe zu verifizieren. Die Blutkulturen der Spalthefe lassen sich aus den primären flüssigen Nährmedien auf den festen Nährboden (8%iges Glukoseagar) sehr häufig erst übertragen, wenn sie zunächst durch 3—5—8 Bouillon-Generationen geführt worden sind. Auf dem 8%igen Glukoseagar zeigen die Blutkulturen der Spalthefe von denen der Hautkulturen makroskopisch und mikroskopisch einen großen Unterschied. Die Blutspalthefen bilden im allgemeinen eine kleine, gewöhnlich bucklige, lehmige, trockene, leicht abbröckelnde, gelblich-bräunliche, stecknadelkopf- bis linsengroße Kolonie in der ersten Agargeneration, während die Hautspalthefen durch üppige, zerfließende, vielfach fadenziehende, manchmal schleimige grauweiße Kolonien ausgezeichnet sind. Die Blutspalthefen sind vielfach auch in höheren Agargenerationen durch ihre bazilliforme Gestalt gekennzeichnet, während die Hautspalthefen schiffchenförmig sind. Auf Grund ausgedehnter Untersuchungen lassen sich daher zwei durch auffallende Merkmale unterscheidbare Formen (Typen) der Spalthefe aufstellen: 1. ein Bluttyp; 2. ein Hauttyp. Der Bluttyp ließ sich bisher konstant aus dem Blute, aus Effloreszenzen des Schizosaccharomykid (Pityriasis rosea) und ein einziges Mal unter Tausenden von primären Hautkulturen bei der generalisierten Form der Mykose aus Körperschuppen züchten. Sehr bemerkenswert ist es, daß der Bluttyp der Spalthefe von der Kopfhaut noch niemals gezüchtet werden konnte. Insgesamt sind zur Zeit 206 Blutuntersuchungen bei der Spalthefemykose ausgeführt worden. Bei der Gesamtzahl von 206 Fällen waren 36 = 17,48% Blut-Spalthefepositiv; darunter 87 Fälle der lokalisierten Form (Pityriasis capitis) mit 8 = 9,19%, 103 Fälle mit 23 = 22,33% der generalisierten Formen und schließlich 16 Fälle des Schizosaccharomykid (Pityriasis rosea) mit 5 = 31,25% Spalthefe-positivem Blutbefunde. Die vorliegenden Blutbefunde, die ausnahmslos einmalige sozusagen Stichproben sind, bilden im Rahmen der bisher für die ätiologische Bedeutung des Schizos. hominis angeführten Momente einen sehr wichtigen, weiteren und ausschlaggebenden Beweis. Das Gelingen der Züchtung der Spalthefe im Bluttyp aus den Effloreszenzen und nur aus diesen beim Schizosaccharomykid (Pityriasis rosea) schließt diese Affektion noch enger in die große Gruppe jener polymorphen klinischen Bilder ein, die auf Grund der bisherigen Untersuchungen des Vortragenden durch die Spalthefe bedingt sind. (Demonstration von Diapositiven, Photogrammen und Mikrophotogrammen von Blut- und Hautkulturen des Schizos. hominis sowie von einer großen Anzahl lebendiger Blut- und Hautkulturen der Spalthefe.)

Biberstein und Epstein: Wir haben versucht, den Schizosaccharomykes bei den von Benedek angegebenen Erkrankungen nachzuweisen; zu diesem Zwecke haben wir 41 sichere „Schizosaccharomykosen" und 25 weitere Erkrankungen, die Benedek wahrscheinlich auch dazu rechnen würde, nach Benedeks Vorschriften kulturell untersucht und nie den Pilz gefunden. Er ist also nicht der — regelmäßig nachweisbare — Erreger, der von Benedek dafür in Anspruch genommenen Krankheiten; er kommt in unserer Gegend, wenn überhaupt, sehr selten vor; denn wir haben ihn unter keinen Umständen züchten können. Die Komplementbindung führten wir bei 30 im Sinne B.s sicheren, 95 zweifelhaften Schizosaccharomykosen (Sch.) und 28 Unverdächtigen aus. Positive Reaktionen erhielten wir in 3,5% der sicheren, 6% der Fälle, von denen wir es im Zweifel lassen mußten, ob Benedek

Digitized by Google

sie zu den Sch. rechnen würde, und 3,6% solcher, die weder an einer zu der Benedekschen Gruppe gehörigen Krankheit litten oder gelitten hatten; im Gegensatz zu der geringen Zahl einwandfrei positiver Reaktionen ergab sich ein hoher Prozentsatz unspezifischer schwacher Komplementablenkungen, die durch die genügende Zahl von Kontrollen sich als solche entpuppten. Intrakutaninjektionen von Vakzine ($^1/_{10}$ oder Mykin ($^1/_{10}$—$^1/_{100}$) gaben im allgemeinen keine positiven Reaktionen; die wenigen, die reagierten, waren die Kontrollen. Da es nach Benedek negativ reagierende Menschen kaum geben kann, weil fast alle an Sch. leiden oder litten, dürfte der Nachweis der Spezifität kaum gelingen, denn diese kann bei Intrakutanreaktionen nur durch den negativen Ausfall bei Kontrollen bewiesen werden, nicht aber durch negative Reaktionen bei Injektionen anderer Allergene, denn die primäre Toxizität verschiedener Allergene ist sehr verschieden. Alle unsere Bemühungen, die sog. Schizosaccharomykosen mit dem Schizosaccharomykes in Zusammenhang zu bringen, waren also vergebens; deshalb haben wir von der Anlegung von Blutkulturen Abstand genommen. Ob der auch von anderen Autoren gefundene Schizosaccharomykes stets ein Saprophyt ist oder auch einmal Erreger einer Krankheit werden kann, lassen wir dahingestellt. Diesen negativen Ergebnissen gegenüber haben wir bei einer Reihe von oberflächlichen Mykosen erfolgreiche Untersuchungen auf Immunreaktionen systematisch durchgeführt.

Riecke-Göttingen: 33% positive Ergebnisse bei Seborrhöen, 1mal positiver Befund bei Pemphigus chronicus, 2mal positiver Befund bei Trichophytie.

Urbach-Wien: Das epidemieartige Auftreten von Dermatomykosen, speziell der Pityriasis rosea, in Wien in den letzten Jahren gab auch uns Gelegenheit, von neuem wieder nach dem Erreger der Kleienflechte zu suchen. Da es uns mit den gewöhnlichen Methoden niemals gelang, in den Schuppen Pilze nachzuweisen, so bediente ich mich einer von mir auch schon anderwärts verwendeten Versuchsanordnung, nämlich durch Setzen von Blasen aus tiefergelegenen Inhalt der Kutis zur Untersuchung zu erhalten. Und in der Tat konnten wir in 16 Fällen 8mal im Kantharidenblaseninhalt meist von der Plaque primäre Schizosaccharomyces hominis Benedek nachweisen. Die Tatsache, daß ich in 250 anderen Fällen mit weit über 1500 Röhrchen nur ein einziges Mal Spalthefe auf Maltoseagar züchten konnte, weiter diesen Pilz im Blaseninhalt bei anderen Erkrankungen sowie im Spontanblaseninhalt bei Pemphigus, Verbrennungen usw. niemals fand, läßt daran denken, daß wir hier vielleicht wirklich den lange gesuchten mykotischen Erreger vor uns haben. Selbstverständlich sind weitere Untersuchungen unbedingt notwendig.

Kadisch-Charlottenburg: Nach 5 Monaten Pause, nach welcher anzunehmen war, daß die Verunreinigungsgefahr erheblich gesunken ist, erhielt ich nur noch 3 positive Befunde unter 210 Fällen = 1,5%. Dem „Bluttyp" der Spalthefe ähnliche Eigenschaften traten bei einwandfreien Hautstämmen auf.

Scholtz-Königsberg: Die Tatsache, daß auf einer seborrhoisch veränderten Haut der Schizosacch. homin. häufiger gewonnen wird als von normaler Haut, berechtigt natürlich absolut nicht dazu, ihm pathogene Eigenschaften beizumessen und die sonstigen Feststellungen von Benedek, Kutanreaktionen, Komplement-Fixationsmethoden, Agglutinationen beweisen nichts, da Kontrollen fehlen. Blutkulturen, nach Benedek angelegt, sind bei uns steril geblieben.

Reiss-Schanghai: Die Impfversuche beziehen sich nicht nur auf den Schizosacch. hom. Benedek, sondern auf den Pityrosporon Melassez (McLeod Dowling). Geimpft wurden Gesunde und Seborrhoiker. Die Impfresultate ergaben nichts wesentlich Positives. Es wurden papulöse Dermatitiden ebenso mit den Pityrosporon Melassez wie mit der Schizosacch. hom. erzeugt, aber besonders neigten zu diesen Dermatitiden seborrhoisch veranlagte Individuen, weshalb Reiss die Veranlagung hervorhebt und nicht die Infektion, die er als sekundär betrachtet. Er hat auch in China eine Schizosaccharomykes-ähnliche Erkrankung beobachtet, besonders in der Fossa poplitea junger Mädchen, wo er einen Monilia isoliert hat. Ferner bemerkt er, daß er bei der Pityriasis facici simplex in China weder den von Hachthausen beschriebenen Streptokokkus, noch den Benedekschen Schizosaccharomykes, sondern der von Ota beschriebene Microsporon ferruginosum.

Parl-Göttingen: Über Guttadiaphot.

536 Patienten über 700 Guttadiaphote. Insgesamt finden wir 24,4% positive, 23,9% auf positiv verdächtige, 51,7% negative Ergebnisse. Diesem Ergebnis nähert sich der hohe Prozentsatz von 16,1% positiven und 22,6% auf positiv verdächtigen bei

Digitized by Google

Gesunden. Gesetzmäßigkeit für die Entstehung eines positiven oder eines negativen Guttadiaphots in bezug auf bestimmte Krankheiten konnte nicht gefunden werden. Auch bei infektiösen Hautkrankheiten zeigte sich Guttadiaphot wenig aufschlußreich. Unter den negativen waren ausgedehnte Furunkulosen und Pyodermien, während Fälle mit wenigen Herden oder nur einem Furunkel positiv wurden. Bei Tuberkulosen war der positive Ausfall nicht so stark, wie wir ihn bei schweren Lungentuberkulosen erwarteten. Auch bei lupösen Erkrankungen zeigten schwere Formen negatives Bild. Von 46 waren 76,1% positiv, 17,4% auf positiv verdächtig, 6,5% negativ. Es zeigt sich, daß das Guttadiaphot auch bei der Blennorrhoe kein bedeutsames Symptom darstellt. Unter den positiven, auf positiv verdächtigen und negativen waren unterschiedslos die verschiedenen Stadien des Krankheitsverlaufs beteiligt. Während fast alle weiblichen Blennorrhoen ein positives Bild zeigen, sind alle komplizierten männlichen Blennorrhoen negativ. Von den 41 Fällen waren 29,3% positiv, 14,7% auf positiv verdächtig, 56,0% negativ. Von der Syphilis wurden 195 Fälle untersucht. An der WR gemessen, zeigten sich etwa 20% Versager bei der seropositiven Syphilis und etwa gleichviel nur auf positiv verdächtige; bei der seronegativen Syphilis 38% positive Ausschläge. Bei der manifesten Syphilis I 22,2% Versager. 22,2% negative WR mit positiver WR wird man hier nicht gerade als Unterlegenheit der ersteren ansehen können. Bei der manifesten Syphilis II 13,3% Versager und kein umgekehrtes Verhältnis. Ganz besonders verschiebt sich das Verhältnis zugunsten des Guttadiaphots bei der Lues latens.

Agronik-Moskau: Die Hautleishmaniosis in Rußland.

Miescher-Zürich: Zur Frage des Lichtschutzes.

Lichtschutz und Lichtgewöhnung sind im wesentlichen Äußerungen der Hornbildung einer Funktion mit großem regulatorischem Anpassungsvermögen.

Lomholt-Kopenhagen: Wo findet sich die wirksamste Tiefenwirkung im Quecksilberquarzlicht?

Bei der Arbeit mit ultraviolettem Licht müssen zwei Hauptregeln immer genau vor Augen gehalten werden: 1. Je kurzwelliger ein Strahlengebiet ist, um so mehr biologisch aktiv. 2. Je langwelliger, um so mehr penetrierend. Die letztere Regel unterstützt die erstere, da die Strahlenwirkung sich selbstverständlich nur da entfaltet, wo die Absorption stattfindet, und mit einer vollständigen Absorption in einer verhältnismäßig dünnen Schicht folgt natürlich eine um so intensivere Wirkung eben in dieser Schicht. Doch bleibt auch mit einer Absorption derselben Strahlenmenge die biologische Wirkung der kurzwelligen Strahlen der der mehr langwelligen weit überlegen. Eine kleinere Menge wird dieselbe Wirkung ausüben wie eine weit größere von langwelligen Strahlen. Aus einer Betrachtung der quantitativen Verteilung der Strahlenemission einer wassergekühlten Quecksilberquarzlampe (Kromayer) ergibt sich, daß für eine biologische Tiefenwirkung praktisch nur 2 Emissionsbände in Frage kommen können: Das Band am 366 μμ und das Band am 313 μμ. Die Strahlen im Gebiet des sichtbaren Spektrums besitzen keine merkbare biologische Wirkung. Das Band am 334 μμ ist so schwach, daß ihm schon darum keine wesentliche Bedeutung beigemessen werden kann, wie es übrigens auch durch eine Reihe von Experimenten direkt festgestellt wurde. Die Bände am 302 μμ und weiter abwärts im kurzwelligen Gebiet sind so wenig penetrierend, daß sie schon deshalb nicht in Frage kommen können. Die 2 Bände am 366 und am 313 μμ sind dagegen beide 1. sehr energiereich, 2. biologisch wirksam, 3. recht gut penetrierend.

Uhlmann-Frankfurt: Über die Abhängigkeit der Pigmentbildung von der Wellenlänge der Strahlung.

Mit Hilfe eines Quarzspektrographen wurde das Licht einer 10 000kerzigen Jaenicke-Lampe zerlegt und auf die Haut appliziert. Dabei ergab sich eine Bestätigung der Untersuchungen von Hausser und Vahle bezüglich der Erythembildung. Die Pigmentbildung der Haut dagegen läuft der Erythembildung nicht parallel. Sie wird nach Uhlmanns Untersuchung am stärksten hervorgerufen durch die Linien 248 μμ und 254 μμ des Spektrums und nimmt nach der langwelligen Seite zu stark ab; ein zweites, geringeres Maximum liegt bei den Linien 297 μμ und 303 μμ, kleinere Zacken sind mitunter bei den Linien 313 μμ und 366 μμ nachweisbar. Die Pigmentbildung verhält sich umgekehrt wie die Erythembildung. Außerdem schwankt der zeitliche Verlauf der Pigmentbildung bei den einzelnen Spektrallinien sehr.

Truttwin-Dresden: Die Verwendung des Urans in der Dermatologie.

Digitized by Google

Keller-Freiburg i. Br.: Die biologischen Grundlagen für die elektrischen Potentiale der Haut.

Leitet man von der lebenden Haut gegenüber einer verletzten Stelle ab, so zeigt die normale Haut elektrische Ladungen, die bei verschiedenen Konzentrationen der ableitenden Elektrolytflüssigkeit wechseln. Modellversuche an der Haut zeigen nun, daß dieser Konzentrationseffekt von der Wasserstoffionenkonzentration und dem Kationengehalt der oberflächlichsten Epidermis abhängig ist und umgekehrt, daß dieser durch den Konzentrationseffekt gemessen werden kann. Es werden Beispiele bei pathologischen Zuständen gebracht, bei denen dieser Kationengehalt verändert ist, z. B. bei akuten Entzündungsumständen ist er vermindert, dagegen bei anderen erhöht. Mit der Methode läßt sich ferner noch der lokale Vagotonus einer Hautstelle erkennen: Durch Kohlensäureschnee, Wärme, Druck wird die Haut im Sinne einer herabgesetzten Vagotonie verändert. Bei bestimmten Krankheitsbildern, z. B. Sklerodermie, sind beide Bedingungen verändert, sowohl der Kationengehalt der Epidermis wie der vegetative Zustand der erkrankten Hautstelle.

Kadisch-Berlin: Einfluß der Züchtungstemperatur auf das Wachstum der pathogenen Hautpilze auf den üblichen Nährböden und auf inneren Organen des Meerschweinchens.

Herrmann-Frankfurt a. M.: Grundumsatzbestimmungen in der allergenfreien Kammer.

Über die Hälfte der kontinuierlich untersuchten Individuen zeigte Abnahme des Grundumsatzes in der allergenfreien Kammer um etwa 15—18%. Dieses Ergebnis weist darauf hin, daß sich neben der Verarmung an Allergenen noch andere Faktoren in der allergenfreien Kammer bei der Einwirkung auf den Organismus geltend machen. Dies geht auch daraus hervor, daß bei normalen Individuen eine Herabsetzung des Grundumsatzes in der Kammer eintritt, wenn auch in geringerem Maße als bei Allergischen.

Urbach-Wien: Das subaquale Darmbad, ein neuer Behandlungsweg in der Dermatologie.

Das subaquale Darmbad hat sich allen anderen Behandlungsmethoden überlegen gezeigt, erstens bei Dermatosen, die auf Obstipation beruhen oder Resorption toxischer Darmprodukte. Hierher zählen Urtikaria, Pruritus und toxisch-intestinale Exantheme. Zweitens ist der Enterokleaner die souveräne Therapie bei alimentär- oder medikamentös-toxischen Exanthemen, vor allem auch bei der Salversandermatitis. Drittens ist das Darmbad außerordentlich wirksam bei Bekämpfung des Pruritus senilis. Viertens klingt das Erythema exsudativum multiforme und nodosum bei rektaler Salizylzufuhr im Darmbad bedeutend rascher ab als sonst.

Riehl jun.-Wien: Ulcus ventriculi und duodeni bei Verbrennung.

Zur Frage des ursächlichen Zusammenhanges sind die Fälle insofern bemerkenswert, als die Mehrheit (3 von 5) Kinder betraf. Das labilere vegetative Nervensystem der Kinder dürfte hier eine Rolle spielen.

Mayr-München: Das Krankheitsbild des Scleroedema adultorum Buschke.

Der zeitliche Zusammenhang mit infektiösen Prozessen weist auf toxische Schädigungen hin, die möglicherweise über das vegetative Nervensystem bzw. die innere Sekretion wirken. Für letzteres sprechen die, wenn auch nicht regelmäßigen Erfolge mit Thyreoidin und die relative Lymphozytose, die in 3 Fällen beobachtet wurde, als Ausdruck einer Thyreotoxikose. Die Behandlung besteht, abgesehen von dem Versuch einer Beeinflussung mit Tyroeidin, in Massage, Salizylsalben, Heißluft, Bädern.

Moncorps-München: Zur Metastasenbildung bei der Mycosis fungoides.

Im Verlauf einer klinisch sehr charakteristischen, mit erythematösen und psoriasiformen Hauterscheinungen beginnenden, nach 3 Monaten flache Infiltrate und nach 6 Monaten exulzerierende Tumoren zeigenden Mycosis fungoides (36jähr. Mann) traten 7 Monate nach Beginn schwere, das Krankheitsbild völlig beherrschende Symptome von seiten der Hirnnerven auf. Innerhalb 26 Tagen fiel in Abständen von jeweils nur wenigen Tagen ein Hirnnerv nach dem anderen aus. Den Anfang bildete eine paroxysmal sich steigernde, medikamentös kaum zu beeinflussende und bis zum Exitus anhaltende Trigeminusneuralgie, dann folgten: Fazialisparese rechts, Stauungspapille, Okulomotoriuslähmung, Doppelsehen, Strabismus divergens, Anisokorie. 6 Tage später völlige Amaurose, extreme Miosis, Ptose beider Augenlider. Um die gleiche Zeit auffällige Wandlung des vorher bis auf eine Eos. von 9% nor-

Digitized by Google

malen Blutbildes: 13 000 weiße, nur 0,5% Eosinophile, 9% Mononukleäre und 2% neutrophile Myelozyten bei relativer Lymphopenie. Exitus 8 Monate nach Beginn der ersten Hauterscheinungen. Es war nicht zu einer lokalisierten tumorartigen Metastasenbildung gekommen, sondern zu einer mehr diffusen Infiltration, die sowohl im Gangl. Gasseri (rechts mehr als links) als auch an den Hirnnerven sich zunächst auf das Perineurilemma zu beschränken scheint, um erst im Endstadium zwischen die einzelnen Nervenfasern unter tropfigem Zerfall letzterer einzudringen.

Unna jun., P.-Hamburg: Akute vesikulöse Quecksilberdermatitis einer Tätowierung.

Veress-Klausenburg: Nagelerkrankung.

Das Krankheitsbild entspricht den Schilderungen von Carstens über Angiosarkome: Lange Dauer, große Schmerzhaftigkeit, Durchschimmern von statischen Gefäßmassen durch die Platte. Entscheidung kann nur die histologische Untersuchung nach Exstirpation der erkrankten Partie bringen.

Wucherpfennig-Münster: Das Schneiden mit der Diathermieschlinge.

Bemerkenswert ist beim Hohlschnitt die sich gleichbleibende Heilungszeit von etwa 27 Tagen, gleichviel ob die Nachbehandlung ambulant oder stationär erfolgte. Für den Spaltschnitt ergibt sich eine doppelt so hohe Heilungszeit wie für den Hohlschnitt. Wenn auch bei Anwendung des Spaltschnittes die Heilung gegenüber dem Hohlschnitt verzögert ist, so ist doch zu bedenken, daß nur größere Herde mit dem Spaltschnitt angegangen wurden. Bei gleich großen entfernten Partien ist die Zeit bis zur völligen Epithelisierung beim Spaltschnitt etwa 30% länger als beim Hohlschnitt.

Stein, R. O.-Wien: Zur Kenntnis der Plattenepithelkarzinome des inneren Präputialblattes bei Jugendlichen.

Die Entstehung dieses Neoplasmas ist zweifellos auf den chronischen Reizzustand zurückzuführen, in welchem sich das phimotische innere Präputialblatt infolge der chronischen Balanitis befand. Die Vorstufe der malignen Degeneration ist in leukoplakischen Herden zu suchen.

Stein, R. O.-Wien: Therapeutische Technizismen.

a) Becherelektrode zur Anästhesie der Glans penis und zur Diathermiebehandlung periurethraler Infiltrate. Eine Becherelektrode wird mit Cocain. muriat. 2,0, Adrenalin 1 : 1000 5,0, Aq. 100,0 gefüllt; der metallische Boden derselben ist durch eine perforierte Hartgummischeibe gedeckt und so der unmittelbare Kontakt mit dem in die Flüssigkeit eingetauchten Penis, dessen Praeputium maximal zurückgezogen wird, verhindert. Mit entblößtem Gesäß wird der Patient auf eine große Bleiplatte gesetzt, welche vorher in eine mit Kochsalzlösung getränkte Kompresse sorgfältig eingewickelt wird, damit nirgends Metallteile mit der bloßen Haut in Berührung kommen. Die Iontophorese wird mit 12 MA durchgeführt, und die Anästhesie tritt etwa nach ½stündiger Galvanisation ein. b) Über Technik und Indikationen der Diathermie des Kapillitiums.

Pachur-Königsberg: Quantitative Fettbestimmung an der Hautoberfläche von Gesunden und Hautkranken.

Es wurde der Fettgehalt der Haut an der Stirn auf einer Fläche von 4 qcm nach der von Bang angegebenen Mikromethode bestimmt. Untersucht wurden Gesunde und hauptsächlich Kranke mit Follikulitiden und seborrhoischen Ekzemen. Die bisherigen Ergebnisse waren folgende: bei gesunden Menschen wurden 0,4 bis 0,45 mg, erhöhte Werte bei Kindern im Pubertätsalter 0,55—0,57 mg, bei seborrhoischen Ekzemen und Follikulitiden Werte wie 0,61 und 0,71 mg, bei Seborrhoea oleosa sogar 1,28 und 1,71 mg festgestellt. Das Entfernen des Fettes durch Abwischen mittels fettfreien Löschpapiers wirkte als Reiz, so daß in den meisten Fällen in einer Viertel- bis einer halben Stunde der ursprüngliche Fettbelag wieder hergestellt war. Entfernung durch Petroläther ergab um etwa 20% erhöhte Werte und hatte gegenüber dem Abwischen eine Einschränkung der Ersatzsekretion zur Folge. Durch lokalen thermischen Reiz konnte bisher eine Erhöhung der Sekretion nicht erreicht werden.

Lippitz: Über Stoffwechseluntersuchungen bei Hautkranken.

Unsere Untersuchungen über die Beziehungen von Harnsäure, Zucker, Rest-N, Kalium, Calcium und Natr. im Blut und Urin zu Hautkrankheiten haben nicht unsere Hoffnung in dem Maße bestätigt, wie wir es erwartet haben. Nur bei Psoriasis fanden wir den Blutzuckergehalt und verhältnismäßig häufig an der oberen Grenze der Norm. Außerdem fanden wir oft bei ausgedehnten Dermatosen vermehrte

Digitized by Google

Blutharnsäure. Ehe man nur wegen erhöhten Harnsäurespiegels eine Hautkrankheit mit der gichtigen Diathese in Zusammenhang bringt, wird man in Erwägung ziehen müssen, daß durch den gesteigerten Zellumbau bei Dermatosen die Harnsäure im Blut vermehrt wird. Damit verbunden wäre normalerweise gleichzeitig eine vermehrte Ausscheidung im Urin. Aber auch bei verzögerter Ausscheidung im Urin wird man in erster Linie an eine Niereninsuffizienz denken müssen (eine schon länger bestehende oder eine — vielleicht vorübergehende — durch vermehrte Inanspruchnahme infolge des Zellabbaues bei der Hautkrankheit entstandene).

Höfer-Berlin: Kinematographische Aufnahmen von Dermatosen.

Keil-Königsberg: Über den kulturellen Nachweis von Tuberkelbazillen bei Hauttuberkulose, insbesondere Lupus.

Den sichersten Beweis für die tuberkulöse Ätiologie einer Hautkrankheit liefert die direkte Züchtung der Erreger aus der verdächtigen Läsion heraus. Vortragender demonstriert Tuberkelbazillen-Reinkulturen, deren Darstellung aus einer Reihe von Fällen von Lupus vulgaris gelang, Wachstumsdauer und Gestalt der Kolonien und Bazillen sprechen für bovine Typen. Die Aussaat des verdächtigen Materials erfolgte nach einer von Hohn beschriebenen Methodik auf dem Lubenauschen Einährboden. Vortragender weist auf die Bedeutung der kulturellen Diagnose für die Gruppe der Tuberkulide und tuberkuloiden Erkrankungen der Haut hin.

(Schluß folgt)

Referatenteil

Dermatologische Zeitschrift

1929, Bd. 56, H. 2/3

Ebert, M. H.-Zürich: Versuche zur spezifischen Sensibilisierung gegen Trichophytin und Tuberkulin ohne vorausgegangene Infektion. (Derm. Univ.-Kl.) S. 81.

Nur bei einem Teil der Versuchspersonen konnte durch Vorbehandlung mit einem eiweißfreien, konzentrierten, aus Kulturen von Achorion Quinckeanum hergestellten Präparat ein gewisser Grad von Trichophytin- bzw. Nährflüssigkeitsallergie erreicht werden. Die gleichen Resultate wurden auch nach Zusatz verschiedenartiger Sera zum Kulturpräparat erzielt. Dagegen gelang die Sensibilisierung in erheblich größerem Maße im Tierversuch, wenn Trichophytin in die durch Kohlensäureschnee gefrorene Haut oder in tuberkulöse Lymphdrüsen injiziert wurde. Die positiven Resultate erfordern jedoch noch eine Bestätigung durch den Verlauf einer Nachimpfung mit lebenden Pilzen. Die Sensibilierungsversuche gegen Tuberkulin wurden nur an Meerschweinchen ausgeführt. Die Resultate stimmen mit den von Moro und Keller mitgeteilten überein. Die Kombination von Tuberkulininjektion mit Gefrierung der Haut, Askariszölomflüssigkeit sowie der Inokulation lebender Achorionpilze ergab zum Teil deutliche Sensibilisierung. Auch hier muß noch erwiesen werden, ob es sich um Allergie gegen die spezifischen Produkte des Tuberkulins oder gegen Begleitstoffe des Alttuberkulins handelt.

Schmidt-La Baume, F., u. Fourobert, H.-Frankfurt a. M.: Über bellistische elastometrische Messungen am Gelatineschichtmodell im Vergleich zur menschlichen Haut. (Derm. Univ.-Kl.) S. 95.

Die Versuche am Gelatinemodell mit dem von Steinhausen modifizierten Betheschen bellistischen Elastometer mit Lichtschreibung hatten folgende Ergebnisse: Die elastischen Gegenkräfte werden größer mit zunehmender Konzentration der Gelatine bei gleichem Schichtdurchmesser; sie verringern sich mit zunehmender Schichthöhe und bei zunehmendem Schichtdurchmesser. Die Dämpfung nimmt mit größerem Schichtdurchmesser und größerer Schichthöhe zu, mit steigender Konzentration ab. An der menschlichen Haut sind die elastischen Gegenkräfte über Knochenunterlage und bei Anspannung der Haut größer als z. B. an der Haut über den Zwischenfingerräumen.

Mallinckrodt-Haupt, A. v.-Bonn: Milbenerkrankungen beim Menschen. (Univ.-Hautkl.) S. 98.

Fast alle Milben können den Menschen befallen und Hauterscheinungen hervorrufen. Im gemäßigten Klima werden hauptsächlich folgende Gruppen beobachtet: Gama-

Digitized by Google

idae, Tarsonemidae und Trombidiidae. Seltener kommen durch Tyroglyphidae hervorgerufene Erkrankungen vor. Die zahlreichen Arten und Gattungen dieser Milbe leben vorzugsweise in langsam sich zersetzenden tierischen und pflanzlichen Stoffen (Käse, Mehl, getrocknete Früchte), vielfach auch in Winkeln schlecht gehaltener Wohnungen. Sie werden fast ausschließlich durch Sortieren und Verpacken von milbigen Früchten auf den Menschen übertragen. Eine Erkrankung tritt nicht in allen Fällen auf, es gehört eine bestimmte Disposition dazu. Die klinischen Erscheinungen sind Bläschen, Knötchen und Lichen-urticatus-ähnliche Effloreszenzen. Von den Gamasiden oder Vogelmilben interessiert den Dermatologen in erster Linie der Dermanyssus gallinae, der bei freilebenden und domestizierten Vögeln vorkommt und Menschen befällt, die mit der Pflege oder Rupfen von Geflügel zu tun haben. Er ruft ein papulöses, manchmal auch exsudatives Erythem, Pruritus und fast nie Bläschenbildung hervor. Unter den Tarsonemiden ist die bekannteste Milbe der Pediculoides ventricosus, der Erreger der Getreidekrätze. Das klinische Bild dieser Krankheit ist sehr mannigfaltig. Die Milben rufen juckende Effloreszenzen, erythemato-vesikulöse Eruptionen und Urtikaria hervor. Das Allgemeinbefinden kann erheblich gestört sein. Oft sind die Lymphdrüsen geschwollen. Verf. glaubt, daß die verschiedenen klinischen Erscheinungen und die Schwere der Erkrankungen nicht auf die Stichwirkung, sondern auf Toxinwirkung zurückzuführen sind.

Migge, M.-Düsseldorf: Über einen mit Follikulin geheilten Fall von Impetigo herpetiformis bei einer nichtgraviden Frau. (Hautkl. d. Med. Akad.) S. 110.

Aus der Anamnese geht hervor, daß der 43jähr. Pat. das linke Ovar vor 16 Jahren aus unbekannter Ursache entfernt worden ist. 14 Tage nach Beginn einer Lungenentzündung traten stecknadelkopfgroße eitrige Bläschen auf geröteter Basis zuerst am Nacken, dann am ganzen Körper auf. Blutkultur und Bläscheninhaltkultur stets negativ. 6 Tage lang erhielt Pat. täglich 1 ccm Follikulin, darauf Besserung. 4 Wochen darauf erneute Aussaat von Bläschen. Pat. erhielt weitere neun Injektionen Follikulin, danach allmähliche Besserung. Bemerkenswert war, daß die Menses während des Klinikaufenthaltes sistierten und kurz vor der Entlassung wieder einsetzten.

Loeb, H.-Mannheim: Salvarsan bei Erkrankungen der Harnwege. (Derm. Abt. d. städt. Krankenanst.) S. 119.

Durch Salvarsan wird die uterine Blennorrhoe infolge Speicherung des As in der Uterusschleimhaut und Beeinträchtigung der Menstruation häufig ungünstig beeinflußt, während die Urethralblennorrhoe durch das im Harn abgehende Arsen rascher geheilt wird. Auch Zystitiden und Pyelitiden heilen in 60—80% durch Salvarsan, wobei der Erfolg nicht auf abgespaltetes Formaldehyd, sondern ebenfalls auf As-Wirkung zurückzuführen ist.

Demuth, Fr.-Luxemburg: Über ein neues kombiniertes Verfahren zur Behandlung des Lupus vulgaris. S. 125.

Zur Behandlung kleiner, bis fünfmarkstückgroßer Herde wird die Boecksche Pinselung empfohlen. Die Formel lautet: Acid. pyrogallic., Resorcin. alb., Acid. salicyl. āā 7,0, Talc. venet., Gelanth. āā 5,0. Alle 5 Tage Verbandwechsel und Reinigung der Wunde. Zur Zerstörung großer Herde eignet sich ausgezeichnet eine kombinierte Behandlung, bestehend aus intravenösen Injektionen von Sulfaten seltener Erden und lokaler Applikation sehr starker Pyrogallussalben. Man injiziert 3—5 ccm einer 2%igen Lösung (Géodyl usw.) täglich und verwendet lokal eine 20%ige Pyrogallusvaseline. Nach 2—3maliger Behandlung geht man zur 10%igen Salbe über und legt sie so lange auf, bis kräftige Granulationen aufschießen. Durch die Injektionen wird stärkste Pyrogallussalbe gut vertragen, ferner kommt es nach der kombinierten Behandlung nur selten zu Rezidiven.

Szentkirályi, S. v.-Hodmezövásárhely (Ungarn): Zur Frage der Wirkungsweise der Salvarsanpräparate. (Abt. f. Haut- u. Geschlechtskrkh. d. Elisabeth-Spitals.) S. 128.

Die Versuche wurden in der Weise ausgeführt, daß unter die reichlich Spirochäten enthaltenden Syphilide Myosalvarsan verschiedener Konzentration injiziert und dann das periodisch gewonnene Reizserum untersucht wurde. Dabei wurde festgestellt, daß in der 2.—4. Halbstunde nach der subkutanen Injektion die Zahl der Spirochäten sehr anstieg, um nach weiteren 1—2 Stunden auf die Anfangszahl oder noch tiefer zu fallen, bis die Lebenserscheinungen dann nach krampfhaften, zuckenden Bewegungen träge werden. Lokal vermochte selbst 30%iges Myosalvarsan die Spirochäten nicht abzutöten.

F. Harry-Wiesbaden.

Digitized by Google

Archives of Dermatology and Syphilology

1929, Bd. 19, Nr. 5

Wachowiak, M., G. V. Stryker, J. Marr, H. Bock u. M. S. Fleisher: The Occurence of Monilia in Relation to Psoriasis (Das Vorkommen von Monilia bei Psoriasis). S. 713.

Verff. fanden sehr häufig, aber nicht bei jedem Fall von Psoriasis, Monilia im Blut, in den Fäzes und auf den Hautaffektionen. Versuche, Psoriasis durch Moniliaimpfung experimentell zu erzeugen, mißlangen bei Tieren und auch bei Menschen. Die Hautreaktion nach Einreibung von Moniliavakzine war bei Psoriasis nicht immer positiv und andererseits positiv bei normaler Haut. Injektionen von Moniliavakzine bei Psoriasis wirkten nicht besonders erfolgreich. Trotzdem Verff. nicht eine spezielle Beziehung zwischen Psoriasis und Monilia nachweisen können, betonen sie das merkwürdig häufige Vorkommen von Monilia gerade bei Psoriasis. 83% der Psoriasisfälle hatten Monilia im Stuhl; Normale hatten nur in 10% der Fälle Monilia im Stuhl. Der geringere Prozentsatz von Monilia im Blut und auf den Hautaffektionen Psoriasiskranker ist wahrscheinlich auf noch ungenügende Untersuchungstechnik zurückzuführen. Verff. halten es für möglich, daß Monilia als Erreger der Psoriasis in Betracht kommt, und zwar glauben sie an eine intestinale Infektion. Falls doch ein anderer primärer Erreger da wäre, so unterhalte vielleicht die parasitäre Moniliainfektion noch die Fortdauer der Effloreszenzen.

Skeer, J.: Sclerema Neonatorum (Sklerem der Neugeborenen). S. 732.

Bericht über einen Fall von Sklerem der Neugeborenen, bei dem röntgenologisch auf Knochenbildung in den Muskeln nachgesehen werden sollte. Irrtümlicherweise wurde das Kind therapeutisch geröntgt und zwar mit dem Erfolg, daß das Sklerem im Laufe der Zeit völlig abheilte. Das Kind erhielt ein Drittel Erythemdosis auf verschiedene Stellen 60 Sekunden lang; es wurde innerhalb eines Jahres viermal auf diese Weise behandelt.

Nickson, D. H., u. F. L. Leibly: The Wassermann Reaction (Die Wassermann-Reaktion). S. 757.

Statistischer Bericht über die Syphilisfälle im Schwedischen Hospital: Männer kommen eher zur Behandlung als Frauen. Diese erwerben ihre Syphilis früh, etwa 10 Jahre früher als die Männer. Die Diagnose ist bei Männern leichter, weil sie sich besser beobachten als Frauen. Die Zahl der unverheirateten Männer mit Syphilis ist relativ weit höher als die der Verheirateten. Die Sterblichkeit kongenital-syphilitischer Kinder betrug 40%.

Chargin, L., u. A. Stone: Early Syphilis (Frühsyphilis). S. 750.

444 Pat. mit Frühsyphilis wurden behandelt. Die seronegativen Fälle gaben den besten Erfolg: Heilung in 99% der Fälle. Bei primärer seropositiver Lues und Lues II trat nur in 61% der Fälle Heilung ein. Zur Bestimmung der Ausheilung wurde Rezidivfreiheit von $1^1/_2$ Jahren nach intensiver Behandlung und dauernd negative WR während dieser Zeit als Maßstab genommen. Die Lumbalpunktion wurde zwar in allen Fällen erstrebt, konnte aber nur in wenigen Fällen ausgeführt werden. Therapeutisch wurde Salvarsan, Hg und Wismut gegeben; Salvarsan in Dosen von 0,2—0,4, Hg und Wismut 1—1,5 ccm in unlöslicher Form. Über die Gesamtdosis, die die einzelnen Fälle erhielten, ist nichts Genaues angegeben.

Gage, J. M.: Granuloma Inguinale (Granuloma inguinale). S. 764.

Es gelang dem Verf. in einem Fall von Granuloma inguinale Donovankörperchen auf Sabouraudschem Nährboden zu züchten. Diese Kultur hatte alle Farbeigenschaften und morphologische Verschiedenheit wie die Donovankörperchen. Verf. bringt einige vortreffliche Abbildungen zu seinem Bericht.

Scholtz, M.: Purpura Annularis Telangiectodes (Majocchi's Disease) (Purpura annularis teleangiectodes [Majocchische Krankheit]). S. 769.

Ein Fall von Purpura Majochii wird beschrieben, der gleichzeitig eine chronische blennorrhoische Prostatitis hatte. Nach Ausheilung der Blennorrhoe, deren Therapie nicht angegeben ist, verschwand die Hautaffektion, die sich überall auf dem Körper gezeigt hatte, ohne jede lokale Therapie. Verf. stellt ausführlich die Differentialdiagnose zwischen Purpura Majocchii, Schambergscher Krankheit und Angioma serpiginosum. Die beiden ersteren sind entzündliche Angiodermatosen, das Angioma serpiginosum dagegen eine progressive naevoide, kapilläre Wucherung der Haut.

Digitized by Google

Hueper, W. C., u. B. B. Beeson: Primary Multiple Sarcomatosis of the Skin (Primäre multiple Hautsarkome). S. 794.

Verf. berichtet über die Sektion eines Falles mit primären multiplen Hautsarkomen. Dieser Fall wurde im Beginn ganz verschieden diagnostiziert: als Lymphoendotheliom und als frühes multiples Karzinom. Verf. glaubt, daß diese Tumoren mesenchymalen Ursprungs sind, da gerade um Nerven und Gefäße die Tumorzellen sich häufen.

Thienes, C. H.: A New Monilia-Like Fungus (Ein neuer moniliaähnlicher Fall). S. 800.

Bei einer Pilzinfektion von Leuten, die in einer Fruchtplantage arbeiteten, fand Verf. eine neue Pilzart, die moniliaähnlich ist, aber nicht in eine bisher bekannte Gruppe eingereiht werden kann. Der Pilz erscheint als runde hefeähnliche Form oder verzweigt mit Konidien. Gelatine wurde von ihm verflüssigt, Lakmusmilch koaguliert und alkalisch gemacht, Dextrose, Lävulose und Maltose wurden vergärt zu Alkohol, Essigsäure und Kohlensäure. Galaktose wurde vergärt zu Alkohol und Essigsäure allein.

L. Mühlpfordt-Allenstein.

The British Journal of Dermatology and Syphilis

Juni 1929

Weber, P.: A Note on the Relations of Capillary Haemangiectatic Naevus and Naevus Anaemicus to the Nervous System (Über die Beziehungen des kapillären hämangiektatischen Naevus und des Naevus anaemicus zum Nervensystem).

W. bespricht vor allem den im allgemeinen noch wenig bekannten (von Vörner zuerst im Jahre 1906 beschriebenen) Naevus anaemicus oder ischaemicus, der auf lokalem Blutmangel beruht und in gewissem Grade den entgegengesetzten Zustand der Haut, wie er beim kapillären hämangiektatischen Naevus vorhanden ist, bildet. Der anämische Naevus ist gewöhnlich multipel und gruppenweise verteilt und gleicht in seinem Aussehen den Eindrücken, welche nach Fingerdruck auf hyperämischer Haut zurückbleiben, aber die Blässe ist eine anhaltende statt vorübergehende. Der Naevus anaemicus ist zu unterscheiden vom Naevus chronicus (oder hypochromicus), der auf lokalem Mangel an Hautpigment beruht — das genaue Gegenteil des gewöhnlichen Pigmentnaevus. W. beschreibt des Näheren zwei selbst beobachtete Fälle, eine 32jähr. Frau und einen 39jähr. Mann betreffend, wo die Flecken am rechten Vorderarm bzw. auf der Brust saßen, ohne daß irgend eine andere Hautveränderung bestand. Nach Vörner liegt die anatomische Ursache eines Naevus anaemicus darin, daß die Hautblutgefäße der ergriffenen Stelle Kapillaren sind, die sich nicht erweitern. Sowohl die Pigment- (teleangiektatischen) wie die anämischen Naevi können auf Anomalien der vasomotorischen Nerven beruhen, und es werden einige Fälle aus der Literatur mitgeteilt, welche diesen Zusammenhang ersichtlicher machen — zwei Fälle von Naevus anaemicus in Verbindung mit typischer (Recklinghausens) Neurofibromatosis, ferner Fall von Pigmentnaevus in Verbindung mit einseitigem Buphthalmus (angeborenem Glaukom) und mit dem sogenannten Lindauschen Symptomenkomplex (Hämangioma der Netzhaut und Zystenbildung des Zerebellum).

Goldsmith, W. N.: A Case of Clinical Morphoea with Tuberculous Histology (Ein Fall von klinischer Morphoea mit tuberkulös-histologischem Befund).

Der Fall betraf eine verheiratete Frau mittleren Alters, bei der die Hautaffektion vor etwa 3 Jahren nach einem Stoß am linken Schienbein begann und aus zwei länglichen, gelbbraunen, harten Stellen, die nicht aufzuheben sind, besteht. Man hat den Eindruck, als ob die Affektion hauptsächlich in der Kutis und vielleicht noch etwas tiefer säße. Außer der Hauterscheinung leidet Pat. seit Jahren an Magenverstimmung und rheumatischen Schmerzen. WR negativ, intradermale Tuberkulinreaktion leicht positiv. Genaue Beschreibung des histologischen Befundes, durch entsprechende Abbildungen illustriert — granulomatöse Struktur mit zahlreichen Riesenzellen, Infiltration der tieferen Kutis- und Subkutisschichten, wie sie für Tuberkulose typisch sein sollen. Die Möglichkeit, daß Tuberkulose zu sklerodermaähnlichen Erscheinungen führt, muß man hier immerhin ins Auge fassen. Tuberkelbazillen können zwar nicht gefunden werden, und die Überimpfung auf Meerschweinchen war negativ; vielleicht besteht eine gewisse Verwandtschaft mit Bazins Krankheit.

Digitized by Google

Percival, G. H.: The Action of Pastes (Die Wirkung der Pasten).

Die Substanzen, welche P. nach einer bestimmten Methode untersuchte, waren Vaselin, Lanolin, eine Mischung von Zinkoxyd (25%) und Vaselin, eine Mischung von (25%) Stärke und (75%) Vaselin und eine solche von Zinkoxyd, Lanolin und Vaselin in 25% und 37,5% (Zinkoxyd). Die Beobachtungen — tabellarisch zusammengestellt — zeigten, daß Vaselin, Lanolin und Mischungen dieser beiden mit Zinkoxyd Wasser und Lösungen, mit welchen sie in Berührung sind, nicht absorbieren. Der unzweifelhafte Vorteil von Pasten vor Salben bei der Behandlung gewisser Hautkrankheiten kann also nicht auf irgend einer Absorption von Wasserexsudaten beruhen, sondern hängt vielleicht mit der Konsistenzveränderung der Fettbasis (durch den Zusatz des Pulvers) zusammen. Die Wirkungsart der verschiedenen Mittel, welche, wie Fettbasen und -Pasten eingehüllt, auf die Haut appliziert werden, ist eine sehr komplizierte. Wenn auch manche Mittel die Fettbasen nicht verlassen, um in wässerige Lösung überzugehen, so kann doch nicht behauptet werden, daß sie in Salbenform unwirksam sind; einige besitzen sogar trotzdem energische therapeutische Wirkung. Wahrscheinlich werden sie in die ölig-talgige Absonderung, welche die Hautoberfläche bedeckt, einverleibt und bilden so in nahem Kontakt mit den lebenden Zellen eine antiseptische Hülle. Die gebräuchlichsten Mittel, wie Jod, Salizylsäure, Ichthyol usw., wurden bezüglich der genannten physikalischen Eigenschaft untersucht und dieselben in tabellarischer Übersicht gezeigt.

Wigley, J. E. M., u. L. R. Broster: A Case of X-Ray Carcinoma on Lupus vulgaris, Treated with Souttar's Steam Cautery, with Subsequent Involvement of Lymphatic Glands (Ein Fall von X-Strahlen-Karzinom auf Lupus vulgaris, mit Kauterisierung behandelt, nachfolgendes Befallensein der Lymphdrüsen).

Der Fall, einen 25jähr. jungen Mann betreffend, der seit seinem fünften Lebensjahre an Lupus vulgaris gelitten hat, dünkt Verff. deshalb von besonderem Interesse, weil 1. das Karzinom wahrscheinlich durch die Eröffnung der Lymphwege, welche die Heilung des primären Herdes nach dem Kauterisieren begleitete, auf die Drüsen übertragen wurde und 2. der primäre Herd ohne Narbenkontraktion und ohne Nekrose des unterliegenden Knochens völlig zur Heilung kam; es ist daher zu empfehlen, vor Kauterisierung die Drüsen zu entfernen. M. Stern-München.

Acta Dermato-Venerologia

Bd. 10, Nr. 2

Schloßmann, Ch. R.-Dorpat-Tartu: Two Cases of Blastomycosis Cutis (Zwei Fälle von Hautblastomykose). (Bakt. Labor. d. esthländ. Univ. Tartu). S. 83.

In dem einen Fall begann die Erkrankung mit braunen schuppenden Flecken am Bauche und Nacken. Nach 3 Monaten entstanden feste Knötchen in großer Zahl und subkutane Abszesse mit dickem, grüngelbem Eiter, die auf Jodkalibehandlung verschwanden, aber nach 9 Monaten als Geschwüre am Bauche, der Brust und des Nackens wiederkehrten, ohne nunmehr durch Jodkali beeinflußt zu werden; auch die Röntgenbehandlung blieb erfolglos. Die mikroskopische Untersuchung des Eiters wies massenhafte Hefezellen auf, die Kultur zeigte aerob und anaerob wachsende Hefe. Der Kranke, der $1^1/_2$ Jahre nach Beginn der Erkrankung starb, wies bei der Obduktion eine reiche Hefeinfiltration in der Lunge und in der Milz sowie eine allgemeine Schwellung der Lymphdrüsen bei ausgesprochener Kachexie auf. Im zweiten Fall war das Bild außerordentlich syphilisähnlich, solange die Haut mit zahlreichen kleinen Knötchen und kleinen Hautabszessen bedeckt war, besonders an der Brust und am behaarten Kopf. Die Blutuntersuchung fiel negativ aus, die Untersuchung des Eiters gab mikroskopisch und kulturell das Vorhandensein von Hefezellen. Die Behandlung mit Jodkali brachte vollständige Heilung. Die kulturell aus beiden Fällen erhaltenen Hefen ließen sich mit Erfolg auf Kaninchen und Meerschweinchen sowie Mäuse übertragen, während Ratten ohne Erfolg geimpft wurden. Die Organismen gehören in die Gruppe der Monilia (Plaut) oder Parasaccharomyzes (Anderson).

Ostrowski, St.-Lemberg: Über einige klinische Erscheinungen unter dem Einfluß der vegetativen Gifte im Zusammenhang mit den anatomisch-physiologischen Verhältnissen des vegetativen Systems. (Derm. Abt. d. Allgem. Krankenh.)

Die Reaktion des vegetativen Systems gegenüber Pilokarpin, Physostigmin, Muskarin, Nikotin, Adrenalin und Atropin ist individuell und lokal verschieden. Da bei Pilo-

Digitized by Google

karpin und bei Adrenalin die subkutane Injektion schon in der zweiten Minute wirkt, so braucht man diese beiden Substanzen weder intramuskulär noch intravenös zu verwenden. Bei allen Kranken erweisen sich die Reaktionen an den Schweißdrüsen und an den Speicheldrüsen als deutlich, während andere Organe schwächer reagieren. Das Pilokarpin ruft manchmal eine Beschleunigung, manchmal eine Verlangsamung des Pulses hervor. Das Adrenalin wirkt ähnlich wie das Pilokarpin auf das Herz, aber beim Menschen nicht auf die Schweißdrüsen. Die Reaktion der Nierenfunktion ist ebenso wie die Pupillenreaktion und die Glykosurie eine Alarmglocke hinsichtlich der Störung der entsprechenden Organe.

Krzysztalowicz, Fr.-Warschau: Au sujet des manifestations eczématiformes provoquées par les microbes pyogènes (Ekzem und Eitererreger).

Unter den Ekzemen gibt es zahlreiche Formen, die in die Gruppe der Dermoepidermitis von Gougerot gehören; sie sind durch ein Ödem der Kutis und der Epidermis charakterisiert, das beim Ansteigen gegen die Epidermis zur Bildung von Bläschen, Krusten und Schuppen führt und sich oft mit einer Staphylokokkeninfektion verbindet. Histologisch entsprechen die Bildungen genau dem Ekzemcharakter, bakteriologisch der Einwirkung von Streptokokken und ätiologisch der pyogenen Disposition der Kranken und der Labilität des vegetativen Systems. Die Verbreitung der Erkrankung erfolgt auf dem Wege der Haut oder auf dem Wege der Blutgefäße und der Lymphgefäße; dabei handelt es sich nicht um die Wirkung von Toxinen, sondern um eine Verbreitung der Mikroorganismen selbst.

Per, M. J.-Moskau: Contribution à l'étude d'une forme clinique de la syphilis pigmentaire (ainsi dénommée: syphilis nigricante de A. Fournier) (Studien über Pigmentsyphilis [Syphilis nigricans nach A. Fournier]). (Staatl. venereol. Inst.)

Bei einem 53jähr. Alkoholiker, der wegen Lepraverdacht ins Spital gebracht wurde, zeigen sich zahlreiche korymbiforme braune oder schwarze Effloreszenzen, die sich histologisch als hämorrhagische Granulome mit Riesenzellen und Epithelzellen erwiesen, bei denen die Eisenreaktion positiv ausfiel. Unter spezifischer Behandlung bildeten sich die Infiltrate zurück, aber die Pigmentierung blieb erhalten. Die Syphilis haemorrhagica muß von der Lepra, dem Sarkoid und dem idiopathischen Pigmentsarkom unterschieden werden.

F. Winkler-Wien.

Mitteilungen aus der Literatur

Syphylis

Serologie

Stern, C.-Düsseldorf: Die Bewertung der Trübungsreaktion in der Praxis. (Hautkl. d. Med. Akad.) M. m. W., 1929, Nr. 23, S. 957.

Verf. nimmt zu dem Vorschlage Hohns (M. m. W., Nr. 15, 1929), die Trübungsreaktionen höher als bisher zu bewerten, Stellung und warnt vor einer Überbewertung dieser Reaktionen. Zu dieser Warnung wird er durch die Ergebnisse seiner jahrelang an allen Kranken der Klinik durchgeführten serologischen Untersuchungen veranlaßt. Für sämtliche zum Luesnachweis dienende Reaktionen ist der Gehalt der Extrakte an Cholesterin und fettartigen Substanzen von maßgeblicher Bedeutung. Der Gehalt an diesen Stoffen schwankt aber bei allen Extrakten ganz beträchtlich. St.s experimentelle Untersuchungen ergeben, daß Steigerung des Cholesteringehalts des Extraktes fast sämtliche Reaktionen positiv machen kann. Für die Bedeutung der Lipoide spricht das häufiger beobachtete Positivwerden der WR kurz vor und kurz nach der Entbindung. Von Bedeutung sind ebenfalls die Fälle von Ulcus molle und Bubonen und die Fälle von Gonorrhoe mit Epididymitis oder Prostatitis, bei denen nicht so selten eine positive WR auftritt. Nicht ohne Einfluß ist auch die Ernährung auf den Lipoidgehalt des Serums des zu untersuchenden Patienten, wie Fütterungsversuche an Meerschweinchen ergeben haben. Aus diesem Grunde macht Verf., wenn es sich um wichtige Entscheidungen handelt, keine Blutentnahme am Nachmittag. Schon bei der WR, die durch die Art der Technik Ausgleichsmöglichkeiten für Fehlerquellen bietet, sind die angeführten Momente von Wichtigkeit, von noch größerer Bedeutung sind sie aber für die in der Technik relativ einfacheren Trübungs- und Flockungsreaktionen. Sprafke-Chemnitz.

Digitized by Google

Töpfer, D.-Dresden: Kurze Mitteilungen über unsere praktischen Ergebnisse mit der Kahnschen Reaktion. (Bakt. Untersuchungsanst. d. Stadt Dresden.) Zbl. f. Bakt., Bd. 112, H. 3/4, S. 231.

Die Kahnsche Reaktion stimmte in 92,86% mit den Resultaten der WR und MTR überein. 18 Sera = 2,2% reagierten positiv bei negativer WR, MTR und Sternscher Modifikation. In 13 Fällen davon lag eine positive Anamnese vor. In nur 4 Fällen fiel die Kahnsche Reaktion nicht ganz negativ bei positiver Anamnese aus. In weiteren 9 Fällen war die Kahnsche Reaktion negativ bei positiver oder schwach positiver WR. In 5 Fällen war Lues diagnostiziert worden. 2 Fälle davon mit positiver Anamnese ergaben mit Stern und Flockung positive Reaktion bei negativem Ausfall von Wassermann und Kahn. In einem Fall stimmte die negative Kahnsche Reaktion mit negativer Stern-Reaktion, in 2 Fällen mit negativer Flockung überein. Die Kahnsche Reaktion ist somit eine recht brauchbare Untersuchungsmethode. F. Harry-Wiesbaden.

Salamon, E.: La réaction de Kahn dans le séro-diagnostic de la syphilis (Die Kahnsche Reaktion bei der Serumdiagnose der Syphilis). Compt. rend. Soc. Biol. Bd. 101, Nr. 18, S. 286.

Die Kahnsche Flockungsreaktion wurde 759mal bei Serumuntersuchungen, 205mal bei Liquoruntersuchungen mit der Alexin-Fixationsreaktion (Technik des Instituts Pasteur) und der Meinickeschen Trübungsreaktion verglichen. Es zeigte sich dabei ihre auf ihrer Sensibilität, Spezifität und Einfachheit der Ausführung beruhende große Bedeutung für die Serologie der Syphilis. Immerhin versagte sie bisweilen bei positiver WR und MR, so daß sie nicht zu der in Amerika stellenweise eingeführten ausschließlichen Anwendung, sondern in Verbindung mit den anderen Reaktionen empfohlen werden kann. E. Levin-Berlin.

Isabolinskij u. Podwalnaja-Smolensk: Vergleichende Untersuchungen über die Reaktionen Wassermann, Muttermilch und Kahn. Wratschebnaja Gaseta, 1929. Nr. 7.

Im allgemeinen stimmte, nach massenhaften Untersuchungen der Verff., die WR mit der Muttermilch-Reaktion in 85,7% überein. Es erwies sich aber die letztere bedeutend empfindlicher als die WR, da in 375 Fällen, wo Syphilis in der Anamnese vorlag, die WR bloß in 55 Fällen, d. h. in 14,6%, die Muttermilch-Reaktion dagegen in 320 Fällen, d. h. in 85,3% positiv ausfiel. Die Kahnsche Reaktion stimmte in 85,8% mit der WR überein, war aber zu 0,4% weniger empfindlich als die WR und zu 7,2% weniger empfindlich als die Muttermilch-Reaktion.

A. Jordan-Moskau.

Fischer, M., Bunte u. J. Grossmann: Vergleichende sero-diagnostische Untersuchungen nach den Methoden Muttermilch und Kaupp bei Syphilis. Wratschebnaja Gaseta, 1929. Nr. 7.

Nach den Untersuchungen des Verf. ist die Muttermilchsche Reaktion, besonders bei Syph. latens, empfindlicher als die Kauppsche Reaktion, da erstere bei Syphilitikern in 66%, letztere in 58% positiv ausfiel. A. Jordan-Moskau.

Mosbacher, F. W.-Frankfurt a. M.: Erfahrungen mit einem einfachen gebrauchsfertigen Liquordiagnostikum. (Nervenheilanst. d. Stadt Frankfurt.) M. m. W., 1929, Nr. 24, S. 994.

Verf. hat die von Vonkennel in der Dermatol. Zeitschrift publizierte Modifikation der zweifach kolorierten Schellackreaktion an eigenem Material in 59 Fällen erprobt und in Vergleich gesetzt zu der Wassermannschen Reaktion, Goldsol-, Pandy- und Nonneprobe. Er fand ebenfalls, daß die Vonkennelsche Modifikation eine sehr brauchbare, schnelle und zuverlässige Probe ist, die sich als Schnellreaktion für die Praxis besonders eignet. H. Lippert-Köln.

Gougerot: Valeur diagnostique de la séro-réaction de Bordet-Wassermann (Der diagnostische Wert der Bordet-Wassermannschen Reaktion). Paris Méd., 1929, Nr. 23, S. 552.

Von den verschiedenen angegebenen Techniken sollen stets mehrere zur Anwendung kommen. Fällt die Reaktion negativ aus, so ist zu entscheiden, ob Syphilis auszuschließen ist oder ob latente oder ganz frische Syphilis vorliegt; auch bei maligner oder durch frühzeitige Behandlung retardierter Syphilis kann negative WR vorkommen. Positive WR findet sich außer bei Syphilis bei akuten Infektionskrankheiten, kachektischen Zuständen (Tuberkulose, Karzinom), Pian, Malaria, Trypanosomiasis, Lepra. Zweifelhafte Reaktion bei alten Infektionen, behandelten

Digitized by Google

Fällen; inkomplette Hemmung bei benachbarten Antikörpern (Lepra). Von Wichtigkeit ist Wiederholung der Untersuchung, Reaktivierung. E. Levin-Berlin.

Zollschan, J.-Györ/Ungarn: Beiträge zur spezifischen Empfindlichkeit der Müllerschen Ballungsreaktion. W. kl. W., 1929, Nr. 24, S. 810.

Nach langjährigen Untersuchungen und besonders nach Erfahrungen der letzten Zeit ist Verf. der festen Überzeugung, daß die Müllersche Ballungsreaktion in allen Fällen, in denen bei Lues die WR + ist, auch die typische positive Ballung zeigt, darüber hinaus aber auch bei unklaren WR negativen Fällen ein noch deutlich positives Resultat gibt. Dieses ist als durchaus spezifisch anzusehen. Der Müllerschen Ballungsreaktion kommt große Bedeutung zu, und sie sollte als obligate Reaktion in den Laboratorien eingeführt werden. (Mehrere kurze Krankengeschichten zur Illustration.) H. Colman-Berlin.

Kafka, V., u. Samson, K.-Hamburg: Die Bedeutung der Eiweißrelation in der Liquordiagnostik. (Serol. Abt. d. Psychiatr. Univ.-Klin. u. Staatskr.-Anstalt Friedrichsberg-Hamburg.) D. m. W., 1929, Nr. 27, S. 1122.

Der Grenzwert der Liquorzellen im Kubikmillimeter beträgt $^8/_3$. Fälle mit $^8/_3$—$^{15}/_3$ Zellen sind bereits abnorm. Die Eiweißrelation ermöglicht eine scharfe Abgrenzung des normalen vom pathologischen Liquor, ferner die Unterscheidung des Liquors bei syphilitischen von dem bei nichtsyphilitischen Erkrankungen des Zentralnervensystems. Die Werte für normalen Liquor lauten: Gesamteiweiß (1. Zahl) 0,9—1,3, 2. Zahl 0,3—0,5, Globulin 0,1—0,3, Albumin 0,8—1,0. Teilstrich. Der Hydratationskoeffizient beträgt etwa 1,5, der Eiweißquotient 0,25. Bei Paralyse ist die 2. Zahl größer als die 1. Zahl. Der Albuminwert ist fast normal oder niedriger, nur bei atypischen Fällen höher, der Eiweißquotient sehr hoch. Die Eiweißrelation der Tabes steht zwischen der bei Paralyse und Lues cerebri.

F. Harry-Wiesbaden.

Einstein, O.-Berlin-Buch: Über den heutigen Stand der C. Langeschen Goldsolreaktion. (Neuropath. Inst.) Med. Welt, 1929, Nr. 29, S. 1030.

Verf. versucht denen, die sich nur gelegentlich mit den Untersuchungsmethoden des Liquor cerebrospinalis zu befassen haben, die Unterlagen zu einer selbständigen Beurteilung zu geben. Verf. beschreibt die Ausführung der Reaktion, deren Bewertung er an einer Kurve veranschaulicht. Die Herstellung des Goldsols sowie die theoretischen Grundlagen der Goldsolausflockung werden erklärt, um dann auf die Reaktionen am pathologischen Liquor näher einzugehen. Diese lassen besonders die Bedeutung der Goldsolreaktion zur frühzeitigen Erkennung der progressiven Paralyse erkennen. H. Reß-Dessau.

Therapie

Richter, W.-Berlin: Beiträge über die Wirkung ultravioletter Strahlen auf die spezifische Behandlung der Lues. (Chir. Univ.-Kl.) M. m. W., 1929, Nr. 5, S. 189.

Verf. beschreibt ausführlich drei beobachtete Fälle, die einen interessanten Beitrag über die Wirkung ultravioletter Strahlen auf die spezifische Behandlung der Lues liefern. In dem ersten Falle kam es zu einer Rezidivierung der während der Behandlung abgeklungenen Roseola, und zwar ausschließlich an den Körperpartien, die den Sonnenstrahlen ausgesetzt waren. Die Rezidivroseola erwies sich der weiteren Behandlung gegenüber als besonders resistent, und auch im weiteren Verlauf traten Neuerscheinungen teils in der Haut, teils im nervösen Apparat auf, und auch die Seroreaktion ließ sich nicht beeinflussen. Dieser scheinbare Gegensatz zu den Beobachtungen über die günstige Wirkung der Ultraviolettbestrahlung bei der antisyphilitischen Behandlung wird damit erklärt, daß für die maximale günstige Beeinflussung der ultravioletten Strahlen eine besondere Dosierung erforderlich ist, die nicht wie in dem betreffenden Falle überschritten werden darf, da es sonst zur Gewebsschädigung und somit zur Lähmung der wichtigen biologischen Funktionen der Haut und zur Verminderung des chemotherapeutischen Einflusses auf die Erkrankung kommt. Die beiden anderen Fälle zeigen, daß Neosalvarsanbehandlung bei Sonnenverbrennung schwere toxische Erscheinungen hervorrufen kann, da durch die Schädigung der Haut die für die Salvarsanbehandlung wichtigen biologischen und Stoffwechselfunktionen gestört sind. Es ist daher bei Sonnenbrand auch geringerer Art eine Neosalvarsanbehandlung sofort abzusetzen. Als Behandlung von Neosalvarsantoxikosen hat sich im besonderen die intramuskuläre Injektion von 1 ccm einer Neosalvarsandosis 1 : 1000 bewährt. Daß es sich in den beiden Beobachtungen nicht

Digitized by Google

um eine Salvarsanidiosynkrasie, sondern um eine Toxikose handelte, ließ sich durch die funktionelle Hautprüfung nach Urbach-Königstein, die negativ ausfiel, bestätigen. B. Peiser-Berlin.

Efron-Moskau: Einige Bemerkungen zur Behandlung von Neurolues in Kurorten. Moskowskij Medicinskij Journal, 1928, Nr. 9.

Eine Kombination der speziellen Behandlung mit Balneotherapie ist besonders in den Fällen von spätviszeraler Lues und von Lues des zentralen Nervensystems zu empfehlen, wogegen dieselbe bei vorgeschrittener Tabes nur mit Vorsicht ausgeübt werden soll. A. Jordan-Moskau.

Leschke, E.-Berlin: Kombinierte Salvarsan-Septojod-Behandlung. Med. Kl. 1929, Nr. 10, S. 394.

Salvarsan ist in Septojod leicht lösbar, die Lösung ist klar, gelblich. Zur Verwendung kommen 20 ccm, was einem Jodgehalt von 0,6 entspricht. Durch Kombination der beiden Mittel wird eine gesteigerte bakterio- und histotrope Wirkung erzielt; von Vorteil ist ferner die vasodilatatorische Wirkung des Jods, die Begünstigung des Stoffaustauschs zwischen Blut und Gewebe und das leichtere Eindringen des Salvarsans in das Gewebe des Zentralnervensystems durch die hypertonische Lösung. Dies kann noch verstärkt werden durch voraufgehende intravenöse Einspritzung von 20 ccm einer 20%igen Kochsalzlösung und Fieberbehandlung nach Walinski (bis auf 45° C gesteigertes heißes Bad). E. Levin-Berlin.

Stämmler, M.-Chemnitz: Pathologische Demonstrationen, Salvarsanvergiftung. (Path.-hyg. Inst.) Med. Welt, 1929, Nr. 8, S. 270.

Bei einer schwangeren Frau im 8. Monat trat 4 Tage nach der dritten Salvarsaninjektion der Exitus ein. Die Sektion ergibt das Bild einer Salvarsanencephalitis mit einem großen Blutungsherd und zahlreichen, konfluierenden Einzelherden als Folge einer schweren Zirkulationsstörung, für die die Schwangerschaft als prädisponierendes Moment angesehen wird. H. Ress-Dessau.

Wölz, M.-Eichwald (Erzgeb.): Über einen Fall von komplexer Salvarsantoxikose. (Sanatorium Theresienbad.) M. Kl., 1929, Nr. 8, S. 304.

Viele angebliche Salvarsanschädigungen sind im Grunde Manifestationen der Grundkrankheit (Spätikterus = Monorezidiv der Leber, Neurorezidive). Als Salvarsanintoxikation sind die Fälle aufzufassen, in denen noch andere Zeichen schlechter Verträglichkeit auftreten oder sich gleichzeitig an verschiedenen Organgebieten längerdauernde, durch die Syphilis schwer zu erklärende Schädigungen finden. Bei einem wegen Primäraffektes mit Neosalvarsaneinspritzungen behandelten Patienten hatte sich nach der 5. Einspritzung Ikterus eingestellt, der bei Fortsetzung der Einspritzungen zunahm, außerdem entwickelte sich eine Polyneuritis mit Sensibilitätsstörungen, Abschwächung bzw. Fehlen von Sehnen-, Periost- und Hautreflexen, im weiteren Verlaufe Muskelatrophien. Behandlung mit intravenösen 50%igen Traubenzuckerlösungseinspritzungen, mit kleinen Insulindosen und sehr kohlehydratreicher Kost, um die Resistenz der Leber zu steigern und dem autolytischen Zerfall entgegenzuarbeiten. Mannigfache Behandlung der Polyneuritis. Salvarsanschädigung kann hier angenommen werden, da die WR stets negativ war, sonstige Syphilissymptome fehlten, die Erscheinungen ohne spezifische Behandlung schwanden, außerdem die Erscheinungen am Nervensystem weitgehende Ähnlichkeit mit denen einer Arsenvergiftung zeigten. Derartige Zufälle lassen sich nicht immer vermeiden, da sich die Empfindlichkeit des Patienten gegen Salvarsan vorher nicht feststellen läßt. Doch müssen bei geringstem Verdachte Funktionsprüfungen der gefährdeten Organe vorgenommen und Zeichen von Unverträglichkeit beachtet werden, was in dem beschriebenen Falle nicht geschehen war. E. Levin-Berlin.

Mingazzini, G.-Rom: Behandlung der Neurolues und Metalues, Zweifel und Ungewißheiten. (Neurol. u. Psychiatr. Univ.-Kl.) Med. Welt, 1929, Nr. 5, S. 161.

Diagnostische Zweifel aus dem Grenzgebiet der Venerologie und Neurologie, die jedem Syphilistherapeuten begegnen, werden gestreift. Ob ein Krankheitsprozeß luetisch bedingt ist oder sich nur bei einem Luetiker abspielt, ist eine häufige Frage, bei der an Nonne erinnert wird: „Die Serumreaktionen müssen bei der Diagnose Magddienste, nicht Führerdienste leisten." Kritisch äußert sich Verf. über die verschiedenen Antiluetika und die Art ihrer Einverleibung. Beim Hg bekennt er sich als Anhänger der Einreibungen und weist auf die flüchtige Wirkung des intravenös eingespritzten Sublimats hin. Daß bei einem Tabiker Neosalvarsandosen von 1,2 eine Verschlimmerung hervorgerufen haben, wird uns nicht wundern. Von Wismut

Digitized by Google

hat Verf. keine sehr günstige Meinung; er hält die Gefahren beim Hg für geringer als bei Anwendung des Wismut. Auch die Malariakur wirkt auf die Tabes wenig ein, mit Ausnahme der Sehstörungen, die eine leichte Besserung erfahren. Bei jedem Mittel sieht Verf. Ungewißheiten, die nicht befriedigen, deshalb die Notwendigkeit nicht medicamentis, sondern medica mente zu behandeln. H. Ress-Dessau.

Fischer, O.-Prag: Weitere Beiträge zur Therapie der Metalues. Med. Kl., 1929, Nr. 9, S. 329.

Neben dem zuerst zur Fieberbehandlung der Metalues verwendeten Tuberkulin und der Malaria gab auch das Nuklein gute Erfolge, die sich noch verbesserten, als man ein bis zur Biuretfreiheit abgebautes Nuklein, das Phlogetan (in 10%iger Lösung) erhielt; dieses war besonders von wesentlich besserer Wirkung bei der Tabes, bei der Nuklein fast vollkommen versagt hatte. Eine weitere Verbesserung brachte das 20%ige Phlogetan (Ph. forte), das eine der Malariawirkung ähnliche chokartige Temperatursteigerung zeigte; seine intramuskuläre Einspritzung vermeidet die bei der früher üblichen subkutanen Einspritzung hervorgetretenen unangenehmen Lokalreaktionen. Durch zufällige Beobachtungen stellte sich heraus, daß die Wirkung des starken Phlogetans noch weiter verstärkt werden kann, wenn man damit die intravenöse Einspritzung von 5—15 Millionen abgetöteter Kolibazillen verbindet. Es kommt dann zu Reaktionen, die fast ganz einem typischen Malariaanfall gleichen, aber weniger unangenehm empfunden werden, und es besteht gegenüber der Malariabehandlung der große Vorteil der Dosierbarkeit. Beide Behandlungen können übrigens kombiniert werden, und auch die Phlogetan-Kolibehandlung soll ebenso wie die Malariabehandlung durch angeschlossene Salvarsanbehandlung ergänzt werden. Von großem Werte ist auch die Möglichkeit einer mehrmaligen Wiederholung der Kur, die mit Phlogetan besser durchzuführen ist als mit der hierbei geringere Erfolge gebenden Malaria. Die Wirkung des Phlogetans zeigt sich nicht nur klinisch, sondern auch in einer deutlichen therapeutischen Umänderung des Liquors. Die Wirkung ist eine bessere bei frischeren Erkrankungen und jüngeren Personen, was auf eine bessere Reaktionsfähigkeit zu beziehen ist. Die Kombination mit anderen Mitteln als Kolivakzinen wird weiter zu prüfen sein.
E. Levin-Berlin.

Emdin u. Dynkina: Das Wismut im Blut und im Liquor cerebrospinalis bei Behandlung der Neurolues. Moskowskij Medicinskij Journal, 1928, Nr. 9.

Das heute vielfach bei Neurolues angewandte Wismut kann 20—40 Min. nach intramuskulärer Injektion im Blut nachgewiesen werden und bleibt dort 24—27 St. In die Zerebrospinalflüssigkeit dringt das Wismut nur dann, wenn die Hirnmembran entzündet ist (Meningitis luetica). Die Untersuchung geschah nach Aubry-Lequer.
A. Jordan-Moskau.

Schellworth, W.-Frankfurt a. M.: Über rationelle Impfmalariatherapie. (Abt. u. Poliklin. f. Nervenkranke im Städt. Krankenhaus.) M. m. W., 1929. Nr. 7, S. 274.

„Für eine rationelle, schonende und möglichst wenig zeitraubende Malariatherapie sind zwei Forderungen zu erfüllen: 1. Rasche und rezidivfreie endgültige Entfieberung, damit Abkürzung der in der Klinik zu verbringenden Rekonvaleszenz. 2. Sofortige Kupierung des Fieberanfalls bei bedrohlichen Erscheinungen auf kurze Zeit ohne völliges Erlöschen der Malaria überhaupt, bzw. individuell angepaßte Beeinflußbarkeit des Fiebers nach Verlauf und Höhe." Die zweite Forderung, die nicht selten an den Therapeuten herantritt, veranlaßte Verf., da die perorale Chininwirkung zu langsam ist, Neosalvarsan die Malaria leicht völlig zum Erlöschen bringt und daher eine neue Impfung mit ihrem Zeitverlust der Inkubation zur Folge haben kann, das Plasmochin an 30 Kranken zu versuchen. Der gewünschte Erfolg trat auch zunächst ein bei einer auf mehrere Dosen verteilten Tagesmenge von 0,02—0,03 g. Es zeigt sich dann aber die interessante Tatsache, daß bei solchen Patienten, die mit dem Blut von mit Plasmochin vorbehandelten Pat. infiziert wurden, die Plasmochingaben zur Erreichung der gewünschten Fieberunterbrechung von Passage zu Passage vergrößert werden mußten bis auf 6mal 0,02 g täglich. Dabei wurde Zyanose und lividgraue Verfärbung des Gesichts beobachtet, so daß die Versuche eingestellt wurden. Die Erklärung ist darin zu suchen, daß Plasmochin vorwiegend auf Geschlechtsformen einwirkt, der benutzte Stamm jedoch nach über 5jähriger Züchtung geschlechtsformenfrei geworden zu sein scheint. Verf. benutzt jetzt wieder Neosalvarsan in, wie er angibt, „subtiler, um nicht zu sagen intuitiver Dosierung" von 0,15—0,45 g. H. Th. Hinrichs-Halberstadt.

Digitized by Google

Arias, B. R., u. J. Pons, Balmes-Barcelona: La malarioterapia en la paralisis progresiva (Die Malariatherapie bei Paralysis progressiva). Rev. Med. Barcelona 1929, Nr. 61, S. 24.

Verf. berichtet über die Erfolge mit der Malariabehandlung bei 30 Paralytikern. Die Einzelheiten in der Technik bedürfen keinerlei Besprechung. Sie sind hinreichend bekannt. Fünf Kranke starben. Der Zustand der übrigen besserte sich mit Ausnahme von zwei Fällen. Die Beeinflussung der WR usw. war nicht sehr erheblich. Weitere Einzelheiten fehlen. Ruge-Hamburg.

Kundratitz, K.-Wien: Die Malariatherapie der kongenitalen Lues. (Univ.-Kinderklin. Rostock.) Ther. d. Gegenw., Jg. 70, H. 2, S. 61.

Auf einem Material von 25 Fällen fußend, wird über günstige Erfolge einer mit Salvarsan und Wismut kombinierten Malariabehandlung bei kongenital-syphilitischen Kindern berichtet. Charakteristische juvenile Tabes- und Paralysefälle haben anscheinend in dem besprochenen Krankenmaterial gefehlt. Der Autor will in 60% klinische und serologische Heilung oder weitgehendste Besserung erzielt haben. Er hält es für erforderlich, bereits in den frühesten Stadien kongenitaler Syphilis mit der oben genannten Therapie einzugreifen. Die Indikation stellt er wie bei erworbener Syphilis: 1. bei Erkrankung des Zentralnervensystems, 2. bei Fällen von hartnäckig positivem Liquor auch ohne klinische Symptome, 3. bei allen durch spezifische Behandlung nicht beeinflußbaren Spätformen, 4. bei klinisch symptomlosen Fällen mit trotz intensiver spezifischer Kuren positiv bleibenden Blutserumreaktionen. Kontraindikation besteht ebenso wie bei Erwachsenen bei bestimmten körperlichen Störungen. Die Malaria wird selbst im frühen Kindesalter gut vertragen. W. Kirschbaum-Hamburg.

Hellwig, A.-Potsdam: Ist Behandlungszwang bei latenter Syphilis möglich? D. m. W., 1929, Nr. 12, S. 489.

Eine „Gefährdung anderer" im Sinne des § 9 des Reichsgesetzes erachtet Verf. als vorliegend, wenn eine an latenter Lues leidende Frau, die bereits ein kongenitalluetisches Kind geboren hat, die Behandlung bei erneuter Schwangerschaft verweigert. Die Gesundheitsbehörde ist in einem solchen Falle befugt und unter Umständen verpflichtet, die Zwangsbehandlung durchzuführen.

F. Harry-Wiesbaden.

Waldemar-Kertész, J.-Wien: Zur Frage der Luesbehandlung mit Myosalvarsan. (Dermatol. Abt. d. Wilhelminen-Spitals.) M. Kl., 1929, Nr. 11, S. 436.

Die Dosierung betrug 0,15—0,45, Gesamtmenge einer Kur 5—6 g. Die örtlichen Empfindungen werden durch Lösung in geringer Flüssigkeitsmenge (2 ccm) vermindert. Bei einem großen Teil der Patienten intensivere Schmerzen, Druckempfindlichkeit auch am nächsten Tage, geringes Übelsein und Brechreiz; in einzelnen Fällen mußte wegen zu starker Beschwerden die Behandlung ausgesetzt werden, ebenso auch wegen Fieberreaktionen, follikulärer Dermatitis, urtikariellen Exanthems. Die Rückbildung der spezifischen Erscheinungen war eine langsamere als bei Neosalvarsan. Myosalvarsan soll, ebenso wie Spirocid, nur angewendet werden, wenn die intravenöse Neosalvarsanbehandlung nicht ausführbar ist.

E. Levin-Berlin.

Spiethoff, B.-Jena: Erfahrungen mit der Lebertherapie bei Intoxikationszuständen nach Salvarsan, Wismut, bei Infektionen und Psoriasis. (Univ.-Hautklin.) M. m. W., 1929, Nr. 14, S. 577.

Bei schweren, fieberhaften, mit Abszessen einhergehenden Salvarsandermatitiden und auch in einem Fall von universeller, seit 1 Jahr bestehender Wismutdermatitis hatte Verf. gute Erfolge mit der Lebertherapie. Im Tierversuch wurde nachgewiesen, daß die Lebergaben heilenden, aber keinen vorbeugenden Wert haben. Bei fieberhafter Zystitis und Pyelitis war der Erfolg deutlich im Hinblick auf Fieber und Schmerzen, die Bakterien verschwanden jedoch nicht. Interessant die Feststellung, daß durch Leberzufuhr Psoriasis vulg. zwar geheilt wird, Rezidive jedoch nur bei fortdauernd gegebener Leber verhütet werden können. Da orale Gaben nicht immer vertragen werden oder verabfolgt werden können, wird jetzt ein injizierbares Hepatrat hergestellt. H. Th. Hinrichs-Halberstadt.

Michael, J. C.-Houston (Texas): Exfoliative Dermatitis from Acetarsone (Stovarsol) (Exfoliative Dermatitis von Azetarson [Stovarsol]). J. Am. m. Ass., Bd. 92, Nr. 8, S. 645.

Im Verlauf von mehreren Monaten trat bei einer 36jähr. Frau nach Ein-

Digitized by Google

nahme von 22 g Stovarsol eine Hautveränderung auf, die zunächst als Rhus-Dermatitis angesehen wurde. Diese wurde rein örtlich behandelt, und die eigentliche Ursache vom Verf. erst festgestellt, nachdem 44 g Stovarsol eingenommen waren. Nach Abklingen der Erscheinungen nahm die Kranke ohne Wissen des Arztes nochmals 2 Tabletten, da sie das Stovarsol nicht als Ursache der Erkrankung anerkennen wollte. Die Erkrankung trat wieder auf, und nach dem Abklingen gab Verf. nochmals 2mal 0,25 g Stovarsol in 4stündigem Abstand. 8 Stunden nach der zweiten Gabe traten Brennen, Jucken, Rötung, Nässen sowie Durchfall auf. Der Fall wird als Folge kumulativer Wirkung und nicht als Idiosynkrasie aufgefaßt.

P. Seier-Heidelberg.

Levaditti, C., M. V. Sanchis-Bayarri, R. Schoen u. S. Manin: Etude expérimentale des Bismuths liposolubles (Experimentelle Studie über lipoidlösliche Wismutverbindungen). Ann. Inst. Pasteur, Jahrg. 42, Nr. 12, S. 1489.

Die Versuche erstrecken sich auf die Toxizität, die therapeutische Wirksamkeit, Resorptionsfähigkeit, Ausscheidung und Wirkungsmechanismus bei zusammengesetzten lipoidlöslichen Wismutpräparaten; sie gleichen den löslichen Wismutsalzen in der Schnelligkeit der Resorption und der spiriziden Wirksamkeit, den unlöslichen Verbindungen in Hinsicht der Depotwirkung, die eine gründliche und langdauernde Heilung sichert.

S. Habermann-Prag.

Fournier, L., L. Guenot, A. Schwartz u. M. Yovanowitsch: Le Bismoxyl surrénal dans la syphilis humaine (Das Nebennieren-Wismut bei der menschlichen Syphilis). Compt. rend. Soc. biol., Bd. 100, Nr. 7, S. 471.

Eine Kombination eines Wismutpräparates mit Nebennierenkapsel hat bei 25 Kranken mit primärer und sekundärer Syphilis schnelles Schwinden der Spirochäten und Überhäutung der Läsionen, ausgesprochene Abschwächung und auch Negativwerden der Seroreaktionen bewirkt; vereinzelte Rückfälle nur bei ungenügender Behandlung. Dabei ist der Wismutgehalt des Präparates ein nur sehr geringer, 0,7 mg metallisches Wismut im Kubikzentimeter, so daß die Kranken bei einer Kur 180—252 g erhielten. Das Präparat ist gut verträglich, keine Nebenerscheinungen.

E. Levin-Berlin.

Guénot: Considérations sur l'action du tellure dans la syphilis (Betrachtungen über die Wirkung des Tellurs bei der Syphilis). Paris méd., 1929, Nr. 9, S. 218.

Das Tellur erwies sich bei experimenteller und originärer Kaninchensyphilis als sehr wirksam, und zwar kommen hierbei unlösliche Salze und metallisches Tellur in Betracht; lösliche Salze sind weniger wirksam, hingegen stärker toxisch. Beim Menschen wurden auch mit den verhältnismäßig geringen Dosen, die die zur Verfügung stehenden Präparate gestatten, Heilerfolge erzielt, die aber unsicher und unbeständig waren. Außerdem zeigen sich unangenehme Nebenwirkungen in Form von Blondwerden der Haare, bläulicher Verfärbung der Haut, unangenehmer Geruch der Atmungsluft.

E. Levin-Berlin.

Marie, A.: Sur quelques applications de la malaria à la P. G. (Über die Malariabehandlung der progressiven Paralyse). Bull. de l'Acad. de Méd., 1929, Bd. 101, Nr. 5, S. 163.

Die Behandlung ergab fast 50% Remissionen, wovon die Hälfte monate- und jahrelang ihr bürgerliches und Familienleben wieder aufnehmen konnte. Die Serum- und Liquorveränderungen, die bei der Paralyse zeitweiligen Schwankungen unterworfen sind, kommen erst nach Verlauf von Monaten nach Abschluß der Behandlung zum Stillstand. In ungefähr 50% der Fälle traten Milzschwellungen auf, besonders bei längerer Inkubation, was für ältere oder vorgeschrittenere Paralyse spricht. Im Winter zeigen die Malariastämme eine geringere Resistenz, das Fieber neigt zu abortivem Verlauf. Bei manchen Kranken vermehren sich die Plasmodien im Blut, ohne daß eine Reaktion eintritt. Für die Wirkung der Malaria kommt die Temperatursteigerung und Hyperleukozytose in Betracht, außerdem vielleicht der Antagonismus zwischen Plasmodien und Spirochäten. Es wird die Verwendung eines durch fortlaufende Passagen beim Menschen weitergezüchteten Stammes empfohlen. Die Malariabehandlung wird weiter versucht bei frühzeitiger Syphilis, besonders wenn Liquorveränderungen vorliegen, bei sonstigen syphilitischen Erkrankungen des Zentralnervensystems und anscheinend nichtsyphilitischen Geisteskrankheiten, die aber doch häufig auf dem Boden der Syphilis entstehen.

E. Levin-Berlin.

Koch, H.-Wien: Malariabehandlung kongenitalluetischer Kinder. (G. v. Preyersches Kinderhospital.) W. kl. W., 1929, Nr. 13, S. 400.

Verf. berichtet über die Krankengeschichte von 4 kongenitalluetischen Kindern

Digitized by Google

im Alter von 12, 10, 8 und 5 Jahren, die sämtlich als Symptome nur eine positive Blut -und Liquorreaktion aufwiesen. Bei den beiden älteren wurde zunächst eine kombinierte Kur ohne jeden Erfolg ausgeführt, wogegen nach einer Malaria- mit nachfolgender Myosalvarsankur alle Reaktionen (bis auf einen Meinicke) negativ wurden und blieben. Die Kinder machten etwa 7—9 Anfälle durch, worauf das Fieber von selbst aufhörte. Trotzdem wurde jedesmal eine Chininkur angeschlossen. Die Malariabehandlung wurde ganz gut vertragen. Zwar nahmen die Kinder während der Fieberanfälle ab, sahen blaß aus und hatten vorübergehend einen Milztumor, jedoch erholten sie sich schnell und konnten gesund entlassen werden.

H. Colman-Berlin.

Dielmann, H.-Würzburg: Die Behandlung der Neurolues mit Pyrifer. (Psychiatr. u. Nervenklin.) M. Kl., 1929, Nr. 11, S. 434.

Die Fiebererzeugung mit Pyrifer bewirkte mehrfache Nebenerscheinungen, die jedoch im allgemeinen vorübergehender, nicht lebensbedrohlicher Natur waren. Es wurde eine ausreichende Fieberwirkung erzielt, über die erreichten Remissionen kann noch nichts Bestimmtes gesagt werden. E. Levin-Berlin.

Pelon, E.: Pourquoi faut-il envoyer les syphilitiques aux stations sulfurées (Weshalb soll man Syphilitiker in Schwefelbäder schicken?). Progr. méd., 1929, Nr. 19. S. 818.

Die Schwefelwässer üben eine stimulierende und tonisierende Wirkung aus, sie unterstützen die Quecksilber- und Wismutbehandlung, die nach der Frühbehandlung mit Salvarsan mit Rücksicht auf deren Flüchtigkeit für die spätere Zeit erforderlich wird. Beim Quecksilber werden die im Körper gebildeten unlöslichen Verbindungen in lösliche übergeführt, dadurch die Resorption gesteigert und gleichzeitig die Intoxikation durch Akkumulierung verhindert. Auch beim Wismut wird die Aufnahmefähigkeit gesteigert und der Intoxikation vorgebeugt. Schwefelkuren kommen in Frage, wenn Quecksilber und Wismut schlecht vertragen werden, wenn, besonders bei Arsenintoleranz und -resistenz, massive Dosen erforderlich erscheinen, bei Bedrohung des Nervensystems, schlechtem Allgemeinzustande. Kontraindikation gibt Neigung zu Kongestionen, Leber-, Nieren-, schlecht kompensierte organische Herzleiden, Krebs.

E. Levin-Berlin.

Klaften, E.: Die antisyphilitische Behandlung der Schwangeren und Neugeborenen. W. kl. W., 1929, Nr. 22, S. 751.

Statistische Untersuchungen zeigen, daß es zum Hervorbringen einer gesunden Nachkommenschaft unbedingt notwendig ist, syphilitische Mütter während der Schwangerschaft antiluetisch zu behandeln. Die Behandlung vor der Schwangerschaft allein genügt keinesfalls, dagegen wirkt eine Behandlung vor und während der Schwangerschaft unbedingt am günstigsten. Was das Mittel anbelangt, so ist dem Salvarsan unbedingt der Vorzug zu geben. Es wirkt allein ebenso gut wie mit Hg oder Bi kombiniert. Natürlich muß man streng während der Behandlung auf Anzeichen von Nebenwirkungen achten. Kontraindiziert ist die Salvarsanbehandlung Schwangerer bei Tuberkulose, dekompensierten Vitien, hohem Blutdruck und Nierenerkrankungen (auch leichterer Art). Auch vorübergehende Intoleranz gegen das Salvarsan wird bei Graviden oft beobachtet und mahnt zur Vorsicht. Interkurrente akut fieberhafte Erkrankungen zwingen bis zu deren Ablauf ebenfalls zur Kurunterbrechung. Gewöhnlich gibt Verf. zunächst 5 Bismogenolinjektionen, dann kombinierte Kur, im ganzen 20 Bismogenolinjektionen und 5 g Neosalvarsan. Bei Störungen evtl. Myosalvarsan oder Spirozid. Die bisher beobachteten Salvarsan-Todesfälle ereigneten sich meist mit Altsalvarsan in zu hohen Dosierungen oder bei zu kleinen Intervallen. Bei Neugeborenen ist nach Möglichkeit die Frühdiagnose aus den Veränderungen oder dem Spirochätennachweis in der Nabelschnur und Plazenta zu stellen. H. Colman-Berlin.

Nachdruck (auch des Abschnittes „Tagesg. Nachr.") ist ohne Genehmigung des Verlegers nicht erlaubt

Verantwortlich für die Redaktion: für Originalabhandlungen und T. N.: Prof. Dr. J. H. Rille, Leipzig. Für den Referatenteil: Dr. Fritz Callomon, Dessau

Digitized by Google

Dermatologische Wochenschrift

Nr. 47 (Bd. 89) 23. November 1929

Aus der Universitätsklinik für Dermatologie und Syphilidologie in Wien
(Vorstand: Prof. Dr. L. Arzt)

Über Melanosarkome der Mundschleimhaut

Von

Dr. H. Fuhs und Dr. L. Kumer

Mit 2 Abbildungen im Text

Sarkome der Mundschleimhaut stellen ein leider recht häufig vorkommendes Leiden dar; hingegen kommen pigmentführende Sarkome dieser Lokalisation nur sehr selten zur Beobachtung. Selbst in den großen Hand- und Lehrbüchern der pathologischen Anatomie und Chirurgie sind Melanosarkome der Mundschleimhaut entweder gar nicht oder nur mit wenigen Zeilen behandelt. In der dermatologischen Literatur, soweit wir Einsicht nahmen, findet sich überhaupt keine Arbeit über Melanosarkome der Mundschleimhaut. Diese Umstände und das normalerweise Nichtvorkommen von Pigment in der Mundschleimhaut bringen es mit sich, daß in gegebenen Fällen gar nicht an die Möglichkeit des Vorliegens eines Melanosarkoms in der Mundschleimhaut gedacht wird. Zwei Beobachtungen dieser seltenen Erkrankung an der Klinik gaben die Veranlassung, die wenigen Fälle, die sich im Schrifttum vorfinden, zusammenzustellen und die sich aus dieser Erkrankung ergebenden Fragen zu besprechen.

Fall 1: J. M., 43jähr. Lehrer, Kroate aus Spalato in Dalmatien. Schwarzhaarig. Anamnese (25. I. 1923): Eltern an Altersschwäche gestorben, keine Geschwister, starker Raucher, mäßiger Trinker, keine venerischen Erkrankungen. Kinderkrankheiten: Rubeolen. 1915 Pleuritis, seit vielen Jahren häufig Zahnschmerzen. Vor ungefähr 10 Jahren beobachtete Patient eine schwarze Verfärbung der Schleimhaut der Oberlippe, die er auf starkes Rauchen bezog. Beginn der jetzigen Erkrankung vor 5 Monaten mit häufigen Blutungen aus dem Zahnfleisch; bei Untersuchung der Ursache des Zahnblutens bemerkte Patient an der linken Wangenschleimhaut zwei kleine schwarze Flecke und in der Nähe des ersten Molarzahnes links oben eine kleine Geschwulst von gleichfalls dunkler Farbe, die nach einiger Zeit, als sie größer wurde, auch mit der Zunge zu tasten war. Kurze Zeit hernach unterhalb des linken Unterkieferastes eine bohnengroße Geschwulst, die durch 1 Monat unverändert blieb und dann wieder verschwand. Nach einigen Tagen kehrte sie wieder und nahm ziemlich rasch an Größe zu, ebenso wie der kleine Tumor im Munde, der bald auf den harten Gaumen übergriff. Vor ungefähr 2 Monaten Anschwellung der Drüsen der linken Halsseite und im Karotisdreieck. Keine Beschwerden, Patient ist vollkommen arbeitsfähig.

Status praesens: Kräftiger Patient mit leicht gebräunter Hautfarbe, stark behaart. An der linken Brustseite in der mittleren Axillarlinie ein etwa 14 cm langer, 6 cm breiter, streifenförmiger Herd mit langen Haaren bewachsen und mit verstreut angeordneten bis linsengroßen Pigmentnaevi besetzt.

Digitized by Google

Mundschleimhaut: Der Schleimhautanteil der Oberlippe zeigt stecknadelkopf- bis linsengroße, vielfach zusammenfließende, im Schleimhautniveau liegende, tiefschwarze Verfärbungen; einzelne wenige in der Gegend des linken Mundwinkels sind leicht erhaben. An der Wangenschleimhaut links zwei schwarzbraune Flecke, Unterlippenschleimhaut normal. Über dem linken oberen Eckzahn im lingualen Anteil des Zahnfleisches eine linsengroße, flache, braunschwarz gefärbte Stelle, 1 cm nach auswärts davon ein stecknadelkopfgroßes, deutlich vorspringendes Knötchen ohne reaktive Zeichen in der Umgebung.

Die Hauptveränderungen finden sich an der linken Seite des harten Gaumens und über dem ganzen weichen Gaumen in Form fleck- und streifenförmiger, schwärzlicher Verfärbungen von glatter Oberfläche. Am harten Gaumen von der Gegend des letzten linken Molaren bis gegen den Eckzahn eine 5 cm lange, 3 cm breite, flach erhabene Geschwulst von tiefschwarzer Farbe, deren vorderer Anteil aus linsengroßen Knötchen zusammengesetzt ist; ein Ausläufer greift auf das Zahnfleisch des 2. Prämolaren über; bei Betastung erweist sich die Geschwulst als mäßig derb.

Die linken submaxillaren Drüsen sind hühnereigroß, hart indolent, gegen die Unterlage verschieblich, Haut darüber abhebbar. Nach abwärts finden sich 4 weitere Knoten, deren tiefster knapp über der Klavikula liegt und haselnußgroß ist, während der oberste Nußgröße erreicht. Mund frei beweglich, häufige Blutungen aus dem Zahnfleisch; Wohlbefinden, Körpergewicht 62 kg, Harnbefund o. B., Augenhintergrund normal, Seroreaktionen negativ.

Dec.: Die Therapie bestand in Röntgenbestrahlung der Drüsengegend und Radiumbestrahlung der Mundschleimhaut. Daraufhin unmerkliche Verkleinerung der Drüsen, Abflachung der Veränderungen in der Mundschleimhaut, Verkleinerung der Knoten, Aufhören der Blutungen. In die größte Drüse wird eine Radiumnadel eingeführt. Gewichtszunahme innerhalb eines Monates um 7.3 kg.

2. V. 1923 Röntgenbefund (Zentralröntgeninstitut Prof. Holzknecht, dict. Ass. Dr. Pordes): Thorax: Multiple Metastasen. Einzelheiten: Im rechten Unterlappen sieht man außen und hinten einen kleinapfelgroßen, ziemlich glatt begrenzten, weichteildichten Schatten, einen zweiten, etwa kirschengroßen im Bereiche des rechten Hilus und einen dritten etwas kleineren in der Mitte der Höhe des linken Lungenfeldes an der Hinterwand des Thorax. Restliche Lungenfelder, Mediastinum und Pleuren o. B.

Im weiteren Verlaufe trat eine Hämoptoe auf. Patient ist nach einem Brief seiner Frau im Juli 1923 in seiner Heimat gestorben, nachdem er 2 Monate gelähmt war. Keine Autopsie.

H. P. 4531, Biopsie aus den flachen Verfärbungen des harten Gaumens: An der Grenze des Präparates Veränderung am wenigsten ausgesprochen. Die Epidermis verbreitert, eine schmale Hornschicht andeutungsweise ausgebildet, Keratohyalinschicht 2—3 Zellenlagen hoch. An den Zellen des Rete Malpighii nichts Abnormes feststellbar. Die wesentlichsten Veränderungen in der Basalschicht. Schon bei schwacher Vergrößerung starke Konturierung auffällig, bei starker Vergrößerung Zylinderzellen, welche normales Aussehen und normale Lagerung zeigen, deutlich Pigment führend. Sie zeichnen sich durch einen verhältnismäßig großen Kern aus, um den herum insbesondere an seinem oberen Pol gelbes Pigment den Zelleib erfüllt. Die Lagerung der Zylinderzellen im allgemeinen palisadenartig und regelmäßig. Nur an ganz wenigen Stellen finden sich Lücken, insofern, als eine Zelle fehlt und je weiter gegen das Zentrum der Veränderungen, desto mehr Unruhe im Aufbau der Epidermis feststellbar. An manchen Stellen Fehlen des normalerweise regelmäßigen Mosaikaufbaues. Es schließen sich der Basalschicht nicht unmittelbar Zellen an, sondern es lassen sich hier stellenweise Aussparungen im Präparate wahrnehmen (Abb. 1). Im Papillarkörper zeigt das Bindegewebe normale Bildung. Schon mit schwacher Vergrößerung Anwesenheit von Pigment auffällig. Das Pigment von goldgelber und gelbbrauner Farbe ist meist in die Zellen eingelagert, d. h. man sieht den Zellkern, an dessen beiden Polen Pigment liegt. Dieses Pigment läßt bei Immersionsbetrachtung körnige Struktur erkennen. Im allgemeinen zeigen die meisten Schollen 2—3fache Zellkerngröße, daneben sieht man wohl auch Schollen, die ein größeres Ausmaß erreichen. Nur ganz wenige Pigmentanhäufungen stehen mit einem Zellkern nicht in Zusammenhang. Dieses Pigment reicht kaum über den Papillarkörper hinaus.

Gegen das Zentrum die histologischen Veränderungen ungleich markanter. Man findet leichte Vorwölbungen, die klinisch flachen Knötchen entsprechen würden, eine Hornschicht ist deutlich ausgebildet und sie tritt durch ihr färberisches Verhalten hervor. Im allgemeinen sind die Zellen der Hornschicht kernlos, nur an wenigen Stellen

Digitized by Google

findet sich ein oder der andere Kern. Das Rete Malpighii nicht verbreitert, um einzelne Zellen schließt sich ein schmaler Hohlraum und man findet — allerdings sehr spärlich, aber doch an mehreren Stellen des Präparates zwischen den Zellen, noch öfters aber um den Zellkern herum — Pigment derselben Farbe wie in der Kutis. Wesentlich stärkere Veränderungen in der Basalschicht. Während diese manchen Orts vollkommen normales Aussehen zeigt, ohne die geringste Andeutung von Pigment ist wiederum an anderer Stelle jede Zelle der Basalschicht pigmentführend, und zwar im Zentrum in viel erheblicherem Maße als an den Rändern des Präparates. Der Zellkern vielfach allseits von diesem Pigment um- und überlagert. Dadurch erscheinen die Zellen viel größer, sie sind auseinandergedrängt, zwischen sie schieben sich Hohlräume ein, die zylinder- und palisadenförmige Anordnung ist manchen Orts nur mehr angedeutet. Vor allem auffällig ist aber ein Abwärtsrücken der Basalzellen. Es hat den Anschein, als ob sie sich von der übrigen Epidermis loslösen wollten, um in die Kutis hineinzuwachsen. An einzelnen Stellen die scharfe Grenze zwischen Epidermis und Kutis nicht mehr vorhanden, insofern, als die pigmentführenden Basalzellen mit Zellen der Kutis untereinander

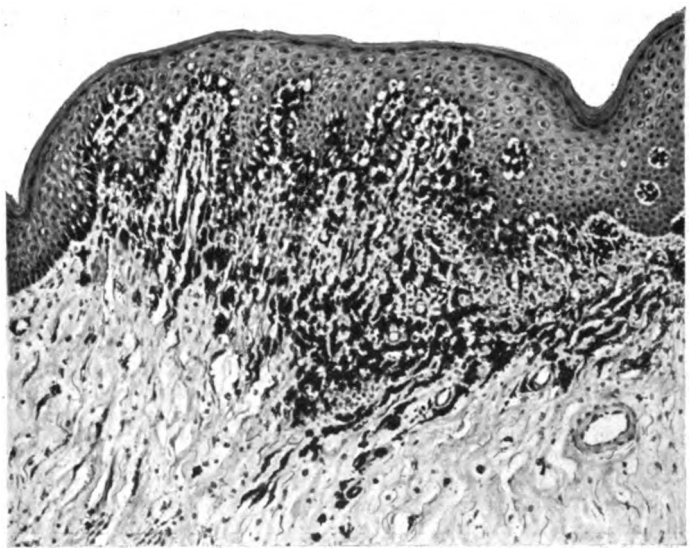

Abb. 1. Zentrale Partie aus den flachen Verfärbungen des harten Gaumens. H. P. 4531. (Vergr. 75 : 1)

gelagert sind. Besonders hervorzuheben wäre, daß die Pfropfung der Basalzellen mit Pigment und ihre Loslösung von der übrigen Epidermis nur vereinzelt sich zeigt. Um diese Verhältnisse näher zu erforschen, wurde das restliche Klötzchen in Serienschnitte zerlegt, doch nirgends fand sich etwas Ähnliches.

Die pigmentführenden Zellen der Basalschicht unterscheiden sich auch in nichts von den im unmittelbaren Anschluß daran liegenden Zellen des Papillarkörpers. Nur hat man den Eindruck, als ob diese mehr Platz hätten, sich zu entwickeln, sie erscheinen größer und weniger gedrängt, zeigen nicht mehr Zylinder-, sondern polyedrische Form; daneben findet man auch spindelförmige Gestalten. Das Auffallendste im Papillarkörper ist ein enormer Gehalt an Pigment, das selbst in sehr großen Schollen auftritt, dicht nebeneinander gelagert ist und vielfach miteinander konfluiert. Auch hier ist eine innige Beziehung zwischen Pigment und Zelle fast immer feststellbar, insofern als in einer solchen Pigmentscholle sich meist ein Zellkern vorfindet. Während das Pigment, wenn es nur spärlich auftritt, goldgelbe Farbe aufweist, zeigen die größeren Schollen schwarzbraune, und sind so dunkel, daß sehr oft durch sie der Zellkern vollkommen überlagert wird. Bei Betrachtung mit der Immersion läßt sich auch hier feststellen, daß das Pigment aus einzelnen Körnern besteht. Die Abgrenzung nach unten erfolgt

Digitized by Google

fast überall in gleicher Höhe, über den Papillarkörpern hinaus finden sich nur verstreu Pigmentschollen; die mittleren und unteren Anteile der Kutis sind davon vollkomm frei. Eine mäßige Erweiterung der Gefäße und ein Auseinandergedrängtsein der Bin gewebsbündel im Papillarkörper wäre noch zu erwähnen.

Eine Exzision, welche den Tumor getroffen hätte, konnte aus äußeren Gründ nicht vorgenommen werden.

Fall 2: 31jähr. Bauer aus Niederösterreich. Anamnese (2. V. 1923): Mutter a Ca. uteri mit 45 Jahren gestorben. Mit 16 Jahren bemerkte der Patient schwärzlic Punkte am Gaumen. Geschwulst am Alveolarfortsatz des rechten Oberkiefers beste seit einem halben Jahre.

Status praesens: Mittelkräftiger, dunkelhaariger Patient, am Rücken ein üb linsengroßer Pigmentnaevus; am Nacken und am Rücken verstreut einzelne Pigmentmäle

An der Außenseite des linken Oberkiefers von 7—4 besteht eine pflaumengro Geschwulst, welche blauschwarz verfärbt ist und mäßig derbe Konsistenz aufweist. D harte Gaumen zeigt eine groschenstückgroße, im Niveau der Haut liegende, schwar Verfärbung, die sich bis zum linken Eckzahn erstreckt.

Drüsenbefund: Rechte Submaxillardrüse deutlich palpabel, kirschgroß, schmerzlos, mit der Innenseite des Unterkiefers nicht verwachsen.

Harnbefund normal. Röntgendurchleuchtung der Lunge negativ.

Therapie: Drüsengegend wird mit Röntgen, Mundhöhle mit Radium bestrahl 9. VI. 1923: Auf 5 Bestrahlungen Verkleinerung des Tumors, Pigment zum Teil ge schwunden. 21. IX.: Tumor bedeutend gewachsen, zerklüftet. 4. II. 1924: Der höckerig blauschwarze Tumor im Vestibulum oris ist exulzeriert, fühlt sich ziemlich hart an 1. IV.: Vom Tumor stoßen sich kleine nekrotische Partien ab. Bisher wurden 17 Röntgen- und 5 Radiumbestrahlungen durchgeführt. Geringe Schmerzen, Drüsen verkleinert

Röntgenbefund (Zentralröntgeninstitut Prof. Holzknecht, Dr. Pordes): Rechter Oberkiefer: Der Proc. alveol. ist im Bereiche vom 5., 4. bis an den 6. heran, über die Höhe der Apizes hinaus vollkommen verschwunden. Das Bild erinnert etwas an eine isolierte pyorrhoeische Destruktion, und zwar insbesondere durch die vollkommene Reaktionslosigkeit des umgebenden Knochens. Das Bild ist ohne weiteres als Tumor verständlich, erlaubt jedoch diese Diagnose röntgenologisch an sich nicht.

Prüfung auf Melanogen negativ. 19. VIII.: Im Anschluß an weitere Radium- und Röntgenbestrahlungen hat sich ein haselnußgroßes Stück Tumor abgestoßen. In den letzten 4 Wochen 1 kg Gewichtsabnahme. 20. VIII.: Melanogen-Melaninprobe negativ. 13. III. 1925: Kein Fortschreiten des Prozesses zu bemerken. Links unter der Mitte des horizontalen Unterkieferastes erbsengroße bewegliche Drüsen. 23. IV.: Weitere Teile des Tumors haben sich abgestoßen. 1. VII.: Kieferklemme, Patient kann den Mund nur $2^1/_2$—3 cm öffnen, Tumor vergrößert, röntgenologisch keine Metastasen in der Lunge nachweisbar.

Patient ist nach einer Mitteilung seiner Frau am 25. IX. 1926 gestorben. Keine Sektion.

H. P. 5303, Biopsie von Tumoranteilen der Gingiva: Bei Betrachtung des Präparates von den Randpartien her, findet man zuerst eine Zone, in deren Bereich die Epidermis normale Verhältnisse aufweist: Die Basalzellenschicht deutlich und regelmäßig ausgebildet, keine Spur von Pigment enthaltend. Dafür fällt schon bei schwacher Vergrößerung im Papillarkörper reichliche Ansammlung von Pigment auf, das meist in Schollen von der Größe von 5—10 Blutkörperchendurchmesser liegt. Diese Schollen sind rund oder oval, konfluieren vielfach miteinander. Das Pigment ist im Papillarkörper flächenhaft ausgebreitet, begrenzt sich gegen die tieferen Teile der Kutis in einer ziemlich scharfen Linie, reicht in die Papillen weit hinauf und ist hier gewöhnlich besonders mächtig ausgebildet. Bei Betrachtung mit starker Vergrößerung und mittels Immersion erweist sich, daß die einzelnen Pigmentschollen nichts anderes als Naevuszellen darstellen, insofern, als das Pigment sich um 1 oder 2 Kerne gruppiert, die allerdings gewöhnlich durch das Pigment überlagert sind. Das Pigment ist, wie sich bei starker Vergrößerung zeigt, aus kleinsten Körnchen zusammengesetzt, von schwarzgelber bis schwarzbrauner Farbe und gibt keine Eisenreaktion. Die Gefäße des Papillarkörpers erweitert, an einzelnen Stellen eine mäßig dichte Infiltration mit Rund- und vor allem Plasmazellen, besonders deutlich um die Gefäße herum ausgebildet. Diese Pigmentanhäufung setzt sich unmittelbar in den eigentlichen Tumor fort. Die Epidermis über ihm ist gedehnt, an einzelnen Stellen findet sich eine Andeutung von Hornschicht, die Papillen sind verstrichen, der Tumor zeigt runde Konfiguration, reicht einerseits bis in

Digitized by Google

den Papillarkörper hinein, dringt andererseits tief in die Subkutis. Der Knoten besteht aus einer dichten Anhäufung, meist längs-ovaler, vielfach auch spindeliger Zellen, die, zu Zügen angeordnet, sich in verschiedener Richtung kreuzen. Mittels der van Gieson-Färbung lassen sich zwischen den Tumorzellen bindegewebige Stränge und Fibrillen färberisch nachweisen. Während der Tumor in seinen zentralen Partien nicht sehr pigmenthaltig ist, läßt sich an den Randpartien überall eine dichte Zone nachweisen, und die Anordnung und Lagerung des Pigments ist hier dieselbe wie im Papillarkörper außerhalb des Bereiches des Tumors (Abb. 2).

Eine übersichtliche Zusammenstellung über die 29 bisher in der Literatur sich vorfindenden einschlägigen Fälle gibt die anschließende Tabelle.

Daraus läßt sich zusammenhängend folgendes Bild der Erkrankung geben: Viel häufiger erkranken Männer als Frauen (Verhältnis 21 : 6).

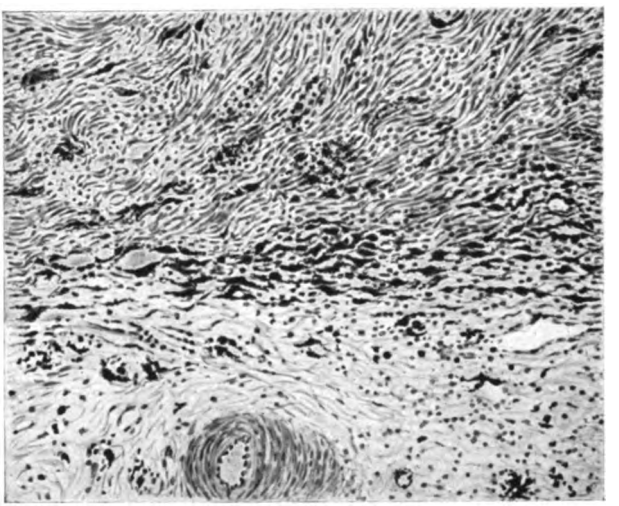

Abb. 2. Randpartie des Tumors. H. P. 5303. (Vergr. 75 : 1)

Im Gegensatz zu anderen Sarkomen trifft man die Melanosarkome der Mundschleimhaut öfters bei älteren Individuen, bevorzugt ist das Alter zwischen 45—65 Jahren. Nur in 4 Fällen kam diese Geschwulst bei Individuen im Alter von 20—35 Jahren vor. Eine besondere Rarität stellt der Fall Krompecher, einen Säugling von 2 Monaten betreffend, dar. Als Ausgangspunkt dieser Melanosarkome sind nur selten Pigmentflecke der Mundschleimhaut erwähnt (Fall Lücke, Fall Mikulicz-Kümmel, Fall Roy). Ob in den übrigen Fällen Schleimhautveränderungen vor Auftreten des Melanosarkoms bestanden haben, läßt sich nicht entscheiden, da diese Fälle schon in einem vorgeschrittenen Stadium zur Beobachtung kamen und den Patienten unscheinbare Verfärbungen der Mundschleimhaut natürlich leicht entgehen. Auch Traumen können in dieser Lokalisation eine ursächliche Veranlassung für die maligne Entartung geben [Fall Levi (Zahnabszeß), Fall Treves (Druckstelle eines Gebisses), Fall Roy (Pfeifenverletzung)].

Digitized by Google

Jahr	Autor	Literatur	Geschlecht	Alter	Dauer des Bestandes	Sitz
1868	Billroth	Chir. Kl., 1868, S. 36	Mann	56 J.	—	Harter Gaumen
1873	Lücke	D. Zschr. f. Chir., 1873, 2, 199	Mann	53 J.	Von Jugend auf bestehender Pigmentfleck der Zunge	—
1886	Eder	Nach Hermann	Mann	55 J.	Seit 2 Jahren	—
1886	Eder	Nach Hermann	Mann	42 J.	—	Weicher Gaumen
1886	Treves	Bei Liebold und Seidel	Frau	58 J.	—	Harter Gaumen
1886	Gussenbauer	Prag. m. W., 1886, 11, 89	Mann	61 J.	—	Harter Gaumen und weicher Gaumen
1887	Luther	Beitr. z. Kasuistik d. Epuliden. Diss., Würzburg 1887	Mann	30 J.	2 Jahre, Beginn mit stecknadelkopfgr. schwärzlicher Geschwulst am Zahnfleisch des Unterkiefers	Zahnfleisch des Unterkiefers
1891	Mikulicz-Michelson	Atlas d. Krankh. d. Mundes u. d. Rachenhöhle	Frau	47 J.	3 Jahre beobachtet	Harter Gaumen
1894	Eisenmenger (Albert)	D. Zschr. f. Chir., 1894, 39, 1	Mann	59 J.	1 Monat	Harter Gaumen
1894	Weber	Bei Eisenmenger	Mann	44 J.	$^1/_2$ Jahr	Harter Gaumen
1895	Volkmann	D. Zschr. f. Chir., 1895, 41, 1	Mann	58 J.	$^1/_2$ Jahr	Harter Gaumen
1895	Levi	Bull. de la soc. anat., 1895, 70, 196	Frau	33 J.	3 Monate, Beginn mit Zahnabszeß	Harter Gaumen

Digitized by Google

Klinik	Metastasen	Operation und Verlauf	Histologie	Anmerkung
Melanotische Geschwulst	Beiderseitig Lymphdrüsentumoren	Inoperabel	—	Nicht ganz sicherer Fall
—	Anscheinend in der Wirbelsäule	Oper., Rezid.	—	—
Geschwulst des linken Gaumens	—	Oper.	Melanosarkom	—
—	—	Oper., Rezid. Oper., Rezid. +	—	—
An der Druckstelle eines Gebisses rasch wachsender mel. Tumor	—	Oper., Rezid. nach 1 Jahr Drüsenmetastasen	Melanotisches Spindelzellensarkom	—
Wuchert schon in den Knochen	—	Oper., nach 4 Jahren Rezid., Oper.	Nichts berichtet	—
Taubeneigroße Geschwulst am äußeren und inneren Rande des linken Eckzahnes im Unterkiefer	Sehr große Drüsenmetastasen	Oper., nach 6 Wochen Rezid.	Von Bindegewebsfasern eingeschlossene Riesenzellen und wenige Spindelzellen, reichlich Pigment inner- und außerhalb der Zelleiber	—
Nicht exulzerierter Tumor, langsames Wachstum	Anfänglich keine Drüsen, später Drüsenmetastasen	Keine Oper.	Große Rundzellen, Melanosarkome	—
Fast der ganze harte Gaumen von wenig prominenten schwarzbraunen weichen oberflächlichen exulzerierten Tumormassen eingenommen	Drüsenmetastasen	Inoperabel	—	—
Höckerige melanotische Geschwulst	—	Oper., 6 Jahre rezidivfrei	Melanosarkom	—
Zerklüftet, z. T. papilläre, schwärzlich verfärbte Neubildung	Submaxillar- und Jugulardrüse	Oper.	Spindel- und große Rundzellen, Lymphdrüsen gleicher Bau	—
Große Tumoren, Mundsperre	Drüsenmetastasen	Keine Operation. Gestorben an Erysipel, keine Obduktion	Kleine Rundzellen, Drüsen gleicher Bau	Da keine Obduktion, Ausgangspunkt fraglich

Digitized by Google

Jahr	Autor	Literatur	Geschlecht	Alter	Dauer des Bestandes	Sitz
1896	Ebermann I (König)	D. Zschr. f. Chir., 1896, 43, 498	Frau	54 J.	3/4 Jahr	Harter Gaumen, Beginn am Zahnfortsatz des Oberkiefers
1896	Ebermann II (König)	D. Zschr. f. Chir., 1896, 43, 498	Mann	51 J.	2 Jahre	Harter Gaumen
1897	Martens I	D. Zschr. f. Chir., 1897, 44, 483	Mann	64 J.	1 Jahr	Wahrscheinlich vom Oberkiefer
1897	Martens II	—	Mann	40 J.	—	Harter Gaumen
1898	Mikulicz-Kümmel	Die Krankheiten des Mundes. 1898, Verlag G. Fischer, Jena	—	—	2 Jahre Verfärbung ohne Schwellung	Harter Gaumen und Gingiva
1901	Liebold	Inaug.-Diss., Leipzig 1901	Mann	24 J.	1/2 Jahr	Harter Gaumen
1902	Fuchs I (Mikulicz)	Inaug.-Diss., Breslau 1902	Mann	46 J.	—	Harter Gaumen
1902	Fuchs II (Mikulicz)	Inaug. Diss., Breslau 1902	Frau	25 J.	—	Harter Gaumen
1902	Stein (Bergmann)	Arch. f. kl. Chir., 1902, 65, 490	Mann	43 J.	1/2 Jahr	Harter und weicher Gaumen
1905	Seidel (Braun)	D. Zschr. f. Chir., 1905, 80, 209	Frau	53 J.	1/2 Jahr	Harter Gaumen
1908	Roy	Ann. d. mal. de l'oreille, du larynx usw., 1907, 33. 621	Mann	43 J.	20 Jahre bestand ein kleiner schwarzer Fleck, der 12 Jahre stationär blieb, Pfeifenverletzung	Harter Gaumen

Digitized by Google

Klinik	Metastasen	Operation und Verlauf	Histologie	Anmerkung
Flache Geschwulst	Drüsenmetastasen	Oper., Rezid. Oper., nach 3 Jahren +	Alveoläres Rundzellensarkom, stellenweise Spindelzellen	—
2 cm vorspringende Geschwulst	Anfänglich keine, später Drüsenmetastasen am Hals und in der Axilla	Oper., nach $1^1/_2$ Jahren Drüsenmetastasen	Großzelliges Spindelzellensarkom, undeutlich alveolärer Bau	—
Knochenwand durchbrochen, diffuses Wachstum in der Nachbarschaft	—	Oper., nach $^1/_4$ Jahr an melanotischen Metastasen gestorben	Rundzellen	—
Knöcherne Gaumenplatte z. T. erhalten	—	Oper., Rezid. +	Spindelzellen	—
Warzenartige Prominenzen, dann diffuse Geschwulstbildung	—	—	—	—
Hinter den Schneidezähnen bohnengroße flache Geschwulst	nein	Oper., Rezid. Oper., Rezid. Oper., Drüsenmetastasen	Spindelzellen, Rezid. ohne Pigment	—
—	Drüsenmetastasen	Oper. (nicht radikal)	Wurde histologisch untersucht, Beschreibung fehlt	—
—	Drüsenmetastasen	Oper. +	Wurde histologisch untersucht, Beschreibung fehlt	—
Ulzerierter Tumor	Drüsenmetastasen	Inoperabel	Sa. endothel. melanot.	—
Ulzerierter Tumor	Drüsenmetastasen	Oper., gestorben an Lungenemboli	Spindelzellen, auch polygon. Zellen, vereinzelte Riesenzellen mit großem bläschenf. Kern	Obduktion: Metastasen in den inneren Organen nicht melanotischer Natur
Tumoren, nasobukkale Fistel	Drüsenmetastasten	Keine Oper.	Polyedrische runde und lange Zellen	—

Digitized by Google

Jahr	Autor	Literatur	Geschlecht	Alter	Dauer des Bestandes	Sitz
1918	Krompecher	Zieglers Beiträge, 1918, 64, 164	2 Monate alter Säugling	—	—	Rechter Proalveolaris
1923	Arzt	Ref. Zbl. f. Haut- u. Geschlechtskrkh., 1923, 8, 382	Mann	43 J.	4—5 Monate	Gingiva des Oberkiefers
1924	Reiche	M. Kl., 1924, 20, 204	Mann	54 J.	6 Wochen	Harter Gaumen
1926	Patterson	J. of laryng. a. otol., 1926, 41, 32	Mann	51 J.	—	Harter Gaumen
1926	Gottron	Zbl. f. Haut- u. Geschlechtskrkh., 1926, 18, 827	Mann	70 J.	1 Jahr	Harter und weicher Gaumen
1927	Arndt	Zbl. f. Haut- u. Geschlechtskrkh., 1927, 21, 555	Mann	78 J.	$2^1/_2$ Jahre	Gaumen

Die häufigste Lokalisation der Melanosarkome sind der harte Gaumen und die Schleimhaut des Oberkiefers, nur im Falle Luther war das Zahnfleisch des Unterkiefers der Ausgangspunkt der Geschwulst.

Die klinischen Erscheinungen der Melanosarkome der Mundschleimhaut sind sehr einförmig. Schwärzliche Verfärbung der Schleimhaut, zum Teil flach, später aber zu Knoten verschiedener Größe anwachsend, ab und zu mit papillärer, zerklüfteter Oberfläche oder warzenähnlichen Prominenzen besetzt sind die häufigsten Erscheinungen. Recht oft kommt es zu Exulzeration, die schwarze Farbe der Knoten ist dann von einem Belag überdeckt. Das wichtigste Symptom dieser Tumoren ist die schwarze oder schwarzbraune Verfärbung, welche die Diagnose kaum jemals zweifelhaft macht. Das Wachstum dieser Geschwülste geht verschieden schnell vor sich. Ab und zu erfolgt die Vergrößerung nur langsam, bis plötzlich ein rapides Wachstum einsetzt. Die Tumoren bleiben dann nicht mehr auf den harten Gaumen beschränkt, sie greifen auf den weichen Gaumen, Gaumenbögen und Tonsillen über, schließlich kommt es wie im Falle Levi zu einer solchen Ausdehnung des Prozesses, daß eine teilweise oder totale Mundsperre eintritt und der primäre Ausgangspunkt der Geschwulst nicht mehr mit Sicherheit bestimmt werden kann. Recht häufig wuchern die Knoten in den Knochen ein (Fall Gussenbauer, Fall Martens I, Fall Martens II, Fall Roy).

In den meisten Fällen, die zur Beobachtung kamen, waren Drüsenmetastasen schon feststellbar, sie treten erst am Halse auf, im weiteren

Digitized by Google

Klinik	Metastasen	Operation und Verlauf	Histologie	Anmerkung
Haselnußgroße derbe solide Geschwulst mit glatter Oberfläche	—	Oper.	Alveoläre Struktur	Nur Präparat
Geschwulst mit rapider Größenzunahme	Drüsenmetastasen am Hals	—	—	—
Flache Tumormassen von gesunder Schleimhaut überzogen. Pigmentierung der Lippe	—	Ohne Operation gestorben	Spindelzellensarkom	Obduktion: Keine Drüsen oder Organmetastasen, Adenoca des Pylorus
Exulzerierter Tumor	Drüsenmetastasen	Oper.	Plattenepithelähnliche Zellen	Drüsenrezidiv
Pilzförmig vorspringender höckeriger, nicht exulzerierter Tumor	Keine Drüsen	—	—	—
—	—	—	—	—

Verlaufe auch in der Axilla, schließlich in den inneren Organen (Fall Lücke, eigener Fall).

Gegen dieses schwere, den Patienten allerdings nur in den letzten Stadien Beschwerden bereitende Leiden wurde sehr oft operativ vorgegangen. Ein Dauererfolg wurde damit bisher nicht erreicht. Immerhin hatte die Operation in einigen Fällen insofern Erfolg, als der Verlauf bedeutend verlangsamt wurde. Der Fall Gussenbauer zeigte ein Rezidiv erst nach 4 Jahren und der Fall Weber blieb 6 Jahre rezidivfrei. Dies sind allerdings nur Ausnahmsfälle; im allgemeinen kommt der Patient in 1—2 Jahren, spätestens nach 3 Jahren ad exitum. Auch die Strahlentherapie hat, wie die Krankengeschichte der eigenen 2 Fälle zeigt, kaum einen Erfolg. Zu erwähnen wäre noch, daß nur sehr wenige Obduktionen vorliegen, und daß einige Fälle (Billroth, Levi) mangels histologischer Untersuchung oder weil der Fall so vorgeschritten war, daß der primäre Ausgangspunkt nicht festgestellt werden konnte, nur mit großer Wahrscheinlichkeit, aber nicht mit Sicherheit in dieses Kapitel gehören.

Im allgemeinen ist wohl anzunehmen, daß für die Entstehung melanotischer Tumoren die vorherige Anwesenheit von Pigment an der erkrankten Stelle Vorbedingung ist oder, mit anderen Worten, daß Melanosarkome der Mundschleimhaut sich nur aus vorher bestehenden Pigmentanhäufungen entwickeln. In einzelnen Krankengeschichten (Fälle Lücke, Mikulicz-Kümmel, Roy) ist auch ein lange vor Entwicklung des

Digitized by Google

Neugebildes bestehender Pigmentfleck erwähnt. Es ist ganz erklärlich, daß bei der geringeren Aufmerksamkeit, die bisweilen der Mundhöhle zugewendet wird, solche Angaben in den übrigen Fällen fehlen. Ob nun diese Pigmentansammlungen als Naevi aufzufassen oder auf irgend einem anderen Weg entstanden sind, ist eine weitere Frage. Um die Melanosarkome der Mundschleimhaut zu verstehen, ist es daher notwendig, die Pigmentverhältnisse der Mundschleimhaut einer näheren Prüfung zu unterziehen.

Daß sehr ausgeprägte Pigmentationen der Mundschleimhaut bei Tieren etwas ganz Normales darstellen, ist eine altbekannte Tatsache, werden sie doch bei Hunden sogar als Zeichen einer vollwertigen Rasse gewertet. Beim Menschen hielt man nun lange Zeit Pigmentationen der Mundschleimhaut für etwas ganz außergewöhnliches, so daß solche Fälle kasuistisch veröffentlicht wurden. Untersuchungen der letzten Zeit ergaben, daß diese keine so großen Seltenheiten sind. Pigmentationen der Mundschleimhaut finden sich bei einer ganzen Reihe von Krankheitszuständen, die hier aufzuzählen sich erübrigt, werden sie doch in den in den letzten Jahren erschienenen Arbeiten, wie vor allem jener von Strempel und Armuzzi, ausführlich zusammengefaßt. Aber auch ohne das Vorhandensein solcher Krankheitszustände finden sich in normaler Schleimhaut öfter Pigmentflecke; eine Arbeit von Reiche gibt uns auch darüber Aufklärung. Nach seinen Angaben findet man bei der Hälfte der Neger, Inder, Araber, Chinesen Pigmentflecke in der Mundschleimhaut. Aber auch bei Weißen stellen Pigmentationen der Mundschleimhaut keine große Seltenheit dar. Reiche allein fand sie bei 46 Individuen. Nach seinen Feststellungen ist der Lieblingssitz die Wandmukosa, bloß 8mal war der harte Gaumen daran beteiligt, 1mal war er der alleinige Sitz. Interessant ist, daß unter seinen 46 Individuen sich nur 2 Frauen befanden, und daß die höheren Altersklassen vorherrschten. Wie anzunehmen, überwiegen die dunkleren Typen, doch vereinzelt fand er auch bei exquisit hellblonden Patienten Pigmentationen der Mundschleimhaut.

Eine genaue Untersuchung der zur Zeit der Abfassung der Arbeit in der Klinik liegenden Patienten konnte bei nicht weniger als 5 Fällen solche Pigmentationen nachweisen. Die histologische Untersuchung ergab gleiche Befunde wie sie von Dufour und Alardo, Montpellier, Strempel und Armuzzi erhoben wurden.

Daß die melanotischen Sarkome am harten Gaumen ihren häufigsten Sitz haben, dürfte entwicklungsgeschichtlich bedingt sein. Gerade hier trifft man auch im Tierreich die stärkst entwickelten Pigmentierungen. Neben dem harten Gaumen ist die Gingiva die nächsthäufige Lokalisation. Unter den beschriebenen Fällen ist öfters neben dem harten Gaumen auch der weiche Gaumen als Sitz des Tumors angegeben und es ist wohl anzunehmen, daß die Geschwulst in einem solchen Falle von erstgenannter Stelle auf die zweite hinübergekrochen ist. Bloß im Falle Eder ist von einem Tumor des weichen Gaumens allein die Rede; die Angaben über diesen Fall sind aber so mangelhaft, daß daraus keine Schlüsse zu ziehen sind. Wie u. a. Fischel hervorhebt, besteht zwischen hartem und weichem Gaumen ein genetischer Unter-

Digitized by Google

schied. Das Epithel der Schleimhaut des Gaumens stammt im vorderen Abschnitt vom äußeren, im inneren Abschnitt vom inneren Keimblatt. Die Grenze zwischen diesen beiden Bezirken läßt sich nicht sicher angeben. Die Schleimhaut des harten Gaumens ist also in entwicklungsgeschichtlicher Beziehung der äußeren Haut gleichzusetzen, und daß diese Verhältnisse für die spätere Pathologie der Mundhöhle auch Bedeutung haben, beweisen gerade die Melanosarkome daselbst. Gleichartige Verhältnisse herrschen ja beim Rektum und auch bei dieser Lokalisation findet man noch ungleich häufiger als an der Mundschleimhaut melanotische Tumoren.

Die histologischen Veränderungen der Melanosarkome der Mundschleimhaut unterscheiden sich nicht vom Bau solcher Tumoren der Haut. Auch hier findet man eine große Mannigfaltigkeit in der Struktur, die Knoten sind aus Rund- oder Spindelzellen zusammengesetzt, ab und zu kommen vereinzelt Riesenzellen vor, manchmal ist eine alveoläre Struktur nachweisbar. Rezidiven und Lymphdrüsenmetastasen zeigen gleichen Bau wie der Primärtumor oder sie sind nicht melanotischer Natur (Liebold, Seidel).

Gerade in den obenbeschriebenen 2 Fällen kommt das Vorstadium der Tumoren sehr schön zur Anschauung. Der Vergleich von Pigmentationen sonst gesunder Mundschleimhaut mit den schwarzen Verfärbungen wie sie bei Melanosarkomen vorkommen, zeigt quantitative Unterschiede, insofern als bei letzteren die Veränderungen viel deutlicher und stärker ausgeprägt sind, so daß sie schon bei schwacher Vergrößerung in die Augen springen, daneben bei letzteren auch Unruhe des Epithels. Die in Abb. 1 dargestellten Veränderungen könnten vielleicht nach manchen Autoren im Sinne der Abtropfungstheorie des Pigmentes verwertet werden, doch vermag bei einer so komplizierten, trotz den vielfachsten Untersuchungen bis heute noch strittigen Frage natürlich ein Fall keinen wie immer gearteten Beweis zu erbringen.

Literatur

Dufour und Alardo, Ref. Arch. f. Derm., 1913, Bd. 115, S. 438. — Fischel, Ref. W. kl. W., 1924, S. 683. Prot. Ges. d. Ärzte in Wien, Sitzung vom 20. VI. 1924, und Lehrbuch der Entwicklung des Menschen, Springer, Berlin-Wien 1929. — Hermann, Lancet, 1886. — Montpellier, Ref. Arch. f. Derm., 1920, Nr. 25. — Reiche, Med. Kl., 1924, Bd. 20, S. 204. — Strempel und Armuzzi, Derm. Zschr., 1924, Bd. 41, S. 355.

Hirisanpasta gegen Ekzeme

Von

Dr. Hellmut Hildebrandt in Leipzig

Nachdem ich jahrelang versucht hatte, unter Berücksichtigung aller Organfunktionen mit verschiedenen internen Mitteln gegen die Ekzeme vorzugehen und dabei die äußere Behandlung nur als unterstützend anzusehen, kam ich zu dem Schlusse, daß in der Praxis doch im großen und ganzen weiter nichts übrigbleibt, als die üblichen Salben und Pasten anzuwenden.

Bei meinem Vorhaben, eine Salbe gegen Ekzeme herzustellen, ließ ich mich von folgenden Gedanken leiten: 1. der Juckreiz muß beseitigt werden, 2. das Mittel muß bei

Digitized by Google

möglichst vielen Dermatosen anzuwenden sein, 3. die Ekzeme sollen womöglich alle mit ein und demselben Mittel abheilen. Als beste Salbenform erschien mir die Pasta. Sie eignet sich am besten für die ambulante Behandlung, wirkt austrocknend und kann nie so stark reizen, wie es bei den Salben vorkommen kann.

Nach längeren Vorversuchen kam ich zur Herstellung der Hirisanpasta (Hersteller: Hirisan-Gesellschaft, Leipzig C1). Die Erfolge dieser Pasta beruhen auf der günstigen Zusammenwirkung von Öl- und Fettsäuren in Verbindung mit Zink- und Teerpräparaten (Liniment. Zinci oxydat. oleat. a me parat. 50%, Mollanin 20%, Plumb. acetic., Alum. acetic. aa 8%, Tumenol 10%, Aq. Aurant. 12%).

Es muß nun dem Dermatologen wider das Empfinden gehen, ein und dasselbe Mittel in jedem Stadium des Ekzems anzuwenden, doch ist dieses mit der Hirisanpasta möglich.

Meine Versuche erstreckten sich auf alle Formen und Stadien des Ekzems bei Hunderten von Fällen. Die Erfolge waren immer gut. Es waren unter meinen Fällen mehrere, die einige Jahre ohne Erfolg behandelt waren und mit Hirisanpasta in wenigen Wochen abheilten.

Aus der Menge der zur Behandlung gekommenen Fälle erwähne ich nur lange Monate bestehende Kinderekzeme, chronische Ekzeme, Gewerbeekzeme der verschiedensten Berufe, Unterschenkelekzeme, intertriginöse und dysidrotische Ekzeme der Finger, Zehen und Genitalfalten. Ich führe einige Fälle an:

1. Fall: 3 Jahre altes Mädchen, in gutem Ernährungszustand, blasse Hautfarbe, geringe Halsdrüsenschwellung. Ekzem seit zwei Jahren. Oft, auch in Kliniken, ohne Erfolg behandelt. Eczema chronicum, papulosum, pustulosum et crustosum. Vorn an der Stirn beginnend, hinten von der Nackenhaargrenze über die Schultern nach den Armen sich erstreckend. Starker Juckreiz, infolgedessen viele Exkoriationen.

31. V. 1929 Verband mit Hirisanpasta.

4. VI. Juckreiz verschwunden, Schwinden der Rötung. Alle zwei Tage Erneuerung des Verbandes.

2. VII. geheilt.

2. Fall: 42 Jahre alte Gastwirtsfrau, leidet seit $2^1/_2$ Jahren an Ekzem, wurde dauernd mit Salben behandelt, ohne daß Besserung eingetreten wäre. An beiden Beinen starke Varizenbildung. Eczema chronicum, papulosum, squamos. beider Arme und Beine.

28. V. 1929 Hirisanpasta.

30. V. Arme gut abgeheilt, Beine bedeutend gebessert, Juckreiz verschwunden.

3. VI. nach drei Verbänden Arme vollkommen abgeheilt, weiterer Verband unnötig. Erneuerung der Verbände an den Beinen alle 2 Tage.

21 VI. vollkommen geheilt entlassen.

3. Fall: Sägenschärfer, 38 Jahre, seit einem halben Jahre Ekzem beider Hände mit starkem Juckreiz. Beide Hände stark geschwollen und gerötet, Haut leicht blutend, teilweise nässend.

Eczema chronicum, pustulos. squamos., Gewerbeekzem infolge Arbeiten mit Petroleum.

8. VI. 1929 Hirisanpasta.

10. VI. Juckreiz verschwunden, Schwellung zurückgegangen.

16. VI. erkrankte Haut hat sich abgeschuppt, darunter gesunde frische Epidermis. Erneuerung der Verbände alle 2 Tage.

31. VI. geheilt.

4. Fall: 42 Jahre alt, seit einem halben Jahre Unterschenkelekzem, das stark näßt und unter verschiedener Salbenbehandlung nicht abheilt, starker Juckreiz. Beginn des Ekzems angeblich nach Verödung von Varizen. Eczema chronicum, varicos., braunrotes Infiltrat des linken Unterschenkels, teilweise mit Schuppen bedeckt, an einigen Stellen kleine Ulzera.

21. III. 1929 Hirisanpasta.

25. III. Juckreiz geschwunden, Schwellung zurückgegangen, Ulzera geheilt.

29. IV. geheilt entlassen.

5. Fall: 31 Jahre, Bäcker, seit $^3/_4$ Jahr Ekzem, war das letzte Vierteljahr dauernd in Behandlung, kein Erfolg. Durch den Stadtbezirksarzt erhielt er Backverbot wegen ekelerregender Krankheit. Eczema chronicum squamos. der Arme und Beine.

19. IV. 1929 Hirisanpasta.

26. IV. bedeutende Besserung, Schuppen an den Armen verschwunden.

2. V. nach sechs Verbänden Arme abgeheilt; Patient erhielt Erlaubnis, wieder seinem Beruf nachzugehen.

31. V. Beine abgeheilt.

Digitized by Google

Diese wenigen Fälle erwähne ich als Beispiele; es ist selbstverständlich, daß akute oder weniger schwere Ekzeme noch bedeutend schneller abheilen. Fälle, die anfänglich nicht besonders gut reagierten, heilten nach mehreren Verbänden dagegen aus. Wenn dann und wann ein Versager vorkommen sollte, so spricht das nicht gegen die Pasta, erst bei einem großen Material kann man den Wert der Pasta beurteilen.

Bei den meisten Fällen ist der Fortschritt schon nach dem ersten Verbandwechsel verblüffend. Vor allem sind die Patienten dankbar für die Beseitigung des Juckreizes. Da die Erfahrungen großer Kliniken mit den meinigen übereinstimmen, kann ich annehmen, daß auch andere Kollegen dieselben Erfolge erzielen werden. Die Pasta wird vor allem jenen willkommen sein, denen als letzte Zuflucht eine Röntgeneinrichtung nicht zur Verfügung steht. Zum Schlusse möchte ich, wie schon einmal an anderer Stelle, betonen: Die außerordentlich gute Wirkung der Hirisanpasta ist erst dann recht zu erkennen, wenn man sie in allen Fällen, die man für eine Pastenbehandlung als ungeeignet ablehnen möchte, d. h. wahllos in allen Fällen anwendet.

Versammlungen

XVI. Kongreß der Deutschen Dermatologischen Gesellschaft Königsberg i. Pr.

4.—10. VIII. 1929

(Schluß)

Hoffmann, E.-Bonn: Entstehung, Wesen, Erkennung, Verhütung und Frühbehandlung der angeborenen Syphilis (Lues innata).

Die fötale Syphilis ist nur als eine von der Mutter auf die Frucht übertragene Spirochäteninfektion, die auf diaplazentarem Wege entsteht, zu deuten. Eine germinative Lues ist unbewiesen, ebenso eine paterne Übertragung auch bei Annahme einer granulären Form der Spir. pall. Vor dem 5. Schwangerschaftsmonat finden sich weder Spirochäten noch charakteristische pathologische Veränderungen im Fötus oder in den Eihäuten. Frühaborte gelten als nicht charakteristisch für Syphilis. Biologisch fermentative Prozesse an den Trophoblastzellen und dem zunächst zweischichtigen Zottenepithel dienen vielleicht zum besseren Schutz der Frucht. Übertragung ist auch noch viele Jahre nach der Infektion möglich. Die Annahme einer Blastophthorie, d. h .einer Depravation des Keimplasmas, scheint nicht genügend gestützt. Der Name „hereditäre" oder „Erbsyphilis" ist unberechtigt; statt dessen sollte es heißen „Lues innata oder connatalis". Auch gegen den gebräuchlichen Namen Lues congenita hat man Einwendungen erhoben. Mischformen angeborener und erworbener Säuglingssyphilis kommen vor und beruhen auf Superinfektion während oder kurz nach der Geburt bei Kindern, die erst kurz vor der Geburt diaplazentar infiziert wurden. Durch derartige spirochätenreiche, von regionärer Drüsenschwellung begleitete Pseudoprimäraffekte kann eine rein akquirierte Syphilis vorgetäuscht werden. Ob der diaplazentare oder der kutane Stamm die Oberhand gewinnt, hängt von der Zeit und wohl auch von der Masse des Spirochäteneinbruchs ab. Derartige Doppelinfektionen, die auch durch einen fremden Stamm möglich sind, scheinen selten zu sein und können gegenüber Tarnowskys Syphilis binaria, die durch Re- oder Sueprinfektion älterer Stigmata von Lues congenita tarda zeigender Individuen bedingt ist, als binäre Säuglingssyphilis bezeichnet werden. Zur Früherkennung der angeborenen Syphilis dienen neben dem Spirochätenbefund am peripheren Nabelschnurende, auf Schleimhäuten an künstlich gesetzten Hautblasen usw. vor allem die Röntgenuntersuchung auf die Wegnersche Osteochondritis und Periostitis, die mit moderner Apparatur gut darstellbar ist, ferner mehrere serologische Reaktionen (Meinicke, Kolm usw.) und die Liquorprüfung. Zum Ausschluß angeborener Syphilis ist eine 6monatige Beobachtung erforderlich. Die Verhütung der angeborenen Syphilis ist durch pränatale Behandlung mit Salvarsan und Wismut (kombiniert) bei Behandlung in der zweiten Schwangerschaftshälfte so gut wie sicher möglich. Durch antikonzeptionelle Prophylaxe und präventive Behandlung wahrscheinlich infizierter Ehefrauen ist der Erkrankung vorzubeugen; postnatale präventive Behandlung ist weitgehend zu empfehlen, da sie den Säuglingen gut be-

Digitized by Google

kommt und weiteren Ansteckungen vorbeugt. Neben der maximalen Frühbehandlung die sehr gute Erfolge hat, wird neuerdings die starke Spirozid- (Stovarsol-) Behandlung viel gebraucht (mit oder ohne Wismut- oder Quecksilberkombination). Ob sie die volle Ausnutzung der Frühheilungschance in gleicher Weise gewährt, als die kombinierte Salvarsan-Bismogenol-Kur in Form der Müllerschen oder der Boas-Kur, bleibt zu erweisen. Die angeborene Syphilis kann schon heute als eine vermeidbare und therapeutisch sehr gut beeinflußbare Krankheit bezeichnet werden.

Mulzer u. Hahn: Experimentelle Beiträge zur Lues congenita.

Eine der seit 6 Wochen mit Kaninchenhodenstückchen am Bauch syphilitisierten geimpften Mäuse warf in der „Anreicherungszeit" 3 äußerlich gesund erscheinende Junge. Der Vater war 10 Wochen vorher am Rücken infiziert. Bei der Belegung war also die Mäusemutter 3, der Vater 7 Wochen luetisch infiziert. Eines dieser jungen Tiere wurde 48 Stunden nach der Geburt auf normale Kaninchen verimpft, wobei wegen der Kleinheit der Organe eine Emulsion vom Gehirn und sämtlichen inneren Organen benutzt wurde. Mikroskopisch waren in dieser Emulsion keine Spirochäten zu finden. 4 Wochen danach wurde die zweite Kaninchenpassage angelegt. In dem Preßsaft der Kaninchenhoden fanden wir ebenfalls keine Spirochäten. Leider gingen die in erster Passage geimpften Mäuse kurz darauf an interkurrenten Erkrankungen ein. In der zweiten Passage bildete sich 4 Wochen nach der Impfung eine pflaumengroße Orchitis mit reichlich Spirochäten. Es gelang also nachzuweisen, daß das von syphilitischen Mäuseeltern stammende Junge luetisch war. Ferner gelang uns noch ein anderer nicht weniger interessanter Befund: Wir verimpften die inneren Organe von Jungen einer gesunden Mutter, die von einem syphilitischen Bock gedeckt worden war, diesen selber und die Mutter. Dabei erhielten wir in der von der Mäusemutter stammenden zweiten Kaninchenpassage nach 11 Wochen an einem Kaninchen ein mittelhartes, sich über den ganzen erstreckendes Infiltrat mit reichlich Spirochäten, das sich nach 14 Tagen zurückgebildet hatte und negativ blieb. Die dazu gehörige erste Kaninchenpassage war mit Organemulsion der Mäusemutter in Kaninchenhoden geimpft und nach 4 Wochen in zweiter Passage verimpft. Die Ergebnisse der Verimpfungen von Vater und Kindern stehen noch aus. Dieser Versuch soll in seiner Einzahl noch nicht als Regel angesehen werden, zeigt aber doch schon, daß, da auch wir syphilitische Erscheinungen auch mit der Lupe nicht beobachten konnten, eine Infektion der Mutter durch Kopulation möglich ist, was beim Kaninchen bisher Uhlenhuth und Mulzer sowie Philipp nicht nachzuweisen gelang.

Zieler u. Hämel-Würzburg: Experimentelle Untersuchungen zur Frage der Heilbarkeit der Syphilis und über die Verhütung der angeborener Syphilis.

Es sind jetzt im ganzen bei 10 Menschen, die früher syphiliskrank gewesen sind und die nach ausgiebiger Vorbehandlung und durch zahlreiche Nachuntersuchungen als geheilt angesehen werden können, Lymphknoten der Leistengegend entnommen (bei einer Kranken 2mal) und diese auf Kaninchen bzw. Mäuse verimpft worden. Bei keinem der Tiere kam es zu irgend welchen auf Syphilis hinweisende Erscheinungen. Um sogenannte Nuller auszuschließen, wurden die Organe der Tiere weiter auf andere Kaninchen und Mäuse bis jetzt zu 6 Tierreihen verimpft. Auch hierbei haben sich stets negative Befunde ergeben. Entsprechend der klinischen Erfahrung weist der Ausfall der Versuche darauf hin, daß die Syphilis dieser Kranken als geheilt anzusehen ist. Sämtliche nach den Impfungen erscheinungsfrei gebliebenen Kaninchen wurden nun, nachdem sie eine gewisse Zeit gesessen hatten und soweit sie noch am Leben waren, mit dem Truffistamm nachgeimpft. Es entwickelten sich bei 57 von 61 solcher Tiere spirochätenreiche Schanker, d. h. 6,5% konnten nicht mit Syphilis angesteckt werden. Die Versuchstiere zeigten also ein gleiches Verhalten wie sonst normale Kaninchen, von denen nach Kolle etwa 10% bei Impfungen mit dem Truffistamm erscheinungsfrei bleiben. Diese Tatsache ist zwar kein unbedingter Beweis, daß die zur Erstimpfung verwandten Gewebsteile keine Spirochäten enthalten haben. Es hätten aber dann nach den Erfahrungen mit der Übertragung verschiedener Spirochätenstämme auf Kaninchen nur bei etwa 50% der Tiere sich Schanker entwickeln dürfen. Auch der Ausfall der Nachimpfungen mit dem Truffistamm spricht also in dem Sinne, daß die verimpften Leistenlymphknoten keine Spirochäten enthalten haben und daß die fraglichen Kranken als von ihrer Syphilis mit höchster Wahrscheinlichkeit geheilt angesehen werden können.

Digitized by Google

Boas u. Sodemann-Kopenhagen: Einfluß der kongenitalen Syphilis auf Schwangerschaft, Geburt, Wochenbett und Nachkommenschaft.

Französische Autoren haben behauptet, daß gravide Frauen mit kongenitaler Syphilis sehr oft schwere Komplikationen während der Schwangerschaft und der Geburt darboten, außerdem sei die Nachkommenschaft überaus gefährdet, indem 35—65% der Kinder starben. Boas und Sodemann haben 38 kongenital-syphilitische Frauen mit 56 Graviditäten untersucht. Komplikationen fanden sich im großen und ganzen keineswegs häufiger als gewöhnlich, doch wurde eine leichte Albuminurie relativ oft konstatiert. Unter den 56 Föten fanden sich nur 2 Fälle von Abortus bzw. im 3. und 7. Monat, 3 Kinder starben wegen Geburtsläsionen, 1 Kind 14 Tage alt an Atrophie, bei der Autopsie fanden sich bei keinem der 4 Kinder Symptome an Syphilis, 13 Kinder konnten später nicht gefunden werden; die restierenden 37 zeigten sich alle vollständig gesund, klinisch und serologisch (Beobachtungszeit 6 Monate bis 17 Jahre). Die kongenitale Syphilis bei der Mutter scheint also keineswegs für den Fötus deletär zu sein.

Kerl-Wien: Unsere Erfahrung auf dem Gebiet der angeborenen Syphilis.

Die zahlenmäßige Zusammenstellung von nicht lebensfähigen und lebensfähigen bzw. gesunden Kindern bei luetischen Frauen ergibt, daß der Prozentsatz der letztgenannten bei den besser behandelten wesentlich höher ist als bei den unbehandelten und schlecht behandelten. Auf das Kurausmaß wird nicht näher eingegangen. Besprechung bei der Schwangeren und Säuglingen an der Klinik durchgeführten Kuren. Des weiteren wird über 63 Fälle von Lues congenita tarda berichtet. Am häufigsten findet sich als luetisches Symptom die Keratitis parenchymatosa verzeichnet. Besonders hervorgehoben wird, daß unter all den Fällen niemals eine luetische Herzveränderung beobachtet wurde. Herzveränderung bei kongenitaler Lues scheint dem Autor selten. Das neurotrope Virus wird abgelehnt und die Ursache für das elektive Auftreten der Syphilis in bestimmten Organsystemen auf spezielle Verhältnisse, die im Organismus des Befallenen liegen, zurückgeführt. Des weiteren wird über Liquorbefunde bei 15 Kindern metaluetischer Eltern berichtet. Positive Liquors bei kongenitaler Lues wurden auffallend oft erhoben, so daß positive Befunde bei Kindern metaluetischer Eltern nicht wesentlich auffallen und sicherlich nicht im Sinne des neurotropen Virus zu deuten sind.

Marcus-Stockholm: Erfahrungen über den Wert der antenatalen Behandlung der kongenitalen Syphilis.

Von den in „Lilla Hemmet" aufgenommenen 261 Kindern sind 65 bei der Geburt als symptomenfrei bezeichnet worden. 20 hiervon entfallen jedoch auf die Zeit vor 1908, als die WR erschien, weshalb nur 45 verwendbar sind. Von diesen haben nicht weniger als 16, d. h. 35½%, einen Rückfall der Syphilis gehabt. Der Rückfall trat in 6 Fällen in der zweiten Hälfte des 1. Lebensjahres ein, in 8 Fällen im 2., in 1 Fall im 3. und in 1 Fall im 5. Lebensjahr. Die Beobachtungszeit hat in keinem Falle unter 3 Jahren gelegen. Die Infektion der Mutter war in 8 Fällen 1 Jahr alt, in 6 Fällen 2 Jahre und in 2 Fällen etwa 4 Jahre alt. Die Mütter reagierten bei der Entbindung in 5 Fällen positiv, in 8 Fällen negativ, und in 3 Fällen steht nichts über die Reaktion vermerkt. Mit Bezug auf die den Müttern zuteil gewordene spezifische Behandlung ist zu sagen, daß diese in den meisten Fällen auffallend geringfügig war. Vor der Schwangerschaft wurden 10 Fälle behandelt, 7 davon nur mit Quecksilber und 3 mit Salvarsan-Quecksilber. Während der Schwangerschaft erfolgte die Behandlung bei 7 Fällen nur mit Quecksilber, bei den übrigen 9 mit Salvarsan-Quecksilber. In den 29 Fällen, wo die Kinder während der 1—3 Jahre lang dauernden Beobachtungszeit keine klinischen und serologischen Symptome der Syphilis darboten, sind die Mütter sorgfältiger als die der vorigen behandelt worden; in der Mehrzahl haben sie während der Schwangerschaft Salvarsan bekommen. Die Kinder stammen auch zum größten Teil aus dem letzten Jahrzehnt. Autor bespricht ferner das Geburtsgewicht in den Fällen, wo ein Rückfall eintrat; bei Knaben betrug es im Durchschnitt 2,930, bei Mädchen 3,163 g. In der rezidivfreien Gruppe lauteten die entsprechenden Zahlen für Knaben auf 3,246 und für Mädchen auf 2,799 g. In der Mehrzahl der Fälle, wo ein Rückfall eintrat, ist außerdem vermerkt, daß die Kinder bei der Geburt graublasses Aussehen, schlaffen Turgor und Muskulatur hatten. Autor macht noch einen anderen Gesichtspunkt des Problems geltend. Die meisten der Mütter haben gegen Ende der Schwangerschaft nur eine kürzere Behandlung durchgemacht.

Digitized by Google

Kindler-Wien: Über das Verhalten der Luetinreaktion bei der kongenitalen Syphilis.

Vom vollendeten 1. Jahre an, in dem durchwegs negativer Ausfall der Reaktion beobachtet werden konnte, ist ein relativ rasches Ansteigen der Zahl der positiven Luotestreaktionen sowie auch ihrer Intensität festzustellen. Der höchste Prozentsatz positiver Reaktionen lag zwischen dem 4. bis 14. Jahr, die stärksten Reaktionen traten vom 14. Jahre an auf. Im Verhältnis zu den klinischen Erscheinungen erweist sich die Reaktion zwar wie bei der erworbenen Lues am häufigsten und stärksten positiv bei manifesten tertiären Erscheinungen und im Stadium der tertiären Latenz, aber auch in teilweiser Abweichung zur akquirierten Lues bei Lues congenita latens, besonders ohne Liquorveränderungen und bei der bei erworbener Lues nicht vorkommenden Keratitis peranchymatosa.

Rossiansky u. Pelewina: Zur Prophylaxe der kongenitalen Lues.

Ergebnisse der Behandlung von 255 luetischen, graviden Frauen sowie über das Schicksal ihrer serologisch, auch röntgenologisch, ophthalmologisch und neurologisch untersuchten und während 6 Monaten bis 4 Jahre beobachteten Kinder berichtet.

Oppenheim-Wien: Die Behandlung der kongenitalen Lues bei Säuglingen mit Spirozid.

Spirozid bewährt sich bei allen Fällen der kongenitalen Lues, insbesondere bei Haut- und Schleimhauterscheinungen der Neugeborenen und Säuglinge, die in kurzer Zeit vollständig verschwinden. Bei kongenital luetischen Augenerkrankungen ist die kombinierte Behandlung Spirozid-Wismut ebenso wirksam wie mit Salvarsan. Die Seroreaktion wird durch Spirozid deutlich beeinflußt, wenn auch etwas langsamer als mit Salvarsan. Was die Dosierung betrifft, so folgen wir den ursprünglichen Vorschriften Levaditis, indem je 1 kg Körpergewicht eine Tablette in toto gegeben wird. Die Zahl der Kilogramm wird nach oben abgerundet, so daß ein Kind mit 5600 g 6 Tabletten erhält. Im allgemeinen wird dieses Minimum noch mit 2 Tabletten überschritten. Bei Neugeborenen beträgt die Tagesgabe 0,01—0,03, bei Säuglingen bis zu ½ Jahr 0,05—0,12 und bei Kindern bis zu 1 Jahr 0,06—0,25. Ältere Kinder erhalten 1—2 Tabletten. Diese Tagesmenge wird auf einmal gegeben, auf nüchternen Magen, morgens, vor dem Frühstück. Für die Säuglinge wird das Spirozid in Tee, für größere Kinder in Wasser gegeben. Das Spirozid wird an 2 oder 3 aufeinanderfolgenden Tagen gegeben und dann wird eine ebenso lange Pause eingeschaltet.

Hoffmann u. Strempel-Bonn: Experimentelle Untersuchungen über Prophylaxe gegen Syphilis.

Vortragender hat die Wirksamkeit lokaler Prophylaktika gegen Syphilis in der Weise geprüft, daß er die Hodensacknaht bei Kaninchen skarifizierte, dann ½ Minute lang mit Schankermaterial (Nichols-Stamm) und sofort oder 2, 4, 6, 8, 10 Minuten nachher ½ Minute lang mit der zu prüfenden Salbe einrieb. Dabei entstanden in folgenden Fällen Schanker: Bei 331/3% Chinin. mur. in Vaseline und Lanolin āā bei sofortiger Anwendung und Schutz nach 8 und 10 Minuten; bei 1% Sublimat in Lanolin trotz sofortiger Anwendung; bei 331/3% Kalomel in Vaseline und Lanolin āā trotz eines Schutzes nach 8 Minuten. Weiße Vaseline allein versagte bei Schutz nach 2, 4, 6, 8 und 10 Minuten, während das sofort geschützte Tier starb. Auch bei dem chininhaltigen Quecksilberpräparat Dublosan (Prophylaktikum gegen Syphilis, Blennorrhoe und Ulcus molle in Tube) trat in 2 Fällen bei Schutz nach 10 Minuten Schankerbildung auf. Einmal bei Schutz nach 6 Minuten trat eine Schankerbildung nach erst 4½ Monaten auf. Auch wenn die Salbenanwendung vorher erfolgte, d. h. zuerst skarifiziert, dann mit Salbe geschützt und 5 Minuten nachher mit Schankermaterial eingerieben worden war, trat Schankerbildung ein: nach weißer Vaseline, Dublosan bzw. 331/3% Chinin. mur. in Vaseline und Lanolin āā je 2mal, ferner auch 1mal nach 331/3% Kalomel in Vaseline und Lanolin āā.

Hecht-Wien: Zur Frage der Berechtigung des Stillens eines erscheinungsfreien Kindes durch die luetische Mutter.

Herxheimer-Frankfurt a. M.: Über die Ablesung der serodiagnostischen Trübungsreaktion.

Er benutzte Astraviolett. 0,05 wird 1 ccm des Extraktes zugesetzt und sodann mit 9,95 ccm Kochsalz gemischt. In alkalischer Lösung zeigte er sich gegenüber Kochsalz stabil. Die weitere Technik erfolgte nach der Vorschrift von Meinicke.

Digitized by Google

Bei rund 2000 Seren wurde eine deutliche Übereinstimmung mit der Original-Meinicke-Trübungsreaktion erzielt. Die ungefärbten Vergleichswerte wurden immer mitangestellt. Mit Viktoriablau wurde schon von Borowskaja die MTR gefärbt, jedoch ist die Anwendung dieser Färbung nur zur Ablesung der Kuppe, aber nicht zur Ablesung einer Trübung geeignet, da nach Zusatz der Farbe zum Extrakt die Emulsion in hohem Grade undurchsichtig bleibt und daher nach 1—2 Stunden noch kein Reaktionsergebnis abzulesen ist.

Lipp u. Riehl: Über den Wert der Müllerschen Ballungsreaktion bei Lues congenita.

Unter 7000 Fällen fanden sich 100 Fälle von Lues congenita. Die Müllersche Ballungsreaktion ergibt über ein Drittel mehr positive Resultate als die WR und MTR.

Müller, R.-Wien: Erfahrungen mit einer vereinfachten Methodik meiner Ballungsreaktion (MBR. II).

Da sich die MBR nur in relativ wenigen Laboratorien als Untersuchungsmethode einbürgerte, mußte ich in technischen Schwierigkeiten, besonders der 24stündigen Reifung des Antigens, die Ursache suchen. Es gelang mir nun schrittweise, durch Ausnutzung gewisser von mir studierter physikalischer Bedingungen bei der Kochsalzverdünnung des sog. „Ballungsreagens" (eines eingeengten alkoholischen Cholesterinherzextraktes) die Methode weitgehend zu vereinfachen. Durch die geänderte Methodik, hauptsächlich durch eine andere Verdünnungsart des Ballungsreagens, wird die Reifungszeit von 24 Stunden auf 12 Minuten herabgesetzt. Nach Mischung des Serums mit dem Antigen erfolgt Erwärmung im 55grädigen Wasserbad durch 15 Minuten. Darauf Zimmertemperatur. Selten ist nach dem Wasserbade Ballung zu sehen, meist bildet sie sich nach der 1. Stunde oder im Verlauf weiterer 2 Stunden. Nach im ganzen 3 Stunden Zimmertemperatur ist der Versuch als beendet anzusehen. Je nach der Zeit, die zur Ballungsbildung nötig ist, ist eine quanitative Wertung möglich. Hier und da gibt es Fälle, die kein deutliches Ballungsbild zeigen, sondern nur große lockere Flocken. Solche Fälle sind als ±, schwach positiv oder zweifelhaft zu werten und dürfen für diagnostische und therapeutische Fragen nur im Verein mit anderen gleichzeitig angesetzten Flockungs- und Bindungsreaktionen sowie im Zusammenhang mit klinisch-anamnestischen Angaben verwertet werden. Als abweichende Reaktionsbilder möchte ich kleine, punktförmige Präzipitate oder etwas größere körnige Bildungen bezeichnen.

Hecht-Prag: Beitrag zur Flockungsreaktion bei Syphilis (KFR. I-Kugelflockung.)

Die Priorität gegenüber Müller wird nochmals an Hand früherer Publikationen klargelegt und daraus der Anspruch auf Namensgebung abgeleitet. Eine neue einfachere Technik wird mitgeteilt.

Krieger, E.-Königsberg: Ballungs- und Flockungsreaktion bei Syphilis.

Matras, A.-Wien: Über „gummöse" Veränderungen bei kongenitaler Lues.

Bericht über 3 Neugeborene mit knotenförmig bzw. herdweise lokalisierten, nekrotisierenden „gummösen" Gewebsveränderungen. Fall 1. Frühgeburt im 8. Lebensmonat, totgeboren, die 39jähr. Mutter klinisch erscheinungsfrei, serologisch stark positiv. In den syphilitisch-pneumonischen Lungen neben multiplen miliaren Syphilomen auch größere, zum Teil verkäste Knoten, die mikroskopisch scharf umschriebene, von Leukozyten durchsetzte Nekroseherde inmitten des alveolär- katarrhalisch und interstitiell pneumonischen Parenchyms darstellen. Ansonsten Pemphigus syphiliticus der Haut, Hepatitis interstitialis und Osteochondritis syphilitica. Weiter bemerkenswert ist ein mächtiger Hydrops congenitus, vergesellschaftet mit Ödem der Plazenta und Eihäute. — Fall 2. Die 36jähr. Mutter hatte 2 Frühgeburten im Jahre 1915 und 1923. Zur Zeit der letzten Schwangerschaft (1926) klinisch und serologisch negativ. Frühgeburt im 9. Lebensmonat. 2 Tage p. p. Exitus. Obduktion: Auf der Haut des ganzen Körpers ein dicht disseminierter Pemphigus syphiliticus von ausgesprochen hämorrhagischem Charakter. In beiden Lungen Pneumonia alba mit eingestreuten miliaren Gummen. Die vergrößerte Thymus durchsetzt von zahlreichen Duboisschen Abszessen, Spirochäten im Abszeßinhalt nachweisbar. In den Tonsillen oberflächliche und tiefe, den Abszessen in der Thymus mikroskopisch ähnlich sehende Nekrosen, umgeben von einem Zell- und gefäßreichen Granulationsgewebe mit vereinzelten Riesenzellen. — Fall 3. Im 9. Lebensmonat zur Welt gekommenes Kind einer 20jähr. I.-Para mit positiven Seroreaktionen und einem luetischen Rezidivexanthem. 6 Tage p. p. Exitus. Obduktion: Haut frei, in beiden

Digitized by Google

Lungen syphilitisch-pneumonische Herde, ferner Hepatitis interstitialis syphilitica, Milztumor, fibrinös-eitrige Peritonitis. In beiden, von einem entzündlichen, plasmazellenreichen Granulationsgewebe durchsetzten Tonsillen multiple, scharf umschriebene, aus einem dichten Zellgefüge bestehende, in den Randpartien zum Teil nekrotische, abszeßähnliche Herde. Die bei kongenital-luetischen Neugeborenen vorkommenden herdweisen Infiltrationsprozesse erscheinen zum Teil als miliare Syphilome, schlechtweg auch als Gummen bezeichnet, zum Teil als umschriebene, entzündliche Zellanhäufungen, die rasch einer Nekrose anheimfallen können und nichts anderes als lokale Reaktionsprodukte auf zerfallende Spirochätenmassen darstellen. Die in 2 Fällen beobachteten luetischen Parenchymnekrosen in den Tonsillen lassen eine große Ähnlichkeit mit den Duboisschen Abszessen der Thymus erkennen und sind ohne Zweifel als überaus seltene Befunde bei kongenital-syphilitischen Neugeborenen zu werten.

Keil-Königsberg: Über eine neue und zuverlässige Modifikation der Mühlpfordtschen Spirochätenfärbung mit Viktoriablau IV R.

Zieler u. Geyer: Feststellung der Heilung des Trippers.

Für die allgemeine Reizung haben sich besonders die spezifischen Mittel bewährt. Weniger wirksam sind kristalloide (Rohrzucker) oder Eiweißlösungen (Aolan bzw. Eigenblut). Mehrfache Reizungen sind wünschenswert. Bei Frauen sollte eine Reizung unmittelbar im Anschluß an die Menses vorgenommen werden. Werden nichtspezifische Reizverfahren angewendet, so sollte als Abschluß immer noch eine Reizung mit spezifischen Impfstoffen vorgenommen werden, da diese unbedingt überlegen sind. (Arthigon nach anderen Mitteln noch 12,8% Rückfälle in U, 36,8% Rückfälle in C.) Die allgemeine Reizung ist für die Zervix das wichtigste Verfahren, insbesondere auch in Gestalt der Menses. Von den örtlichen Reizverfahren für die Harnröhre ist die Anwendung des Dehners sowohl beim Manne wie beim Weibe allen anderen Verfahren überlegen, insbesondere der Lugolschen Lösung. Lugolsche Lösung oder Formalinlösungen zur Reizung des Gebärmutterhalskanals scheinen gleichwertig zu sein.

Oppenheim-Wien: Die Bedeutung der Komplementbindungsreaktion der Gonorrhoe nach Müller-Oppenheim für die Feststellung der Heilung der Gonorrhoe.

1. Die MOR ist von der Zeit abhängig. Je länger die Blennorrhoe zurückliegt, desto größer ist die Zahl der negativ Reagierenden. Von den Patienten, die vor 4 Jahren krank waren (1925), reagieren 25% positiv oder schwach positiv und 73% negativ. Von den Patienten, die vor einem Jahr krank waren (1928), reagieren 72% positiv oder schwach positiv und 28% negativ. 2. Die spätere MOR ist unabhängig von der Zahl der Blennorrhoen, von Komplikationen und Vakzination. Von den Patienten aus dem Jahre 1925 (Blennorrhoe vor 4 Jahren) reagieren die meisten trotz Komplikation, Vakzination u. dgl. negativ. Als Komplikation gelten Epididymitis, Prostatitis und Arthritis. Am längsten scheint die MOR bei den Fällen von Arthritis positiv zu bleiben, denn von 3 Patienten aus 1928 reagierten 3 positiv, von 4 Patienten aus 1926 reagierten 3 schwach positiv, 1 negativ, von 1 Patient aus 1925 reagierte 1 schwach positiv. 3. Noch konstatierbare Rezidive (Epididymitis oder Prostatitis obsoleta) sind nicht von ausschlaggebendem Einfluß auf die MOR. 4. Veränderung der MOR. Die Zahlen für die einzelnen Jahre sind zu klein. Aus der Gesamtsumme ergibt sich, daß ungefähr zu gleichen Teilen die MOR unverändert bleibt oder schwächer oder negativ wird. 5. Alle 102 untersuchten Patienten waren klinisch geheilt (kein Ausfluß, keine Beschwerden trotz evtl. konstatierbaren Rezidiven). Das positive Ergebnis der MOR spricht nicht gegen eine Heilung, ist daher für Heiratskonsens u. dgl. nicht zu verwerten.

Hecht-Prag: Kann die Komplementbindung mittels der Aktivmethode die Heilung einer Gonorrhoe feststellen?

Müller, R.-Wien: Über die Komplementbindung bei Gonorrhoe (Methode Müller-Oppenheim) und die Grenzen ihrer klinischen Verwertbarkeit.

Die Frage, die jetzt am meisten interessiert, ist nicht die nach der diagnostischen Verwertbarkeit der Komplementbindung bei Blennorrhoe, die ja allgemein anerkannt ist, sondern nach der Verwertung der Methode für die Frage der Heilung. Wenn auch im allgemeinen gesagt werden muß, daß negative Reaktion Heilung nicht sicherstellt (schon deshalb nicht, weil ja auch nicht jede bestehende Blennorrhoe positiv reagiert), und wenn auch andererseits ein positiver Befund daraus nicht klinische Heilung ausschließt, so ist doch die Serodiagnostik in vielen Fällen imstande,

Digitized by Google

unter gewissen Vorbedingungen zur Sicherstellung der Ausheilung beizutragen. Will man serologisch in dieser Beziehung etwas leisten, so ist es Vorbedingung, daß der betreffende Patient schon während seiner rezenten Erkrankung serologisch untersucht wird. Die zu dieser Zeit negativen Fälle kommen natürlich überhaupt nicht in Betracht. Von den positiven Fällen reagiert die Mehrzahl, entsprechend dem Abklingen des Prozesses immer schwächer und schließlich nach einer gewissen Probezeit, die man nach der klinischen Behandlung abwarten muß, vollständig negativ. Dieser negative Befund wird die Gesundung, die durch bakteriologisch-klinischen Befund, besonders durch das Provokationsverfahren schon sehr wahrscheinlich gemacht wurde, völlig sicherstellen. Eine zweite Gruppe von positiven Fällen reagiert trotz anscheinender Besserung des klinischen Befundes gleichmäßig positiv. Die Reaktion erhält sich manchmal noch viele Wochen, ja auch Monate nach anscheinender klinischer Heilung in gleicher Stärke, und zwar auch bei Fällen, die ohne besondere Komplikation verliefen. Hier muß man die Fälle, die mit spezifischer Vakzine behandelt wurden, ausschalten, da ja durch die Vakzine allein oft ziemlich langdauernde Positivität bedingt wird. Für die übrigen Fälle ist jedoch nach den Erfahrungen unseres Instituts, die Kunewälder ausführlich mitgeteilt hat, ein bleibend positiver Befund für die Frage der Heilung von nicht zu unterschätzender Bedeutung. Es zeigte sich nämlich, daß ein relativ großer Teil der Fälle mit bleibend positiven Reaktionen nach einigen Wochen oder auch Monaten anscheinend völliger Heilung rezidiviert. Wir glauben daher empfehlen zu müssen, bei solchen Fällen ungemein vorsichtig mit der Gesunderklärung zu sein, was speziell bei Ehekonsenz eine besondere Rolle spielt.

Ridler, H.-Wien: Feststellung der Heilung der Gonorrhoe im Kindesalter.

Das Material hierzu stammt aus der Abteilung für geschlechtskranke Kinder im Zentralkinderheim der Stadt Wien. Unter 300 Fällen von Urethritis-Vaginitis gonorrhoica bei Mädchen (inkl. der Säuglinge), die alle einer durchschnittlich 4 bis 10 Monate dauernden Behandlung bedurften, waren 100 Fälle, bei denen das Rektum mitaffiziert war. Die Beobachtungszeit erstreckt sich über 5 Jahre. 50 Mädchen, d. i. 16%, zeigen Rückfälle, und zwar die meisten innerhalb des ersten Jahres nach Aufhören der Behandlung; nur wenige, etwa 2% der Gesamtzahl, rezidivierten 2 bis 4 Jahre nach der Behandlung, die anderen blieben innerhalb der oben angegebenen Frist rezidivfrei.

Jadassohn-Breslau: Gonorrhoeheilung.

Jadassohn bespricht die Frage, in welchem Umfange die Feststellung der Heilung der Blennorrhoe, d. h. hier der definitiven Eliminierung der Gonokokken, möglich ist, und zwar in erster Linie die Provokation beim Mann. Wenn, was im Prinzip richtig ist, nach Aussetzen der Behandlung durch 8—14 Tage die Sekrete der verschiedenen Organe (Urethra, Prostata, Samenblasen, Cowpersche Drüsen) untersucht werden, rezidivieren in dieser Zeit schon die meisten noch nicht wirklich gonokokkenfrei gewordenen Fälle, so daß dann durch die Provokationsmethoden im engeren Sinne nur noch recht wenig Fälle aufgedeckt werden. Da die verschiedenen Methoden noch verschieden wirken, müssen sie nacheinander angewendet werden. Es ist schwer zu entscheiden, welche die meisten Resultate ergibt. Jedenfalls gehört dazu auch die Expression der Samenblasen bzw. die Spermaentleerung. Je besser und gründlicher behandelt und (nach Aussetzen der Therapie) untersucht wird, um so seltener wird man durch die Provokation positive Fälle finden und um so weniger also auch durch diese schaden können. Bei der Frau gilt die Menstruation noch immer als natürliche Provokation. Mit artifiziellen Reizungen wird man namentlich im Zervikalkanal sehr vorsichtig sein müssen. Zu der mikroskopischen Untersuchung muß die Gramsche Färbung mit großer Sorgfalt benutzt werden. Grampositive Diplokokken hat J. nie als Gonokokken anerkennen können. In zweiter Linie bespricht J. die kulturelle Untersuchung. Ihre Technik ist jetzt so weit gediehen, daß sie als eine in jeder Klinik regelmäßig anzuwendende Methode bezeichnet werden darf. Es werden immer einzelne Blennorrhoefälle durch die Kultur aufgefunden oder wenigstens schneller festgestellt, welche der mikroskopischen Untersuchung entgehen oder nur durch sehr zahlreiche Präparate zur Kenntnis kommen, aber auch umgekehrt. Es werden jetzt gleich nach den ersten negativen Resultaten bei der ersten Untersuchung bzw. nach Aussetzen der Therapie Kulturen angelegt. In bezug auf die Gonokokkenkultur bei der Blennorrhoe des Mannes berichtet J. zunächst über Untersuchungen, welche die Beteiligung der Adnexe der männlichen Genitalorgane an dem blennorrhoischen Prozeß feststellen sollten. Bei der akuten Blennorrhoe konnten

Digitized by Google

unter 80 Fällen 70mal Gonokokken in den Adnexen nicht gefunden werden (natürlich nachdem die Urethra an der Oberfläche gonokokkenfrei geworden war!). Bei der chronischen Blennorrhoe war der Befund 74mal unter 104 negativ, dabei versagte das Mikroskop wesentlich häufiger als die Kultur (im Prostatasekret und im Sperma). Bei der Feststellung der Heilung der akuten Blennorrhoe wird nach den bisherigen Erfahrungen, wenn man nach der Behandlung zunächst nur die Sekrete untersucht, durch die Kultur nach der Provokation nichts Wesentliches erreicht, da die positiven Resultate überhaupt sehr selten sind. Es wird jetzt untersucht, ob man durch die zeitigere Kultivierung Zeit ersparen kann. Bei der chronischen Blennorrhoe des Mannes ist die Kultur zur Differenzierung der postblennorrhoischen von der blennorrhoischen wie zur Feststellung der definitiven Eliminierung der Gonokokken zu verwerfen. Aus dem großen in dieser Beziehung untersuchten Material ergibt sich, daß die Zahl der durch die Kultur schneller aufgefundenen oder überhaupt nur durch sie festgestellten Fälle nicht groß ist, aber hier ist ja jeder einzelne Fall sehr wichtig. Besonders ist hervorzuheben, daß die Kultivierung des Prostataexprimates öfter einmal positive Resultate ergibt. Im Sperma sind diese bisher viel seltener gefunden worden, als nach manchen Angaben in der Literatur zu erwarten war. Aber da auch das Sperma Gonokokken enthalten kann, wenn die Urethra selbst längere Zeit frei von solchen erscheint, kann auf eine kulturelle Untersuchung bei der chronischen Blennorrhoe nicht verzichtet werden. In dritter Linie ist jetzt die Komplementbindung zur Feststellung der Heilung der Blennorrhoe herangezogen worden. Die Differenzen bei den verschiedenen Autoren sind noch recht groß, speziell bei der unkomplizierten Blennorrhoe (verschiedene Entnahmezeit?). Die negative Reaktion beweist jedenfalls nicht, daß Gonokokken nicht vorhanden sind. Selbst wenn die Reaktion bei Komplikationen positiv war, kann ihr Negativwerden nicht die definitive Eliminierung der Gonokokken sichern. Am wichtigsten ist die Frage, ob die positive Reaktion das Fortbestehen eines infektiösen Prozesses bzw. das Vorhandensein von Gonokokken im Organismus beweist. Die Frage wird in der Literatur verschieden beantwortet; sie ist gewiß noch nicht spruchreif. Zur Zeit kann man nur sagen, daß solche Fälle jedenfalls einer besonders lange fortgesetzten Beobachtung, mit kultureller usw. Untersuchung bedürfen. Resumierend betont J., daß zwar absolute Sicherheiten auch bei dieser Frage nicht zu geben, daß aber doch große Fortschritte gemacht sind und daß bei gründlicher Benutzung aller Methoden Irrtümer sehr selten vorkommen. Würden alle Blennorrhoepatienten mit diesen Methoden bis zu dem Augenblick untersucht werden, da der Arzt ihre Entlassungsfähigkeit aussprechen darf, so würde die Zahl der Blennorrhoen zurückgehen müssen. Die Hauptschwierigkeit liegt in der Latenz der Frauenblennorrhoe. Die auf die Infektion verdächtigen Frauen der Untersuchung und die Kranken der Behandlung zuzuführen, ist die am schwersten bei der Bekämpfung der Blennorrhoe zu erfüllende Aufgabe — zu deren Erfüllung gibt das neue Gesetz immerhin wertvolle Handhaben.

Memmesheimer u. Dieckmann-Tübingen: Zur Autovakzinebehandlung der Gonorrhoe.

Mulzer u. Keining: Zur Vakzinebehandlung der Gonorrhoe.

Aus einer Reihe von Erwägungen heraus wählten wir für unsere Versuche das Gonoyatren wegen seiner milden Wirkung. Sehr bald konnten wir feststellen, daß die Nebenwirkungen, z. B. gegenüber Pyrifer, wesentlich abgemildert waren. Ferner ergab sich, daß der allgemeinsomatische Reizeinfluß des Yatren der Wirkung der Vakzine zugute kam, indem gleiche Vakzinemengen bei erhöhter Yatrengabe einen Unterschied zugunsten der letzteren ergaben. Um eine entsprechende Fieberbewegung zu erhalten, war die Verwendung maximal verträglicher Vakzinemengen erforderlich. Wie sich sehr bald herausstellte, wurden diese um so besser vertragen, je kurzfristiger die Intervalle waren. Auch die Periodizität der Fieberbewegung und die Höhe des Fiebers war um so besser garantiert, je mehr die einzelnen Injektionen Schlag auf Schlag folgten. Es muß angenommen werden, daß die Anspruchsfähigkeit des Körpers gegenüber der Vakzine auf diese Weise besser erhalten bleibt, als wenn lange Intervalle gewählt werden, die einerseits zu einer Gewöhnung an die Vakzine führen, andererseits, wie wir feststellen mußten, immer wieder die Gefahr überstarker Reaktionen nach sich ziehen. Die Effekte, die wir mit dieser „maximalen Vakzinefiebertherapie", wie wir sie sinngemäß nennen möchten, erzielten, waren überraschend gut und denen der Impfmalaria gleichwertig. Unsere praktischen Resultate haben unsere Anschauungen über die Eignung des Gonoyatrens

Digitized by Google

nur bestätigen können. Infolgedessen haben wir unsere sämtlichen Versuchsreihen bei Blennorrhoe auf dieses Präparat aufgebaut. Unsere erste Aufgabe ging dahin, die maximal gerade gut verträglichen Vakzinedosen ausfindig zu machen. Wir verwendeten hierzu einmal Gonoyatren in Handelspackung (im Kubikzentimeter 50 Millionen Keime), und ferner Gonoyatren stark (im Kubikzentimeter 400 Millionen Keime). Das Dosierungsschema, das sich uns empirisch ergeben hat und das ich Ihnen nunmehr zeige, gelangte bei allen Patienten zur Anwendung, die wir unserem Behandlungsverfahren unterzogen. Die Vakzinemengen bewegen sich, wie Sie sehen, zwischen 150 Millionen und 8 Milliarden Keimen. Die Fieberhöhe liegt bei diesen Dosierungen zwischen 39 und 40,5°. Fieber unter 39° hat, wie sich herausstellte, keine therapeutische Wirkung und wirkt auf die Krankheitserscheinungen eher provozierend. Mißerfolge mit dem Behandlungsverfahren resultieren höchstens aus der Neigung, die Einzeldosen zu verkleinern. Deshalb ist es wichtig, an dem Satz festzuhalten, daß nur die maximale Reaktion eutherapeutisch wirkt. Während einer Kur wurden dem Patienten im allgemeinen etwa 15 Milliarden Keime injiziert. Wir haben bisher im ganzen etwa 4000 Injektionen unter Zugrundelegung des demonstrierten Schemas gegeben und nie bedrohliche Zwischenfälle gesehen. Das Risiko dieser Behandlungsweise gegenüber sonst notwendig gewordenen chirurgischen Eingriffen ist gering und ermutigt mit Recht zu energischem Vorgehen. Die Fieberbewegungen richteten wir so ein, daß einmal der Tertianatyp der Malaria nachgeahmt wurde, andererseits der Quotidianatyp. Die erste Kurve, die ich Ihnen zeige, läßt den mit Gonoyatren erzeugten Tertianatyp erkennen. Weiter demonstriere ich Ihnen eine Fieberbewegung mit Gonoyatren im Sinne des Quotidianatyps. Schließlich gingen wir zur Erzeugung einer Fieberbewegung über, die bei den ersten 3—5 Injektionen den Quotidianatyp, bei den weiteren Injektionen den Tertianatyp nachahmt. Diese Fieberbewegung hat sich bei der praktischen Durchführung von Kuren im Sinne der maximalen Vakzinefiebertherapie am besten bewährt. Sie gestattet zunächst ein recht energisches Vorgehen und ermöglicht ein Nachlassen in der schnellen Folge der Fieberattacken, wenn das Allgemeinbefinden des Patienten dieses nahelegt. Maßgeblich für jede nächste Injektion ist die völlige Entfieberung des Patienten, d. h. wohl verstanden, des durch die Injektion erzeugten Fiebers. Aus bestimmten Gründen ließen wir einige Patienten erst nach mehrtägigem Intervall wieder fiebern; wir mußten dabei aber die Feststellung machen, daß die Fieberhöhe dann nicht zu berechnen war, indem entweder nur eine sehr mäßige Fieberbewegung auftrat oder aber eine überstarke Reaktion. Hervorgehoben soll noch werden, daß bei der maximalen Vakzinefiebertherapie mit Gonoyatren ein Antikörpergehalt des Blutes bis zu Verdünnungen von 1:200 erreicht wurde. Kurz nach der Injektion tritt ein starker Leukozytensturz ein, gefolgt von einer Leukozytose von 25—35000 Zellen. Die für Malaria charakteristische Anämie bleibt bei unserem Verfahren aus. Der Gewichtsverlust der Patienten ist nur sehr gering, oft fehlt er ganz. Was nunmehr die praktischen Ergebnisse anbetrifft, so müssen wir unsere Versuche in 2 Reihen gliedern. Bei der ersten Versuchsreihe kam es darauf an festzustellen, inwieweit sich ein Einfluß auf die akute und chronische Schleimhautgonorrhoe gewinnen läßt. Infolgedessen wurde mit der Lokalbehandlung völlig ausgesetzt und die Patienten systematischen Fieberkurven unterworfen. Dabei stellte sich heraus, daß der Einfluß auf die männliche und weibliche Urethralerkrankung nicht ausreichend ist, um die Gonokokken dauernd zum Schwinden zu bringen. Dagegen fanden wir regelmäßig im Ausfluß die Eiterzellen weitgehend zerfallen. Der eitrige Ausfluß aus der Zervix wird in einem hohen Prozentsatz der Fälle im Verlauf von 8—10 Tagen in rein schleimiges Sekret umgewandelt, jedoch wurde nur in einem geringen Prozentsatz dauernde Gonokokkenfreiheit erzielt. Fasse ich diese Ergebnisse zusammen, so ergibt sich, daß die maximale Vakzinefiebertherapie bei akuter und chronischer Schleimhautgonorrhoe zweifellos unterstützend wirkt und Komplikationen entgegenwirkt, aber zur Heilung allein nicht ausreicht. Da auch die Erkrankungen der Urethraldrüsen durch die Fieberkuren günstig beeinflußt werden, dürfte auch die unkomplizierte Blennorrhoe in ihrem Gesamtverlauf nicht selten Abkürzungen erfahren.

Wahl-Reval: Die Behandlung der weiblichen Gonorrhoe nach den Prinzipien der Behandlung der männlichen (mit prolongierten Silbereiweißpräparaten).

Wohlstein-Pistyan: Zur Ätiologie der entzündlichen Erkrankungen der Prostata und Samenblase.

Digitized by Google

Veress-Klausenburg: Radikale Heilung gonorrhoischer intraurethraler Gär. und Littrédrüsen mittels endoskopischer Ausspülung derselben.

2 cm eines 20 cm langen, dünnen Glasrohres werden leicht gebogen und einem ganz dünnen Gummischlauch armiert, an dessen Ende ein kleiner, aber stark Gummiball (mit Hilfe eines dazwischen gelegten Glasrohres) angebracht wird. D freie Ende des dünnen Röhrchens soll an der Gasflamme leicht geschmolzen, d abgerundet werden. Nach Einstellen des intraurethralen Ganges wird das freie E des mit 1%iger Lapislösung gefüllten Apparates eingeführt, das Röhrchen auf o in die kranke Öffnung gestellt und einige Tropfen der Lösung hineingespritzt. Int urethrale Gänge sollen nach ihrer Sterilisierung verödet werden, um einer neuerlic Infektion vorzubeugen, indem man einige Tropfen 5—10%ige Lapislösung hin spritzt.

Dörffel-Königsberg: Drei Jahre lang fortgeführte Untersuchungen mit d Komplementbindungsreaktion.

Vogt, L., u. Görl-Nürnberg: Erfahrungen mit den Grenzstrahlen.

Vortr. teilt zunächst eine besonders für die Praxis brauchbare einfache pho graphische Meßmethode der Strahlenquantität mit. Bromsilberpapier unter lic undurchlässigem Papier wird auf der einen Hälfte mit der bekannten Strahlung ei beliebigen Röhre beschickt (Elektronen-, Ionen- oder Buckyröhre). Der andere T des Papieres wird dann von der Röhre bestrahlt, deren Wirkungsdosis gesucht wi Dadurch, daß im Gegensatz zum Kienböck-Verfahren die Wirkung beider Röh auf einem Papier dargestellt wird, bleibt man unabhängig vom Entwicklungsverfahr von der Ungleichheit der Schicht und ähnlichen Fehlerquellen. Bei Oberflächet therapie hat sich der photographische Effekt, auch in Bruchteilen der Wirkungs dosen, dem Schwärzungsgrad des Bromsilberpapiers als parallelgehend erwies Gleicher Schwärzungsgrad, gleiche Dosis. Das Verfahren erleichtert also den Ue gang von einer Röhre auf die andere, läßt die wirksame Dosis in verschiedenen E fernungen mühelos feststellen, wobei zu beachten ist, daß Grenzstrahlen in kürzer Entfernung — also „weichere" Strahlen — stärker ionisieren als gleiche R-Zahlen geringerer Entfernung einen geringeren photographischen und damit auch biolo schen Effekt geben. Man kann auf diese Weise auch die Wirkung von Strahl verschiedener KV.-Zahlen vergleichen, ebenso die Tiefenwirkung bis zu einem g wissen Grade abschätzen: 1 Bromsilberpapierblättchen entspricht ungefähr ½ m Haut, 2 ungefähr 1 mm. Durch mehr wie 2 mm Haut geht praktisch keine Strah lung mehr durch. Eine Eichung nach Sabourand-Noiré ist praktisch nicht mög lich, da auch bei vierfacher Bestrahlung am Ort der Wirkung eine wahrnehmba Bräunung der Pastille nicht eintritt.

Strempel u. Louis-Bonn: Über die Intradermoreaktion bei Gonorrhoe.

Die widersprechenden Ergebnisse auf dem Gebiet der Intradermoreaktion be Blennorrhoe haben auch uns zu Versuchen mit der intrakutanen Einverleibung vo Gonokokkenvakzinen veranlaßt. Mangels einheitlicher Gonoteste — die käuflichen Vakzinen, z. B. Gonargin, haben sich uns als unbrauchbar erwiesen — wurden Frisch vakzine aus verschiedenen Gonokokkenstämmen hergestellt, Abschwemmung 48 Stun den alter Kulturen auf Aszitesagar mit physiologischer Kochsalzlösung mit 1% Karbolzusatz ohne weitere Abschwächung. Die Intrakutanimpfungen wurden auf de Rückenhaut in der auch sonst zur Allergieprüfung gebräuchlichen Form mit kleinen Dosen (2 Millionen Keime pro 0,1 ccm) vorgenommen. Die Versuche an 53 Per sonen ergaben: von 25 Kontrollen, die nie eine Blennorrhoe durchgemacht hatten reagierten 10 deutlich positiv, von 28 Blennorrhoikern 24 positiv, 4 negativ. Das Maximum der intrakutanen Reaktion trat etwa 3—6 Stunden nach der Injektion ein um dann relativ schnell abzuklingen.

Strempel u. Schmitz-Bonn: Zur Thalliumepilation kindlicher Kopfmykosen.

Die Thalliumbehandlung verdient bei kleinen Kindern, die nicht stillsitzen und bei denen daher die Gefahr der Röntgenschädigung entsteht, weiter bei ausgedehnten Epidemien kindlicher Kopfmykosen und auch bei Rezidiven nach Röntgenepilation Anwendung. Wo Gelegenheit zur Röngenepilation vorhanden ist, sollte diese bei einwandfreier Technik herangezogen werden. Bei Erwachsenen und größeren Kindern ist Thallium wegen der Intoxikationsgefahr kontraindiziert. Sowohl nach Röntgen- wie Thalliumepilation ist gründlichste antiparasitäre Lokalbehandlung der erkrankten Köpfe unter Kontrolle des Woodlichtes unerläßlich.

Digitized by Google

Freund-Berlin: Über endokrine Störungen bei Recklinghausenscher Krankheit.

Die endokrinen Störungen bei der Recklinghausenschen Krankheit sind pathogenetisch auf verschiedene Weise zu erklären: 1. kommen in Hypophyse und Nebennieren degenerative Veränderungen vor, welche teils auf Über-, teils auf Unterfunktion der betreffenden Drüse schließen lassen; 2. sind im Nebennierenmark echte neurinomatöse Bildungen nachgewiesen; 3. kommen Geschwülste in den Drüsen vor, welche keine Beziehungen zum Sympathikus erkennen lassen und nur zum Teil histogenetisch erklärbar sind; 4. ist die sog. „zentrale Neurofibromatose" häufig mit Hypophysenstörungen und Sehnervenatrophie kombiniert, wobei man annehmen muß, daß ein von einem Hirnnerven (außer Optikus und Olfaktorius) ausgehendes Neurinom auf das Infundibulum bzw. Chiasma drückt. Am häufigsten sind Hypophyse und Nebennierenmark als Abkömmlinge des äußeren Keimblattes befallen, aber auch die Drüsen ento- und mesodermaler Herkunft können beteiligt sein.

Mallinckrodt-Haupt, v.-Bonn: Die Erntekrätze in Deutschland.

Der neu aufgefundene Herd in der Eifel befindet sich auf einer ziemlich sauren Wiese am Rande eines Baches, der häufig Überschwemmungen hervorruft. Jedes Jahr werden alle mit der Heuernte beschäftigten Personen befallen. Stärkeres Auftreten in feuchten Sommern. Nach mehreren Jahren scheint eine teilweise Immunität aufzutreten. Photographien von neuen Fällen, von histologischen Präparaten und von Milben.

Schereschewsky-Berlin: Experimentelle Kaninchenblennorrhoe.

Von 6 Tieren, die nach Vorbehandlung mit 25%iger Rindergalle durch Einlegen eines Watteflockens mit Aufschwemmung von 2 Gonokokkenstämmen aus Reinkultur durchgeführt wurden, erkrankten alle Tiere. Das eine ist unter enteritischen Erscheinungen zugrunde gegangen. Nach 3—4 Tagen traten die Korneatrübungen auf. Das Lid war wulstig vorgestülpt und eitrig entzündlich verändert. Diese Erscheinungen haben sich im Laufe von 3 Wochen nicht verändert. In dem eitrig serösen Sekret konnten sowohl durch Färbung wie durch Kultur Gonokokken nachgewiesen werden. Somit ist die Frage der Übertragung der Blennorrhoe auf das Kaninchen als gelöst anzusehen.

Blumenthal, F., u. F. Reiss: Über die Besredka- und Klopstock-Neuberg-Reaktion bei Tuberkulose und Tuberkuliden der Haut.

In einer Tabelle wird gezeigt, daß im allgemeinen die Ausschläge mit dem Besredkaantigen stärker sind als diejenigen mit dem Klopstock-Neubergschen. Diese Unterschiede können durch entsprechende Dosierung bis zu einem gewissen Grade ausgeglichen werden. In einigen wenigen Fällen zeigte sich der Klopstock-Neuberg-Extrakt dem Besredkaschen überlegen (in 2 Fällen von Lupus vulgaris und 1 Fall von Lupus erythematodes hatten wir nur einen positiven Ausfall bei Klopstock-Neuberg). Es wird sich daher empfehlen, bei der Diagnostik der Tuberkulose stets beide Antigene zu verwenden, ähnlich wie es bei der Lues-Sero-Diagnostik allgemeine Regel ist, mit mehreren Extrakten zu arbeiten. Die Spezifität ist keine absolute, auch Syphilisfälle können positiv reagieren. Deswegen wurde von uns stets die WR gleichzeitig durchgeführt und nur Fälle als positiv betrachtet, die nach der WR negativ waren. Abgesehen von diesen Einschränkungen sind die oben erwähnten Reaktionen nach unseren eigenen und nach den Resultaten anderer Autoren für Tuberkulose spezifisch. Für die Pathogenese der Hauttuberkulose ist es interessant, den Ausfall der Reaktion bei den verschiedenen Formen derselben zu vergleichen. Ist doch neben Art, Virulenz, Menge des Erregers und Eingangspforte der Infektion der Grad der Reaktionsfähigkeit des Organismus, mit anderen Worten, der Immunitätsgrad desselben eine Hauptursache für die verschiedenen Erscheinungsformen der Hauttuberkulose. Es wäre daher von besonderer Bedeutung, wenn diejenigen Formen, deren Entstehung mit einer erhöhten Allergie des Organismus in Zusammenhang gebracht werden, eine größere Menge komplementfixierender Antigene enthielten. Die Zahl der bisher untersuchten Fälle ist natürlich für die Entscheidung dieser Frage zu klein. Trotzdem kann man aus den bisherigen Resultaten manche Folgerung ziehen. Die Untersuchung ergab, daß zwar Antikörper im Serum des Kranken nachweisbar sind, daß aber die Menge derselben im Vergleich zu den Seroreaktionen bei Tuberkulose der inneren Organe doch eine geringe ist. Wir waren daher gezwungen, um die schwach positiven Fälle Sera zu erfassen, die Resultate sofort nach Herausnahme aus dem Brutschrank abzulesen, während die gut positiven noch 24 Stunden ablesbar waren. Was die Befunde im einzelnen an-

Digitized by Google

belangt, so reagieren fast 50% der Lupuskranken positiv. Eine relativ sehr h Zahl, wenn man bedenkt, daß beim Lupus vulgaris sich das klinische Bild einem lokalisierten Terrain abspielt. Dauer der Erkrankung, Ausbreitung, Schw keit des Verlaufes, die Wirksamkeit der bisherigen Behandlung, Geschlecht, A haben nach unseren bisherigen Erfahrungen keinen wesentlichen Einfluß auf Gehalt des Körpers an komplementfixierenden Reaktionsstoffen. Von den 7 wähnten Fällen von Skrofuloderm hatten 3 gleichzeitig einen Lupus vulgaris. reagierten nach Besredka positiv, nach Klopstock-Neuberg 6 positiv. Von 4 Fällen von Tuberculosis verrucosa cutis reagierten nach Besredka 4 positiv, Klopstock-Neuberg 3. Von besonderem Interesse ist der Ausfall bei Tuberkul Von 9 Fällen von Erythema induratum reagierten 5 nach Besredka positiv, Klopstock-Neuberg 2 positiv. Bei 2 Kindern von 8 und 13 Jahren mit La serofulosorum, bei denen gleichzeitig ein Lupus vulgaris bestand, ergab die Reak folgendes: Bei einem 8jährigen Mädchen verlief die Untersuchung mit beiden A genen negativ, bei einem 13jährigen war der Ausfall bei der ersten Untersuch negativ. 1 Woche später ergab die Reaktion einen positiven Befund. 4 W später war die Besredka-Reaktion positiv, der Klopstock-Neuberg nega Ein ähnliches Resultat hatten wir bei einem Fall von papulo-nekrotischem Tu kulid, verbunden mit einem Erythema induratum. Auch hier war die Seroreak zuerst negativ und wurde erst während der Behandlung positiv. Demnach kann Ausfall gerade bei diesen Formen schwanken, eine Tatsache, die vielleicht ein mit Veränderungen des tuberkulösen Herdes in Verbindung zu bringen ist, und fe damit in Zusammenhang steht, daß hierbei die Hauptimmunitätsvorgänge lok Natur sind und nur vorübergehend und unter dem Einfluß der Behandlung Antist ins Blut übergehen. Interessant ist, daß ein Fall von Lupus miliaris dissemina negativ reagierte. Dieses würde mit dem stets zu Beginn negativen Ausfall Pirquet-Reaktion bei dieser Form von Hauttuberkuliden übereinstimmen. M könnte daraus schließen, daß der Organismus im Zustande positiver Anergie s befindet. Das heißt, er ist nicht unfähig, zu reagieren, sondern die auf dem höchs Grade der Empfindlichkeit stehende Reaktion verläuft ohne konstatierbare Ers heinungen. Bei einem Fall von Lupus pernio verlief die Reaktion negativ. Wir registrier diesen Einzelfall, ohne irgend welche Schlüsse zu ziehen. Besonderes Interesse bie noch der Ausfall der Reaktion bei 2 Dermatosen, deren ätiologischer Zusammenha mit der Tuberkulose noch nicht absolut geklärt ist, nämlich dem Lupus erythemato und dem Granuloma annulare. Bei 17 Fällen von Lupus erythematodes reagiert nach Besredka 10 positiv, nach Klopstock-Neuberg 5 positiv, ein Prozentsa der nicht unbeachtet bleiben kann. Bei 4 Fällen von Granuloma annulare waren n Besredka 2 Fälle positiv, 2 negativ; nach Klopstock-Neuberg 1 Fall schwa positiv. Die bisher veröffentlichten Zahlen sind noch zu gering, um weitgehen Schlüsse zu ziehen. Doch genügen sie schon, um zu zeigen, daß auch bei der Hau tuberkulose der Komplementreaktion eine weitgehende Bedeutung zukommt. Di liegt nicht so sehr auf dem diagnostischen Gebiete, als vielmehr darin, daß d Häufigkeit des Vorkommens erheblichen Schwankungen unterworfen ist, je nach d Form der untersuchten Hauttuberkulose.

Schmidt-La Baume-Frankfurt a. M.: Neue Gesichtspunkte zur Gonokokkenvakzine-Therapie.

Ausgehend von der Tatsache, daß die Blennorrhoe klinisch teils sehr leic teils mit schweren Komplikationen verläuft, wurden zahlreiche Stämme von „atoxisch und „toxisch" verlaufender Blennorrhoe isoliert und in ihrem kulturellen und biologischen Verhalten studiert. Während sich rein kulturell sowie bei Prüfung der pyogozytischen Zahl keine wesentlichen Unterschiede ergaben, zeigte sich in etwa 80 eine deutliche Differenz der Kutanreaktionen auf der menschlichen Haut. Dabei ergaben die toxischen Stämme in der Intrakutanquaddel (abgetötet in derselben Konzentration wie die toxischen) eine erheblich stärkere Hautreaktion. Eine Vakzine aus mehreren derartigen elektiv toxischen Stämmen erwies sich als besonders wirksam zur Therapie schwerer Blennorrhoekomplikationen.

Digitized by Google

Referatenteil

Bücherbesprechungen

Haeberlin, C.-Bad Nauheim: Ärztliche Seelenkunde. VIII, 181 S. mit einer Abbildung im Text. Verlag von Johann Ambrosius Barth, Leipzig 1928. Preis RM. 6.50, geb. RM. 8.—.

Haeberlins Psychologie, tiefgründig und feingeistig geschrieben, wurzelt in der Erkenntnis von der Unauflösbarkeit der die erkennbare Welt umfangenden, schöpferischen Unendlichkeit, in der Wiedergewinnung des Begriffs des Ganzen und in der Erlangung der Einsicht, daß es außer dem bewußten auch ein unbewußtes Seelenleben gibt. Im Ganzheitsstreben im Organischen und Seelischen ergab sich ein alles übrige Leben beherrschende Gesetzlichkeit. Im Gegensatz zu dieser muß der Mensch als der Träger einer ihn mit Entwurzlung bedrohenden tiefen Wesenszerspaltung zwischen Leben und Erkennen verstanden werden, die zur Ursache der neurotischen Persönlichkeit wird. Den Abschluß des Buches bildet eine Abhandlung über die Seelenführung durch den Arzt. Wir leben in einer Zeit, in der in allen Fachwissenschaften, auch in der Dermatologie, die Bedeutung des Seelischen wieder in den Vordergrund tritt. In diese Fragen, die letzten Endes auch Weltanschauungsfragen geworden sind, führt uns Haeberlin sicher ein, verbreitert unsere wissenschaftliche Grundlage, bereichert unser Können und erleichtert uns dadurch die seelische Erfassung der Persönlichkeit. Ich kann dieses Buch auf das Wärmste empfehlen. E. Meirowsky-Köln.

Haeberlin, C.-Bad Nauheim: Geschlechtsnot und Seelsorge. Bücherei der Christlichen Welt. Verlag von Leopold Klotz, Gotha.

In dieser lesenswerten, von hohem Idealismus getragenen und geistvollen Schrift wird die Geschlechtsnot unserer Zeit vom Standpunkt des modernen Psychologen lebendig geschildert. Das Verhängnis des Menschen sind: seine Lösung aus der Naturverbundenheit, die Zerspaltungen der Lebenseinheit, die Zerstörung der primären Lebensharmonie und die Abweichungen von den Lebensgesetzen. Als Hilfe werden bezeichnet: Beseitigung der Wohnungsnot, Besserung der Löhne, Herabsetzung des Heiratsalters, Schutz der Kinderreichen, Bodenreform, vor allem die Wandlung in der Gesinnung, die in erster Linie den Menschen aus den großen Nöten der Zeit herauszuführen vermag. Das letzte Kapitel beschäftigt sich mit den Aufgaben des Seelsorgers. Die Frage der Notwendigkeit der sexuellen Aufklärung wird bejaht, die lebendige Kraft des Beispiels besonders stark hervorgehoben. Die Aufgaben des Priesters und des Arztes sind eng verbunden. Der lebendige in seiner Zeit stehende Priester muß sich heute mit Lebenslehre, Biologie, Vererbungswissenschaft, Sozialhygiene, Alkoholfrage, Wohnungsnot u. a. beschäftigen und auch dadurch Hilfe in Sexualnöten bringen, wenn er in Predigt und Unterricht seine Einsichten und Kenntnisse verwertet. E. Meirowsky-Köln.

Forel, A., u. F. Dehnow: Vererbung und Geschlechtsleben. Vierteljahrsschrift mit besonderer Berücksichtigung des Sexualrechts und der Sozialpädagogik. Bd. 2. Verlag Jul. Püttmann, Stuttgart.

Die verdienstvolle Zeitschrift hat ihren Verlag gewechselt. Das Eröffnungsheft des 1. Bandes hatten wir seiner Zeit an dieser Stelle angezeigt. Der Inhalt ist, wie es bei der Rührigkeit und der umfassenden Bildung des Hamburger Juristen Dehnow nicht anders zu erwarten war, auf gleicher Höhe geblieben. Aufsätze über Vererbung und Kriminalität, Rassenhygieniker und Kinderreiche, das Geschlechtsleben des Sportsmannes, Alt und Jung (W. Ostwald), Anteil von Anlage und Umwelt auf die Persönlichkeit, Pubertätskrisen und anderes beweisen solches. Buchbesprechungen, Referate, Varia (zum Hussmann-Prozeß) aus der Feder von Dehnow beschließen das Heft. Max v. Gruber hat sein allerletztes literarisches Vermächtnis hineingegeben.

Gewiß, wir haben genug an Zeitschriften und Publikationen, welche sich mit den sexuellen Fragen beschäftigen. Aber eine so ernst gerichtete, den Namen Forels an der Spitze tragende, allererste Mitarbeiter zählende Zeitschrift soll uns willkommen sein, weil sie uns die Dringlichkeit einer neuen Sozialethik beweist und zu einer Wahrheitserkenntnis zwingt bei Dingen, die eine heranwachsende Generation das Wort führen läßt.

E. Delbanco-Hamburg.

Digitized by Google

Iconographia, Dermatologica, Syphilidologica et Urologica. Verlag Acta D matologica. Inst. Dermatosyphil., Universitas Imperialis in Kyoto (Japan). März Juni 1929, Bd. 9 u. 10.

Die beiden neuen Hefte der japanischen Ikonographie zeigen wieder 12 teils b teils schwarze Lichtbilder, meist nach Moulagen, und zwar: Lichen ruber hypertrop von T. Yamamoto, Creeping disease von Akio Nohira, Tinea imbricata von Ya gihara, Psoriasis syphilitica von Y. Koyasu. Abbildungen der schon in den le Heften beschriebenen „Safu"-Krankheit der Truk-Inseln von Matsunaga. Der A hält diese „Safu" nicht für eine Hyphomykose, sondern eine Art Vitiligo. Fremdk in Blase und Urethra von K. Ito. Dann zwei Moulagen von Xeroderma pigmento von T. Mukai, schöne Moulage eines syphilitischen Hodengumma von Ohya, laterales diffuses Hämangiom, eine sehr eindrucksvolle Moulage von Y. Katay Ulcus rodens von Yanagawa, Epidermolysis bullosa von Katayama und Pneu radiographie des Nierenlagers von Tashiro.

Die Abbildungen und die Ausstattung sind auf der gewohnten Höhe.

P. Unna jr.-Hamburg.

Mitteilungen aus der Literatur

Syphilis

Therapie

Birger-Leningrad: Über die Behandlung syphilitischer Schwangerer u Brustkinder. Wratschebnaja Gaseta, 1929, Nr. 7.

Verf. empfiehlt bei Syphilis der Mutter zwei Kuren während der Schwang schaft, und zwar kombinierte von 10—12 Inj. Hg salicyl. (10%) oder 15—20 I Biochinol und Neosalvarsan in der Gesamtdosis von 2,1—2,85. Bei Behandlung d Brustkinder bedient er sich nur des Kalomels im ersten Lebensjahre und der E reibungen im 2. und 3. Lebensjahr und erzielt gute Resultate, besonders bei Kinder welche vorzüglich Hauterscheinungen aufweisen. A. Jordan-Moskau.

Tagesgeschichtliche Nachrichten

Ernannt: Priv.-Doz. Dr. Richard Wagner in Prag zum Leiter der dermatologischen Abteilung des Poliklinischen Institutes (Nachfolger von Prof. R. Winternitz).

Gewählt: Prof. Erich Hoffmann in Bonn gelegentlich der Ankunft des Zeppelin-Luftschiffes in Japan zum Ehrenmitglied der Japanischen Gesellschaft für Syphilidologie.

Prof. Victor Klingmüller in Kiel zum Ehrenmitglied der Kubanischen Dermato-Venereologischen Gesellschaft.

Prof. Leopold Casper in Berlin feierte den 70. Geburtstag.

Prof. emerit. S. S. Jakowlew in Odessa feiert am 29. Dezember sein 50jähriges Arztjubiläum.

Gestorben: Prof. Domenico Majocchi in Bologna;

Dr. William Thomas Belfield, emeritierter Professor der Urologie am Rus Medical College in Chicago;

Dr. Angelo Ruffini, Professor der Histologie in Bologna, bekannt durch seine Untersuchungen über die Hautnerven des Menschen und der Säugetiere;

Dr. Theodor Buri in Zürich, vormals Privatdozent für Dermatologie in Basel;

Dr. Max Zeller, Facharzt für Hautkrankheiten in Stuttgart. R.

Nachdruck (auch des Abschnittes „Tagesg. Nachr.") ist ohne Genehmigung des Verlegers nicht erlaubt

Verantwortlich für die Redaktion: für Originalabhandlungen und T. N.: Prof. Dr. J. H. Rille Leipzig, Johannisplatz 1. Für den Referatenteil: Dr. Fritz Callomon, Dessau

Digitized by Google

Dermatologische Wochenschrift

Nr. 48 (Bd. 89) 30. November 1929

Aus der IV. medizinischen Klinik des Eppendorfer Krankenhauses, Hamburg

Über Haut- und Schleimhautveränderungen bei der Agranulozytose

Von

Prof. Dr. Edgar Reye

Mit 5 Abbildungen im Text

In der inneren Medizin und bei den Laryngologen hat das praktisch so außerordentlich wichtige Krankheitsbild der sogenannten Agranulozytose seit den grundlegenden Beobachtungen von Werner Schultz[1]) vom Jahre 1922 eine zunehmende Bedeutung erlangt. Ich selbst konnte im ganzen 18 einschlägige Fälle beobachten. Noch kürzlich habe ich meinen Standpunkt in der ganzen Frage klar präzisiert[2]). Nach meinen Erfahrungen handelt es sich kurz um folgendes:

Durch irgend eine infektiöse Krankheit (Angina, Grippe, Gelenkrheumatismus und ähnliche) oder durch eine toxische Schädigung (unter meinen Kranken 2mal nach einer Salvarsanvergiftung!) wird eine Störung der Leukopoëse hervorgerufen im Sinne einer „Agranulozytose", d. h. es kommt ohne Fieber oder anderweitige Krankheitserscheinungen a) zu einer hochgradigen Verminderung der Gesamtleukozytenzahl, und zwar herab bis zu Werten von nur 700 weißen Zellen im Kubikmillimeter und dabei b) zu einem völligen oder fast völligen Schwinden der granulierten weißen Zellen. Es kann also in extremen Fällen das Blut an weißen Zellen nur noch wenige Lymphozyten enthalten und von granulierten Leukozyten vollständig entblößt sein. Personen mit einer derartigen Blutveränderung, die, wie gesagt, zunächst abgesehen von einer gewissen allgemeinen Schwäche Krankheitserscheinungen sonst nicht zu bieten brauchen, befinden sich in einem außerordentlich gefährdeten Zustand, weil ihre Gewebe wegen des Leukozytenmangels gegen mechanische Läsionen und gegen Invasionen von Bakterien nicht die genügende Widerstandsfähigkeit besitzen. Eines Tages, bald früher, bald später, kommt es, unter Umständen schon bei geringfügigen Anlässen, zu rasch und meist unaufhaltsam sich ausbreitenden Nekrosen. Diese treten mit Vorliebe an den Körperteilen auf, die am meisten mechanischen und bakteriellen Schädigungen ausgesetzt sind (Mund- und Rachenhöhle, Anus, Vulva, Dickdarm, Haut,

[1]) Letzte zusammenfassende Arbeit mit Literatur s. M. m. W., 1928, Nr. 39, S. 1667. — [2]) Reye, M. Kl., 1929, Nr. 7.

Digitized by Google

Magen, Lungen). Die Nekrosen stellen nun wiederum die Eingangspfor
für Allgemeininfektionen dar, für die natürlich die allerverschiedenst
meist die ganz vulgären Keime
Betracht kommen. Für gewöhnl
führt erst das Auftreten der Nek
sen und der Allgemeininfektion d
Kranken zum Arzt. Diese schwer
Erscheinungen bedingen erst d
hohe Fieber und den höchst b
drohlichen Allgemeinzustand. Fa
immer führt die Krankheit
wenigen Tagen zum Tode. N
selten wurde Abstoßung der Nek
sen und Heilung beobachtet. Ga
ausnahmsweise kann die Krankhe
einen mehr chronischen Verlauf i
Schüben über mehrere Monate h
nehmen. Ein sicheres Heilmitte
der Agranulozytose besitzen w
bislang nicht. Am ehesten ist noch
eine günstige Beeinflussung vo
einer Bluttransfusion zu erwarten
Von Reiztherapie, Röntgenbestrah
lung habe ich einen Erfolg nich
gesehen.

Abb. 1. Nekrosen an Nase, Wange und Ohr

Abb. 2. Dasselbe 6 Tage später

Aus diesen Feststellungen geh
hervor, daß gerade auch für de
Dermatologen und Syphilidologen
die Kenntnis der Agranulozytose
von besonderer Wichtigkeit sein muß.

Die Haupterscheinungen des
schweren ausgeprägten Krankheits-
bildes sind neben dem charak-
teristischen Blutbild, dem hohe
Fieber und einer großen Hinfällig-
keit die eben den Dermatologen
interessierenden, mehr oder weniger
ausgedehnten Nekrosen. Sieht man
also einen Kranken mit einer Ne-
krose, deren Ätiologie unklar ist, s
ist es nur nötig, die Leukozyten zu
zählen und ein Blutbild zu machen,
um sofort zur richtigen, für die Pro-
gnose so außerordentlich wichtigen
Diagnose zu gelangen, falls es sich
um eine Agranulozytose handelt.

In Übereinstimmung mit anderen Beobachtern fand ich fast ausschließlich Frauen von der Krankheit betroffen. Unter meinen 18 Kranken waren 15 Frauen, 1 Mann, 2 Knaben.

Digitized by Google

Der Sitz der an und für sich uncharakteristischen Nekrosen, die meist einen feuchten, gangränösen Charakter und eine ziemlich reizlose Umgebung darbieten, war:

4mal Rachen allein;
4mal Rachen und Kehlkopf;
1mal Rachen, Wangen, Nase, Ohrläppchen, Arm;
2mal Rachen und Vulva;
1mal Rachen, Vulva, Vagina, Portio;
1mal Rachen und Magen;
1mal Rachen, Oberlippe, Kehlkopf, Ösophagus, Magen, Ileum, Zökum;

Abb. 3. Nekrose in der Ellenbeuge nach Venenfreilegung

Abb. 4. Nekrosen in der Vagina und an der Portio

1mal Rachen und Anus;
1mal Rachen, Nase, Anus, Ösophagus, Magen, Zökum, Kolon;
1mal Finger, Anus, Rektum;
1mal Dickdarm allein.

Bei den meisten Kranken wurde eine Diphtherie diagnostiziert. Das ist begreiflich, weil die Nekrosen ja aus leicht verständlichen Gründen mit besonderer Vorliebe im Rachen auftreten und im frischen Zustande klinisch sehr wohl eine diphtherische Pseudomembran vortäuschen können. Die Nekrosen finden sich aber keineswegs, wie aus obiger Zusammenstellung hervorgeht, nur im Rachen, sondern können an jeder beliebigen Körperstelle auftreten, sofern nur das betreffende Gewebe Schädigungen ausgesetzt ist und pathogene Keime anwesend sind. Daher ist auch die für die in Rede stehende Krankheit vielfach angewandte Bezeichnung

Digitized by Google

„Angina agranulocytotica" abzulehnen. Abgesehen davon, daß es sich gar nicht um eine „Angina" handelt, könnte man mit dem gleichen Recht von einer Vulvitis, Proktitis, Dermatitis, Gastritis usw. agranulocytotisch reden.

Richtig gedeutet war vor der Aufnahme ins Krankenhaus keiner meiner 18 Fälle. Allein 12 kamen mit der Diagnose Diphtherie. Eine Patientin, die nur am Anus und Mastdarm Nekrosen aufwies, wurde als „Rektumkarzinom" eingeliefert, und die restierenden 5 wurden ohne Diagnose dem Krankenhaus zugeführt.

Die beigefügten Abbildungen mögen ein Beispiel des verschiedenartigen Sitzes und der Vielgestaltigkeit der Nekrosen geben. Besonders interessant und eindrucksvoll ist es, was auf den Bildern gut zu erkennen ist, wie sich die Nekrosen auf mechanische Reize hin (Blutentnahme am Ohrläppchen, Transfusionsschnitt an der Kubitalvene) entwickeln.

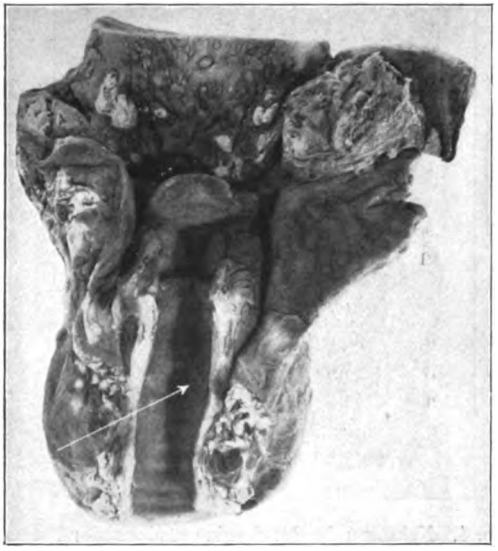

Abb. 5. Nekrose im Rachen

Untersucht man die Nekrosen mikroskopisch und bakteriologisch, so findet man in ihnen fast keinerlei zellige Elemente, sondern eigentlich nur eine Fülle von Mikroorganismen der verschiedensten Art, neben Staphylokokken, Streptokokken, Pneumokokken besonders häufig Anaërobier, namentlich den Streptococcus putrificus und den Gasbazillus. In den Nekrosen der Rachen- und Mundhöhle sieht man außerdem oft sehr viele Spirillen und fusiforme Stäbchen. So kommt es, daß man in manchen Fällen, die später als Agranulozytose identifiziert wurden, zunächst eine Plaut-Vincentsche Angina angenommen hatte. Gegen eine Angina Plaut-Vincenti spricht in unseren Fällen übrigens von vornherein das schwere Krankheitsbild mit dem hohen Fieber und das außerordentlich rasche Fortschreiten der Nekrosen. Hinzu kommt das Fehlen von nennenswerten Blutveränderungen bei der Plaut-Vincentschen Angina. In differentialdiagnostischer Hinsicht bezüglich der Rachennekrosen dürften weiterhin wohl nur noch Scharlach, maligne Diphtherie, akute Leukämien und eventuell Karzinom und Syphilis der Agranulozytose gegenüber in Frage kommen. Immer entscheidet zugunsten der Agranulozytose das Blutbild. Übrigens glaube ich, daß wohl auch viele der als Noma beschriebenen Krankheitsfälle der Agranulozytose zuzurechnen sind.

Die Nekrosen der äußeren Haut bieten in differentialdiagnostischer Hinsicht nichts Besonderes.

Digitized by Google

Natürlich ließen sich namentlich bezüglich der durchaus noch nicht völlig geklärten und wohl sicher nicht einheitlichen Ätiologie der Argranulozytose manche interessante Fragen aufwerfen. Aber das würde an dieser Stelle zu weit führen. Mir lag vor allem daran, mit meinen Ausführungen die Aufmerksamkeit der Dermatologen auf diese eigenartige und gerade für den Praktiker so wichtige Blutkrankheit hinzulenken.

Aus der dermatologischen Ordination des Königin Elisabeth-Sanatoriums (Direktor: Obersanitätsrat Dr. O. Országh) und des Manfred-Weiss-Sanatoriums (Direktor: Dr. M. Roth) Budapest-Budakeszi

Hautveränderungen bei Lungentuberkulose

Von

Dr. Jenö Szántó, Leiter der Ordination

Wenn wir die Haut der an Lungentuberkulose leidenden Kranken systematisch untersuchen, werden wir zwei sehr auffallende Tatsachen beobachten können. Die erste überraschende Beobachtung ist, daß die tuberkulösen Erkrankungen der Haut und der Mundschleimhaut sehr selten vorkommen, zweitens ist es auffallend, wie oft gewisse Hautveränderungen ohne spezifischen Charakter zur Beobachtung kommen.

Die zur Beobachtung kommenden Krankheiten und Veränderungen der Haut können wir mit Rücksicht auf ihre Beziehungen zur Tuberkulose in mehrere Gruppen einteilen. Im allgemeinen unterscheiden die Autoren, die die Haut der Lungentuberkulösen untersuchten, zwei Gruppen: die Gruppe der tuberkulösen Hautveränderungen und die Gruppe der akzidentalen Hauterkrankungen. Eventuell unterscheiden sie noch eine Gruppe der Hautveränderungen, deren Beziehung zur Tuberkulose unsicher ist.

Ich habe das Krankenmaterial des Königin Elisabeth-Sanatoriums und des Manfred-Weiß-Sanatoriums auf Hautveränderungen untersucht. Es kamen zur Beobachtung:

	Im Jahre	Männer	Frauen	Kinder	Zusammen
Im Königin Elisabeth-Sanatorium	1927	1082	756	—	1841
	1928	860	674	—	1534
	1929	368	220	—	588
Im Manfred-Weiss-Sanatorium	1928	—	426	138	564
	1929	—	186	44	230
Zusammen		2310	2265	182	4757

Zwischen den 4757 Kranken fand ich in 1405 Fällen Hautveränderungen (29,53%), und zwar bei 601 Männern (26,01% der sämtlichen Männer), 793 Frauen (35,01% der sämtlichen Frauen) und 11 Kindern (6,04% der sämtlichen Kinder). Diese Zahlen zeigen gefundene Hautver-

Digitized by Google

„Angina agranulocytotica" abzulehnen. Abgesehen davon, daß es gar nicht um eine „Angina" handelt, könnte man mit dem gleichen Recht von einer Vulvitis, Proktitis, Dermatitis, Gastritis usw. agranulocytotica reden.

Richtig gedeutet war vor der Aufnahme ins Krankenhaus in meiner 18 Fälle. Allein 12 kamen mit der Diagnose Diphtherie, eine Patientin, die nur am Anus und Mastdarm Nekrosen aufwies, wurde als „Rektumkarzinom" eingeliefert, und die restierenden 5 wurden ohne Diagnose dem Krankenhaus zugeführt.

Die beigefügten Abbildungen mögen ein Beispiel des verschiedenartigen Sitzes und der Vielgestaltigkeit der Nekrosen geben. Besonders interessant und eindrucksvoll ist es, was auf den Bildern gut zu erkennen ist, wie sich die Nekrosen auf mechanische Reize hin (Blutentnahme am Ohrläppchen, Transfusionsschnitt an der Kubitalvene) entwickeln.

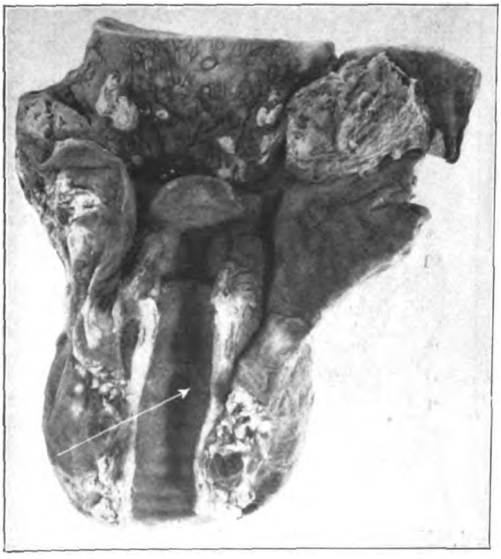

Abb. 5. Nekrose im Rachen

Untersucht man die Nekrosen mikroskopisch und bakteriologisch, so findet man in ihnen fast keinerlei zellige Elemente, sondern eigentlich nur eine Fülle von Mikroorganismen der verschiedensten Art, neben Staphylokokken, Streptokokken, Pneumokokken besonders häufig Anaërobier, namentlich den Streptococcus putrificus und den Gasbazillus. In den Nekrosen der Rachen- und Mundhöhle sieht man außerdem oft sehr viele Spirillen und fusiforme Stäbchen. So kommt es, daß man in manchen Fällen die später als Agranulozytose identifiziert wurden, zunächst eine Plaut-Vincentsche Angina angenommen hatte. Gegen eine Angina Plaut-Vincenti sprechen in unseren Fällen übrigens von vornherein das schwere Krankheitsbild mit dem hohen Fieber und das außerordentlich rasche Fortschreiten der Nekrosen. Hinzu kommt das Fehlen von nennenswerten Blutveränderungen, wie bei der Plaut-Vincentschen Angina. In differentialdiagnostischer Hinsicht bezüglich der Rachennekrosen dürften weiterhin wohl nur noch Scharlach, maligne Diphtherie, akute Leukämien und eventuell Karzinom und Syphilis der Agranulozytose gegenüber in Frage kommen. Immer entscheidet zugunsten der Agranulozytose das Blutbild. Übrigens glaube ich, daß wohl auch viele der als Noma beschriebenen Krankheitsfälle zur Agranulozytose zuzurechnen sind.

Die Nekrosen der äußeren Haut bieten in differentialdiagnostischer Hinsicht nichts Besonderes.

Digitized by Google

Natürlich ließen sich namentlich bezüglich der durchaus noch nicht g geklärten und wohl sicher nicht einheitlichen Ätiologie der Argranulo- se manche interessante Fragen aufwerfen. Aber das würde an dieser le zu weit führen. Mir lag vor allem daran, mit meinen Ausführungen Aufmerksamkeit der Dermatologen auf diese eigenartige und gerade den Praktiker so wichtige Blutkrankheit hinzulenken.

---

der dermatologischen Ordination des Königin Elisabeth-Sanatoriums (Direktor: Obertätsrat Dr. O. Országh) und des Manfred-Weiss-Sanatoriums (Direktor: Dr. M. Roth) Budapest-Budakeszi

Hautveränderungen bei Lungentuberkulose

Von

Dr. Jenö Szántó, Leiter der Ordination

Wenn wir die Haut der an Lungentuberkulose leidenden Kranken stematisch untersuchen, werden wir zwei sehr auffallende Tatsachen obachten können. Die erste überraschende Beobachtung ist, daß die berkulösen Erkrankungen der Haut und der Mundschleimhaut sehr lten vorkommen, zweitens ist es auffallend, wie oft gewisse Hautränderungen ohne spezifischen Charakter zur Beobachtung kommen.

Die zur Beobachtung kommenden Krankheiten und Veränderungen r Haut können wir mit Rücksicht auf ihre Beziehungen zur Tuberulose in mehrere Gruppen einteilen. Im allgemeinen unterscheiden die utoren, die die Haut der Lungentuberkulösen untersuchten, zwei Grupen: die Gruppe der tuberkulösen Hautveränderungen und die Gruppe der zidentalen Hauterkrankungen. Eventuell unterscheiden sie noch eine ruppe der Hautveränderungen, deren Beziehung zur Tuberkulose unicher ist.

Ich habe das Krankenmaterial des Königin Elisabeth-Sanatoriums nd des Manfred-Weiß-Sanatoriums auf Hautveränderungen untersucht. Es kamen zur Beobachtung:

	Im Jahre	Männer	Frauen	Kinder	Zusammen
Im Königin Elisabeth-Sanatorium	1927	1082	756	—	1841
	1928	860	674	—	1534
	1929	368	220	—	588
Im Manfred-Weiss-Sanatorium	1928	—	426	138	564
	1929	—	186	44	230
Zusammen		2310	2265	182	4757

Zwischen den 4757 Kranken fand ich in 1405 Fällen Hautveränderungen (29,53%), und zwar bei 601 Männern (26,01% der sämtlichen Männer), 793 Frauen (35,01% der sämtlichen Frauen) und 11 Kindern (6,04% der sämtlichen Kinder). Diese Zahlen zeigen gefundene Hautver-

Digitized by Google

änderungen und nicht die Zahl der Hautkranken, da es wiederholt v kam, daß ein Kranker mit zwei, sogar drei Hautkrankheiten oder H veränderungen behaftet war, oder im Laufe des Jahres mit verschiede Hautveränderungen meine Ordination aufsuchte.

Die Veränderungen, die wir an der Haut der Lungentuberkul beobachten können, lassen sich in 5 Gruppen reihen. 1. Veränderun bazillären Ursprungs, die durch hämatogene oder lymphogene Emb entstanden sind, oder per contiguitatem die Haut angegriffen ha 2. Veränderungen toxischen Ursprungs, wo die Haut durch den tu kulösen Toxin direkt geschädigt wird. 3. Veränderungen nichtspezifisch Ursprungs, die die Tuberkulose als schwere Infektionskrankheit und langdauernder, fieberhafter Zustand hervorruft. 4. Veränderungen, auf indirektem Wege zustande kommen, infolge einer Störung des en krinen Apparates, welche endokrine Störung durch einen tuberkul Prozeß hervorgerufen wurde. 5. Akzidendale Hauterkrankungen, pathogenetisch mit der Tuberkulose nichts zu tun haben.

I. In die erste Gruppe gehörende tuberkulöse Hauterkrankun bazillären Ursprungs fand ich bei 38 Kranken:

	Männer	Frauen	Kinder	Zusamme
Tuberculosis luposa	9	3	2	14
Tuberculosis verrucosa	5	1	—	6
Tuberculosis colliquativa	1	5	—	6
Tuberculosis lichenoides	1	4	—	5
Tuberculosis ulcerosa mucosae oris .	5	2	—	7
Zusammen	21	15	2	38

Auffallend niedrig sind die Zahlen, kaum 0,79% des Kranke materials. Ähnliches Resultat ergaben die Untersuchungen von JORDAN der zwischen 300, hauptsächlich mit Lungenprozeß behafteten Tube kulösen 2% Hauttuberkulose fand. EICHENLAUB fand zwischen 759 Tu berkulösen nur in 2 Fällen eine Hauttuberkulose. WITKINA und MAKL KOVA fanden zwischen 2000 schweren Lungentuberkulosekranken nicht eine einzige Hauttuberkulose und im Material der Petrograder Lunge krankendispensaires unter 17000 Kranken nur 29 (0,14%) Hauttube kulose. Einige Tuberkulide konnten sie auf der Kinderabteilung b obachten, wo hauptsächlich Kranke mit Drüsentuberkulose und Anfang erscheinungen behandelt werden. Beck konnte im Jahre 1902—1904 i Material des Königin Elisabeth-Sanatoriums unter 1420 Kranken 16 Fäl von Haut- und Mundschleimhauttuberkulose finden (1,12%).

Auf die Frage, warum man so selten tuberkulöse Hautveränderung bei den Lungenkranken beobachten kann, finden wir in der Literatur mehrerlei Erklärungen.

E. HOFFMANN erklärt den Antagonismus zwischen Lungen- und Hauttuberkulose und die auffallende Benignität des Lungenprozesses bei Hauttuberkulose mit der Esophylaxie. Unter Hautesophylaxie ver steht E. HOFFMANN eine auf den ganzen Körper gerichtete Schutzfunk tion des Hautorgans gegen Schädigungen, die von außen oder von inne

Digitized by Google

n die Haut herantreten. Auf die Haut einwirkende Reize werden die Funktionen aller Zellen, die in der Haut liegen, besonders der Epidermiszellen und der Zellen des retikulo-endothelialen Systems verstärkt. Die Permeabilität der Epidermiszellen wird erhöht, so daß aus der Zelle Stoffe austreten und in die Lymphe und in die Blutbahnen gelangen und so als Reizstoffe auf andere Organe wirken können.

STERNBERG erklärt den Antagonismus zwischen Haut- und Lungentuberkulose folgendermaßen: Die Tuberkulose zeigt Neigung, sich nicht n einem einzigen Organ, sondern in Organgruppen zu lokalisieren. Die Gruppenbildung ist keine zufällige, sondern wird durch gemeinsame embryologische Abstammung der Organe bestimmt. Da die Haut ektodermaler, die Lunge dagegen entodermaler Abstammung ist, so ist die gleichzeitige Erkrankung beider Organe selten. Wenn Hauttuberkulose mit Lungentuberkulose vergesellschaftet ist, so ist die Resistenz absolut, sie ist aber abgeschwächt, wenn Bildungen des Mesenchyms und des Mesoderms gleichzeitig erkrankt sind.

BOROK und PICK erklären mit lokaler Immunität, daß man auch bei schwerer Lungentuberkulose so selten spezifische Veränderungen an der Mundschleimhaut sieht. Sie halten es aber fragsam, ob die lokale Immunität eines Hautbezirkes sich auf die ganze Hautoberfläche auswirkt, oder ob die Hautimmunität den ganzen Organismus immunisiert.

POÓR erklärt die relative Seltenheit der Hauttuberkulose mit der histogenen Immunität der Haut. Bei absoluter histogener Immunität der Haut gegen Tuberkelbazillen fehlen tuberkulöse Hauterscheinungen. Aus der Form und Art einer Hauttuberkulose schließt POÓR auf die allgemeine Tuberkulose und auf die Immunitätsverhältnisse des Organismus. Er hält die zur Selbstheilung neigenden Formen der Hauttuberkulose (Tbc. lichenoides, Tbc. papulonecrotica, BAZINsches Erythem) als Zeichen einer gutartigen Allgemeintuberkulose, bei verminderter histogener Immunität der Haut. Dagegen sind die schweren Formen der Hauttuberkulose (Tbc. luposa, Tbc. verrucosa cutis und Tbc. colliquativa) ein Zeichen allgemein verminderter Widerstandsfähigkeit gegen Tuberkelbazillen bei verminderter Hautimmunität. Ist bei Tuberkulösen die Hautimmunität zeitlich herabgesetzt, so kann es zum Auftreten eines Lupus post exanthematicus kommen. Tbc. miliaris ulcerosa cutis und Tbc. miliaris disseminata faciei finden sich bei fortschreitender Allgemeintuberkulose und völliger Lähmung der Abwehrfähigkeiten der Haut.

Den Wert dieser Theorien können wir nur dann beurteilen, wenn wir auch die Untersuchungen kennen, die an Tbc. luposa leidenden Kranken bezüglich ihrer Lungentuberkulose angestellt wurden. Diese Untersuchungen gaben ganz verschiedene Resultate. PELE fand in der Tschechoslowakei nur 20% Lungenkranke zwischen den Lupuskranken, LEIPOLD in Pommern 24,7%, BRUUSGAARD in Oslo 29,56%, PREININGER jenseits der Theiß, in Ungarn, 34,8%, SEITTER 43,5%, dagegen fand ZS. SOMOGYI in Budapest bei Männern 81,1%, bei Frauen 68,8%, im Durchschnitt 75%, und WITKINA und MAKLAKOVA in Petrograd 78% Lungenkranke zwischen den Lupuskranken. Die großen Differenzen zwischen den Befunden der einzelnen Autoren sind teils durch geographische und ethno-

Digitized by Google

graphische Verhältnisse erklärbar, aber zum größten Teil ergeben sie sich aus der Genauigkeit der Untersuchung.

Die tuberkulösen Erkrankungen der Haut sind nämlich, mit Annahme des Tuberculum anatomicum und der ziemlich seltenen primären Erkrankungen der Haut im jüngsten Kindesalter, alle sekundäre Erkrankungen, zu deren Entstehung die Anwesenheit tuberkulöser Allergie notwendig ist. Demzufolge zeigen auch die primären Herde nicht die klinischen Eigenschaften des tuberkulösen Gewebes und nur die stark infiltrierten regionären Drüsen bestätigen die Diagnose. Im allgemeinen sind alle Autoren diesbezüglich einig, daß der Lungenprozeß der an Hauttuberkulose, hauptsächlich an Tbc. luposa, leidenden Kranken meist ein gutartiger ist von fibrinösem Charakter, und neigt weder zur Progression noch zum Verfall. Daß aber dies auch keine allgemeine Regel ist, beweist die Statistik von FORCHHAMMER, die eine 6%ige tuberkulöse Mortalität der an Tbc. luposa leidenden Kranken nachweist.

Die Gutartigkeit der Lungenprozesse läßt doch annehmen, daß zwischen der Hauttuberkulose und der Tuberkulose der inneren Organe, aber besonders der Tuberkulose der Lungen, ein Zusammenhang sein muß. Es steht außer Zweifel, daß die Haut gegen Tuberkulose sehr widerstandsfähig ist. Der Verlauf der Hauttuberkulose beweist schon, daß die Haut im größten Grade imstande ist, die angesiedelten Tuberkelbazillen abzubauen; dies zeigt, daß in den Zellen der Haut ein sehr starker Schutzstoff in großen Mengen vorhanden sein muß. Die Qualität und Quantität dieses Schutzstoffes bedingt vielleicht unter anderem den Polimorphismus der Hauttuberkulose. LINSER versuchte nachzuweisen, ob diese Schutzstoffe in das Blut gelangen, und wenn ja, ob sie den tuberkulösen Prozeß anderer Organe beeinflussen können. Er versuchte aktive Tbc. luposa mit Serum oder Gewebesäfte solcher Patienten zu beeinflussen, bei denen es annehmbar war, daß sie an Schutzstoffe reich sind, so mit Serum spontan heilenden Lupösen, an Tuberkulide, ferner an benigne interne Tuberkulose leidenden Patienten. Er konnte aber keinen Erfolg aufweisen. Da zieht er den Schluß, daß die Abwehrkräfte und Schutzstoffe gegen die Tuberkulose in der Haut zellulär verankert sind und nicht ins Blut übergehen. Dies wird auch durch den experimentellen Beweis, daß bei gutartigem, postexanthematischem, multiplexem Lupus die Implantation eines neuen Herdes niemals gelingt, unterstützt. LINSERS Experimente stürzen die Lehre von der Esophylaxie, und wir müssen als Wahrscheinlichstes annehmen, daß die verschiedenen Lokalisationen und Formen der Tuberkulose nicht nur von der individuellen Disposition, sondern auch von der Organdisposition abhängig ist, und daß die relative Seltenheit der tuberkulösen Erkrankung der Haut mit der großen Widerstandsfähigkeit der Haut gegen Tuberkelbazillen zusammenhängt. Dagegen müssen wir zugeben, daß die immunisierende Kraft der Haut den Organismus gegen tuberkulöse Infektion ebensowenig schützt, wie sie den tuberkulösen Prozeß innerer Organe wesentlich günstig beeinflussen kann.

II. In die zweite Gruppe gehören die Veränderungen toxischen Ursprungs. Hierher gehört das durch UFFENHEIMER beschriebene tuber-

Digitized by Google

ulöse Exanthem, welches etwa im dritten Monat der Krankheit entsteht, auptsächlich an den Extremitäten der Kinder.

Auf toxische Schädigung der Haut ist jene gesteigerte Empfindlichkeit nd Vulnerabilität, die C. Beck zuerst beschrieb, zurückzuführen. Diese esteigerte Empfindlichkeit und Vulnerabilität erklärt die relative Häufigeit der Dermatitiden und Ekzemen. In meiner Statistik befindet sich die Dermatitis mit 109 Fällen, 2,29% (52 Männer und 57 Frauen), das Ekzem nit 71 Fällen, 1,49% (35 Männer, 32 Frauen, 4 Kinder). C. Beck konstatierte, daß diese gesteigerte Empfindlichkeit bei Männern häufiger ist ls bei Frauen. Auf Grund meiner Beobachtungen kann ich diesen Befund nicht bestätigen, da in meiner Statistik zwischen der Erkrankungszahl der Männer und Frauen kein wesentlicher Unterschied besteht, und wenn ja, auch eher zugunsten der Männer.

Zu den toxischen Schädigungen der Haut gehört auch der Haarausfall der Tuberkulösen (9 Männer, 20 Frauen, zusammen 29 [0,60%]). Dies entsteht auf scheinbar vollkommen gesunder, seborrhoefreier Kopfhaut und ist den nach anderen Infektionskrankheiten (Typhus abdominalis, Spanische Grippe usw.) eintretenden Haarausfällen gleichzustellen.

III. In die dritte Gruppe habe ich diejenigen Hautveränderungen eingeteilt, welche bei jeden langdauernden, mit fieberhaften Zuständen verbundenen und endlich zur Erschöpfung des Organismus führenden Erkrankungen zu beobachten sind. Diese Veränderungen der Haut sind zum größten Teil mit einer wesentlichen Veränderung des Turgors der Haut verbunden. Die Haut der Lungentuberkulösen ist oft auffallend blaß, ein wenig feucht, von teigiger Beschaffenheit mit erhöhtem Turgor; andere Lungentuberkulöse zeigen einen verminderten Turgor mit einer Austrocknung, Verdünnung und kleieartiger Schuppung, manchmal sogar mit diffuser Atrophie der Haut. Keine dieser beiden Erscheinungen ist für die Tuberkulose charakteristisch, obzwar die Veränderung mit Zunahme des Turgors meist bei mit sehr schwerer Toxämie verbundenen und sehr ausgebreiteten, bösartigen Prozessen zu beobachten ist. Die Veränderungen mit Abnahme des Turgors sind meist bei sehr langdauernden, chronisch ablaufenden, zur Inanition des Organismus führenden Erkrankungen sichtbar.

IV. Die Veränderungen der vierten Gruppe sind indirekte Schädigungen der Haut. Solche entstehen infolge einer durch die Tuberkulose verursachten Störung im endokrinen System.

	Männer	Frauen	Zusammen	Prozent
Seborrhoea	39	120	159	3,34
Acne vulgaris	79	128	207	4,35
Chloasma et pigm. phtisic.	2	46	48	1,00
Akrocyanosis	7	30	37	0,77
Erythrocyanosis cr.	—	4	4	—

Diese Hautveränderungen sind auch bei tuberkulosefreien Individuen zu beobachten, es ist aber auffallend, wie häufig sie bei Lungenkranken vorkommen.

Digitized by Google

Die Seborrhoe und die Acne vulgaris sind Erkrankungen der Zeit d die Geschlechtsreife und erlöschen meist um das 25. bis 30. Lebensjah sie sind bei weiblichen Individuen sehr oft mit menstruellen Störunge Dysmenorrhoe, mit Störungen des thyreo-ovarialen Systems vergese schaftet. Bei Lungentuberkulösen ist die Acne vulgaris sehr oft no zwischen dem 30.—40. Lebensjahre im Blühen, und die einzeln Knoten sind oft tief infiltriert, entstehen unabhängig von den Kom donen und heilen oft mit tiefen Narben. WOODLOCK hält die Ac vulgaris als Zeichen des widerstandsfähigen Typus, aber diese Beobac tung kann ich nicht bestätigen.

Das häufige Vorkommen der Akrocyanose wird durch die mit Gleic gewichtsstörung des vegetativen Nervensystems einhergehende vasomo rische Labilität, die eine frühzeitige Begleiterscheinung der beginnend Lungentuberkulose ist, genügend erklärt. Über den Zusammenhang d Tuberkulose mit diesen angiospastischen Erscheinungen werde ich and weitig ausführliche Mitteilung machen.

Die Chloasma phthisicorum ist eine Teilerscheinung der Pigmen tion der Tuberkulösen, welche im Gegensatz mit der Pigmentation d ADDISONschen Krankheit zuerst an den unbedeckten Körperteilen u allererst um den Mund, an der Ober- und Unterlippe, entsteht un nur später auf die Schläfen- und Jochbeingegend übergreift. D Schleimhäute bleiben immer pigmentfrei. Bei der ADDISONsche Krankheit entsteht die starke Pigmentierung zuerst an jenen Körpe gegenden, die normalerweise schon stärker pigmentiert sind, so a den Genitalien, Warzenhöfen, Achselhöhlen usw. Die toxische Schäd gung der Marksubstanz der Nebennieren und im allgemeinen d chromaffinen Systems ist wesentlich milder wie der destruierende Nebe nierenprozeß der ADDISONschen Krankheit, jedoch genügend dazu, da sie die Adrenalinbildungsfähigkeit der Nebennieren vermindert. So wer den die zur Bildung des Adrenalins und des Pigmentes geeignete un infolge des gesteigerten Stoffwechsels der Tuberkulösen in gesteigerte Maße vorhandenen Aminosäuren nicht zum Aufbau des Adrenalins ver wendet, sondern sie bleiben frei und werden an den Stellen, wo die Ha pigmentophore Reize treffen, zum Aufbau des melanotischen Pigmente aufgebraucht. Meine Auffassung wird auch dadurch unterstützt, da diese Kranken meist hypotonisch und hypoglykämisch sind mit Ver minderung des Tonus des Sympathikus.

V. Die fünfte Gruppe bilden die Hautkrankheiten, welche sic akzidental mit der Lungentuberkulose vergesellschaften. Von diese Krankheiten sind die Dermatomykosen die häufigsten und die Syphili die wichtigste.

Ich fand Dermatomykosen:

	Männer	Frauen	Zusammen	Prozent
Epidermophytie	26	2	28	0.58
Erythrasma	5	2	7	0.14
Trichophytie	47	18	65	1.36
Pityriasis versicolor	17	20	37	0.77

Digitized by Google

Die Pityriasis versicolor wird in den Lehrbüchern als eine sehr häufige, beinahe charakteristische Begleiterscheinung der Lungentuberkulose bezeichnet. Es ist möglich, daß es vor Jahrzehnten noch so war; BECK fand noch im Material des Königin Elisabeth-Sanatoriums im Jahre 1902—1904 noch 7%, aber JORDAN fand nur 3% und ich nur 0,77%. EICHENLAUB untersuchte 2539 Männer, bei denen er zwischen den Lungenkranken in 0,92%, bei denen, die von Tuberkulose frei waren, in 1,4%, Pityriasis versicolor fand. Das Schwinden des Pityriasis versicolor steht meiner Ansicht nach mit der sorgfältigeren und besseren Körperpflege im Zusammenhang.

Die Dermatomykosen beeinflussen schlecht die Lungenkranken, da sie meist mehr oder weniger starkes Jucken verursachen und so die Ruhe und den Schlaf der Kranken stören. Unter der Kreuzbinde propagieren sie stark, so daß manchmal der ganze Brustkorb befallen wird. Ich habe öfters Gelegenheit gehabt zu beobachten, daß Kranke, die unter der Kreuzbinde so stark von Dermatomykosen befallen werden, in der Genitokruralgegend oder an der Innenfläche der Oberschenkel den Urherd dieser Pilze tragen. Darum muß immer vor der Anwendung einer Kreuzbinde diese Gegend untersucht werden, und im Falle sie mit Pilzen befallen ist, zuerst von solchen befreit werden.

Syphilis, respektive positive WR, fand ich bei 96 Männern und 35 Frauen, also zusammen bei 131 Kranken (2,75%). Der Prozentsatz stellt sich höher, wenn ich nur das Material des Königin Elisabeth-Sanatoriums vom Jahre 1928 nehme; da wurde bei jedem Kranken, der aufgenommen wurde, die WR untersucht. Ich fand so zwischen 1534 Kranken 61 WR positiv (49 Männer, 12 Frauen), 3,97% des Krankenmaterials. Günstigere Resultate erhielten KARAFIATH und PRUGBERGER, die im Material des Königin-Elisabeth-Sanatoriums in der Zeit von 1916 bis 1925 zwischen 12000 Kranken nur 0,95% Syphilis fanden. Allerdings ergab sich dies Resultat aus Kranken, die an akuter Syphilis litten oder die in der Anamnese eine Syphilis zugaben oder zufällig als WR positiv sich erwiesen. BECK fand im selben Material im Jahre 1902 bis 1904 1% Syphilis. Diese Zahlen bedeuten ganz passable Verhältnisse, da nach der Zusammenstellung von HABLISTON und MC. LANE jr. in den verschiedenen Ländern der Prozentsatz der syphilitischen Lungentuberkulösen zwischen 3—19% schwankt.

Auf die Besprechung der gegenseitigen Wirkung der Syphilis und Tuberkulose will ich hier nicht eingehen, aber ich muß doch betonen, daß es nicht gleichgültig ist, in welcher Reihenfolge jemand an den beiden Krankheiten erkrankt. Die Reihenfolge der Infektionen beeinflußt den Verlauf der Krankheiten, ändert die Prognose und ist mit Einfluß auf die Behandlungsweise. Wenn jemand, der an einer alten, latenten Syphilis leidet, an Lungentuberkulose erkrankt, wird die Syphilis den tuberkulösen Prozeß nicht wesentlich beeinflussen. In solchen Fällen ist in der Therapie in erster Linie der Lungenzustand maßgebend. Dagegen wenn ein Lungentuberkulöser eine frische Syphilis akquiriert, muß man, beinahe ohne Rücksicht auf den Lungenzustand, sofort die antiluetische Behandlung einleiten, weil die vorsichtig durchgeführte kombinierte Wismut-Neosalvarsan-Behandlung nie soviel Schaden verursachen kann,

Digitized by Google

als die auf den tuberkulösen Boden deletär wirkende Syphilis. In solchen Fällen sehen wir nicht nur den Lungenprozeß progredieren, sondern in solchen Fällen kommen die schweren Transitionsformen der Syph. und der frühzeitige Tertiärismus zur Beobachtung.

Der Vollständigkeit halber erwähne ich, daß

	Bei Männern	Bei Frauen	Bei Kindern	Zusamm.
Erythema nodosum . . .	—	2	1	3
Lupus erythematodes . . .	3	1	—	4
Psoriasis vulgaris	5	3	—	8
Herpes zoster	8	7	—	15

zur Beobachtung kamen. Die Zahl dieser Erkrankungen ist zu gering dazu, daß ich mich über ihre Einteilung oder ihren Zusammenhang mit Tuberkulose äußern könnte.

Literatur

Beck, C., Mschr. f. prakt. Derm., Bd. 45. — Borock u. Pick, Beitr. z. Klin. d. Tbc. Bd. 63. — Bruusgaard, Arch. f. Derm., Bd. 152. — Eichenlaub, J. Am. m. Ass., 1928 S. 545. — Forchhammer, Arch. f. Derm., Bd. 92. — Habliston u. Mc. Lane jr., Am. rev. of Tbc., Bd. 16. — Hoffmann E., D. m. W., 1919, S. 1233. — Jordan, Arch. Derm., Bd. 150. — Karapiath u. Prugberger, Erzsébet Királyné Sanatorium Emlékkönyv 1927, S. 273. — Leipold, Beitr. z. Klin. d. Tbc., Bd. 63. — Linser, Zschr. f. Tbc., Bd. 5. — Pele, Mlada Gener. lekaru 927, ref. Zschr. f. Haut- u. Geschlechtskrkh., Bd. 26. — Poór, Arch. f. Derm., Bd. 153. — Preininger, B. U. V. Sr., 1928, S. 53. — Seitz u. W. kl. W., 1926, Nr. 37. — Somogyi Zs., Orv. Hetilap, 1921, Nr. 49. — Strebel, Beitr. z. Klin. d. Tbc., Bd. 63. — Witkina u. Maklakova, Beitr. z. Klin. d. Tbc., Bd. 6. — Wood Cock, Lancet, 1910.

Zur Klinik und Behandlung der Hämangiome

Von

Prof. Dr. Joh. Fabry in Dortmund

Mit 3 Abbildungen im Text

Die Behandlung der Naevi flammei ist auch heute noch trotz der zahlreichen angegebenen Mittel und Verfahren eines der schwierigsten Gebiete und undankbarsten Aufgaben der Dermatologen. Bei der großen Entstellung der Befallenen bei Lokalisation im Gesicht, und das ist ja leider recht häufig, ist oder wäre eine Beseitigung des Übels im Interesse des Trägers doch höchst wünschenswert.

Klinisch handelt es sich beim Naevus flammeus um verschiedene Typen:

1. Um oberflächliche Gefäßveränderungen respektive Vermehrung bei relativ geringer Entwicklung oder Hypertrophie des Bindegewebes. Auch die sogenannten Sternchennaevi gehören hierhin (Naevi aranei).

2. Je mehr die Hypertrophie der Gefäße gegen die des Bindegewebes zurücktritt, um so mehr nimmt der Naevus geschwulstartigen Charakter an.

3. Tritt zu den beiden angeführten Veränderungen noch ein dritte Moment hinzu, nämlich das Vorhandensein von Naevuszellnestern, so springt der Geschwulstcharakter noch mehr in die Augen. Klinisch mach

Digitized by Google

sich diese Form auch kenntlich dadurch, daß sie in der Farbe mehr ins Bläuliche spielt.

Alle drei angeführten Formen des Naevus können sich nach der einen oder anderen Richtung (Gefäße, Bindegewebszellen und Naevuszellen) weiter entwickeln und dennoch den Charakter der klinischen Erscheinung der Gutartigkeit behalten.

So sieht man jetzt noch häufig im Bereich des Naevus Fibrombildung in Form von papillomatösen Erhebungen. Nach der pathologisch-anatomischen Anlage des Naevus wird eine bösartige Umwandlung desselben zum Sarkom hinneigen, während die karzinomatöse Umwandlung doch seltener zu sein scheint. Da die Naevi embryonale, keimplasmatische Entwicklungsstörungen sind, so kann für uns nichts Auffälliges darin liegen, daß beispielsweise bei einem in der Gegend des Augenlides lokalisierten Naevus das Hämangiom auch weiter zurückgreifen kann auf den Bulbus und die Augenhöhle. Es kann auf diese Weise durch plötzlich einsetzendes schnelleres Wachstum ein ursprünglich nur als harmlose Entstellung aufzufassender Naevus in der Gegend des Auges jederzeit seinen Charakter ändern und sogar das Auge gefährden, wie in der Tat in jüngster Zeit in der augenärztlichen Literatur wiederholt beschrieben ist, wo es sogar zum Glaukom und zu erheblichen Zerstörungen im Bereich des Auges gekommen ist (vgl. hierüber die Arbeit von Dr. H. I. Kaiser, D. M. W., 1928, S. 996).

Auch mir ist ein derartiger Fall seit Jahrzehnten bekannt, allerdings habe ich den Patienten nur einmal untersucht, auch nicht behandelt wegen der Aussichtslosigkeit des Erfolges bei der Strahlenschwäche unserer Radiumpräparate.

Frl. Dr. Wortberg hat aus der Dortmunder Hautklinik Fälle von systematisierten, lymphangiomatösen Naevuserkrankungen beschrieben (Arch. für Derm., Bd. 152, H. 2), bei welchen man den Ausgangspunkt der Entwicklungsstörung anatomisch gleichfalls weiter zurücklegen muß; allerdings läßt sich meistens klinisch oder anatomisch kaum feststellen, wo die Veränderung ihren Ausgangspunkt genommen hat. Was für die Lymphangiome gilt, gilt natürlich auch für die Hämangiome und für die sogenannten systematisierten Naevi überhaupt. Man hat allen Grund, in solchen Fällen in der Prognose quoad therapiam besonders vorsichtig zu sein. Je früher die Patienten in unsere Behandlung kommen, also je jünger sie sind, um so günstiger sind die Heilaussichten.

Pathologisch, anatomisch und auch gemäß ihrer Entstehung gehören die Naevi zu den Hämangiomen. Klinisch können sie den reinen Naevuscharakter ändern, indem sie geschwulstartig wachsen und zwar zum Fibrom oder zum Sarkom; da die Naevuszellen doch mehr den Charakter des Epithels tragen, so ist es natürlich auch denkbar, daß von diesen aus eine Wucherung epitheliomatöser Art, also ein Karzinom entsteht.

Die sogenannten Hämangiome und Hämangiokavernome stehen histologisch den Feuermälern insofern nahe, als beide wohl als Genodermien zu bezeichnen sind, dennoch tritt hier der Geschwulstcharakter durch schnelleres Wachstum wie durch die Kavernombildung stark hervor, dagegen fehlen Naevuszellen im histologischen Bilde. Sie sind schon deshalb klinisch von den Naevi zu trennen, gehören aber mit ihnen zu der

Digitized by Google

großen Gruppe der Hämangiome. Wir können hier schon betonen, d... das für die Praxis von Bedeutung ist, insofern als die Kavernome u... die geschwulstartigen Angiome leichter zu behandeln und zu entfern... sind als die allerdings langsamer wachsenden, aber schwer zu beseitigend... reinen Naevi.

Behandlung der Angiokavernome

Die am meisten gebräuchliche Methode ist die mit Kohlensäureschn... (s. FABRY, Derm. Zschr., 1911). Wir haben das Verfahren in der Dortmund... Klinik bei großem Material sehr häufig angewandt und waren mit d... Erfolgen zufrieden; das dazugehörige Instrumentarium haben wir in d... obigen Arbeit angegeben. Bei kleinen Angiokavernomen kommt ma... auch mit Auflegen der Radiumplättchen aus. Bei ausgedehnteren und mul... tiplen Geschwülsten wird man auch kombiniert verfahren können. Ic... möchte hier das Beispiel eines besonders schwierigen Falles anführen.

Es handelt sich um einen 5 Monate alten Säugling, bei welchem die ganze Kopf- und Gesichtshaut mit zahlreichen bis walnußgroßen Angiomen bedeckt war, alle von kavernösem Charakter. Die wesentlichste Behandlung wurde durchgeführt vom 9. IX. 192... bis 17. X. 1927. Von Operation und ebenso von Behandlung mit Gefrierung konnte i... diesem Falle keine Rede sein. Alle Geschwülste hatten in diesem Falle entschieden pro... gressiven Charakter. Das Kind war sehr elend und wäre sicher zugrunde gegangen, wen... es nicht gelang, das Wachstum zum Stillstand und die Geschwülste zum Schwinden z... bringen. Außerdem bestand die Gefahr, daß die dünnen Schädelknochen durch den Druck der Geschwülste usuriert wurden. Wir entschlossen uns zur Behandlung mit Radium un... Mesothorplättchen, weil wir dieses Verfahren unter den gegebenen Umständen doch für das Schonendste hielten. Es ist auffallend, wie gut Säuglinge Radium vertragen.

Das Kind erhielt:

1925 vom	9. IX. bis 14. XII.	in 5 Sitzungen	1000 mg/Std.
1926 vom	2. XI. bis 31. XI.	in 5 Sitzungen	2450 mg/Std.
1927 vom	30. IV. bis 17. X.	in 4 Sitzungen	270 mg/Std.
Zusammen in etwas mehr als 2 Jahren		in 14 Sitzungen	3720 mg/Std.

Das Kind hat sich gut entwickelt, und es ist uns gelungen, trotz der großen Ausdehnung und Zahl der Geschwülste eine Heilung zu erzielen. Es besteht eine gewisse Atrophie der Haut, die aber unseres Ermessens nicht auf Konto der Behandlung, sondern auf das der Erkrankung zurückzuführen ist. Es ist noch nachzutragen, daß wir bei dem Kinde auch verschiedentlich Thorium X in Form der Degeasalbe angewandt haben, daß also ein Teil des Erfolges auf Konto dieser Art der Anwendung von Radiumsalbe zu setzen ist.

Die operative Entfernung wird auch heute bei tief in der Subkutis sitzenden Angiokavernomen noch in Frage kommen, aber erst dann, wenn die vorher geschilderten schonenden Verfahren nicht zum Ziele führen. Wir haben diesen Schritt nur selten zu tun brauchen, und dann war die Operation durch die vorhergehende Behandlung doch wesentlich einfacher. Die Angiokavernome wachsen bekanntlich schnell, und dieser Umstand veranlaßt doch meistens bald ärztlichen Rat einzuholen. Die Anwendung von Ätzmitteln lehnen wir durchaus ab.

Auf einen, wenn auch seltenen Vorgang beim Angiokavernom möchte ich noch hinweisen, nämlich auf eine gewisse Spontanheilung. Diese Tumoren sitzen und wachsen in der Kutis und Subkutis, und das geschieht natürlich auf Kosten der Epidermis, die durch diesen starken Druck des Wachstums eine starke Verdünnung erfährt, schließlich nur noch papierdünn die Geschwulst überzieht. Wenn die Patienten uns zugeführt

Digitized by Google

werden, so sehen wir ein zentrales Geschwür, umgeben von Angiokavernomen, mithin lautet die Diagnose auf spontan perforiertes und vereitertes Kavernom. Meist wird wohl der Verlauf so sein, daß Keime in die noch unverletzte Haut eingedrungen sind und zunächst eine Vereiterung des Kavernoms veranlaßt haben; so erklärt sich auch wohl am zwanglosesten, daß es zu keiner erheblichen Blutung dabei kommt. Natürlich ist es auch möglich, daß die Perforation lediglich durch den Druck erfolgt ist und sekundär erst die Eiterung resp. Geschwürsbildung. Bezüglich der Behandlung wartet man zweckmäßig erst die Abheilung der Geschwüre ab und leitet dann die Behandlung der Restkavernome ein.

Sternchennaevi (Spinnennaevus oder N. araneus)

Bei diesen handelt es sich um Miniaturvarizen. Für den venösen Charakter dieser Gebilde spricht zunächst die ins Bläuliche spielende Farbe, dann das Fehlen der Pulsation und vielleicht auch das vollständige Verschwinden auf Glasdruck. Sie werden im kindlichen oder jugendlichen Alter beobachtet, sind aber wohl auch auf angeborener Anlage beruhend. Klinisch zeigt sich ein zentrales blaurotes Knötchen, von welchem radiär mehrere Gefäße ausgehen.

Manchmal schließt sich in einiger Entfernung ein zweites Knötchen an. Sehr häufig ist multiples Auftreten, Lokalisation eigentlich nur im Gesicht. Die Flecken fühlen sich weich an, haben also keine Neigung zu Hyperkeratose. Sie entstehen meist zwar erst in den ersten Lebensjahren, dennoch dürfte es keinem Zweifel unterliegen, daß es sich um eine angeborene Anlage handelt.

Die Behandlung hat Sorge zu tragen, daß nicht nur das zentrale Knötchen, sondern auch die ausstrahlenden feineren Gefäße verödet werden.

Abb. 1. Typischer Naevus araneus



Abb. 2. Zwei kombinierte Naevi aranei

Abb. 3. Modell des indirekten Brenners für Kaustik von Gefäßektasien

Nun hat sich am besten die Galvanokaustik mit dem indirekten Brenner unter Lokalanästhesie bewährt, sie genügt am besten den kosmetischen Ansprüchen. Die Behandlung mit Ätzmitteln lehnen wir unter allen Umständen ab.

Der feine nähnadeldünne Draht braucht aber kaum glühend zu sein, um die Verödung zu erreichen. Daß man unter Lokalanästhesie arbeitet, ist selbstverständlich; auch darf keine Spur von Narbe zurückbleiben.

Kombination mit anderen Geschwülsten und Geweben

Es ist bekannt, daß die sogenannten systematisierten und einseitigen Naevi sich aus verschiedenen Komponenten zusammensetzen können.

Digitized by Google

Für die Hämangiome kommt in erster Linie eine gleichzeitige Hyperplas im Lymphgewebe in Frage. In Derm. W. 72 habe ich mit Dr. ZIEGENBE einen Fall von Lymphangiokeratom beschrieben, bei welchem sich unt demselben ein Hämangiom befand. So kann man beispielsweise bei eine in der Augengegend lokalisierten Gesichtsnaevus nie wissen, wie w Naevusveränderungen auch in die Orbita hineinreichen und ob sie nic mit abnormer Entwicklung anderer Gewebsarten (Bindegewebe, Lymp gefäße usw.) kompliziert sind. So erklären sich meines Erachtens a besten die Fälle, bei denen es zu Sehstörungen kommt. Wenn wir wisse daß Lymphangiome sich häufig mit Hämangiomen bilden, so ist die un gekehrte Möglichkeit, Hämangiom mit Lymphangiom, durchaus nicht s unwahrscheinlich.

Ältere Methoden

Operation und Nahtvereinigung ist nur bei kleinen Naevi ausführbar; bei größeren wird auch noch Exzision mit nachfolgender Hauttransplantation empfohlen. Mag der Operateur noch so geschickt sein, d kosmetische Resultat wird nicht befriedigen. MICULICZ hatte flache Abtragung mit dem Messer empfohlen, das Verfahren hat sich nicht bewährt und es wird auch wohl kaum noch ausgeführt, da nach kurzer Zeit der alte Naevus in neuer Blüte entsteht. Bei einem größeren Naevus wird die Operation auch technisch auf Schwierigkeiten stoßen.

Ätzungen mit und ohne Skarifikation sind heutzutage wohl als etwas Überholtes zu bezeichnen und können daher für die Behandlung nicht mehr in Frage kommen, da alle Ätzmittel in der Tiefenwirkung und in der Narbenbildung unberechenbar sind. Man wird sich bei der Einleitung einer jeglichen Behandlung die Frage vorlegen müssen und den Patienten resp. die Angehörigen dahin aufklären müssen, ob man den Zustand wenigstens einigermaßen bessern wird.

Das Gefrierverfahren mit Kohlensäureschnee wird manchmal, besonders bei kleineren Naevi, ausgeführt werden können, besonders nach den in der ZUMBUSCHschen Klinik gegebenen Vorschriften, über die ich keine Erfahrung habe. Früher habe ich mit den von uns vorgeschriebenen Instrumenten aus Glas (FABRY und ZWEIG, M. m. W., 1909) aus der Fabrik von Eschbaum-Bonn gearbeitet und auch gewisse Erfolge erzielt, aber so recht befriedigt haben mich dieselben nicht. Es ist weiter zu bedenken, daß die Gefrierverfahren Blasen ziehen, die schmerzhaft sind und daß die Blasen an den Gefrierstellen schlecht oder langsam abheilen.

Die Elektrolyse kann nur für ganz kleine Ektasien in Frage kommen, die Methode ist aber im Vergleich zu den neueren zu umständlich und zu wenig Erfolg versprechend. Über das von KROMAYER angegebene Verfahren mit Blaulicht der Quarzlampe fehlen mir persönlich hinreichende Erfahrungen, KROMAYER vertritt übrigens in der neuesten Auflage seiner „Behandlung der kosmetischen Hautleiden" (Leipzig 1929) ungefähr die gleichen Anschauungen, wie sie hier von uns geäußert werden.

Digitized by Google

Aus der dermatologischen Abteilung der Charité-Poliklinik in Budapest
(Vorstand: Dr. JOSEF SELLEI)

Die Epithelintherapie, ein neues Verfahren zur Behandlung des Ulcus cruris, Dekubitus und anderer Hautulzera[1])

Von

Dr. JOSEF SELLEI

Mit 4 Abbildungen im Text

Meine ersten Versuche einer hormonalen Beeinflussung des Ulcus cruris greifen auf den Anfang vergangenen Jahres (1928) zurück. Ich gab einer 65jährigen Patientin, die seit ungefähr 15 Jahren an Ulcus cruris litt und bei der die üblichen Heilmethoden, Liegekuren usw. erfolglos blieben, ein Gemisch von Hoden- und Ovariumextrakten mit Hautextrakt subkutan. Es trat auf diese Behandlung eine ganz augenscheinliche Besserung auf. In einigen Wochen war das Ulkus geheilt. Einem Mann, der ebenfalls an Ulcus cruris litt, gab ich ein Gemisch, welches mehr Ovarial- und weniger Testishormon enthielt; auch hier war der Erfolg in kurzer Zeit eingetreten. Diese beiden erfolgreichen Fälle ließen weitere Versuche als angebracht erscheinen.

Das erwähnte Hormongemisch kombinierte ich im Anfang mit einem Hautextrakt, den ich selbst hergestellt habe, später nahm ich dazu die Hilfe des Chemikers J. ERDÖS in Anspruch. (Übrigens habe ich meine ersten Versuche mit Hautextrakten schon 1910 angestellt und meine Ergebnisse in einem „Homästhesie" betitelten Artikel in der B. kl. W. mitgeteilt.) Die weiteren Versuche zeigten, daß der wesentliche Anteil am Heileffekt den Extrakten aus den verschiedenen Geschlechtsdrüsen zukommt, und zwar in erster Reihe der stimulierenden Wirkung des heterologen Geschlechtsdrüsenextraktes. Bei der Frau wirkt demnach Hodenextrakt mit Ovarialzutat am besten, beim Mann wiederum ein in erster Linie Ovarialhormonen enthaltendes Extrakt. Die Wirkungen des Hautextraktes (Hormon?) scheinen dann in der durch die Hormone der Geschlechtsdrüsen sensibilisierten Haut eher zur Geltung kommen zu können. Die Extrakte der Geschlechtsdrüsen legen also — wie sich einmal WASSERMANN über einen ähnlichen Wirkungsmechanismus ausgesprochen hat — das Geleise, auf dem das wirksame Prinzip des Hautextraktes an die Stelle seiner Wirksamkeit gelangen kann. Das Gemisch wäre demnach keinesfalls nur den auch sonst schon vielfach angewandten zelluläre Umstimmung bewirkenden Mitteln gleichzustellen, vielmehr könnte darin ein neues, bis jetzt unbekanntes, allgemeine Gültigkeit beanspruchendes Prinzip der Art und Weise der Hormonwirkung zur Geltung kommen. Von anderer Seite wurde schon darauf hingewiesen (S. GÄNSSLEN, Kl. W., 1927, Nr. 17), daß eine Änderung des inkretorischen Milieus einen starken Reiz auf verschiedene Endothelzellen ausübt. Auch wurde beobachtet, daß die Zuführung eines schon fehlenden Inkrets in die Blutbahn eine starke Wirkung, besonders auf die Gefäßendothelien hat (O. MÜLLER und K. BOCK, D. m. W., 1929, Nr. 31).

Nun hat auf meine Veranlassung und auf Grund meiner Vorschriften die Chemische Fabrik Gedeon Richter (Budapest) die Herstellung des Hautextraktes in Angriff genommen und in den Handel gebracht. Das Verfahren selbst besteht demnach in der Anwendung eines aus: 1. Hautextrakt, 2. Ovarialextrakt, 3. Hodenextrakt und 4. Hypophysenextrakt und Thyroxin hergestellten Gemisches. Ich kann heute schon über mehr als 150 mit dieser Therapie behandelte Fälle berichten. Bei 50 Fällen liegt auch die Beobachtungszeit lange zurück, um auch schon über Rezidive urteilen zu können. Diese 50 Fälle verteilen sich folgendermaßen: Ulcus cruris 40 Fälle; Ulcus phagedaenicum 2 Fälle; 2 Röntgenulkus, 1 mal perforant; 3 Fälle von Dekubitus; 2 Fälle von ausgebreiteten, nach Brandwunden entstandenen Hautgeschwüren.

[1]) Vortrag, gehalten auf der Jahresversammlung der Ungarischen Dermatologischen Gesellschaft am 26. Mai 1929.

Digitized by Google

Die Epithelintherapie des Ulcus cruris gestaltete sich nun folgendermaßen: Das erste war in jedem Falle die Durchführung der Wassermannschen Reaktion, und nur wenn diese und die Anamnese auf Lues negativ ausfielen, gingen wir zur Behandlung mit dem Hormon-Hautextrakt über. Die Ulzera waren erbsen- bis markstück- bis handtellergroß, oft aber noch viel größer. Die Heilungsdauer war davon, ebenso aber auch vom Zustand der umgebenden meist stark entzündeten, ödematösen Haut, der variKösen Venen, dem kallösen Rand des Geschwüres, selbstverständlich in hohem Maße abhängig. 12 von den 40 Fällen heilten binnen 3—4 Wochen; 20 im Verlauf von 4—8 Wochen, 7 in 8—14 Wochen, in 1 Fall nahm die Heilung mehr als 14 Wochen in Anspruch. Im allgemeinen kann man sagen, daß der größere Teil der Fälle nach dem neuen Verfahren zwischen 4 und 8 Wochen zur Heilung gelangt. Wir hatten bisher kein einziges Rezidiv, was natürlich nicht ausschließt, daß möglicherweise sich an einer anderen Stelle ein neues Geschwür bilden kann. Da es sich darum handelte, den Wert der neuen Behandlung zu festlegen zu können, habe ich die Behandlung in den ersten Fällen mit keiner anderen

Abb. 1. Tiefes Beingeschwür mit kallösem Rand. Bestand seit 15 Jahren. Vor der Behandlung

Abb. 2. Nach 3wöchiger Behandlung. Heilungsdauer 7 Wochen

Behandlungsmethode kombiniert, ja nicht einmal strenge Bettruhe verordnet, sondern die Kranken gingen ihrer Beschäftigung nach. Selbstverständlich hat eine jede medikamentöse Behandlung, auch die beste, ihre Grenzen, und Unmögliches kann man auch von den besten Mitteln nicht erwarten. Von einer zyanotischen, ödematösen, infolge alter Varizen vollends regenerationsunfähigen Haut kann man keine Proliferation, von einem kallösen, narbigen Gewebe keine Regeneration erwarten. Die Wirkung des neuen Mittels zeigt sich darin, daß es die Gewebe zu gesteigerter Funktion reizt, selbstverständlich nur dort, wo eine Regeneration überhaupt noch möglich ist. Meinen Beobachtungen nach befördert das Mittel in der Hauptsache die Regeneration des Bindegewebes und die Bildung von Granulationsgewebe, die Bildung einer neuen Epitheldecke nur in zweiter Reihe. Selbst bei kallösen, narbigen Geschwüren scheint der Geschwürsgrund nach einigen Injektionen gereinigt, die Eiterabsonderung wird geringer und aus der Tiefe schießen frische Gewebssprossen auf. Besitzt der Geschwürsrand noch einige Vitalität, beginnt die Gewebsneubildung auch von den Seiten her, die Fluxion wird ausgiebiger, und wenn wir in diesem Stadium die Schorfbildung begünstigen, geht unter dieser die Bildung einer neuen Epitheldecke äußerst schnell vor sich.

Digitized by Google

Die Vitalität der Gewebe hat überhaupt die am meisten ausschlaggebende Bedeutung für die Wirkung des Mittels; bei jugendlichen, noch kräftigen Individuen ist der Beginn der Regeneration — wie ich dies in Fällen von Dekubitus zu sehen Gelegenheit hatte — eine ganz stürmische, so daß die Behandlung nach einigen Injektionen sogar abgebrochen werden mußte, um ein Überschießen von Granulationsgewebe zu vermeiden, während bei älteren, kachektischen Individuen die gewünschte Wirkung oft nur schwer zu erreichen war.

Geht die Gewebsregeneration in einer unerwünscht retardierten Weise vor sich, so muß auch den hemmenden Faktoren ein besonderes Augenmerk geschenkt werden. Bei den diesmal mitgeteilten Fällen habe ich von anderweitigen gegen diese Faktoren gerichteten Maßnahmen abgesehen, da ich — wie erwähnt — den Wert der neuen Behandlungsmethode festzustellen vor Augen hatte; in einer zweiten Serie von

Abb. 3. Ulcus cruris. Bestand seit 12 Jahren. Vor der Epithelintherapie

Abb. 4. Nach 3wöchiger Epithelintherapie. Die sichtbaren wenigen Krusten fielen in 4 Tagen ab und Patientin verließ geheilt in $3\frac{1}{2}$ Wochen das Spital (Eisenbahnerkrkh.)

Fällen aber auch schon ihnen volle Aufmerksamkeit geschenkt, z. B. die Entfernung des kallösen Ringes, die Verbesserung der Kreislaufverhältnisse der umgebenden zyanotischen, ödematösen Haut, die Quarzlichtbehandlung des Ulkus und seiner Umgebung mit größter Umsicht und Nachdruck durchgeführt. Ja für die Zukunft würde ich es für empfehlenswert halten, zuerst den kallösen Ring in Lokalanästhesie zu entfernen, die nässenden Flächen mit Liegekuren, Umschlägen usw. zu trocknen und erst nachher mit der Anwendung des neuen Mittels zu beginnen und dann während der Behandlung Gummibinde oder fixen Verband auf kurze Zeit anlegen lassen usw.

Die Epithelintherapie selbst kann subkutan, intramuskulär und intravenös angewandt werden. Die subkutanen Injektionen sind ein wenig schmerzhaft, eben deshalb würde ich eher intravenöse Injektionen empfehlen. Diese wirken naturgemäß auch viel energischer. Wir geben die Injektionen jeden zweiten Tag, nach 6—7 intravenösen immer auch eine subkutane. Die anzuwendenden Extrakte sind: 1. Glanduovin forte, 2. Extr. Testiculi forte, 3. Extr. Cutis forte, alle drei Erzeugnisse der Fabrik Gedeon Richter. Andere Eierstock- resp. Hodenpräparate der Fabrik habe ich ungeeignet gefunden. Außerdem wende ich noch als 4. nach meinem genau festgestellten Dosierungsschema ein Gemisch von Thyroxin- und Hypophysenextrakt an.

Digitized by Google

In eine 5- oder 10-ccm-Rekordspritze wird also nach der der Hautextraktpackung [illegible] gelegten Tabelle zuerst 0,5—1,0 ccm Glanduovin forte, dann 0,5—1,0 ccm Extr. Testiculi forte und endlich 0,5—1,0 ccm Hautextrakt aufgesaugt und das Gemisch intravenös injiziert. Jeden fünften Tag wird aus dem 4. Gemisch (Thyroxin-Hypophysenextrakt) eine eigene subkutane oder intragluteale Injektion gegeben. Die Dosierung ist — wie schon erwähnt — bei Männern etwas anders als bei Frauen. Bei Männern ist die Dosis des Glanduovins, bei Frauen die des Hodenextraktes nach jeder 3. Injektion zu steigern.

Tabelle 1. Die Epithelintherapie beim Manne

Wir geben Männern:

	Injektion			
	1., 2., 3.	4., 5., 6.	7., 8., 9.	10., 11., 12.
Glanduovin forte	1,00 ccm	1,25 ccm	1,5 ccm	1.5 ccm
Extr. Testiculi forte . . .	0,75 ccm	0,75 ccm	0,5 ccm	0.5 ccm
Extr. Cutis	0,5—1,0 ccm	0,5—1,0 ccm	0,5—1,0 ccm	0,5—1,0 ccm
Hypophysis - Thyroxin - Gemisch	Jeden 5. Tag eine Ampulle subkutan oder intramuskulär			

Tabelle 2. Die Epithelintherapie bei der Frau

Frauen geben wir das Mittel nach folgendem Schema:

	Injektion			
	1., 2., 3.	4., 5., 6.	7., 8., 9.	10., 11., 12.
Glanduovin forte	1,0 ccm	1,00 ccm	1,0 ccm	1,0 ccm
Extr. Testiculi forte . . .	0,5 ccm	0.75 ccm	1,0 ccm	1,0 ccm
Extr. Cutis	0,5—1,0 ccm	0,5—1,0 ccm	0,5—1,0 ccm	0,5—1,0 ccm
Hypophysis - Thyroxin - Gemisch	Jeden 5. Tag eine Ampulle subkutan oder intramuskulär			

Gebrauchsanweisung: Glanduovin, Extr. testiculi, Extr. cutis werden mittels einer 5-cmm-Rekordspritze aufgesogen, in der Spritze vermengt und langsam intravenös eingespritzt. Die Injektionen erfolgen mindestens 3mal wöchentlich. Das Hypophysis-Thyroxin-Gemisch wird jeden 5. Tag subkutan (oder intramuskulär) eingespritzt.

Die Herstellung fertiger Gemische war unzweckmäßig, solche Gemische werden mit der Zeit wirkungslos. In einer Anzahl von Fällen, wo ich fertige Ampullen benutzte, war der Erfolg fast negativ. Auch sind alte Präparate nicht so wirkungsvoll als frische. Die Zahl der Injektionen ist — wie schon erwähnt — nicht festgesetzt. Eine Reihe von Fällen heilten schon nach 5—6 Injektionen, also im Verlauf von 14 bis 18 Tagen, während in anderen 24—30 Injektionen (also 6—8. sogar 10 Wochen notwendig waren). Die Heilung der Geschwüre ist — wie erwähnt — außer der umgebenden Haut, der Varizen und der individuellen Reaktionsweise auch davon abhängig, ob der Kranke die Kur liegend durchführt oder nicht. In den ersten Fällen hielten wir — wie gesagt — auch diesen Umstand unbeachtet. Trotzdem ist Bewegung für den Heilerfolg keinesfalls gleichgültig, und wenn nur irgend möglich müssen wir auf strenger Bettruhe bestehen. Selbstverständlich hat dies dann keinen geringen Einfluß auf die Beurteilung der Heilerfolge, da ja doch Ulcera cruris auf einfache Bettruhe heilen können. Während wir aber bisher mit einem derartigen Heilerfolg nur wie mit einer glücklichen Eventualität rechnen konnten, ist die eben mitgeteilte Methodik wirklich geeignet, das Ulcus cruris zu heilen. Auch Rezidive bleiben nach dieser Behandlung aus. Außer den Injektionen konnten wir auch noch Umschläge verordnen, ist die Eiterabsonderung beträchtlich, dann mit Kamillentee, Hypermanganatlösung usw. Hat sie nachgelassen, müssen auch die Umschläge ausgesetzt werden, damit die erwähnte Schorfbildung vor sich gehen kann, was

Digitized by Google

für die nachfolgende ungestörte Epithelisation unumgänglich nötig ist. Kann der Patient auf keinen Fall im Bett bleiben, ist ein Organtin- oder Gipsverband zu empfehlen, der dann je nach der Menge der Absonderung alle 4—7 Tage zu wechseln ist. Auf die Geschwürfläche selbst kommt ein Lappen mit Zink-Borsalbe oder dgl. Bestehen starke Schmerzen, können wir zu einer Emulsion von Aquae calcis + Ol. lini noch 10—20% Anästhesin (2 : 20) geben. Nach Abnahme des Verbandes, wie auch bei stärkeren Eiterabsonderungen im Anfang der Behandlung, ist das Abwaschen der ulzerösen Hautstellen, auch Fußbäder äußerst empfehlenswert. Die umgebenden entzündeten Hautstellen sind mit Zinköl (25 : 35), kühlenden Salben usw. zu behandeln.

Die Wirkungsweise der Epithelintherapie scheint derjenigen der parenteral applizierten unspezifischen, eiweißfreien Substanzen ähnlich zu sein. Von den aus den Ovarien hergestellten Extrakten wissen wir ja, daß sie die wirksame inkretorische Substanz in geradezu homöopathischen Dosen enthalten. Dazu arbeiten wir doch auch heute noch mit Mäuseeinheiten resp. mit nur 4mal größeren Ratteneinheiten. Beim Menschen ist die Dosierungsfrage auch sonst noch nicht gelöst, die eklatante Wirkung von ganz kleinen Dosen ist aber sehr oft ganz erstaunlich. Sehr wichtig ist auch die Festsetzung einer optimalen Dosis; wissen wir doch z. B. von den Schilddrüsenextrakten, daß sie in kleinen Dosen (0,05 g) die Blutbildung und die Entwicklung des Knochen- und Nervensystems fördern, während sie in größeren Dosen (0,50 g) gerade entgegengesetzt wirken, das Körpergewicht herabsetzen (Julius Donáth, Virch. Arch., 1896). Das gleiche gilt — wie aus neueren Untersuchungen von Zondek und Modawsky ersichtlich — auch für die blutbildende Wirkung des Thyroxins. Die Wirkung des Mittels bezieht sich übrigens auf den Gesamtorganismus und wird von den Extrakten der Geschlechtsdrüsen und dem Hautextrakt in Gemeinschaft ausgeübt. Von den heterologen Geschlechtshormonen übertrifft die Wirkung des Ovarialhormons beim Mann die des Testishormons um ein Vielfaches, umgekehrt zeigte sich bei der Frau der Hodenextrakt als besonders wirksames Stimulans; eben deshalb habe ich das Ovarialhormon im Gemisch bei beiden Geschlechtern angewandt, bei weiblichen Kranken aber dessen Menge herabgesetzt und an dessen Stelle mehr Testisextrakt gegeben.

Das 4. Hormongemisch betreffend ist bekannt, daß die Hypophyse, besonders ihre Pars intermedia, ebenfalls in die Reihe der Stoffwechseldrüsen (Biedl) gehört; über die Stoffwechselwirkung des Thyroxins habe ich oben schon Erwähnung getan. Bekannt ist, daß Thyroxin den Grundumsatz reguliert, und wird auch eine korrelative Tätigkeit von Schilddrüse und Hypophyse in dieser Beziehung seit jeher angenommen, und sollen die Stoffwechselwirkungen der Ovarien ebenfalls als indirekte, auf dem Weg der genannten Drüsen ausgeübt werden.

Zur Förderung des Heilungsprozesses kann ich also Thyroxin (0,0001 g) und ein Extrakt aus Vorder- und Hinterlappen der Hypophyse (Extr. Hypophysis, Richter) empfehlen.

Auf die im Anfang aufgeworfene Frage, ob dem Kutisextrakt spezifische Wirkungen zukommen, ist einstweilen keine endgültige Anwort zu geben und könnte auch daran gedacht werden, daß sein Wirkungsmechanismus dem der Proteintherapie ähnlich ist. Jedenfalls gibt es auch schon andere ähnliche für eine Lokalwirkung von Organextrakten sprechende Beobachtungen, mit welchen auch therapeutische Versuche wie Knorpelextrakte gegen Arthritiden (Sanarthrit), Extrakte aus der Intima der Aorta gegen Aortitis: [Telatuten (Heilner)], Herzhormone (Haberlandt), von angeblich spezifischen Lokalwirkungen unternommen wurden. In einigen Fällen habe ich nur die Geschlechtsdrüsenextrakte ohne Hautextrakt gegeben, in anderen Fällen wieder nur Hautextrakt ohne die anderen Hormone. Die Wirkung war aber keine einheitliche und mit der des Gemisches gar nicht zu vergleichen. Das Hautextrakt selbst muß als ein unbedingt wichtiges Komponent des Mittels angesehen werden. Hervorgehoben sei noch, daß in vielen Fällen nach den Injektionen die Schmerzen baldigst aufhörten. Auch das ist eine nicht gering zu schätzende Wirkung des neuen Verfahrens.

Außer bei Ulcus cruris habe ich die Anwendung des Mittels auch bei 2 Fällen von Röntgenulkus versucht. Im 1. Fall handelte es sich um ein Röntgenulkus in einer völlig vernarbten fast gefäßlosen Gesichtshaut nach einer vor 30 Jahren zwecks Epilation durchführten Bestrahlung, welches mit 20 Injektionen des Hormon-Hautextraktes vollkommen geheilt werden konnte. Einige Wochen später auf der anderen Gesichtshälfte entstandenes pfennigstückgroßes Ulkus konnte während einer 2 Monate dauernden Behandlung ebenfalls geheilt werden. Der 2. Fall artete im Karzinom aus, so daß operativ eingegriffen werden mußte.

Digitized by Google

Auch in 2 Fällen von Ulcus venereum phagedaenicum habe ich die Epithelintherapie angewandt, doch lag es schon von vornherein an der Hand, daß bei einer derartigen, durch bakterielle Infektion entstandenen Leiden eine direkte antibakterielle Wirkung des Mittels nicht in Frage kommen könnte und nur mit einer Steigerung der Vitalität und der Abwehrkräfte der Haut zu rechnen war. Tatsächlich konnte die serpiginöse Verbreiterung der Geschwüre mit einigen Injektionen aufgehalten werden. Auch bei luetischen Geschwüren, exulzerierten Gummen, setzen die Injektionen die Entstehung von Granulationsgewebe in Gang, eine endgültige Heilung dieser stellt sich aber selbstverständlich nur auf spezifische Behandlung ein.

Dekubitusgeschwüre und solche nach Verbrennungen heilen verhältnismäßig schnell, schon nach 8—10 Injektionen.

Über meine Versuche bei anderen Hauterkrankungen werde ich nach deren Abschluß noch zurückkommen.

Auf demselben Prinzip beruht meine neue Behandlung von Magen- und Darmgeschwüren, chronischen Zahnfleischeiterungen, worüber fachärztliche Mitteilung gemacht werden wird.

Kombinationsbehandlung gonorrhoischer Komplikationen mit intravenösen Trypaflavininjektionen und Diathermie

Von

Dr. Kaj Philipsen in Odense (Dänemark)

Die lokale Behandlung der Gonorrhoe mit Silbersalzen ist weit entfernt, voll befriedigende Resultate zu geben. Ich versuchte es deshalb mit Trypaflavin, und zwar gelegentlich lokal, besonders aber intravenös. Die theoretische Annahme, nach der Dosis tolerata bemessen mit 1 g Trypaflavin bei 70 kg Körpergewicht eine „Therapia sterilisans magna" des Organismus durchzuführen und sie auf die Schleimhaut ausdehnen zu können, hält der Praxis nicht stand. Immerhin kann Trypaflavin zu Zeiten ein recht wertvolles Antigonorrhoicum sein.

Die unzureichende Wirkung ist sicher dem Umstand zuzuschreiben, daß das Trypaflavin vom Blute aus nicht genügend zwischen den Gewebszellen herausdiffundiert. Es verschwindet zwar schnell aus der Blutbahn, doch dauert die Ausscheidung relativ lange, was man damit erklärt, daß das Trypaflavin temporär zwischen die Gewebszellen diffundiert; es ist aber auch denkbar, daß das Trypaflavin z. B. nur in dem retikulo-endothelialen System abgelagert wird.

Nachdem ich mehr als 5000 intravenöse Trypaflavininjektionen hauptsächlich bei gonorrhoischen Komplikationen vorgenommen hatte, ohne damit den „Ehrlichschen Effekt" zu erzielen, den ich mir erhoffte, ging ich aus theoretischen Erwägungen heraus dazu über, die Injektion mit gleichzeitiger Diathermiebehandlung der affizierten Stelle zu kombinieren, um dadurch Hyperämie, Hyperlymphie und somit eine intensivere Trypaflavinkonzentration zwischen den infizierten Gewebszellen zu erreichen.

Ich habe 6 Fälle von Epididymitis gonorrhoica behandelt. In einem Falle, der erst 2 Stunden dauerte, aber die Geschwulst schon die Größe eines Gänzeeies angenommen hatte, wurde durch eine einzige Behandlung bereits vollkommene Heilung erzielt. Die übrigen Fälle erforderten mehrere (bis zu 6) Behandlungen, die sich in kürzerer Zeit durchführen ließen als gewöhnlich, und ohne daß der Patient zu Bett zu liegen brauchte. Eine kolossale intraabdominale Funikulitis war länger als einen Monat vergebens im Hause behandelt worden; Patient hatte hohes Fieber und klagte sehr. Ich gab ihm eine intravenöse Injektion von 0,5 g Novalgin, und schon nach wenigen Minuten konnte er mich im Auto in meine Konsultation begleiten, wo er 0,2 g Trypaflavin und weitere 0.5 g Novalgin (kombiniert als Mischspritze) bekam, sowie eine Stunde Diathermie.

Tags darauf konnte Patient selbst zu mir kommen; nach einer nochmaligen gleichen Behandlung war er symptomfrei, und das große Infiltrat war beinahe verschwunden. Zwei periurethrale Infiltrationen, die 6 und 13 Wochen lang vergebens urethroskopisch behandelt worden waren, verschwanden nach 3 bzw. 9 Behandlungen. 11 Fälle akuter Prostatitis mit Geschwülsten bis Apfelsinengröße gelang es mit höchstens 7 Behandlungen zu heilen, und ohne Bettruhe. In 2 Fällen akuter Salpingitis gelang es in einem Falle

Digitized by Google

ebenfalls Trypaflavin-Diathermie-Behandlung erfolgreich durchzuführen. Der andere Fall versagte zufolge schlechter häuslicher Verhältnisse der Patientin, die deshalb nach dem Hospital gebracht werden mußte, zwecks üblicher konservativer Behandlung. Über die Behandlung der unkomplizierten Schleimhautgonorrhoe möchte ich mich vorläufig nicht eingehender äußern, da die Diathermiebehandlung derselben unvollkommen und schwierig ist. Die Technik war folgende:

Die Behandlung erfolgte so oft es nötig und möglich war, manchmal täglich, manchmal nur einmal per Woche. Die Trypaflavindosis war 0,2—0,4 g. Die gleichzeitige Lokalbehandlung, meist mit Albargin und Protargol, wurde fortgesetzt. Die Diathermie wurde sehr sorgfältig nach den allgemein üblichen Methoden vorgenommen.

Zuerst wurde Diathermie eingeleitet. Nachdem das betreffende Organ gut durchwärmt war, wurde die Injektion vorgenommen. Ich glaube Beweise dafür zu haben, daß das Trypaflavin wirklich in dem diathermierten Organ fixiert wird, zunächst weil sich in dem Organ deutlich ein erhöhtes Wärmegefühl nach der Injektion bemerkbar macht und dann deshalb, weil die bekannten universellen Nebenwirkungen geringer waren.

Ich bin damit beschäftigt, eine experimentelle und erweiterte klinische Untersuchung durchzuführen. Die Methode scheint mir aber so vielversprechend, daß ich es für berechtigt halte, dieselbe in Deutschland, dem Vaterland des Trypaflavin und der Diathermie, schon jetzt bekannt zu geben.

Ich möchte vorschlagen, die neue Methode, die man schon vom ersten Tag ab anwenden kann, ja selbst bei perakuten gonorrhoischen Entzündungen, als „Chemotherapeutische Anreicherungsdiathermie" zu bezeichnen. Diese könnte möglicherweise auch bei anderen Leiden, mit anderen spezifischen Mitteln kombiniert, angewendet werden, so z. B. Cancer, analog der Kombination von Diathermie und Röntgen.

Versammlungen

Frankfurter Dermatologische Vereinigung

Sitzung vom 31. Januar 1929

Vorsitzender: K. Herxheimer Schriftführer: R. Kaufmann

Herxheimer, K.: Nachruf auf P. G. Unna.

Uhlmann (Univ.-Hautkl.): Karzinom der Wangenschleimhaut.

72jähr. Mann. Tiefer Zerfall. Regionäre Drüsenschwellung. Behandlung mit Radium zweimal im Abstand von 3 Wochen.

H. Müller-Mainz frägt, ob nicht ein Gumma in Betracht kommt. Man sieht manchmal auch bei echtem Ca. auf JK und Bi vorübergehende Besserung.

K. Herxheimer berichtet über einen vor 30 Jahren von Körner und Wolters beschriebenen Fall von echtem Ca., der auf Hg und JK gebessert wurde.

Th. Sachs glaubt, daß es sich vielleicht doch um Lues handelte, da damals die WR noch unbekannt war.

Nachtrag. Der Pat. ist mittlerweile gestorben. Sektionsbefund: echtes Karzinom.

Briel (Univ.-Hautkl.): Dermatitis herpetiformis Duhring.

42jähr. Mann. Seit 2 Jahren leidend. Erst nach Karboneolbehandlung Besserung.

H. Müller-Mainz beobachtete Auftreten von Dermatitis herpetiforme Duhring nach Einnehmen von JK.

Herrmann (Univ.-Hautkl.): Tubero-ulzero-serpiginöses Syphilid.

57jähr. Mann. Vor 35 Jahren Inunktionskur. Seit dieser Zeit unbehandelt. Seit einem Jahr Ausschlag auf der linken Fußsohle ähnlich einer Tbc. verruc. Besserung auf JK. WR und Meinicke (Tr.-R.) negativ.

K. Herxheimer: Da WR negativ, war für die Diagnose JK exjuvantibus entscheidend.

H. Müller-Mainz beobachtete ein analoges Exanthem auf der Planta pedis, das als Tbc. verruc. sich erwies.

Herrmann (Univ.-Hautkl.): Fall zur Diagnose.

61jähr. Mann. Seit 1918 universelle juckende Dermatose. Seit Dezember 1928 flächenhafte universelle Neurodermisierung und Gruppen von etwa pfennigstückgroßen,

Digitized by Google

livide rot verfärbten, mäßig stark infiltrierten, glänzenden Knoten in den Achselhöhl... am Stamm in lineärer Anordnung am linken Ober- und Unterschenkel. Therapie: ... Röntgen, Ungt., Zinci stearin. Plötzlich, Anfang Januar 1929, täglich einige schw... Anfälle von pulmonalem Asthma, die eingeleitet und begleitet wurden von schwe... Juckreizattacken. Besserung durch Ephetonin per os und glykuronsaures Kalzium (San... intramuskulär. Mit Rückgang des Asthmaanfälle Veränderung der Hauterscheinun... Abheilung der Knoten und depigmentierten Z.-V., leicht bläulich verfärbten, glat... Narben, deren Umgebung eine sehr starke Pigmentierung zeigt. Erheblicher Rückg... der Neurodermitis und des Juckreizes. Vielfach noch vergrößerte Hautfelderung m... polygonalen, zum Teil gruppierten glänzenden, livide roten Knötchen. Ein im Anfan... stadium exzidierter Knoten zeigte in der Kutis diffuse polymorphe entzündliche In... tration, Leukozyten, reichlich Eosinophile, Plasmazellen, Kuppelform der Papillen, Lic... ruber (?), Mycosis fungoides (?), Neurodermitis vegetans.

K. Herxheimer: Diese knotigen Infiltrate kommen auch beim Lichen ru... acuminatus vor. Manches spricht für Lichen ruber planus.

Th. Sachs hält es für Neurodermitis vegetans.

H. Müller-Mainz diagnostiziert Mycosis fungoides.

Uhlmann verweist darauf, daß die jetzt vorhandenen Pigmentierungen durch d... vorangegangene Röntgen- und As-Behandlung sich erklären lassen. Er hält den Fa... für eine Mycosis fungoides.

H. Müller-Mainz beobachtete das Verschwinden eines Lichen ruber 24 Stund... nach einer Segmentbestrahlung.

Herrmann hat durch bloßes Schwitzen Heilung eines Lichen ruber planus na... kurzer Zeit gesehen.

Nachtrag. Die weitere Beobachtung ergab, daß es sich um einen Lichen pla... handelte.

Herrmann (Univ.-Hautkl.): Tubero-ulzero-serpiginöses Syphilid.

36jähr. Mann, befallen linker Oberschenkel, handtellergroß. Besserung auf J... K. Herxheimer sieht neuerdings häufigeres Auftreten von Tertiärismus.

Herrmann (Univ.-Hautkl.): Primäraffekt der Zungenspitze.

22jähr. Mann. Während der Kur Auftreten von Papeln.

Auf Anfrage von Th. Baer nach dem Verhältnis der extragenitalen zu den geni... talen Primäraffekten teilt K. Herxheimer mit, daß in letzter Zeit in der Hautkli... zahlreiche extragenitale Infektionen wieder beobachtet wurden.

Schmidt-La Baume (Univ.-Hautkl.): Rupia syphilitica.

19jähr. Mädchen. Infektion vor 5 Monaten. Bei der Aufnahme Papeln ad genita... und Mons veneris. Nach 0,64 g Myosalvarsan zugleich mit Grippe morbiliforme... Exanthem, Temperatur 40°. Nach 5 Tagen Abklingen des Exanthems, das als Toxi... dermie angesehen werden muß, und der Grippe. Auf Neosalvarsan Verschwinden de... Papeln bis auf eine auf Mons pubis, welche jetzt Rupiacharakter zeigt. Spirochäte... negativ. WR und Meinicke positiv.

Auf die Anfrage von R. Kaufmann nach der besten Applikationsweise von My... salvarsan empfehlen K. Herxheimer und Schmidt-La Baume intralipale Injektionen... weil bekömmlicher als intramuskuläre.

Th. Sachs hat beobachtet, daß Chauffeure intramuskuläre Einspritzungen schlec... vertragen. Auf seine Frage nach der Schmerzhaftigkeit des Myosalvarsans berichte...

E. Hofmann: Die in letzter Zeit häufiger beobachtete Schmerzhaftigkeit nac... Myosalvarsan ist nach Verwendung bestimmter Operationsnummern gesehen worden... Ein Grund hierfür läßt sich noch nicht klar erkennen. Sowohl in der Literatur niede... gelegte Beobachtungen wie eigene Erfahrungen ergeben, daß die nach Myosalvarsa... gesehenen Zufälle leichter Natur sind und daß Nekrosen an der Injektionsstelle nic... aufgetreten sind.

K. Herxheimer hat Spirozid bis jetzt nicht angewandt und hält es bis jetzt für entbehrlich.

H. Müller-Mainz gibt Spirozid nur dann, wenn Salvarsan nicht vertragen wird. Er sah manchmal darnach Albumen.

Digitized by Google

Referatenteil

Fachzeitschriften

Annales de Dermatologie et de Syphiligraphie

1929, Bd. 10, Nr. 3

Audry, Ch.: Verrues médianes du dos de la langue (Warzen im mittleren Teil des Zungenrückens). S. 229.

Bei einem 60jähr., einem 55jähr. und einem 37 Jahre alten Pat. wurden auf dem mittleren Teil des Zungenrückens runde, etwas erhabene rosafarbene kondylomartige Effloreszenzen beobachtet, deren histologische Struktur ähnlich wie die von Präputialpapillomen ist. Bei zwei Fällen fanden sich auch Verrucae vulgares an den Händen. Die Gebilde auf dem Zungenrücken sollen immer entfernt werden (Kauterisation), da die Gefahr maligner Entartung besteht.

Sabouraud, R., u. P. Negroni-Buenos-Aires: Aleuries et rudiments de fuseaux obtenus sur la culture d'Achorion Schoenleinii (Aus einer Achorion Schoenleinii-Kultur erhaltene Aleurien und Spindelrudimente). S. 232.

Es gelang Sabouraud und seinem Assistenten Negroni, aus mehreren charakteristischen Achorion Schoenleinii-Kulturen typische Aleurien und Spindelrudimente zu erhalten. Die Kultur stammt von einem Favusskutulum des Augenlides bei einem Säugling. Nach dreimonatiger Aufbewahrung auf einem Heiztisch bei 20° C bedeckte sich die Kultur in einem schon halb ausgetrockneten Milieu mit weißem Staub. Dieser Staub wurde untersucht. Man fand Chlamydosporen, die aus ein bis drei nebeneinander gelagerten Zellen bestanden, schlecht entwickelte Spindelrudimente und Spindeln, die in drei bis vier Abschnitte geteilt waren. (5 Abbildungen.)

Sabouraud, R.: Généralités concernant les dermatophytes. 4e mémoire (Allgemeine Bemerkungen über Dermatophyten. 4. Mitteilung). S. 326.

Sabouraud gibt zur Vereinfachung der dermatologischen Klassifikation folgende fünf Pilzkategorien, die das Haar befallen können, bekannt: 1. Achorion, 2. Microsporum, 3. Endothrix, 4. Mikroïdes, 5. Mégaspores. Diese verschiedenen Arten unterscheiden sich mikroskopisch genau voneinander durch die Lagerung, die der Pilz im Haar einnimmt.

Herman, E.: Néoplasme vertébral chez une malade atteinte d'acrodermatite chronique progressive atrophiante du type Pick-Herxheimer (Wirbeltumor bei einer Kranken mit Acrodermatitis chronica progressiva atrophicans). (Nervenkl. Warschau.) S. 246.

Eine 60jähr. Frau erkrankte mit 45 Jahren an einer Hautaffektion. Die Veränderungen zeigten sich zuerst an den Streckseiten der Ellbogen, einige Jahre später erst an Füßen und Beinen. Der Prozeß schritt langsam fort, erst im 16. Krankheitsjahr zeigten sich neue Herde an den Streckseiten der unteren Extremitäten. Die charakteristischen Veränderungen der Haut bestanden in Atrophien der Streckseite der Ellbogen, Vorderarme und der Handgelenksgegend, Atrophien sklerodermieartiger Natur der Beine und Füße, bandartigen Infiltrationen entlang den Unterarmknochen und kleinen Fibromen an den Ellbogen. Nach dem klinischen und histologischen Befund handelte es sich um einen Fall von Acrodermatitis chronica progressiva atrophicans Herxheimer. Seit mehreren Jahren leidet die Pat. unter starken Schmerzanfällen. Es bestand ein regelrechter Gürtelschmerz, der von der Sakrolumbalgegend ausging. Die unteren Extremitäten waren paretisch, rechts war geringe Bewegung im Hüft- und Kniegelenk möglich. Patellarreflexe sehr schwach, Achillessehnenreflexe erloschen. Rossolimo, Mendel-Bechterew negativ. Der von der Sakrolumbalgegend bis in die unteren Extremitäten ausstrahlende Schmerz, die Paraplegie vergemeinschaftet mit Blasen- und Mastdarmlähmung, das Fehlen der Sensibilität in den Sektoren S 2 bis S 4, Druckschmerz und Vorspringen des 1. Lumbalwirbels ließen einen Tumor des 1. Lumbalwirbels vermuten. Die genauere röntgenologische Untersuchung bestätigte die Diagnose. Der Primärtumor konnte klinisch nicht festgestellt werden. (6 Abbildungen.)

Digitized by Google

Montlaur, H.: Les préparations bismuthiques, étude radiographique de leur élimination (Röntgenologische Studie der Ausscheidung von Wismutpräparaten). (Lab. Hosp. St. Louis.) S. 259.

Röntgenologische Untersuchungen an Kaninchen, denen verschiedene Wismutpräparate eingespritzt wurden. Noch mehrere Monate nach Injektionen unlöslicher Wismutsalze (Hydroxyde, Jod-Chininpräparate und Karbonate) konnten Wismutschatten in der Nähe der Injektionsstelle nachgewiesen werden. Bei löslichen Wismutsalzen in wässeriger Lösung war mehrere Tage nach der Injektion kein Wismutschatten festzustellen. Nach 14 Tagen dagegen war an der Injektionsstelle ein Wismutschatten nachweisbar. Selbst nach der Injektion ist das eingeführte Wismut noch im Zustand des löslichen Salzes. Später schlägt sich das Metall nieder. Bei löslichen Wismutsalzen in öliger Lösung waren bis zu 10 Tagen nach der Injektion Wismutschatten zu sehen. Nach späterer Zeit konnte im Röntgenbild kein Wismut mehr zur Darstellung gebracht werden. Die Versuche sind nicht lange genug fortgesetzt worden, da die Kaninchen infolge der hohen Wismutdosen nach 45—60 Tagen an Kachexie zugrunde gingen. (11 Röntgenbilder.)

Genner, V.: Eruption bulleuse saisonnière (Bullöser, im Sommer auftretender Hautausschlag). (Hautkl. Kopenhagen.) S. 269.

Beobachtung einer im Sommer hauptsächlich bei Frauen auftretenden Hautaffektion, die sich durch Erscheinen von etwa kirschgroßen Blasen mit seröser, rasch eitrig werdender Flüssigkeit charakterisiert. Die Blasen sind von einem schwach geröteten Randsaum umgeben. Kein oder nur ganz geringes Jucken. Die Blasen entwickeln sich sehr rasch, in etwa 24 Stunden. Insektenstiche oder Pflanzenteilchen waren bei der Pat. nicht zu finden. Sitz der Blasen hauptsächlich an den Beinen, in der Malleolengegend. Es war nachzuweisen, daß die Kranken tags zuvor im Garten oder auf der Veranda gesessen hatten. Ätiologisch werden Insektenstiche verantwortlich gemacht. Hinweis auf die Beschreibung von Matsunaga über sogenannte „seasonal bullous dermatite". (Acta dermat., 1924, Bd. 2, S. 272.) (2 Abbildungen.)

Feldmann, W.: Résumé d'une enquète internationale sur le traitement abortif de la syphilis et sur la prophylaxie de la syphilis congénitale (Bericht über eine internationale Umfrage über die Abortivbehandlung der Syphilis und die Prophylaxe der kongenitalen Syphilis). (Bronnersche Klinik, Moskau). S. 275.

An 404 Dermatosyphilidologen, Pädiater, Gynäkologen und Neurologen 20 verschiedener Länder wurden Fragebogen verschickt, die über die Heilungsmöglichkeit, Methoden der Abortivbehandlung, Kurmaß, Behandlungskontrolle,' Lumbalpunktion, Milian-Gennerichsche Reaktivierung und Heilungskriterien Auskunft geben sollten. Die Arbeit muß im Orginal nachgelesen werden. A. Holländer-Bielefeld.

Bulletin de la Société Française de Dermatologie et de Syphiligraphie

Sitzung vom 16. Mai 1929

1929, Nr. 5

Nativelle, R.: A propos du procès-verbal. A propos d'un cas de gangrène de la verge présenté par MM. Louste et Pinoche. Examen bactériologique (Zum Protokoll. Über einen von Louste und Pinoche vorgestellten Fall von Gangrän des Gliedes. Bakteriologische Untersuchung). S. 418.

Die bakteriologische Untersuchung ergab keine Spirillen, vielmehr verschiedene grampositive und -negative Kokken, Staphylokokken, Streptokokken, einen gramnegativen Bazillus, der eigentlich ein Kokkobazillus ist und dem von Dureuil und Milian beschriebenen gleicht. Tierversuche mit ihm ergaben umfangreichen Schorf, mit dem Streptokokkus nur geringe Erscheinungen; dieser scheint in dem Falle keine Rolle gespielt zu haben.

Milian, G.: Gangrène foudroyante des organes génitaux (Foudroyante Gangrän der Genitalorgane). S. 419.

Die foudroyante Gangrän der Genitalorgane ist eine auf einem idiopathischen Keime beruhende idiopathische Krankheit. Der Keim stellt einen Kokkobazillus mit Aufhellung im Zentrum, abgerundeten Enden, von einer gewissen Beweglichkeit dar, der sich leicht färbt, gramnegativ ist. Er besitzt zahlreiche Zilien, ohne deren Färbung er dem Ducrey-

Digitized by Google

Bazillus gleicht, der wohl aus diesem Grunde als Erreger der Genitalgangrän angesprochen worden ist. In Bouillon wächst er sehr reichlich und erzeugt starken üblen Geruch; Gelatine überzieht er schnell mit einem feuchten und milchartig leuchtenden Überzug und verflüssigt sie reichlich. Er ist ein fakultativer Anaerobier. Für seine Spezifität spricht, daß nach seiner Einimpfung in die Haut eines Kaninchens sich sehr schnell eine Hautgangrän entwickelt. Fast regelmäßig ist er mit dem ihm sehr ähnlichen B. cutis communis vergesellschaftet, der jedoch grampositiv ist. Der Bazillus der Hautgangrän kann andere Hautkrankheiten sekundär infizieren und ihnen einen gangränösen Charakter geben; möglicherweise ist dies auch beim Ulcus molle der Fall.

Barbier, G.: A propos du procès-verbal. Un cas de microsporie cutanée (Ein Fall von Mikrosporie der Haut). S. 423.

Bei dem in der Sitzung vom 27. Januar 1929 der Dermat. Vereinigung von Lyon (Ref. Derm. W., 1929, Bd. 89, Nr. 1291) vorgestellten Falle war der Pleomorphismus des Keimes in alten gezuckerten Kulturen vermißt worden; in weiteren Untersuchungen wurde jedoch diese Degenerationserscheinung gefunden. Sie zeigt gegenüber anderen Mikrosporiekeimen Besonderheiten, die noch näher untersucht werden sollen.

Marchoux, E.: Un cas de lèpre maculeuse des noirs (Ein Fall von Lepra maculosa der Farbigen). S. 424.

Erscheint in der nächsten Nummer.

Sezary, A., u. E. Schulmann: Telangiectasies en plaques à centre atrophique (Teleangiektasien en plaques mit atrophischem Zentrum). S. 424.

Alter Syphilitiker mit jetzt negativer WR. Erscheinungen seit 10 Jahren entwickelt. Zahlreiche erythematöse Flecke auf Schenkeln und rechtem Unterarm, die bei näherem Zusehen ein Netzwerk ineinander verstrickter Teleangiektasien zeigen; sie sind rötlich, lila, violett gefärbt. Ein Teil der Plaques zeigt im Inneren weiße, zum Teil leicht deprimierte atrophische, nicht infiltrierte, nicht indurierte Bildungen. Vereinzelte Flecke am übrigen Körper, ausgesprochener Dermographismus. Die Affektion wird den essentiellen Teleangiektasien en plaques von Brocq zugehörig betrachtet, deren Ursprung noch dunkel ist; sie soll sich besonders bei alter Syphilis finden. Ein an der Mundschleimhaut befindlicher Lichen planus ist ein zufälliger Befund. Nicht unwahrscheinlich ist es, daß es sich um ein Tuberkulid handelt. Sehr auffällig ist der histologische Befund eines den ganzen Papillarkörper einnehmenden sklerotischen Bandes.

Milian u. L. Périn: Cors syphilitique du talon (Cornu syphiliticum der Ferse). S. 427.

Am rechten Hacken keratotische Elemente, die sich von gewöhnlichen Hauthörnern durch ihre Zahl (5) und ihre Anordnung in Form eines X mit gebogenen Schenkeln unterscheiden, wodurch eine polyzyklische Kontur erscheint. Das Zentrum der einzelnen Effloreszenzen ist etwas eingesunken, die Ränder gehen unmerklich in die benachbarte Haut über; an der Oberfläche keine filiformen Wucherungen, kein besonderer Saum. Ausgesprochener Druckschmerz, der das Gehen erschwert. Keine Syphilisanamnese, keinerlei Erscheinungen, WR negativ. Trotzdem Behandlung mit grauem Öl, die die äußeren Erscheinungen und die Beschwerden wesentlich beeinflußt. In der Besprechung wird es für möglich erklärt, daß es sich um einfache Verrucae plantares gehandelt habe, was Milian entschieden zurückweist.

Milian, G.: Peau citréine syphilitique et dégénérescence du tissu adipeux (Zitronenartige Haut bei Syphilis und Degeneration des Fettgewebes). S. 430.

Die zitronenfarbene, sich weich anfühlende, gerunzelte Haut mit erweiterten Haarfollikeln ist eine Abart der Degeneration des elastischen Gewebes mit Atrophie des Papillarkörpers; sie steht in Beziehung zu Syphilis. An in Entwicklung befindlichen Stellen findet man bisweilen entzündliche Knötchen, die an das histologische Bild der Syphilis erinnern. Der vorgestellte Kranke zeigt außerdem Veränderungen des Fettgewebes an den Ohren und unter dem Kinn. Die zitronenartige Haut steht der Cutis laxa (Xanthoma elasticum) nahe, die gleichfalls syphilitischen Ursprunges ist.

Lortat-Jacob u. Y. Bureau: Gangrène de la verge guérie par le sérum antigangréneux de Weinberg (Gangrän des Gliedes, geheilt mit dem Antigangränserum von Weinberg). S. 430.

Bei einer frisch ohne voraufgegangenen Verkehr aufgetretenen Gangrän der Glans wurde durch Einspritzungen von Antigangränserum (täglich 80 ccm, teils subkutan, teils intramuskulär) schneller Rückgang der Temperatur und Heilung erzielt. Bakteriologisch fand sich nur B. cutis communis, keine fuso-spirilläre Assoziation; Einspritzung beim Kaninchen bewirkte keine Gangrän.

Digitized by Google

Lortat-Jacob u. Y. Bureau: Variations de l'état sérologique d'un homme atteint de syphilis et d'infection chancrelleuse (Besonderheiten des serologischen Zustandes bei einem Manne mit Syphilis und Schankerinfektion). S. 431.

Anscheinend weicher Schanker mit Bubo, positivem Ducrey-Bazillenbefunde, doch einzelnen Drüsen, die an Syphilis denken lassen. WR negativ. Behandlung mit Dmelcos-Vakzine, wonach verhältnismäßig geringe allgemeine Reaktionen, trotz schneller Rückgang der Krankheitserscheinungen. WR wird schwach positiv, dann scheint eine über den ganzen Körper verbreitete Eruption, die einer variolifor Syphilis entspricht. Die WR ist jetzt wieder vollkommen negativ, in den Efflores keine Spirochäten. Behandlung mit Quecksilberzyanür zeigt Herxheimersche R tion; die Erscheinungen gehen zurück, die WR wird jetzt positiv. 7 Tage nach B der Behandlung unter starker Temperatursteigerung nekrotische Angina, morbilliform Exanthem, stellenweise etwas urtikariell; die Umgebung der Syphiliseffloreszenzen frei. Unter Fortsetzung der Quecksilberbehandlung geht die Temperatur herab. Bemerkenswert ist die Form der Syphiliserscheinungen, der fehlende Spirochätennachw und die zunächst negative WR, die anfing positiv zu werden, aber mit dem Auftr der Hauteruption wieder negativ war. Jedenfalls lag ein anergisches Terrain vor; d Anergie zeigte sich auch in der geringen Reaktion gegen die Vakzine und in einer bleibenden Kutanreaktion mit Hämostyl. Das 7 Tage nach Beginn der Behandlung getretene Exanthem war nicht toxisch und keine Herxheimersche Reaktion, ist v mehr, wofür auch die siebentägige Inkubation spricht, als Biotropismus aufzufassen.

Louste, Cailliau u. Vannier: Erythroplasie de la verge constatée il y 7 ans, épithélioma actuel avec énorme adénopathie inguinale (Vor 7 Jahren f gestellte Erythroplasie am Glied, jetzt Epitheliom mit enormer Inguinaldrüsenschwellu S. 438.

Vor 7 Jahren rote, glänzende, zirkumskripte Läsion der Glans, die auch hi logisch der von Queyrat sogenannten Erythroplasie, von Fournier und Darier fr als „épithéliome papillaire nu" bezeichneten Affektion entsprach. Vorübergehende Röntg behandlung. Jetzt ist die Läsion weiter auf den Sulkus vorgeschritten, mehr her springend; das wesentlichste Krankheitsbild wird jedoch von einer umfangreichen, har mit den umgebenden Geweben tief zusammenhängenden Geschwulst der rechten Le gebildet mit rotvioletter Haut, in der Mitte Pseudofluktuation. Sie entspricht histologis einer metastatischen Läsion eines Epithelioms der Schleimhaut und ist so zu erklär daß zur Zeit der primären Läsion, die sich als anscheinend benignes Papillom darstell sich aber wahrscheinlich bei der Exzision im Beginne der Degeneration befand, ein Krebszellen in die Drüsen versprengt wurden. Bemerkenswert ist die lange Pause z schen dem präkanzerösen Zustande und dem Auftreten der schweren Erscheinunge Darier weist auf die oft erst nach langer Zeit auftretende Gefahr der Erythropla hin und empfiehlt für ihre Behandlung Radium.

Louste, Juster u. Michelet: Sclérodermie familiale (Familiäre Sklerodermie S. 440.

Sklerodermie bei Mutter und Sohn.

Gougerot, Barthélemy u. P. Uhry: Dermite artificielle médicamenteuse. Sensibilisation à l'oxyde jaune de mercure par voie épidermique superficielle: abscence de réaction à la cuti- et à l'intradermo-réaction (Artifizielle ekzematöse medikamentöse Dermatitis. Sensibilisierung gegen Hydrarg. oxydat. flav.; fehlende Kutan- und Intrakutanreaktion). S. 441.

Nach Anwendung einer Salbe von Hydrarg. oxydat. flav. wegen Konjunktivitis war eine ekzematöse Dermatitis im Gesicht aufgetreten. Mehrfache Kuti- und Intrakutanproben mit Salbe oder Puder von Hydrarg. oxydat. flav. fielen vollkommen negativ aus, während Applikation auf die Haut einen ekzematösen Fleck hervorrief. Nach innerlicher Darreichung keine Reaktion.

Jausion, H., u. R. Sohier: Essai de vaccinothérapie des mycoses. Classe vaccin et filtrat-toxine (Versuch einer Vakzinebehandlung der Mykosen. „Bruch"-Vakzine und Filtrattoxin). S. 442.

Der Name wird daher genommen, daß bei der Herstellung eine ziemlich brutale Zerstörung des vegetativen Apparates und der Sporen stattfindet. Die verschiedenen Keime werden auf Glukose- und Maltosegelatine oder auf Honignährboden gezüchtet. Durch Filtrieren erhält man ein klares Filtrat, das nach Zusatz von Phenosalyl das Filtrattoxin darstellt. Die auf dem Filter verbleibenden Myzelelemente werden aufgenommen und in eine zur Lösung ausreichende Menge reiner Salpetersäure gebracht

Digitized by Google

(eigentlich keine Lösung, sondern brutale Zersetzung), eine Stunde im Wasserbad aufgekocht und bis zum nächsten Tage stehen gelassen, dann mit Natron neutralisiert. Man hat dann die Vakzine, die, um sie von eventuellen, aber minimalen Verunreinigungen zu befreien, nochmals filtriert und nach Zusatz von Phenosalyl in sterilen Ampullen aufbewahrt wird. Die Einspritzungen der Vakzine sind schmerzlos und fast reaktionslos; angewendet werden steigende Dosen von $^1/_2$, 1, $1^1/_2$, 2, $2^1/_2$, 3 ccm in Pausen von 5 Tagen. Das Filtrattoxin ist ein Exotoxin; in einer Dosis von 0,2 ccm bewirkt intrakutane Einspritzung bei einigen Pilzkranken bis handflächengroße Rötungen. Hergestellt wurden Trichophytine, Epidermophytin, Mikrosporin, Sporotrichin, Favin. Therapeutisch wurden sie nicht benutzt, zu diagnostischen Zwecken ein polyvalentes Epidermotrichophytin, das bei Pilzkranken innerhalb 24 Stunden, am deutlichsten am dritten Tage positive Reaktion gibt, während Kontrollpersonen negativ reagierten.

Jausion, H., u. R. Sohier: Essai de vaccinothérapie des mycoses. Résultats dans les dermatomycoses et les eczémas post-mycosiques (Versuch einer Vakzinebehandlung der Mykosen. Erfolge bei Dermatomykosen und postmykotischen Ekzemen). S. 447.

Eine Reihe von Mykosen und postmykotischen psoriasiformen Parakeratosen und Ekzemen wurden unter diagnostischer Kontrolle der Intrakutanreaktion auf Filtrattoxin mit der in der vorigen Mitteilung beschriebenen Polyvakzine behandelt und schnell geheilt. Es reagierten auch oberflächliche Formen, während man bisher nur die tiefen für eine Antigenbehandlung für geeignet gehalten hatte.

Pinard, M., P. Vernier u. Mlle. Abricosoff: Eruption syphilitique à type secondaire avec réaction de Hecht et de Bordet-Wassermann négatives (Syphiliseruption vom Typus der Sekundärerscheinungen mit negativer Reaktion nach Hecht und Wassermann). S. 458.

Am After Ulzeration mit eitrigem Belage, am Körper Eruption kupferfarbener, infiltrierter, hanfkorn- bis linsengroßer Papeln mit peripilären und akneiformen Elementen. Keine Schleimhauterscheinungen, Leber- und Milzschwellung. Schmerzen in verschiedenen Gelenken. Hecht und WR mehrmals negativ; im weiteren Verlauf Flockung nach Vernes partiell, Kahnsche Reaktion total positiv. Spirochäten bei allerdings erst nach Einleitung von Salvarsan- und Quecksilberzyanürbehandlung vorgenommener Untersuchung nicht gefunden. Die Erscheinungen gehen unter der Behandlung zurück.

Pinard, M., P. Vernier u. Mlle. Abricosoff: Contamination syphilitique au cours d'une série de novarsénobenzol n'ayant pas atteint les grosses doses (Syphilisansteckung im Verlaufe einer Behandlung mit Salvarsan, bei der keine starken Dosen zur Anwendung kamen). S. 460.

Ein an Blennorrhoe mit Gelenkerscheinungen und wahrscheinlicher kongenitaler Syphilis leidender Kranker erhielt Salvarsanbehandlung, die nach 3 Monaten wegen schwach positiver Reaktion (Reaktivierung bei kongenitaler Syphilis?) wiederholt wurde. Nach wieder 3 Monaten erneute Kur, bei der bis 0,6 und nach Unterbrechung noch zweimal in längerem Abstande 0,45 gegeben wurde. Während der Zeit häufiger Verkehr. Am Tage nach der letzten Einspritzung weicher Schanker, der jedoch wahrscheinlich Ulcus mixtum, da 4 Wochen später papulöses Syphilid, positive WR. Die Salvarsanbehandlung hatte also weder Ansteckung noch weitere Entwicklung der Syphilis verhindert.

Pinard, M., P. Vernier u. Mlle. Abricosoff: Nodosités au niveau des tendons d'Achille chez un hérédo-syphilitique (Knoten im Bereich der Achillessehnen bei einem kongenital Syphilitischen). S. 461.

Harte mit den Achillessehnen zusammenhängende Massen. WR schwach positiv. Es könnte vielleicht kongenitale Syphilis vorliegen, Infektion wird geleugnet. Spezifische Behandlung ohne Einfluß.

Gougerot, Burnier u. P. Uhry: Un cas d'ulcère aigu de la vulve (Ein Fall von Ulcus vulvae acutum). S. 462.

$14^1/_2$jähr. Mädchen mit Ulzeration der großen Labien unter Fieber aufgetreten. Grampositive Bazillen, entsprechend dem B. crassus von Lipschütz nachweisbar, der auch auf Aszitesagar gezüchtet, jedoch nicht in Reinkultur.

Bodin, E., u. Cormier: Influence du pH du milieu sur la culture d'un dermophyte (Achorion gypseum) (Einfluß des pH des Nährbodens auf die Kultur eines Hautpilzes [Achorion gypseum]). S. 462.

Kulturen in einer Lösung von 1%igem Pepton, 3%iger Glukose, der in je drei

Digitized by Google

Kolben Weinsteinsäure oder Natron zugesetzt wurde, um einen gradweise steigen... Gehalt von pH_3 bis zu pH_9 zu erhalten, zeigten keine Entwicklung bei pH_3; sie nahm dann zu und erreichten ihr Optimum bei pH_6, um dann wieder schnell abzusinken ... bei pH_9 noch ungefähr ein Drittel des Höchstwertes zu zeigen. Während des Wa... tums änderte sich der pH des Nährbodens und zeigte das Bestreben, sich einem ... zu nähern. Dies sowie der von 1—11 schwankende Verbrauch von Glukose zeigen, ... der ursprüngliche pH einen beträchtlichen Einfluß auf das Wachstum des Pilzes a... übt. In saurem Nährboden gedeiht er nicht, doch ist auch zu starke Alkalität ... vorteilhaft. Rivalier berichtet über ähnliche Untersuchungen, hält es jedoch ... zweifelhaft, ob der pH-Gehalt des Nährbodens einen Einfluß auf den morphologisch... Charakter der Kultur ausübt.

Bodin, E., u. Mlle. M. L. Chevrel: Note sur un procédé de lecture de ... réaction de Meinicke (Notiz über ein Verfahren zur Ablesung der Meinicke-Reakti... S. 465.

Die für außerordentlich spezifisch erachtete MR gilt als nicht genügend empfi... lich, was aber durch die Schwierigkeiten ihrer Ablesung zu erklären ist. Um dies ... vermeiden, wird Ablesung mit dem Photometer V. B. Y. empfohlen, die eine sehr w... gehende Abstufung der Trübungen gestattet. Es ergab sich bei 2000 auf diese We... angestellten Untersuchungen eine Übereinstimmung mit den Reaktionen von Wasse... mann und Vernes in 90,4%; Unstimmigkeiten fanden sich zugunsten von Meinic... in 8%, zugunsten von Wassermann und Vernes in 1,6%. Es sollten stets alle dr... Reaktionen angestellt werden.

Audry, Ch.: Variété discoide télangiectasique et non purpurique de tube... culide (groupe Majocchi?) (Diskoide telangiektatische, nicht purpuraartige Varietät de... Tuberkulids [Gruppe Majocchi?]). S. 467.

47jähr. Frau, seit $1^1/_2$ Jahren erkrankt. Auf Schenkeln, Knien, oberem Viertel d... Beine diskoide, bläuliche, scharf umschriebene, leicht infiltrierte, etwas empfindlic... Effloreszenzen, deren Oberfläche von einem Netzwerk bläulicher, in der Kutis gelegen... Telangiektasien durchzogen ist. Bei den größeren zentrale Zone mehr weiß, mehr a... ämisch. Ein aus der Anfangszeit der Eruption bestehender Fleck, nicht infiltriert, nic... scharf umschrieben am rechten Arm; der älteste am Rücken, im Verschwinden be... griffen, erscheint braun-ockerfarben. An beiden Unterschenkeln typische Elemente v... Erythema induratum. Chronische Zervikaldrüsenschwellung, Milzschwellung. Die Er... scheinungen entsprechen allerdings nicht der typischen Purpura annularis Majocchi, e... fehlt Purpura und zentrale Atrophie; die Effloreszenzen sind diskoid, nicht annulä... Trotzdem besteht die Berechtigung, sie als eine diskoide, nicht hämorrhagische Varie... der Majocchischen Krankheit aufzufassen. Die verschiedenen Formen stellen Tuber... kulide dar; hier lassen die Drüsenschwellungen und das Erythema induratum keine... Zweifel an der tuberkulösen Natur.

Doucas, Chr.: Cent deux boutons d'Orient sur un même malade (102 Orientbeulen bei demselben Kranken). S. 469.

Der aus Kreta stammende Kranke hatte zuerst eine Effloreszenz an der rechten Wange gehabt; dann waren weitere im Gesicht, den Ohren, Nase, Unterlippe, Hals, Nacken, Händen, Unterarmen hinzugekommen, so daß schließlich 102 bestanden. Zuerst von einem Arzt fälschlich für Syphilis gehalten. Besonders bemerkenswert ist das Befallensein der Nasenschleimhaut und des Mundwinkels. E. Levin-Berlin.

Mitteilungen aus der Literatur

Syphilis

Therapie

Nedumow-Bogorodsk bei Moskau: Thiosinamin bei Syphilis. Wratschebnaja Gaseta, 1929, Nr. 7.

Das Thiosinamin wurde vom Verf. in 10%iger Lösung zu 1,0—2,0 täglich bzw. über einen Tag, insgesamt 25—30mal, intramuskulär, als die spezifische Kur unterstützendes Mittel injiziert. Im ganzen verfügt Verf. über 123 Fälle, darunter 60 mit hartnäckig positiver WR, welche in 48 Fällen auf Grund dieser Behandlung negativ wurde, und 31 Fälle mit verschiedenen, sich der Behandlung gegenüber refraktär ver-

Digitized by Google

altenden Rezidiven, welche in 28 Fällen erst auf diese kombinierte Behandlung erschwanden. In den übrigen 32 Fällen gab Verf. das Thiosinamin ohne besondere Veranlassung zur Verstärkung der spezifischen Kur und hat während einer 5- bis jährigen Beobachtung bei den betreffenden Kranken weder Rezidive noch wiederkehrende positive WR beobachtet. Die Injektionen werden anstandslos vertragen.

A. Jordan-Moskau.

Fischer, O.-Prag: Eine einfache Stauungsmethode für intravenöse Injektionen. Med. Kl., 1929, Nr. 23, S. 914.

Ohne besondere Apparate läßt sich eine gute Stauung durch einen einfachen Gummischlauch bewirken, der durch einen eigenartigen Knoten verknotet wird, und zwar so, daß man das den Knoten bildende Ende nicht ganz durchzieht, sondern es, eine Schlinge bildend, unter dem Schlauch eingeklemmt liegen läßt. Man kann den Schlauch so beliebig anziehen oder lockern und durch einfaches Ziehen an dem Schlingenende die Stauung lösen. (Die in der Tat sehr einfache Methode hat Ref. seit Jahren dauernd angewendet, es handelt sich dabei im Grunde um den altbekannten Schifferknoten.) E. Levin-Berlin.

Levy-Lenz-Berlin: Die diagnostische Salvarsaninjektion. (Frauenabt. d. Inst. f. Sexualwissenschaft.) Med. Welt, 1929, Nr. 24, S. 856.

Bei suspekten Ulzera, die trotz WR, Spirochätenpräparaten und Drüsenpunktion angeblich nicht geklärt werden können, wendet Verf. die diagnostische Salvarsaninjektion an. Beginnt das Ulkus nach 0,6 Neosalvarsan sich zu überhäuten, dann glaubt Verf. ex iuvantibus die Diagnose als gesichert annehmen zu können.

H. Ress-Dessau.

Niederwieser, V.-Innsbruck: Verwendung von Spirozid bei Nichtluetischen. (Univ.-Kinderkl.) W. kl. W., 1929, Nr. 22, S. 741.

Verf. hat bereits seit mehreren Jahren Kindern mit zu Kachexie führenden Krankheiten sowie blutarmen, neuropathischen und appetitlosen Kindern Spirozid per os gegeben und damit im ganzen sehr gute Erfolge erzielt. Säuglinge erhalten ¼, Kinder bis zu 8 Jahren ½ und größere 1 Tablette jeden oder einen um den anderen Tag. In 1 Tablette zu 1 g ist erheblich mehr Arsen als in anderen Arsenpräparaten entsprechend verträglicher Menge. Die Steigerung des Appetits und des Allgemeinbefindens sowie starke Gewichtszunahmen, die nicht auf Wasseranreicherung beruhten, waren augenfällig. Gerade in den besonders gut anschlagenden Fällen konnte analog sonstigen Erfahrungen mit kleinen Arsendosen eine Herabsetzung des Grundumsatzes beobachtet werden. Natürlich braucht die Dosis nicht annähernd so hoch zu liegen wie bei der Luestherapie. Man kann das Spirozid als ein schäden- und störungsfrei wirkendes gutes Stomachikum und Roborans für Kinder jeden Alters bezeichnen.

H. Colman-Berlin.

Stümpke, G.-Hannover: Über die Indikationen zur Malariatherapie. (Städt. Krankenh. II.) D. m. W., 1929, Nr. 21, S. 865.

Die Malariatherapie ist nur bei progressiver Paralyse, klinisch refraktärer Lues cerebrospinalis und resistenten Liquorveränderungen indiziert. Sie bedeutet einen recht erheblichen Eingriff und erfordert schärfste Kritik bei der Indikationsstellung. Die Frage der Infektiosität der Impfmalaria ist noch keineswegs geklärt. Die Kupierung der Impfmalaria bereitet oft Schwierigkeiten. In 4 Fällen hat Verf. Fieberrückfälle beobachtet. F. Harry-Wiesbaden.

Weitz, S.-Wien: Malariabehandlung der kongenital-luetischen Kinder jenseits des Säuglingsalters. (Karolinen-Kinderspital d. Gemeinde Wien.) Mschr. f. Kindhlk., Bd. 43, H. 3, S. 255.

14 kongenital-luetische Kinder wurden mit einer Malariakur behandelt. In allen Fällen von Lues cerebri berichtet Verf. sowohl bezüglich Sanierung des Liquors wie auch Besserung des Intellektes über günstige Resultate. Ein Rückgang der bereits bestehenden Symptome, wie Pupillenstarre usw., konnte nicht festgestellt werden. Bei 5 Kindern, die wegen unbeeinflußbarer pathologischer Blutreaktion einer Malariakur unterzogen wurden, fand sich keine deutliche Besserung. R. Ley-Kreuznach.

Bory, S.: Sur une demande en autorisation de mariage d'un syphilitique (Über das Gesuch eines Syphilitikers um Heiratserlaunis). Progr. méd., 1929, Nr. 20, S. 879.

Die Schwierigkeiten der Erteilung der Heiratserlaubnis werden noch gesteigert, wenn diese schriftlich von Patienten erbeten wird, die man vorher nicht gesehen hat. In dem vorliegenden Falle konnte bei einer erst ein halbes Jahr zurückliegenden In-

Digitized by Google

fektion keine Rede davon sein. Im allgemeinen wird verlangt, daß seit 3 Jahren keine manifesten Erscheinungen aufgetreten sind, bei normalen Blut- und Liquorreaktionen. E. Levin-Berlin.

Bessemans, A., J. Vercoullie u. R. Hacquaert: Influence de diverses applications locales de la chaleur sur les accidents syphilitiques primaires et secondaires chez l'homme (Einfluß verschiedener örtlicher Hitzeeinwirkungen auf primäre und sekundäre Syphiliserscheinungen beim Menschen). Compt. rend. Soc. Biol., Bd. 101, Nr. 20, S. 483.

Auf Grund voraufgegangener Untersuchungen, bei denen sich ein Absterben der Spirochäten ergeben hatte, wenn die Innentemperatur des Gewebes für eine Stunde auf 42° oder für 2 Stunden auf 40° gebracht worden war, wurden manifeste Syphiliserscheinungen an den Genitalien beim Menschen durch heiße Sitzbäder, Heißluft-Dusche in entsprechender Weise behandelt. Auch hier zeigte sich, daß die früher gefundenen Temperaturen für die Beeinflussung der Spirochäten erforderlich sind. Der histologische Gewebsbefund wird zwar im allgemeinen dadurch nicht verändert, indessen wird die Kontagiosität beseitigt. E. Levin-Berlin.

Rossijanskij u. Gitmann-Moskau: Ein Beitrag zur Frage der frühzeitigen Behandlung der Syphilis. Westnik Sowremennoi Medicini, 1929, Nr. 10—12.

Die Verf. sahen bei Beginn der Behandlung in der seronegativen Periode keinmal ein klinisches Rezidiv, sogar nicht bei einer begrenzten Behandlung mittels einer Kur. Dagegen sahen sie im Fall des Beginns der Behandlung in der seropositiven Periode des Primäraffektes bei Behandlung mit bloß einer Kur in 10,5% und bei Behandlung mit 2 oder mehr Kuren in 1,6% Rezidive. Indessen sahen die Verf. trotz verhältnismäßig langdauernder Beobachtung, Fälle von Aortitis syph. und Neurolues, so daß die heutige, sogar früh begonnene spezifische Behandlung nicht in allen Fällen imstande ist, die Entwicklung schwerer Affektionen zu verhüten. Der Alkohol gehört zu einem der wichtigsten Momente, welche die Erscheinungen von Lues visceralis und Neurolues begünstigen. A. Jordan-Berlin.

Naegeli, O.-Bern: Zur Frage der Behandlung der latenten Syphilis. Schweiz. m. W., 1929, Nr. 27, S. 697.

Im Gegensatz zu manchen anderen Autoren steht Verf. auf dem Standpunkt, daß im allgemeinen die serologischen Untersuchungen viel zu selten gemacht werden. Es dürften ihnen kaum jemals ernstliche Bedenken entgegenstehen. Die Gefahr eines Zuwenig ist gerade bei der latenten Syphilis viel größer als die eines Zuviel. Ob bei positivem Ausfall allerdings auch dann behandelt werden muß, ist eine Frage, die jedesmal besonderer Überlegung bedarf. Bei einer unbehandelten, latenten Syphilis einfach abzuwarten, bis für uns erkennbare, floride Symptome auftreten, bedeutet eine grobe Fahrlässigkeit. Eine sofortige Behandlung ist fast ausnahmslos am Platz bei bisher unbehandelter oder längere Zeit nicht mehr behandelter rezenter Syphilis, stets bei jeder luetischen Gravida und bei der kongenitalen latenten Lues der Neugeborenen und kleinen Kinder. Aber auch ältere syphilitische Infektionen während der Latenzzeit sind spezifisch zu behandeln, wenn da auch bezüglich des Zeitpunkts Konzessionen möglich sind. Absolute Kontraindikationen gibt es nicht außer schweren interkurrenden Krankheiten und Idiosynkrasie gegen die Medikamente. Vor allem muß die Kur intensiv sein, und es ist gänzlich fehlerhaft, etwa bei schwach positiver Seroreaktion milder zu behandeln als bei totaler Hemmung der Hämolyse.
F. Landauer-Berlin.

Schirjaew-Rostow a. D.: Zur Frage des quantitativen Gehaltes des Blutes und des Urins an Quecksilber bei Behandlung mit Hg und NS. Arbeiten der Nordkaukasischen Assoziation, 1928, Edition 7, Nr. 49. (Russisch.)

Die Konzentration des Hg im Urin ist stets absolut geringer als im Blut. Das Verhältnis der Konzentration des Hg im Blut schwankt in den Grenzen von 1:1,5 bis zu 1:1,18. Einer größeren Menge Urin bei der antisyphilitischen Hgbehandlung entspricht auch eine größere Ausscheidung von Hg durch denselben. Die Ordination einer verstärkten Einführung von Flüssigkeit den mit Hg zu behandelnden Syphilitikern ist angezeigt, wenn man unbedingt eine schnellere Entfernung des Hg aus dem Organismus befördern will. A. Jordan-Berlin.

Almkvist, J.: Some Notes on the History of Mercury Intoxication (Einige Bemerkungen zur Geschichte der Quecksilbervergiftung). Acta med. Skand. (Stockh.), Bd. 70, H. 5/6, S. 464.

Digitized by Google

Die Anwendung von Quecksilber, aber nicht zu medizinischen Zwecken, findet sich zuerst bei den Ägyptern. Quecksilber wurde als Medikament wohl zuerst von den Indern, vielleicht schon etwa 500 v. Chr., sicher kurz nach Christi Geburt gebraucht. Von ihnen lernten die Araber den Gebrauch; sie führten um 800 n. Chr. die Schmierkur ein und studierten als erste dies Mittel wissenschaftlich. Mit dem Auftreten der Syphilis in Europa entflammte alsbald der Kampf zwischen Merkurialisten und Antimerkurialisten. Die erste Theorie der Quecksilberwirkung gab Paracelsus. Er nahm an, daß das Quecksilber äußerlich gegeben die Syphilis in die inneren Teile triebe; deshalb gab er es nur per os. Unheil hat seine Lehre angerichtet, daß das Quecksilber eine unabhängige konstitutionelle Dauererkrankung hervorzurufen vermöge. Lange Zeit hat dann die Ansicht geherrscht, daß die Hg-Behandlung durch den Speichelfluß wirke. In der Folgezeit kam es zu großer Verwirrung dadurch, daß die Symptome der Hg-Vergiftung mit denen der Syphilis verwechselt wurden, ja daß die Existenz einer spezifischen Krankheit „Syphilis" vollkommen geleugnet wurde. Klare Erkenntnis wurde erst erreicht mit der experimentellen Erforschung der Quecksilbervergiftung, die schon 1850 von Oesterlen inauguriert, hauptsächlich auf die Untersuchungen Overbecks (1861) zurückgeht.

Fr. Wohlwill-Hamburg.

Barkowskaja-Leningrad: Über die Behandlung der Syphilis des Zentralnervensystems mit Wismutpräparat (Bijochinol). Wratschebnoje Delo, 1929, Nr. 11.

Verf. berichtet über durch Bijochinol günstig beeinflußte Fälle von Neurolues, wobei er im speziellen folgende Beobachtungen machte. Unter 14 Tabetikern schwanden bei 13 die lancinierenden Schmerzen, die gastrischen Krisen und Parästhesien, und in einem Fall besserten sich alle diese Erscheinungen. Unter 6 Fällen von Sehnervenatrophie und Entzündung der Sehnerven wurde in 5 eine Besserung erzielt. In 2 Fällen von Lues cerebri mit epileptischen Anfällen schwanden letztere unter der Bijochinolbehandlung. Kein Erfolg wurde erzielt bei progressiver Paralyse, und in zwei Fällen rief das Bijochinol eine Verschlimmerung hervor.

A. Jordan-Moskau.

Bantschikoff u. Bortnaeff-Moskau: Kombinierte Malaria- und spezielle Behandlung der Paralysis progressiva, Tabes und Neurolues. Moskowskij Medicinskij Journal, 1929, Nr. 2.

In der Mehrzahl der Fälle wird die Malariabehandlung bei Neurolues usw. gut vertragen, schwindet auf spätere Chinin-NS-Behandlung und ist für den Kranken wie die Umgebung unschädlich, da sie gewöhnlich keine Gameten enthält. Es kam bei 28 Fällen in 23 zu einer Remission. Als Kontraindikation für eine Malariabehandlung sind anzusehen: allgemeine Schwäche, Marasmus, Herzmuskeldegeneration, schwere Aortitis, Aneurysma, nicht spez. Nephritis, Diabetes, aktive Tuberkulose und Gravidität.

A. Jordan-Berlin.

Halpern, F.-Wien: Die Wirkung der Malariatherapie auf die Stickstoff- und Eiweißverhältnisse im Paralytikerliquor. (Psychiatr. u. Nervenkl.) M. Kl., 1929, Nr. 24, S. 945.

Die pathologischen Veränderungen im Liquor gehen nicht gleichzeitig mit den klinischen Remissionen, sondern erst dann zurück, wenn der paralytische Prozeß, dessen Folge sie sind, dauernd zum Stillstand gekommen ist. Fälle, in denen sie hartnäckig positiv bleiben, sind mehr gefährdet. Der Gesamtstickstoff ist kurz nach der Kur um 0,9 mg höher als vorher, später sinkt er unter den ursprünglichen Wert. Der Reststickstoffwert zeigt eine deutliche Erhöhung, ein Absinken scheint erst nach verhältnismäßig langer Zeit stattzufinden. Die Aminosäurenvermehrung stellt eine durch das Malariafieber bedingte Herdreaktion im Paralytikergehirn dar; später dürfte der Amino-N-Spiegel auf sein ursprüngliches oder sogar auf das physiologische Niveau zurückgehen. Gesamteiweiß bald nach Beendigung der Malariatherapie vermindert und mit der Zeit immer weiter abnehmend. Gleichzeitig wird auch der Eiweißquotient beeinflußt, jedoch in wechselnder Weise, indem zunächst eine relativ geringgradige Abnahme der Globulinstickstoffmenge und eine stärkere des Albuminstickstoffgehaltes stattfindet; später dreht sich das Verhältnis um. Es hängt das damit zusammen, daß die Albumine der Ausdruck der entzündlichen Komponente des paralytischen Prozesses, die Globuline der Ausdruck des für die progressive Paralyse charakteristischen spezifischen Prozesses sind.

E. Levin-Berlin.

Digitized by Google

Kaufmann, I. W.-Budapest: Psychologische Kontrolle der Heilwirkung der Malariafieberbehandlung bei progressiver Paralyse. (Nervenabt. d. Graf Appony Albert-Poliklin.) W. kl. W., 1929, Nr. 24, S. 803.

Verf. hat systematisch bei 12 Kranken die Einwirkung der Malariakur auf die Psyche studiert. Es wurden vor allem Auffassungsvermögen, Gedächtnis und Aufmerksamkeit, ferner Rechnen, Schreiben, Lesen und auch die höheren logischen Fähigkeiten eingehend mit verschiedenen bewährten Methoden geprüft. Etwa 3 bis 4 Monate nach Beendigung der Kur scheint bei den einfachen Fähigkeiten das Maximum der Besserung erreicht zu werden, bei den komplizierteren eher später. Die Besserung der verschiedenen Fähigkeiten ist bei jedem Kranken nach Maß und Tempo verschieden. Je mehr und höhere Fieberstunden durchgemacht wurden, desto größer war das Maß der Besserung. Diese psychologischen Prüfungen können neben den klinisch-somatischen wohl zur Beurteilung des ganzen Krankheitsbildes der progressiven Paralyse herangezogen werden. H. Colman-Berlin.

Ulcus molle, Venerisches Granulom

Buschke, A., u. F. Spanier-Berlin: Über einen epidemiologischen Gegensatz von Ulcus molle und Skabies. Kl. W., 1929, Nr. 7, S. 302.

Während das Ulcus molle seit 1925 in dauerndem Zunehmen begriffen ist, zeigt sich bei der Skabies gerade das entgegengesetzte Bild, und zwar eine dauernde Abnahme in den letzten 4 Jahren. Inwieweit wirtschaftliche Einflüsse dabei eine gewisse Rolle spielen, ist schwer zu entscheiden, zumal die wirtschaftlichen und Wohnbedingungen doch immer noch sehr schlechte sind, dadurch aber keineswegs das gegensätzliche epidemiologische Verhältnis dieser Krankheiten sich erklären läßt. Mit Sicherheit sind noch andere unergründete Faktoren hierbei von maßgebender Bedeutung. B. Peiser-Berlin.

Fraga, A.: Beitrag zur Behandlung des weichen Schankers mit Filtraten der mit ihm vergesellschaftet gefundenen anderen Bakterien. Ann. brasil. Derm., Bd. 4, Nr. 3/4, S. 1.

Verf. züchtete aus den Geschwüren des weichen Schankers die vorkommenden Begleitbakterien, diphtherieähnliche Stäbchen, Staphylokokken verschiedener Herkunft usw. Diese Kulturen beließ er bei einem pH 7,6 35 Tage bei 37° und stellte dann entsprechende Filtrate durch Berkefeldfilter her. Mit diesen Filtraten machte er Umschläge auf die Ulzera. Diese wurden täglich 3—4mal gewechselt. Er bringt dann die ausführlichen Krankengeschichten von 11 Kranken. Das Verfahren hat sich sehr gut bewährt, so daß Verf. es besonders für den praktischen Arzt empfiehlt. Allerdings kommt man nicht in allen Fällen damit zum Ziel. Ruge-Hamburg.

Koppel, A.-Breslau: Lymphogranuloma inguinale und seine Beziehungen zum Syphilôme anorectal. (Derm. Abt. d. Allerheiligenhospitals.) Kl. W., 1929, Nr. 27, S. 1263.

Auf Grund eigener Beobachtungen von Lymphogranuloma inguinale ist Verf. der Überzeugung, daß auch das Lymphogranuloma inguinale als ursächlicher Faktor für die als Syphilôme anorectal bekannten Veränderungen in Betracht kommt. H. Lippert-Köln.

Blennorrhoe

Ätiologie

Flesch: Zur Bewertung der Kokkenbefunde bei Urethritiden. (Prinzipielle Fragen zur Gonorrhoeforschung.) M. m. W., 1929, Nr. 7, S. 281.

Die Anwesenheit des Microc. catarrhalis im Urethralsekret darf nicht als bedeutungslos angesehen werden, zumal solange es noch fraglich erscheint, ob es nicht eine Zumutung bedeutet, beim Geschlechtsverkehr überhaupt einen Menschen mit Eiter, gleichgültig ob mit oder ohne Kokken, in Berührung kommen zu lassen. Die Erweiterung unserer Kenntnisse der Biologie der Gonokokken ist eine dringend zu bearbeitende Aufgabe. H. Th. Hinrichs-Halberstadt.

Pathologie und Klinik

Birnbaum, G., u. W. Voigt-Würzburg: Die Erkrankung der Nachbarorgane der männlichen Harnröhre bei Tripper und der Einfluß der Behandlung auf deren

Digitized by Google

Häufigkeit. (Kl. u. Polikl. f. Haut- u. Geschlechtskrankheiten d. Univ.) D. m. W., 1929, Nr. 8, S. 312.

In ¾ aller Fälle von blennorrhoischer Prostatitis und Epididymitis hat vor dem Auftreten der Entzündung keine oder völlig unzureichende Behandlung stattgefunden. Nur durch rechtzeitige, sachgemäße Lokalbehandlung des Trippers läßt sich in den meisten Fällen ein Übergreifen auf die Nachbarorgane verhüten.

F. Harry-Wiesbaden.

Jacobsohn, F.-Berlin: Isolierte Urethralgonorrhoe der Frau. (Derm. Abt. d. Rudolf-Virchow-Krankenhauses.) Med. Welt, 1929, Nr. 11, S. 382.

Verf. weist darauf hin, daß die isolierte Urethralblennorrhoe der Frau häufiger und chronischer vorkommt, als im allgemeinen bekannt und beachtet wird. Nötig ist eine richtige Untersuchungstechnik: Exprimieren der Harnröhre mit dem mit Gummifingerling geschützten Finger oder Abschaben der vier Wände der Urethra mit dem Aschschen Löffel. So vorsichtig die Blennorrhoe der Zervix behandelt werden muß, so energisch die Urethralblennorrhoe. Interne Behandlung ist zwecklos. Empfohlen werden Silberpräparate in möglichst hoher Konzentration, wobei möglichst regelmäßig zwischen ionisierten (2—3% Argent. nitric., Transargan, Albargin) und kolloidalen (5—10% Targesin) Präparaten abzuwechseln ist. In chronischen Fällen 2mal wöchentlich Dehnungen mit dem Kollmann und evtl. urethroskopische Untersuchung. Charakteristisch ist das Vorkommen polypöser Wucherungen der Sphinkterschleimhaut, die durch Elektrokoagulation zu entfernen sind. Die Urethralblennorrhoe der Frau ascendiert selten.

H. Ress-Dessau.

Schiftan, W.-Berlin-Britz: Zur Häufigkeit und Diagnostik der Rektal-Gonorrhoe bei Frauen. (Derm. Abt. d. Krankenhauses.) M. Kl., 1929, Nr. 8, S. 305.

Die Gewinnung des Untersuchungsmaterials geschieht am besten durch die mittels eines doppelläufigen Glasrohres sehr leicht auszuführende Spülmethode. Unter 152 Fällen weiblicher Blennorrhoe fand sich eine Beteiligung des Rektums bei 54%, und zwar bei Frauen in 66%, bei Kindern in knapp 50%. Stärkere subjektive Symptome fehlten. Behandlung: Spülungen mit Argent. nitr. 1:3000 abwechselnd mit Kal. permangan., essigsaurer Tonerde, Ormicet, Chinosol; außerdem Einspritzen durch Erwärmen flüssig gemachter 10%iger Protargolvaseline mit einer Mastdarmspritze oder auch Targesinzäpfchen. Auch nach mehrfachen negativen und leukozytenfreien Präparaten ist längere Nachbeobachtung erforderlich.

E. Levin-Berlin.

Kunewälder, E., u. J. Schwarz-Wien: Die Wichtigkeit des Komplementbindungsverfahrens (Müller-Oppenheim) für die Diagnose der weiblichen Gonorrhoe. W. kl. W., 1929, Nr. 13, S. 387.

Verf. untersuchte bakteriologisch und klinisch sichergestellte Fälle von weiblicher Blennorrhoe, ferner vakzinierte und bestimmt blennorrhoefreie Frauen als Kontrolle. Er konnte mit genannter Reaktion bei Arthritis gon. in 100%, bei Salpingitis gon. in 98%, bei anderen blennorrhoischen Erkrankungen in 90% ein positives Resultat feststellen. 4 vakzinierte Fälle, die vorher klinisch und serologisch negativ waren, wurden nach wenigen Gonokokkenvakzininjektionen positiv, 5 blieben negativ. Einige schwach positive Fälle konnten durch Milchinjektionen schnell stark positiv gemacht werden. Von 82 Kontrollfällen reagierten nur 3 positiv. Einer von diesen entpuppte sich nachher doch als Adnexblennorrhoe. Die Reaktion ist unbedingt ein sehr gutes Hilfsmittel in der Diagnostik der Blennorrhoe. Sie muß aber in großen, mit reichlichem Kontrollmaterial versehenen Laboratorien ausgeführt werden, und dieses muß in engem Konnex zu einer Klinik stehen, um die Reaktion wirklich wertvoll zu machen.

H. Colman-Berlin.

Freudenthal, W., u. M. Fischer-Breslau: Zur Komplementbindung bei Gonorrhoe mit Bemerkungen über die Technik der Komplementbindung von Margarethe Stern. (Univ.-Hautkl.) Kl. W., 1929, Nr. 7, S. 303.

Nach genauer Schilderung der Technik der Komplementbindung und der verschiedenen technischen Variationen geben Verff. einen Überblick ihrer Untersuchungsergebnisse, in denen die Erfahrungen der letzten Jahre niedergelegt sind. Übereinstimmend zeigt sich bei Männern, Frauen und Kindern, daß bei fehlender Beteiligung der Adnexe eine sehr erhebliche Zahl eine negative Reaktion ergibt, daß dagegen bei bestehenden Komplikationen die Reaktion meist positiv ist oder es kurze Zeit nach Auftreten der Komplikation wird. Bei der einfachen Schleimhautblennorrhoe spielt die Länge des Krankheitsprozesses für das Zustandekommen der positiven

Digitized by Google

Komplementfixation kaum eine Rolle, da diese in der Hauptsache von der Art der Lokalisation abhängig ist. Zu erklären wäre diese Differenz durch die relative geringe Resorption von Antigen bei der offenen Schleimhautblennorrhoe. Die Reaktion als solche ist nach den Versuchsergebnissen als spezifisch anzusehen, auch ließ sich kein Einfluß der WR auf die Blennorrhoekomplementbindung erschließen. Die Methode erscheint besonders geeignet zur Differentialdiagnose gegenüber ähnlichen Erkrankungen, wie Arthritiden, Adnexitiden, Epididymitiden anderer Ätiologie, auch gegenüber der Tubargravidität und Appendizitis. Dagegen ist die Methode prognostisch kaum verwertbar, desgleichen ist sie nur eingeschränkt bei der Frage der Ausheilung verwendbar, da eine positive Reaktion keineswegs ausschließt, daß die Gonokokken nicht doch definitiv eliminiert sind und sie bei einer negativen unzweifelhaft vorhanden sein können. B. Peiser-Berlin.

Haskin, S.-Kronstadt: Ein Vorschlag zur Verbesserung der Untersuchungsmethode bei Gonorrhoe im Kindesalter. (Geburtshilfl. u. gyn. Abt. d. Kriegs-Marinehospitals.) Zbl. f. Gyn., 1929, Nr. 21, S. 1323.

Die vom Verf. angegebene Methode der Sekretgewinnung bei Blennorrhoe kleiner Mädchen stellt ein verbessertes Verfahren der Blennorrhoediagnose dar, das auch in versteckten Fällen ermöglicht, einen positiven Befund zu erheben. Besonders ist dadurch auch ein Urteil über die oberen Abschnitte der Scheide möglich, wohin man mit dem gewöhnlichen Sekretentnehmer nicht gelangen kann. Die Methode besteht darin, daß in Rückenlage bei angezogenen Beinen mittels einer tief in die Scheide eingeführten, mit einem Gummiballon versehenen Glaspipette die Scheide mit Kochsalzlösung ausgespült und die abfließende Spülflüssigkeit in einem Uhrschälchen, das gegen das Perineum dicht unterhalb der Kommissur angedrückt wird, aufgefangen wird. Die in der Flüssigkeit enthaltenen Eiterflocken werden dann zwecks Untersuchung mit einer Platinöse aufgefangen und auf dem Objektträger verrieben. Auf diese Weise gelang es noch, in etwa 20% der mit der gewöhnlichen Methode gewonnenen negativen Untersuchungsergebnisse ein positives Resultat zu erzielen. Besonders in zweifelhaften Fällen wird man auf diese Weise zur Sicherung der Diagnose kommen. B. Peiser-Berlin.

Barbellion, P.: Spermoculture et pseudo-gonocoque (Spermakultur und Pseudogonokokkus). J. de Méd. de Paris, 1929, Nr. 22, S. 459.

Die große Zahl angeblich positiver Gonokokkenbefunde, die von mancher Seite bei der Spermakultur berichtet werden, muß auffallend erscheinen, zumal sie mit den tatsächlichen Rezidiven beim Manne in Widerspruch steht. Es beruht das darauf, daß vielfach aus Sperma gezüchtete gramnegative Diplokokken für Gonokokken gehalten wurden, die es tatsächlich nicht sind. Den Charakter von Pseudogonokokken kann eine ganze Reihe von Keimen annehmen (Staphylokokken, B. coli, M. catarrhalis usw.); sie unnterscheiden sich vom Gonokokkus durch Gedeihen auf gewöhnlichen Nährböden. Um diesen Fehler zu vermeiden, ist zunächst ausgiebige Reizung des Pat. erforderlich, ferner mikroskopische Untersuchung des Spermas; Fehlen zahlreicher Leukozyten spricht gegen Anwesenheit von Gonokokken. Die Kultur muß auf gewöhnlichen und besonders für Gonokokken geeigneten Nährböden erfolgen. Sonst nicht mehr nachweisbare Blennorrhoe wurde durch die Spermakultur in 4% der Fälle aufgedeckt. E. Levin-Berlin.

Johnston, J. I., u. J. M. Johnston: Gonococcal and Pneumococcal Vegetative Endocarditis of the Pulmonary Valve (Verruköse Endokarditis der Pulmonalklappe infolge von Gonokokken- und Pneumokokkeninfektion). Am. J. m. sc., 1929, Bd. 177, Nr. 6, S. 843.

Zwei Fälle, in deren einem Infektion mit Pneumokokken sicher, in dem anderen mit Gonokokken wahrscheinlich war. Die erworbenen Affektionen der Pulmonalklappe sind selten. E. Levin-Berlin.

Liegner, B.-Breslau: Gonorrhoe und Retroflexio uteri. Zbl. f. Gyn., 1929, Nr. 22, S. 1390.

Die Retroflexio uteri erschwert durch die Verlagerung des Muttermundes das Eindringen der Gonokokken in die Gebärmutter und vermindert somit die Infektionsmöglichkeit für die Blennorrhoe. Damit in Übereinstimmung stehen die Beobachtungen, daß die Retroflexio in relativ geringer Zahl bei der Blennorrhoe gefunden wird. Bei eingetretener Infektion stellt die Retroflexio eine unangenehme Komplikation dar, die den Heilungsverlauf wesentlich erschweren und fast illusorisch machen kann. Durch die infolge des gehemmten Sekretabflusses entstehende Sekret-

Digitized by Google

stauung kommt es auch zur Stauung des blennorrhoischen Eiters im retroflektierten Uteruskörper, wodurch eine Verschleppung der Keime in die höheren Abschnitte begünstigt wird. Dadurch wird eine Heilung in solchen Fällen meist in Frage gestellt sein. In diesen besonders gelagerten und hartnäckigen Fällen ist die unter besonderen Kautelen vorgenommene Laparatomie zur Antefixation des Uterus angezeigt, die durch Schaffung normaler Abflußbedingungen günstige Aussichten für Behandlung und Heilung herbeiführt. B. Peiser-Berlin.

Therapie

Wolff, F.-Hannover u. Blut-Delmenhorst: Ist Gonovitan eine Gonokokken-Lebendvakzine? M. m. W., 1929, Nr. 5, S. 203.

Verff. weisen die Folgerungen Nagells, daß es sich bei den Gonovitankokken um Kokken der Katarrhalisgruppe und nicht um Go. handelt, zurück, da das veränderte biologische Verhalten nicht unbedingt maßgebend zu sein braucht. Die Beobachtungen zeigen, daß Gonokokkenkulturen im Laufe der Zeit sich zu grampositiven Kokken umwandeln können und daß manche Stämme auch ihre Vergärungsfähigkeit verlieren. Es seien daher noch weitere Nachprüfungen nötig, die sich auf das biologische Verhalten anderer Go.-Stämme, die jahrelang am Leben erhalten werden, erstrecken. Die aus einigen bakteriologischen Versuchen gezogenen Folgerungen, daß das Präparat klinisch unwirksam ist und daher im Arzneischatz keine Daseinsberechtigung hat, wird abgelehnt. P. Peiser-Berlin.

Nagell, H.-Rostock: Erwiderung auf die vorstehende Arbeit. M. m. W., 1929, Nr. 5, S. 204.

Die weitere Nachprüfung der aus Gonovitan gezüchteten gramnegativen Diplokokken ergab abermals, daß sie sich biologisch ganz anders verhalten als Gonokokken. Die Vivoversuche, die bei der Annahme, daß es sich um Mutationsversuche handeln könne, allein entscheidend sind, fielen stets negativ aus. Danach sind die im Gonovitan enthaltenen Kokken nicht als Gonokokken anzusehen und das Präparat ist somit abzulehnen. Die erzielte Wirkung muß als unspezifische Reizwirkung aufgefaßt werden. In der Frage stimmt Verf. mit den Autoren überein, daß Versuche mit frisch gezüchteten Gonokokkenstämmen bei chronischer Blennorrhoe angezeigt erscheinen. B. Peiser-Berlin.

Sieber, F.-Danzig-Langfuhr: Uterusexstirpation wegen chronischer Gonorrhoe. (Mschr. Geburtsh., Bd. 80, H. 1, S. 19.)

In den drei Fällen, die die Uterusexstirpation angezeigt erscheinen ließen, handelte es sich um noch jugendliche Prostituierte, die schon seit Jahren mit verhältnismäßig kurzen Unterbrechungen wochen- und monatelang antiblennorrhoisch behandelt worden sind. Für die Operation sprach die Erfolglosigkeit der bisherigen Therapie, der es nicht geglückt war, trotz klinischer und intensivster Behandlung Gonokokkenfreiheit zu erzielen. K. Linser-Dresden.

Badrian, M.-Berlin: Ein neues Hilfsinstrument zur Gonorrhoebehandlung. M. Kl., 1929, Nr. 15, S. 605.

Beschreibung einer Penisklemme, die zur Anwendung bei prolongierten Einspritzungen, Abortivkurven, Anästhesierung der Harnröhre, prophylaktischer Desinfektion empfohlen wird. Sie läßt sich leicht, auch von Patienten, die nur eine Hand gebrauchen können, anlegen und kann ohne Beschwerden liegen bleiben, während der Patient andere Verrichtungen ausführt. Das Nähere ist aus der Abbildung ersichtlich. E. Levin-Berlin.

Reichert-Dresden: Ist Gonovitan eine Gonokokken-Lebendvakzine? (Wissenschaftl. Abt. d. Sächs. Serumwerkes.) M. m. W., 1929, Nr. 9, S. 375.

Erwiderung auf die Arbeiten von Nagell, in der Verf. darauf hinweist, daß es sich im Gonovitan um Anpassungsformen des Gonokokkus an die künstliche Züchtung zwecks Erzielung einer ausreichenden Langlebigkeit handelt. Dieselben zeigen alle Eigentümlichkeiten, die auch sonst dem Gonokokkus eigen sind. Bezüglich des Infektionsversuches am Menschen wird hervorgehoben, daß derselbe auch mit gewöhnlichen Gonokokkenkulturen bei jahrelanger Züchtung nicht mehr gelungen ist. Eine Hämolyse der Stämme ließ sich entgegen den Angaben Nagells nicht nachweisen. Verf. sieht daher keinen stichhaltigen Grund, die Kokken des Gonovitan als Gonokokken zu beanstanden. Zum Schluß wird noch auf die klinischen Erfolge hingewiesen. B. Peiser-Berlin.

Digitized by Google

Hubmann, P.-Hannover: Die Erfolge der funktionellen Behandlung der Gelenkgonorrhoe. (Chir. Abt. städt. Krkhs.) D. m. W., 1929, Nr. 13, S. 532.

Die „funktionelle Behandlung" besteht in Stauung für 22 Stunden täglich Vakzine- und Proteinkörpereinspritzungen, örtlicher Wärmeanwendung und frühzeitiger passiver und aktiver Bewegung. Gelingt es mit dieser Behandlung nicht, die Gelenke innerhalb von 1—2 Wochen schmerzlos und beweglich zu machen, so wird ein Gipsverband für 1—3 Wochen angelegt. 78% aller Kranken wurden auf diese Weise mit voller oder fast voller Funktionsfähigkeit ausgeheilt. Der Erfolg hängt wesentlich von der frühzeitig einsetzenden Behandlung ab. F. Harry-Wiesbaden.

Caesar, V.-Stuttgart: Gonoiontophorese und Tierversuch. Med. Welt, 1929, Nr. 24, S. 847.

Verf. prüft die Richtersche Gonoiontophorese im Tierversuch, indem er die Harnröhre von Kaninchen behandelt, die Tiere tötet und das Silber im Harnröhrengewebe mit Schwefelwasserstoff fällt. Aus den gefärbten Schnitten ergibt sich, daß die kolloidalen Silbersalze und auch die Akridinfarbstoffe nicht dieselbe Tiefenwirkung haben wie die molekulardispersen Silberlösungen. Die durch Gonoiontophorese erzielte Tiefenwirkung ist nach Verf. eine weit größere als mit anderen Methoden. Voraussetzung ist eine richtige Polung. Nur der den Silberkomplex schleimhautwärts treibende Pol vermag ohne Ätzung diese Wirkung zu erreichen.

H. Ress-Dessau.

Gaschke, R.-Wien: Betrachtungen über den spezifischen und unspezifischen genitalen Fluor. Zbl. f. Gyn., 1929, Nr. 24, S. 1533.

Hinweis auf die guten Heilerfolge, die Verf. bei endozervikaler Applikation von Spuman-Stäbchen bei blennorrhoischem und nicht blennorrhoischem Fluor erzielt hat. Auch bei Portioerosionen haben sich ihm die Styli cum Arg. nitr. und cum Protarg. bewährt.

Sprafke-Chemnitz.

Loeb, H.-Mannheim: Zur Therapie der gonorrhoischen Bartholinitis. (Derm. Abt. d. Städt. Krankenanst.) M. m. W., 1929, Nr. 22, S. 920.

Verf. behandelt Bartholinitiden mit bestem Erfolg mit 2—5 intramuskulären Milchinjektionen bei 2—3tägigen Intervallen. Er gibt der Kuhmilch vor allen fabrikmäßig hergestellten Präparaten den Vorzug. Ihr am nächsten kommt das Abijon (S.-S.-Werke), ferner das Dephagin Boehringer. Abszesse werden gespalten. Im übrigen unterbleibt jede lokale Therapie. Bartholinitische Zysten werden durch die Milchtherapie ebensowenig beeinflußt wie durch andere konservative Methoden. Sie müssen herausgeschält werden. Bei der guten Wirkung genannter Behandlung erübrigen sich eingreifende Kuren wie Malaria oder Saprovitan.

H. Colman-Berlin.

Fessler, A.-Wien: Zur Therapie der weiblichen Gonorrhoe. (Abt. f. Haut- u. Geschlechtskrkh. d. Wilhelminenspitals.) M. Kl., 1929, Nr. 21, S. 824.

Die weibliche Blennorrhoe muß unbedingt im Krankenhause behandelt werden, und zwar ist, gleichgültig wie die erste Sekretuntersuchung ausfällt, in jedem Falle sowohl Urethra wie Zervix zu behandeln. Die allgemeine Behandlung wird bei allen Patientinnen durchgeführt; sie besteht in zwei möglichst heißen, protrahierten Sitzbädern und zwei Spülungen täglich (Chloramin ¼—½% ig, seltener Kal. permangan. oder Kamillentee), ferner Belladonnazäpfchen, Blasentee, Natr. salicyl. und, besonders bei Vaginitis, Tampovagan. Zweimal wöchentlich Vakzination, langsam ansteigend von 5—2000 Millionen. Wenn möglich Bettruhe. Lokale Therapie nur, wenn keine Kontraindikationen, nach Abklingen des akuten Stadiums; bestehen Krankheitsprozesse an den inneren Genitalien, so sind diese zunächst nach konservativ gynäkologischen Grundsätzen zu bekämpfen (Bettruhe, Höherlagerung, heiße Spülungen, Diathermie). Zu der einmal täglich durchgeführten örtlichen Behandlung dient der Reihe nach Protargol (½—1—2—3—5—10% ig), Albargin (¼—½—1—1½—2% ig), Arg. nitr. (¼—½—1—1½—2% ig), jede Konzentration 2—3mal hintereinander. Davon in die Harnröhre mit Guyonkatheter 2—3 ccm, in die Portio vermittels Wattestäbchen nach Reinigung der Vagina und der Zervix (trocken und mit 5% iger Natr.-bicarbon.-Lösung). Vor die Portio kommt Tampon mit 3½% iger Protargolsalbe, falls Erosion besteht, Tampon mit Granugenol. Wenn nach der Argentumbehandlung Sekret negativ, ausgiebige Reizungen mit eintägiger Pause zur Sekretuntersuchung: Cu 5% und 10%, Lugol, Hydrogen., Jod (nur in Zervix), Aolan 1 ccm intrakutan. Nach allen Reizungen erscheinungsfreie Patientinnen werden entlassen, sollen jedoch noch monatelang nach der Menstruation nachuntersucht werden. Kom-

Digitized by Google

plikation mit Rektalblennorrhoe ist häufig (60% der Fälle); zur Behandlung wird das Rektum mit 100 ccm lauwarmem Wasser ausgespült (Spülwasser dient zur Sekretuntersuchung), dann 20—30 ccm angewärmte Behandlungsflüssigkeit (Protargol und Albargin wie vorher, jede Konzentration 4—5mal) eingespritzt. Gereizt wird durch einmalige Instillation von Argentum ¼%ig. 65% aller Fälle konnten in 10—12 Wochen geheilt werden. Treten nach Reizungen, besonders der Menstruation, wieder Gonokokken auf, so ist, falls sie reichlich, mit der Behandlung von vorn zu beginnen, evtl. nur Harnröhre oder Zervix, um den nicht erkrankten Teil durch Instillationen mit Argent. nitr. 2%ig, alle 2—3 Tage, vor Reinfektion zu schützen. Bei geringerem Sekret und Gonokokken energische Behandlung mit Argent. 2%ig, Kupfer 5%ig oder Kupferglyzerin und Protargolglyzerin 5—10%ig. Stäbchen zeigten keinen besonderen Erfolg. Wiedererkrankungen nach komplikationslosem Verlaufe dürften meist Neuinfektionen darstellen. Paraurethrale Gänge wurden elektrolytisch oder mit Kaltkauter zerstört. Bartholinsche Abszesse kamen meist bei antiphlogistischer Behandlung spontan zur Perforation, bei chronischen Entzündungen Argentum 1—2%ig mit Anelscher Spritze. In 27% der Fälle Übergreifen auf die Adnexe, deren Ursachen nicht immer festzustellen; am schädlichsten scheint der Einfluß der Menstruation zu sein. Die Erscheinungen gehen unter schonender Behandlung meist weitgehend zurück. Gravidität verhindert Aszension auf die Adnexe. E. Levin-Berlin.

Bömer, W.-Münster i. W.: Tampovagan in der Praxis. Med. Welt., 1929, Nr. 19, S. 688.

Tampovagan (Hersteller: A.-G. f. medizin. Produkte, Berlin) in der Grundform hat eine Zusammensetzung, die durch Anregung der Milchsäuregärung eine elektive Nährbodenverbesserung für die physiologische Scheidenflora bewirken soll, um so die pathogenen Mikroorganismen zu unterdrücken. Zur Behandlung der Zervixblennorrhoe enthält diese Grundform Zusätze wie Arg. prot., Ichthyol, Hg. oxycyanat., Choleval. Die vom Verf. angegebene Therapie besteht in unkomplizierten Fällen in täglichem Einführen der Tamp. gonocid.-Globuli in die Scheide beim Zubettgehen, morgendlichem Spülen mit Kamillenaufguß oder Kal. permang. in dünner Lösung. Nach 3—5 Wochen beobachtete Verf. meist Freisein von Gonokokken. Bei Adnexerkrankungen wirken die Tamp. comp. resorbens resorbierend und schmerzlindernd. Bei Vulvovaginitis infantum und Rektalgonorrhoe waren die Versuche nicht befriedigend. H. Ress-Dessau.

Skutezky, K.-Innsbruck: Prinzipielles zur Frage der Trypaflavinbehandlung bei Gonorrhoe. W. kl. W., 1929. Nr. 25, S. 837.

Auf Grund seiner reichen Erfahrung in der Trypaflavinbehandlung lehnt Verf die alleinige Trypaflavinanwendung bei der Blennorrhoe ab, da sich die Hoffnung, ohne Lokalbehandlung auszukommen, als trügerisch erwiesen hat. Dagegen ist das Trypaflavin als ein hervorragendes Unterstützungsmittel bei der Behandlung der Blennorrhoe anzusehen, das uns gestattet, mit der Konzentration der lokal angewendeten Mittel bis zur vollkommenen Reizlosigkeit herabzugehen. Der größte Wert des Mittels besteht darin, durch diese Kombinationstherapie den Erkrankungsprozeß auf die vordere Harnröhre zu beschränken, was Verf. in frischen Fällen fast immer gelungen ist. Es stellt demnach die Anteriorblennorrhoe die Hauptdomäne der Trypaflavinbehandlung dar. B. Peiser-Berlin.

Bucura, C.-Wien: Serodiagnose und Vakzinetherapie. (Gyn. Abt. d. Wiener allgem. Poliklinik.) Zbl. f. Gyn., 1929, Nr. 27, S. 1693.

Verf. hat an mehr als 800 weiblichen Blennorrhoefällen serologische Komplementreaktionen nach der Methode von Müller-Oppenheim anstellen lassen und wertet das Ergebnis dieser Untersuchungen kritisch aus. Er hat bei seinem Material fast 100% richtige, mit dem klinischen Befund übereinstimmende Resultate gefunden. Daß andere Verff. nicht einen so günstigen Prozentsatz erhalten haben, ist dadurch begründet, daß sie auch bei oberflächlichen blennorrhoischen Schleimhautinfektionen Seroreaktionen angestellt haben und den negativen Ausfall dieser Reaktion der Methode als Fehler anrechneten. Oberflächliche, d. h. nicht tief in die Schleimhaut eindringende blennorrhoische Infektionen geben den Gonokokken nicht die Möglichkeit, ihre Stoffwechselprodukte dem Säftestrom und dem Kreislauf mitzuteilen, so daß eine Beeinflussung der Reaktion im positiven Sinne gar nicht stattfinden kann. Ein Analogon zu diesem Verhalten ist in dem Unbeeinflußtbleiben oberflächlicher blennorrhoischer Erkrankungen mit Gonokokkenvakzine zu sehen.

Digitized by Google

Hier reicht ebenfalls der Säftestrom des Gewebes nicht aus, um die Vakzine an die Erreger heranzubringen. Bei tiefliegenden Erkrankungen fällt die Reaktion nahezu immer positiv aus, und man hat dadurch eine verläßliche Handhabe, Adnexerkrankungen nicht blennorrhoischer Natur sicher auszuschließen. Bei positiver Seroreaktion ist eine Blennorrhoe oder eine Blennorrhoemischinfektion ätiologisch in Betracht zu ziehen; ein negativer Ausfall spricht nur für sogenannte „Wundkeminfektion", wenn man von den relativ seltenen Fällen von Tuberkulose des Urogenitalsystems absieht. Bei letzterer ist die Seroreaktion auch stets negativ. Von großer Bedeutung kann die Seroreaktion bei der Differentialdiagnose zwischen Gonokokken einerseits und Meningokokken und Diplococcus catarrhalis andererseits werden. Bei 3 Fällen mit Adnexschwellungen wurden im Ausstrich gramnegative Diplokokken gefunden, die morphologisch und auch der Lagerung nach vollkommen Gonokokken glichen. Da wiederholte Seroreaktionen stets negativ ausfielen, wurde von der Diagnose Blennorrhoe abgesehen und eine Infektion mit Meningokokken oder Diplococcus catarrhalis angenommen. Die nicht blennorrhoische Natur dieser Erkrankungen hat sich später vollauf bestätigt. Weiterhin ist eine positive Seroreaktion für die Differentialdiagnose aller anderen metastatischen blennorrhoischen Affektionen wichtig. Interessant ist die Beobachtung, daß es gelingt, durch Verabfolgung von Gonokokkenvakzinen eine positive Seroreaktion zu erzielen, doch hält diese Reaktion nicht so lange an wie bei der Blennorrhoe selbst.

Sprafke-Chemnitz.

Stein, A.-New York: Zur Behandlung der frischen Gonorrhoe bei der Frau. Zbl. f. Gyn., 1929, Nr. 27, S. 1708.

Verf. hat sich folgende Behandlungsmethode bei frischen Gonorrhoefällen des Weibes sehr gut bewährt. Nach gestellter Diagnose ausgiebige Reinigung der Scheide. Einführen eines mit 2—5%iger Merkurochromlösung getränkten Wattetampons. Der Tampon verbleibt 24 Stunden in der Scheide. Danach erneute gründliche Reinigung und Einführen eines mit 20%iger Argyrollösung durch und durch getränkten Tampons, der ebenfalls 24 Stunden liegen bleibt. Dieser Turnus wird wiederholt, bis im Ausstrich keine Gonokokken mehr nachgewiesen werden können. Bei Befallensein der Bartholinischen und Skeeneschen Drüsen wird ein mit einer der eben genannten Lösungen getränkter Wattebausch zwischen die Schamlippen gelegt und die Patienten angewiesen, diesen nach jedesmaligem Urinieren zu erneuern. Sind Urethra und Zervix ebenfalls befallen, so ist es notwendig, in beide Kanäle 20%ige Agyrolstäbchen oder 5%ige Merkurochrostyli einzuführen. Merkurochrom ist ein Quecksilberpräparat, das von der Firma Hynson & Dunnig, Baltimore (Maryland), in den Handel gebracht wird. Sprafke-Chemnitz.

Schmidt-Labaume u. H. Fonrobert-Frankfurt a. M.: Über Versuche zur Erzeugung von Bakteriophagen gegen Gonokokken. (Städt. hyg. Univ.-Inst. u. Univ.-Hautklin.) Zbl. f. Bakt., Bd. 112, H. 5, S. 379.

Sämtliche Versuche an verschiedenen isolierten Gonokokkenstämmen zur Erzeugung von Bakteriophagen hatten negative Resultate. Die sonst sehr empfindlichen Gonokokken waren auch durch plurivalente Phagen (Coli-Flexner-Shige) in keiner Weise beeinflußbar. F. Harry-Wiesbaden.

Kübelstein, W.-Carlsfeld: Erfahrungen mit Gonovitan. (Knappschaftskrankenhaus.) D. m. W., 1929, Nr. 28, S. 1178.

Gonovitan in Kombination mit dem Guyon-Katheter hat sich als wirksames und zuverlässiges Mittel zur Behandlung der chronischen Gonorrhoe bewährt. Es wurden 49 Fälle behandelt und durchschnittlich in 62 Tagen geheilt. Die Präparate wurden im allgemeinen nach 4 Wochen negativ. F. Harry-Wiesbaden.

Platzer, K.-Wien: Erfahrungen über eine intern verabreichbare Gonokokkenvakzine. (Abt. f. Geschlechts- u. Hautkrankh. d. Heilanstalt Klosterneuburg.) W. kl. W., 1929, Nr. 28, S. 933.

Mit der französischen, aus 26 Gonokokkenstämmen hergestellten Vakzine „Rhéantine Lumiere" hat Verf. günstige Erfolge gehabt in Fällen chronischer Zervixgonorrhoe. Er hatte dabei den Eindruck, daß Komplikationen leichter vermeidbar waren als bei der üblichen Vakzinebehandlung, weil keine unangenehmen Begleiterscheinungen, insbesondere kein Fieber dabei auftraten. Die Zahl der Versuchsfälle ist klein. H. Lippert-Köln.

Digitized by Google

Weichardt, W.-Erlangen: Über die Saprophytenflora in Hefepräparaten. (Staatl. bakter. Untersuchungsanstalt.) M. Kl., 1929, Nr. 25, S. 987.

Die Therapie des Fluors muß es sich zur Aufgabe stellen, durch Herstellung eines normalen Säuretiters des Scheideninhaltes die Scheidenflora in Ordnung zu bringen. So erklärt sich auch die Heilwirkung der Hefepräparate durch die beigemengten saprophytischen Mikroorganismen (milchsäurebildende Kokken und Stäbchen), die in dem Hefepräparat Levurinose nachgewiesen werden konnten. Durch das Hefepräparat findet ferner auch eine Verdrängung pathogener Mikroorganismen statt. E. Levin-Berlin.

Urogenitalapparat

Allgemeines

Ceni, C.: Therapeutische Eigenschaften der Keimdrüsen niederer Wirbeltiere. (Psych. u. Nerv.-Klin. Univ. Bologna.) Med. Welt, 1928, Nr. 41, S. 1526.

Die Hoden- sowie Eierstocksubstanz einiger niederer Wirbeltiere (Vögel und Fische) hat zu bestimmten Jahreszeiten eine besonders anregende Wirkung, wie Verfütterungsversuche beweisen. Verf. berichtet, daß bei physiologischer Altersschwäche ständig die Sexualkraft wiedererlangt wurde. Hoden- und Eierstocksubstanzen der betr. Tiere enthalten das gleiche therapeutische Element.

K. Linser-Dresden.

Jaschke, Th. v.-Gießen: Klinische Erfahrungen über die praktische Brauchbarkeit der neuen Sexualhormonpräparate. (Univ.-Frauenklin.) D. m. W., 1929, Nr. 8, S. 301.

Die besten Erfolge erzielt man 1. bei sekundärer Amenorrhoe oder zu seltener und zu spärlicher Menstruation, 2. in Fällen von Sterilität bei hypoplastischem Uterus, 3. bei Klimakterium praecox und 4. bei Ausfallserscheinungen junger, operativ kastrierter Frauen, 5. bei Arthropathia climacterica. Weniger gut waren die Resultate bei primärer Amenorrhoe infolge Hypoplasie des gesamten Genitalapparates. Jedoch stammen diese Beobachtungen aus einer Zeit, in der es noch keine stark dosierten Mittel gab. Verf. glaubt, daß die meisten Mißerfolge, abgesehen von falscher Indikationsstellung, auf zu geringe Dosierung zurückzuführen sind. 3000—5000—10000 Mäuseeinheiten sind zur Auslösung sichtbarer Wirkungen am Menschen notwendig. F. Harry-Wiesbaden.

Niehaus, P.-Vevey: Les Glandes endocrines et les Méthodes de rajeunissement (Die endokrinen Drüsen und die Verjüngungsmethoden). Schweiz. m. W., 1929, Nr. 9, S. 255.

Übersichtsreferat, erstattet auf dem 15. Schweizer Chirurgenkongreß in Montreux. In ausführlicher Weise werden abgehandelt Physiologie und Pathologie der endokrinen Drüsen, die Aussichten der Organtherapie und der modernen Transplantation als Ersatz für ausgefallene oder zugrunde gegangene innersekretorische Drüsen. Im Gegensatz zu andern Autoren, die eine Einheilung des Transplantats und eine Dauerwirkung nicht beobachteten, glaubt Verf., daß die Methode geeignet ist eine neue Ära in der Chirurgie einzuleiten. F. Landauer-Berlin.

Pappenheim, M.: Eunuchoidie und Zwergwuchs. W. m. W., 1929, Nr. 8, S. 256.

Der hier aufgeführte, klinisch wie autoptisch genau untersuchte Fall stellt die seltene Kombination von Eunuchoidie mit zwerghaftem Wuchs dar. Die Autopsie hatte dabei ein fast völlig negatives Ergebnis insofern, als Hypophyse, übriges Hirn und alle inneren Drüsen keine nachweisbare Anomalie aufwiesen.

H. Lippert-Köln.

Lahm, W.-Chemnitz: Das Ovarialhormon und seine Bildungsstätte. (Schluß.) II. Unter welchen Bedingungen wirkt das Ovarialhormon? (Labor. d. Staatl. Frauenklin.) Zschr. f. ärztl. Fortbild., Jg. 26, Nr. 4, S. 110.

Ohne Stellung zu der Frage zu nehmen, ob bei der therapeutischen Anwendung von Ovarialhormonen die Dosierung sich nach dem Körpergewicht richten soll oder nicht, scheint es, falls man für die Berechnung beim Menschen tierexperimentelle Ergebnisse zugrunde legen darf, daß die bisher gewählten Dosen viel zu gering sind. Da 1 Tablette der gebräuchlichen Präparate 0,02—0,05 bis höchstens 0,3 g Trockensubstanz enthält, müßten pro Dosis etwa 20—30 Tabletten gegeben werden. Aber selbst bei höchsten Dosen besteht die Möglichkeit der Wirkungslosigkeit, was bei der Mannigfaltigkeit der ovariellen Störungen nicht wunder nimmt.

F. Landauer-Berlin.

Digitized by Google

Zondek, B.-Berlin: Weitere Untersuchungen zur Darstellung der Biologie und Klinik des Hypophysenvorderlappenhormons (Prolan). (Univ.-Frauenkl. d. Charité. Zbl. f. Gyn., 1929, Nr. 14, S. 834.

Es wird in besonders anschaulichen Vergleichsbildern von Eierstöcken und Sexualorganen bei Nagetieren gezeigt, daß das Hypophysenvorderlappenhormon (Prolan) der Motor der Sexualfunktion sei. Prolan kann die erste Ovulation auslösen und die versiegende Sexualfunktion neu beleben. Kastrierte Tiere werden nicht beeinflußt, bei infantilen Tieren männlichen und weiblichen Geschlechts wird das Wachstum des gesamten Genitalapparats angeregt. Beim Menschen konnte durch Injektionen vor einer festgesetzten gynäkologischen Operation eine Hyperämisierung der Genitalorgane festgestellt werden, die sich auch in einer Erhöhung der Rektal- und Vaginaltemperatur äußerte. Diese Temperatursteigerung ist schon therapeutisch bei Behandlung von Adnextumoren angewandt worden. Bei nicht thyreogen bedingter Amenorrhoe kann durch das Prolan die Menstruation, wenn auch nur vorübergehend, hervorgerufen werden. F. Rosenthal-Berlin.

Reiss, M., u. Käte Langendorf-Prag: Beiträge zur Wirkung des Hypophysenvorderlappenhormons. (Inst. f. allg. u. exper. Path. d. dtsch. Univ.) Endokrinol., Bd. 3, H. 3, S. 161.

Versuche an Hunden und Kaninchen mit Hypophysenvorderlappenextrakt und aus Schwangerenharn gewonnenem Extrakt. Die Extrakte waren ovarialhormonfrei. 4 Tage nach Applikation Schwellung der Vagina und Zitzen, bei 2 Hunden sogar Milchproduktion. Ovarien vergrößert, Oberfläche rauh und höckerig durch vergrößerte Follikel, Blutpunkte. Uteri hyperämisch, vergrößert, geschwollen, bei einem Hunde Nebennieren vergrößert. Mikroskopische Veränderungen: Bei virginellen Kaninchen vollständig entwickelte Follikel und zahlreiche Corpora lutea, die bei gleichaltrigen unbehandelten Tieren nicht vorhanden waren, bei erwachsenen Kaninchen reichlich Corpora lutea und Follikel, Bläschenfollikel, ebenso bei erwachsenen Hündinnen. Blutcholesterin wird erheblich vermehrt, verminderte sich aber trotz Fortsetzung der Injektionen bei einigen Kaninchen. Steigerung blieb aus bei kastrierten Tieren, also Umweg über Ovar durch Follikelreifung. Pituitrinbehandlung (Extrakt von Hypophysenhinter- und -zwischenlappen) ergab im Gegensatz zu Befunden anderer Autoren keine Cholesterinsteigerung.

M. Unna-Hamburg-Bergedorf.

Biedl, A.-Prag: Die funktionelle Bedeutung der einzelnen Hypophysenanteile. Endokrinol., Bd. 3, H. 4, S. 241.

Auf Grund der genetischen und der vergleichend-anatomischen Daten sind zu unterscheiden: 1. Hypophysenstiel, 2. Vorderlappen, 3. Hinterlappen (Pars infundibularis, Neurohypophyse), 4. Zwischenlappen, der auch den Hinterlappen umgibt, 5. Pars tuberalis, die von der Eminentia saccularis des Tuber cinereum beginnend, den Hypophysenstiel rings bedeckt. Die Pars intermedia, bei manchen Tieren stark, beim Menschen nur gering entwickelt, hat offenbar auch beim Menschen ihre besondere Funktion, wofür ihr dem bei Tieren ähnlicher Bau spricht, und außerdem die Tatsache, daß ihre Sekrete nicht wie die des Vorderlappens ins Blut gelangen, sondern in die Gewebsspalten abgesondert werden und durch Neurohypophyse und Hypophysenstiel direkt zum nervösen Stoffwechselzentrum des Gehirns gelangen. Totale Hypophysektomie hat den Tod des Tieres in höchstens 2—3 Wochen an Kachexie unter zunehmendem Temperaturabfall zur Folge. Analog beim Menschen die Simmondssche Krankheit. Der Vorderlappen ist nach Verf. eine Wachstumsdrüse, die direkt oder durch den Umweg über die Keimdrüsen das Wachstum reguliert. Beweise durch die Klinik (hypophysärer Riesenwuchs, Akromegalie und andererseits hypophysärer Zwergwuchs und Akromikrie bei Abflachung der Sella) und experimentelle Untersuchungen: intraperitoneale Zufuhr von zerriebenem Vorderlappen bewirkte bei Ratten Riesenwuchs. In 11 Monaten hatten die Versuchstiere das doppelte Gewicht der Kontrolltiere, alle Organe waren vergrößert, mit Ausnahme des Uterus. Die Ovarien enthielten keine reifen Follikel, Oestrus trat nur in langen Intervallen auf (Evans). Die Implantation von Vorderlappen bewirkt bei jungen Tieren sexuelle Frühreife. Verf. gelang die Darstellung eines wirksamen Präparates aus frischer Hypophyse und Schwangerenharn, das in gewissen Fällen von Amenorrhoe Einsetzen der Menstruation hervorruft. Die Erfahrung, daß bei infantilen Mäusen die Verabreichung von größeren Mengen von Vorderlappenhormon komplette Luteinisierung des Ovars erzeugt, warnt vor Überdosierung. Die bei Akromegalie häufige

Digitized by Google

Atrophie des Keimdrüsenapparates tritt meist später als die Wachstumssteigerung auf. Die Versuche mit Vorderlappenhormon stellen also die erste Phase des hyperhypophysären Zustandes — Steigerung der Sexualfunktion und des Wachstums — dar, erst die lange ausgedehnten Versuche von Evans führten zur zweiten Phase: der Involution der Keimdrüsen. Die Frage, ob die wachstumsfördernden und die die Sexualfunktion beeinflussenden Stoffe identisch sind, ist noch unentschieden. Über den Einfluß des Vorderlappenhormons auf den Gesamtstoffwechsel sind die Akten noch nicht geschlossen, da die diesbezüglichen Versuche widersprechende Resultate ergaben. Die Pars intermedia bezeichnet B. als Stoffwechseldrüse, die Hormondrüse des nervösen Stoffwechselzentrums. Fettsucht und genitale Dystrophie bei Läsionen des Zwischenlappens. Extrakte aus Zwischen- und Hinterlappen, die Verf. unter dem Namen Pituitrin zusammenfaßt, enthalten mehrere wirksame Substanzen. Die vasopressorische Substanz und die auf den Uterus wirkende sind mit Sicherheit voneinander getrennt und werden von Parke, Davis & Co. als Vasopressin und Oxytocin in den Handel gebracht. In der Pars intermedia ist der Stoff enthalten, der bei Amphibien die Melanophoren der Haut expandiert. Nach Entfernung der Hypophyse entstehen bei Fröschen und Kröten Pigmentanomalien durch maximale Kontraktion und Verminderung der Zahl der Melanophoren mit gleichzeitiger Expansion der Xantoleukophoren. Pituitrinapplikation hat nach Verf.s Untersuchungen Steigerung des Grundumsatzes unter Erhöhung des respiratorischen Quotienten und Blutzuckeranstieg zur Folge. Ob sie zentral oder peripher ausgelöst wird, ist noch strittig. Vorderlappen und Stiel haben keine inkretorische Bedeutung. Die funktionelle Bedeutung der Pars tuberalis ist noch ganz ungeklärt, genauere morphologische Untersuchungen über diesen Anteil liegen bisher meist von amerikanischer Seite vor. M. Unna-Hamburg-Bergedorf.

Graff, E.-Wien: Hormonbehandlung mit Thelygan in der Frauenheilkunde. (Frauenambulanz im Dozentensaal d. allg. Krkhs.) M. Kl., 1929, Nr. 13, S. 521.

Bei den meisten hormonalen Erkrankungen handelt es sich nicht um monoglanduläre Insuffizienz, sondern um Störung der Zusammenarbeit aller endokrinen Drüsen, deshalb werden jetzt zur Behebung dieser Störungen Präparate hergestellt, die mehrere, eventuell in Betracht kommende Drüsen enthalten. Man kann oft die Erfahrung machen, daß bei allen diesen Präparaten neben guten Erfolgen Versager vorkommen, daß aber ein Wechsel des Präparates schnellen Erfolg bringt. Dabei spielt sicher der psychische Einfluß eine Rolle, außerdem kann aber auch das andere Mischungsverhältnis der Drüsensubstanzen in dem neuverwendeten Präparate von Bedeutung sein. Dies zeigte sich bei 3 Fällen (Dysmenorrhoe, Frigidität, Klimakterium), in denen verschiedene Behandlungsmethoden und hormonale Präparate versagt hatten, während nach Anwendung von Thelygan offensichtliche Besserung eintrat. Es wurde 3mal wöchentlich eine Einspritzung und eine Tablette innerlich verabfolgt. E. Levin-Berlin.

Moench, G. L., u. Helen Holt-New York: Mikrochirurgische Experimente mit menschlichen Spermatozoen. Zbl. f. Gyn., 1929, Nr. 21, S. 1300.

Durch mikrochirurgische Experimente an menschlichen Spermatozoen mittels besonderer Methode ließ sich nachweisen, daß es sich bei bestimmten Veränderungen der Speramtozoen nicht um Kunstprodukte handelt, sondern daß ihrer Entstehung wirkliche Störungen zugrunde liegen. Dies gilt sowohl für die Doppelformen, die wahrscheinlich auf eine gestörte Spermatogenese zurückzuführen sind, als auch für die Krümmung der Mittelstücke, die irgend welche Störungen vermuten ließen. Besonders deutlich trat die Elastizität der Spermienköpfe in Erscheinung, die mehr bei älteren als bei frischen Samenzellen ausgesprochen war. Die Zellen ließen sich stark auseinanderziehen und schnellten immer wieder zur normalen Form zurück; auch bei Herausreißen kleinster Zellteilchen kam es meist wieder infolge der großen Elastizität zum normalen Aussehen der Zelle. Daß die Zellen nach künstlichen Verzerrungen ihre ursprüngliche Form wieder annehmen, beweist, daß die morphologischen Verschiedenheiten wirklich eine Bedeutung haben müssen und nicht Artefakte sind. Schließlich wird noch über einige interessante Beobachtungen bezüglich der gewundenen und aufgerollten Schwänze berichtet; es gelang, diese Veränderungen künstlich durch Anwendung von destilliertem Wasser hervorzurufen, was für die Naturprodukte dieser Art auf chemische Einflüsse schließen läßt.

B. Peiser-Berlin.

Digitized by Google

Kartal, St.-Zürich: Kastration aus psychiatrischer Indikationsstellung; ein chirurgische Nachuntersuchung. Arch. f. kl. Chir., Bd. 155, H. 2, S. 324.

Verf. gibt eine kurze Zusammenstellung von 16 Fällen, an denen aus psychiatrischer Indikationsstellung Kastrationen ausgeführt wurden. Es handelt sich um meist im mittleren Alter stehende Individuen, die infolge sexueller Perversionen (Homosexualität, Exhibitionismus, Sittlichkeitsverbrechen) häufig mit dem Strafgesetz in Konflikt gekommen waren. Fast alle Fälle sind durch die Operation wieder sozial geworden und führen ein geordnetes Leben. Auch waren mit verschwindenden Ausnahmen alle Patienten auch für ihre eigene Person mit dem Erfolg der Kastration überaus zufrieden. Fast immer kam es zum Erlöschen sowohl des sexuellen als auch des perversen Empfindens, was durch eine rein innersekretorische Wirkung zu erklären ist. Nur ganz vereinzelt war zu beobachten, daß die Libido oder der perverse Trieb nicht erloschen war oder sogar beides bestehen geblieben war. Für solche Fehlschläge ist wohl das Überwiegen zentraler Einflüsse verantwortlich zu machen. Im großen ganzen ist unter Voraussetzung einer strengen psychiatrischen Indikationsstellung die chirurgische Kastration durchaus zu empfehlen.

B. Peiser-Berlin.

Tagesgeschichtliche Nachrichten

Am 24. November wurde in der Dermatologischen Universitätsklinik in Hamburg eine Büste von Prof. P. G. Unna aufgestellt.

Prof. C. Bruhns, dirigierender Arzt am Städtischen Krankenhaus in Charlottenburg, feierte am 24. November den 60. Geburtstag. R.

Mitteilungen des wirtschaftlichen Fachausschusses der Dermatologen Deutschlands

Verantwortlich für die Redaktion dieses Abschnittes: Dr. Polzin-Essen

1. Der Antrag, den Wirtschaftlichen Fachausschuß ohne Änderung der Statuten der D. D. G. nur lose anzugliedern, ist auf der Königsberger Tagung vom Ausschuß der Deutschen Dermatologischen Gesellschaft als statutenändernd und dem Zwecke der D. D. G. an und für sich nicht entsprechend abgelehnt worden.

2. Der Wirtschaftliche Fachausschuß der Dermatologen ist vom Leipziger Verband auf Grund der neuen Satzung aufgefordert worden, ein Mitglied für die Wahl des zu bildenden Ausschusses für Facharztfragen vorzuschlagen; er hat Herrn Dr. Franz Miedreich-Duisburg dafür in Vorschlag gebracht, der dann auch in Leipzig gewählt wurde.

3. Um den Mitgliedern des Fachausschusses die Arbeit zu erleichtern, wird gebeten, daß die Herren, die den Mitgliedsbeitrag von RM. 6.— laut Werbeschrift noch nicht eingezahlt haben, dies ohne besondere Mahnung möglichst umgehend erledigen. Das Postscheckkonto des für die einzelnen Herren in Frage kommenden Ausschußmitgliedes wird in einem gleichzeitig erfolgenden Rundschreiben nochmals bekanntgegeben.

Dr. Polzin-Essen, Limbeckerplatz 15.

Nachdruck (auch des Abschnittes „Tagesg. Nachr.") ist ohne Genehmigung des Verlegers nicht erlaubt

Verantwortlich für die Redaktion: für Originalabhandlungen und T. N.: Prof. Dr. J. H. Rille, Leipzig. Für den Referatenteil: Dr. Fritz Callomon, Dessau

Digitized by Google

Dermatologische Wochenschrift

Nr. 49 (Bd. 89) 7. Dezember 1929

Aus der Universitäts-Hautklinik zu Berlin (Direktor: Prof. Dr. G. Arndt)

Inwiefern ist der Lupus erythematodes von allgemeinen Faktoren abhängig?

Von

Dr. Helmuth Freund

Mit 1 Abbildung im Text

Während der Jahre 1920—1927 wurden an der Berliner Hautpoliklinik 507 Fälle von Lupus erythematodes (discoides) beobachtet. Diese verhältnismäßig sehr große Zahl von Fällen gestattet uns, zu der Frage Stellung zu nehmen, inwiefern der Lupus erythematodes von allgemeinen Faktoren, wie Krankenmaterial, Geschlecht, Alter, Beruf, Wohnsitz und klimatischen Einflüssen, abhängig ist. Eine Klärung dieser Verhältnisse, welche zum Teil noch nicht mit genügender Exaktheit untersucht sind, scheint mir für die Erforschung der Ätiologie und Pathogenese des Leidens von Interesse zu sein.

1. Beteiligung am Gesamtmaterial

Die Häufigkeit des Lupus erythematodes betrug unter dem gesamten poliklinischen Material durchschnittlich 58 Fälle pro Jahr. Die meisten Fälle wurden im Jahre 1924 (79), die wenigsten 1926 (45) beobachtet. Bezogen auf die Gesamtfrequenz der Klinik an Haut- und Geschlechtskranken ergeben sich daraus Werte, die zwischen 0,17 % für das Jahr 1920 und 0,42 % für 1927 schwanken. Trotzdem stimmen die absoluten Zahlen für die Lupus-erythematodes-Zugänge 1920 und 1927 mit 51 bzw. 57 Fällen nahezu überein. Die großen Differenzen der prozentualen Werte sind im wesentlichen auf die Veränderung des Gesamtmateriales zurückzuführen. Die Häufigkeit des Lupus erythematodes auf Hautkranke allein bezogen, läßt sich nur schätzungsweise angeben, dürfte aber für 1927 mindestens 0,5 bis 0,6 % betragen. Betreffs weiterer Einzelheiten dieser Frage verweise ich auf Spitzer.

2. Geschlecht und Alter

Unser Material setzt sich aus 383 weiblichen und 124 männlichen Patienten zusammen. Wir finden also ebenso wie frühere Untersucher (Jadassohn, MacLeod u. a.) ein Verhältnis von 3 : 1 der weiblichen zu den männlichen Fällen.

Digitized by Google

Das Prädilektionsalter liegt nach JADASSOHN, LEWANDOWSKY, MAC LEOD u. a. zwischen dem 20. und 40., nach DARIER zwischen dem 25. und 45. Lebensjahr. Diese Autoren berücksichtigen jedoch nicht die verschiedene Zahl der Lebenden in den einzelnen Altersklassen. Wir selbst haben die absoluten Zahlen zu dem Altersaufbau der Berliner Bevölkerung, welcher gerade in der Nachkriegszeit eine erhebliche Wandlung durchgemacht hat, in Beziehung gesetzt und sind dabei zu dem Ergebnis gekommen, daß die Krankheit am häufigsten zwischen 30 und 50 Jahren vorkommt, während das 3. Lebensjahrzehnt etwas dahinter zurücksteht [1]). Aber auch jenseits des 50., ja sogar jenseits des 60. Lebensjahres bis zum 70. ist das Leiden mit mehr als einem Krankheitsfall auf 10000 Lebende keineswegs eine Seltenheit, während es im Kindes- und jugendlichen Alter bekanntlich nur ausnahmsweise vorkommt (vgl. Tab. 1).

Tabelle 1. Lupus-erythematodes-Fälle

Alter in Jahren	Absolut	Auf je 10000 Lebende der Berliner Bevölkerung [2])
1—10	2	0,05
11—20	33	0,51
21—30	117	1,54
31—40	140	1,87
41—50	122	1,83
51—60	52	1,14
61—70	32	1,23
70 u. m.	9	0,75
	507	

3. Verteilung auf die Berufsklassen

Schon seit langem werden von vielen Autoren die im Freien, in der Kälte bzw. in der Hitze arbeitenden Berufsklassen als besonders disponiert für Lupus erythematodes angesehen. Jüngst hat sich dazu OLESSOFF geäußert. Statistisch verwertbare Angaben über die Häufigkeit dieser Krankheit bei den verschiedenen Berufen liegen aber nicht vor; die Zahlen sind zu klein, und es fehlt jede Möglichkeit des Vergleiches mit einer von Witterungs- und Temperatureinflüssen möglichst unabhängigen Dermatose. Dazu kommt, daß in den Statistiken über die Berufe meistens die weiblichen Fälle mit verwertet sind, obwohl hier die Tätigkeit durch die häufige Angabe „Hausfrau" vielfach nicht genügend charakterisiert ist [3]). Ich habe daher nur männliche Fälle zusammengestellt, im ganzen 115, bei welchen der Beruf in eindeutiger Weise vermerkt war. Zum Vergleich wählte ich 115 Fälle von Psoriasis, weil sie ihrer Lokalisation nach keinerlei Bevorzugung der unbedeckt getragenen Körperteile er-

[1]) Bei dieser Berechnung sind die außerhalb Berlins wohnenden Patienten nicht mit inbegriffen. Die Häufigkeitszahlen sind daher für die Berliner Verhältnisse nicht absolut charakteristisch. — [2]) Nach der Volkszählung von 1925. — [3]) Viele Hausfrauen haben wenigstens bei uns nach dem Kriege eine Nebenbeschäftigung oder helfen dem Manne bei seinem Beruf.

Digitized by Google

kennen läßt und auch sonst keine Beziehung zu Witterungseinflüssen und der Berufsart nach allem, was wir von ihr wissen, hat.

Um die Untersuchung auf eine breitere Basis zu stellen, wurden bei der Psoriasis noch 479 weitere Fälle untersucht; das Resultat ist jedoch bei Verwertung dieser 479 Fälle fast genau dasselbe wie bei den 115.

Was zunächst die nicht im Freien ihren Beruf ausübenden Patienten betrifft, so beträgt deren prozentualer Anteil beim Lupus erythematodes 74,8%, bei der Psoriasis 80% (115 Fälle) bzw. 80,8% (479 Fälle). Der Unterschied ist demnach sehr gering. Bemerkenswert scheint mir nur die fast doppelt so große Beteiligung der als „Arbeiter" ohne nähere Angabe der Tätigkeit bezeichneten Patienten im Vergleich zur Psoriasis (21% beim Lupus erythematodes, 11,3 bzw. 10,2% bei der Psoriasis). Vielleicht gehören einige von diesen Patienten in die Gruppe der im Freien Berufstätigen. Dadurch würde sich aber das Gesamtresultat nur wenig verändern. Alle anderen Kategorien dieser Berufsklassen (Kaufleute und kaufmännische Angestellte, Handwerker, Beamte usw.) verhalten sich bei Lupus erythematodes und Psoriasis ungefähr gleichmäßig.

Überraschenderweise läßt sich auch für die im Freien berufstätigen Patienten kein Unterschied zwischen Lupus erythematodes und Psoriasis erkennen. Folgende Berufe wurden hierfür verwertet: Straßenbahner, Postschaffner usw., Landwirte usw., Eisenbahner, Händler, Militär und Polizei, Land-, Straßen- und Telegraphenarbeiter, Gärtner, Chauffeure, Kutscher, Maurer, Postboten usw., Reitknechte, Schiffer, Bergführer und Feuerwehrleute. Von diesen Berufen waren unter 115 Lupus-erythematodes-Fällen insgesamt 20 = 17,4%, unter 115 Psoriasisfällen insgesamt 19 = 16,6%, unter 479 Psoriasisfällen 74 = 15,4% vertreten. Daß unter den Lupus-erythematodes-Patienten sich 4 (Straßen-)Händler befanden, während dieser Beruf unter den Psoriasisfällen keinmal vorkam, kann nur als Zufallsbefund bewertet werden. Dafür kommen gelegentlich bei der Psoriasis im Freien tätige Berufe vor, welche unter dem Lupus-erythematodes-Material zufällig nicht vertreten sind (Gärtner, Schiffer, Feuerwehr). Ebenso zeigt die der Kälte besonders ausgesetzte Berufsgruppe der Schlachter keinen Unterschied gegenüber der Psoriasis (je 1,7% unter 115 Fällen von Lupus erythematodes und Psoriasis, 1,3% unter 479 Psoriasisfällen).

Einen gewissen Unterschied zwischen Lupus erythematodes und Psoriasis zeigen die nächsten Berufe, deren Vertreter der Hitze besonders ausgesetzt sind (Heizer, Schmiede, Lokomotivpersonal usw.), doch sind die absoluten Zahlen so klein, daß einer zufälligen Abweichung weiter Spielraum gewährt ist. Unter 115 Fällen entfielen 5 beim Lupus erythematodes, dagegen nur 1 bei der Psoriasis auf diese Berufsgruppe, während unter 479 Fällen von Psoriasis diese Berufe 12mal vorkamen, was etwa 3 Fällen auf 115 entspricht. Es ist daher nicht möglich, aus diesen Zahlen eine Bevorzugung der in der Hitze tätigen Berufsklassen beim Lupus erythematodes abzulesen.

Zusammenfassend kann man sagen, daß die zum großen Teil rein gefühlsmäßig oder an zu kleinem Material gewonnenen Eindrücke über die Bevorzugung gewisser Berufsklassen beim Lupus erythematodes sich bei Untersuchung einer größeren Zahl von Fällen unter Kontrolle der Zusammensetzung des Materials durch Vergleich mit der Psoriasis nicht bestätigen lassen.

4. Verteilung auf Stadt und Land

Die Angabe, daß Landleute infolge ihrer größeren Exposition Witterungseinflüssen gegenüber häufiger an Lupus erythematodes erkranken als die Städter, geht bis auf CAZENAVE zurück. Wir haben an unserem Material diese Frage wiederum durch Vergleich mit der Psoriasis zu klären gesucht. Die Psoriasis kann auch hier als gleichmäßig alle Bevölkerungskreise befallende und relativ schwer heilbare Dermatose als Maßstab für die Zusammensetzung des Materials nach Stadt- und Landbewohnern dienen.

Digitized by Google

Tabelle 2

	Lupus erythematodes 455 Fälle	Psoriasis vulgaris 493 Fälle
Berlin . . .	308 = 67,7% } 350 = 76,9%	350 = 71% } 393 = 79,7%
Vororte . . .	42 = 9,2% }	43 = 8,7% }
Dörfer . . .	78 = 17,1%	72 = 14,6%
Kleine Städte .	27 = 6%	28 = 5,7%

Aus Tabelle 2 geht hervor, daß von einem Überwiegen der Landbevölkerung beim Lupus erythematodes gegenüber der Psoriasis keine Rede sein kann. Beim Lupus erythematodes beträgt der prozentuale Anteil der Landleute 17,1%, ist also ziemlich hoch, bei der Psoriasis ist er mit 14,6% nur unwesentlich niedriger. Die Bewohner der Vororte — es handelt sich im wesentlichen um solche, welche mehr oder weniger bereits ländlichen Charakter tragen, nicht um Teile der Großstadt — sind bei Lupus erythematodes und Psoriasis annähernd gleich häufig beteiligt, ebenso die aus kleinen Städten stammenden Patienten.

Ebensowenig wie von einem Überwiegen der Landbevölkerung beim Lupus erythematodes gesprochen werden kann, darf dies von den Stadtbewohnern behauptet werden, wie Ehrmann und Falkenstein u. a. annehmen. Hier stehen 67,7% beim Lupus erythematodes 71% bei der Psoriasis gegenüber, sicher ein sehr kleiner, wohl nur auf Zufälligkeit beruhender Unterschied, der sich sogar noch verringert, wenn man die aus den Vororten stammenden Patienten hinzurechnet (3,3 bzw. 2,8% Unterschied).

Diese hinreichend großen Zahlen gestatten also den sicheren Schluß, daß der Lupus erythematodes sich in derselben Weise wie eine nicht zu Witterungseinflüssen in Beziehung zu bringende Dermatose über Stadt- und Landbewohner verteilt, d. h. ohne gesetzmäßige Bevorzugung des einen oder des anderen Teiles der Bevölkerung.

Hieraus und aus der gleichmäßigen Beteiligung der einzelnen Berufsklassen folgt ohne weiteres, daß klimatische Einflüsse jedenfalls nur eine akzidentelle Rolle bei der Entstehung des Lupus erythematodes spielen können, wofür sich ja auch Ehrmann und Falkenstein, von mehr klinischen Erwägungen ausgehend, entschieden haben.

5. Klimatische Einflüsse

Über die Häufigkeit, mit der Fälle von Lupus erythematodes in den einzelnen Monaten bzw. Jahreszeiten zur Beobachtung gelangen, gehen, wie Spitzer in seinem Handbuchartikel ausführt, die Ansichten noch auseinander. Den älteren Angaben englischer Autoren (Roberts, Freshwater), denen zufolge der Lupus erythematodes im kalten und feuchten Klima häufiger sei und sich der einzelne Fall im Winter verschlimmert, stehen neuere Beobachtungen gegenüber (Galewsky, Haxthausen u. a.), welche zeigen, daß sich der einzelne Fall in der Regel im Sommer verschlimmert und die Erkrankungsziffer mit der wachsenden chemischen Intensität der Sonnenstrahlen zunimmt (Haxthausen).

Digitized by Google

Wir gingen bei unserer Untersuchung von der Voraussetzung aus, daß die Lupus-erythematodes-Patienten als Träger einer eminent chronischen Erkrankung die Klinik dann aufzusuchen pflegen, wenn sich ihr Leiden verschlimmert, was auch bei anderen chronischen Dermatosen oft beobachtet und durch vielfältige Erfahrung bestätigt wird. Wir dürfen daher von der Feststellung der durchschnittlichen monatlichen Zugänge einen Aufschluß darüber erwarten, ob sich die Krankheit im Sommer oder im Winter verschlimmert oder auch gleichmäßig über die einzelnen Jahreszeiten verteilt.

Im einzelnen wurden zunächst die absoluten Zahlen der Lupus-erythematodes-Zugänge in den einzelnen Monaten der 8 Jahre von 1920 bis 1927 festgestellt und zusammengezogen. Hieraus wurde der Tagesdurchschnitt ermittelt und schließlich der prozentuale, tagesdurchschnittliche Anteil der Lupus-erythematodes-Patienten an je 100 Zugängen an Haut- und Geschlechtskranken berechnet. Der Berechnung nur Hautkranke zugrunde zu legen, war aus technischen Gründen unmöglich.

Tabelle 3

	Lupus-erythematodes-Zugänge (♂ und ♀, 1920—1927)		Psoriasiszugänge (nur ♂, 1920—1924)	
	Absolut	Auf je 100 Haut- und Geschlechtskranke im Tagesdurchschnitt	Absolut	Auf je 100 männliche Haut- und Geschlechtskranke im Tagesdurchschnitt
Januar	39	0,28	43	0,86
Februar	37	0,28	50	1,2
März	53	0,40	49	1,1
April	65	0,47	46	1,0
Mai	78	0,52	56	1,3
Juni	66	0,50	53	1,2
Juli	55	0,36	57	0,88
August	29	0,22	48	1,05
September . . .	22	0,15	54	1,1
Oktober	27	0,21	52	1,2
November . . .	21	0,18	50	1,2
Dezember . . .	15	0,16	45	1,3
	507		603	

Tabelle 3 zeigt, daß die monatlichen Zugangszahlen, die absoluten wie die umgerechneten, beim Lupus erythematodes einer durchaus charakteristischen Kurve entsprechen, welche im März scharf ansteigt, im Mai und Juni ihr Maximum erreicht, um im Juli wieder abzufallen. Daß es sich hierbei um keinen Zufall handeln kann, lehrt der Vergleich mit der Psoriasis, welche, von geringen Schwankungen abgesehen, im Durchschnitt stets annähernd gleich häufig unter unserem Material vertreten ist. Eine Zunahme der Lupus-erythematodes-Fälle im Herbst ist nicht festzustellen. Im September ist die Zahl der Zugänge etwas kleiner als im August und Oktober, so daß hier die Kurve eine geringe, sicher nur zufällige Einsenkung erfährt. Im Dezember findet sich ein Minimum der Lupus-erythematodes-Zugänge.

Wir können demnach in völliger Übereinstimmung mit den Beobachtungen HAXTHAUSENS eine gesetzmäßige, allmählich zunehmende Häufung der Lupus-erythematodes-Zugänge zu Beginn des Frühjahres feststellen. Zwar liegt bei uns der Kulminationspunkt der Kurve im Mai, während HAXTHAUSEN den Juni dafür angibt, doch findet dieser

Digitized by Google

geringe Unterschied in der nördlicheren Lage Kopenhagens gegenüber Berlin eine zwanglose Erklärung.

Wie ist die Frühjahrshäufung des Lupus erythematodes zu deuten? Haxthausen macht die wachsende Intensität der ultravioletten Strahlen dafür verantwortlich und vertritt damit sicher eine für viele, wenn nicht die meisten Fälle zutreffende Auffassung, der wir uns anschließen möchten. Ob aber hiermit das auffällige Verhalten des Lupus erythematodes erschöpfend geklärt ist, muß noch dahingestellt bleiben. Denn es bleibt zu untersuchen, ob die dem Frühjahr vorangehenden Wintermonate nicht auch einen verschlimmernden Einfluß ausüben.

Die direkte Einwirkung der Kälte auf die Krankheitsherde kommt rein zahlenmäßig in einer Häufung der Fälle zur Zeit der tiefsten Temperaturen allerdings nicht zum Ausdruck. Wir haben während der extrem kalten Wintermonate des Jahres 1929 Gelegenheit genommen, die Zahl der Lupuserythematodes-Zugänge mit dem Durchschnitt der übrigen Jahre zu vergleichen, ohne irgend welche Unterschiede feststellen zu können. Erst während des Aprils macht sich eine Verdoppelung der absoluten monatlichen Zugangszahlen bemerkbar. Damit wird — für die erste Hälfte des Jahres 1929 — das Maximum an Zugängen erreicht, während im Mai und Juni die Zahlen schon wieder niedriger werden. Wir möchten daraus doch schließen, daß die vorangehende ungewöhnlich große Kälte die Ursache für den im Vergleich zu den anderen Jahren verhältnismäßig frühzeitig gesteigerten Zustrom an Lupus-erythematodes-Kranken war. Im Sinne einer Kältewirkung spricht auch die Tatsache, daß die Jahre 1922 und 1924, welche sich durch besonders kalte vorangehende Winter[1]) auszeichneten, im ganzen reicher an Lupus-erythematodes-Zugängen als die anderen Jahre waren, deren durchschnittliche Wintertemperaturen 2—4 Grad Wärme betrugen (vgl. Kurve 1). Daß während der Kälteperiode selbst die Zugangszahlen noch nicht anwachsen, mag mit der Chronizität des Leidens zusammenhängen oder, was ich für wahrscheinlicher halte, damit, daß die durch die Kälte hervorgerufene Verschlimmerung erst dann deutlich zum Ausdruck kommt, wenn die Wirkung der ultravioletten Strahlen hinzutritt.

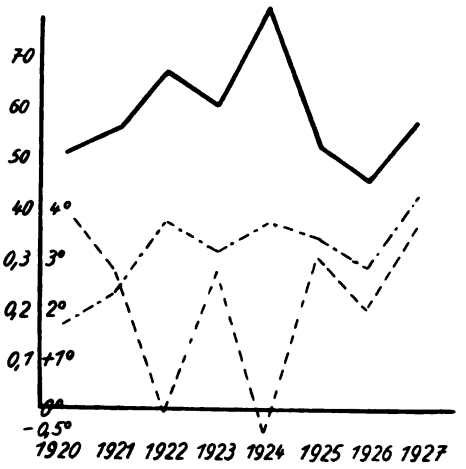

Abb. 1. ——— Absolute Zahlen der jährlichen poliklinischen L.-e.-Zugänge. ----- Relative Zahlen, bezogen auf je 100 Zugänge an Haut- und Geschlechtskranken. ----- Durchschnittliche Wintertemperaturen nach Celsiusgraden für Berlin-Dahlem (November bis März)

[1]) Die erforderlichen meteorologischen Unterlagen wurden mir in dankenswerter Weise vom Preuß. Meteorologischen Institut zur Verfügung gestellt.

Digitized by Google

Die lange Sonnenscheindauer und die hohen Temperaturen des Sommers, die auch von Einfluß sein könnten, lassen keine gesetzmäßigen Beziehungen zur Zahl der Lupus-erythematodes-Zugänge erkennen: im Frühsommer ist bei langer Sonnenscheindauer und hohen Temperaturen die Zugangszahl sehr groß, im August und September unter ganz ähnlichen Bedingungen sehr klein. Hieraus läßt sich aber schließen, daß im Laufe des Sommers im großen und ganzen jedenfalls nicht häufig Verschlimmerungen eintreten.

Ob der Sommer sogar günstig einwirkt, ist schwer zu beurteilen, da ja durch die zunehmende Gewöhnung der Haut an die Ultraviolettstrahlung an sich schon eine Abnahme der Zugangszahlen zu erwarten ist. Weitere Klimafaktoren wie Luftfeuchtigkeit, Windströmungen, Höhenlage usw. haben wir wegen der Kompliziertheit der Verhältnisse in den Kreis unserer Untersuchungen nicht einbeziehen können.

Es ergibt sich also 1., daß zu Beginn des Frühjahrs ein allmählich sich steigernder Zustrom von Lupus-erythematodes-Patienten in die Klinik stattfindet, welcher bei der vom Licht unabhängigen Psoriasis fehlt und in erster Linie auf die allmählich zunehmende Intensität der ultravioletten Strahlen zurückzuführen ist. Diese Wirkung läßt im Sommer, wahrscheinlich infolge Gewöhnung der Haut, wieder nach. 2. ist auch ein gewisser Einfluß der Kälte, gemessen an den Zugangszahlen, unverkennbar, wenn er auch während der Wintermonate selbst noch nicht in die Erscheinung tritt. Diese beiden Punkte sind vielleicht für die Seltenheit des Lupus erythematodes in den Tropen (Castellani u. a.) nicht ohne Bedeutung. Die hauptsächlichsten klimatischen Unterschiede der tropischen gegenüber der gemäßigten Zone, die hier in Betracht kommen, bestehen in dem Fehlen des Winters im europäischen Sinn und im Zusammenhang damit in dem geringeren Wechsel in der Intensität der ultravioletten Strahlen, welche bei weitem nicht so großen jahreszeitlichen Schwankungen unterworfen ist wie bei uns, wo sie im Winter fast gleich Null ist, um im Frühjahr scharf anzusteigen und im Sommer und Herbst die höchsten Werte zu erreichen. Es findet daher auch ein geringerer Wechsel in Gewöhnung und Entwöhnung der Haut an die wirksamen Sonnenstrahlen statt, während bei uns die während des Winters der ultravioletten Strahlen fast völlig entwöhnte Haut für die an Ultraviolett reiche Frühjahrsstrahlung besonders empfindlich ist, wodurch sich die Frühjahrs- bzw. Frühsommerhäufung der Lichtdermatosen in unseren Breiten erklärt (Dorno).

Wenn wir somit die Abhängigkeit des Lupus erythematodes von Ultraviolettstrahlung und Kälte erkannt haben, so muß in Übereinstimmung mit der Auffassung der Mehrzahl der Dermatologen die Ätiologie dieser Krankheit auf anderen Faktoren beruhen[1]). Abgesehen von klinischen

[1]) Betreffs der Beziehungen des Lupus erythematodes zur Tuberkulose haben wir folgendes ermittelt: Bei 85 Fällen, bei welchen Lungenuntersuchungen von internistischer Seite (I. und II. med. Klinik d. Charité) vorgenommen wurden, waren bei 22% positive Befunde zu erheben, davon 7% manifeste Tuberkulose, 15% inaktive Prozesse, bei weiteren 24% fanden sich teils verdächtige Befunde, teils waren die Patienten ohne objektiven Befund durch positive eigene oder Familienanamnese verdächtig. Bei 54% war keinerlei Anhaltspunkt für Tuberkulose vorhanden. Die bei 121 Fällen angestellte Pirquet-Reaktion fiel bei 34% stark positiv, bei 35% einfach positiv und bei 31% negativ aus. Diese Befunde stimmen ziemlich genau mit den seinerzeit von Robbi aus

Digitized by Google

Beobachtungen, deren Erörterung an dieser Stelle zu weit führen würde, spricht dafür von meinen Befunden die Tatsache, daß die im Freien tätigen Berufsklassen nicht häufiger unter den Lupus-erythematodes-Patienten vertreten sind als bei einer vom Licht weitgehend unabhängigen Dermatose, und daß weder die Land- noch die Stadtbewohner bevorzugt werden.

Zusammenfassung

An 507 Fällen von Lupus erythematodes (discoides) der Berliner Hautpoliklinik ließen sich folgende Feststellungen machen:

1. Die Häufigkeit des Lupus erythematodes, gemessen an dem Gesamtmaterial an Haut- und Geschlechtskranken, schwankt zwischen 0,17 und 0,42 %.

2. Das Prädilektionsalter, bezogen auf je 10000 Lebende der Berliner Bevölkerung, liegt zwischen 30 und 50 Jahren (1,85 Fälle), während das Alter zwischen 20 und 30 Jahren etwas dahinter zurücksteht (1,5 Fälle).

3. Die im Freien, in der Kälte oder in der Hitze ihren Beruf ausübenden Patienten lassen keine Bevorzugung erkennen, wenn man nur männliche Fälle verarbeitet, deren Beruf einwandfrei feststeht (115 Fälle) und die Zusammensetzung des Materials durch Vergleich mit der Psoriasis kontrolliert.

4. Die Landbevölkerung erscheint ebensowenig wie die Stadtbevölkerung bevorzugt, wenn man wiederum die Psoriasis zum Vergleich heranzieht.

5. Im März setzt ein gesteigerter Zustrom von Lupus-erythematodes-Kranken in die Klinik ein, welcher im Mai bzw. Juni sein Maximum erreicht, um in den folgenden Monaten rasch wieder nachzulassen, während die Psoriasis (als Kontrolle) sich gleichmäßig über die einzelnen Monate verteilt.

6. Die Frühjahrshäufung des Lupus erythematodes wird mit der steigenden Intensität der während des Winters stark herabgesetzten Ultravioletts trahlung in Zusammenhang gebracht. Auch große Winterkälte führt zu einer Vermehrung der Lupus-erythematodes-Zugänge, welche jedoch erst nach Ablauf der kalten Monate in die Erscheinung tritt. Beide Faktoren sind für die Entstehung der Krankheit von akzidenteller Bedeutung.

Literatur

Castellani, zit. n. Spitzer. — Darier, Précis de Derm., Paris 1923, S. 717. — Dorno, Lehrb. d. Strahlenther. (H. Meyer), 1925. — Ehrmann u. Falkenstein, Arch. f. Derm., 1922, Bd. 141, S. 408. — Freshwater, zit. n. Lewandowsky. — Galewsky, zit. n. Spitzer. — Haxthausen, Zbl. f. Hautkrkh., 1925, Bd. 15, S. 332. — Jadassohn, Mraceks Handb. III, 1904, S. 298. — Lewandowsky, D. Tbc. d. Haut, Berlin 1916. — MacLeod, Arch. of Derm., 1924, Bd. 9, S. 1. — Olessoff, Arch. f. Derm., 1928, Bd. 156, S. 465. — Roberts, zit. n. Lewandowsky. — Spitzer, Handb. d. Hautkrkh. (Jadassohn), II. Teil, Bd. 14, S. 271.

---

der Jadassohnschen Klinik (Diss., Bern 1910) mitgeteilten Zahlen überein. Die Wassermannsche Reaktion, welche bei 249 Fällen vorgenommen wurde, fiel 226mal negativ bzw. schwach positiv (+) aus, 23mal (9%) mittelstark bis stark positiv.

Digitized by Google

Beitrag zur Frage der Thalliumepilation[1])

Von

Dr. I. KATZENELLENBOGEN in Jerusalem,

Leiter der dermatologischen Abteilung des Bikur-Cholim-Hospitals und der Arbeiterkrankenkasse

Überblickt man die ziemlich große Literatur, die seit der Einführung des Thalliums als Epilationsmittel entstanden ist, so entgehen einem nicht folgende Tatsachen: Während BUSCHKE, LANGER und Mitarbeiter in Deutschland in langen Studien die theoretischen Grundlagen ausgearbeitet haben, waren es CICERO, PETER und andere in Mexiko, die während des Krieges aus Mangel an Röntgenvorrichtungen zur praktischen Durchführung der Thalliumepilation geschritten sind.

Die Zahl der in Deutschland mit Thallium behandelten Fälle ist ganz spärlich im Vergleich mit dem Riesenmaterial in Rußland (während die Zahl der in Mittel- und Westeuropa zur selben Zeit mit Röntgen behandelten Fälle in viele Tausende geht).

Die Meinungsverschiedenheiten, wie vollständiges Ausschalten der Röntgenepilation zugunsten des Thalliums (BRONSTEIN, LOURIER, FREMANN, STERN und GREVEL), bis zur „endgültigen Streichung der Thalliumtherapie aus den Medikationen" (RITTER und KARRENBERG, PASINI, LANDESMANN und MGBEROFF, DIVELLA-BABY), sind sehr häufig durch den Genius loci zu erklären. Wenn RITTER und KARRENBERG unter Tausenden von Röntgenepilationen niemals Zwischenfälle erlebt haben, „die auch nur annähernd den bei Thallium beobachteten gleichkämen", so steht dem gegenüber die Tatsache von 10 und mehr Prozent Röntgenschädigungen der russischen Autoren. Wir selbst haben Dutzende Fälle von Röntgenschädigungen nach Epilation in Palästina gesehen: handbreite dauernde Atrophien der Kopfhaut, vollständige dauernde Alopezien, von vorübergehenden Schädigungen (Erbrechen, Kopfschmerzen usw.) ganz zu schweigen. Ganz besonders muß ich 2 Fälle von scheinbar dauernder Verblödung nach Röntgen erwähnen, die mir von Dr. B. in Jerusalem zugeführt worden sind. Diese Schädigungen wären sicher bei erfahrenerem Röntgenpersonal zu vermeiden gewesen und sind auch jetzt viel seltener geworden.

Die Kostspieligkeit der Röntgenapparatur und die Tatsache, daß in Palästina die erkrankten Kinder oft 100 km von einer Röntgenstation entfernt sind und wegen Bettenmangels nicht klinisch behandelt werden können, machte eine zielbewußte Bekämpfung der Pilzepidemien oft praktisch unmöglich. Daher das große Interesse für die Thalliumepilation trotz ihrer Fehler in allen Ländern mit schlechter entwickeltem Netz von Röntgenstationen. Nur die Thalliumepilation gibt die Möglichkeit der Behandlung auf breiter Basis. Sie ist ohne Zweifel die soziale Lösung der Frage, während die Röntgentherapie noch immer die individuellere Durchführung der Behandlung verbürgt.

[1]) Bei der Redaktion am 14. I. 1929 eingegangen.

Digitized by Google

Dostrowsky hat schon früher über seine Erfahrungen an einem großen Material in Palästina berichtet. Wir selbst haben im ganzen 40 Kinder der Thalliumtherapie unterzogen. 22 Mädchen und 18 Knaben im Durchschnittsalter von 4—7 Jahren. Das jüngste 2 Jahre 10 Monate, das älteste $10^1/_2$ Jahre alt. Der Diagnose nach 11 Favus- und 29 Trichophytiefälle.

Wir haben unsere ersten 4 Fälle genau nach der Vorschrift Buschke-Langers mit einem Thalliumpräparat, das wir indirekt von der Firma Kahlbaum bezogen haben, behandelt, mußten aber gleich im Anfang zwei Mißerfolge der Epilation in Kauf nehmen. In einem Fall war der Haarausfall nur sehr spärlich (einzelne Herde), im anderen blieb der Haarausfall ganz aus. Dieser Mißerfolg bewog uns im Anschluß an italienische Autoren, eine leichte Erhöhung der Dosis durchzuführen.

Mehrere Autoren (Dostrowsky, Buschke-Langer, Kleinmann, Felden) sind geneigt, bei Divergenzen zwischen Alter und entsprechendem Gewicht besondere Gefahrsmomente der Thalliumtherapie zu erblicken und wollen in solchen Fällen, wo die Diskrepanz groß ist, von dieser Therapie ganz absehen.

Wir aber machten die Erfahrung, daß in Palästina im Durchschnitt sämtliche Kinder im Körpergewicht unter dem von Camerer-Pirquet angegebenen Normalgewicht stehen, trotzdem entschlossen wir uns, das „Sollgewicht" bei der Thalliumkalkulation in Betracht zu ziehen. Z. B.: einem Kinde, das nach den Tabellen von Camerer-Pirquet 15 kg wiegen soll (= 0,12 = Sollthallium), tatsächlich nur 13 kg wiegt (= 0,104 = Gewichtsthallium), verabreichten wir die halbe Differenz, d. h. 0,112 Thallium (50% Korrektur). Im allgemeinen überstiegen wir bis auf einen Fall die Dosis $8^1/_2$ mg pro Körpergewicht nie.

Ab. V., 6 Jahre alt, Favus, 13,9 kg. Das Kind erhielt am 22. XII. 1927 0,125 Thallium (Sollgewicht 20 kg, Sollthallium 0,16, das entspricht 9 mg pro Körpergewicht). Beginn der Epilation am 7. Tag, nach 14 Tagen Epilation zu Ende. Keine Nebenerscheinungen. Kind bleibt 11 Monate in Beobachtung.

Auffallend ist auch der Fall 2559.

Ba., 7 Jahre alt, 15 kg, 107 cm Körpergröße (Sollgewicht 22,5 kg, Caput quadratum, auch sonst deutliche Zeichen überstandener Rachitis). Am 9. VIII. erhält das Kind Thalliumazetikum $8^1/_2$ mg pro Körpergewicht. Am 23. VIII. Beginn der Epilation, die am 30. VIII. zu Ende ist. 3 Monate später Körpergewicht 16 kg, Haare wachsen gut nach. Kind hat sich während der letzten Zeit auffallend gut entwickelt, was weniger durch die Körpergewichtszunahme als durch Intelligenzzunahme des sonst zurückgebliebenen Knaben zum Ausdruck kam.

Trotzdem wir im Durchschnitt eine höhere Dosis angewandt haben und im Gegensatz zu anderen Autoren in 3 Fällen Thallium verabreicht haben, wo die Divergenz zwischen Alter und Körpergewicht erheblich war, haben wir bei zweijähriger Beobachtungszeit keinen einzigen ernsten Zwischenfall zu verzeichnen gehabt. Kopfschmerzen, leichtes Ziehen in den Beinen wurden in einigen Fällen angegeben, hatten aber nie den von anderer Seite beschriebenen schweren Charakter. Trotz Erhöhung der Dosis kamen noch immer Fälle mit schwieriger Epilation vor, auch solche, wo die Epilation gänzlich ausblieb.

Fall 2561. Bl., 6jähriges Mädchen, 108 cm groß, 16,85 kg (Sollgewicht 18,5 kg) erhält am 12. VIII. 0,14 Thalliumazetikum. Am 19. VIII. Fieber bis 39°, Kopfschmerzen. Am 21. VIII. Temperatur normal, keine Beschwerden. Das Kind bleibt vollständig gesund. Am 12. XI. Körpergewicht $18^1/_2$ kg. Epilation ist vollständig ausgeblieben.

Digitized by Google

Das Ausbleiben der Epilation und Fieber veranlaßten uns, an Ermüdungserscheinungen des Thalliums zu denken und unser Thalliumpräparat durch neues zu ersetzen.

Das Wiederwachsen der Haare war bei unserem Material recht verschieden. Es schwankte zwischen 1 und 5 Wochen nach der Beendigung der Epilation. Im Durchschnitt dauerte das haarlose Stadium 3—4 Wochen.

Dieses kurze Intervall konnte nicht immer genügen, um die Haarkrankheit zur Heilung zu bringen, und Rezidive stellten sich oft ein.

Die Rezidive zusammen mit den Fällen, wo die Epilation gänzlich ausblieb, machen etwa 27 % der Gesamtzahl aus. Dieser hohe Prozentsatz ist wohl als größter Nachteil der Thalliumtherapie anzusehen. Der Versuch, diesen Mangel durch eine energische Behandlung der Pilzaffektion vom ersten Tag der Darreichung wettzumachen, erwies sich oft als unzureichend.

Einen unangenehmen Zwischenfall erlebten wir bei nochmaliger Thalliumdarreichung in einem Rezidivfall. Über diesen wollen wir näher berichten.

Am 4. V. 1928 hatten wir drei Geschwister mit typischen Herden von Trichophytia capitis und positivem Pilzbefund in Behandlung bekommen. 1. T. S., 10jähriges Mädchen; 2. A. S., 8jähriges Mädchen; 3. M. S., 6jähriger Knabe. Besonderer Befund war bei den Kindern nicht zu erheben. Es waren gut entwickelte Kinder, die zum Unterschied von vielen anderen Patienten das ihrem Alter entsprechende Körpergewicht beinahe erreicht hatten. Am 5. V. erhielten die drei Kinder auf nüchternen Magen in Zuckerwasser gelöst 0,21, 0,17, 0,12 Thalliumazetikum. Urinuntersuchung war vor und nach der Verabreichung ohne pathologische Bestandteile. Im Blutbild bei den beiden Mädchen 5 Tage später eosinophile Zellen (4 bzw. 5 %). Keine Beschwerden.

Beim 6 Jahre alten Knaben beginnt die Epilation am 7. Tage und ist nach 14 Tagen beendet. Übliche Behandlung mit Desinfizien. Nach 6 Wochen beginnen die Haare nachzuwachsen. Die weiteren Untersuchungen im Laufe von 4 Monaten ergaben negativen Pilzbefund.

Beim 8 Jahre alten Mädchen geht die Epilation nur mit Mühe vorwärts. Zwei Wachs-Kolophoniumhauben waren notwendig, um dieselbe zu beendigen.

Bei der 10jährigen T. S. blieb jede Epilation aus.

Nach 4 Wochen stellt sich bei der A. S. neuer Haarwuchs ein. Später Trichophytieherde, positiver Pilzbefund.

Die Kinder haben die Thalliumepilation beschwerdelos vertragen und an Gewicht nach $4^1/_2$ Monaten 3 bzw. $2^1/_2$ kg zugenommen. Wir entschlossen uns, zwecks Behandlung des Rezidives die Thalliumdosis zu wiederholen. Am 20. IX. erhielt T. S. 0,234, A. S. 0,19 Thalliumazetikum in gewohnter Weise. Bei der T. S. blieb auch diesmal jede Epilation aus. Trotz sorgfältiger Behandlung dauernd positiver Pilzbefund. Bei der jüngeren A. S. beginnt die Epilation am 9. Tag, schreitet langsam vorwärts und wird am 14. X. durch Wachs-Kolophoniumhaube zu Ende geführt. Am 22. X. stellten sich schon wieder Haare am ganzen Kopfe ein, so daß das Kind de facto nur 8 Tage epiliert gewesen ist. 6 Tage nach der zweiten Thalliumdarreichung Durchfall. Derselbe sistiert am dritten Tage ohne medikamentöse Behandlung. Am 20. X., einen Monat nach der letzten Thalliumdarreichung, traten auffallende psychische Störungen ein. Das sonst frische und muntere Kind wird eigenartig stumpfsinnig, müde, läppisch, inkonsequent in seinen Handlungen, lacht ohne Ursache oder grinst verständnislos und zeigt auch sonst den Eltern unverständliche Handlungen. Ist Bettnässerin, was früher nie der Fall war, schlägt ohne Ursache die Geschwister, sucht das Klosett auf, uriniert aber auf den Boden, stellt die Schultasche unter die Wasserleitung. Diese läppischen Handlungen dauern 2 Wochen und sind dann von zeitweiligen starken Erregungszuständen vergesellschaftet, die etwa eine Woche lang dauerten, um dann allmählich abzuflauen. Trotz dieser auffälligen psychischen Alterationen keine subjektiven Beschwerden. Ende November: das Kind hat sich psychisch erholt, ist wesentlich ruhiger und scheint auf dem Wege der vollen Genesung zu sein.

Digitized by Google

Überblicken wir kritisch unseren Fall, so müssen uns folgende Tatsachen auffallen. Bei einem 10jährigen Mädchen wird die volle Thalliumdosis im Abstand von $4^1/_2$ Monaten ohne geringsten Effekt auf die Epilation gegeben. Ähnliche Fälle wurden von anderen Autoren berichtet (Lourier und Zwitkis wiederholen nach 6 Wochen die Thalliumdosis ohne auch jetzt eine Epilation zu erzielen). Das bringt uns auf die Tatsache der thalliumresistenten Fälle.

Fall A. S. erinnert in mancher Hinsicht an den von Ritter und Karrenberg beschriebenen, unterscheidet sich aber durch die Zeit der Auftretung der Symptome (bei Ritter und Karrenberg einige Tage nach der Darreichung, bei uns 4 Wochen später), Ausbleiben des Exanthems und Prognose. In letzter Hinsicht reiht sich unser Fall an den von der meisten Autoren (Buschke, Langer, Kleinmann, Fuld, Lourier u. a.) beobachteten günstigen Ausgang der Thalliumintoxikation.

Das späte Auftreten der Symptome in unserem Fall muß uns besonders nachdenklich machen. Wir haben keine sichere Möglichkeit, festzustellen, ob nicht Thallium im Organismus zurückgeblieben ist, und können bei zweitmaliger Thalliumdarreichung eine Kumulationswirkung niemals ausschließen. Das sehr rasche Nachwachsen der Haare (Ende des ersten Monats) könnte durch den erhöhten Wachstumsreiz auf den Haarfollikel erklärt werden. Noch ein Punkt wäre zu klären: wie weit Ermüdungserscheinungen (erhöhte Toxizität) des Thalliums beim Auftreten der oben geschilderten Symptome mitgespielt haben. Nachdem wir in einem Fall (s. oben) August 1928 Fieber und Ausbleiben der Epilation konstatiert haben, ersetzten wir sofort unser Thalliumpräparat. Dieses neue Präparat wurde dann den beiden Geschwistern verabreicht. Immerhin können wir leider die Mitschuld eines veränderten Präparates nicht gänzlich ausschließen. Wir waren gezwungen, unser Präparat aus der Apotheke zu beziehen[1]), ohne seine Herstellungszeit zu wissen, und da bis jetzt für den Praktiker keine Möglichkeit besteht, ein gutes Thalliumpräparat von einem schlechten zu unterscheiden, sind es gewöhnlich erst Nebenwirkungen oder Schäden, die uns warnen. Die Forderung Kleinmanns nach einer biologischen Standardisierung des Präparates ist nur zu beherzigen. Es genügt allein die Angabe der Herstellungszeit nicht, vielmehr ein Farbenumschlag oder sonst eine auffallende Änderung müßte die Toxizität der Pastille wahrnehmbar machen[2]). Es ist auf Grund der Angaben verschiedener Autoren anzunehmen, daß auch klimatische Faktoren mitwirken, und daß das Thallium zu verschiedenen Zeiten seine Wirksamkeit einbüßen kann, diesem Umstand würde unser Vorschlag Rechnung tragen.

Ohne die Leitgesetze und Regeln, die von anderen Autoren in zahlreichen Publikationen festgelegt wurden, zu wiederholen, möchten wir auf Grund unserer Erfahrungen einiges hinzufügen.

[1]) Die Firma Kahlbaum hat trotz Ersuchen das Thallium nicht direkt an uns, sondern an eine Drogerie in Jerusalem geschickt. — [2]) Wir hatten in einem Originalfläschchen von Kahlbaum nach kurzem Gebrauch ein auffälliges Gelbwerden und Auftreten kleiner schwarzer Pünktchen an den schneeweißen Tabletten bemerkt. Die Tabletten wurden auch schwer löslich; wir entzogen sie daher dem Gebrauch. Eine von Prof. Buschke in entgegenkommendster Weise durchgeführte Untersuchung hat die Wirksamkeit dieser Tabletten im Tierversuch ergeben.

Digitized by Google

1. Bei Rezidiven nach Thalliumepilation ist es am besten, von einer nochmaligen Thalliumdarreichung überhaupt Abstand zu nehmen. Allenfalls soll das Thallium nicht vor 6 Monaten wiederholt werden.

2. Bleibt die Epilation das erstemal aus, so ist die Annahme, daß der Patient thalliumresistent ist, berechtigt und man sehe von einer zweiten Darreichung ganz ab.

Literatur

1. Buschke, Langer und Schayer, M. m. W., 1926, Nr. 20, S. 815—818. — 2. Buschke, Langer und Peiser, Derm. W., Bd. 83, Nr. 27, S. 890, s. dort auch Literatur. — 3. Buschke und Langer, Derm. W., 1927, Nr. 40, S. 1390—1394. — 4. Spitzer, Arch. f. Derm., Bd. 140, H. 3, S. 429—438. — 5. Peter, Arch. f. Derm., 1926, Bd. 150, S. 438—450, s. dort auch Literatur. — 6. Bronstein, Derm. W., 1927, Nr. 5, Bd. 84, S. 173—176. — 7. Lourier und Zwitkis, Derm. W., 1927, Bd. 85, Nr. 44, S. 1518 bis 1525. — 8. Freeman, Ref. Zbl. f. Haut- u. Geschlechtskrkh., Bd. 21, H. 7/8, S. 449. — 9. Stern und Grevel, Derm. W., 1927, Bd. 85, Nr. 29, S. 1021—1025. — 10. Ritter und Karrenberg, Derm. W., 1928, Bd. 86, Nr. 13, S. 434. — 11. Pasini, Zbl. f. Haut- u. Geschlechtskrkh., 1926, Bd. 21, H. 7/8, S. 450. — 12. Landesmann und Mgebroff, Zit. Zbl. f. Haut- u. Geschlechtskrkh., Bd. 24, H. 9/10, S. 651. — 13. Volpertas, Zit. Zbl. f. Haut- u. Geschlechtskrkh., Bd. 24, H. 9/10, S. 651. — 14. Dostrowsky, Derm. W., 1927, Bd. 84, Nr. 22, S. 729—733. — 15. Dostrowsky, Harefuah, 1928, Bd. 2, Nr. 5, S. 63 (hebräisch). — 16. Buschke und Langer, M. m. W., Bd. 74, Nr. 35, S. 1494. — 17. Kleinmann, Arch. f. Derm., 1928, Bd. 154, S. 640—653, s. dort auch Literatur. — 18. Felden, Arch. of Derm., 1928, Bd. 17, Nr. 2, S. 182. — 19. Kleinmann, Derm. Zschr., Bd. 50, S. 435—440. — 20. Grshebin-Salzmann, Derm. Zschr., 1928, Bd. 52, H. 2, S. 105—115. — 21. Fuld, M. m. W., Bd. 75, Nr. 26, S. 1124—1127, s. dort auch Literatur. — 22. Divella-Bary, Derm. W., 1926, Bd. 83, S. 1683. — 23. Duchan, Derm. W., 1928, Bd. 86, Nr. 25, S. 826.

Aus der Dermatologischen Klinik der Universität Leipzig (Direktor: Prof. Dr. Rille)

Ein Fall von syphilitischem Primäraffekt an der Vagina

Von

Dr. Erich Rudloff, Assistent

Bis in die neunziger Jahre galt das Vorkommen des syphilitischen Primäraffektes an der Vagina als ganz außergewöhnliche Seltenheit. Selbst Fournier verzeichnet bloß einen einzigen Fall und versieht auch diesen noch mit einem Fragezeichen. Demgegenüber hat Rille 1896 über 11 und 1904 über insgesamt 21 Fälle berichtet und 1929 noch einmal seine Erfahrungen[1]) zusammengefaßt. Betreffs vereinzelter in der Zwischenzeit durch andere Autoren erfolgter Mitteilungen sei auf die eingehende literarhistorische Darstellung dieses Gegenstandes von M. Kazarowa[2]) verwiesen.

Bei dem jetzigen Rückgang der Syphilis dürfte die Mitteilung eines neuen Falles von vaginalem Primäraffekt noch außerdem erhöhtes statistisches Interesse haben.

---

[1]) Rille, Über den syphilitischen Primäraffekt an der Vagina. Derm. W., 1929, Bd. 88, S. 302 ff. — [2]) Kazarowa, Über syphilitischen Primäraffekt an Vagina und Vaginalportion. Dissert., Leipzig 1928.

Digitized by Google

Er betrifft eine 24jähr. ledige Pat., die zwecks Klärung der Diagnose in unsere Poliklinik geschickt worden war. Anamnese: vor 5 Jahren normale Geburt. Letzter Verkehr vor 4 Wochen, seit einigen Tagen Wundsein am Genitale. Befund: Hautausschlag auf Oberschenkeln und Bauch Striae. Drüsen: In beiden Inguinalgegenden 3—4 kirschkern- bis haselnußgroße verschiebliche derbe, rundliche Knoten. Genitale: An der Innenseite der Labia majora im unteren Drittel an korrespondierender Stelle zwei etwa 2 cm breite scharf abgesetzte runde Substanzverluste, die mit einem grauweißen, fest anhaftenden glänzenden Belag bedeckt sind. Ränder flach, Basis mäßig stark indurierter Geschwürsgrund glatt. An der hinteren Kommissur zur Hälfte auf der äußeren Haut ein 2,5 cm breiter, 1,5 cm langer Substanzverlust, glatt, glänzend braunrot, hart, nicht schmerzhaft. Im Reizserum massenhaft Spirochaeta pallida. Vagina in toto entzündlich gerötet, Portio walnußgroß, im querspaltigen Orifizium ein dicker, weißlichgelber zäher Schleimpfropf. Links von der Portio im hintersten Drittel des Vaginalabschnittes ein zehnpfennigstückgroßer mit festsitzendem graugrünem Sekret bedeckter Substanzverlust, der nach dem Fornix hin leicht zu einem Dreieck ausgezogen ist. Die Ränder der Effloreszenz völlig flach, scharf abgesetzt, rund, bei Berührung nicht schmerzhaft, Induration nicht festzustellen. Abstriche von Urethra und Zervix enthalten keine Gonokokken.

17. VII. 1929. Neosilbersalvarsan 0,3, 1,0 Spirobismol.

22. VII. WR negativ.

27. VII. Ulzera trocken, in Überhäutung begriffen.

4. VIII. Die außen befindlichen Ulzera völlig abgeheilt, an dem in der Vagina nur noch ein hauchfeiner grauer Schleier sichtbar.

Die Therapie hatte in 4,6 Neosilbersalvarsan und 30 ccm Spirobismol bestanden.

Im vorliegenden Fall bestand also ein Primäraffekt der Vagina neben drei weiteren außen am Genitale. Die Entstehung des vaginalen Affektes dürfte durch die hier wahrscheinlich schon vor der syphilitischen Infektion vorhanden gewesene Entzündung begünstigt worden sein.

Versammlungen

Verhandlungen der Nordischen Dermatologischen Gesellschaft Oslo 29.—31. Mai 1928

Herausgegeben von H. Chr. Gjessing, Kr. Grøn u. O. Lirkemo

Steenske Boktrykkeri Johannes Bjornstad A/S. Oslo 1929

Rasch: Einige Fälle von Pathomimia cutanea.

In zahlreichen Abbildungen zeigte er die verschiedenartigen mehr oder weniger bei Hysterikern vorkommenden künstlichen Hautverletzungen (Neurotic excorations), die von der oberflächlichen Kratzwunde bis zum tiefen Geschwür hinüberwechseln. Auch ein paar Fälle von Trichomanie erwähnte er.

Hval: Hysterische Artefakte.

Er führte 7 Fälle näher aus.

Cederkreutz: Multiple, symmetrische Epithelzysten an beiden Ohren.

Schilderung eines derartigen Falles bei einem jungen Mann.

Marcus: Beiträge zur Kenntnis der antenatalen Behandlung bei Syphilis congenita.

Er berichtete über die Behandlung von syphilitischen Kindern und betonte, daß man bei dem geringsten Verdacht einer etwaigen Infektion gründlich behandeln müsse. Bei 29 Kindern, deren Mütter sorgfältig behandelt waren, ließen sich 15—3 Jahre nach der Geburt klinisch und serologisch keine Zeichen von Lues feststellen.

Lie: Warum nimmt die Lepra in Norwegen ab?

Von 1856, dem Zeitpunkt, wo zum ersten Male eine Zählung der Leprösen durch Ärzte vorgenommen wurde, bis 1927 sank die Zahl der Kranken von 2858 auf 100, die Zahl der Neuzugänge von je 5 Jahren von 1040 auf 15 (1861—70 bzw. 1921—25). Dieser Erfolg in der Bekämpfung ist durch die planmäßige ärztliche Überwachung und nicht zuletzt durch die Hebung der allgemeinen Gesundheit zustande gekommen.

Digitized by Google

Thjotta u. Gundersen: Die Komplementbindungsreaktion bei den verschiedenen klinischen Erscheinungen der Tuberkulose.

Verff. untersuchten das Verhalten bei Tuberkulose mit der Komplementbindungsreaktion in 325 Fällen von Lungen-, chirurgischer und Hauttuberkulose. Die positiven Ausfälle waren 94,6, 44.0 und 12,3%. Es zeigt sich also, daß die Reaktion nur bei Lungentuberkulose bzw. ausgeheilter Lungentuberkulose einwandfrei positiv ausfällt und daß die anderen positiven Ergebnisse meist von einer gleichzeitigen oder gewesenen Lungentuberkulose abhängen. Als Antigen wurden getrocknete, in Azeton ausgezogene und in Kochsalz aufgeschwemmte Bakterienleiber verwandt.

Hedén: Die Senkungsreaktion nach Fahraeus bei der Hauttuberkulose.

Er zeigte die Ergebnisse der Senkungsreaktion nach Fahraeus bei Hauttuberkulose. 63 Männer, 102 Frauen. Normale Zeit hatten 8 bzw. 10%, leicht beschleunigt waren 60 bzw. 66%, stark beschleunigt 32 bzw. 26%. Lupus erythematodes liegt niedriger als Lupus vulgaris, Erythema induratum gibt hohe Werte, höher als die von nekrotisierenden Tuberkuliden. Bei Lupus follicularis und Tuberculosis verrucosa finden sich normale Werte, ebenso wie bei Lupus pernio und dem Boeckschen Sarkoid.

Lojander: Untersuchungen über die alimentäre Glykämiereaktion bei einigen Hautkrankheiten.

Er berichtete über das Verhalten der Blutzuckerkurve bei Haut- und Tripperkranken nach Belastung mit Zucker. Es zeigten sich hier zum Teil bedeutende Steigerungen der Werte, besonders bei Psoriasis und bei komplizierten Blennorrhoen. Allem Anschein weisen diese Kurven auf eine Störung endokriner Art hin.

Ahmann: Über die Behandlung angeborener Syphilis mit Fieber, besonders der sogenannten Impfmalaria.

A. impfte 20 Kinder mit angeborener Lues mit Malaria und war mit den Erfolgen ganz zufrieden.

Diskussion: Marcus sah bei einer derartigen Behandlung ein sehr gutes Ergebnis.

Lomholt: Das Verweilen von Wismut im Organismus nach intramuskulären Einspritzungen von Bismut. oxychlorid.

An 6 Meerschweinchen hatte er ausgedehnte Versuche über das Verhalten des Wismut im Organismus angestellt. 80—97% des eingespritzten Bi ließen sich wieder auffinden, so daß man einen guten Überblick über die Verteilung des Bi im Organismus gewinnen kann.

Haxthausen: Behandlung des Lupus erythematodes mit intravenösen Einspritzungen mit Goldchlorid.

H. berichtete über sehr gute Erfolge bei der Behandlung des Lupus erythematodes mit Goldchlorid. Beginn mit 1 mg steigend bis 10 mg. Von 10 Fällen wurden 9 sehr günstig beeinflußt.

Diskussion: Hedén. Fälle: Melanodermie mit sklerodermatischen und atrophischen Veränderungen. — Fall von Bowen, in Karzinom übergehend. — Fall von Pathomimie: 21jähriger, etwas blöder Bauernbursche, in beiden Wangen zahlreiche bläuliche, derbe Infiltrate mit Fistelöffnungen. Röntgenaufnahme ergibt zahlreiche Stopfnadeln. Angeblicher Selbstmordversuch. — Urticaria pigmentosa. — White spots disease. — Multiple Basalzellenepitheliome bei einem 74jähr. Landmann in Gesicht, Brust und Rücken. Beginnende Ulzeration. — Melanose durch Kreosot. — Boecksches Sarkoid perniohnlich. — Ausgedehnte Striae distensae. — Calcinosis cutis. — Zwei Fälle von Morbus Darier. — Xanthomatosis bei 18jähr. Manne. Kein Diabetes. — Desgl., 20jähr. Mann mit Diabetes seit 5 Jahren. — Boecksches Sarkoid. — Lues III, 1903 frische Lues II, etwas Sarsaparilla und KJ, jetzt tuberoserpiginöses Syphilid. Liquor, Gefäßsystem o. B. — Purpura Majocchi mit Polyglobulie. — Acrodermatitis atrophicans. — Keratoma hered. dissip. palm. et plant. — Hydroa vacciniformis, keine Hämatoporphyrinurie. — Ca. mammae duplex, zuerst als Sklerodermie vorgestellt. — Zwei Fälle von Epidermolysis bullos. hered.

Thjotta u. Blix: Vergleich der Wassermann- und der Kahn-Reaktion.

Verff. stellten vergleichende Untersuchungen zwischen der WR und der Kahn-Reaktion an. Sie erzielten in 97% eine Übereinstimmung bei 1638 Reaktionen. Bei behandelter Lues ist der Kahn empfindlicher als die WR. Es empfiehlt sich, beide Methoden nebeneinander zu machen.

Grøn: Zur Behandlung des Erythema pernio.

Er empfiehlt die durch Monate fortgesetzte Behandlung des Erythema pernio mit

Digitized by Google

Kohlensäurebädern und Massage. Er hat teilweise ausgezeichnete Erfolge gehabt, auf der anderen Seite natürlich auch Versager.

Haxthausen: Einige Bemerkungen über die bakterientötenden Eigenschaften von Zinkoxyd.

Verf. hat Untersuchungen über die keimtötende Kraft des Zinkoxyds angestellt und konnte eine derartige Kraft im bakteriologischen Versuch nachweisen. Bei Follikulitiden und anderen eitrigen Prozessen der Haut gab auch eine Zinkoxydsalbe bessere Wirkung als andere desinfizierende Behandlung. Der Vorteil ist hier, daß die gereizte Haut durch Zinkoxyd in keiner Weise weiter gereizt wird.

Lomholt: Über die Behandlung von Verrucae vulgares mittels Mesothorium bestrahlung.

Verf. bestrahlte Warzen mit Alt- und Neumesothorium. Die Bestrahlungsdauer betrug $2^1/_2$—$3^1/_2$ Std. bzw. 30—60 Min. Die Erfolge waren besonders mit dem letzten Präparat sehr gut. Im ganzen wurden etwa 600 Warzen behandelt.

Kristjansen u. Kristensen: Die Komplementbindungsreaktion bei Gonorrhoe.

Verff. sprachen über Komplementbindungsreaktion bei Blennorrhoe. Im ganzen haben sie 2000 Reaktionen ausgeführt und sind von der Brauchbarkeit überzeugt. Die am schwächsten ausfallenden Reaktionen — Verff. rechnen nach Stärkegraden von 1—12 — trifft man bei unkomplizierter Blennorrhoe an.

Lomholt: Eine neue Finsenlampe zur örtlichen Behandlung der Haut.

Beschreibung einer neuen Finsenlampe.

Bruusgaard: Das Schicksal der nicht spezifisch behandelten Luetiker. (Siehe Arch. f. Derm.)

Saethre bemerkt hierzu, daß verhältnismäßig viel Nervenkomplikationen, 3,4%, im Frühstadium gewesen seien. Bei der Nachuntersuchung nach 10—40 Jahren hatten 40% keine Symptome, von ihnen hatten nur 10% eine positive Blut-WR. Tabes fand sich in 1,28%, Neurolues in 2,34% und Paralyse in 0,6%.

Hansteen: Syphilis im Sektionsmaterial des pathologischen Instituts des Krankenhauses Ullevaal Oslo von 1907—1925.

Verf. stellte unter 11376 Sektionen aus den Jahren 1907—1925 bei 515 = 4.53% sichere bzw. wahrscheinliche syphilitische Veränderungen zusammen. Die Todesursache war die Syphilis gewesen in 2,17%, zufälliger Befund in 2,36%. Herz- und Gefäßsystem waren befallen 161 mal, das Zentralnervensystem 72 mal, Amyloidose 4 mal, Leberlues, Rektumgeschwür je 1 mal. Das Sterbealter betrug bei den Herz- und Gefäßfällen — ohne Aortitis — 56,2 Jahre, bei der Aortitis 59,7, bei Paralyse und Lues cerebri 45 und bei Tabes 51,6 Jahre. Das Alter bei den Toten mit Syphilis als Nebenbefund betrug 60,7 Jahre. Die Syphilissterblichkeit schätzt er auf etwa 7%.

Guldenberg: Pachymeningitis haemorrhagica interna bei Lues congenita.

Verf. beschreibt ausführlich einen Fall von Pachymeningitis haemorrhagica interna bei Lues congenita, dessen Mutter während der Schwangerschaft mit Salvarsan behandelt worden war.

Almkvist: Kurze Bemerkungen über die Ergebnisse der Behandlung mit Impfmalaria im Krankenhaus St. Göran vom 7. X. bis 30. IV. 1928.

A. gibt eine kurze Übersicht über die in seiner Klinik geübte Behandlung mit Malaria.

Ingman: Fall von syphilitischer Spondylitis der Halswirbelsäule.

I. beschreibt einen Fall von syphilitischer Spondylitis der Halswirbelsäule.

Gjessing: Eine Form von Salvarsandermatitis — Neuntage-Erythem —, in der Salvarsanbehandlung fortgesetzt wurde.

G. berichtete über das Erythem am neunten Tage bei Salvarsanbehandlung. Es kommt in Anfang, wenn die Zeichen der Lues verschwinden, und ist harmlos im Gegensatz zu der Dermatitis, die meist später — Mitte oder Ende der Behandlung — auftritt. Zwischen beiden Erkrankungen bestehen fließende Übergänge. Durch vorsichtige Dosierung läßt sich der Organismus an Salvarsan gewöhnen.

Diskussion: Gundersen.

Ruge-Hamburg.

Digitized by Google

Referatenteil

Fachzeitschriften

Archiv für Dermatologie und Syphilis

1929, Bd. 157, H. 3

Herxheimer, K., u. E. Uhlmann-Frankfurt a. M.: Über die Wirkung der Grenzstrahlen auf die Haut. Histologische Untersuchungen. (Hautkl.) S. 467.

Bei einer den therapeutischen Anforderungen entsprechenden Grenzstrahlenmenge tritt eine Auflockerung der Epidermis ein, die so weit gehen kann, daß das Gewebe schwammig erscheint und fast alle Konturen verliert. Hierbei erfahren die Zellkerne eine an Morbus Darier erinnernde Vakuolisierung und das Protoplasma büßt sehr häufig seine Netzstruktur völlig ein. Die stärksten Veränderungen zeigen Str. granulosum und spinosum. Offenbar gehen diese Schichten unter dem Einflusse der Grenzstrahlen zugrunde, werden aber von der Basalschicht wieder ergänzt, ein Vorgang, der vielleicht die oft schnelle Heilwirkung der Grenzstrahlen erklärt. Als ausreichendes Bestrahlungsquantum erschienen 10 mA mit 9 kW in 10—15 cm F. H. und bei einer Zeit von 10—15 Min. mit einer Dermixapparatur und Müller-Weichstrahlröhre. Höhere Dosierungen schädigen das Korium. Demnach eignen sich die Grenzstrahlen zur Behandlung von solchen Dermatosen, deren Sitz oder Ausgang die Epidermis bildet. Für tieferliegende Prozesse ist die übliche Röntgentherapie vorzuziehen.

Benedek, T.-Leipzig: Über Schizosaccharomykose (Spalthefemykose). II. Mitteilung: Übertragungsversuche, Histologie, Therapie. S. 483.

Übertragungen von Krankheitsmaterial oder von Reinkulturen waren nur in ganz wenigen Fällen positiv. Das Mißlingen der Übertragungsversuche wird durch die immunbiologischen Verhältnisse des an Spalthefemykose leidenden Organismus (Latenz) erklärt. Bei den sechs histologisch untersuchten Fällen gelang nur einmal ein positiver Lipoidbefund und ebenfalls nur einmal der Nachweis der Parasiten in der Epidermis. Die Seltenheit dieses Befundes wird auf die Kleinheit und Färbungsschwierigkeit der Keime bezogen. Therapeutisch wird 2—5%ige Cignolinpaste für Herde auf der allgemeinen Decke, dagegen für erkrankte sich berührende Hautflächen ein Salizyl-Tannin-Borpuder und speziell für Rosacea und Sycosis simplex ein Vakzin (Schizosaccharomyzin) empfohlen.

Vohwinkel, K. H.-Rostock: Zur Klinik, Histologie und Differentialdiagnose des Lichen obtusus. (Hautkl.) S. 505.

Bei den zwei mitgeteilten Fällen handelt es sich um unter heftigstem Jucken auftretende rötlich-bräunliche abgestumpfte, obtuse Papeln. An der Basis kreisrund tragen sie auf der leicht abgeschliffenen Kuppe Hornkegel, die nach dem Abfallen Dellen zurücklassen. Das unerträgliche Jucken führt zum Kratzen, durch welches die ursprünglich normale Umgebung licheninfiziert wird. Der histologische Befund ist unbestimmt, polymorph. Die Krankheit betrifft Erwachsene, speziell Frauen. Sie ist nicht identisch mit dem Lichen ruber obtusus Unna, der bei Kindern vorkommt und dem Lichen ruber planus nahesteht. Ebensowenig der Urticaria perstans chron., die aus typischen Quaddeln entsteht. Dagegen entspricht sie u. a. dem Lichen obtusus corné der Franzosen.

Sellei, J.-Budapest: Die lokalisierten und progredienten Hämosiderosen. (Hautabt. d. Charité-Polikl.) S. 517.

Verfärbungen der Haut durch Bluteisen entstehen als Folge zahlreicher Prozesse akuter und chronischer Art. Weiter beim varikösen Symptomenkomplex, also im Zusammenhang mit dem Ulcus cruris oder bei bestimmter Erkrankung des Venenapparates am Unterschenkel auf luetischer Basis. Eine selbständige Gruppe bilden die progredienten Hämosiderosen, zu denen die Purpura annularis teleangiectodes, die Schambergsche Krankheit und die Hämosiderosis reticularis senilis gehören. Bei diesen Erkrankungen bilden den Ausgangspunkt die Gefäße des Koriums.

Zimmerli, E., u. W. Lutz-Basel: Eine eigenartige Form von Pigmentierung nach Goldbehandlung. (Hautkl.) S. 523.

Bei einer Pat., die dreimal mit Sanokrysin behandelt worden war, trat 4 Monate nach der letzten Kur eine grau-livide Verfärbung der Haut auf, die durch Ablagerung von Gold in ähnlicher Weise bedingt war, wie dies von der Argyrose bekannt ist. Die Verfärbung trat nur an den dem Sonnenlichte ausgesetzten Teilen in Erscheinung.

Digitized by Google

Kwiatkowski, St. L., u. St. Legeżiński-Lwów (Lemberg): Die Komplementbindungsreaktion bei Gonorrhoe. (Hautkl. u. Mikrobiol. Inst. d. Tierärztlichen Hochschule.) S. 527.

Die Resultate der Komplementbindungsreaktion zeigten sich bei blennorrhoefreien Personen, vor allem auch solchen mit nicht blennorrhoischem Harnröhrenkatarrh, dauernd negativ. Bei Blennorrhoikern war das Resultat nur in einer geringen Zahl der Fälle im akuten Stadium, im chronischen dagegen häufiger positiv. Dieses Positivwerden bei akuter Blennorrhoe trat nie vor dem 17.—20. Tage nach der Infektion ein. Bei blennorrhoischen Komplikationen zeigte die serologische Reaktion in einem hohen Prozentsatz positive oder wenigstens angedeutete Resultate, wobei die Hemmung der Hämolyse gewöhnlich erst 6—8 Tage nach dem Einsetzen der Komplikation erschien. Die intramuskuläre Injektion von spezifischer Vakzine (Gonargin) führte bei manchen Personen stets zur Bildung von Antikörpern, die im Blute 4—12 Wochen nachgewiesen werden konnten. Fand sich 3 Monate nach dem Schwinden der klinischen Erscheinungen oder nach der Beendigung einer Kur mit spezifischer Vakzine ein positives Resultat, so sprach dieses für das Bestehen eines latenten blennorrhoischen Herdes, während ein negatives Resultat allerdings für eine Heilung nicht beweisend war.

Balog, Paul, u. Gino Grossi-Kairo: Allergie der Haut bei Lungenmoniliasis. S. 548.

Monilia Pinoyi Castellani erzeugt in der Lunge eine chronische Bronchitis, die tödlich verlaufen kann. Sie gehört wie alle Moniliaarten zu den Blastomyzeten. Versuche mit durch Hitze abgetöteten Pilzen führen zu Allgemeinerscheinungen unspezifischer Art. Deshalb und aus dem Grunde, daß der Pilz ausgesprochen pneumotrop ist, werden lebende Pilze verwendet. Skarifikationen sind erfolglos. Dagegen geben intra- und subkutane Injektionen sowohl Sofort- als Spätreaktionen. Recht erfolgreich gestaltet sich die Desensibilisierung. Die meisten Fälle können in verhältnismäßig kurzer Zeit auf diese Weise geheilt werden. Das Blutbild zeigt eine Eosinophilie, die aber mit der Schwere der Erkrankung nichts zu tun hat.

Biberstein, H.-Breslau: Zur Kenntnis der allergischen Dermatosen. (Überempfindlichkeit gegen Erbsen-, Ei- und Ziegenantigen.) (Hautkl.) S. 555.

Die Beobachtungen an den Pat. geben Anlaß zur Erörterung der Auslösungsphänomene. Die Fernauslösung ist das spezifischste (Aufflammen einer mit Idiosynkrasikerserum vorgespritzten Stelle bei Einverleibung von Idiosynkrasogen per os oder per injectionem an entfernten Körperteilen), fällt aber nicht immer positiv aus. Die Prausnitz-Küstersche Methode ergibt bei scharfer Kontrolle sehr gute brauchbare Resultate. Neben der Desensibilisierung werden auch Schwankungen der Empfindlichkeit beobachtet. Bei Personen, die gegen verschiedene Allergene überempfindlich sind, löst jeder Körper auf der Haut seinen bestimmten unterschiedlichen Komplex aus; im Gegensatz zu den Auslösungsphänomenen, die stets den gleichen erythematös-urtikariellen Typ aufweisen.

Fischer, E.-Prag: Lichenifikation des Vitiligorandes als Ausdruck seiner Überempfindlichkeit. (Deutsche Hautkl.) S. 569.

Die Lichenifikation ist die sichtbar werdende Folgeerscheinung einer gewöhnlich nur mikroskopisch nachweisbaren randständigen Entzündung.

Jadasson, W., u. F. Schaaf-Zürich: Über die Häufigkeit des Vorkommens von Nickelekzemen. (Hautkl.) S. 572.

Die Untersuchungen führen zu dem Ergebnis, daß Nickel für die Sensibilisierung von Menschen ungeeignet ist.

Lewin, E. M.-Kiew: Neues zur Lehre von der toxischen Wirkung der Arsenobenzolpräparate auf die Leber. V. Mitteilung. (Haut- u. Geschlechtskrkh.-Kl.) S. 578.

Die Bestimmung der Gallensäuren im Harne nach der Kapillarmethode ermöglicht eine rechtzeitige Erkenntnis der erhöhten Sensibilität der Leber. Hierdurch ist es möglich, dem Entstehen von Salvarsanschäden vorzubeugen.

Lewin, E. M.-Kiew: Neues zur Lehre der toxischen Wirkung der Arsenobenzolpräparate auf die Leber. VI. Mitteilung. (Haut- u. Geschlechtskrkh.-Kl.) S. 583.

Die Herabsetzung der Oberflächenspannung des Harns als Zeichen der Leberschädigung zeigt sich bei Kindern in viel geringerem Maße als bei Erwachsenen. Diese geringere Empfindlichkeit der kindlichen Leber entspricht der großen Seltenheit eines Salvarsanikterus bei Kindern.

Digitized by Google

Engelhardt, W., u. K. Nikolai-Gießen: Eccema seborrhoicum Unna oder chizosaccharomycosis Benedek? I. Mitteilung: Die Pathogenität der Benedekchen Spalthefe für die menschliche Haut. (Hautkl.) S. 588.

Die kulturellen Untersuchungen scheinen zu ergeben, daß es sich beim Benedekchen Keime um eine Verunreinigung handelt, die wahrscheinlich mit einer Zerstreuung er Spaltpilzsporen in der Luft der Laboratorien und Brutöfen als Folge der mit ihnen orgenommenen Arbeiten zusammenhängt. Eine weitere Mitteilung soll folgen.

Dombrowski, A.-Rostow am Don: Eine eigentümliche lineare Hautveränderung ähnlich der Berlock-Dermatitis. (Physioth. Inst.) S. 598.

Bei einem Pat. mit Vitiligo entsteht ein erythematöser später pigmentierter Streifen ls Folge einer mechanischen Wirkung, die eine Charkotdusche auslöst.

Steiner, K.-Wien: Über die Ergebnisse und den Wert der funktionellen „Hautprüfung" mittels der Läppchenprobe bei Hautkranken und bei Haut-„Gesunden". (Haut- und Geschlechtskrk.-Abt. d. Wilhelminensp.) S. 600.

Der Wert der mit der gegenwärtig gebräuchlichen Methodik ausgeführten L.-P. ist gering. Zu wenig Berücksichtigung findet die Konzentration der hierbei verwendeten Stoffe. Für Sublimat wurde der normalschwellige Reizwert der Haut-„Gesunden" bestimmt; nur solche Normale, welche auf eine unter diesem Wert liegende Konzentration reagieren, dürfen als überempfindlich bezeichnet werden. Für jeden Reizstoff ist daher zunächst der wahre Durchschnittswert der Überempfindlichkeitskonzentration festzustellen. Andere Faktoren, die ein weitgehendes Versagen der L.-P. bewirken, sind äußere Einflüsse, wie Wasser, Hitze, Staub usw. und andererseits wechselnde Sensibilisierungsverhältnisse. Die Reaktionen auf die L.-P. zeigen auch bei Erkrankungen von anderem morphologischen Typ als das Ekzem stets den Typ dieser Krankheit. Sie sind also anisomorph; entsprechen einer indifferenten Überempfindlichkeit der Haut. Die Indikationen der L.-P. sind einzuschränken hauptsächlich auf die Berufsekzeme, bei denen eine Desensibilisierungstherapie in Frage kommt, und weiter auf normale, bei denen eine prognostisch-prophylaktische Berufseignungsprüfung erwünscht erscheint.

Müller, A.-Freiburg i. Breisg.: Über Blutzuckerwerte bei Hautkrankheiten. (Hautkl.) S. 639.

Eine Steigerung des Blutzuckers findet sich häufig bei Dermatitis intertriginosa, bei tertiärluetischen Ulzerationen, in etwa der Hälfte der Fälle von Psoriasis und in geringer Menge bei Furunkulose. Zu den Krankheiten, die mit einer Herabsetzung des Blutzuckers einhergehen, gehört vor allem das spätexsudative Ekzematoid.

Pawlowsky, E. N., u. A. K. Stein-Leningrad: Experimentelle Untersuchung über die Wirkung des Aktiniengiftes (Actinia equina) auf die Menschenhaut. (Zool. Inst. u. Hautkl.) S. 647.

Die Aktinien (Seerosen) enthalten ein die Menschenhaut irritierendes Gift. Die experimentelle Einreibung der Tentakel ruft eine stärkere Reaktion hervor als diejenige der Sohlenränder der Aktinie. Ursache ist die größere oder geringere Menge der Nesselzellen, die das Gift enthalten. Die Wirkung ist auf irritierte oder lädierte Haut größer als auf intakte. Die Giftwirkung zeigt sich im Erscheinen eines Hautödems mit Erweiterung der Gefäße, dem die Bildung eines Infiltrates aus Lymphozyten und Polynukleären folgt.

Babes, A.-Bukarest: Durch Teerpinselung bedingte Hautveränderung bei Kaninchen, die der Darierschen Krankheit ähnlich ist. (Path. Labor.) S. 656.

Wiederholte Pinselungen mit Steinkohlenteer führen zur Atrophie der Haarfollikel und Talgdrüsen. Die restierende Follikelmündung geht einen Wucherungsprozeß ein, der auch auf die umgebende Oberhaut übergreift. Das Epithel zeigt einen Degenerationsprozeß: schwache Kernfärbung oder Zerfall desselben zu Grains, Bildung großer Zellen mit zentraler hyaliner Masse, in der mitunter noch Kernreste zu finden sind, in ihrer Umgebung konzentrische flache Zellen mit Corps ronds und Spaltlücken. Der Einfluß des Teers bedingt an Stelle der natürlichen eine krankhafte Regeneration.

Epstein, E.-Breslau: Zur Frage der Veränderung des klinischen Bildes der Syphilis. Ein Vergleich der Erscheinungsformen der unbehandelten Frühsyphilis in den Jahren 1878—1899 und 1921—1926. (Hautkl.) S. 667.

Die statistischen Vergleiche führten zu dem Ergebnis, daß die unbehandelte sekundäre Syphilis wenigstens seit den letzten 2 Jahrzehnten des vorigen Jahrhunderts ihren Charakter weder in bezug auf die Art ihrer Haut- und Schleimhauterkrankungen noch in bezug auf die Häufigkeit der verschiedenen schweren und leichten Formen geändert hat.

Digitized by Google

Rossow, A. W.-Kuban: Zur Klinik und Diagnostik der Nodosités juxta articulaires. (Hautkl.) S. 677.

Mitteilung von 2 Fällen mit syphilitischer Ätiologie. Die Nodosités juxta-articulaires (fibröse Gummen) sind nicht selten die einzigen Symptome einer vorher nicht festgestellten Lues. Wie eine 3. Mitteilung zeigt, kommen differentialdiagnostisch auch neoplastische Tumoren in Betracht. Therapeutisch bringt eine reine Wismutbehandlung die Knoten schnell zur Resorption.

Lewith, R.-Prag: Zur Entstehung strichförmiger Dermatosen. (Hautkl.) S. 68

Beobachtung eines Falles im 7.—9. Dermatome. Betont wird der nervöse Anteil der Ätiologie.

Enkvist, O.-Helsingfors: Über die Einwirkung von frischem Hautextrakt auf das Froschherz. (Hautkl. u. phys. Inst.) S. 692.

Die Versuche ergaben, daß Hautextrakt die Tätigkeit des isolierten Froschherzen verstärkt. Die systolische Kontraktion wurde ausgiebiger und in einem Teile der Fälle nahm auch die Frequenz zu. Der gleiche Effekt ließ sich aber auch mit dem Extrakt anderer Gewebe (Muskel und Fett) erzielen. Demnach ist die Wirkung des Hautextraktes keineswegs spezifisch.

Vignale, B., u. J. Malet-Montevideo: Die pathologische Anatomie der Psoriasis. S. 700.

Auffallend sind Beobachtungen an den Langerhansschen Zellen: Starke Vermehrung, unregelmäßige Gestaltung der Fortsätze, Verbreitung bis in die Lederhaut und bis in die verschiedenen Schichten der Oberhaut. Weiter an den markhaltigen Nervenfasern: Veränderungen der Färbbarkeit und granulöse Entartung der Achsenzylinder. Schließlich an den Meißnerschen Körperchen: Zerstörung des Achsenzylinders und der afferenten Nervenfaser und an den Vater-Pacinischen Körperchen: Manchmal Entzündung der Lamellenscheide und Kernwucherung der Schwannschen Scheide, selten Veränderung der afferenten Faser.

Lipschütz, B.-Wien: Untersuchungen über „Zentrodermosen". (Entzündliche Dermatosen mit Erkrankung des Mikrozentrums.) (Hautabt. d. Krkhs. Wieden.) S. 706.

In den Masernroseolen, in den Herden der Pityriasis rosea und in den Flecken von Röteln finden sich Gefäßinfiltrate, in denen größere oder kleinere Gruppen geschwellter Histiozyten liegen, ihr Protoplasma enthält mehr oder minder zahlreiche punktförmige Zentrozyten, deren Entstehung der Wirkung des infektiösen Virus zugeschrieben wird. Masern- und Rötelnflecke zeigen weitgehende Ähnlichkeit, nur, daß die Veränderungen bei den Röteln geringfügiger und weniger ausgedehnt sind als bei den Masern.

H. Vörner-Leipzig.

Bücherbesprechungen

Gudzent, F.-Berlin: Die Radiumtherapie. Methoden und Aussichten. Mit 53 Abb. Bd. 5 d. med. Praxis. Verlag von Theodor Steinkopff, Dresden-Blasewitz 1929. Preis RM. 6.50, geb. 8.—.

In der aus dem „Grundriß zum Studium der Radiumtherapie" bekannten übersichtlichen und knappen Form sucht Gudzent hier in erster Linie dem praktischen Arzt die Grundlagen, das technische Vorgehen und die therapeutischen Möglichkeiten der Radiumtherapie zu vermitteln. Der praktische Arzt soll entscheiden, ob die Krankheit eine einfache, von ihm selbst anwendbare Technik der Radiumanwendung gestattet, oder ob die Besonderheit des Leidens bzw. die Schwierigkeit der Technik eine spezialärztliche Behandlung erfordern, um einen vollen therapeutischen Erfolg zu erzielen. Die Darstellung ist ein Niederschlag der langjährigen und reichen praktischen Erfahrungen des Verf. Im Inhalt wird sowohl die innerliche Darreichung der radioaktiven Substanzen als auch die Therapie durch Bestrahlung berücksichtigt.

L. Halberstädter-Dahlem.

Handbuch der gesamten Strahlenheilkunde, Biologie, Pathologie und Therapie. Herausgegeb. v. P. Lazarus, Bd. 2, 3. Lieferung. Verlag von J. F. Bergmann, München 1929. Preis RM. 36.80.

Diese Lieferung bringt die „Strahlenbehandlung der malignen Geschwülste und die Strahlenanwendung in der Mund-, Zahn-, Nasen- und Augenheilkunde". Zunächst

Digitized by Google

erichtet Altmeister G. Forssell — gestützt vornehmlich auf die Erfahrungen des Radiumhemmet — über die Beständigkeit der Radioheilung maligner Tumoren: Gesichtshaut und Lippenkrebs, Cancer oris, Cancer uteri, Sarkome. In einer „Übersicht über die Resultate der Untersuchung betreffs die Beständigkeit der Radioheilung" wird der Untersuchungsplan entworfen, die Heilung bei Radiotherapie und Radikaloperation verglichen, die Beurteilung der Primärheilung bei der Radiotherapie besprochen und werden die Hauptresultate der Untersuchung über die Beständigkeit der Radioheilung zusammengefaßt. Es werden die „Faktoren, die auf die Beständigkeit der Radioheilung bei malignen Tumoren einzuwirken scheinen" erörtert und schließlich „die Bedeutung der Radioheilung für die Geschwulsttherapie" auch im Hinblick auf die Geschwulstbiologie beleuchtet. In einem von dem Oberarzt der Pankowschen Klinik Kräuter auf den heutigen Stand gebrachten Abschnitt kommt noch weil. Prof. Opitz über die Berechtigung von „Operation und Bestrahlung bei bösartigen Geschwülsten" zu Wort. Das Kapitel umfaßt die Vorbestrahlung, die Vorlagerung von Geschwülsten und die prophylaktische Nachbestrahlung. Es folgt „die Röntgen- und Radiumbehandlung der Neubildungen des Larynx und des Pharynx" von D. Quick-New York (Memorial-Hospital). Jüngling hat das Kapitel „Strahlenbehandlung der bösartigen Geschwülste" ausschließlich Larynx, Pharynx, Mamma und Urogenitaltrakt bearbeitet. „Die Strahlentherapie des Mammakarzinoms" wurde von Wintz übernommen. Ein eigenes Kapitel „Die Radiumchirurgie" aus dem Institut du Radium in Brüssel hat A. Bayet und F. Sluys zu Verfassern. Es werden die technischen Eingriffe darin besprochen, welche tiefgelegene oder sonst schwer zugängliche Tumoren bequem zugänglich machen sollen, um sie einer exakten und wirksamen Bestrahlung unterwerfen zu können. Wie im speziellen vorzugehen ist, zeigen beim Rektumkarzinom F. Neumann und G. Coryn, bei den oberen Atmungs- und Verdauungswegen L. Ledoux, für das Uteruskarzinom F. Delporte und J. Cahen, für das Prostatakarzinom J. Gaudy und F. Sluys. „Die Behandlung bösartiger Geschwülste mit Radiumimplantation" wird von J. Muir-New York dargelegt. Den Schlußabschnitt der Lieferung „Strahlenanwendung in der Mund-, Zahn-, Nasen- und Augenheilkunde" hat den Oberarzt des Radiumhemmets Stockholm E. G. E. Berven zum Verfasser. Auch diese Lieferung schließt sich würdig den früheren hinsichtlich ihres reichen mit Meisterschaft knapp und doch erschöpfend behandelten Inhaltes an.

J. Kottmaier-Mainz.

Memmesheimer, A. M.-Tübingen: Die praktische Bedeutung der Haut als Abwehrorgan bei Infektionen. Immunität, Allergie und Infektionskrankheiten. Bd. 1, H. 10/11. Herausgegeb. v. H. Degkwitz, E. Leschke, H. Schloßberger u. G. Schröder. Verlag der ärztlichen Rundschau Otto Gmelin, München. Einzelpreis RM. 2.—.

Verf. bespricht die experimentellen und klinischen Befunde, die auf die esophylaktische Funktion der Haut hinweisen. Ihrer bedient sich die Therapie, indem sie durch Bestrahlungen, Bäder, Massage und chemische Reize die Haut zu höchster Tätigkeit ansport. Wichtig für die Anwendung der Hautreizmethoden ist, sie zu Beginn in ganz schwachen Dosen wirken zu lassen und sie ganz allmählich zu steigern. Dasselbe gilt für die spezifischen Methoden. Durch Einreiben von Toxinen, Bestandteilen von Krankheitserregern sowie durch Impfen mit lebenden Bakterien werden günstige Erfolge erzielt. Praktische Bedeutung haben die Kenntnisse der esophylaktischen Funktion der Haut auch für die Krankheitsprognose. Aus den Krankheitserscheinungen der Haut sowie aus der Reaktion der Haut auf äußere Reize lassen sich bestimmte Schlüsse auf den Ablauf der gleichen Erkrankungen der inneren Organe ziehen.

F. Harry-Wiesbaden.

Rondoni, P.-Mailand: Allergische Entzündung. Immunität, Allergie und Infektionskrankheiten. Praktische Ergebnisse. Bd. 1, H. 10/11. Herausgegeb. von R. Degkwitz, E. Leschke, H. Schloßberger u. G. Schröder. Verlag der ärztlichen Rundschau Otto Gmelin, München. Einzelpreis RM. 2.—.

Man unterscheidet bei allergischer Entzündung 1. die ganz unspezifische Erhöhung der Entzündungsbereitschaft, die durch verschiedene nicht zum immun-biologischen Geschehen gehörige Einwirkungen zustande kommt, 2. die echt spezifische hyperergische Entzündung (z. B. Arthussches Phänomen), 3. Veränderungen der entzündlichen Reaktion auf einen unspezifischen, äußeren Reiz, die durch ein sich im Organismus abspielendes, jedoch anders gerichtetes immun-biologisches Geschehen hervorgerufen werden (durch humorale und zelluläre Immunitätsvorgänge). So findet z. B. bei Infektionskrankheiten ein ziemlich regelmäßiger Wechsel der Reaktionslage während der Erkran-

Digitized by Google

kung statt, vom normergischen oder hypoergischen Zustand zum hypergischen nach dem Wendepunkt der Infektion, dem während der Rekonvaleszenz eine positive Anergie folgen kann. F. Harry-Wiesbaden.

Mitteilungen aus der Literatur

Urogenitalapparat

Allgemeines

Waldstein, E.-Wien: Frühkastration in der Schwangerschaft. Zur Genese des Ovarialhormons. (Frauenhospiz.) Zbl. f. Gyn., 1929, Nr. 21, S. 1305.

Bei einer 26jährigen Nullipara, bei der wegen doppelseitigen Ovarialzystomen im zweiten Monat der damals noch nicht sicheren Schwangerschaft die doppelseitige Kastration ausgeführt wurde, ging die Schwangerschaft unter normalem Verlauf zu Ende. Es erfolgte in entsprechender Zeit unter schwachen Wehen die Geburt eines gesunden Kindes, und auch die nachfolgende Laktation zeigte einen normalen Verlauf. Erst etwa 10 Wochen nach der Entbindung stellten sich Ausfallserscheinungen ein, und der Uterus begann zu atrophieren. Vorher machten sich auch blutchemisch keine Kastrationserscheinungen bemerkbar, woraus sich ergibt, daß erst und offenbar auch infolge des Hinwegfallens des Schwangerschaftsproduktes die Kastrationsfolgen in Erscheinung traten. Aus der Tatsache, daß im Blutserum der kastrierten Schwangeren dieselbe Menge Ovarialhormon nachgewiesen werden konnte wie sonst bei der normalen Schwangeren und daß die Plazenta ungefähr ebensoviel Ovarialhormon enthielt, als dem in ihr enthaltenen Blute zukommt, ergibt sich der Schluß, daß das Ovarialhormon der Plazenta entstammen muß. Auch das Hypophysenvorderlappenhormon war bei der kastrierten schwangeren Frau in gleicher Weise wie auch sonst angereichert; es war sowohl im Blut als auch im Harn in entsprechender Menge vorhanden. Dagegen war trotz normaler Menge des Ovarialhormons im Blute dasselbe im Harn wesentlich verringert, wofür eine Erklärung nicht ohne weiteres möglich ist. B. Peiser-Berlin.

Pawlowski, E.-Berlin-Moabit: Über die sogenannten Hiluszellen des Ovariums. (Path.-anat. Inst. d. städt. Krankenh.) Endokrinol., Bd. 3, H. 5, S. 321.

Die Hiluszellen des Ovars, erstmalig 1922/23 von Berger im anatomischen Institut Straßburg genau beschrieben, stellen große runde oder ovale Zellen mit meist zentrisch gelegenem Kern dar. Sie enthalten bisweilen Pigment, das keine Eisenreaktion gibt, sich aber mit Sudan bräunlich färbt. Mitunter finden sich auffallend große Zellen. Sie sind meist in Haufen angeordnet in der Hilusgegend und auch im Mesovar und enthalten fast regelmäßig Lipoid in Form kleinerer oder größerer Tröpfchen. Der Lipoidgehalt ist wechselnd. Doppelbrechende Substanzen fanden sich nur in ganz vereinzelten Fällen. Verf. fand die Hiluszellen bei geschlechtsreifen Frauen bis ins höchste Alter mit großer Regelmäßigkeit, nicht bei Kindern vor der Pubertät. Sein Material entstammte Leichen genitalgesunder Personen weiblichen Geschlechts jeden Alters. Gefärbt wurde mit Sudan III., Nilblausulfat und nach Smith Dietrich. Ihr färberisches Verhalten unterscheidet die Hiluszellen sowohl von den Leydigschen Zwischenzellen des Hodens (Nilblausulfat färbt L.-Zellen rot, Hiluszellen blau, die Smith Dietrichfärbung der L.-Zelle ist positiv, der Hiluszelle negativ), als auch von den Follikel- und Corpus luteum-Zellen des Ovars, die sich färberisch wie die L.-Zwischenzellen verhalten. Verf. spricht die Vermutung aus, daß die Hiluszellen in Beziehung zum Nervengewebe stehen, wofür ihre Lagerung um die Nervenstämmchen und im Nerven selbst zwischen den Nervenfasern spricht. Auch der Lipoidgehalt wechselnder Stärke (in der Gravidität am größten) macht eine funktionelle Beziehung zum nervösen Apparat des Ovars wahrscheinlich. M. Unna-Bergedorf/Hamburg.

Csépai, K., Fornet, A., u. St. Pelláthy-Budapest: Über die Stellung des Ovarialhormons in der Hormonreihe. (I. med. Kl. d. Univ.) Endokrinol., Bd. 3, H. 5, S. 361.

Jedes Hormon entfaltet neben seiner spezifischen Wirksamkeit noch korrelative Wirkungen, welche seine Stellung hinsichtlich des endokrinen Gleichgewichtes bestimmen. Verff. stellen eine Reihe der Hormone auf, geordnet nach der Wirkung auf das vegetative Nervensystem (Sympathikustonus), die mit dem Adrenalin be-

Digitized by Google

ginnt über Thyroxin, Pituitrin, Parahormone zum Insulin reicht. Die Untersuchungen, am Menschen ausgeführt mit Menformon-Follikulin, intravenös und muskulär verabreicht, stellen das Ovarialhormon in die nächste Nähe des Insulins, zwischen dieses und die Parathormone. Wie das Insulin setzt es den Sympathikustonus, Blutdruck und Blutzuckerspiegel herab. Die Blutreaktion läßt es unverändert.

M. Unna-Bergedorf/Hamburg.

Probstner, A. v.-Debreczen: Experimentelle Untersuchungen über die Hormone des Eierstocks. (Frauenkl. u. Physiol. Inst. d. Univ.) Endokrinol., Bd. 3, H. 5, S. 338.

Versuche an kastrierten weißen Rattenweibchen ergaben: 1. von den verschiedensten Organextrakten (aus Ovarien, Corpus luteum) bewirkten nur Zondeks Follikulin (Degewop) und Glandofolin (Richter) einen Östrus; 2. Punktionssaft reifer menschlicher Follikel (bei Operationen gewonnen) hatte nach 3—5 Tagen positiven Erfolg, während die aus frischen Follikeln gewonnene Flüssigkeit wirkungslos blieb; 3. Implantationen unter die Schenkelhaut von Corpora lutea in der Entwicklung und im Höhestadium riefen immer einen Östrus hervor, von in Rückbildung begriffenen Corpora lutea oder von Follikelwandstücken waren schwach oder gar nicht wirksam. — Bei nicht kastrierten Ratten verstärkten und verlängerten die bei den kastrierten Tieren als wirksam erwiesenen Stoffe den Östrus ein wenig. Eine hemmende Wirkung auf den Östrus durch große Gaben dieser Stoffe wurde nie beobachtet.

M. Unna-Bergedorf/Hamburg.

Wagner, G. A.-Berlin: Hypophyse und weibliches Genitale. Hypophyse und Schwangerschaft. Mschr. f. Geburtsh., Bd. 82, H. 1/2, S. 1.

Das Prolan des Hypophysenvorderlappens, das entweder aus dem rötlichen Anteil des Vorderlappens der Rinderhypophyse oder aus dem Schwangeren-Urin hergestellt wird, ruft bei normalen Frauen eine hochgradige Hyperämie der Beckenorgane hervor; der Uterus vergrößert sich, die Ovarien zeigen oft zahlreiche zystische Follikel, und manchmal finden sich in den Ovarien sogar vor der Zeit gereifte Follikel. Der Unterschied zwischen rektaler und axillarer Temperatur beträgt bei den mit Prolan behandelten Frauen 1%, während ohne diese Behandlung der Unterschied nur 0,5% ausmacht. Bei ovarigener hypohormonaler Amenorrhöe tritt manchmal sofort nach der Injektion eine Hyperämieblutung auf, manchmal stellen sich 17—30 Tage nach dem Injektionsbeginn typische menstruelle Blutungen ein, welche sich gelegentlich rhythmisch aber nie öfter als zweimal wiederholen. Die Prolanbehandlung ruft eine beträchtliche Steigerung des Cholesteringehaltes des Blutes ohne Beeinflussung des Lezithingehaltes hervor; bei Verwendung kleiner Mengen ist die Cholesterinvermehrung nach 1—2 Stunden, bei größeren Dosen schon nach einer Viertelstunde nachweisbar, um bald wieder zu verschwinden. Zu kleine Dosen des Prolans sind auf das Ovarium ohne Wirkung, mittlere Dosen erzielen Ovulation und die Bildung von Corpora lutea sowie Menstruation, große Dosen aber bewirken allgemeine Lutenisierung, verhindern die weitere Ovulation und führen zu hyperhormonaler Amenorrhöe. Nicht jede Amenorrhöe darf mit Prolan behandelt werden; bei der hyperhormonalen Amenorrhöe ist diese Behandlung kontraindiziert, bei der hypohormonalen aber ist sie angezeigt. — Wichtig ist die Kenntnis der Nebenwirkungen des Hinterlappenextrakts, das nicht bloß als hervorragendes Wehenmittel in der Austreibungsperiode, sondern in neuerer Zeit auch vielfach zur Einleitung der Geburt verwendet wird; es ist nur wirksam, wenn die Zeit der Geburt gekommen ist, und erweist sich zur Einleitung eines Abortes als unwirksam; besonders kommt von den Nebenwirkungen die Gefäßwirkung in Betracht, die besonders bei akuter Anämie stark ist und durch die prädilektive Beeinflussung der Koronargefäße zu bedrohlichen Zwischenfällen führen kann. Die Trennung der uteruswirksamen Komponente und des gefäßverengernden Anteils zeigt, daß die letztere Komponente, das Pitressin, nur auf die peripheren Gefäße wirkt und den Blutdruck wesentlich steigert, während der unwirksame Anteil, das Oxytozin (Pitozin) den Blutdruck gelegentlich sogar senkt.

F. Winkler-Wien.

Triepel, H.: Zwei entwicklungsgeschichtliche Fragen. Anat. Anz., Bd. 67, Nr. 9/11, S. 216.

Die Wirkungen des Ovariums werden durch ein vom Hypophysenvorderlappen erzeugtes Hormon angeregt; unter seinem Einflusse erzeugen die Granulosazellen der Eifollikel und nach deren Sprunge die epithelialen Elemente der Corpora lutea die Ovarialhormone, welche den Uterus, seine Muskulatur, sein Bindegewebe und seine Schleimhaut beeinflussen. Ovulation und Imprägnation liegen nahe zusammen;

Digitized by Google

nur ausnahmsweise besitzen die Spermien ein längeres Leben und können bis zu acht Tagen auf den Austritt des Eies warten. Bei der Entwicklung des Eies muß die Gastrulation, die Bildung des die erste Darmanlage enthaltenden zweischichtigen Keims, und die Chordulation, die Bildung des die Chorda enthaltenden dreischichtigen Keims, auseinandergehalten werden, wenn auch bei den Amphibien beide zeitlich zusammenfallen. Bei der Chordulation wird von der Oberfläche des Keims Material in die Tiefe verschoben; dabei ereignet es sich, daß präsumptiv entodermales Material, das ursprünglich neben dem präsumptiv mesodermalen Chordamaterial an der Oberlfäche lag, mit ihm zusammen in die Tiefe dringt, um hier früher oder später das Darm-Entoderm zu ergänzen. F. Winkler-Wien.

Serdukoff-Moskau: L'hypogénitalisme (Hypogenitalismus). Progr. méd., 1929, Nr. 21, S. 901.

Hypogenitalismus ist der Ausdruck endokriner, an Verringerung, Schwinden, Mangel der Genitaldrüsen geknüpfter Störungen. Physiologisch ist er bei der Frau in der Pubertät und im Klimakterium, seinen pathologischen Ausdruck findet er in der Chlorose und dem Eunuchoïdismus. Letzterer zeigt Erscheinungen, die denen der Kastraten entsprechen; bei Frauen Verlust des weiblichen Geschlechtscharakters, männliches Aussehen, Zurückbleiben der Genitalien. Behandlung mit Ovarienpräparaten, eventuell kombiniert mit Yohimbin. In gewissen Fällen kommen Thyreoidea-Präparate in Betracht. Am aussichtsreichsten erscheint die Transplantation der endokrinen Drüsen. E. Levin-Berlin.

Lentze, F. A.-Breslau: Verwickelte Mißbildungen der Harngeschlechtsorgane (Path. Inst. d. Univ.) Virchows Arch., Bd. 272, H. 1, S. 279.

Mitteilung einer komplizierten Mißbildung der Urogenitalorgane bei einem Neugeborenen: Doppelter Ureter r., am l. Harnleiter zystische Erweiterung mit Ventilverschluß nach beiden Seiten oberhalb der Harnblase, Harnblasen-Divertikel in das der r. Ureter mündet, Hypertrophie der Blasenmuskulatur, Erweiterung des abdominellen Harnröhrenabschnitts, Mißbildung des Sphinkters, Unterentwicklung der Prostata, Fehlen beider Samenblasen und eines Samenleiters, abnorm weit bestehen gebliebener Rest des Müllerschen Gangs auf der anderen Seite, Skoliose, Spina bifida und Klumpfüße. Am eingehendsten wird die zystische Uretererweiterung links besprochen. Sie ist als Harnleiterdivertikel anzusprechen, entstanden aus einem rudimentären Ast eines Gabelureters. Zunehmende Füllung führte zur Hochschiebung des Harnleiters nach oben. Da die Spitze des Divertikels im umgebenden Gewebe festgehalten wurde, kam es zu der Ventilbildung. Die Harnstauung wird mit der Spina bifida in Verbindung gebracht. Fr. Wohlwill-Hamburg.

Brouha, L., u. H. Simonnet: Action de l'urine de Femme gravide sur le tractus génital mâle (Die Wirkung des Harns schwangerer Frauen auf den männlichen Genitalapparat.) Compt. rend. Soc. Biol., Bd. 101, Nr. 19, S. 368.

Der Harn von Frauen in den ersten Monaten der Schwangerschaft übt nicht nur bei weiblichen, sondern auch bei männlichen Tieren einen anreizenden Einfluß aus. Bei männlichen Mäusen vor der Pubertät bewirkten tägliche subkutane Einspritzungen von 0,1—0,6 ccm Harn eine Hypertrophie, die besonders die akzessorischen Drüsen, ferner auch, wenn auch in geringerem Maße, die Hoden betraf. Bei ausgewachsenen Tieren beschränkte sich die Einwirkung auf die akzessorischen Drüsen. Diese Veränderungen können also als frühzeitige biologische Probe für die Diagnose der Schwangerschaft benutzt werden, die Veränderungen sind hier deutlicher als an den Ovarien. E. Levin-Berlin.

Colden, C.-Breslau: Simmondssche Krankheit (Dystrophia cachectico-genitalis) mit Augenbefunden. Kl. Mbl. f. Augenheilk., Juni 1929, Bd. 82, S. 769.

Mitteilung zweier Fälle von typischer Simmondsscher Krankheit mit schwerer Allgemeinkachexie, tropischen Störungen, fast völligem Fehlen der Haare und Ausfall der Genitalfunktionen; außerdem bestand beiderseitige Opticusatrophie und bitemporale Hemianopsie. Der Röntgenbefund ließ einen Vorderlappentumor vermuten, der die Drüsensubstanz eingeschmolzen und damit die tropischen Störungen verschuldet hat. In diesen Fällen hat erst die ophthalmologische Untersuchung zur Klärung der Diagnose geführt. B. Peiser-Berlin.

Bier, A.-Berlin: Über Organhormone und Organtherapie. (Chir. Univ.-Klin.) M. m. W., 1929, Nr. 25, S. 1027.

Als Vorbemerkungen zu den Arbeiten über Organtherapie bei Leber- und Gallenwegerkrankungen sowie bei Nervenkrankheiten und beim Morbus Basedow

Digitized by Google

bt Verf. eine ausführliche Darstellung seiner Ansichten über Organhormone und rgantherapie. Als Ausgangspunkt dieser Forschungsergebnisse sind die aus den m Verf. wieder eingeführten Tierbluteinspritzungen sich ergebenden Folgerungen nzusehen, wonach nicht der Ersatz von Blut und Körpergeweben, sondern die Zer-tzung das Wirksame sei. Sie bildet den Reiz zur Erzeugung von neuem, ge-ndem Blute und zur Anfachung der Ernährung und erzeugt das Heilfieber und e Heilentzündung. Neue Gesichtspunkte in dieser Richtung brachten die späteren orschungen über die Regeneration, aus denen sich ergab, daß die Hauptsache bei er Regeneration der spezifische Regenerationsreiz ist, der vom verletzten Organ aus-eht und durch das Regenerationshormon erfolgt. Eine gleiche hormonale Organ-irkung wie bei der Regeneration kommt auch für die Erhaltung der Organe im esunden Zustand in Frage. Es erhält sich demnach ein jedes Organ in Form und Tätigkeit durch Hormone, die es bereitet. Die erste Ursache seiner Erkrankung ist eshalb häufig der Mangel oder die verkehrte Beschaffenheit dieses Hormones. Alle iese Organhormone stehen ihrerseits wieder in ständiger Wechselwirkung miteinander, mit den Hormonen der endokrinen Drüsen, mit Vitaminen und sicherlich noch nit unzähligen anderen, zum größten Teile noch unbekannten Stoffen und Kräften les Körpers. Auf diesen Voraussetzungen beruht die hier in Rede stehende Organ-herapie, die scharf zu trennen ist von der bisherigen Organtherapie mit den Präpa-aten aus den endokrinen Drüsen, während wir es hierbei mit Produkten der ent-sprechenden Organe selbst zu tun haben, mit deren Hilfe es häufig gelingt, die ge-störte Tätigkeit des betreffenden Organs und damit in vieler Beziehung auch des ganzen Körpers wieder in Ordnung zu bringen und somit die gestörte Harmonie zu beseitigen.

B. Peiser-Berlin.

Joseph, S., u. I. Raschkes-Berlin: Klinische und experimentelle Beobachtungen mit dem Ovarialhormon „Follikulin". (Geburtshilfl.-gyn. Abt. d. Städt. Krankenhauses Moabit.) D. m. W., 1929, Nr. 25, S. 1044.

In einem Teil der Fälle konnte die Unterfunktion der Ovarien durch längere Behandlung mit Follikulin behoben werden. Am besten wirkte Follikulin bei jugendlichen, operativ kastrierten Patienten, wenn die Behandlung gleich nach der Operation begann. Wichtig für den Erfolg der Therapie ist die richtige Auswahl der Patientinnen. Vor allem ist auf Miterkrankung anderer Drüsen mit innerer Sekretion zu achten. Die intravenösen Injektionen von Follikulin waren nicht wirksamer als die intramuskulären.

F. Harry-Wiesbaden.

Kochmann, M.-Halle: Prüfung von Ovarialpräparaten des Handels. (Pharmakol. Inst. d. Univ.) Arch. f. exper. Path. u. Pharm., Bd. 143, H. 1/2, S. 57.

Die Wirkungskraft der neuen Ovarialpräparate Hogival, Ovowop und Progynon wird nachgeprüft. Hogival ist das einzige Präparat, das sowohl oral wie intramuskulär wirksam ist; es ist in Ampullen zu 25 und 100 ME. im Handel; von den Tabletten sollen Hogival 300 ME., Progynon 250 ME. und Ovowop-Menformon 500 ME. enthalten. Die Nachprüfung ergab, daß die Angaben der Fabriken der Wirkungskraft im wesentlichen entsprechen. Beim Stoffwechselversuch konnte nachgewiesen werden, daß der Sauerstoffverbrauch durch das Hormon fast immer eine Steigerung erfährt, daß aber der respiratorische Quotient sich nicht sehr ändert, da auch die Ausscheidung der Kohlensäure sich im wesentlichen gleichsinnig verändert.

F. Rosenthal-Berlin.

Ehrhardt, K., H. Wiesabder u. L. Focsaneanu-Frankfurt a. M.: Hypophysenvorderlappen-Implantation bei Rhesusaffen. (Univ.-Frauenklin.) Endokrinol., Bd. 3, H. 6, S. 401.

Versuche an zwei Rhesusweibchen, bei denen längere Beobachtungszeit einwandfrei Menstruationsblutungen und periodisch auftretende Schwellungen und Rötung der Haut in der Genitalgegend ergeben hatte. Die Tiere wurden laparotomiert, je ein Ovar herausgenommen und auf Corpora lutea untersucht, die sich aber in keinem nachweisen ließen. Gleichzeitig mit der Laparotomie wurde die Implantation von frischen Hypophysenvorderlappenstücken, die von Kühen stammten, vorgenommen. Nach 8 bzw. 14 Tagen zweite Laparotomie: bei beiden Tieren waren die Uteri vergrößert, livide und hyperämisch. Jetzt wurden auch die anderen Ovarien entfernt und in ihnen zahlreiche vergrößerte Follikel festgestellt, aber auch keine Corpora lutea. Die nachfolgende Behandlung der kastrierten Tiere mit Follikulin und Hormovar erzielte einmal eine Menstruationsblutung.

M. Unna-Bergedorf/Hamburg.

Digitized by Google

Penis, Urethra, Blase

Borkowski, I.-Warschau: Zur Kasuistik der Penisverletzungen. (Chir. Abt. d. Städt. Israel. Krankenhauses.) Zbl. f. Chir., 1929, Nr. 7, S. 390.

Beschreibung von drei interessanten Penisverletzungen. Im 1. Falle handelte es sich um einen 22jährigen Mann, dem intra coitum in ore ein Teil des Penis bis etwas über den Sulcus coronarius hinaus abgebissen wurde. Glatte Heilung mit Wiederherstellung der Potentia coeundi. Im 2. Falle kam es durch Selbstbehandlung eines weichen Schankers mit vom Arzt verordneter Karbolsäure, die, um die Behandlung zu beschleunigen, mittels getränkter Wattebäusche unter die Vorhaut gebracht wurde, zu schwerer Gangrän eines Teils der Eichel und des Penisschaftes. Nach 3 Monaten bestand noch Impotentia coeundi infolge mangelhafter Erektion. Im 3. Falle wurde bei der am 8. Tage rituell ausgeführten Beschneidung der Penis derart zerstört, daß bei der am 2jährigen Kind ausgeführten Operation der unter der Symphyse verschwundene Penis vollständig von Haut entblößt und bis zur Kranzfurche abgetrennt gefunden wurde. P. Peiser-Berlin.

Schmidt, A.-Bonn: Wunddiphtherie am Penis und Hodensack. (Chir. Univ.-Klin.) D. Zschr. f. Chir., Bd. 215, H. 1/2, S. 125.

30jähriger Mann. Vor 14 Tagen an der Vorhaut kleine, wenig entzündete Stelle mit bläulich-rotem Farbenton; allmähliche Vergrößerung; Zerfall der Hautpartie im Zentrum mit Hinterlassung grauweißer schmieriger Nekrosen. Schneller Fortschritt der Ulzerationen; Auftreten gleicher Prozesse an der Skrotalhaut. Der Wundabstrich vom Penis ergab eine Reinkultur echter Diphtheriebazillen. Einspritzung von 20000 I.E.-Diphtherieheilserum. Sitzbäder mit Ka. permang., Umschläge mit 5%iger Sodalösung. Heilung in etwa 2 Monaten. Schmidt führt die Besserung und Heilung des Krankheitsbildes auf die alkalischen Wundverbände zurück. Er selbst beobachtete die gute Wirkung derselben an zwei Fällen von Wunddiphtherie. Nach den Untersuchungen von Bitter wird durch stark alkalische Verbände eine lokale Umstimmung des Nährbodens und eine Beeinflussung der Pathogenität der Diphtheriebazillen veranlaßt. F. Juliusberg-Braunschweig.

Buschke, A. u. L. Loewenstein-Berlin: Über strikturierende Cavernitis gummosa der Harnröhre. (Derm. Abt. d. Rudolf-Virchow-Krankenhauses.) M. Kl., 1925 Nr. 7, S. 259.

In einem Falle mit völlig mangelnder Syphilisanamnese und negativer WR zeigte sich im unteren Teil des Gliedes kurz vor der Radix eine der Gegend des Corpus cavernosum urethrae entsprechende, pflaumengroße, spindelförmige, tumorartige Verdickung von knorpelähnlicher Konsistenz. Sie bewirkte eine auch für filiforme Bougies nicht durchgängige Striktur der Harnröhre; der vollständig trübe Harn konnte nur unter starker Anstrengung tropfenweise entleert werden. Schmerzen bestanden nicht. Differentialdiagnostisch kam Tumor, Gummi, Induratio penis plastica in Frage; trotz fehlender Anamnese und negativer WR erschien Syphilis am wahrscheinlichsten, und der Erfolg von Jodkali und Schmierkur, wonach in Zeit von ungefähr 3 Monaten Rückgang des Tumors, Klärung des Harns, Durchgängigkeit der Harnröhre für Bougie 22 eintrat, bestätigte die Richtigkeit dieser Annahme. E. Levin-Berlin.

Krause, P.-Münster: Zur Röntgentherapie des leukämischen Priapismus. (Med. Univ.-Kl.) Strahlenther., Bd. 31, H. 1, S. 125.

Priapismus kommt sowohl bei gemischtzelliger, wie bei Lymphozytenleukämie vor. Auch bei akuter Leukämie ist er beschrieben worden. Als Ursache des leukämischen Priapismus muß eine Thrombose in den Corpora cavernosa penis angenommen werden. Dementsprechend ist Allgemeinnarkose dagegen machtlos. Man bringt die Thrombose mit den häufigen Blutaustritten bei Leukämie in Zusammenhang. Auch wird die andersartige Beschaffenheit des Blutes, besonders die erhöhte Klebrigkeit, kausal herangezogen. Verf. hat gegen das sehr quälende und schwer zu bekämpfende Leiden lokale Röntgenbestrahlung des Penis angewandt. Er hat in zwei besonders schweren Fällen vollständige Heilung erzielt. Es wird durch die Strahlenwirkung nicht nur die Prallheit der Thrombenbildung in wenigen Tagen beeinflußt, sondern es lösen sich vor allem die Gefäßspasmen. Die Röntgenbestrahlung des Penis wurde mit 20% HED. unter 0,5 Cu-Filter vorgenommen. Glans und Präputium wurden nicht bestrahlt. Im ersten Falle wurde die Milz mitbestrahlt, im zweiten nicht. Es ist noch nicht einwandfrei festgestellt, ob nicht durch die Allgemeinbestrahlung der Milz und der Knochen allein Heilung des

Digitized by Google

riapismus erzielt werden könnte, da mit Rückgang der Leukozyten proteolytisches ɔrment frei wird. Außerdem läßt auch bei Schwinden der Milzschwellung der ruck auf die gestauten Beckenvenen nach. Verf. hat bis jetzt beim leukämischen riapismus noch kein so wirksames Mittel wie die lokale Röntgenbestrahlung gesehen.
E. Kottmaier-Mainz.

Schmidt, A.-Bonn: Beobachtungen bei Blasendivertikeln. (Chir. Univ.-Kl.) D. chr. f. Chir., Bd. 215, H. 1/2, S. 48.

Die Zweiteilung der Blasendivertikel in angeborene und erworbene hat zu gegeniligen Meinungsäußerungen Anlaß gegeben. Der Vergleich der klinischen Befunde it den Veränderungen am Sektionspräparat ließ es bei zwei Fällen von Faltenbildung der hinteren Harnröhre unwahrscheinlich erscheinen, daß es bei hochgradigsten eränderungen an Nieren, Harnleitern und hinterer Harnröhre nur so zu kleinen lasendivertikeln gekommen sein sollte, wenn die Divertikel schon im fötalen Leben ɔrhanden gewesen wären. Diese Fälle beweisen, daß selbst bei einwandfrei nachewiesenen angeborenen Veränderungen am Harnapparat, die zu einer ganz beächtlichen Harnstauung führen, nur die Muskelschwäche der Harnblase an tyischen Stellen angeboren sein kann und daß das Divertikel selber erworben ist. Wäre ieses angeboren gewesen, so hätte es bei der enormen Muskelhypertrophie der lasenwand wohl ganz andere Dimensionen gehabt. Offenbar besteht die Notendigkeit zur Annahme einer Stenose der abführenden Harnwege mit Stauung icht. Zwei weitere Beobachtungen legen die Bedeutung der Organraumverhältnisse n kleinen Becken und die Kompression der hinteren Harnröhre mit Hebung des lasenbodens bei dammwärts sich entwickelnden Divertikeln klar. Die Ausbildung er Divertikel kann bei präformierter Muskellücke an typischer Stelle im Laufe es postembryonalen Lebens durch die gewöhnliche Organfunktion der Harnlase erfolgen. Nach den Erfahrungen von Schmidt sind die Blasendivertikel orwiegend als erworben anzusehen.
F. Juliusberg-Braunschweig.

Fürbringer-Berlin: Über organische und funktionelle Blasenleiden. Zschr. . ärztl. Fortbild., Jg. 26, Nr. 5, S. 137.

Von der hohen Warte seiner reichen Erfahrungen bespricht F. Diagnose und Therapie der Blasenleiden, wobei neben altehrwürdigen, wie der Donnéschen Luftlasenprobe und der Zweigläserprobe auch die Ergebnisse der neuesten Forschung — die Psychotherapie — berücksichtigt werden. Lesenswert wegen der allumfassenden Beherrschung des Stoffes durch den Senior des Faches.
M. Cohn-Dresden.

Cumming, R. E.-Detroit: Bladder Dysfunction following Prostatic Abscess (Blasendysfunktion infolge von Prostataabszessen). J. Am. m. Ass., Bd. 92, Nr. 2, S. 128.

Verf. beschreibt einen Fall von Urinretention und späterer Inkontinenz auf Grund eines Abszesses der Prostata, der nach der Urethra hin durchgebrochen war und mit seiner Höhlung (Pseudoventrikel) die Retention von Urin verursacht hatte.
P. Seier-Heidelberg.

Redewill, F. H.-San Francisco: Comparison of Leukoplakia, Malakoplakia and Incrusted Cystitis: Report of Cases and a New Method of Treatment (Vergleich zwischen Leukoplakie, Malakoplakie und inkrustierter Zystitis: ein kasuistischer Bericht und eine neue Behandlungsmethode). J. am. m. Ass., Bd. 92, Nr. 7, S. 532.

Verf. beschreibt zwei Fälle von inkrustierter Zystitis, zwei Fälle von Leukoplakie und einen Fall von Malakoplakie. Um die Diagnose der seltenen Malakoplakie zu stellen, müssen Teile der Herde entfernt werden, die mikroskopisch Makrophagen und Michaelis-Gutmannsche Körperchen enthalten. Diese drei Erkrankungen der Blase ähneln einander darin, daß sie mit Kalkeinlagerungen und der Tendenz zur Epidermisation einhergehen. Die Prognose ist günstig, wenn keine malignen Veränderungen eintreten. Alle drei Erkrankungen sprechen gut an auf eine Diät, die sämtliche Vitamine — besonders Vitamin A — enthält und außerdem werden empfohlen: 3mal wöchentlich 20 Einheiten Parathyroid sowie Kauterisation mit 20%igem Arg. nitric., Diathermie und, wenn Infektionen vorliegen, Anwendung von Ektoantigeninjektionen.
P. Seier-Heidelberg.

Lange-Friesen, J.-Magdeburg: Hernie der Harnröhre. Zbl. f. Gyn., 1929, Nr. 9, S. 538.

Verf. beschreibt einen Fall von „Harnröhrenhernie" bei einer 37jähr. Frau, entstanden durch Abtragung eines Harnröhrenpolypen, wobei nicht nur die Schleim-

Digitized by Google

hat, sondern auch die muskul. Elemente verletzt wurden, so daß es zu einer kl Ausbuchtung der unteren Wand der Urethra gekommen ist, die im Laufe der sich über die ganze hintere Wand ausgebreitet hat, wodurch die Röhrenform ständig verloren ging und nur noch das obere Dach erhalten blieb. Die Herr nur gedeckt von Bindegewebselementen und der Scheidenwand. Verf. erinner dieser Gelegenheit daran, wie große Vorsicht man bei Abtragung von Harnröh polypen anwenden muß, daß man in dem Stiel nicht tiefere Gewebe mitfaßt, und klärt als idealste Methode die ganze Abtragung des Stieles mit Anlegen einer und für mehrere Tage Verweilkatheter, wodurch die Forderung einiger Tage Bet von selbst gegeben sei. H. Albert-Ludwigshafen a. Rh.

Scherbak, A. L.-Brünn: Abschürfungen der Harnröhre und ihre Vermeid Zbl. f. Gyn., 1929, Nr. 9, S. 544.

Zur Vermeidung der nicht so seltenen Kurettage der weiblichen Ureth schleimhaut mit den Rändern des seitlichen Fensters bei den üblichen Me katheter, wodurch oft auffallend langes Bestehen von Harnbeschwerden (Harndr und Harnschneiden bei Frauen) verursacht wird, weist Verf. auf einen von Gers schon 1906 angegebenen Glaskatheter hin von 0,5 cm Durchmesser, der am vord Ende leicht gebogen und gut abgerundet und ohne seitliches Fenster ist. Etwa 5 weit vor seinem Ende sitzt dem Rohr eine kragenförmige Scheibe auf, um ein weites Einführen zu vermeiden. Die Wand des Rohres ist so dick, daß eine erh Bruchfestigkeit gewährleistet wird, wodurch allerdings ein etwas enges Lumen e steht (langsames Ablaufen beim Katheterisieren), das wiederum den Vorteil daß bei überfüllter Blase die Gefahr einer zu raschen Entleerung vermieden w (Herstellende Firma P. Haack, Wien IX. Bez., Garelligasse.)

H. Albert-Ludwigshafen a. Rh.

Wendlberger, J.-Graz: Diphtheriebazillen in der männlichen Urethra. (Der Univ.-Kl.) W. kl. W., 1929, Nr. 12, S. 368.

Daß Pseudodiphtheriebazillen eine hartnäckige Urethritis beim Mann hervo rufen können, ist bekannt. Verfasser beschreibt 3 Fälle, wo neben diesen B zillen auch echte Di-Bazillen in der Harnröhre einwandfrei bakteriologisch fes gestellt wurden. Es bestand bei diesen Patienten, 2 Ärzten und 1 Artisten, ein hartnäckige Urethritis. Ob diese nun durch Pseudo- oder echte Di-Bazillen hervor gerufen wurde, ist nicht bestimmt festzustellen. Es ist aber von Wichtigkeit, da überhaupt letztere in der männlichen Urethra gefunden werden können. Es handel sich allerdings in diesen Fällen um Bazillen, die sich im Tierversuch als avirulen erwiesen, jedoch ist es nicht von der Hand zu weisen, daß sie auf der menschliche Schleimhaut eine Entzündung auslösen können. H. Colman-Berlin.

Pfahler, G. E., u. B. P. Widmann: The Treatment of Epithelioma of th Penis by Radiumtherapy and Electrocoagulation (Die Behandlung des Pen karzinoms durch Strahlentherapie und Elektrokoagulation). J. amer. Roentgenol., Bd. 2 Nr. 1, S. 25.

Kasuistische Mitteilung über 11 Fälle von Peniskarzinom, von denen einer vo vornherein aussichtslos war, bei den übrigen 10 Fällen neunmal primäre Heilun erzielt wurde, die in 8 Fällen drei Jahre und länger anhielt. Diese Resultate wurde mit einer Methode erreicht, bei welcher der Primärtumor durch Elektrokoagulatio beseitigt wurde und die Leistendrüsenmetastasen mit Röntgenstrahlen behandel wurden. Radium allein oder Röntgenstrahlen, die sich bei den Drüsen wirksam e wiesen, brachten den Primärtumor nicht zum Verschwinden. Es waren also in diese Falle die Drüsenmetastasen radiosensibler als der Primärtumor.

Holthusen-Hamburg.

Nachdruck (auch des Abschnittes „Tagesg. Nachr.") ist ohne Genehmigung des Verlege nicht erlaubt

Verantwortlich für die Redaktion: für Originalabhandlungen und T.N.: Prof. Dr. J. H. Ruß Leipzig. Für den Referatenteil: Dr. Fritz Callomon, Dessau

Digitized by Google

Dermatologische Wochenschrift

50 (Bd. 89) 14. Dezember 1929

Aus der Universitätshautklinik, Berlin (Direktor: weiland Prof. Dr. G. Arndt)

Akzidentelle knotige Vakzineerkrankung der Zunge nebst einigen Bemerkungen zur Glossitis papulosa acuta (Michelson)

Von

Dr. H. Gottron

Das Vorliegen eines ungewöhnlichen klinisch-morphologischen Krankheitsbildes gibt Veranlassung, die folgende Beobachtung mitzuteilen.

Am 1. VII. 1925 wurde mir von Prof. v. Ecken die 48jähr. Ehefrau P. K. zur Begutachtung überwiesen. Die Patientin war früher nie krank, hatte 7 gesunde Kinder, keine Fehlgeburten.

Die jetzige Erkrankung soll sich in ihren ersten Anfängen 5 Tage vor Eintritt in die hiesige Beobachtung bemerkbar gemacht haben. Zunächst zeigte sich bei der Kranken angeblich ein Bläschen an der Zungenspitze, das ihr etwas Brennen verursachte. Es bestand mäßiges Krankheitsgefühl. Ob Fieber vorhanden war, läßt sich nicht mit Sicherheit feststellen. Zwei Tage später begab sich die Kranke in die Behandlung eines Arztes, der ihr eine intravenöse Injektion (Salvarsan) verabfolgte. Danach traten Fieber und Kopfschmerzen auf. Beunruhigt über ihren Krankheitszustand suchte die Patientin die Klinique auf.

Befund: Befallen ist ausschließlich die Schleimhaut des Mundes, und zwar im Bereich des Zungenrückens, des weichen Gaumens und der Unterlippe.

Mäßig ausgesprochene Glossitis plicata.

In der Mitte der hinteren Zungenhälfte finden sich auf dem Zungenrücken drei dicht nebeneinandergelagerte, rundlich ovale, flach halbkugelige, mäßig gegenüber der Umgebung vorspringende knotige Gebilde. Diese sind von dunkelroter Farbe und weisen eine ziemlich derbe Konsistenz auf. Das intakte Epitheldach dieser Knoten ist von eitriger graugelber Farbe und wird durchzogen von dunkelroten Streifchen, die sich bei näherem Zusehen als Hämorrhagien erweisen.

Nach dem linken vorderen Zungenrande zu ist ein etwa bohnengroßes knotiges Gebilde vorhanden, das der Oberhaut entbehrt und im Zentrum eine flache kleinhöckrige Ulzeration zeigt. Der Grund dieser Ulzeration ist von bräunlich roter Farbe und weist einzelne punktförmige Hämorrhagien auf. Der Rand der Ulzeration ist im allgemeinen glatt, läßt aber wenige nach dem Geschwürsgrund zu frei flottierende Epithelfetzen erkennen.

Die Umgebung der knotigen auf dem Zungenrücken gelagerten Infiltrate zeigt keinerlei krankhafte Veränderungen.

An der rechten hinteren Hälfte des weichen Gaumens ist ein flach-papulöses, etwa erbsengroßes Gebilde vorhanden, das zentral eine Dellung zeigt. Die Umgebung dieser Effloreszenz weist eine lebhafte, allmählich ins Gesunde übergehende, 1—2 cm breite, mäßig ödematöse Rötung auf.

An der Unterlippenschleimhaut ist ein im Durchmesser 0,5 cm großes flach-papulöses Gebilde sichtbar, das zentral gedellt ist. Auch die Umgebung dieser Effloreszenz zeigt eine lebhaft gerötete Randzone.

Linke Submandibulardrüse erbsengroß, teigig weich, druckempfindlich.

Digitized by Google

Untersuchung auf Syphilisspirochäten verlief negativ. WR war und blieb auch später negativ.

Weder an der Haut noch an der Schleimhaut der Genitalien irgendwelche krankhafte Veränderungen feststellbar. Subjektiv ist die Kranke beim Essen und Sprechen etwas behindert. Temperatursteigerungen nicht vorhanden.

3. VII. 1925 deutlicher Rückgang der Krankheitserscheinungen. Subjektive Besserung, die Patientin kann ungestört essen und sprechen.

Die knotigen, an der Oberfläche sich vorwölbenden Infiltrate sind nicht mehr feststellbar. Die Effloreszenzen sind jetzt vollkommen im Niveau der Umgebung gelegen bzw. mäßig eingesunken. Sie bieten sich jetzt als flache kraterförmige Ulzerationen dar, eine klinisch deutlich wahrnehmbare Infiltration des Geschwürsgrundes ist nicht mehr vorhanden. Der Grund der Ulzeration ist bedeckt mit einem graugelben, etwas abstreifbaren Belag. Der Grund selbst zeigt eine ganz zarte Körnelung.

Auch an der Zungenspitze ist zur Zeit nur noch eine im Durchmesser 1 cm große Ulzeration vorhanden, die einen graugelben Belag aufweist. Von den bindfadendicken freiflottierenden Epithelfetzen ist nichts mehr feststellbar. Die Ulzeration wird jetzt umsäumt von einer schmalen 3 mm breiten, mäßig geröteten Randzone, in deren Bereich einzelne punktförmige Hämorrhagien sichtbar sind.

Am weichen Gaumen ist zur Zeit eine flach-papulöse Effloreszenz vorhanden, in der eine zentrale Dellung nicht mehr erkennen läßt. Die erythematöse Randzone ist wenig lebhaft rot und zeigt verschwommenere Begrenzung.

An der Unterlippe eine ganz flache bläulichrote Erosion, die sich vom Rande her zu epithelialisieren beginnt.

Erbsengroße Submandibulardrüse links.

5. VII. 1925. Gaumen: Linsengroße, zartrosafarbene Erosion; hyperämische Zone fast vollkommen geschwunden. Unterlippe ähnlich umgewandelt.

Auf der Zunge blaßrote erbsengroße Erosionen, deren Belag sich abgestoßen hat.

11. VII. 1925. Die Veränderungen des Zungenrückens haben sich zurückgebildet unter Hinterlassung von grauweißen, kleinlinsengroßen Närbchen, in deren Umgebung die Schleimhaut eine hauchartige grauweiße Trübung zeigt.

Am weichen Gaumen ist eine oberflächliche Atrophie zurückgeblieben, in deren Bereich einzelne Teleangiektasien sichtbar sind.

An der Unterlippe ist außer einer zarthauchigen grauweißen Trübung der Schleimhaut nichts mehr von den vorausgegangenen Krankheitsveränderungen festzustellen.

Keine Drüsenschwellung mehr vorhanden.

Zusammenfassend läßt sich sagen, daß im vorliegenden Falle eine ältere Frau plötzlich ohne stärkere Beeinträchtigung des Allgemeinbefindens mit besonders an der Zunge lokalisierten Erscheinungen erkrankt ist. Diese traten als akut entzündliche, kleinknotige Gebilde auf, die sich baldigst ohne jede therapeutische Beeinflussung zu seicht vertieften Ulzerationen umwandelten und schließlich unter Hinterlassung zarter Närbchen abheilten. Neben den Zungenveränderungen war auf der Schleimhaut des Gaumens und der Unterlippe je eine zentralgedellte, flach-papulöse Effloreszenz sichtbar, die von einer Area umgeben war. Auf der Höhe der Erkrankung war eine teigige Schwellung der regionären Drüsen vorhanden.

Das Krankheitsbild war demnach auch für den Geübteren ungewöhnlich. Das Ungewöhnliche des Bildes war in den akut entzündlichen knotigen Infiltraten des Zungenrückens zu erblicken, die sich in diagnostischer Hinsicht schwer einreihen ließen. Zunächst mußte bei Berücksichtigung des Gesamtbildes die Diagnose Lues in Erwägung gezogen werden, und es ließ sich an einen hypertrophischen Primäraffekt denken oder an ein wucherndes Sekundärsyphilid oder an ein knotig sich vorwölbendes Gummi. Aber schon in dem klinisch-morphologischen Bilde konnte bei näherer Analysierung keine Stütze für Lues gefunden werden. Der akut entzündliche Charakter der Effloreszenzen, die Dellung der auf Gaumen- und Unterlippenschleimhaut vorhandenen Gebilde sowie die

Digitized by Google

ea dieser Effloreszenzen, weiterhin die freiflottierenden Blasenreste am nde der papulo-ulzerösen Zungeneffloreszenz erlaubten nicht, bei der gnose Lues stehenzubleiben. Auch die bakteriologische Untersuchung Spirochäten ergab ein negatives Resultat. Späterhin bestätigten die gativ verlaufene serologische Untersuchung sowie das Fernbleiben der nitalschleimhäute und der gesamten Hautdecke von Krankheitsverlerungen wie insbesondere der weitere Verlauf der Erkrankung die lehnung der Diagnose Lues.

Einige analoge Verhältnisse im Krankheitsbilde des vorliegenden lles zu früheren sicher diagnostizierten Fällen von akzidenteller Vakzinekrankung sowie die Tatsache, daß die Erkrankung der Patientin in eine hreszeit (Anfang Juli) fiel, in der öffentliche Impftermine abgehalten erden, ließen den Gedanken aufkommen, daß es sich bei der Kranken n eine ungewöhnliche Form einer akzidentellen Vakzineerkrankung handeln nne. Dementsprechend wurde die Krankengeschichte dahingehend zu gänzen gesucht, ob sich mit Hilfe anamnestischer Daten die Entstehung es Krankheitsbildes durch Übertragung von Vakzine auf die betreffende krankte Region erweisen ließ. Es stellte sich dabei heraus, daß ein nkelkind der Patientin vor etwa 14 Tagen geimpft worden war. Auf eiteres Befragen gab dann die Kranke, die das geimpfte Kind wartete, n, daß sie den erkrankten Arm des Kindes wiederholt gestreichelt und küßt habe, um das jammernde Kind zu beruhigen. Durch eine dertige Berührung ist wohl die Infektion der Mundschleimhäute und insesondere die der Zunge zustande gekommen. Nicht unerwähnt darf aber as Vorliegen einer Lingua plicata bei der Patientin bleiben. Wiederholt onnten wir nämlich luetische Primäraffekte der Zunge gerade bei Lingua licata mit gleichzeitiger Exfoliatio areata linguae beobachten, während a im allgemeinen die Zunge als Eingangspforte eine schlechte Haftfähigkeit ür das luetische Virus abgibt. Und so hat wohl auch bei der oben ausührlich mitgeteilten Beobachtung die Glossitis plicata mit den dabei einergehenden oberflächlichen Epitheldefekten die Haftfähigkeit des Vakzinevirus erleichtert.

Im vorliegenden Krankeitsfalle gaben demnach die anamnestischen Daten eine gute Fährte zur Klärung des ungewöhnlichen morphologischen Bildes. Bei näherer Analysierung war aber auch darin eine Stütze für die klinische Diagnose akzidentelle Vakzine gegeben. In erster Linie sprachen hierfür die gedellten Krankheitseffloreszenzen an Lippe und Gaumen. Weiterhin ist vor allem in den freiflottierenden Epithelfetzen am Geschwürsrand der knotigen Effloreszenz an der Zungenspitze eine Bestätigung der Diagnose zu erblicken. Diese Epithelfetzen sind eben Reste einer Blasendecke, womit der Hinweis darauf gegeben ist, daß es sich in dem gegebenen Fall um eine blasig umgewandelte papulöse Effloreszenz gehandelt hat. Im Sinne einer akzidentellen Vakzine war vor allem der akut entzündliche Charakter der Effloreszenzen mit den zahlreichen Hämorrhagien zu verwerten, Krankheitssymptome übrigens, die mit der Diagnose Lues nicht zu vereinbaren waren. Vor allem sprach für die Richtigkeit der Diagnose die Art (Umwandlung der papulösen Effloreszenzen in flach erosiv-ulzeröse Gebilde) und die Schnelligkeit des Ablaufes der Erkrankung ohne jede therapeutische Beeinflussung. Die klinische Diagnose „akziden-

Digitized by Google

telle Vakzine" konnte experimentell nicht bestätigt werden, da E... sionen von der Patientin abgelehnt wurden. Auch mißlang der Ver... Paschensche Körperchen im Abstrich nachzuweisen.

Akzidentelle Vakzine der Mundschleimhaut ist wiederholt beobac... worden, und Zurhelle hat ja die in der Literatur niedergelegten Fä... zusammengestellt. Das klinische Bild, das in jenen Fällen geschil... wird, ist abweichend von dem hier gegebenen, zumindest aber abweic... von dem Bild, das sich mir bei der ersten Beobachtung darbot. ... allgemeinen trifft man bei akzidenteller Zungenvakzine blasige o... pustulöse Effloreszenzen, die zentrale Dellung aufweisen, und die s... dann zu seichten erosiv-ulzerösen Gebilden umwandeln. Veränderun... die im vorliegenden Falle erst im weiteren Krankheitsverlauf festzustel... waren. Im Beginn der Beobachtung beherrschten bei der Patientin P. ... die knotigen Effloreszenzen des Zungenrückens das Krankheitsbild. H... durch kam das ungewöhnlich klinisch-symptomatische Bild zustande. A... Zungenrücken war demnach in der Hauptsache nur das papulöse Stadi... der akzidentellen Vakzine ohne ausgesprochene Weiterentwicklung vo... handen. Jedenfalls zeigt dieser Fall, daß bei akzidenteller Vakzine an d... Mundscheimhaut zumindest ein papulöses Stadium vorübergehend besteh... und das klinische Erscheinungsbild beherrschen kann.

Eine morphologisch ähnliche Beobachtung hat bisher wohl nu... Marschik beschrieben. Marschik konnte bei einem 23jähr. Manne a... dem Zungenrücken mehrere erbsengroße, harte, empfindliche Prominenz... feststellen, die in den nächsten Tagen größer und weicher wurden und ei... gelblichweiße Verfärbung annahmen. Der Kranke entzog sich der weiter... Beobachtung. Solange dieser Patient in Behandlung stand, blieb e... Marschik in diagnostischer Beziehung ganz unklar. Es wurde vor alle... an gummöse Veränderungen gedacht. Erst zwei weitere in der gleiche... Zeit gemachte Beobachtungen von akzidenteller Vakzine der Mundhöhl... bei denen in der Hauptsache blasige und ulzeröse Veränderungen m... diphtheroidem Belag vorhanden waren, legten den Gedanken nahe, da... es sich auch im ersten Falle um eine akzidentelle Vakzine gehandelt hatt... zumal da die Beobachtung in eine Zeit fiel, in der in Wien anläßlic... einer Variolaepidemie allgemeine Durchimpfung der Bevölkerung vorge... nommen wurde.

In dem hier mitgeteilten Falle und in dem Falle I von Marschik war das Krankheitsbild durch akut papulöse Gebilde des Zungenrücken... charakterisiert, Veränderungen, die durch Auswertung der Anamnese und i... unserem Falle außerdem durch nähere Analyse der morphologischen Ver... änderungen als akzidentelle Vakzine aufzufassen sind. Anläßlich dieser Be... obachtung seien einige kurze Bemerkungen zur Frage der „akut papulöse... Glossitis" gemacht. Wenn man sich auch gegenüber den in der älteren... dermatologischen Literatur auf Grund rein klinisch-morphologischer Be... obachtungen niedergelegten selteneren Krankheitsbildern Zurückhaltung... hinsichtlich der nosologischen Einreihung dieser Fälle auferlegen soll, s... dürfte doch der mitgeteilte Fall Veranlassung geben, auf das erwähnt... Krankheitsbild zurückzukommen. Bekanntlich hat im Jahre 1890 Michel... son auf Grund einer Beobachtung das Krankheitsbild der akuten papu... lösen Glossitis aufgestellt. Mikulicz hat bald darauf eine ähnliche Be...

Digitized by Google

achtung gemacht. Diese Erkrankung fand dann Aufnahme in dem Atlas er Krankheiten der Mund- und Rachenhöhle von Mikulicz und Michelson und in dem bekannten Buche der Mundkrankheiten von Mikulicz-Kümmel. Bei der Seltenheit des Bildes, das selbst erfahrenen Dermatologen kaum zu Gesicht gekommen ist, hegte man vielfach Zweifel an der Richtigkeit jener Beobachtung. Und doch kann, wie die oben näher beschriebene Erkrankung zeigt, ein Symptomenkomplex unter dem Bilde der akut papulösen Glossitis sich ausbilden. Michelson blieb die Ätiologie eines Falles unklar. Er dachte vor allem an Variola. Auch Friedrich Kraus hat diese Ansicht in seiner Abhandlung über Mundkrankheiten übernommen, schließlich aber doch Variola abgelehnt, da das Allgemeinbefinden und die mangelnde Beteiligung der übrigen Schleimhaut und der Hautdecke gegen Variola sprachen. Schech hielt es für wahrscheinlich, daß es sich in dem Falle von Michelson um eine Variolapustel gehandelt habe. Kümmel erinnerte bei der Stellungnahme zu der Ansicht Schechs daran, daß klinisch sich eine gewisse Ähnlichkeit mit Variola nicht abstreiten läßt, daß aber die äußeren Verhältnisse und die Anamnese keinen Anhaltspunkt für diese Annahme ergeben haben. In der ausführlichen Krankengeschichte, die Michelson gibt, finden sich nun Angaben, die besagen, daß seine Patientin plötzlich im Sommer, also in einer Jahreszeit, in der öffentliche Impftermine stattfinden, erkrankt ist, und daß sie ein einjähriges Kind, also ein impfpflichtiges Kind, gehabt hat. Damit ist eine gewisse Möglichkeit vorhanden, daß in der Umgebung der Erkrankten eine Vakzination stattgefunden haben kann. Damit gewinnt bei aller Zurückhaltung, die man sich bei der nachträglichen Identifizierung von Krankheitsbildern auferlegen soll, die Annahme an Wahrscheinlichkeit, daß es sich auch bei der akut papulösen Glossitis, die Michelson beschrieben hat, um eine akzidentelle Vakzine gehandelt hat. Dafür sprechen auch die Anschauungen, die die verschiedenen Autoren hinsichtlich der Ätiologie der Glossitis papulosa geäußert haben, dafür spricht die Möglichkeit, daß in der Umgebung der Patientin von Michelson eine Vakzination stattgefunden hat, und insbesondere ist in diesem Sinne die Analogie zu verwerten, die zwischen den von Michelson geschilderten morphologischen Veränderungen und den hier näher beschriebenen besteht. Auch im Falle von Michelson waren akut papulöse Gebilde der Zunge vorhanden, deren Infiltration sich schnell zurückbildete und in flache Ulzerationen umwandelte, um alsdann baldigst zur Abheilung zu gelangen.

Jedenfalls zeigt der obige Fall, daß eine akzidentelle Vakzine unter dem Bilde einer akut papulösen Glossitis auftreten kann.

Literatur

Kraus, Fr., Erkrankungen der Mundhöhle. Nothnagels spez. Path. u. Ther., 16, Bd. 1. — Marschik, H., Vakzine der Mund- und Rachenschleimhaut. W. m. W., 1908, Jahrg. 58, Nr. 22, S. 1234. — Michelson, Einige seltenere Zungenkrankheiten. B. kl. W., 1890, S. 1094. — Mikulicz-Kümmel, Mundkrankheiten, 4. Aufl., 1922. — Paschen, Variolavakzination. Jochmanns Lehrb. d. Infektionskrkh., 2. Aufl., 1924. — Zurhelle, E., Isolierte Vakzineerkrankung der Zunge. Derm. Zschr., 1925, Bd. 45, S. 28.

Digitized by Google

Aus dem ukrainischen Staatsinstitut für Pathologie und Arbeitshygiene
(Direktor: Prof. Dr. E. M. Kagan)

Tumorartige Xanthomatosis mit Störungen seitens des endokrinen und des Nerven-Systems

Von

Dr. A. L. Chalipsky und Dr. A. M. Weger

Mit 3 Abbildungen im Text

Klinisch sind die folgenden drei Grundformen der Xanthome zu unterscheiden: die flache, die tuberöse (oder papulo-tuberöse) und die tumorartige.

Davon stellen die ersteren — Xanthoma planum oder Xanthelasma — Flecken oder unbedeutende, die Haut überragende Erhöhungen (1 bis 2 mm hoch) dar, die scharf abgegrenzt, kanarien-, zitronengelb oder safranfarbig, rund oder oval von weicher, bisweilen schlaffer oder mäßig-derber Konsistenz sind. Die Prädilektionsstelle dieser Gebilde ist der innere Teil des Lids, die Falten an Handteller und Fußsohlen. Sie kommen, wenn auch weit seltener, an anderen Körperteilen vor. Gewöhnlich sind sie symmetrisch gelagert. Sie werden im präsenilen Alter und im Senium beobachtet, bei Frauen etwas häufiger als bei Männern. Sie rufen keinerlei subjektive Empfindungen hervor und gehen meist mit keinen, irgendwie bemerkbaren Störungen im Organismus einher. Die Entwicklung derselben erfolgt langsam und sie bestehen oft das ganze Leben lang.

Die zweite Form — Xanthoma tuberosum, Xanthoma tuberosum multiplex, Xanthoma disseminatum, Xanthome éruptif — stellen einen Ausschlag von papulösem oder tuberösem Charakter dar. Die Elemente desselben sind stecknadelkopf- bis bohnengroß, gelb, rot, braun, manchmal mit einem Stich ins Violette gefärbt, von derber, seltener von weicher Konsistenz. Die rote bzw. braune Färbung rührt von der reichen Vaskularisation und von der Pigmentablagerung her; drückt man mit einem Glase darauf, so tritt die Grundfärbung, das Gelb, hervor. Die Elemente des Ausschlags, besonders die feinen darunter, sind oft von einem rosafarbenen Kranze umringt; die Zahl derselben schwankt und kann einige Hundert Stück erreichen. Die Elemente können über den ganzen Körper verstreut sein, ihre Lieblingsstellen sind aber: die behaarte Kopfhaut, die Ellenbogen, Knie, das Gesäß, die Gelenkflächen der Finger. Eine derartige Lokalisation der Xanthome wird dadurch erklärt, daß die genannten Stellen häufig traumiert, Schädigungen, Stößen, Reibung ausgesetzt sind. Durch denselben Umstand (die Reibung) erklärt man das Auftreten der flachen Xanthome an Orten, wo die Haut Falten oder tiefe Furchen bildet, wie z. B. an den Lidern und in den Falten der Handteller und der Fußsohlen. Die Bildung von Xanthomen wurde an Einspritzungsstellen beobachtet, nach Arseninjektionen und auch an der Stelle von Kratzeffekten (Chauffard u. Laroche): auch auf den Narben nach Laparotomie (Bross, Posner, Gitting), auf syphilitischen Narben (Bussa-

Digitized by Google

LAI), an den Orten früherer Pockenimpfungen (KNOWLES und FISCHER) und an Stellen von Hautkrankheiten, z. B. vom WIDALschen Lichen (JADASSOHN), dem Herpes zoster (WEIDMANN) wurden sie gesehen. In dem Falle von SÉZARY waren Xanthome in den Ohrmuscheln vorhanden, wo sich Uratablagerungen nachweisen ließen. In dem Falle von GILBERT, CHABROL und BÉNARD saßen die Xanthome im Gebiet der Gelenke, wo auch Ablagerungen von harnsauren Salzen gefunden wurden. Daher äußerte sich SÉZARY in dem Sinne, die Orte der Uratablagerungen konnten als Punkte wirken, wohin das Cholesterin angezogen wird, d. h. sie dürften als Analogon der Gichtablagerungen gelten. Sowohl die tuberösen als auch die flachen Xanthome zeigen Neigung zu einer mehr oder weniger symmetrischen Lage, im Gegenteil zu diesen letzteren sind die ersteren aber vorwiegend am Rumpfe und den Extremitäten lokalisiert und kommen nicht nur im Greisenalter, sondern auch bei Kleinkindern vor.

Die Entwicklung der Xanthome kann langsam, durch konsekutive Ausschläge, oder rasch, im Laufe etwa eines Monates erfolgen. Von subjektiven Empfindungen wird manchmal über Juckreiz und Schmerzhaftigkeit geklagt.

Flache und besonders papulöse Xanthome können im Verlaufe einer Lebererkrankung, einer Nephritis, auch bei Diabetes auftreten (Xanthoma diabeticum), wobei mit Beseitigung der Symptome des Hauptleidens auch sie gewöhnlich schwinden. Solche Xanthome wurden früher als „symptomatische" bezeichnet, zum Unterschiede von den gewöhnlichen, die mit keiner der genannten Krankheiten in Beziehung stehen. SIEMENS, DARIER, WEDROW u. a. weisen auf gewisse Eigenarten im klinischen Verlaufe der symptomatischen Xanthome hin. Der Verlauf derselben ist nämlich eher akut, die Elemente des Ausschlags sind kleine, meist von papulösem Charakter, gehen mit einer mehr oder minder starken reaktiven Rötung einher, sind häufiger über den ganzen Körper verstreut, wobei nicht selten gerade die „Prädilektionsstellen" verschont werden; auch die subjektiven Empfindungen sind heftiger. Die gewöhnlichen oder die sogenannten „vulgaren" Xanthome entwickeln sich in chronischer Weise, sind häufig an den Lieblingsorten lokalisiert, zeigen eine Neigung zur Rückbildung nicht in so hohem Grade wie die symptomatischen Xanthome und bleiben nicht selten für das ganze Leben bestehen.

Die dritte Form — Xanthome en tumeurs — wird durch geschwulstartige, runde, ovale oder längliche Gebilde dargestellt, die einer breiten Basis oder einem Stiele aufsitzen, gelb, braun oder violett und von weicher oder fibröser Konsistenz sind. Diese Geschwülste können die Größe eines Hühnereies erreichen oder noch größer sein. Sie sind häuptsächlich an den Ellenbogen, den Knien und Schultern lokalisiert, d. h. da, wo auch die tuberösen Xanthome sich am häufigsten sehen lassen.

Die Xanthome sitzen in der Kutis und sind meist von der Epidermis durch einen schmalen Streifen getrennt, sie sind folglich typische Hautgebilde.

Bei der histologischen Untersuchung findet man in den Xanthomen eigenartige, große, polyeder- oder spindelförmige Zellen mit einem oder mehreren Kernen und einem Protoplasma, in dem eine fettige Substanz in Form von Körnchen, Tröpfchen und Kristallen enthalten ist. Dies sind

Digitized by Google

die sogenannten „xanthomatösen Zellen". Oft liegen sie in der K... konzentrisch rings um die Gefäße, indem sie die Bünder des Bindegewe... und der Elastika auseinanderdrangen; manchmal bildet sich um d... Zellen herum ein fibröses Gewebe, das den Elementen des Gebildes e... derbe Konsistenz verleiht. Die einen Fettkörnchen und -tröpfchen las... sich mit Osmiumsäure nur schlecht färben, erhalten durch Bearbeitu... mit Sudan III eine orangerote Färbung und zeigen im polarisierten Lic... Polychromasie, d. h. sie erweisen sich als Cholesterinesther, währe... andere Körnchen wiederum durch Osmiumsäure eine schwarze Färbu... durch Sudan III eine rote erhalten und keine Polychromasie aufweis... es sind also gewöhnliche Fette. Es gibt aber auch Hinweise darauf, d... die Neutralfette manchmal in den Xanthomen sogar prävalieren könn...

Nach STANCANELLI hängt die gelbe Färbung der Xanthome von d... Gehalt derselben an Substanzen ab, die dem Lutein verwandt sind; nach d... Untersuchungen von SIEMENS hängt ihre Färbung von zwei Substan... ab, dem Karotin und dem Xanthophyl, die in den Nährstoffen enthal... sind (Karotin ist in großen Mengen in den Burkanen [Möhre] enthalte... Die Versuche von ANITSCHKOW, der Tiere mit einer an Lipochrom se... reichen Nahrung fütterte, haben gezeigt, daß die Haut solcher Tiere ge... wird. LABBÉ wies nach, daß menschliches Fett, Butter und Blutseru... der Kühe ein Pigment enthalten, das dem Karotin nahe steht. VAN DE... BERG gelang es durch Fütterung von Kranken mit einer an Lipochro... reichen Nahrung (Gemüse, Eier) bei denselben Subjekten den Gehalt d... Blutserums an Karotin von 0,4 bis auf 1,34 zu steigern. LABBÉ führ... die Xanthochromie der Diabetiker auf ihre Diät zurück, die an Lipochro... reich ist, und auf die verlangsamte Ausscheidung und den verzögerte... Abbau des Pigmentes infolge Störungen des Stoffwechsels. Unter Ein... wirkung des Lichtes absorbieren Karotin und Xanthophyl Sauerstoff und werden entfärbt. Aus diesem Grunde meint SIEMENS, die gelbe Färbung des Xanthoms müsse bei Lichtzutritt und bei Armut der Nahrung an den erwähnten Substanzen heller werden. SIEMENS bezeichnet die Xanthome als eine Cholesterin-(Lipoid-)infiltration, DARIER rechnet sie zu den durch Dehnung entstehenden Geschwülsten, PULVERMACHER glaubt, die Cholesterininfiltration komme in einem präformierten Gewebe von fibromatösem Typus zustande und die Xanthome seien deshalb als „xanthomatöse Fibromata" zu werten.

Obgleich die Xanthome typische Hauttumoren sind, so können doch auch die Schleimhäute und die inneren Organe von demselben befallen sein. So hat man Xanthome an den Schleimhäuten der Mundhöhle, der Bronchien, der Bindehaut des Auges, am Peri- und am Endokard, am Periost, den Sehnen, dem Perineurium und anderen Orten getroffen.

Man unterscheidet noch eine sekundäre Xanthomatisation („la xanthomisation secondaire" der Franzosen), welche in Cholesterininfiltration verschiedener Neubildungen: Sarkome, Eierstockzysten, Fibrome und anderen besteht. Diese Erkrankung hat mit den wirklichen Xanthomen nichts gemein.

Was die Ätiologie der Xanthome anbelangt, so ist noch vieles darin dunkel und sie darf zur Zeit noch nicht als erforscht gelten. DARIER sagt hierüber: „Die Xanthome sind im allgemeinen ein Ausdruck des ge...

Digitized by Google

törten Metabolismus der Lipoide und Fette mit Ablagerung dieser Substanzen in den Geweben". Wie oben erwähnt, können Xanthome bei Lebererkrankungen, bei Nephritis und Diabetes entstehen. Es gibt aber nicht allzuwenig solcher Beobachtungen, in denen Xanthome auch ohne diese Erkrankungen auftraten. Dies bezieht sich auf die sogenannten vulgaren und besonders auf die angeborenen Xanthome.

Pincus, Pick, E. Schmidt, Chauffard u. a. sehen eine Beziehung der Xanthome zur Hypercholesterinämie. Im Blute xanthomatöser Kranken war der Cholesteringehalt häufig gesteigert (600—700 mg und mehr in 100 ccm Blutserum), während die Norm (nach Autenrieth und Funk) 140—160 mg, nach Chauffard und anderen Autoren 120—180 mg beträgt. Nach Meinung dieser Autoren wird das Cholesterin mit der Galle als solches oder in Form von Gallensäure eliminiert. Wird das Cholesterin aber in ungenügendem Maße ausgeschieden und befindet es sich im Blute im Überschusse, so kann es an diversen Orten abgelagert werden, nämlich in der Haut als Xanthome, in der Hornhaut als Arcus senilis, in der Retina als weiße Plaques, in den Arterialwandungen als Atheromatose, in der Gallenblase in Form von Gallensteinen. Die Cholesterinämie steigert sich während der Schwangerschaft, der Menses und in der Puerperalperiode; der Gehalt an Cholesterin ist ziemlich beträchtlich bei der Brightschen Krankheit, namentlich aber bei Distentionsikterus; die Hypercholesterinämie kommt auch bei Diabetes, der Arteriosklerose, in veralteten Fällen von Lues, nicht selten bei Erkrankungen des Blutes vor und — nach Fischl — bei allen mit Eosinophilie einhergehenden Dermatosen. Eine Herabsetzung des Cholesterins im Blute wird bei allgemeiner Erschöpfung, Kachexie, bei schweren fieberhaften Infektionen, bei Tuberkulose beobachtet.

Nach der Meinung Chauffards wird Cholesterin dem Organismus in geringen Mengen in den Nährstoffen zugeführt, entsteht aber in der Hauptsache im Organismus selbst als Resultat der inneren Sekretion verschiedener Organe und Gewebe, namentlich der Nebennieren und Ovarien. Im Gegensatz hierzu nimmt Aschoff an, das gesamte Cholesterin werde mit der Nahrung eingeführt, die Nebennieren und Sexualdrüsen regeln aber nur seine Menge in den Organen. Was die Cholesterinablagerungen in den Xanthomen anbetrifft, so hält Lubarsch die Lymphstauung für ihre Ursache, Siemens erklärt aber ihre Entstehung durch konstitutionelle Anomalie der Zellen: „spezifische Cholesterophylie". Er meint, eine derartige Fähigkeit der Zellen verstände sich in bezug zu den Xanthomen von selbst, die den Geschwülsten nahe stehen und enge Beziehungen zu den Naevi aufweisen, beim Vorhandensein letzterer fehlt aber Diabetes häufig gänzlich, und auch die Lebererkrankungen und die Hypercholesterinämie bleibt aus. Cholesterin legt mehr „Affinität" zu dem Bindegewebe der Haut als zu dem Bindegewebe der inneren Organe; dadurch ist es zu erklären, daß Xanthome der Haut häufiger sind als solche der inneren Organe. Wedrow, der von der Lipoidophylie der Zelle überhaupt spricht, entwickelt diesen Gedanken noch weiter. Er sagt, die Lipoidophylie könne von zwei Momenten abhängig sein, entweder von dem Verluste der Fähigkeit der Zellen, die ihnen zugeführten Lipoide zu bearbeiten oder von einer Neigung zu erhöhter Absorption der Lipoide aus dem Blute. Indem er die „zentrale Regelung des Lipoidmetabolismus" als

Digitized by Google

Grundfaktor anerkennt, meint er, daß bei Störung dieser Regelung auf einer unscharf ausgeprägten Lipoidophylie der Zellen ein symptomatisches Xanthom auftritt, bei konstitutioneller, hereditärer Lipoidophylie aber eine stabile Form des Xanthoms in Erscheinung tritt. Politzer und Wei glauben, die primären Alterationen müßten in den bindegewebigen Zell der Adventitia zustande kommen, und zwar in den papillären und su papillären Gefäßen. Die Zellen sollen durch die Gefäße Lipoide erhalte sich mit ihnen sättigen, proliferieren, sich vermehren und in typisch xanthomatöse Zellen umwandeln.

Hypercholesterinämie kommt bei Xanthomen häufig, bei weitem ab nicht immer vor.

Die Literatur enthält eine ansehnliche Anzahl von Beschreibunge in denen Xanthome ohne gleichzeitige Hypercholesterinämie geschilder werden. Hierher gehören die Fälle von Arzt, Ingram, Rosenthal-Braunisch, Siemens, Baar, Kaluschsky. In dem von Siemens wieder gegebenen Falle blieb die Cholesterinmenge normal, ungeachtet des starken Ausschlages des Xanthoma tuberosum, das über den ganzen Rumpf, die Extremitäten und das Gesicht verstreut war; einmal wurde der Gehalt an Cholesterin sogar unter der Norm gefunden. In dem Falle von Wedrow unterlagen die Xanthome einer Rückbildung, obwohl eine stabile Hypercholesterinämie beobachtet wurde. In dem Falle von Kaluschsky, in welchem multiple knotige Xanthome auftraten, blieb das Cholesterin des Blutes im Bereiche der Norm; in den 8 Fällen von Mason, Michael und Wollstih ebenfalls. In dem Falle von Nicastro lag weder Cholesterinämie noch Lipoidämie vor. Dieser Umstand einerseits, andererseits aber solche Tatsachen, wie die fehlende Abhängigkeit zwischen der Schwere der Erkrankung und dem prozentuellen Cholesteringehalt des Blutes, das Ausbleiben der Xanthome bei Vorhandensein der Hypercholesterinämie und das Auftreten dieser letzteren bei verschiedenen anderen Hautkrankheiten, hat die Lehre von dem obligaten Zusammentreffen der Hypercholesterinämie mit der Xanthombildung ins Wanken gebracht. Siemens äußerte sich dahin, all dies hänge von der „Affinität" der Zellen gegenüber dem Cholesterin ab. Seiner Meinung nach wird die Bildung von Xanthomen bei Hypercholesterinämie erleichtert, obwohl bei stark ausgeprägter „Cholesterophylie" der Zellen zur Xanthombildung schon die im normalen Blute enthaltene Cholesterinmenge genügt.

Die Kranke G., 23 Jahre, Griechin, Lehrerin, wandte sich an uns mit Klagen über Tumorbildung im Gebiete der Extremitäten und des Rumpfes, allgemeine Schwäche, leichte Ermüdbarkeit, hartnäckiges Kopfweh, das mit Übelkeit einherging, manchmal auch von Erbrechen begleitet war; sie hatte auch häufige und anhaltende Anfälle von Schwindel, gesteigerte Reizbarkeit, überwiegend schlechte Stimmung, Herzklopfen, Anfälle von Schmerzen und unangenehme Beklemmungsgefühle im Gebiete des Herzens, schlechten Appetit, häufige Stuhlverhaltung; in den letzten 3—4 Jahren hatte sie stark an Gewicht abgenommen, auch klagte sie über starken Durst, den sie nur mit kaltem Wasser löschen konnte.

Anamnese: Vater mit 67 Jahren an Hemiparese gestorben, Potator, Mutter mit 66 Jahren einem Glottissarkom erlegen, 5 Brüder und 2 Schwestern sind am Leben und laut den Angaben der Kranken gesund. Lues und Tuberkulose werden in Abrede gestellt. In der Kindheit Masern und Parotitis epidem., mit 14 Jahren Typhus abdominalis, mit 18—19 Jahren Malaria. Seit dem 19. Jahr verheiratet. Menses fehlen und sind nie aufgetreten. Libido ist sowohl vor der Verheiratung als auch in der Ehe ausgeblieben. Keine Schwangerschaft. Mutter und Schwestern waren in normaler Weise

Digitized by Google

enstruiert. Die vorliegende Erkrankung setzte ein, als Patientin 6 Jahre alt war. Den anzen Winter hindurch hatte sie, nach ihren Worten, an akutem Gelenkrheumatismus elitten, hatte gesteigerte Temperatur, die Gelenke waren ihr geschwollen und Patientin ar 5—6 Monate lang außerstande sich wegen Schmerzen in den Extremitäten selbständig u bewegen. Bald danach fingen sich an den Fingern und Zehen und auch an anderen örperteilen Neubildungen zu zeigen. Diese nahmen an Zahl und Ausmaßen rasch zu nd hatten nach einem Jahre die Zahl und die Größe erreicht, die sie jetzt noch aufweisen. Die Neubildungen stören die Kranke keineswegs, so daß sie schreiben, sticken nd verschiedene feine Manipulationen ausführen kann.

Status praesens: Die Kranke ist klein von Wuchs, von regelmäßigem Körperbau nd herabgesetztem Ernährungszustande. Die Hautdecken und die sichtbaren Schleimäute sind blaß. Das Unterhautzellgewebe ist schwach entwickelt. Die submaxillaren nd die Achsel-Drüsen sind merklich vergrößert. Seitens der inneren Organe: Dämpfung über der rechten Lungenspitze, rauhes Atmungsgeräusch über der ganzen Lunge, verlängerte Exspiration an der Spitze bei der Spina scapulae, undeutliche, vereinzelte, feinblasige Rasselgeräusche bis zur zweiten Rippe. Rauhe Atmung über dem ganzen linken Lungenfeld. Diagnose: gestörtes Gleichgewicht (Labilität) gegenüber der Tuberkulose (A_1).

Die Herzgrenzen sind normal. An der Spitze blasendes systolisches Geräusch, das an der Basis beträchtlich stärker wird. Puls 88, rhythmisch, von guter Füllung. Blutdruck: im Sitzen 95/45, im Stehen 88/40. Leber und Milz sind nicht palpabel. Röntgenoskopischer Befund: Verkalkte kleine Herde im Gebiet der rechten Spitze, im ersten Interkostalraum und unmittelbar an der Übergangsstelle der Aortae ascend. in dem Arcus

Abb. 1

aortae. Am Elektrokardiogramm ist Temperatur sehr schwach ausgeprägt, fehlt stellenweise gänzlich. Diagnose: Myodegeneratio cordis. Blutuntersuchung: Hämoglobin 70%, Erythrozyten 5360000, Leukozyten 6000, Farb. Ind. 0,71, Polychromasie in dicken Tropfen (+). Neutrophile 51%, Lymphozyten 42%, Monozyten 3%, Eosinophile 3%, Basophile 0,5%, Blutplättchen 235840; vitale Körnelung 0,2%. WR, SGR, MR negativ.

Die Menge des Cholesterins im Blut ist merklich erhöht. Bei der Harn- und Fäzesuntersuchung wurde kein pathologischer Befund erhoben.

Seitens der Augen: Hypermetr. sin., Astigm. hyperm. dextr., Arcus senilis an beiden Hornhauten. Augenhintergrund normal.

Entscheidung des Gynäkologen: allgemein verengtes Becken, infantiler Uterus, Verkürzung des hinteren Gewölbes. Fehlen der Menses und der Libido.

Nervensystem: Hoher, konischer Gaumen, angewachsene Ohrläppchen. Seitens der Hirnnerven macht sich eine Asymetrie des linken Fazialis bemerkbar. Die Muskelkraft ist herabgesetzt, die Muskulatur der oberen Extremitäten ist hypotonisch. Parästhesie an den Fingern und Zehen aller Extremitäten, besonders rechts, mit unscharf ausgeprägter Hypalgesie. Knie- und Achillesphänomene deutlich gesteigert. Die Reflexe von Meyer und Léri bleiben aus. Die übrigen Periostal-, Sehnen- und Hautreflexe weisen keinerlei Abweichungen gegenüber der Norm auf. Weder Klonus und pathologische Reflexe. Rhythmischer Fingertumor von geringer Amplitude. Ablenkung seitwärts bei der Probe auf Romberg bei geschlossenen Augen. Lebhafter, roter, rasch schwindender Dermographismus. Lebhafte Reaktion der Pylomotoren, Hyperhydrosis der Handteller und Füße. Emotive Labilität und erhöhte nervöse Erregbarkeit. Am Röntgenogramm zeigte der Schädel keinerlei Abweichungen von der Norm.

Digitized by Google

Haut: Im Gebiet aller Gelenke beider Hände sind tumorartige Wucherungen von ungefähr runder Form, brauner Färbung und weicher Konsistenz nachweisbar. Die Geschwülste sind beweglich, nicht mit den unterliegenden Geweben verwachsen, zeigen keine entzündlichen Merkmale. Die Epidermis ist darüber nicht alteriert, abgesehen von der Färbung und legt sich leicht in Falten. Die umliegende Haut ist normal.

Die bedeutendste Größe erreichen die Geschwülste an dem die 2. und 3. Phalanx verbindenden Gelenk; sie sind hier bis pflaumengroß (siehe Abb. 1). Tumore derselben Art sind an den Großzehen und den kleinen (fünften) Zehen der beiden Füße zu sehen. Dem äußeren Rande der beiden Füße entlang und im Gebiet der Achillessehnen beiderseits sind die Geschwülste besonders beträchtlich, bis über hühnereigroß. Im Gebiet der beiden Knie gibt es je zwei taubeneigroße Tumoren, die übereinander situiert (siehe Abb. 2). Das nämliche ist auch in der linken Glutealfalte nachweisbar, wobei am inneren Rande derselben, dem Anus näher zu, eine faustgroße Geschwulst sitzt, über letzterer aber und beinahe bis Anus reichend eine weitere von geringem Umfange, gelegen ist (siehe Abb. 3). Auch an den Ellenbogen und der rechten Schulter gibt es Tumoren. Die Geschwülste sind indolent und stören die Kranke nicht einmal beim Ausführen der feinsten Arbeiten. Röntgenologisch wurde seitens der Diaphysen der Phalangen eine unwesentliche, gleichmäßige Verdickung infolge periostaler Alterationen vom Typus „periostite hypertrophiante" diagnostiziert, wie sie Marie schilderte; im Gebiete der Phalangealepiphysen liegen geringe Veränderungen vor, die den Charakter einer Arthrosis deformans tragen. In der Articulatio interphalangea II der kleinen Finger sind Erscheinungen einer Subluxatio bemerkbar.

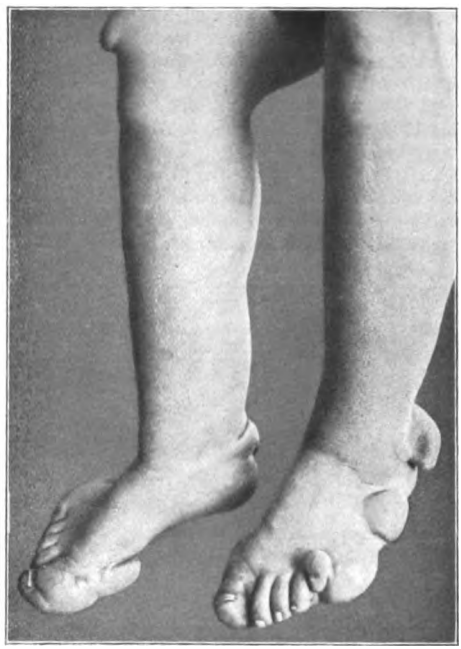

Abb. 2

Die histologische Untersuchung der Geschwülste. Pilzartiger Tumorknoten der Haut auf kurzem Stiele sitzend, haselnußgroß, mit geschrumpfter Oberfläche, am Schnitte orangegelb mit roten Streifen. Mikroskopisch zeigt der Knoten eine Infiltration der Basalschichten der Haut durch große rundliche und eckige Zellelemente, die eine feintröpfige Lipoidsubstanz in großer Menge enthalten. Arealweise und auch zerstreut dazwischen sind kleinere Zellen des nämlichen Typus nachweisbar. Es kommen auch polynukleäre Riesenzellen mit denselben Eigenschaften behaftet vor.

Analysiert man den vorliegenden Fall, so ist vor allem zu bemerken, daß wir eine tumorähnliche Form des Xanthoms — Xanthome en tumeur — vor uns haben, die Darier zu den angeborenen rechnet, indem er sie auch als Xanthome congénital bezeichnet. Das Auftreten der Xanthome im Alter von 6 Jahren widerspricht dem kongenitalen Charakter der Erkrankung keineswegs, da ja bekanntlich eine ganze Reihe von Dermatosen und auch schwerer organischer Leiden des Zentralnervensystems nicht gleich nach der Geburt entdeckt werden, vielmehr sich erst im Jugendalter oder noch später zu erkennen geben. Verschiedenartige Infektionen, Traumen und

Digitized by Google

ndere schädliche Agentien können das Auftreten der Insuffizienz, der Invollwertigkeit der Gewebe, Organe und ganzer Systeme postulieren. Die hereditäre Eigenschaft und Veranlagung kann nicht allein durch die oben genannten pathologischen Momente hervorgerufen werden, sondern kann auch im Gefolge rein physiologischer Umstimmung wie Pubertät, Schwangerschaft, Klimax und andere auftreten. Wedrow bemerkt mit Recht, daß das Auftreten der Xanthome im reifen Lebensalter keineswegs ihren hereditären Charakter ausschließt. Bei unserer Kranken konnte die von ihr überstandene schwere Erkrankung, augenscheinlich rheumatischen Ursprungs, als solches provozierendes Moment wirken. Analoge Fälle finden wir auch in der Literatur. So stimmt in der Beobachtung von Hoessli und Sickmeier der Gelenkrheumatismus der Lokalisation wie der Zeit seines Auftretens nach mit der Entstehung der Xanthome überein; im Falle von Siemens traten Schwellungen der Fußgelenke mit Rötung und Schmerzhaftigkeit in periodischer Weise auf. Wile führt einen Fall an, wo sich multiple tuberöse Xanthome mit Polyarthritis deformans gepaart hatten.

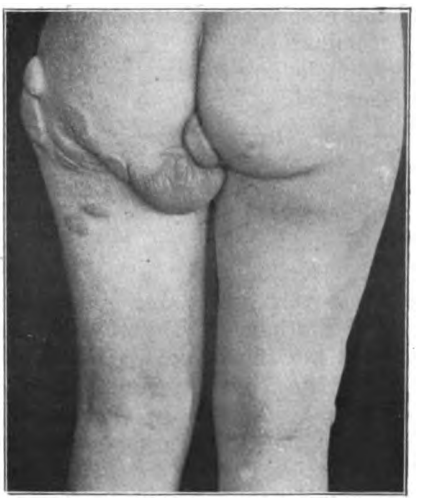

Abb. 3

Unser Fall ist vom Standpunkt der konstitutionellen Anomalien von Interesse. Die pathologische Heredität (Sarkom, Alkoholismus) einerseits, das Vorhanden einiger degenerativer Stigmata (angewachsene Ohrläppchen, konischer Gaumen) anderseits, auch der rudimentäre Zustand der Gebärmutter, das Ausbleiben der Menses und der Libido, die Myodegeneration des Herzens und der Arcus senilis im Alter von 23 Jahren, die funktionelle Läsion des Zentralnervensystems von nicht reaktivem Charakter geben Zeugnis von der pathologischen Konstitution und der biologischen Minderwertigkeit der Kranken. Eine ganze Reihe neurotischer Erscheinungen und Symptome läßt vermuten, daß bei unserer Kranken auch Erscheinungen einer Disfunktion, einer Verschiebung des viszeralen Nervensystems vorhanden sind. Hyperhydrosis, scharf ausgeprägter Dermographismus, lebhaftes Spiel der Vaso- und Pilomotoren, Übelkeit, Erbrechen, starkes Durstgefühl, Appetitlosigkeit, Stuhlverhaltung und verschiedene dyspeptische Erscheinungen bei Fehlen organischer Veränderungen seitens des Magen-Darmtraktes, sprechen von Störungen des vegetativen Nervensystems mit Überwiegung der Erscheinungen der Vagopathie; das Ausbleiben der Menses, die vollständige Frigidität, der kindliche Uterus und das Vorhandensein des Arcus senilis an der Hornhaut beider Augen zeugen von einer Anomalie seitens der Geschlechtsdrüsen, namentlich von einer scharf ausgeprägten Hypofunktion derselben.

Wie schon gesagt, Arcus senilis steht pathogenetisch den Xanthomen

Digitized by Google

nahe. Diese Erscheinung ist bekanntlich dem Greisenalter eigen, wo die sexuelle Tätigkeit erlischt. Das Auftreten flacher Xanthome bei Greisen stellt auch SCHMIDT zu den Geschlechtsdrüsen in Beziehung: er erklärt es mit dem Ausfall der den Lipoidstoffwechsel regelnden Tätigkeit der Geschlechtsdrüsen. LÖWENTHAL wies an Kaninchen nach, daß die Kastration eine Steigerung des Cholesteringehaltes des Blutes nach sich zieht. Auch die Veränderung des Lipoidstoffwechsels bei Schwangerschaft in der Puerperalperiode und während der Menses weist auf die wichtige Rolle hin, welche die Geschlechtsdrüsen dabei spielen. CHWOSTEK bemerkt, daß die im allgemeinen relativ seltenen Xanthome auffällig häufig bei Frauen zu finden sind, die sich im Klimakterium befinden. In dem Fall von ADLERSBERG wurde ein halbes Jahr nach Uterus- und Ovarienexstirpation eine reichliche Aussaat von Xanthomen, Haarausfall, Brüchigkeit und Verlust von Zähnen bemerkt. In dem von BERTOLA geschilderten Falle erschienen Xanthome bei einem Jüngling mit hereditärer Lues und Erscheinungen des Infantilismus, wobei auch die sekundären sexuellen Merkmale ausblieben. In den Beobachtungen von GEMPEL und SOKOLOW bekam ein 13jähriges Mädchen Xanthome, das seit ihrem 11. Jahre die Menses verlor und bei dem letztere bis zum 15. Jahre ausblieben. Alle diese Daten gestatten zu schließen, die Hautxanthomatose sei bei unserer Kranken augenscheinlich auch mit einer Störung der Eierstockfunktion verbunden. Es versteht sich von selbst, daß nicht bloß Störungen der Geschlechtsdrüsen, sondern auch solche der anderen Glieder der endokrinen Kette in der Ätiologie der angeborenen Xanthome eine Rolle zu spielen vermögen. Im Falle von WEDROW schwanden die Xanthome unter Einfluß von Thyreoidin. LANDAU hebt den gesteigerten Cholesteringehalt des Blutes bei Exstirpation der Nebennieren hervor. WEINHAUSEN teilt einen Fall von Xanthom mit Hypercholesterinämie bei Entzündung der Pankreas mit. In der jüngsten Zeit wird auch dem Retikuloendothelialsystem in der Pathogenese der Xanthome ein Platz eingeräumt.

Unsere Beobachtung ist einerseits durch die Multiplizität der tumorartigen Xanthome und die bedeutenden Ausmaße derselben, andererseits aber durch Verknüpfung der Xanthomatose mit einer Hypofunktion der Geschlechtsdrüsen, Gleichgewichtsstörung des vegetativen Nervensystems, funktionelle Schädigung des Zentralnervensystems bei pathologischer Konstitution interessant.

Literatur

ADLERSBERG, Arch. f. Derm., 1925, Bd. 148. — ARTOM, Zbl. f. Haut- u. Geschlechtskrkh., 1929, Bd. 29. — BARKER u. ALBRECHT, ref. in Russk. Westn. Derm., 1926. — BARR, Zbl. f. Haut- u. Geschlechtskrkh., 1924, Bd. 14. — BUSSALAI, ref. in Ven. u. Derm., 1928, Nr. 11. — WEDROW, Russk. Westn. Derm., 1927. — WEIDMANN, ref. in Zbl. f. Haut- u. Geschlechtskrkh., 1928, Bd. 27. — GEMPEL u. SOKOLOW, Russk. Westn. Derm., 1924. — GIFTING, ref. in Zbl. f. Haut- u. Geschlechtskrkh., 1928, Bd. 28. — DARIER, Précis de derm., 1928. — DOWLING, ref. in Zbl. f. Haut- u. Geschlechtskrkh., 1924, Bd. 14. — INGRAM, ref. in Ven. u. Derm., 1928, Nr. 6. — KALUSCHSKY, Soc. d. Derm. Ges. Russk. Westn. Derm., 1926. — KNOWLES u. FISCHER, Derm. W., 1923, Bd. 76. — LABBÉ, Pr. med., 1925, Nr. 2. — MERRIL, ref. in Russk. Westn. Derm., 1926. — PULAY, Stoffwechsel und Haut, 1923. — PULVERMACHER, ref. in Russk. Westn. Derm., 1928. — SIEMENS, H. W., Arch. f. Derm., 1921, Bd. 136. — SEZARY, Bullet. soc. franç. derm. et syph., 1927. — FAHR, Derm. W., 1919, Bd. 69.

Digitized by Google

Aus der otolaryngologischen Universitätsklinik (Vorstand: Prof. Dr. Zalewski) und der Frauenabteilung für Haut- und Geschlechtskrankheiten des Allgemeinen Krankenhauses in Lwów (Lemberg) (Vorstand: Priv.-Doz. Dr. R. v. Leszczyński)

Über einen seltenen Fall von Sklerom der Gesichtshaut und der oberen Luftwege

Von

Priv.-Doz. Dr. A. Dobrzański und Dr. F. Goldschlag

Mit 3 Abbildungen im Text

Das in den westlichen Ländern unbekannte oder mangelhaft bekannte Sklerom gehört in den östlichen und südlichen Provinzen Polens zu den recht häufigen Erkrankungen. Unter dem Bilde von vorragenden, harten, rosa-grauen Infiltraten, welche keine Tendenz zum Zerfall zeigen und die tiefer liegenden Gewebe, vor allem den Knochen und Knorpel, schonen, breitet es sich in der Schleimhaut der oberen Luftwege aus. Die Klinik dieses Leidens, geographische Verbreitung, pathologisch-anatomische Grundlage und auch interessante bakteriologisch-serologische Einzelheiten wurden zum Gegenstand mehrerer, zum Teil recht erschöpfender Veröffentlichungen (Baurowicz, Pachoński, Nowicki, Zalewski, Kraus, Streit, Lehm, Erbrich, Szmurło, Čisler, Šercer, Belinoff, Gasiorowski, Gasiorowski-Meisel, Meisel und Mikolaszek, Mikolaszek und viele andere).

Daß es trotzdem Fälle gibt, deren richtige Erkenntnis auch den besten Kennern dieses Leidens ernste Schwierigkeiten bereiten kann, beweist unser Fall, der in mehreren Sitzungen (Gesellschaft der Ärzte, Dermatologische Gesellschaft, Laryngologische Gesellschaft) vorgestellt, zur Kritik und Zweifel Anlaß gab.

44jähr. Bäuerin S. M. Vor einem Jahr Schwellung und Schmerzen am Zahnfortsatz des Oberkiefers. Es wurden einige Zähne extrahiert. Seit einigen Jahren besteht „chronischer Nasenkatarrh". Vor einigen Monaten „Verstopfung der Nase" und später Auftreten von höckerigen Vorwölbungen aus der Nase. Die Geschwulst auf der linken Wange besteht seit einem Jahr und vergrößert sich ständig.

Status praesens: Mittelgroße, mäßig gut genährte Frau. Innere Organe gesund. Die kartilaginöse Nase stark vergrößert und aufgetrieben. In beiden Vorhöfen wulstig vorragende, rot-graue, harte, leicht blutende Infiltrate. Auch an der Scheidewand ähnliche Infiltrate, sie verengern das Lumen der Nase derart, daß die rechte vollkommen verlegt, die linke Nasenhöhle nur schwer durchgängig ist. Am Zahnfleisch des Oberkiefers, vom zweiten Schneidezahn bis zum zweiten Molarzahn, harte Infiltrate, welche auf die Schleimhaut der Oberlippe und des harten Gaumens übergreifen. Am harten Gaumen vorn, knapp am Zahnfortsatz, eine Zerstörung des Knochens mit einer etwa $1^1/_2$ cm langen und $1^1/_4$ cm breiten Perforation, deren Umrandung von harten, wulstigen Infiltraten gebildet wird. Der Oberkiefer trägt mit Ausnahme des letzten rechten und beider letzten linken Molaren keine Zähne. Im Nasen-Rachenraum Narben, welche das Licht der Choanen stark verengern. Im Rachen an Stelle der fehlenden Uvula eine Narbe. Im Kehlkopf das Bild eines chronischen Katarrhs. Im linken Augenwinkel an Stelle des Tränensackes eine erbsengroße Vorwölbung, die bei Druck verschwindet. Am inneren Augenwinkel erscheint das durch den Druck ausgepreßte schleimig-eitrige Sekret.

Hautveränderungen: Von der Nasenschleimhaut setzt sich die Erkrankung auf die benachbarten Teile der Nasenflügel und Oberlippe in Gestalt eines wallartig erhabenen, $^1/_2$ cm breiten, braunroten, von der gesunden Haut scharf abgesetzten, sehr harten,

Digitized by Google

keloidähnlichen, druckempfindlichen Wulstes fort. Die Oberfläche der Geschwulst ist glatt, hier und da durch Rhagaden unterbrochen und von blau durchschimmernden Venen durchzogen. Auf der linken Wange, vom Sulcus nasolabialis 2 cm entfernt, eine isoliert stehende, walnußgroße, halbkugelig emporragende, scharf von der gesunden Haut abgesetzte, in der Haut verschiebliche, braunrote Geschwulst. Die Konsistenz ist derb elastisch, die Oberfläche glatt, stellenweise eingerissen, mit kleinen Borken bedeckt und von zahlreichen kleinsten und größeren blau-roten Gefäßen gekreuzt (Abb. 1 und 2). Der Tumor hat gar keinen Zusammenhang mit den Infiltraten des Nasenvorhofes und der Oberlippe.

Unsere Diagnose, mit der wir die Kranke mehrmals vorgestellt haben, lautete: Scleroma nasi, palati duri, epipharyngis et cutis. Während die Veränderungen in der Mund- und Nasenhöhle von allen Diskussionsrednern für recht typisch, mit Ausnahme der tiefer greifenden Zerstörung des harten Gaumens, angesehen wurden, mußte die Diagnose der Hautveränderung näher begründet und verteidigt werden.

Entgegen der in manchen Lehrbüchern verbreiteten Anschauung, daß außer der Nase auch die Wangen und Stirn in Gestalt von isolierten skleromatischen Knoten befallen werden können, muß nach unserer

Abb. 1. Isolierter Skleromknoten der linken Wange nebst typischen Veränderungen der Nase und Oberlippe

Abb. 2. Dasselbe Bild von der Seite gesehen

eigenen Erfahrung und der Meinung ausgezeichneter Kenner dieses Leidens (Nowicki, Lehm, Zalewski) dieses Vorkommen als äußerst selten bezeichnet werden. Die in der Literatur niedergelegten Beobachtungen über die ungewöhnliche Lokalisation des Skleroms (Pawlow, Schein, Pick) sind mit Rücksicht auf die Unterlassung oder nicht genug strenge Durchführung bakteriologischer und serologischer Untersuchungen mit äußerster Skepsis zu beurteilen. Denselben Standpunkt nimmt übrigens H. Streit ein.

Unsere Auffassung von der skleromatischen Natur des beschriebenen Hautknotens wurde außer durch den positiven, klinischen Befund auch durch differential-diagnostische Erwägungen begründet. Knorpelharte Konsistenz, lange Persistenz des Knotens ohne jegliche Tendenz zur Erweichung und Durchbruch sprach entschieden gegen eine kolliquative Form der Tuberkulose oder tertiäre Lues. Für die letzte Annahme fehlten übrigens irgend welche anamnestischen Anhaltspunkte, somatische und serologische Befunde. WR, SGR und Luetinreaktion waren negativ. Auch Lepra konnte ohne weiteres als ein bei uns nicht vorkommendes Leiden ausgeschlossen werden. Bei der Aktinomykose hätten wir das

Digitized by Google

Auftreten von charakteristischen, harten, phlegmonösen Infiltraten, zum Durchbruch neigenden Abszessen und verzweigten Fistelgängen, bei der Blastomykose subkutane, nekrotisch zerfallende Knoten und Infiltrate, die sich dann in kraterförmige Geschwüre verwandeln, erwartet. An einen akuten oder chronischen Rotz war natürlich auch entfernt nicht zu denken.

Bakteriologische Untersuchung des Nasensekretes, welche wie auch alle anderen im Staatshygienischen Institut in Lemberg (Vorstand: Doz. Dr. Gasiorowski) ausgeführt wurde, ergab die Anwesenheit von Sklerombazillen. Die rein gezüchteten Bazillen waren nach Gram färbbar, bildeten keine Sporen, erzeugten kein Indol, verflüssigten nicht die Gelatine. Sie reduzierten nicht die Lackmustinktur, vergärten den Traubenzucker ohne Gasbildung, ließen Milchzucker unverändert, alkalisierten reines Peptonwasser. Komplementbindungsversuche eines hochwertigen Serums mit diesen Bazillen als Antigen fiel positiv aus. Die oben aufgezählten Eigenschaften entsprechen den von Kabelik, Meisel und Mikolaszek, Gasiorowski, Gasiorowski und Meisel aufgestellten Forderungen, um die Bazillen der Gruppe Bacterium scleromatis zuzuzählen.

Komplementbindungsreaktion, angestellt mit dem Serum der Patientin und einem Laboratoriumstandardantigen, fiel anfänglich bis zur Titerhöhe 1 : 50, später 1 : 100 positiv aus. Nach der Erfahrung von Gasiorowski und Meisel ist die positive Probe in höheren Verdünnungen als 1 : 10 als spezifisch zu betrachten.

Der isoliert stehende Knoten der linke Wange wurde in toto exzidiert und das Material für histologische und bakteriologische Untersuchungen verwendet. Auch hier gelang die Züchtung identischer Sklerombazillen wie im Nasensekret aus einem kleinen Gewebsstück.

Histologische Untersuchung einer großen Anzahl von Schnitten, welche bei uns und parallel im Anatomisch-pathologischen Institut (Vorstand: Prof. Dr. Nowicki) durchgeführt wurde, zeigte folgendes Bild:

Epidermis stark verschmälert, in Form eines atrophischen geraden Bandes verlaufend. Die Grenze zwischen der Epidermis und Kutis durch eine gerade Linie gebildet. Der Papillarkörper fast völlig ausgeglichen. Die Kutis ist von einem ungemein dichten, fast rein plasmazellulären Infiltrat eingenommen, in welchem sich nur spärliche Lymph- und Blutgefäße sowie bindegewebige Faserzüge finden. Die einzelnen Plasmazellen differieren untereinander in der Größe. Es findet sich eine Anzahl von größeren, Reste von Kernen und eine feine, wabige Struktur aufweisenden Zellen, die das Anfangsstadium der künftigen Mikuliczschen Zellen darzustellen scheinen. Eine weitere Entwicklung und Ausbildung zu typischen Mikuliczschen Zellen ist nicht festzustellen. Die andere Art der Degeneration dagegen ist reichlich vertreten. Überall im Infiltrat verstreut finden sich größere, mit Eosin intensiv gefärbte Kugeln enthaltende Plasmazellen. Auch extrazelluläre, runde, rotgefärbte, hyaline Gebilde sind in spärlicher Zahl zu treffen. Von den Anhangsgebilden der Haut sieht man nirgends irgend welche Überreste. Derselbe mikroskopische Befund wurde am Exzisionsmaterial der Nasen- und Mundhöhlenveränderungen erhoben.

Digitized by Google

Epikrise: Im oben beschriebenen Fall haben wir mit typisch sklerematösen Veränderungen der oberen Luftwege zu tun. Sowohl das klinische Bild wie auch bakteriologische und serologische Befunde sprachen in dem Sinne überzeugend. Ungewöhnlich war das Auftreten eines isolierten Skleromknotens auf der Haut der linken Wange. Die charakteristische Härte, der chronische Verlauf, das Fehlen jeder Tendenz zum Zerfall und entzündlicher Exazerbation legt den Gedanken nahe, daß es sich um ein an einem ungewöhnlichen Ort aufgetretenes Sklerom handelt. Die bakteriologische und histologische Untersuchung bestätigte diesen Verdacht völlig. Eine besondere Aufmerksamkeit verdient die Perforation des harten Gaumens. Im allgemeinen wird daran festgehalten, daß das Sklerom zu keiner Knochen- oder Knorpelzerstörung führt. (Einige interessante Beobachtungen, die dieser Regel zu trotzen scheinen, hat unlängst Mrongowius mitgeteilt. In seinen Fällen wurden die knorpligen Teile der Nase durch den skleromatösen Prozeß zerstört.) Knochendefekte mitten der skleromatösen Infiltrate werden gewöhnlich als durch sekundäre, meistens eitrige Prozesse verursacht beschrieben. Auch in unserem Fall ist diese Möglichkeit in Betracht zu ziehen, da der Kranken einige Zähne — wahrscheinlich in der falschen Meinung, es handele sich um eine eitrige Periostitis — extrahiert wurden. Ist diese Annahme richtig, so sind die skleromatösen Infiltrate am Rand der Gaumenperforation als sekundär aufzufassen. Andererseits aber spricht die Anwesenheit voluminöser, ganze Umrandung des Defektes bedeckender und sich in die Umgebung fortsetzender, skleromatöser Infiltrate für die Möglichkeit, daß die Knochenzerstörung doch durch das Skleromgewebe hervorgerufen wurde. In diesem Fall hätten wir mit einer recht seltenen, im Verlauf von Sklerom unbekannten Erscheinung zu tun.

Abb. 3. Nach der Behandlung

Behandlung: Nach operativer Entfernung des oben beschriebenen Tumors der Wange wurden noch zwei am Rand zurückgelassene Wülste mittels Elektrokoagulation zerstört. Auch alle anderen skleromatösen Veränderungen, und zwar in der Nase, am Zahnfleisch und harten Gaumen, wurden in derselben Weise in Lokalanästhesie behandelt und Koagulationen führten zur klinischen Heilung in dem Sinne, daß Infiltrate schwanden und die Nase wieder durchgängig wurde (Abb. 3). Die Kranke wurde aus der Klinik mit dem Auftrag entlassen, nach zwei Monaten zur Kontrolle zu erscheinen.

Die Behandlung des Skleroms mit der Elektrokoagulation wird an der Lemberger Otolaryngologischen Klinik schon seit zwei Jahren mit günstigen Resultaten angewendet. Darüber wurde von einem von uns (Dobrzański) am otolaryngologischen Kongreß in Kopenhagen 1928 ausführlich berichtet.

Literatur

Baurowicz, zit. nach Lehm. — Belinoff, Bericht am I. Slaw. Ärztekongr. Warschau 1927. — Cisler, Bericht am I. Slaw. Ärztekongr., Warschau 1927. — Dobrzański, Rapport au I. Congrès internat. d'oto-rhino-laryng. à Copenhague 1928. — Erbrich, Bericht am I. Slaw. Ärztekongr. — Gasiorowski, Polska Gaz. Lek., 1927. S. 525. — Gasiorowski u. Meisel, Polska Gaz. Lek., 1929, Nr. 3. — Kabelik, Zbl.

Digitized by Google

f. Hautkrkh., Bd. 17, S. 808. — Kraus, Handb. f. Hautkrkh., 1929, IX/1. — Lehm, Polski Prz. Otol., 1927, H. 1/2. — Meisel u. Mikolaszek, Polska Gaz. Lek., 1927, Nr. 41. — Mikolaszek, Polska Gaz. Lek., 1929, Nr. 8. — Mrongowius, Ann. de Derm., 1929, Nr. 5. — Nowicki, Polska Gaz. Lek., 1927, Nr. 28 u. 29. — Pachoński, zit. nach Lehm. — Pawlow, Intern. Zbl. f. Laryngo-Rhinol., 1889. — Pick, zit. nach Streit. — Śercer, Bericht am I. Slaw. Ärztekongr., Warschau 1927. — Schein, zit. nach Kraus. — Streit, Handb. d. Hautkrkh., 1929, IX/1. — Szmurło, Otolaryng. slavica, 1929, Bd. 2. — Zalewski, Bericht am I. Slaw. Kongr., Warschau 1927.

Exitus letalis nach intravenöser Arthigoninjektion[1])

Von

Dr. Lilienstein in Hamburg

„Über Gefahren bei der intravenösen Anwendung der Gonokokkenvakzine" gibt mir Veranlassung über einen im Anschluß an eine intravenöse Arthigoninjektion beobachteten Fall von Exitus letalis zu berichten.

Es handelt sich um einen 25jährigen, bisher angeblich gesunden Mann, der wegen Gonorrhoea ant. et posterior et Prostatitis acuta Anfang Januar einem Krankenhause überwiesen wurde. Dort wurde er mit Janetschen Spülungen, Prostatamassage und mehrfachen intravenösen Injektionen von Resantin behandelt, auf die er mit hohem Fieber jedesmal reagierte. Während dieser Zeit klagte er einmal über Herzbeschwerden; es wurde bei der Untersuchung ein systolisches Geräusch an der Herzspitze festgestellt. Nach über 2monatlichem Aufenthalt verließ er ungeheilt das Krankenhaus. Der klinische Befund hatte sich in keiner Weise geändert, das Sekret enthielt reichlich Gonokokken, der Urin in beiden Portionen war trübe, auch im Prostatasekret wurden neben zahlreichen Leukozyten Gonokokken gefunden. Die ambulante Behandlung bestand in Janetschen Spülungen und Prostatamassagen, wodurch zunächst eine subjektive, bald auch eine an der Klärung der zweiten Urinportion deutlich erkennbare objektive Besserung des Status eintrat. Bisher war nur einmal intramuskulär 0,5 Arthigon verabfolgt worden. Im weiteren Verlaufe der Erkrankung wurde außer der bisherigen Therapie 0,2 Arthigon intravenös injiziert. Mehrere Stunden nach der Applikation fühlte sich Patient angeblich infolge leichten Fiebers nicht ganz wohl, verbrachte einige Stunden im Bett, um dann abends vollständig frisch erholt auszugehen. Auch der nächste Tag verlief ohne jegliche Beschwerden, er kehrte spät abends nach einem Kinobesuch in lustiger, ausgelassenster Stimmung nach Hause zurück. In der Frühe des folgenden Morgens fand man ihn bewußtlos, zyanotisch, dyspnoisch, mit dem Tode ringend, der innerhalb weniger Minuten eintrat.

Ein anscheinend gesunder Mann war also 44 Stunden nach einer intravenösen Arthigoninjektion ad exitum gekommen. Die Sektion (Prosektor Dr. Brack, Hafenkrankenhaus, Hamburg) ergab ein kavernöses Hämangiofibrosarkom des Herzens, das das ganze rechte Herz einnahm und nach der Annahme des pathol. Anatomen ohne weiteres für den plötzlichen Tod verantwortlich zu machen war. Außerdem war die Prostata in beiden Lappen stark eitrig infiltriert. Ein kausaler Zusammenhang des tragischen Endes mit der etwa 2 Tage vorausgegangenen Arthigoninjektion wurde abgelehnt.

Angesichts der dankenswerten Veröffentlichung von Blümmers über üble Zufälle bei der intravenösen Anwendung der Gonokokkenvakzinen gewinnt der Fall doch eine andere Bedeutung, und wenn auch ein strikter Kausalitätsbeweis zwischen Arthigoninjektion und Tod nicht erbracht werden kann, so empfindet der Autor doch ein gewisses Unbehagen in dem Gedanken, daß er mit seiner Therapie dem Patienten doch geschadet haben könnte und er unterstreicht die Warnung Blümmers vor intravenösen Gonokokkenvakzineinjektionen.

Nachtrag: Der Prosektor des Hamburger Hafenkrankenhauses Dr. Brack hat in einer Arbeit über „Herz- und Aortenbefunde bei plötzlichem Tode und ihre Bedeutung für das Zustandekommen solchen Todes" im Zbl. f. inn. Med., 1929, Nr. 34 den Fall

---

[1]) Der Aufsatz von Blümmers in Nr. 31 der Derm. W.

Digitized by Google

kasuistisch verwertet. Aus dem Sektionsprotokoll geht hervor, daß das Herz doppelmannsfaustgroß war, 720 g wog und der rechte Ventrikel von einem halbkugeligen dunkelblauroten Tumor eingenommen war, der allerdings das Lumen und den Pulmonaltrichter kaum beeinflußte. Die Diagnose wurde auf Grund des histologischen Befundes auf kavernöses Hämangiofibrosarkom gestellt. Außerdem wurde ein hochgradiger Status lymphaticus und eine persistierende Thymus gefunden. Aus der Tatsache, daß der Tumor längere Zeit bestand, folgert der Autor, daß der Tumor selbst nicht die Todesursache war, daß vielmehr eine Zirkulationsstörung den Tod veranlaßt hat.

Georg Arndt

Vom Vorstand der Berliner Dermatologischen Gesellschaft ist mir der ehrenvolle Auftrag geworden, Georg Arndt an der Stätte seines Wirkens Worte des Gedenkens zu widmen. Ich bin der Aufforderung gerne nachgekommen, um so mehr, da eine langjährige Freundschaft mich mit dem Verstorbenen verband, die aus unserer gemeinsamen Assistentenzeit bei Edmund Lesser stammt.

Georg Arndt

Diese Zeit bedeutet in Arndts Leben einen besonders glücklichen Abschnitt, in welchem zielbewußte erfolgreiche Arbeit mit vielen frohen Stunden im geselligen Freundeskreis abwechselte. In dieser kurzen Spanne vermochte er eine Reihe von mustergültigen Arbeiten zu schaffen, die auch heute noch ihre Bedeutung besitzen. Dies war nur möglich dank seiner unverwüstlichen Arbeitsfreude. Nicht nur die poliklinische Tätigkeit, sondern auch die Laboratoriumsarbeit erfüllte ihn voll und ganz. Kaum ein Abend, an dem er nicht in emsigem Fleiß oft bis in die Nachtstunden hinein — die Charité-Direktion nahm sogar eines Tages an dem später Lichtverbrauch Anstoß — im Laboratorium saß und sich in das Studium der histologischen Präparate vertiefte, die er größtenteils selbst anfertigte und deren Technik er meisterlich beherrschte; so ist auch fast keine seiner Arbeiten ohne grundlegenden histologischen Befund. Unter seinen Veröffentlichungen will ich hier nur nennen seine erste Arbeit: über die narbigen Alopezieen, eine Erkrankung, die unter den verschiedenen Benennungen in der Literatur Gleichartiges verstand, wodurch oft Verwirrung sich entwickelte, die er durch klare Sichtung und differential-diagnostische Präzisierung des Stoffs zu beseitigen verstand. Eine weitere Arbeit handelt über die Erythrodermie pityriasique en plaques disséminées, eine spätere stellt eine sorgfältige Zusammenstellung einer Reihe von Fällen von Lichen nitidus dar, einer von Felix Pinkus beschriebenen Affektion, die damals noch sehr selten war und durch ihn Ergänzung und Vertiefung erfuhr. Seine Hauptarbeit, zugleich seine Habilitationsschrift, beschäftigt sich mit der leukämischen und aleukämischen Lymphadenose der Haut, einem Gebiet, das schon früher sein besonderes Interesse erweckt hatte. Der Wert dieser Arbeit liegt in der erschöpfenden Darstellung der Literatur, der mustergültigen klinisch-histologischen Schilderung der von ihm beobachteten Fälle und der Zusammenfassung bzw. Trennung der einzelnen Krankheitsbilder nach differential-diagnostischen Gesichtspunkten. — Arndt war aber nicht nur starrer Morphologe. Daß ihn auch die ätiologische Seite des Krankheitsbildes fesselte, beweisen seine experimentellen Arbeiten z. B. auf dem Gebiete der Tuberkulose: über die tuberkulose Natur des Lupus miliaris und der Aknitis sowie des Lupus erythematodes, eine wert-

Digitized by Google

olle Veröffentlichung über das Granuloma annulare, dessen Zugehörigkeit zur Tuberulose Arndt auf Grund seiner histologischen und experimentellen Untersuchungen abehnte. — Außer einem klinischen Beitrag über Orientbeule in der Festschrift für Edmund Lesser beschäftigte ihn sehr eingehend die Sporotrichose der Haut, eine damals in Deutschland noch unbekannte Erkrankung. Der von ihm beobachtete Fall, der sich durch eine Lymphangitis auszeichnete, deren Sporotrichosenatur er nachweisen konnte, gab ihm Gelegenheit, sorgfältige kulturelle und tierexperimentelle Untersuchungen anzustellen und so das in Frankreich schon bekannte Krankheitsbild zu ergänzen und zu erweitern.

Wie man sieht ist die Zahl seiner Publikationen klein. Ihr Gepräge erhalten sie durch die Vertiefung des Stoffs und das liebevolle Eingehen in die Materie. Nicht nur die Darstellung des Neuen, welches ihn zur Veröffentlichung anregte, sondern die erschöpfende kritische Durchsicht der vorhandenen Literatur und die ausführliche Schilderung des klinischen Bildes unter Heranziehung der modernen Hilfswissenschaften vermochten ihn zu befriedigen. Daß er damit sich oft in Gegensatz zur modernen Forschungs- und Arbeitsweise setzte, die weniger auf das streng Morphologische gerichtet ist, weniger in der Kleinarbeit sich erschöpft, vielfach mit Hypothesen arbeitet, störte ihn nicht. Er brauchte sichtbare Befunde, nur reale Tatsachen erschienen ihm von Wert, Hypothesen liebte er nicht.

Der Grund für diese seine Einstellung beruhte in seinem medizinischen Werdegang, insbesondere seiner dermatologischen Schulung. Nach beendetem medizinischem Studium wandte er sich zunächst der Chirurgie und Pathologie zu; in Wagners strenger Schule in Königshütte arbeitete er eine Reihe von Monaten als chirurgischer Assistent, bis ihn der Ausbruch eines Lungenleidens — welches in diesem Frühjahr aufgeflackert, so früh seinem Leben ein Ziel setzte — zwang, diese Tätigkeit aufzugeben und längere Reisen zu unternehmen, die ihn als Schiffsarzt nach Südamerika und an die Westafrikanische Küste führten, auf denen er offenen Auges seine allgemeinen Kenntnisse durch das Studium von Land und Leuten, Sprache und Kultur bereicherte. — Daß er sich entscheidend der Dermatologie zuwandte, war anfänglich weniger dem Interesse für das Fach zuzuschreiben, als vielmehr dem Einfluß, den bedeutende Fachvertreter, mit denen er in Berührung kam, auf ihn ausübten. Während seines Aufenthalts in der Schweiz gewann er Fühlung zu Oltramare, der ihn vorübergehend an Genf fesselte und ihn in die Dermatologie einführte. Entscheidend für seinen weiteren Entwicklungsgang war sein Aufenthalt in Paris, wo neben Sabouraud und Darier ganz besonders Brocq einen nachhaltigen Einfluß auf ihn ausgeübt hat, er eine Schulung erhielt, die auch später seiner Auffassung und Stellung zur Dermatologie das Gepräge gab. Es war eine Zeit angespannter Arbeit. Das, was er in der Klinik und Konsultation am Vormittag gesehen und gewissenhaft beobachtet hatte, wurde am Nachmittag in der reichhaltigen Moulagensammlung und Bibliothek des Hôpital St. Louis zu festhaftendem, lebendigem Gedächtnisgut. Zu Brocq, der oft von ihm als „mon ami Arndt" sprach, trat er in freundschaftliche Beziehungen, die auch später gepflegt wurden und auch nach dem Kriege wieder auflebten. Mehrere Monate studierte er noch in London und kam dann nach Bern zu Jadassohn, dessen Schüler zu sein er stets mit Stolz bekannte. Hier lernte er systematisch arbeiten und forschen; die gewissenhafte Beantwortung auch der kleinsten Fragen, exakte Ergründung auch des anscheinend Nebensächlichen reizte seinen Forschertrieb und ließ ihn das große Wissen, welches er bereits gesammelt hatte, zu einem wohlgeordneten Besitz verarbeiten. Mit ihm waren Lewandowski und Frank Schultz Assistenten der Klinik, mit denen er Freundschaft schloß und denen er vielerlei Anregung und Befruchtung verdankt. Gemeinsame Wanderfahrten erschlossen ihm die majestätische Schönheit der Schweizer Berge, zu denen es ihn seitdem alljährlich hinzog.

1906 kam Arndt auf Empfehlung E. Hoffmanns zu Edmund Lesser als ein kenntnisreicher Mann, dem schon der Ruf als Diagnostiker und Histologe voranging. Hier fand er die Tätigkeit, die ihn befriedigte und ihm vielseitige Anregung bot. In Kursen, die er im Semester und in den Ferien abhielt, drängten sich deutsche Dermatologen, ganz besonders aber Ausländer in großer Zahl. Nicht nur das reiche Material, sondern auch die minutiöse Darstellung der Feinheiten des Krankheitsbildes fesselten seine Hörer, von denen keiner ohne bleibenden Gewinn von ihm schied. — Nach vielen Aufforderungen folgte er im Frühjahr 1914 einem Ruf nach Amerika zu einer Vortragsreise, die ihn fast durch die ganzen Staaten führte. Wie herzlich die Aufnahme dort war und welch großes wissenschaftliches Ansehen er bei den amerikanischen Kollegen genossen hat, be-

Digitized by Google

zeugen die vielen fachlichen und freundschaftlichen Beziehungen, die er anknüpfte u. auch über den Krieg hinaus erhielt. Vortrefflich kam ihm dabei sein ausgezeichn. Sprachentalent und seine Vorliebe für fremde Sprachen zustatten — sprach er d. Französisch und Englisch wie seine Muttersprache, und in den letzten Jahren betr. er noch eifrig spanische Sprachstudien. Gegen Ende der Reise überraschte ihn d. Weltkrieg. Nach allerlei Schwierigkeiten gelangte er in abenteuerlicher Fahrt in d. Heimat, um seine Kraft in den Heeresdienst zu stellen. Beschäftigung fand er auf d. russischen Kriegsschauplatz, wo ihm die Leitung einer dermatologischen Abteilung einem Kriegslazarett übertragen wurde, in dem er hauptsächlich als Konsiliarius wertvolle Beobachtungen an Fleckfieberkranken machen konnte. Eine schwere Lungenentzündung nötigte ihn eine Reihe von Monaten im Schwarzwald zu verbringen; zu früh und gegen den ärztlichen Rat nahm er seine Tätigkeit wieder auf.

Inzwischen erfolgte seine Berufung nach Straßburg als Ordinarius und Direktor der durch den Abgang von Wolff freigewordenen Dermatologischen Klinik, die während der Kriegsjahre fast ausschließlich zur Aufnahme chirurgischer und venerisch erkrankter Soldaten diente. Arndts Nachfolger Pautrier — gleich ihm ein Schüler Brocqs — widmete ihm bei Übernahme der Klinik in seiner ersten Vorlesung Worte der hohen Anerkennung und Wertschätzung.

Mai 1919 kam Arndt nach Berlin zurück an Stelle Lessers, der ihn häufig als den gewünschten Nachfolger bezeichnet hatte. Hier erwartete ihn ein neues großes Arbeitsfeld, das er mit Feuereifer in Angriff nahm. In der Nachkriegszeit war die Krankenzahl gewaltig angeschwollen — 300 Neuaufnahmen in der Poliklinik an einem Tage waren nichts Seltenes —. In dem Hörsaal drängten sich in den Semestern und Zwischensemestern zahlreiche Studierende, deren Prüfung bei seiner Gewissenhaftigkeit und seinem weitgehenden Wohlwollen gegenüber dem Prüfling oft viel Zeit in Anspruch nahm. Aber nicht nur Studierende, sondern auch praktische Ärzte und Fachärzte erbaten die Erlaubnis zur Teilnahme an den Vorlesungen, die sich durch sorgfältigste Vorbereitung, durch die Fülle des gebotenen Materials und durch Inhalt und Form der Darstellung auszeichneten. Oft nahm sein Vortrag zu wenig Rücksicht auf die Vorbildung des jungen Studenten; für den Vorgeschrittenen war die detaillierte Schilderung der Feinheiten eine Quelle von Belehrung und Anregung. Um das Verständnis des klinischen Bildes zu vertiefen, durfte zum Schluß keines Kollegs die Ausstellung oder die epidiaskopische Vorführung histologischer Präparate fehlen und für „die Unentwegten“ die Demonstration einschlägiger Fälle, welche die Kollegstunde immer recht lange überschritt.

Mehrere Vormittage der Woche waren den Fällen gewidmet, die ihn besonders interessierten und über welche er persönlich Krankengeschichten abfaßte und sorgfältig weiterführte, in denen interner, neurologischer, bakteriologischer und histologischer Befund sowie die Photographie nicht fehlen durften. Die so entstandene Sammlung, über welche er mit Argusaugen wachte, ist ungeheuer groß und dürfte, einmal erschlossen, eine Fundgrube wertvollster bekannter, aber auch neuer Beobachtungen und Ergebnisse darstellen. Über dem, was ihn in der Klinik fesselte, vergaß er Umgebung und Zeiteinteilung; kein Wunder, daß die Vormittagsstunden nicht ausreichten. In den ersten Jahren verging daher kein Abend, oft auch kein Sonn- und Feiertag, an welchem er nicht eingehende klinische Abendvisite machte.

Dieselbe Gewissenhaftigkeit und Exaktheit, die er selbst auf die Klärung des einzelnen Falles verwendete, verlangte er auch von seinen Assistenten, und es bedurfte sorgfältigster Arbeit, ehe er sich mit der Darstellung zufrieden gab und die Veröffentlichung billigte. So ist es auch zu verstehen, daß er erst in allerletzter Zeit der Habilitation von langjährigen Assistenten zustimmte.

Dieses hohe Maß von Kritik, welches er in allen Dingen an den Tag legte, trat ganz besonders gegenüber allen Neuerungen in der Therapie — oft gegen die Überzeugung seiner Assistenten und Schüler — in die Erscheinung. Als oberster Grundsatz galt für ihn: „salus aegroti, nil nocere“; und so durfte auch kein Präparat, kein Medikament verwendet werden, ehe es sich nicht als vollgültig, den alten bewährten Mitteln ebenbürtig oder überlegen erwiesen hatte. Hierin war er das getreue Ebenbild seines in der Therapie ebenso vorsichtig abwägenden Lehrers Edmund Lesser. In aller Erinnerung ist seine Stellungnahme gegenüber der kritiklosen Anwendung des Salvarsans, die er bei jeder Gelegenheit nachdrücklichst bekämpfte. Mit schonungsloser Offenheit pflegte er sowohl vor seinen Studenten als auch in fachwissenschaftlichen Gesellschaften seine warnende Stimme zu erheben, und sicherlich ist ihm zu verdanken, daß die in

Digitized by Google

er ersten Nachkriegszeit geübte, oft unwissenschaftliche Anwendung des Salvarsans ingedämmt wurde.

Gerade an dieser Stelle geziemt es sich, Arndts als des Vorsitzenden der Berliner ermatologischen Gesellschaft zu gedenken, die ihm ganz besonderen Dank schuldet. n unseren Sitzungsabenden pflegte er nach dem Muster französischer und englischer issenschaftlicher Gesellschaften vor der Sitzung die Kranken unter Beifügung kurzer otizen in den Nebenräumen zur Demonstration zu stellen, um die anschließende Disussion fruchtbringender zu gestalten. Hier offenbarte sich die Gediegenheit seines mfassenden allgemeinen und dermatologischen Wissens in hellstem Lichte. Die Fälle, elche er oder seine Assistenten vorstellten, waren lückenlos durchgearbeitet. Bisweilen eigte er seltene von ihm selbst durchforschte Krankheitsbilder in vollendeter Dartellung; in der Hauptsache aber kam es ihm darauf an, durch Demonstration typischer älle anregend und belehrend zu wirken. Die meisterhafte Schilderung des Krankeitsbildes mit den mosaikartig zusammengefügten Details gründete sich auf seine Beesenheit und sein unübertreffliches Gedächtnis. Weniger die neuere, als vielmehr die ltere Fachliteratur des In- und Auslandes beherrschte er wie kaum ein anderer, dank einer Gewohnheit gewissenhaft täglich einen Abschnitt aus alten Lehrbüchern zu lesen, iner Gewohnheit, der er auch bis in die letzten Wochen seines Krankenlagers treu lieb. So wirkte es geradezu verblüffend, wenn er in der Diskussion oft mit einem fast örtlich zitierten Satz seine Ansicht belegte. Uns Älteren ist sicherlich noch in der Erinnerung ein Sitzungsabend aus dem Sommer 1913, an dem Arndt eine Kontroverse nit dem verstorbenen Alfred Blaschko durch Heranziehung eines auf dem Berliner nternationalen Kongreß gezeigten gleichartigen Falles für sich entschied. Und ich höre noch Lesser nach der Sitzung den Ausspruch tun: „Wissen bedeutet Macht". — So verbindlich und liebenswürdig Arndt in der Form gegenüber anderer Meinung war, so energisch und zäh wußte er auch, wenn nötig, seiner Ansicht Geltung und Anerkennung zu verschaffen. — Es ist bedauerlich, daß er nicht zu bewegen war, trotz vielen Mahnens des Schriftführers, die Demonstration für die Sitzungsberichte schriftlich zu fixieren. Seit der Stenograph fehlte, dünkte ihm die Arbeit als zu umständlich und zeitraubend. Auch der von seinen Freunden und dem Verleger oft geäußerten Anregung, nach Art des Nonneschen Handbuches seine Forschungsergebnisse zusammenfassend zu veröffentlichen, lehnte er als weit verfrüht ab, dazu hielt er sich noch für zu jung, seine Zeit noch nicht für gekommen.

Mit Georg Arndt ist ein Mensch von großer Herzensgüte dahingegangen, ein Mann, dem das Wohl seiner Kranken über alles ging, der das Vertrauen seiner Untergebenen in reichstem Maße besaß, von seinen Schülern und Mitarbeitern, nicht zuletzt von seinen Freunden verehrt und geliebt wurde. Wem er einmal seine Freundschaft geschenkt hatte, dem hielt er sie mit unbedingter Treue. Ein froher, geistvoller Gesellschafter, der durch sein strahlend liebenswürdiges Wesen die Herzen gewann, so behalten wir, seine Freunde, ihn in Erinnerung. — Es war ein Genuß, mit ihm, dem geborenen Berliner, durch die Stadt zu streifen. Tausend Erinnerungen und Anekdoten an alte historische Stätten wurden in ihm wach, und oft würzte er in unverfälschter Berliner Mundart mit köstlichem Humor seine Schilderungen aus vergangenen sonnigen Tagen.

Wie ein leuchtendes Band aber zieht sich über seinen Lebensweg die Liebe zu seiner Familie. Für sich selbst anspruchslos, bescheiden und zurückhaltend, war ihm kein Opfer für die Seinen zu groß. Mit größter Liebe und Verehrung hing er an seiner betagten Mutter, die ihm nach langem Leidensweg nun schon so bald in die Ewigkeit gefolgt ist; seiner Schwester, die ihn mit aufopferungsvoller Hingabe bis zur letzten Stunde gepflegt hat, war er ein treusorgender Bruder.

So hinterläßt sein allzu früher Heimgang eine weite, schmerzliche Lücke. Wir aber, seine Freunde und Weggenossen, werden seiner als eines vorbildlichen Arztes und Forschers, eines gütigen und edlen Menschen in Treue gedenken.

H. Löhe-Berlin.

Digitized by Google

Versammlungen

12. Jahresversammlung der Schweiz. Gesellschaft für Dermatologie und Venerologie

Basel, 2. und 3. Juni 1928

Vorsitzender: Lutz

Rößle-Basel: Diffuse Lymphadenose der Haut unter dem Bilde schwerster allgemeiner Erythrodermie bei lymphatischer Leukämie.

Fehlen der sonstigen, für lymphatische Leukämie spezifischen Organveränderungen, speziell der Hyperplasie der Lymphknoten. Die Haut war als Ausgangspunkt der Leukämie nach vorhergegangenem aleukämischem Stadium zu betrachten.

Jadassohn-Breslau: Die Feststellung des typisch leukämischen Gewebes in der Haut bei einer generalisierten Erythrodermie engt das Gebiet der „Leukämie" ein, wenn man unter der letzteren die mehr indirekten Folgen der Leukämie versteht. Analoges ist ja bei den Erythrodermien des Hodgkin gesehen worden. In dem klinischen Bild der Erythrodermien spielen die prämykotischen Formen die geringste Rolle; die Mycosis fungoides ist von Leukämie und Lymphogranulom zu scheiden; aber letzteres kann eine Mykosis ebenso nachahmen, wie die Leukämie.

Bloch: Anatomische Untersuchung ist für die Auffassung der Erythrodermiegruppe sehr wichtig, weil sie geeignet ist, die Tendenz, alles in eine Gruppe zusammenzuwerfen, zu widerlegen.

Nägeli-Bern: Wohl gibt es in den späteren Stadien der Mykosis Blutbefunde, die an Leukämie erinnern, aber nichts mit dem Wesen derselben zu tun haben; sie sind nichts anderes als toxische Reizungen des Knochenmarkes.

Rößle: 1. Urämische Dermatitis.

Die histologischen Veränderungen der Haut sind bei Urämie mindestens so häufig und so mannigfaltig wie die klinischen Urämide. Systematische Untersuchung an 25 Fällen.

2. Über eine Hautreaktion mit Leichenblut.

Werthemann-Basel: Über Impetigo herpetiformis.

Bei einer 39jähr. IX Para entwickelte sich gegen Ende der Schwangerschaft eine Hautaffektion, welche ihren Anfang in der Haut des Unterleibes nahm. Sie breitete sich über den ganzen Körper aus und bestand in konfluierenden, in Gruppen stehenden miliaren Bläschen, deren Inhalt von Anfang an eitrig, aber steril war. Temperatur zunächst normal, gegen Lebensende 38,1—38,8°. Schwerste Beteiligung zeigten Fingerkuppen und Zehenenden. 1914 wurde eine Kolloidstruma operativ entfernt, 1920 Rezidiv wieder operativ entfernt. Nach der Operation bis zum Tode tetanische Zustände. Bis zur Operation 7 Geburten, eine 8. Gravidität 1926 verlief ohne Hautaffektion. Der Tod erfolgte an Lungenödem im Anschluß an tetanischen Anfall, 21 Tage nach Auftreten der Impetigo herpetiformis, bei 9. Gravidität im 8. Monat. Die Sektion ergab, daß sämtliche vier Epithelkörperchen entfernt worden waren und kein normales Schilddrüsengewebe mehr vorhanden war. Der Fall dient als Stütze für die Ansicht, nach welcher die Impetigo herpetiformis auf Störungen im endokrinen System zurückgeführt wird.

Nicod-Lausanne: Atypisches Basalzellenepitheliom.

Rost-Freiburg i. B.: Das spätexsudative Ekzematoid und seine Behandlung in der allergenfreien Kammer.

Marchionini-Freiburg i. B.: Physikalisch-chemische Untersuchungen über ekkrinen und apokrinen Schweiß.

Winkler-Luzern: Alopecia totalis bei leichtem Basedow, nebst allgemeinen Bemerkungen zur Frage der Alopecia areata.

20jähr. Mädchen. Mutter leidet an Basedow. Pat. hat wegen Struma bis Herbst 1926 Jodostarin genommen. Beginn der Alopezie im Oktober 1925. Auf Quarzlampenbestrahlung Nachwachsen der Haare. September 1926 Rezidiv, November Verlust des gesamten Haarkleides.

Tièche-Zürich: 1. Nodosités juxta-articulaires.

Zwei Fälle, die nie im Auslande gewesen. Welche Momente dies verursachen, ist nicht leicht zu sagen. Aus konstitutionellen Gründen wurden wahrscheinlich gewisse

Digitized by Google

Reaktionen geweckt (Allergie), die beim andern Falle fehlten, d. h. sich nicht auswirken konnten, und so wurde das Krankheitsbild wesentlich modifiziert, d. h. der verschiedene Verlauf bedingt. Eine reine gummöse Bursitis liegt sicherlich nicht vor im Sinne eines house-maids knee, das sich gummös umwandelte. Man kann aber an eine Kombination bei den sich sehr nahestehenden Affektionen denken.

2. Schwere Röntgenschädigung, ausgedehnte Knochennekrose in der linken Ellenbeuge.

1919 wegen einer leicht fistelnden Tuberkulose mit Röntgenstrahlen behandelt. 1926 schwere sklerotisch-ulzeröse Spätschädigung. 1928 außerordentliche Schmerzhaftigkeit. Morphium.

Rost: Vor Ablatio brachii wäre zu Umschlägen von $^1/_4$—$^1/_2$‰igem Argent. nitric. und elektrischem Heizkissen zu raten.

Jäger-Zürich: Granuloma teleangiectaticum pediculatum (sog. Botriomykom).

Der irreführende Name „Botryomykom" sollte der richtigeren Denomination: Granuloma teleangiectaticum pediculatum definitiv Platz machen.

Bloch-Zürich: 1. Über dyshormonale Dermatosen.

Poikilodermieartige Hautveränderungen (Hyperpigmentation, Depigmentation, Atrophie, Teleangiektasien), juveniler Katarakt, Zahn- und Nägeldefekte, mangelnde Entwicklung der Körper- und Gesichtshaare, der äußeren Genitalien, der Hoden mit ausgesprochenem Habitus der Dystrophia adiposo-genitalis. Histologisch in der Haut: Atrophie, Hyper- und Depigmentation der Epidermis, Veränderungen an den elastischen Fasern, Teleangiektasien, Kalkablagerungen in den Gefäßen.

2. Multiple (45) blaue Naevi, kombiniert mit großem braunem behaartem Naevus bei $2^1/_2$ Monate altem Knaben.

3. Naevus atrophique comédonien.

7jähr. Mädchen. Affektion beschränkt sich auf die rechte Wange und besteht aus bis über linsengroßen, konfluierenden Herden. Der einzelne Herd zeigt feinste narbige Vertiefungen, die durch schmale, im Niveau der umgebenden Haut liegende Brücken getrennt sind, woraus ein maschenartiges Aussehen resultiert. Die Vertiefungen sind zum Teil von Komedonen ausgefüllt. Histologisch intrafollikuläre Hyperkeratosen, Atrophie, keine Entzündung.

4. Trichophytie vom Typus endothrix, verursacht durch Trichophyton sulfureum.

Auf dem Kopf bis fünffrankenstückgroße, weißliche, runde Herde, von fettigen Schuppen bedeckt. Haare kurz abgebrochen, weißlich, zum Teil stecken sie in den Schuppen, vielfach gewunden und umgebogen, prall gefüllt mit großen Sporen, auf der Oberfläche keine Sporen, an einzelnen Stellen Myzelfäden. Trichophytinreaktion stark positiv.

5. Lupus erythematodes-ähnliche Hautveränderungen.

50jähr. Weinhändler. Am Halse rechts ein apfelgroßes Drüsenpaket. In der Lunge massenhaft kreisrunde Verschattungen. Im Sputum keine Bazillen. Blutbefund 90%. Ohrmuscheln, Nasenspitze, Finger, Zehen livid verfärbt, die Haut leicht atrophisch verdünnt, an den meisten Stellen bedeckt von dicken hämorrhagischen, meist festhaftenden Schuppenkrusten. Unter Salbenbehandlung Besserung, die Krusten entfernt. Die Sektion ergab Karzinom mit Metastasen in Drüsen, Lunge, Leber.

6. Lupus miliaris-ähnliche Tuberkulose (Tuberkulid) mit negativer Tuberkulinreaktion und positivem Tierversuch.

36jähr. Fabrikarbeiter. Vater und Schwester an Tuberkulose gestorben. Im Gesicht eine Aussaat von halbkugelig prominenten, bis linsengroßen, bräunlich-violetten Knötchen. Unter den Knötchen ein derbes Infiltrat. Im Zentrum vielfach kleine Eiterherde. In der Umgebung der Augen die Knötchen konfluiert. Auf der rechten Halsseite derbe Infiltrate. WR negativ. Tuberkulinreaktion negativ. Tierversuch positiv auf Tbc. Auf Salvarsan keine Besserung. Histologisch: Granulom, zum Teil tuberkuloid, zum Teil an Mykosen erinnernd.

7. Mykosiforme bzw. syphiloide Tuberkulose der Haut und des Schädels.

70jähr. Pat. An Hals und Brust bläulichrote Herde, polyzyklisch, scharf abgesetzt, am Rand aufgeworfen, zahlreiche kleine Ulzera mit unterminierten Rändern, daneben bis stecknadelkopfgroße Abszesse. In der Scheitel- und Okzipitalgegend tiefe Ulzera. Knochen vollkommen perforiert bis zur Dura mater. Histologisch granulomatöses Gewebe mit Riesenzellen, Epitheloidzellen, Plasmazellen, Knötchen mit außen Plasmazellen. WR negativ. Tierversuch positiv auf Tbc. Unter Jodkali Heilung der Hautherde.

Digitized by Google

8. Heilerfolge bei Lupus vulgaris durch superponierte Intensivbestrahlung mit ultraviolettem Licht.

Man setzt intensive Reaktionen und wiederholt die Bestrahlung, bevor die Reaktion abgeheilt ist. Es wird mit Kromayerlampe unter Druck oder mit Höhensonne aus Distanz bestrahlt. Resultate selbst in ausgedehnten, inveterierten Fällen verblüffend gut.

9. Historische Entwicklung der Lehre von den sog. Langerhansschen Zellen.

Mit einer modifizierten Goldmethode wird festgestellt, daß die Langerhansschen Elemente, deren zellige Natur einstweilen noch nicht sicher feststeht, mit dem zugehörigen Fasersystem das eigentliche Nervensystem der Epidermis darstellen, dessen Verbindung mit dem kutanen Nervennetz gezeigt bzw. sehr wahrscheinlich gemacht werden kann. Trotz einer gewissen oberflächlichen Ähnlichkeit der dendritischen Zellgebilde bestehen keinerlei genetische oder funktionelle Beziehungen dieses Nervensystems zu dem Pigmentsystem (Melanoblasten) der Epidermis.

Miescher-Zürich: Zur Frage der Reservezellen.

Aus dem Studium der Röntgenhautreaktion hat sich ergeben, daß die Epidermis Zellen besitzt, welche sich durch eine große Widerstandsfähigkeit gegenüber Noxen (Röntgenstrahlen) auszeichnen. Selbst bei relativ hohen Röntgendosen erweisen sie sich im Gegensatz zu ihren Schwesterelementen als unangreifbar und bilden in der Folge den Ausgangspunkt der Regeneration.

Jadassohn: Die Differenzen der einzelnen Hautpartien gegenüber verschiedenen Schädigungen spielen in der Dermatologie für die Lokalisation eine ausschlaggebende Rolle (fixe Exantheme, refraktäre Zonen usw.).

Rost-Freiburg weist darauf hin, daß er bereits auf die fleckweise Wirkung der Röntgenstrahlen aufmerksam gemacht hat.

Bloch: Eine analoge Erscheinung findet sich auch bei dem experimentellen Teerkarzinom. Hier erkranken nicht alle dem Teere ausgesetzten Zellen der Epidermis, sondern nur vereinzelte und werden zum Ausgangspunkt des Teerkarzinoms.

Miescher: Pagets Disease oder Melanom?

74jähr. Frau, am rechten Labium majus blaßroter Fleck, an dessen oberem Pol erodierte, derbe rote Papeln und bis in die Oberschenkelgegend mehrere stecknadelkopfgroße, harte, intrakutane Metastasen. Histologisch: Lockerung und Loslösung intraepidermaler Zellelemente, hydropische Entartung und Bildung von Klumpenzellen. Reichlicher Einbruch von Zellen in die Lymphbahnen. Der Fall kann als Paget mit atypischer Lokalisation aufgefaßt werden. Ungewöhnlich sind die kollateralen Metastasen, welche bei Morbus Paget noch nie beobachtet worden sind, wohl aber zum Symptomenkomplex des Melanokarzinoms gehören.

Jadassohn, W.-Zürich: Zum Mechanismus der allergisch-urtikariellen Überempfindlichkeit nach Untersuchungen bei der Askaridenüberempfindlichkeit.

(Arch. f. Derm., Bd. 156.)

Stauffer: Hautfunktionsprüfung mit Salvarsan und Ipecacuanha.

Bericht über die Resultate von Ekzemproben und Sofortreaktionen mit verschiedenen Salvarsanpräparaten.

Ramel: 1. Zur Ätiologie des Erythema multiforme.

Die Tatsache, daß manche Formen des Erythema multiforme im Verlaufe ihrer Entwicklung gewissen Formen des Lupus erythematodes gleichen (Erythema centrifugum) und das Erscheinen von papulo-nekrotischen Effloreszenzen an Stelle von abgeheilten Effloreszenzen eines Falles von Erythema multiforme, veranlaßten Ramel, Untersuchungen anzustellen, ob das Erythema multiforme nicht den Tuberkuliden zuzurechnen sei. Die Tierversuche (6 positive von 13 untersuchten Fällen) scheinen die Hypothese zu bestätigen.

2. Adenokarzinom der linken Mamma traumatischen Ursprungs bei einem 58jähr. Mann.

Das Adenokarzinom entwickelte sich an der Stelle, wo der Patient vor 39 Jahren bei einer künstlichen Atmung verwundet worden war. Heilung nach einer massiven Röntgenbestrahlung.

3. Extragenitaler Primäraffekt, entstanden durch Selbstüberimpfung vom ursprünglichen Schanker während der seronegativen Periode.

Der zweite superinfizierte Schanker trat 15 Tage nach dem ersten Schanker auf.

4. Psoriasis pustulosa.

59jähr. Patientin, welche an den vier Extremitäten unter Fiebererscheinungen plötzlich Schübe von pustulöser Psoriasis bekam.

Digitized by Google

5. Chronische knötchenförmige posttraumatische Lymphangitis von unbestimmter Natur.

Bei einem 43jähr. Maurer entstand nach einem Trauma am linken Vorderarm ein Ödem, das von einer knötchenförmigen Lymphangitis gefolgt war, welche nach 4 Wochen spontan abheilte. Das histologische Bild gibt einige Anhaltspunkte für Tuberkulose.

Du Bois-Genf: Zungenkrebs und Hautmetastasen.

Nach Sachs sind bei Zungenkrebs in den benachbarten Lymphdrüsen in 70% der Fälle frühzeitig Metastasen zu finden. Entferntere Metastasen wurden nach einer Statistik von Kocher und R. Williams nur bei systematischer Durchsuchung in 10% der Fälle in den Lungen oder dem Mediastinum gefunden. Hautmetastasen sind in der Literatur nicht vermerkt. Der folgende Fall ist in mehreren Beziehungen eigenartig. Ein 49jähr., robuster Mann, der 1891 eine Lues II mit Roseola durchgemacht hatte, die gut behandelt worden war, entdeckte 1912 zufällig eine Veränderung auf der Zunge. Es war eine glatte Leukoplakie, die das vordere Drittel der linken Zungenhälfte einnahm. Zwei Kontrollen jährlich ließen den Zustand bis 1926 im Juli unverändert erscheinen. Im November war hauptsächlich durch Palpation in der Mitte der Plaque ein Knötchen festzustellen. Die Exzision wurde, wie nachträglich Serienschnitte ergaben, im Gesunden gemacht und die Wunde mit Radium nachbestrahlt. Der histologische Befund ergab ein Stachelzellenkarzinom mit Hornperlen im Beginn der Entwicklung. 23 Tage nach der Bestrahlung schwoll die Zunge enorm an mit Ödem der Umgebung. Nach einigen Tagen wurde eine nekrotische Masse ausgestoßen, und die Stelle heilte glatt. Die Zunge blieb weich; an Stelle der Leukoplakie blieb eine Einziehung bestehen. Stat. id. bis August 1927. Damals trat eine Aussaat von Knötchen im Gesicht auf, die größer wurden. Im November zeigte sich der Mann mit schlechtem Allgemeinzustand. An der Zunge und den entsprechenden Lymphdrüsen war keine Veränderung zu bemerken. Radiologische Untersuchung der Lungen usw. zeigte nirgends Metastasen. Das Gesicht war mit zahlreichen Tumoren verschiedener Größe symmetrischer Anordnung übersät. Die Tumoren glichen Hautmetastasen, wie man sie z. B. bei Brustkrebsen sieht. Histologisch waren es Karzinome vom gleichen Typus wie seinerzeit in der Zunge. Januar und Februar 1928 verschwanden zahlreiche Tumoren spontan, während peripher fortschreitend neue entstanden. Die Kachexie nahm zu. Wie entstanden diese Metastasen? Ausbreitung auf dem Lymphwege wäre nur möglich durch Annahme einer Rückstauung des Lymphstromes anläßlich des Ödems mit Ausbleiben von Metastasen in den entsprechenden Lymphdrüsen. Die hämatogene Ausbreitung ohne broncho-pulmonale Metastasen erscheint ebenso unwahrscheinlich, würde jedoch die Anordnung der Tumoren erklären. Die Ausbreitung den perineuralen Lymphbahnen entlang, wie dies Akanazy bei einem Brustkrebs beobachten konnte, steht entgegen, daß die Metastasen primär in der Stachelschicht entstanden. Gefäße, Lymphspalten, Nerven in Subkutis und Kutis waren frei. Dieser Befund zugleich mit der starken leukozytären Infiltration um die Krebsnester, die bis zu miliaren Abszeßchen führte, läßt eine weitere Hypothese zu. Es könnte sich um hämatogene Verschleppung eines karzinogenen Agens handeln, das vielleicht infolge der starken Radiumreaktion mobilisiert wurde.

Naegeli-Bern: 1. Acrodermatitis suppurativa continua Hallopeau mit Exazerbationen während zwei Graviditäten. Erste Schwangerschaft 1925, im ersten Monat Auftreten eines generalisierten figurierten, pustulösen, an psoriatische Herde erinnernden Exanthems. Rasche Zunahme. Hohes Fieber. Künstlicher Abort im 7. Monat. Sofortige Besserung und in 3 Wochen Verschwinden des Hautausschlages. Gleiche Beobachtung bei zweiter Gravidität 1928. Auftreten des Exanthems nach der Konzeption. Histologisch subkorneale Mikroabszesse, nirgends intraepitheliale.

2. Lupus erythematodes, Sklerodermie, Kalkablagerungen.

Residuen des fast abgeheilten Erythematodes und Teleangiektasien, die Vorläufer der Sklerodermie waren. Es kamen „arthritische" Beschwerden hinzu und periartikuläre Kalkablagerungen.

3. Lymphosarcomatosis cutis? aleukämische Pseudoleukämie?

75jähr. Frau. Beginn 1916 mit bis halbeigroßen Tumoren am Stamm. Probeexzision ergab massige lymphozytäre Infiltrate verdrängend. Lymphosarkom? Auf Röntgenbestrahlung Rückbildung. Nach 2 Jahren erneutes Auftreten. Seit August 1927 rasches Wachstum dieses Tumors. Einlieferung der Kranken mit der Diagnose Karzinom. Blutformel normal.

4. Nageltrichophytie.

5jähriger Knabe. Beginn vor 10 Monaten. Pilzbefund rosazeumähnlich. Nageltrichophytie in der Schweiz selten.

Digitized by Google

5. Lepra, gemischte Form.

Schweizer. in Argentinien aufgewachsen. Die tuberösen Effloreszenzen enth massenhaft Bazillen, ebenso Nasenschleimhaut; im Stuhl negativ. An vielen Stell Knötchen lupoid. Konsistenz daselbst vermindert. Tuberkulinreaktionen negativ. flexe normal. An den Vorderarmen Schmerzempfindung herabgesetzt. Sonst allen mal. Unterschenkel: Schmerzempfindung, Wärme- und Kälteempfindung, Berühr empfindung erloschen. WR +, Sachs-Georgi +, Meinicke und Vernes —. C moograöl. auch Salvarsan ohne Erfolg.

6. Erythema induratum.

45jähr. Frau. Krankheit besteht seit dem 13. Lebensjahr. Anfänglich Knot Unterschenkeln, später Oberschenkeln und Armen. Häufig Ulzerationen an U schenkeln. Auf Sanokrysin und Röntgen Verschwinden der meisten Knoten und schwüre.

7. Spätsekundäre Lues, 8 Monate nach Infektion.

Junger Mann. An Stamm und an Extremitäten stark pigmentierte Herde. Se ginös angeordnete Papeln. Kokardenformen.

8. Bemerkungen über Zunahme der frischen Syphilisfälle in Bern.

Ziffern von 1911, 12 und 13 im gleichen Zeitraum 1928 bereits überschr nachdem gegen Kriegsende und in den ersten Nachkriegsjahren Primär- und Sekun fälle selten beobachtet worden waren. Frische in der Klinik aufgenommen Syphili in den ersten 5 Monaten 37, d. h. pro Woche soviel wie vor 8—6 Jahren pro Ha Ursache unklar. Auch die Zahl der Blennorrhoe ist gestiegen. Ungenügende Hospi sierungsmöglichkeit der ansteckenden Fälle dürfte mit in Betracht kommen.

Stern-Bern: Ekzematogene Eigenschaften des Persils.

Godinho-Bern: Natriumbikarbonat bei juckenden Dermatosen mit besonder Berücksichtigung der Urtikaria.

Lutz-Basel: 1. Hyperkeratosis congenita ausgedehnter Art bei 22jähr. Mädch 4 Geschwister zeigen normale Haut.

2. Hyperkeratosis congenita bei 2 Schwestern. Bruder besitzt normale H

3. Angeborene Hypo- und Aplasie der Haare und Schweißdrüsen und Hy plasie der Zähne bei 20jähr. Manne. Kapillitium spärlich, dünn, in der Bartge stellenweise Haare, andere Stellen kahl. Pubes haarlos. Nägel normal. Pat. kann n schwitzen.

4. Naevus pigmentosus et pilosus bei einem 23jähr. Mann.

5. Essentielle Teleangiektasien des rechten Beins. 18jähr. Mädchen. H diffus, aus violetten bis schwarz-lividen Flecken gemischt, verfärbt. Bein dicker als linke. Gegen Erythrocyanosis puellarum spricht Fehlen der Schwellung und Einseitigk

6. Poikilodermia atrophicans.

6jähr. Mädchen. Hautveränderungen seit Geburt. Die Extremitäten zeigen Gemisch von weißlichen, bräunlichen, rötlichen mit Teleangiektasien untermischten Flecke Haut außerdem atrophisch. Stamm verhältnismäßig frei. Gesicht zeigt pastöse A schwellung, erinnert an hypothyreoide Physiognomien. Haupthaar dünn. Das K mußte wegen beidseitigem Katarakt operiert werden.

7. Multiple Basalzellenepitheliome.

42jähr. Frau. Zahllose, stecknadelkopf- bis linsengroße Herde in der Lend gegend. Die Affektion dürfte einer kongenitalen Entwicklungsstörung zugerechnet werden

8. Onychoschisis und Leukoplakia oris.

38jähr. Frau. Als Kind immer etwas schwächlich, hustete bis zum Alter v 16 Jahren. 1911 wurde wegen einer Bauchfellentzündung operiert, Flüssigkeit entfer und ein Eierstock exstirpiert. Seitdem unregelmäßige Periode. auch ziemlich viel D beschwerden mit Krämpfen und Diarrhoe. 1914 wurde der Nagel des linken 4. Fing allmählich rissig, später bildeten sich am Nagelwall kleine Bläschen. Seit 1916 sei auch die Nägel am linken 5. sowie am rechten 1., 3. und 4. Finger rissig ge Bei der ersten Konsultation waren damals diese Nägel im Sinne einer Onychos verändert. Entzündliche Erscheinungen am Nagelwall fehlten völlig. Der hintere Na falz des 4. linken Fingers war durch eine Hautbrücke verwischt und überdeckt. D Nägel alle in gleicher Weise verändert, einzelne bis zum fast völligen Verschwi der Nagelplatte. Ersatz durch weiche Haut. Veränderungen der Mundschleimhaut s wenig ausgeprägt.

Jadassohn erinnert an die Sklerodermie.

9. Lupus erythematodes. Atrophische Plaques auf dem behaarten Kopfe.

Digitized by Google

10. Anetodermia circumscripta in der Kniegegend. Seit 1920 diffuse Atrophie es ganzen Beins.

11. Mycosis fungoides?

50jähr. Pat. 1912 juckende Stelle unter der Kniekehle. 1916 schuppende Herde n Gesicht. Über Schläfe, Nasenwurzel und rechten Halsseite je ein rundlicher Herd, nscharf begrenzt. Blutbild ohne Besonderheiten.

Rost denkt an spätexsudatives Ekzematoid.

Brack-Basel: 1. Über Störungen autonomer Funktionen, ihre Bedeutung und ehandlung.

(Erschien in der Schweiz. m. W., 1928, Nr. 43.)

2. Sclerodermie en plaques in zosterähnlicher Anordnung.

3. Dermatitis linearis lichenoides.

9jähr. Knabe. Die Affektion besteht aus einem bis 1,5 cm breiten Band, das sich on der Innenseite der rechten Glutealfalte bis zum Malleolus internus dexter hinzieht, ntspricht der hinteren Voigtschen Axiallinie, d. h. der Grenzlinie zwischen den Haupterästelungsgebieten der lumbalen und sakralen Hautnerven. Die Effloreszenzen bestehen us rosaroten, polygonalen Knötchen von Stecknadelkopfgröße. Histologisch deutliche kanthose und Parakeratose. Das lymphozytäre Infiltrat bildet an einzelnen Stellen iemlich kompakte Herde, während an anderen Stellen nur ein perivaskuläres Infiltrat orhanden ist. Der Großvater ist an Lichen planus erkrankt.

4. Pemphigus vegetans.

45jähr. Patientin, Affektion hat mit der Menopause begonnen. Während $1^1/_2$ Jahren nur von Zeit zu Zeit im Munde kleine Bläschen aufgetreten. Vor einem halben Jahr plötzlich Ausbruch der Veränderungen auf der Haut. Beim Spitaleintritt an der Mundschleimhaut ausgedehnte Erosionen und gelblich eitrige, festhaftende Höckerchen. Affektion bestand in ausgedehnten Herden auf Kopf, Nacken, Schultern und Genitoinguinalgegend. Die Herde sahen aus wie matsche Granulationen und waren mit stinkendem Sekret bedeckt. Eine Blase war nirgends zu sehen. Später schossen bis kirschgroße Blasen auf, reich an eosinophilen Leukozyten. Die rasch platzenden Blasen ließen Erosionen zurück, aus denen Granulationen herauswuchsen. Eosinophilie im Blute schwankte zwischen 15 und 30%.

Referatenteil

Fachzeitschriften

Archives of Dermatology and Syphilology

Bd. 19, Nr. 6

Weidman, F. D.: Light from the Botanic Field on Medical Mycologic Problems (Licht vom botanischen Gebiet über medizinische Pilzprobleme). S. 867.

Der Botaniker hat infolge des großen, ihm jederzeit zur Verfügung stehenden Materials bei der Erforschung der Pilze den Dermatologen übertroffen. Er hat Grundsätze aufgestellt, mit denen sich der Dermatologe vertraut machen muß, wenn er die ungeheuer vielen Pilzsorten (Saccarto berichtet über 40000) kennen lernen will. Zunächst gibt es eine große Möglichkeit morphologischer Veränderung bei gewissen Pilzarten; ferner ist zu wenig beachtet, welche von den Pilzen bisexueller und welche monosexueller Herkunft sind. Man muß den ganzen Lebenslauf des Pilzes kennen; besonders wie er in der Natur lebt. Schon dort ist er zu verschiedenen Jahreszeiten verschieden. Um wieviel mehr ändert er sich, wenn er auf der menschlichen Haut parasitiert! Sobald er erst einmal dort ist, pflegt er ziemlich konstant zu bleiben, so daß die Dermatologen auf diesem Gebiet nicht völlig pessimistisch zu werden brauchen.

Wakerlin, G. E.: The Therapeutic Action of Colloidal Mercury Sulphide (Hille) and of other Colloidal Heary Metal Sulphides in Syphilis Experimentally Produced in Rabbits (Die therapeutische Wirkung der kolloidalen Quecksilbersulfide (Hille) und anderer kolloidaler Schwermetallsulfide bei experimenteller Kaninchensyphilis). S. 878.

Von fünf kolloidalen Schwermetallsulfiden erwies sich das kolloidale Quecksilbersulfid als das beste therapeutische Mittel bei experimenteller Kaninchensyphilis. Seine

Digitized by Google

Anwendung beim Menschen ist daher durchaus anzustreben. Das kolloidale Wis sulfid und das kolloidale Kupferarsentrisulfid vermochten keine völlige Sterilis herbeizuführen. Das kolloidale Kupfersulfid brachte nicht einmal Heilwirkung. Merc (kolloidales HgS und kolloidales Kupfersulfid) wirkt nur durch das enthaltene HgS. Sä liche kolloidale Verbindungen verursachen bei intramuskulärer Verabfolgung nicht geringsten Nebenerscheinungen.

Lomholt, S.: Retention of Bismuth in the Organism in the Treatment Syphilis (Speicherung von Wismut im Organismus bei Syphilisbehandlung). S. 89

Verf. bestimmte den Wismutgehalt von Meerschweinchen, denen Injektionen Wismutoxydchlorid in die Hinterbeine gemacht wurden, auf eine besondere ra chemische Methode: er fügte jeder Injektion radioaktives Wismut zu und konnte diese Weise die geringste Wismutmenge auffinden. Die Absorption ist verschieden 5 Fällen wurde 50% des Wismut innerhalb von 10 Tagen absorbiert. Kleine Me wurden schneller absorbiert als größere. Das Wismut fand sich hauptsächlich in Nie und Darm, in geringerem Grade in der Leber und der Milz. Die Haut enthält we die Muskeln noch weniger Wismut. Die Ausscheidungsmenge ging der Absorp parallel. Mit einem langen Aufenthalt des Wismuts im Körper kann nicht gerec werden. Bei diesem Versuch muß man bedenken, daß den Tieren nur 1%ige Lö injiziert werden konnte, während man beim Menschen unter 5% nicht herunterge kann, weil sonst die injizierte Menge zu massig wird.

Boardman, W. O.: Scleroderma with Special Reference to Its Etiology a Treatment (Sklerodermie mit besonderer Berücksichtigung der Ursache und der handlung). S. 901.

Der größte Teil der Sklerodermiekranken erkrankt nach Infektionen oder toxisch Zuständen. Unter den Infektionen scheint ganz besonders die Syphilis eine Rolle spielen. Gestört ist die innere Sekretion, besonders die Schilddrüsenfunktion. E Störung des Nervensystems, manchmal des zentralen, manchmal des vegetativen ist wo als eine direkte Schädigung durch die Infektion anzusehen. Die Behandlung kann n erfolgreich sein, wenn die Grundursache feststeht. Verf. berichtet über eine 42jä Frau mit Sklerodermie und stark positiver WR, die nach antisyphilitischer Behandlu völlig geheilt wurde. Bei Kindern und Heranwachsenden ist die Prognose der Skle dermie stets gut; bei Erwachsenen nur dann, wenn noch nicht viel von Geweben u Knochen zerstört ist.

Pusey, W. A., u. H. Rattner: Dermatitis from Butesin Picrate (Dermati durch „Butesin Picrate"). S. 917.

Schilderung einer heftigen Dermatitis, die durch „Butesin-picrate"-Salbe herv gerufen wurde. Als die Pat. nach Abklingen der Dermatitis noch einmal dasselbe Kl anzog, das sie bei der Einreibung mit „Butesin-picrate"-Salbe getragen hatte, wied holte sich die Dermatitis.

Shelmire, B.: Tularemia Resembling Sporotrichosis (Eine der Sporotrich gleichende Tularämie). S. 918.

Ein Jäger verspürte 5 Tage nach einer Jagd, auf der er zwei wilde Kaninch zerlegt hatte, einen heftigen Schüttelfrost. Ein Kratzeffekt am rechten Mittelfing wurde schmerzhaft und schwoll an. 9 Tage nach dem Schüttelfrost hatte die Infekti stelle die Form eines Geschwürs angenommen; an dem Vorderarm entwickelten s Knötchen; in der Achselhöhle war ein Knoten fühlbar. Das Blut des Pat. agglutinie Bact. tularense. Klinisch glich das Bild eher einer Sporotrichose. Erst als ta hohe Dosen von Jodkali 6 Wochen hindurch keinen Erfolg brachten, ferner die K turen für Sporotrichose negativ ausfielen und Nekrose der epitrochlearen und der ax lären Lymphdrüse eintrat, konnte die Diagnose Sporotrichose ausgeschlossen werden.

Jorstad, L. H., u. Laue, Cl. W.: Gross and Microscopic Changes in the Skin Produced By H-Rays and By Lipoid Solvents (Grobe und mikroskopische Hautver änderungen durch Röntgenstrahlen und lipoidlösliche Stoffe). S. 954.

Verf. konnte durch Teerpinselung und durch Röntgenstrahlen sowie durch beides auf der Haut weißer Kaninchen klinisch aktive, histologisch präkanzeröse Stadien erzeugen. Durch genaue Beobachtung in gewissen Zeitabständen konnte er feststellen, daß Teer und verwandte Substanzen wie Mazolaöl, Paraffin- und Klauenöl und Röntgenstrahlen jedes für sich in gleicher Weise maligne Stellen erzeugt. Alle diese Stoffe lösen die Lipoide des Gewebes auf, und das Gewebe wird dadurch hyalinisiert.

Lunsford, C. J., u. Schauffler, G. C.: Lymphangiectatic Cyst of the Left Labium Minus (Lymphangiektatische Zyste der linken kleinen Schamlippe). S. 945

Digitized by Google

Eine 17jähr. Schwangere bemerkte erst im 5. Monat der Gravidität an der linken einen Schamlippe eine Zyste, die sich als ein benignes Lymphangiom herausstellte. Die rechte kleine Schamlippe war hypertrophisch. In der Literatur sind nur 5 Fälle von Lymphangiom mit dieser Lokalisation bekannt.

Gruhzit, O. M.: Local Microscopic Changes Following the Administration of Antisyphilitic Drugs (Lokale mikroskopische Veränderungen nach der Verabfolgung antisyphilitischer Mittel). S. 922.

Verf. gab Salvarsan, Wismut und Hg Kaninchen, Meerschweinchen und Hunden, um die lokale Störung an der Injektionsstelle zu studieren. Sulfarsphenamin verursachte dieselbe Schädigung wie Neoarsphenamin. Die Hg-Präparate, lösliche und unlösliche sind um ein Geringes milder, und das Hg wird schneller resorbiert. Die in Wasser löslichen Wismutpräparate, z. B. Bismut. thyoglycollat., verursachen die geringste Schädigung, die öligen Präparate dagegen machen sterile Abszesse von langer Dauer besonders in nichttätigen Muskeln. Das ölige Wismutpräparat muß erst in der Gewebsflüssigkeit gelöst werden. Die Phagozyten spielen hierbei eine unbedeutende Rolle.

L. Mühlpfordt-Allenstein.

The British Journal of Dermatology and Syphilis

Juli 1929

Overton, S.: Industrial Dermatoses: Their Causation, Recognition, Prevention and Treatment (Gewerbliche Hautaffektionen, ihre Ursachen, Verhütung und Behandlung).

Verf. hat in ihrem Amte als ärztliche Gewerbeinspektorin eine ständige Zunahme der gewerblichen Hautaffektionen feststellen können und außerdem ein Überwiegen der letzteren über die anderen spezifischen Beschäftigungskrankheiten — 1927 waren von 1394 Fällen gewerblicher Schädigungen 879 Hautentzündungen. Seit 1929 ist in England gesetzlich vorgeschrieben, alle Fälle von Hautulzerationen, die in Arbeitsstätten für Chromsäure oder Kalium, Natrium- oder Ammoniumbichromat vorkommen und von epitheliomatösen Ulzerationen, die auf Teer, Pech, Mineralöl oder Paraffin oder Zusammensetzungen oder Rückständen dieser Substanzen zurückzuführen sind, anzuzeigen. Unter veranlassenden Ursachen von Dermatitis, die in den Berichten angeführt werden, haben Alkalien in den letzten 3 Jahren den ersten Platz eingenommen. Alkalien haben eine mazerierende Wirkung auf das Keratin der Haut und die Hornzellen werden desorganisiert, getrennt und ermöglichen so, den reizenden Substanzen die erste Verteidigungslinie zu durchdringen. Andere wichtige Ursachen der Gewerbedermatitis sind entfettende Substanzen, wie Terpentin, Paraffin, Petroleum und Naphtha; Zucker wurde in 5—7% der Fälle der letzten 4 Jahre als Ursache festgestellt, während Teigzubereitung, als die Ursache der Bäckerdermatitis angesehen, 4—11% der freiwillig gemeldeten Fälle für diese Periode betraf. Was die Verteilung nach dem Alter betrifft, so betraf der größte Teil der Fälle beim männlichen Geschlecht das Alter zwischen 20 und 30, beim weiblichen Geschlecht hingegen unter 20 Jahre. Spezielles Interesse findet die bei Herstellern von Lebensmitteln vorkommende Dermatitis. Die bei Bäckern vorkommende Dermatitis führt O. ausschließlich auf die Einwirkung des hygroskopischen Teigs zurück. Eine Enquete unter (1200) Zuckerbäckern einschließlich Fruchtpackern ergab nur 1% mit Dermatitis befallen. Die Färbeindustrie ist bekanntlich für viele Fälle von Dermatitis verantwortlich: unter 427 untersuchten Arbeitern waren 9,4% mit Dermatitis befallen. O. erklärt, daß ein großer Teil dieser gewerblichen Hautaffektionen vermeidbar ist und zwar werden als Schutzmittel zur Intakthaltung der Haut (Hornschicht) Einfettung derselben vor und nach der Arbeit, sodann regelmäßige ärztliche Inspektion bei besonders gefährdeten Betrieben und natürlich peinliche Sauberhaltung von Händen, Armen usw. empfohlen. Immerhin liegen noch manche ungelöste Probleme in diesem Gebiete der Hautaffektionen und O. glaubt, daß durch Zusammenwirken von Klinikern und ärztlichen Gewerbeaufsichtsbeamten vieles gebessert werden kann.

Dyson, W.: Industrial Dermatoses: Their Causation, Recognition, Prevention and Treatment (Gewerbliche Hautkrankheiten, ihre Ursachen, Erkennung, Verhütung und Behandlung).

D. möchte keinen Unterschied zwischen ekzematöser Gewerbedermatitis und gewöhnlichem Ekzem machen und glaubt, daß Prädisposition zu Ekzem, auch zu Gewerbe-

Digitized by Google

dermatitis prädisponiert; Hyperidrosis ist ätiologisch bei deren Entstehung von gr... Bedeutung, speziell bei Bäckern, Zementarbeitern, Färbern. Mit Xerodermatosis ... Ichthyosis behaftete Personen sind mehr empfänglich für Gewerbeekzem wie auch Seborrhoea und pyrogene Infektion sekundärer Art begünstigen die Entwicklung ... allgemeinen Empfänglichkeit, wie überhaupt diese Frage noch ein weites Untersuchungsfeld bietet. In einer großen Anzahl von Dermatitisfällen wurde ein hoher Blutzuckergehalt gefunden: systematisch wurden 50 Fälle aller Arten von Ekzem und ekzemartiger Gewerbedermatitis daraufhin untersucht und festgestellt, daß bei trockenem Ekzem mit heftigem Jucken der Gehalt an Blutzucker sehr hoch und bei mehr nässender Oberfläche derselbe geringer war. Die Prognose des Falles hängt von der Dauer und Anzahl früherer Anfälle ab. Bezüglich der Behandlung ist Schutz vor allen Quellen von Reizung, einschließlich Seife und Wasser, plötzlichem Temperaturwechsel zu empfehlen; bei Hyperidrosis sind Waschungen, bei trockener Haut Salben angezeigt. Teer oft von großem Nutzen. Röntgenstrahlen in kleinen wöchentlichen Dosen geben beim trockenen pruriginösem Typus die besten Resultate. Bezüglich der Vorbeugung der Gewerbedermatitis empfiehlt D. ganz ähnliche Maßnahmen, wie Overton und erklärt schließlich, wenn alle verdächtigen Fälle einem Facharzte zugeführt würden, wären schwere diagnostische Irrtümer zu vermeiden — zum Vorteil der Angestellten wie Prinzipale.

Goldsmith, W. N.: A Case of Metastatic Scirrhous Carzinoma of the Scalp. (Ein Fall von metastatischem Skirrhus-Karzinom des behaarten Kopfes).

Der Fall betraf eine 70jähr. Frau, bei welcher 6 Monate vorher die rechte Brust entfernt worden war und 3 Monate später die Affektion mit akuter Hautentzündung am Kopfes und ausgedehntem Haarausfall auftrat. Mikroskopische Untersuchung einiger kleiner ulzerienden Stellen ergab die richtige Diagnose. Behandlung mit Röntgenstrahlen in wöchentlichen kleinen Dosen bewirkte zwar bedeutende subjektive Besserung und Verminderung des Ödems, aber verhinderte nicht weitere Ausdehnung; die Prognose ist daher sehr schlecht. Mit einigen sehr guten Abbildungen, auch über den mikroskopischen Befund.

M. Stern - München.

The British Journal of Venereal Diseases

April 1929, Bd. 5, Nr. 2

Nicol, W. D.: The Treatment of General Paralysis by Malaria (Paralysebehandlung mit Malaria). S. 85.

Es wurden nicht nur die erwünschten Frühfälle der Paralyse behandelt, sondern auch fortgeschrittene Grade der Erkrankung. Ablehnung erfolgte nur bei Zirkulations- und Nierenstörungen. Bei sehr heruntergekommenen Patienten wurde die Kur erst nach allgemeiner Kräftigung eingeleitet. Die Malariainfektion wurde meist auf natürlichem Wege durch Mücken hervorgerufen, und zwar mit Tertiana. Die Inkubation dauert dabei 12—14 Tage. Nach 10—12 Fieberattacken wird die Krankheit mit Chinin kupiert, wonach es bei 60—70% der Moskitoinfektionen zu Rückfällen kommt, die nicht unerwünscht sind und meist ohne Chinin nach 7—10 Tagen ausheilen. Die Erfolge mit Moskitoinfektionen sind auch sonst besser als bei Blutübertragung.

Mackenzie, J. M.: The Treatment of General Paralysis of the Insane by Pyrotherby (Behandlung der Hirnerweichung durch Fiebertherapie). S. 95.

Es wird eine Mischvakzine von Typhus, Paratyphus A und B. intravenös injiziert und so Fieber erzeugt; die Vorteile dabei sind: Exakte Dosierung, keinerlei Risiko, Möglichkeit die Kur jederzeit abzubrechen und gleichzeitige Immunisierung gegen Typhus und Paratyphus, was bei Insassen von Irrenanstalten nicht unerheblich ist. Zumindest treten langdauernde Remissionen ein, in denen die Behandelten sich ruhig benehmen und ihre Umgebung nutzen können.

Kissmeyer, A.: Further Experiences with Citragan in the Treatment of Gonorrhoea (Weitere Erfahrungen mit Citragan bei der Gonorrhoebehandlung). S. 110.

Die antibakterielle Kraft und die Tiefenwirkung des Mittels wird durch die meist recht kurze Behandlungszeit erwiesen, die durch übersichtliche Tabellen belegt wird. Recht auffallend ist auch die geringe Zahl von Rückfällen.

Semon, H. C.: The Non-Veneral Affections of Genitalia (Die nichtvenerischen Genitalerkrankungen). S. 114.

Das Thema ist durch Callomons gleichnamiges Buch veranlaßt, dessen zweite Auflage kürzlich erschienen ist. Es werden viele therapeutische Hinweise und eigene

Digitized by Google

eobachtungen wiedergegeben. Bei Filzläusen wird vor Anwendung der grauen Salbe warnt und Benzol oder sogar nur Vaseline empfohlen. Die Anwendung der X-Strahlen, e bei juckenden Hautinfektionen manchmal unvermeidlich ist, soll gerade in der enitalgegend von nicht ganz spezialärztlich vorgebildeten Röntgenologen keinesfalls rgenommen werden. Bei besonders hartnäckigem Pruritus ani werden Öleinspritzungen it 3% Anästhesin, 5% Benzylalkohol und 10% Äther empfohlen, wenn auch keine auerwirkung erzielbar war. Bei diphtherischen Hautgeschwüren haben sich 1—2%ige ry paflavinlösungen bewährt.

An den Vortrag schließt sich eine lebhafte Diskussion: Hauschell verweist auf die evorzugung der Genitalregion gerade bei Tropenerkrankungen (eigene Beobachtungen, B. von Primärinfekt am Penis bei Leishmaniose, primären Erscheinungen bei klimatichem Bubo meist im Sulkus, tiefgreifenden Zerstörungen mit Durchbruch großer Ulzeationen durch Bauchwand und Blase; tödlicher Ausgang). A. Davis sah banale Vaginitis nit Trichomonasbefund. Doble vermerkt isolierten Lichen ruber des Genitalgebiets hne Ausbrüche an der übrigen Haut oder Mundschleimhaut. Sharpe sah Scheidenphtherie bei Mädchen vor der Geschlechtsreife mit starkem Ausfluß ohne Zeichen von ulvitis oder Miterkrankung der umgebenden Haut. Schlußwort: Hauschell und Semon.

Tytler, E.-Burke: Cardiovascular Syphilis. I (Kardiovaskuläre Syphilis). S. 138.

Bei den Gefäßläsionen kommt es zu einer Endarteritis und später zur Periarteritis. Zumeist bilden sich keine Gummata, sondern es entsteht nur ein milder, entzündlich infiltrativer Prozeß mit Lymphozyten und Plasmazellen um die Blut- und Lymphgefäße herum. An der Herzspitze und im Septum können schon im zweiten Stadium solche Prozesse mikroskopisch nachgewiesen werden. Auch das ganze Myokard kann so befallen sein. Gewöhnlich spielt sich dieser Prozeß in der Nähe des Endokards ab, während bei kongenitaler Lues das Epikard nebst Umgebung mehr betroffen ist. Manchmal sind die Koronararterien primär erkrankt und deren Endarteritis führt sekundär zur fibrösen Muskelerkrankung und Nekrose. Bei schon vorhandener Herzschädigung, besonders bei Affektionen des Hisschen Bündels kann Salvarsan schädigend wirken und Bi. oder fünfwertige Arsenverbindungen sind vorzuziehen. F. Rosenthal-Berlin.

The British Journal of Urology

Juni 1929, Bd. 1, Nr. 2

Ireland de Courcy Wheeler, W.-Dublin: Traumatic Rupture of the Urethra (Traumatische Ruptur der Harnröhre). S. 126.

Traumatische Zerreißungen der Harnröhre sind selten und betreffen meist den bulbären Anteil, während der membranöse der Verletzung entgeht. Bei der traumatischen Verletzung ist die Striktur meistens nicht sehr fest. Da bei weitgehenden Verletzungen es meist bald zu einem Hämatom am Perineum kommt, ist die Diagnosenstellung nicht schwierig. Tritt Blut aus der Harnröhre, so steht dessen Menge im umgekehrten Verhältnis zur Größe der Verletzung. Dies erklärt sich daraus, daß, nur wenn die Verletzung klein und dadurch auch der Weg ins Perineum klein ist, überhaupt Blut aus dem Meatus urethrae heraustritt. Bei den Fällen von Beckenruptur ist die Harnröhre meist in der Nähe der Prostata zerrissen. Bei hochgradigeren Harnröhrenrupturen muß unter allen Umständen sofort operiert werden. Gewöhnlich muß zur perinealen Freilegung der rupturierten Harnröhre noch der retrograde Katheterismus von der suprapubischen Zystotomiewunde aus durchgeführt werden. Die Harnröhre wird über dem eingeführten Katheter vernäht und die perineale Wunde völlig geschlossen. Durch eine vom Verf. beschriebene Technik gelingt es, den Katheter schon einige Tage nach der Operation zu erneuern; so kann man innerhalb von 14 Tagen den Katheter 3—4mal wechseln. Nach den ersten 14 Tagen zieht man den Katheter in die Harnblase zurück und läßt die Zystotomiewunde sich schließen; die ersten 12 Monate wird die Narbe instrumentell gedehnt. Verf. hat 6 Fälle mit gutem Erfolg operiert.

Thomson-Walker, J.-London: Three Cases of Ureterectomy for Papilloma, with Comments (3 Fälle von Ureterextirpation wegen Papillome des Ureters, mit Bemerkungen). S. 141.

Verf. sah in allen 3 Fällen beim Pyelogramm das Nierenbecken von einer Masse, die nur einen schwachen Schatten gab, ausgefüllt. Diese stellte sich bei der Nephrek-

Digitized by Google

tomie als Papillom des Nierenbeckens dar, das aber auch den Ureter befallen k
So mußte in allen 3 Fällen der Nephrektomie die Ureterektomie folgen. Diese sp
Ureterektomien wurden im 1. Falle nach 2 Jahren und 5 Monaten, im 2. Falle
4 Monaten und im 3. Falle 1 Jahr und 9 Monate nach der ersten Operation d
geführt. In allen Fällen war eine erneut auftretende Hämaturie die Ursache der U
ektomie; jedoch folgten in allen 3 Fällen auch wieder Bildungen von Papillomen au
Blasenschleimhaut. In allen Fällen wurde die Diagnose durch das Pyeloureteron
gestellt. Wie diese 3 Fälle zeigen, soll man bei diagnostiziertem Papillom gleich i
ersten Sitzung den Ureter möglichst weit mitexstirpieren.

MacMyn, D. J.-London: On Dilatation of the Ureters and Hydronephro in Childhood (Über die Erweiterung der Ureter und über Hydronephrosen im Kin alter). S. 150.

Verf. beobachtete bei zwei Knaben ausgedehnte Erweiterungen der Ureteren
hochgradigen Hydronephrosen. Bei dem ersten, einem 8jähr. Knaben, trat, nachde
seit seinem 18. Lebensmonat „nierenleidend" war, plötzliche Anurie auf, so daß
operiert werden mußte. Es wurde die linke Niere freigelegt und das gefundene hy
nephrotisch erweiterte Nierenbecken drainiert; die Nierensubstanz war völlig geschwu
Pat. starb 6 Stunden nach der Operation. Die Stelle zwischen dem erweiterten Nie
becken und dem Ureter zeigte sich verengert und durch einen eingekeilten Stein
verschlossen; andererseits wurde auf der rechten Seite eine Ureterozele gefunden, in
ein Stein festsaß. Beide Nieren waren klein und zeigten embryonale Lappung. Auf
dem bestand glomerulo-tubuläre Nephritis, wohl von der Nierenbeckenentzündung
übergreifend. Bei dem anderen 7jähr. Jungen, ebenfalls mit akuter Harnverhal
war die Harnblase übergroß, bis zum Nabel hinaufreichend; Katheterisieren ging
worauf massenhaft eitriger, blutdurchsetzter Urin gelassen wurde. Trotz Dauerkath
Verschlechterung des Allgemeinbefindens unter Fieberanstieg; Exitus. Die Sektion
gab eine Schleimhautfalte im membranösen Teil der hinteren Harnröhre, die nur
kleine zentrale Öffnung aufwies; die Passage war nach der Harnblase hin frei, aber
Richtung aus der Harnblase gestört. Der prostatische Teil der Harnröhre, schon proxi
von der Klappe gelegen, war zu einer Tasche erweitert und lag als großer Hohlra
unter dem Blasenhals. Die Harnblasenwand war hypertrophisch und zeigte Trabe
zeichnung; die Ureteren waren erweitert, ebenso bestand beiderseitige hochgra
Hydronephrose. Die Nieren selbst klein, aber normal. In beiden Fällen führte
die Infektion die schnelle Verschlimmerung herbei, während die Mißbildungen
seit Geburt bestanden hatten. Bei allen Mißbildungen muß man bei der Sektion da
streben, den Urintraktus in toto herauszunehmen, da man sonst zu leicht Mißbildun
die erst die Todesursache erklären, übersieht. Häufig bestehen neben den Mißbildung
am Harntraktus noch weitere Mißbildungen an anderen Körperstellen.

Bailey, H.-Birmingham: Acquired Vesico-Intestinal and Urethro-Intestin Fistulae (Über erworbene vesiko-intestinale und urethro-intestinale Fisteln). S. 175.

Verf. beobachtete 6 Fälle von vesiko- bzw. urethro-intestinalen Fisteln. Der 1. Fa betraf einen Mann, der plötzlich kollabierte und Fäzes aus der Harnröhre entleer Peritonitis. 4 Tage später Exitus. Die Sektion ergab, daß ein Karzinom des Rektum resp. des Sigmoids in die Harnblase durchgebrochen war. Der 2. Fall betraf ein 60jähr. Mann, dem 18 Jahre vorher 2 Steine aus der Blase entfernt worden waren und 6 Monate vor der Einlieferung eine Zystotomie wegen Blasenkarzinom überstanden hat Jetzt Kollaps; 4 Stunden nach Einlieferung Exitus. Sektion: Blasenkarzinom, in s Rektum durchgebrochen. Der 3. Fall betraf einen 48jähr. Mann, der 5 Monate v Einlieferung einen hypogastrischen Schmerz verspürte, dann bei der Miktion Winde in der Harnröhre herausbrachte. Kricketkugelgroßer Tumor in der linken Leistenbeug Freilegen des Tumors gelingt nicht, aber es zeigt sich, daß der Tumor das Kolon einsch Kolostomie, worauf die Gasabsonderung durch die Harnröhre nachließ. Exitus ein Wochen später. Keine Sektion (wahrscheinlich Karzinom). Der 4. Fall betraf einen 35jähr. Mann mit einem großen perinealen Abszeß, dem, obgleich er eröffnet wurde ein zweiter in der linken Leistenbeuge folgte. In demselben Gasblasen, aber auch in der Harnröhre treten Gasblasen heraus. Diagnose: Sigmoidfistel. Pat. starb einige Tage vor der Operation an tuberkulöser Meningitis, ausgehend von einer Tuberkulose der Nebennieren. Bei der Sektion wurden in dem Abszeß und in der Umgebung der Fistel kein Anhalt für eine tuberkulöse Erkrankung gefunden, sondern es handelte sich um den Durchbruch eines vereiterten Solitärdivertikels des Kolons in die Harnblase. Auch im 5. Falle trat auf einen periurethralen Abszeß eine Fistel zwischen Urethra

Digitized by Google

d Mastdarm auf, so daß neben den Fäzes Urin aus dem After heraustrat, wodurch t. inkontinent wurde; suprapubische Zystotomie und Pezzerscher Dauerkatheter achten die Fistel zum Verschluß. Der vorletzte Fall betraf einen 4jähr. Jungen, der i einem Straßenunfall eine Beckenfraktur und Zerreißung des membranosen Harnröhrenteils davongetragen hatte; suprapubische Zystotomie mit retrogradem Katheterismus. er letzte Fall betraf einen Schiffsoffizier, der infolge einer unsachgemäß vom Schiffsarzt durchgeführten Urethrotomia externa eine Urethrorektalfistel bekam, so daß Gas durch die Harnröhre abging. Suprapubische Zystotomie, Pezzer-Dauerkatheter brachten die Fistel langsam zum Verschluß. Die Ätiologie der Fisteln zwischen Harn- und dem Intestinaltraktus haben eine sehr verschiedene Ätiologie. Vereiterungen von Kolondivertikeln, gynäkologische Eiterungen und Eiterungen durch Zerreißung der männlichen Harnröhre, ferner maligne Tumoren der Harnblase einerseits, der Intestinae oder des Uterus oder der Prostata andererseits, spielen eine große Rolle, wozu noch die traumatischen Verletzungen, besonders bei Beckenfraktur kommen. Lues als ätiologisches Moment wird durch die WR, Amöbenruhr durch den mikroskopischen Befund gesichert. Sonst muß die Zystoskopie oder Füllung mit Kontrastbrei Klarheit bringen. Die Sachsche Operation hat bei entzündlicher Ätiologie oft guten Erfolg, indem man den adhärenten Darmteil ausschaltet und als Blasenteil an der Harnblase beläßt, während man den Darm dann End-zu-End vereinigt. Bei allen Blasenoperationen ist wegen der stets bestehenden Zystitis eine Dauerkatheterbehandlung, eventuell mit suprapubischer Zystotomie die erste Voraussetzung für jede erfolgreiche Operation.

Leitch Wilson, J.-London: Notes on Interesting Cases. Growth of Undeveloped Testes by Inoculations of Anterior Pituitary Maturity Hormone (Über das Anwachsen von unentwickelten Hoden nach Einimpfung von einem Reifehormon aus dem Vorderen Hypophysenlappen). S. 181.

Verf. beobachtete am 2. Dezember 1927 einen Jungen von 12 Jahren und 9 Monaten, der über Schmerzen beim Wasserlassen klagte. Er fand eine Balanitis und Phimose mit sehr langem Präputium. Das ganze Genitale war infantil. Obgleich beide Hoden heruntergestiegen waren, war das Skrotum klein. Sonst war der Junge gut entwickelt, jedoch fand sich ein besonderer Fettansatz am Mons veneris, am Abdomen und den Hüften. Pat. hatte häufig Kopfschmerzen und ein hochgradiges Schlafbedürfnis. Ein älterer Bruder ist besonders gut entwickelt und für sein Alter sexuell sehr reif. Dem Pat. wurde wöchentlich $^1/_4$—$^1/_2$ mg des neuen Reifungsmittels, das aus dem Vorderlappen der Hypophyse gewonnen wurde, subkutan eingeimpft. Am 30. Dezember waren die Hoden schon bis auf das Doppelte ihrer Größe angewachsen. Der Penis, vorher $1^1/_4$ Zoll groß, war am 17. Februar 1928 bis zu einer Länge von $1^3/_4$ Zoll gewachsen, die Hoden waren vierfach so groß wie vor der Behandlung. Der Pat., vorher immer müde und ohne Initiative, war jetzt lebhaft und hatte keine Kopfschmerzen mehr. Pat. hatte jetzt das seinem Alter entsprechende Aussehen. In den ersten Tagen sind besonders der Penis und die Hoden schnell gewachsen, während die sekundären Geschlechtsmerkmale weniger schnell und wirksam sich veränderten, was zeigt, daß das Vorderlappenhormon besonders auf die primären Sexualmerkmale, weniger auf die sekundären Sexualmerkmale einwirkt.

Roche, A. E.-London: Orchidopexy Performed for Post-Orchidopexy Femoral Ectopia (Hodenanheftung, die durchgeführt wurde an einem Leistenhoden, der nach einer Hodenanheftung entstanden war). S. 185.

Verf. sah bei einem 20jähr. Manne, der sich im Alter von 6 Jahren einer doppelseitigen Leistenbruchoperation unterzogen hatte, im rechten Leistenkanal eine Anschwellung, die Hodenschmerzen auslöste, und die Verf., da der rechte Hodensack leer war, als Hoden ansprach. Die Orchidopexie gelang, nachdem der Hoden aus allen Verwachsungen gelöst worden war. Der rechte Hoden lag zwar im Hodensack etwas höher als der linke. Verf. glaubt, daß es bei der ersten Operation unmöglich gewesen wäre, den Hoden ohne zu starken Zug herunterzubringen und daß durch den Zug, der 14 Jahre wirkte, erst die Gewebe so gedehnt worden seien, daß es jetzt gelang, den Hoden herabzuziehen. Verf. empfiehlt deshalb, wenn es bei der ersten Operation nicht gelingen sollte, den Hoden ganz herabzuziehen, zweizeitig zu operieren.

Huddy, G. P. B.-Birmingham: Traumatic Displacement of the Testis. Report of a Case (Traumatische Verlagerung des Hodens. Bericht über einen Fall). S. 187.

Verf. beobachtete bei einem 23jähr. Manne, dem eine Motorlore gegen den Unterleib fuhr, eine hochgradige Schwellung des ganzen Unterbauches. Als die Schwellung abgeschwollen war, fehlte der linke Hoden. Derselbe fand sich unter der Haut des

Digitized by Google

Penis, dicht hinter der Eichel. Der linke Samenstrang verlief entlang dem Penisschaft. Der Hoden mußte operativ in natürliche Lage zurückgebracht werden, da er an seiner neuen Stelle schon verwachsen war, was wohl auf Organisation des Hämatoms zurückzuführen ist. Daß durch ein Trauma der Hoden in den Leistenkanal zurückgetreten ist, wurde mehrfach beobachtet; die Fälle, bei denen der Hoden in den Penisschaft hineintritt, sind besonders selten.

Llewellyn Davies, J.-Nottingham: A Double Pyelogram Showing a Double Kidney (Über ein doppeltes Pyelogramm, das eine Doppelniere zeigt). S. 189.

Verf. fand bei der Zystoskopie wohl links zwei Ureterenöffnungen und so auch zwei Ureter und zwei getrennte Nierenbecken auf der linken Seite. Aber auch auf der rechten Seite fand er ein geteiltes Nierenbecken, dergestalt, daß der obere Teil zwei große Kelche trug, während der untere drei Kelche besaß. Die beiden Teile des Nierenbeckens waren sehr deutlich voneinander getrennt. Es bestand also auch rechts in der Anlage die Neigung zwei getrennte Nierenbecken zu bilden. A. Rosenburg-Mannheim.

Mitteilungen aus der Literatur

Urogenitalapparat

Penis, Urethra, Blase

Janssen, P.-Düsseldorf: Diagnostik und Therapie der Strikturen der Harnröhre. Zschr. f. urol. Chir., Bd. 27, H. 1/2, S. 85.

Die Strikturen werden in deskriptiver Hinsicht in kongenitale und akquirierte, in therapeutischer Hinsicht in solche mit und solche ohne Restharn, bei letzteren wieder in solche mit und ohne Infektion und klinisch in permeable und impermeable Strikturen eingeteilt. Differentialdiagnostisch sind auszuschließen: Gonorrhoe, Tumoren, Konkremente oder Fremdkörper, Prostataerkrankungen und, nicht zu vergessen, neuropathologische Erkrankungen, die Spasmen des Blasenschließmuskels machen können. Bei der instrumentellen Untersuchung ist besonders auf Asepsis, leichte Handführung, eventuell Anästhesie zu achten. Die Guyonsche Sonde von 22—23 Charriere dient zur ersten Untersuchung. Geht diese nicht durch die Striktur, so nimmt man eine Sonde à boule. Kommt diese auch nicht durch die Striktur, so bleibt uns das Röntgenbild, nachdem die Harnröhre mit einer Wismutaufschwemmung gefüllt wurde. Will man das Hindernis bei einer Miktion darstellen, so kann man suprapubisch Umbrenal in die Blase einspritzen und bei der Miktion röntgenaufnehmen. Ist die Striktur für filiforme Bougies permeabel, so kann man weiter bougieren. Bis zu 15 Charriere soll man besonders vorsichtig vorgehen, jeden Tag nur 2—3 Nummern, um dann nicht mit der letzten, höchsten, sondern mit einer niederen Nummer zu beginnen. Man soll langsam dehnen. Besteht eine Infektion, so soll man baldigst durch Dauerkatheter die Blase entlasten, wobei man gleichzeitig „dauerdehnt". Die Urethrotomia interna ist berechtigt, wenn bei einer drohenden Urosepsis ein rascher, sicherer Abfluß notwendig wird, wenn äußere Umstände eine schnelle Beseitigung der Striktur notwendig machen, ferner bei harten, unnachgiebigen Strikturen (die vielleicht noch besser reseziert werden) oder wenn die Dehnungsversuche von stürmischen Fieberattaken gefolgt sind. Bestehen Abszesse oder Phlegmonen oder schwere Infektionen der Nierenbecken, so empfiehlt sich die Urethrotomia externa. Diese muß eventuell vergesellschaftet werden mit dem retrograden Katheterismus, wenn das zentrale Ende der Urethra nicht zu finden ist. Bei allen Operationen an der Urethra empfiehlt Verf. die temporäre Witzelsche Blasenfistel, die im Schrägkanal sicher wasserdicht gelegen ist. A. Rosenburg-Mannheim.

Schlagintweit, F.-München: Harnröhren-Knopfsonden mit abschraubbarem filiformem Leitfaden. M. m. W., 1929, Nr. 23, S. 962.

Um der allgemein bekannten Schwierigkeit, mit einer Knopfsonde in die Blase zu gelangen, zu entgehen, hat Verf. eine Knopfsonde konstruiert, an die ein filiformer Leitfaden anschraubbar ist. Auf diese Weise ist es möglich, ohne Assistenz eines Dritten erst den Leitfaden getrennt vom Hauptinstrument einzuführen und danach die Knopfsonde anzuschrauben und nachzuschieben. Alleinhersteller des Instruments: Firma Katheterreform Willy Rüsch A.-G., Cannstatt-Stuttgart.

Sprafke-Chemnitz.

Digitized by Google

Stiglbauer, R.-Wien: Sectio caesarea bei Periurethritis chronica fibrosa traumatischen Ursprungs. (Geburtshilfl.-gynäk. Abt. d. Krankenhauses Wiener-Neustadt.) Zbl. f. Gyn., 1929, Nr. 23, S. 1450.

Drei Jahre vorher war von der Pat. durch Herumbohren mit einem Löffel zum Zweck des kriminellen Aborts ein Infekt des Harnröhrenscheidenseptums gesetzt worden, der zur chronischen fibrösen Periurethritis führte und ein derartiges Geburtshindernis darstellte, daß der Kaiserschnitt notwendig wurde. Gonorrhoische Infektion lag nicht vor. H. Lippert-Köln.

Flamm, L.-Wien: Zur Kasuistik der primären Karzinome der männlichen Harnröhre. (II. Chir. Abt. Univ.-Kl.) Zschr. f. urol. Chir., Bd. 27, H. 1/2, S. 13.

Verf. beobachtete einen Fall von primärem Karzinom der männlichen Harnröhre, das an der distalsten Stelle, an der Glans gelegen, recht selten ist. Da in der Literatur im ganzen fast 100 Fälle von Peniskarzinom beobachten wurden, so muß jede Geschwulst am Penis als karzinomverdächtig angesehen werden. Ätiologisch kommt der Gonorrhoe eine Bedeutung zu, da dieselbe eine Metaplasie der Schleimhaut bedingt. Nach den bisherigen Erfahrungen hat sich die Radiumbehandlung nicht bewährt, so daß als Therapie nur die Operation in Betracht kommt. So ist die Radiumtherapie nur in den Fällen von Operationsverweigerung und bei sicher inoperablen Fällen angezeigt. Ein Katheterismus ist wegen der Gefahr der aszendierenden Metastasierung zu vermeiden. A. Rosenburg-Mannheim.

Brenner, A.-Linz/Donau: Ein Beitrag zur Lehre von der Funktion des Blasenschließmuskels. (Urol. Abt. d. Allg. Krankenhauses.) Zschr. f. urol. Chir., Bd. 27, H. 3, S. 241.

Der Blasenschließmuskel besteht aus dem Sphincter internus, einem glatten Muskel, der vom sympathischen Nervus hypogastricus, und dem Sphincter externus, der als quergestreifter Muskel vom spinalen Nervus pudendus versorgt wird. Pleschner hat beobachtet, daß, da die Ducti ejaculatorii zwischen den beiden Muskeln in die Harnröhre einmünden, während der Ejakulation der innere Sphinkter geschlossen sein muß, während der äußere sich öffnet. Der innere Sphinkter ist also direkt ein Sexualorgan. Diese Theorie Pleschners kann Verf. an Hand von 2 Fällen beweisen. Es handelte sich um kriegsverwundete Nervenverletzte von 29 resp. 33 Jahren. Beide Pat. haben noch Libido und Erektionen; bei beiden ist der innere Sphinkter geschädigt, während der äußere Sphinkter intakt war. Beide Pat. waren kontinent, nur vor und während der Erektion tropfte Urin ab, und bei der Ejakulation strömte der Urin in starkem Strahle ab. Während nun der jüngere Pat. gelernt hat, vor jedem Koitus seine Harnblase völlig zu entleeren und so den Koitus ohne Störung ausführen kann, masturbiert der andere, da Potenz und Libido erhalten sind, er aber das Benässen während der Ejakulation befürchtet. Der Sphincter internus verschließt so die Harnblase während der Ejakulation, hat aber noch die Aufgabe, während des Schlafes, wenn der Sphincter externus, wie alle anderen quergestreiften Muskeln, erschlafft, allein den Blasenverschluß zu übernehmen. So ist bei dem zweiten Pat. nachts eine gewisse Inkontinenz zu bemerken, während der erste die Blase völlig exprimieren kann. Sehr gefährlich für die Pat. „mit automatischer Blase" ist die Tatsache, daß sie keinen Harndrang verspüren und es vorkommen kann, daß diese Pat. die Miktion vergessen. Der Pat. muß angehalten werden, dreimal am Tage zu urinieren. Die Läsion des Sphincter internus macht sich im zystoskopischen Bild durch das sog. Schrammsche Symptom und bei der Zystographie durch eine trichterartige Ausstülpung des Blasenschattens bemerkbar, die für diese Läsion charakteristisch ist.
A. Rosenburg-Mannheim.

Kingreen, O.-Greifswald: Fremdkörper in der Harnblase eines Kindes. (Chir. Univ.-Kl.) Zbl. f. Chir., 1929, Nr. 18, S. 1090.

Ein 7jähriger Knabe leidet seit ½ Jahre an schweren Tenesmen mit Oligurie. Innere Therapie erfolglos. Bei der Untersuchung per rectum findet sich, durch das Röntgenbild bestätigt (Photographie), ein inkrustierter stiftförmiger Fremdkörper der Blase, der Beckenwand anliegend. Als Ursache fand man heraus, daß die Mutter vor ½ Jahre den Knaben, während sie in der Hand eine Stricknadel hielt, geschlagen hatte, wobei die Stricknadel aus Versehen sehr tief in die linke Gesäßhälfte eindrang, aber wieder herausgezogen wurde, wobei der Mutter entging, daß die Nadel abgebrochen war. Bei der Operation durch suprasymphysären Schnitt fand sich das Nadelende stark inkrustiert fest zwischen vordere und hintere Blasen-

Digitized by Google

wand eingeklemmt. Die Nadel muß beim Eindringen, ohne das Rektum verletzt zu haben, in der Blase durch Abbiegen abgebrochen sein. Zur Diagnose ist bei Kindern die Zystoskopie durch das Röntgenbild durchaus zu ersetzen.

H. Colman-Berlin.

Boeminghaus, H.-Marburg/Lahn: Bildung einer sogenannten Vorblase infolge vollständiger tuberkulöser Sequestrierung der Prostata (Totalkaverne). (Chir. Univ.-Kl.) Arch. f. kl. Chir., Bd. 155, H. 2, S. 298.

Bericht über einen Fall von schwerer Urogenitaltuberkulose, bei dem als besonderer Befund eine Totaleinschmelzung der Prostata zur Beobachtung kam, wodurch das Bild einer sog. prostatischen Vorblase sich ergab. Durch spontanen Abfluß von Urin aus dieser Prostatahöhle wurde eine Inkontinenz vorgetäuscht, es aber keine echte war, da der Schließmuskelapparat der Blase vollkommen funktionierte. Daneben bestand eine Fistel eines Vas deferens nach außen, aus der sich Urin entleerte. Der Befund der Vorblasenbildung wurde, wie bereits in einem früher veröffentlichten ähnlichen Fall, wo es sich um eine eitrige Einschmelzung der Prostata handelte, durch die Röntgenaufnahme nach Kontrastfüllung sichergestellt.

B. Peiser-Berlin.

Praetorius, G.-Hannover: Über die erstmalige Behandlung hochgradiger Harnverhaltungen. (Urol. Abt. d. Städt. Krankenhaus. Siloah.) D. m. W., 1929, Nr. 21, S. 875.

Bei akuter frischer Retention ist sofortige vollständige Entleerung der Harnblase durch Katheter erlaubt. Für die Behandlung der akuten verschleppten Harnretention können keine einheitlichen Richtlinien aufgestellt werden. Im allgemeinen gelten die gleichen Vorschriften wie für chronische Harnretention. Geht letztere mit Durst einher, so muß die Entleerung der Blase in aseptischen Fällen etappenweise, und zwar durch Punktion erfolgen. Erst nach vollständiger Entleerung durch wiederholte Punktion wird der Katheter angewendet, der gleich als Verweilkatheter liegen bleibt. Die Punktion wird mittels Rekordkanülen ausgeführt, um ein Nachsickern zu vermeiden. Vor Herausziehen der Nadel wird der Pat. in Beckenhochlagerungsstellung gebracht zur Verminderung des Druckes auf die Blase. Bei aseptischer chronischer Retention ohne Durst ist wiederum Punktion indiziert, jedoch ist eine schnellere etappenweise Entleerung (4—500 ccm) statthaft. In infizierten Fällen von Ischuria paradoxa wird die Entleerung durch den Katheter etappenweise durchgeführt. Das Tempo ist von Fall zu Fall zu bestimmen. Im allgemeinen vertragen infizierte Fälle eine schnellere Entleerung als aseptische.

F. Harry-Wiesbaden.

Lundberg, S.: On the Importance of Absorption from the Urinary Bladder in the Examination of the Vesico-Ureteral Reflux (Über die Bedeutung der Absorption aus der Blase bei der Prüfung des Blasen-Ureteren-Rückflusses). Acta Chir. Scand., Stockholm, Bd. 64, H. 6. S. 551.

Die Kenntnis des Rückflusses von der Blase in die Ureterenmündungen ist praktisch von großer Bedeutung, weil durch diesen Rückfluß eine Verunreinigung des Ureterenharns und damit diagnostische Irrtümer möglich sind. Um dies Phänomen nachzuweisen, bedient sich Verf. einer 10%igen Lösung von Jodlithium, die völlig klar ist und weder Zystokopie noch Ureterenkatheterismus behindert. Sie gibt einen Röntgenschatten und ist außerdem chemisch gut nachzuweisen. Es konnte in allen hier beschriebenen Fällen eine positive Jodreaktion im Ureterharn nachgewiesen werden. In einem Fall wurde ein Ureter katheterisiert, während die Blase zunächst mit NaCl-Lösung gefüllt war. Danach wurde diese durch die Jodlithiumlösung ersetzt. Darauf wurden Mundspeichel und Ureterenurin jede Minute auf Jodgehalt untersucht, wobei sich herausstellte, daß 11 Minuten nach der Blasenfüllung der Mundspeichel eine + Reaktion gab, die 2 Minuten später von einer + Reaktion des Ureterenharns gefolgt wurde. Es muß also eine Resorption der Harnblasenwand angenommen werden. Dieses Resorptionsvermögen muß bei der Prüfung der Ureterenmündungsinsuffizienz berücksichtigt werden.

H. Colman-Berlin.

Stern, R.-Breslau: Zur Behandlung des leukämischen Priapismus. (Med. Univ.-Klin.) Fortschr. d. Ther., Jg. 5. H. 11, S. 349.

Verf. konnte, in Übereinstimmung mit den Beobachtungen von P. Krause, in einem Fall von schwerem leukämischem Priapismus, der allen anderen therapeutischen Maßnahmen trotzte, durch lokale Röntgenbestrahlung des Penis einen vollen Erfolg

Digitized by Google

erzielen. Bereits nach der ersten Bestrahlung in einer Dosis von 20% HED. war eine Besserung zu bemerken, aber erst nach weiteren zwei Bestrahlungen von je 30% HED., die nach 10 und 12 Tagen folgten, trat Heilung ein.

B. Peiser-Berlin.

Koller-Aeby, H.-Winterthur: Über elektrolytische Strikturdehnung. Schweiz. m. W., 1929, Nr. 25, S. 648.

Zur Dehnung schwerster Strikturen hat Verf. ein dem weiblichen Katheter ähnelndes Kathodenbougie konstruiert, ausgehend von der Erwägung, daß das Körpergewebe im Kathodenfeld sich auflockert und erweicht. Es kommt infolgedessen zu einer Quellung und Durchfeuchtung. Das nur wenig gebogene Instrument wird unter Anziehen der Pars pendula mit elastischem Druck unter leicht bohrenden Bewegungen gegen die Striktur angepreßt. Dabei wird ein Strom bis zu 5 MA 10—15 Minuten lang zur Einwirkung gebracht. F. Landauer-Berlin.

Weiß, A.-Zittau: Über Hefesaprophytie und Immunitätserscheinungen bei Hefe in der Harnblase. (Stadtkrankenhaus.) Zbl. f. Bakt., Bd. 112, H. 5. S. 385.

Verf. berichtet über zwei Fälle von Hefe im Urin bei Diabetikern. Der 1. Fall, bei dem keine klinischen Erscheinungen an der Blasenschleimhaut bestanden, wies keine Agglutination auf. Hämolyse trat bei 0,05 ccm Hefeaufschwemmung als Antigen ein. Im 2. Fall wurde Agglutination bei 1:640 nach 2 Stunden Brutschrankaufenthalt und bei 1:10000 nach 18 Stunden beobachtet, Hämolyse erst bei 0,2 ccm Hefeaufschwemmung. F. Harry-Wiesbaden.

Dózsa, J.-Budapest: Harnblasenstein um einen Fremdkörper. Verhandl. der ungar. ärztl. Gesellsch., 1929, Nr. 9, S. 143.

In die Blase eines 13jährigen Mädchens gelangte vor einem halben Jahr eine Haarnadel. Schwere Blasenklagen und Inkontinenz. Bei der Untersuchung bleibt das Zystoskop in der Harnröhre stecken. Die Röntgenaufnahme zeigt eine Haarnadel im kleinen Becken, rings um diese mehrere Steinschatten, einer derselben erstreckt sich, der Harnröhre entsprechend, unter die Symphyse. Entfernung des pfeifenförmigen Steines mit hohem Blasenschnitt, ein Fortsatz des Steines ist in die Harnröhre gedrungen, die Steinmasse wird durch die Haarnadel durchbohrt. Wundheilung per primam. M. Kazarowa-T. Pasardschik.

Adler-Racz-Budapest: Umfangreiche Blasenresektion wegen Karzinom. Verhandl. der ungar. ärztl. Gesellschaft, 1929, Nr. 7, S. 106.

Bei dem 58jährigen Manne wurde die Resektion wegen umfangreichem Vertex-Karzinom vorgenommen. Das kindshandgroße, exulzerierte Plattenepithelkarzinom wurde nach vorhergehender Extraperitonisierung der Blase entfernt. Nach Vereinigung der restlichen Blasenpartie glatte Heilung. Der Fall beweist, daß die im geeigneten Fall rechtzeitig durchgeführte Radikaloperation, sofern entfernte und Lymphweg-Metastasen noch nicht vorhanden sind, guten Erfolg verspricht.

M. Kazarowa-T. Pasardschik.

Hoden, Samenbläschen, Prostata

Saenz, A.: Sur la présence, dans un liquide d'hydrocèle, de Bacilles de Koch avirulents rendus tuberculigènes par passages sur le Cobaye (Über die Anwesenheit avirulenter Tuberkelbazillen in einer Hydrozelenflüssigkeit, die durch Passagen beim Meerschweinchen wieder fähig wurden, tuberkulöse Erscheinungen hervorzurufen.) C. r. Soc. biol., Bd. 100, Nr. 5, S. 317.

Das Zentrifugat der von einem tuberkuloseverdächtigen Patienten stammenden Hydrozelenflüssigkeit wurde mit physiologischer Kochsalzlösung emulsioniert und die Emulsion Meerschweinchen eingespritzt. Verhältnismäßig frühzeitig getötete oder eingegangene Tiere zeigten keinerlei tuberkulöse Veränderungen und keine Bazillen aus den von den Lymphdrüsen stammenden Präparaten. Zu einem späteren Zeitpunkte getötete Tiere ließen in den geschwollenen Drüsen vereinzelte säurefeste Bakterien erkennen, Organe frei von Tuberkulose; eine 2. Passage von diesen Drüsen ergab bei einem weiteren Meerschweinchen auch nur geschwollene Drüsen, und erst bei einer hiervon vorgenommenen 3. Passage erkrankte das Tier an Zeichen einer allgemeinen Tuberkulose. Es war also eine mehrfache Passage erforderlich, um die anscheinend im Beginn sehr geringe Virulenz der in der Hydrozelenflüssigkeit enthaltenen Bakterien wieder so weit zu steigern, daß sie pathogen wirkten, und es folgt daraus, daß man die Anwesenheit von Tuberkelbazillen in einem verdächtigen patho-

Digitized by Google

logischen Produkt nicht ausschließen darf, wenn seine Überimpfung auf Meerschweinchen keine sichtbaren Läsionen hervorruft, sondern daß man erst mehrfache Passagen vornehmen muß. E. Levin-Berlin.

Runge, H.-Kiel: Indikationen und Erfolge der Röntgenkastration. (Univ.-Frauenklin.) Strahlenther., Bd. 31, H. 3, S. 546.

265 bestrahlte Fälle; 12 davon wurden chirurgisch erledigt (1 Probeabrasio, 10 vaginale oder abdominale Uterusexstirpationen, 1 Probeabrasio mit nochmaliger erfolgreicher Bestrahlung). In 6 Fällen war die Blutung unabhängig von der Ovarialfunktion. Die besten Resultate gab die Metropathia hämorrhagica: 124 von 126. 1 Fall noch nach Abrasio erfolgreich. 1 Fall wurde nur temporär amenorrhoisch, so daß nach 1 Jahr nochmals ein Eingriff notwendig wurde. Gegenindikation der Kastrationsbestrahlung ist das submuköse Myom, welches sich mit einiger Sicherheit durch den Mangel eines blutungsfreien Intervalls auszeichnet. Ferner wird das Myom von über Kindskopfgröße von der Bestrahlung ausgeschlossen.

E. Kottmaier-Mainz.

Quervain, F. de-Bern: Resultate der Kastration bei Sexualabnormalitäten. Schweiz. m. W., 1929, Nr. 9, S. 252.

Die Kastration bei Sexualstörungen hat im allgemeinen recht befriedigende Resultate ergeben. Ihr Indikationskreis erstreckt sich auf Fälle von immer wieder rückfälligem Exhibitionismus, von öfter wiederholter Notzucht und Unzucht mit Kindern, Homosexualität mit gesteigerter, zu gerichtlichen Konflikten führender Sexualität. Von den 32 der Untersuchung zugrunde gelegten Fällen waren 26 mit den Gerichten in Konflikt gekommen, darunter 15 wegen reiner Sittlichkeitsvergehen, 10 wegen Sittlichkeitsverfehlungen verbunden mit anderen Delikten. Die Nachuntersuchung ergab, daß die Libido in allen Fällen mehr oder weniger stark herabgesetzt wurde, ebenso die Potenz. Bei perversem Trieb blieb die Richtung 3mal unverändert, 5mal wurde sie in ein normaleres Geleise gebracht. Parallel mit der körperlichen Besserung gingen auch die sozialen Resultate: von 25 Vorbestraften sind 16 auf freiem Fuß geblieben. Rückfälle auf rein sexualem Gebiet wurden nur 2mal gemeldet. Es ist selbstverständlich, daß die Operation nur auf ausdrücklichen Wunsch des Pat. vorgenommen werden darf, und es empfiehlt sich, ganz besonders da es sich ja hier vielfach um Schwachsinnige handelt, sich auch nach dieser Richtung hin in jeder Weise zu sichern. F. Landauer-Berlin.

Champy, Ch., u. Kritch, N.: Influence de la castration sur les cornets du nez (Einfluß der Kastration auf die Nasenmuscheln). C. r. Soc. biol., Bd. 100, Nr. 6, S. 413.

Bei Meerschweinchen und Kaninchen, besonders aber bei Rindern und Hammeln bestehen deutliche Unterschiede beim männlichen und weiblichen Geschlecht, indem ersteres breitere, stärker erweiterte Nasenlöcher, dickere und breitere Oberlippe, längere Sinneshaare besitzt. Die Kastration nähert den männlichen Typus dem weiblichen; am wesentlichsten sind die Veränderungen an den Nasenmuscheln, die beim männlichen Tier stärker kongestioniert als beim weiblichen, beim kastrierten sehr blaß sind. Die verschiedenen Muscheln sind von der in einer Verdünnung sich äußernden Entwicklungshemmung verschieden stark betroffen, am stärksten das Naso-Turbinale. E. Levin-Berlin.

Tagesgeschichtliche Nachrichten

Am 29. November war der 100. Geburtstag von Georg Meissner, weiland Professor der Physiologie in Basel und Göttingen, hochverdient um die mikroskopische Anatomie und Physiologie der Haut (Meissnersche Tastkörperchen usw.). Seine denkwürdigen „Beiträge" sind 1853 im Verlag dieser Wochenschrift erschienen.

Im Oktober d. J. hielt Prof. Rille-Leipzig in Belgrad und in Sofia über Aufforderung der dortigen ärztlichen Gesellschaften Vorträge über Pellagra.

Gewählt: Prof. Arthur Jordan in Moskau zum Ehrenmitglied der Kubanischen Dermatologischen Gesellschaft. R.

Nachdruck (auch des Abschnittes „Tagesg. Nachr.") ist ohne Genehmigung des Verlegers nicht erlaubt

Verantwortlich für die Redaktion: für Originalabhandlungen und T. N.: Prof. Dr. J. H. Rille, Leipzig, Johannisplatz 1. Für den Referatenteil: Dr. Fritz Callomon, Dessau

Digitized by Google

Dermatologische Wochenschrift

Nr. 51 (Bd. 89) 21. Dezember 1929

Die Mikrosporie der Kinder[1])

Von

Prof. Dr. WERTHER

leit. Arzt der äußeren Abteilung Dresden-Friedrichstadt

Mit 3 Abbildungen im Text

Die hier jetzt herrschende Mikrosporieepidemie ist die erste in Dresden beobachtete. Die Mikrosporie ist an sich eine harmlose Krankheit, die wenig Beschwerden macht, weil sie ohne Entzündung einhergeht. Sie ist aber hochkontagiös und von langer Dauer: das gibt ihr eine besondere Bedeutung.

Die Krankheit befällt die Köpfe der Schulkinder und der vorschulpflichtigen Kinder. Die Köpfe der Erwachsenen werden nicht befallen. Die Erfahrung hat gelehrt, daß die Krankheit bei den Kindern spontan heilt, wenn sie in die Pubertätsjahre kommen. Eine weitere Eigentümlichkeit ist die beschränkte geographische Verbreitung der Mikrosporie, und dadurch unterscheidet sie sich ganz besonders von der Trichophytie, die allerwärts vorhanden ist. Die Mikrosporie ist zuerst in England und in Frankreich beobachtet worden. Sie kam also vom Westen, und von dort ist sie dann langsam nach dem Osten vorgedrungen. In Breslau konnte NEISSER noch vor etwa 20 Jahren sagen: hier ist noch kein solcher Fall vorgekommen, während RADCLIFFE CROCKER in London 90% aller Pilzflechten für Mikrosporiefälle erklärte. Die nächsten größeren Epidemien sind in Paris beobachtet worden. Aber schon in Frankreich zeigte sich, daß während in Paris eine Mikrosporieepidemie herrschte, in Bordeaux z. B. keine solche auftrat. In den letzten 20 Jahren sind in Zürich, Berlin-Schöneberg, Hamburg, Wien, Leipzig und Chemnitz und andernorts Mikrosporieepidemien beobachtet worden, und seit Mai d. J. sind in Dresden solche Fälle zu verzeichnen. Hier im Friedrichstädter Krankenhaus haben wir etwa 60 Fälle, im Kinderheim Marienhof vielleicht noch einmal so viele, nur der zehnte Teil sind Mädchen. Woher sie eingeschleppt wurden, steht noch nicht fest.

Der Pilz, der hier zugrunde liegt, hat seine botanischen Eigentümlichkeiten. Die Trichophytiepilze sind alles Pilze, die endogene Sporen bilden, d. h. im Verlaufe der Myzelfäden, so daß ein solcher in Sporen zerfallender Faden im Mikroskop wie eine Perlenkette aussieht. Die Mikrosporiemyzelien bilden ihre Sporen hauptsächlich ektogen, d. h. am Ende des Fadens setzen sich die Sporen massenhaft ab und sammeln sich in regellosen Haufen an. An einem mit 10%iger Kalilauge aufgehellten mikro-

[1]) Vortrag im Verein der Dresdner Dermatologen am 2. X. 1929.

Digitized by Google

sporiebefallenen Haare sehen wir im Innern des Haares wenige kurze Fäden, welche sich gabelartig teilen und wenig septiert sind, aber an der Außenseite dichte Haufen kleiner Sporen. Im Mikroskop sehen die Haare aus wie ein Glasstab, den man mit Leim bestrichen und dann in Sand gerollt hat.

Die Krankheit wurde 1843 von GRUBY erkannt. Er nannte den Pilz nach dem Zoologen AUDOUIN, also Microsporon Audouini. Das klinische Krankheitsbild bezeichnete er als Porrigo decalvans. Es war SABOURAUD am Ende des vorigen Jahres vorbehalten zu erkennen, daß mit Porrigo decalvans zwei Krankheiten verschiedener Genese bezeichnet werden: nämlich die Alopecia areata und die Mikrosporie. Er trennte dieselben. Die Bezeichnung Mikrosporie stammt von ihm.

Das klinische Bild: Wir haben erstens den Typus des kahlen, schuppenden Fleckes auf den Köpfen der Kinder, daher der frühere Name scherende Flechte (Tinea decalvans), und zwar sehen die Flecke wie mit Asche bestreut aus (s. Abb. 1). Bei näherer Besichtigung erkennt man kleinkegelförmige Hervorragungen: das sind die Follikel, aus deren Mündung die Sporenhaufen und die von Pilzsporen eingehüllten Haarstümpfe herausragen. Die Haare zeigen sich kurz über dem Austritt abgebrochen und folgen auf leichten Zug. Unter dem Mikroskop kann man in diesen Fällen leicht und massenhaft Sporen finden.

Abb. 1. Schuppende („wie mit Asche bestreute") Scherflechte des Kinderkopfes

Eine zweite Form ist ganz anders. In der jetzigen Kinderepidemie ist sie zahlenmäßig die Hauptform. Die Kinderköpfe, wenn sie geschoren sind, zeigen sich bedeckt mit kleinen kahlen, glatten Flecken, erbsengroß oder größer, selten kreisrund, sondern unregelmäßig, sogar auch streifenförmig (s. Abb. 2). Und an diesen Stellen ist die Haut haar- und schuppenlos, oft glänzend, und höchstens am Rand findet man einige abgebrochene Haarstümpfe und lockersitzende Haare. In diesem Fall könnte man glauben, es sei eine Alopecia areata, und wenn die Flecken sehr dicht sind, am Hinterhaupt, so sieht es aus wie eine spezifische syphilitische Alopezie. Sie ähnelt dem aber nur. Diese Form ist schwierig zu diagnostizieren. Dazu muß man die Köpfe genau untersuchen, indem man die Haare gegen den Strich abhebt oder den Kopf kurz schert. Dann erscheinen die Flecken. Diese wurden in den bisherigen Epidemien nicht immer beobachtet. In RADCLIFFE CROCKERS Lehrbuch sind diese Flecken genau beschrieben. Vor ihm hat schon ROBERT LIVEING (Brit. m. J., 1882) auf dieselben aufmerksam gemacht. Er nannte sie kahle scherende Flechte (bald tinea tonsurans) und sah sie innerhalb von 14 Tagen aus der Form, welche Schuppen und abgebrochene Haarstümpfe hat, entstehen. Diese Fälle ent-

Digitized by Google

halten sehr wenig Pilze und sind infolgedessen, im Gegensatz zu den anderen typischen Fällen, viel weniger kontagiös. Man muß am Rand die Haarstümpfe herausziehen und findet in ihnen manchmal die Pilze. Oft aber sucht man vergebens.

Ein russischer Autor (Griv) hat die Pilze durch das Kulturverfahren noch in Fällen gefunden, wo er sie mikroskopisch nicht finden konnte.

Wir haben also zwei Formen: die schuppenden und die glatten kahlen Stellen. Letztere hat große Bedeutung, denn sie entzieht sich der Beobachtung sehr leicht, und doch kann von ihr die Übertragung ausgehen.

Es gibt außerdem Variationen im klinischen Bild. Man liest in den Lehrbüchern, die Mikrosporie komme höchst selten auf der sogenannten glatten Haut vor. Das ist nicht ganz wahr, sondern ich habe mehrfach runde Scheiben von dem Aussehen des seborrhoischen Ekzems am Körper der Kinder und des Pflegepersonals beobachtet (s. Abb. 3). Hier handelt es sich also um Herde, die mit leichter Entzündung einhergehen. Es gibt aber auch einzelne Fälle mit höheren Graden von Entzündungen, welche dem Kerion Celsi ähneln. Das ist durch Allergie erklärlich. Die entzündlichen Stellen heilen schneller als die typischen Herde ohne entzündliche Reaktion. Die Alopezieähnlichen Herde haben wahrscheinlich im Beginn ein kurzes entzündliches Stadium, während welchem die Haarernährung der nächsten Umgebung geschädigt wird (wie bei Furunkeln am Kopfe), so daß es zum umschriebenen Haarausfall kommt. Damit werden die Pilze eliminiert. Die Tatsache, daß die Mikrosporie im Pubertätsalter spontan ausheilt, ist durch eine endokrin bedingte Allergie oder Immunitätsänderung zu erklären.

Bis zur Zeit der Röntgenbestrahlungen gab es kein Mittel gegen Mikrosporie. In Paris hatte man ein riesiges Gebäude errichtet, wo die

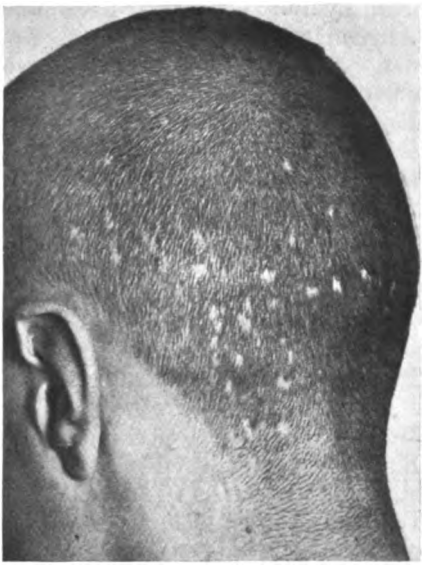

Abb. 2. Glatte Form der Scherflechte: unregelmäßig konturierte, zahlreiche kleine Flecke, ohne Schuppen, ohne Haarstümpfe

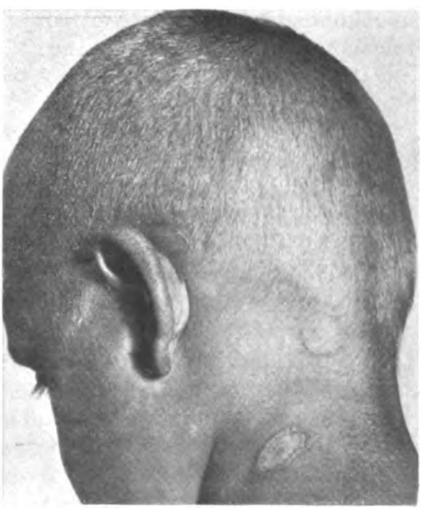

Abb. 3. Ekzemähnliche Scheiben außerhalb des behaarten Kopfes

Digitized by Google

Mikrosporiekinder untergebracht, unterrichtet und gepflegt wurden. Da kamen die Röntgenstrahlen auf, und die Kinder konnten mittels der Röntgenepilation erstmalig vor der Pubertätszeit geheilt werden.

Eine weitere Form von Ausschlägen entsteht durch Ausbreitung auf dem Lymph- oder Blutwege. Man hat sie Mikrosporide genannt. Solche Allgemeinerkrankungen kommen vor, die man als Mikrosporose bezeichnet hat. Auch in Dresden wurden solche Fälle beobachtet. Da waren zuerst an den Unterarmen symmetrische Herde, welche aus akuminierten Papelchen bestanden, aufgetreten. Bei gewissen Behandlungen, die Geschwüre und Eiterungen artifiziell bewirkt haben, sind eine solche Aussaat und im Anschluß daran das Auftreten von Mikrosporiden die Folge gewesen. Ferner sah ich nach einer Mikrosporininjektion ein allgemeines lichenoides Exanthem auftreten.

Sehr wichtig ist die Kenntnis der scherenden Flechte in der Form der glatten, kahlen Flecke und interessant deshalb, weil „Epidemien von Alopecia areata" schon vor Jahrzehnten in Internaten beobachtet worden sind. Es ist nach unseren jetzigen Erfahrungen zu vermuten, daß diese Mikrosporieepidemien waren.

Ein russischer Autor (Bogrow) veröffentlichte den Fall einer Kombination von Mikrosporie und Alopecia areata, und kürzlich hat auch Rasch in Kopenhagen eine Familienerkrankung vorgestellt, wo der Vater eine Alopecia areata und sein Kind eine Mikrosporie hatte. Alle diese Fälle erfahren jetzt ihre Aufklärung: die Alopezieform ist das Endstadium einer Mikrosporie mit besonders gutartigem Verlauf, dessen schuppendes Vorstadium meist nicht zur Beobachtung gekommen ist.

Zur Behandlung! Die Erkrankung sitzt in den Haarbälgen, die Pilze haften an den Haaren, und die Übertragung geht von den Haaren aus. Infolgedessen muß es unser Bestreben sein, in erster Linie die kranken Haare aus dem Kopf zu entfernen. Deshalb ist die Epilation bei den hochkontagiösen Fällen Kernpunkt der Therapie, und für diese haben wir folgende Mittel zur Verfügung:

1. die Röntgenepilation,
2. das Thallium subacetic.,
3. eine Kombination beider und
4. als Hilfsmittel Zinkleimverbände und Leukoplastverbände, moderne Nachbildungen der Pechkappe, die früher bei Favus angewandt wurde.

Ich halte nach unseren heutigen Erfahrungen die Röntgenepilation für das beste. Sie ist zwar die umständlichste und nicht ganz ohne Gefahr anzuwenden, aber sie epiliert vollkommen. Die Thalliumanwendung ist sehr bequem, leider aber nicht vollkommen.

Wenn wir es nach der Buschkeschen Vorschrift anwenden, 8 mg pro kg Nüchterngewicht des Kindes, sehen wir nach 3 Wochen eine ganz schöne Epilation auftreten. Aber gerade an den Krankheitsherden am wenigsten. Das kommt daher, daß hier die kranken und oben abgebrochenen Haare schon von der Papille losgelöst sind und nicht mehr dem Einfluß der Blutzirkulation und des Nervensystems unterstehen. Sie stecken noch als kurze Stümpfe im Haarbalg und müssen also künstlich entfernt werden. Dazu wird dann die Zinkleim- und Leukoplastkappe verwendet. (Es werden einige von den Kinderköpfen abgenommene und mit der Innen-

Digitized by Google

eite nach außen gekehrte Zinkleimkappen gezeigt. Die epilierten Haare leben am Zinkleim, und die kahlen Flecke im Zinkleim entsprechen den kahlen Flecken an dem Kopfe. Die gesunden Haare sind also tadellos angeklebt und die kranken mangelhaft. Diese müssen mit der Pinzette herausgeholt werden.) Die Kinder haben die Kappen nicht gern; aber wenn die Haare schon locker sind, dann ist das Verfahren nicht grausam.

Die Leukoplaststreifen zeigen ein ähnliches Bild. Beide Verfahren müssen wiederholt angewendet werden, um die Haare zu entfernen, die durch das Thallium nicht entfernt wurden.

BUSCHKE hat eine Kombination von Thallium in halber Dosis (4 mg pro 1 kg Körpergewicht mit Röntgen $^1/_3$ ED pro Bezirk) angegeben, welche mir vorteilhaft zu sein scheint. Die Härte der Strahlen betrug bei uns 11—12 Wehnelt, ohne Filter! Bei kleinen Kindern ist die Sensibilität gegen Röntgenstrahlen größer, daher ist Vorsicht in der Dosierung nötig. Kinder unter 5 Jahren sollen überhaupt ausgeschaltet werden.

Es kommt also darauf an, die Krankheitsherde sorgfältigst zu epilieren. Aber ich halte nur die hochkontagiöse Form für ein Objekt der Epilation. Ich glaube nicht, daß die kleineren glatten Herde, wenn sie nicht sehr zahlreich sind, dies nötig haben, weil hier die chemische Therapie durch die natürlichen Abwehrkräfte erfolgreich unterstützt wird. Diese Variation der klinischen Form ist nur damit zu erklären, daß der Körper bereits vor der Pubertät in ein Immunitätsstadium eingetreten ist, das gewöhnlich erst mit der Pubertät erreicht wird.

Außer dieser Epilationsbehandlung, welche 3—4 Wochen dauert, kommt noch die schälende und desinfizierende Nachbehandlung hinzu, welche mindestens auch 4 Wochen dauert. Als gutes Schälmittel hat sich die DREUWsche Salbe bewährt (Salizylsäure 10, Chrysarobin 20, Ol. rusci 20, Sapon. kal. 25, Vasel. flav. 25). Also eine sehr stark konzentrierte Salbe, in der das Chrysarobin die Gefahr der Hautreizung eingebüßt hat und mit der man auch einen Kinderkopf gut einschmieren kann. Wir tragen die Salbe mit einer Zahnbürste auf: nach 5 Tagen beginnt die Schälung.

Von anderen Schälmitteln haben wir die 10%ige Naphtholsalbe (mit Sapon. kal., Vasel. flav. āā als Grundlage) und 5% Ta. Jodi benutzt.

Zur Nachbehandlung verwenden wir Seifenwaschung und 10%iges Salizyladeps. Beides sind schwache Schälmittel und wirken gleichzeitig desinfizierend. Während der Behandlung ist der Kopf durch einen Verband oder passende Kopfbedeckung abgeschlossen, um einer Kontaktübertragung auf Gesunde vorzubeugen. Man hat ferner eine Blasenerzeugung mit Kohlensäureschnee empfohlen. Die Autoren dachten sich, durch gründliche Eiterung die kranken Haare und die Pilze auszuschwemmen. Eine besondere Behandlung ist die Anwendung von 10%iger Tartarus-stibiatus-Salbe. Diese macht Geschwüre. Sie bringt natürlich die Herde zur Ausheilung, aber mit Narben, und zwar dauernden Narben. Dieses Mittel ist also am wenigsten zu empfehlen.

Die Entscheidung, ob ein Fall von Mikrosporie geheilt ist, ist schwer zu treffen. Wenn alle erkrankten Stellen wieder normal behaart sind, so sind sie ausgeheilt. Diesen Zeitpunkt können wir im Krankenhaus kaum abwarten. Das ist nur bei ambulanter Beobachtung möglich. Eine Kontrolle ist dann auch bis zu diesem Punkt wünschenswert. Wir

Digitized by Google

müssen die gute Epilation, den mehrfachen negativen Pilzbefund in Schuppen und Haarstümpfen, das Fehlen jeder Knötchenbildung (Ausdruck eines abgeschwächten Rezidivs) berücksichtigen. Es ist also eine schwierige und umständliche Behandlung nötig, die vielfach auf Widerstand stößt wird.

Nun noch ein Wort über die Differentialdiagnose. Bei der Alopecia areata, die hier in Betracht kommt, finden wir auch abgebrochene Haarstümpfe; jedoch ohne Pilze, ohne die graue Einhüllung. Ein epidemisches Auftreten spricht gegen Alopecia areata! Das die Trichophytie der Kinderköpfe gleiches Aussehen darbieten kann wie die Mikrosporie, dafür zeige ein Wachsmodell einer solchen (Demonstration). Im Anfang habe ich diesen Fall für Mikrosporie gehalten. Entscheidung brachte das mikroskopische Bild und die Kultur. Das aufgestellte mikroskopische Präparat zeigt die schon erwähnte endogene Sporenbildung, die ich mit einer Perlenschnur verglichen habe. Das kommt bei Mikrosporie nicht vor. Die Kulturen des Trichophyton (in diesem Falle Tr. rosaceum) und der Mikrosporie Audouini haben charakteristische Unterschiede (Demonstration). Mikrosporieherde auf der Haut des Rumpfes oder der Glieder können wie ein seborrhoisches Ekzem aussehen. Die Erwachsenen sind mit ihren Köpfen immun gegen Mikrosporie, aber sie erkranken mit solchen Formen auf der Körperhaut, wenn eine Epidemie vorhanden ist.

Gegen Narben hat man manchmal Schwierigkeiten differential-diagnostischer Art: denn die Kinder haben oft strichförmige kahle, atrophische Stellen, wo man unbedingt an eine Narbe denken möchte.

Für die Prophylaxe halte ich es ganz besonders wichtig, daß die Fälle von Mikrosporie, welche bei Schulkindern und auch in Kinderheimen und Spielschulen auftreten, angezeigt werden. Mikrosporie gehört schon in Dresden zu den anzeigepflichtigen Krankheiten der Schulkinder: die betreffende Verordnung möchte in Dresden in Erinnerung gebracht werden.

Dann ist die Absperrung der Köpfe wichtig (ich sage absichtlich „der Köpfe"!), und zwar durch gut abschließende Kappen bei Kindern, die sich unter andere Kinder begeben, sei es in Familien, Kinderheimen oder Schulen.

Nachtrag

In der Sitzung des Vereins Dresdner Dermatologen vom 6. XI. 1929 kamen die Erfahrungen mit der Mikrosporie erneut zur Aussprache.

Es zeigten sich Schwierigkeiten und auseinandergehende Meinungen betreffs Beurteilung der Fälle, welche nur mit kahlen Flecken am Kopfe in Behandlung kommen. Ich will sie als Pseudoalopezien oder Pseudoareata bezeichnen.

Sie sind zahlenmäßig die häufigsten. Es ist eine Eigenart unserer Epidemie. In anderen, z. B. in Chemnitz, wurde ein guter Teil mit grüngelben Krusten gesehen. Solche kommen hier gar nicht zur Beobachtung. Dagegen wurden noch folgende Abweichungen vom typischen Bilde der grauschuppenden scherenden Kinderkopfflechte beobachtet: 1. Die Form pityriasiformer diffuser Schuppung mit Pilzen, 2. follikulär leicht entzündete, wenig schuppende spitze Knötchen, 3. ganz vereinzelte, hanfkorngroße, gerötete flache Knötchen, meist mit einem Haar im Zentrum.

Die Pseudoareata hatte folgende Eigentümlichkeiten:

Manchmal waren nur 2 oder 3 Flecke sichtbar, die besonders leicht übersehen und verschieden beurteilt worden waren.

Sie sind selten kreisrund, sondern ganz verschieden konturiert, manchmal in bizarrer Form von Streifen, die hakenförmig miteinander verbunden waren, manchmal wie ein

Digitized by Google

rchipel, d. h. im großen und ganzen rund, aber Inseln mit Haaren innerhalb des reises zeigend.

Die Oberfläche der kahlen Haut war auch recht verschieden; bald waren einzelne aare noch vorhanden, bald nur Flecke, wie eingesprengtes Schießpulver, kümmerliche tümpfe, bald nur noch Poren sichtbar, bald auch eine atrophische, aalglatte Haut ıne Poren und noch mehr: in einem Rest von Fällen hat die Atrophie auch das Fett- ewebe befallen, so daß man eine Rinne fühlte und Haut glänzend und glatt wie bei ıner Narbe aussah.

Hier liegt nahe anzunehmen, daß eine Eiterung vorausgegangen ist. Jedoch war ie Vorgeschichte unergiebig. Die Kinder wissen nichts zu sagen. In einem einzigen all von etwa 100 gab die Mutter an, daß der Fleck vor einigen Monaten geeitert hätte.

Die Diagnose dieser Flecke war von den Ärzten der Stadt verschieden gestellt vorden: Alopecia areata und Narben. Es kam hinzu, daß viele Mütter, um den Schul- usschluß zu vermeiden, von allen Flecken bei ihren Kindern behaupteten, es wären Narben. Hatte der erste Arzt die Diagnose Mikrosporie gestellt, so wurde ein zweiter befragt, und dieser bescheinigte, daß es keine Mikrosporie wäre.

Letzteres geschah teils a prima vista, teils auch auf Grund negativen Pilzbefundes.

In diesem negativen Befunde liegt eine weitere Schwierigkeit: denn es ist auch m Krankenhaus bisher bei der überwiegenden Mehrzahl dieser Pseudoareatafälle trotz ahlreicher Haaruntersuchungen und Kulturversuchen nicht gelungen, die Pilze nach- zuweisen.

Trotzdem muß die Entstehung durch den Mikrosporon angenommen werden; denn die Epidemie, sowohl in dem großen Marienhofherd (an 200 Fälle), als auch in einer Spielschule und in einem Privathause der Altstadt zeigt überall das gleichzeitige Vorkommen beider Hauptformen: der schuppenden Flecke mit massenhaften Pilzen und der kahlen Flecken ohne Pilze. In einem Hause waren 7 Kinder von 3 Familien krank: 2 Mäd- chen mit schuppenden, 5 Knaben mit kahlen Flecken.

Über die Entstehung der letzteren habe ich mich schon ausgesprochen. Das An- fangsstadium ist nicht beobachtet worden, es handelt sich um das Endstadium oder viel- leicht um eine Nachkrankheit in Form einer toxischen Schädigung der Papillen.

Es ist aber möglich, daß man an 10 randständigen Haaren vergeblich nach Pilzen sucht, dann aufhört zu forschen, aber beim 11. Haar hätte man vielleicht Pilze ge- funden. Es ist wie bei anderen Infektionskrankheiten, z. B. der Gonorrhoe im End- stadium. Für die praktische Beurteilung ist der Zusammenhang mit den klassischen Mikrosporiefällen in der herrschenden Epidemie wichtig und so klar, daß eine andere Diagnose als Mikrosporie nicht in Frage kommen dürfte.

In der weiteren praktischen Frage: sind die kahlen Stellen noch übertragbar? habe ich die Meinung, sie müssen auch bei negativem Befunde als verdächtig gelten und im Interesse der Eindämmung der Epidemie und der Verhinderung der Weiterverbreitung dem „Kappenzwang" unterworfen werden und bedürfen ärztlicher Behandlung und Kontrolle.

Die Frage der Heilung kann nicht eher bejaht werden, als bis der Kopf wieder von normalem Haar bedeckt ist. Wo deutliche Narbenbildung erkennbar ist, kann natür- lich Wiederbehaarung nicht erwartet werden.

Die Epidemie kann monate- bis jahrelang dauern, und wenn die an den Unter- suchungen, Nachuntersuchungen und der Behandlung beteiligten Ärzte nicht eine ein- heitliche Auffassung betreffs der vom Lehrbuchsbilde abweichenden Mikrosporieform an- nehmen, so ist eine Ausrottung der Epidemie fraglich.

Digitized by Google

Aus der dermatologischen Abteilung des Krankenhauses Hamburg-Barmbeck
(Leitender Oberarzt: Prof. Dr. E. DELBANCO)

Zur Geschichte der fokalen Infektion

In eigener Sache

Von

E. DELBANCO

In der Deutschen Medizinal-Zeitung vom 18. Oktober 1900, Nr. 84, findet sich der folgende Aufsatz: Eine hygienische Forderung, von Dr. ERNST DELBANCO in Hamburg.

„Es dürfte an der Zeit sein, daß von der Gesamtheit der Ärzte eine Forderung energisch vertreten wird, welche eine Spezialdisziplin schon längst in Wort und Schrift erwogen hat. Wenn die Diskussionen im Schoße der Spezialdisziplin bislang zu wenig Gehör gefunden haben, so liegt solches nicht zum mindesten darin begründet, daß von vielen Ärzten die Vertreter der Zahnheilkunde noch ein wenig über die Achsel angesehen werden. Die vertiefte Einsicht in die hygienische Bedeutung der Zahnheilkunde sollte uns Ärzte jetzt das Wort finden lassen.

Was ich fordere, das ist nicht mehr und nicht weniger, als daß in den staatlichen Krankenanstalten der Zahnarzt zur täglichen umfangreichen Beschäftigung herangezogen wird. Die prophylaktische Fürsorge, welche auf allen medizinischen Gebieten von der siegreich vorwärts eilenden Hygiene angestrebt wird, verlangt solches im Interesse der Kranken. WANGEMANN hat in einer meisterhaften Arbeit vom Jahre 1893 im Arch. f. klin. Chirurgie die Gefahren geschildert, in welche der Organismus durch kranke Zähne gebracht wird. Die Literatur ist erschöpfend behandelt. Eine unübersehbare Menge einwandfreier Beobachtungen zur Klinik und pathologischen Anatomie liegt vor, welche den kariösen Zahn zum Ausgangspunkt haben. Nebeneinander stelle ich hierher: Lymphdrüsenschwellungen, Phlegmonen (auch retropharyngeale Phlegmonen), Aktinomykose, Tuberkulose, Fremdkörperpneumonien, Erysipel, vielseitige Affektionen der Nase und ihrer Nebenhöhlen, des Auges (sogar Akkomodationsanomalien, Glaukom), des Ohres, schließlich Neuralgien, Reflexneurosen, psychische Störungen u. a. Eine sehr ausführliche Bearbeitung haben die Störungen des Digestionsapparates erfahren. Meine Überlegungen können daher gewiß nichts Neues bringen. Doch möchte ich von Bekanntem ausgehend einige Gedanken äußern, welche immer wieder mein Auge auf die Zahnpflege gelenkt haben. Und schließlich können solche Überlegungen nicht oft genug vorgelegt werden. Es sei mir aber gestattet, die warmherzigen Worte voranzustellen, welche in einer Rede zur Eröffnung des III. internationalen zahnärztlichen Kongresses zu lesen sind. Der Kongreß hat kürzlich in Paris unter dem Vorsitz von CHARLES GODON getagt.

„Schließlich mögen die Teilnehmer der VIII. Sektion, deren so zahlreiche Vorträge uns zeigen, ein wie lebhaftes Interesse die Zahnärzte in allen Ländern an der sozialen Bewegung in unserem Beruf nehmen, uns sagen, warum bei der Mehrzahl der zivilisierten Völker in den großen Bevölkerungszentren, die Soldaten im Landheer und in der Marine, die Arbeiter, die bedürftigen Kranken in den Hospitälern und Heimstätten noch einer Behandlung unterzogen werden, welche derjenigen gleich, die in der Zeit AMBROISE PARÉs herrschte: ein leichter mehr oder weniger beruhigender Umschlag oder die barbarische antiphysiologische Extraktion. Ist das der Fehler unseres Spezialfaches? Die Arbeiten der Praktiker aus der IX. Sektion beweisen, daß die Fortschritte unserer Kunst heutzutage ein solches Verfahren nicht mehr rechtfertigen. Ist ein Mangel an wohltätigem Sinn bei den Zahnärzten die Ursache? Ich erinnere nur an alle die Polikliniken, in denen unsere Kollegen im Wetteifer ihre Kraft unentgeltlich den Armen widmen. Ist ihre Apathie die Ursache? Die an die öffentlichen Behörden gerichteten Petitionen beweisen das Gegenteil."

Kein Arzt wird heute ein Magenleiden in Behandlung nehmen, ohne gleichzeitig Sorge zu tragen, daß die kranken Zähne entfernt resp. ausgebessert werden.

Digitized by Google

die Jauchehöhlen — anders sind die von Milliarden von pathogenen Keimen bewohnten stinkenden Zahnreste nicht zu bezeichnen — sind oft genug die alleinige Ursache des Magenkatarrhs. Nicht nur, weil die Zerkleinerung der Speisen leidet und in demselben Verhältnis auch die Speichelabsonderung abnimmt, vor allem ist es die mitverschluckte Menge von Keimen, auf welche es ankommt. Keime, welche die Karies der Zähne eingeleitet oder auch vollendet haben, als unschädlich für die Magenschleimhaut zu betrachten, ist a priori nicht zulässig. Sind die Keime der Zahnkaries nicht die Ursache des Magenkatarrhs, so fördern sie ihn doch. Der Circulus vitiosus wird geschlossen, indem der Magenkatarrh die Hinfälligkeit und damit die Verjauchung der Zähne beschleunigt. Von zahnärztlicher Seite wird mit Recht auf die hygienische Fürsorge hingewiesen, welche man dem angedeihen läßt, was den Mund passiert, welche man dem Munde selber aber nicht erweist.

Was bei den Infektionskrankheiten die Sekundärinfektion bedeutet, das wissen wir alle. Die Sekundärinfektion greift um so leichter Platz, je mehr die Vitalität des Körpers durch die Infektionskrankheit gelitten hat. Ich vermag die Gefahr nicht noch genug anzuschlagen, welche dem Typhusrekonvaleszenten von hohlen Zähnen droht. Dabei denke ich auch an die sogenannten Nachfieber, deren Ursache oft so schwer aufzudecken ist. Wie stark z. B. wird bei den Masern nicht die Vitalität der Gewebe geschädigt! Die an sich im ganzen harmlosen Masern werden erst durch die Sekundärinfektionen gefährlich. Das Einsetzen eines multiplen Lupus nach den Masern ist gar nicht so etwas ganz seltenes. Von verschiedenen Autoren ist übrigens auf die Bedeutung der kariösen Zähne für die Entwicklung der Lymphdrüsentuberkulose im Kindesalter hingewiesen worden. Auf dem VI. Kongreß für innere Medizin hat Rühle über einen Fall berichtet, bei welchem das tuberkulöse Gift durch die Pulpa eines kariösen Zahnes in den Körper eingedrungen war.

Wer weiß, wie oft eine einfache, mit hohem Fieber verbundene Angina von kariösen Zähnen ihren Ausgang nimmt. Angina und akuter Gelenkrheumatismus werden — das erwähne ich hier nebenbei — heute vielfach miteinander in Verbindung gebracht. Diphtherie- und Pseudodiphtheriebazillen sind oft schon auf der Schleimhaut gesunder Menschen gefunden worden. In den versteckten Höhlen kariöser Zähne werden sie sicherlich schon nachgewiesen worden sein. Wer das Glück hat, die Hilfe staatlicher Mittel in Anspruch nehmen zu können, sollte nicht versäumen, die Flora des kariösen Zahnes von neuem zu bearbeiten im Sinne der modernen Höhe der bakteriologischen Forschung.

Die Heilstättenbewegung, welche so vielen Tuberkulösen Genesung sichert, gründet sich auf die klinische und hygienische Erschließung der Wege, auf welchen es uns möglich ist, den tuberkulösen Prozeß zum Stillstand zu bringen. Die Hauptsache bleibt auch hier das Fernhalten sekundärer Infektionen, der Eiterkokken u. a. Hätte ich eine Heilstätte zu leiten, so wäre der Zahnarzt mein täglicher Gehilfe. Ich würde der sicheren Überzeugung leben, daß mit der Ausbesserung des Gebisses meinen Kranken eine gefährliche Quelle für Mischinfektionen verstopft wird, abgesehen von dem physiologischen Dienst, welchen ich der Verdauung leiste.

Wer eine Syphilis in Behandlung nimmt, sollte grundsätzlich eine spezifische Kur bei kariösen Zähnen nicht beginnen. Die Quecksilberstomatitis läßt sich durch das der Kur voraufgegangene Instandsetzen der Zähne fast immer vermeiden. Auf der Quecksilberstomatitis und ihren Folgen beruht zu einem Teil die Furcht des großen Publikums vor dem Quecksilber. Die Quecksilberfurcht läßt die Kurpfuscher groß werden. Die unbehandelte oder schlecht behandelte Syphilis trägt andererseits zur Überlastung unserer Irrenanstalten mit Paralytikern bei, abgesehen von dem namenlosen Elend, welches sie in ungezählte Familien hineinträgt.

Dem Studenten wird schon klar gemacht, welchen Nutzen der Arzt der unglücklichen Kranken noch stiften kann, deren jauchendes Uteruskarzinom nicht mehr operabel ist. Es muß eben gelingen, der Jauchung Einhalt zu gebieten. Dem Magenkrebskranken ist oft noch eine erträgliche Lebenszeit gesichert, wenn es gelingt, durch eine Gastroenterostomie die Geschwulst so ruhig zu stellen, daß die geschwürige Oberfläche nicht immer wieder von neuem gereizt wird. Die Resorption von Toxinen an der zerfallenden Oberfläche maligner Geschwülste wird für die schnell vorschreitende Kachexie mit angeschuldigt. Wie viele Menschen aber tragen jahrzehntelang Jaucheherde im Munde mit sich herum, ohne daß der ergraute Praktiker bei irgend welchen unbestimmten Beschwerden seiner Kranken sich um sie bekümmert. Die stinkenden Höhlen im Munde des modernen Kulturmenschen sind eben ein zu

Digitized by Google

häufiges Übel, als daß sie in ihrer immensen Bedeutung schwere und allgemeine Besorgnis erwecken könnten.

Für wie viele infektiöse Prozesse im Körper werden heute nicht die Tonsillen als Eingangspforten genannt? Wie viel näher liegen die Wege über die kariösen Zähne, in deren faulender Pulpa der Blutstrom von den Bakterien so leicht erreicht wird!

Aber selbst angenommen: das Blut würde schnell und siegreich fertig mit den unaufhörlich über die kariösen Zähne hereinbrechenden Keimen: was wissen wir aber schließlich von den chemischen und physikalischen Veränderungen, welche das Blut in diesem Kampf erleidet, zumal wenn über viele Jahre solcher Kampf sich fortspinnt? Wie viele Anämien, chlorotische Zustände und andere pathologische Veränderungen des Blutes mögen direkte Beziehungen zur Zahnkaries haben!

Die Zahl der Arbeiten über Händedesinfektion wird Legion. Das Operieren mit Handschuhen ist noch immer eine aktuelle Frage. Während der Chirurg die Hände des eigenen Körpers möglichst keimfrei zu machen bestrebt ist, vermeidet er andererseits einen größeren Eingriff, eine Laparotomie — es sei denn, daß ein Notfall vorliegt —, so lange eitrige Prozesse, Furunkel u. dgl. an dem Körper des Patienten die Chancen des Eingriffs gefährden. Trotz aller Asepsis, trotz modernen Operationsraumes, trotz bester Assistenz tritt bisweilen doch noch eine unvermutete Eiterung ein. Ich kann mich des Gedankens nicht erwehren, daß der Streich auch von den stinkenden Zahnresten im Munde gespielt werden kann. Die eigenen Zirkulationsverhältnisse der Nahtstellen geben den Locus minoris resistentiae für die oft genug ohne alle Beschwerden von den Jaucheherden im Munde in den Blutstrom übertretenden Bakterien. Ich erinnere mich einer Arbeit von BUSCHKE aus der HELFERICHschen Klinik über schwere Komplikationen, welche nach anfänglicher glatter Heilung Wunden betrafen, und für welche der Autor intermediär erschienene Angina anschuldigte. Der Autor kam zu dem Schluß, daß die Bakterien die Tonsillen nicht passieren, ohne in ihnen, wenn auch nur leichte, Störungen zu verursachen. In der Mehrzahl der Fälle blieben allerdings diese Störungen der Beobachtung entzogen. Gröbere Störungen, wie Ulzerationen, Diphtherie, wären allerdings auch nicht nötig. Was bedeutet aber schließlich eine Angina mit ihren anatomisch nicht ganz leicht zu definierenden Mandelveränderungen einer Karies vieler Zähne gegenüber mit deren sinnfälliger Freilegung der Pulpa, deren sinnfälligen periostitischen Prozessen und Lymphdrüsenschwellungen.

Ob nicht die Statistiken über das Wochenbettfieber und andere Fieberbewegungen während des Wochenbetts sich noch günstiger gestalteten, wenn jede Schwangere angehalten würde, ihre Zähne in Ordnung zu bringen? Die Zeit der Schwangerschaft ist nur zu sehr geeignet, die Karies der Zähne in ein schnelleres Tempo zu bringen.

In einer Arbeit über die Osteomyelitis acuta infectiosa nennt JORDAN als Eintrittspforten für die pyogene Infektion äußere Wunden, den Darmkanal, die Lungen, endlich die unversehrte Haut und Schleimhaut. KÜSTER beobachtete die Krankheit im Anschluß an Furunkulose bei Kindern, an Karbunkel bei Erwachsenen. Seltener hat KÜSTER beobachtet, daß die pyogene Infektion den Mittelweg zwischen äußerer Wunde und unverletzter Haut wählte, als welcher juckende Hautkrankheiten, nässende Ekzeme, Kratzwunden bezeichnet werden. Ich komme hier wieder auf die kariösen Zähne zurück. Bei unseren mangelhaften Kenntnissen bzw. Lymphströmung und anderer biologischer Probleme in den festen Teilen des Zahnes ist die Frage sehr wohl aufzuwerfen, ob von dem angefressenen Zahnbein durch die makroskopisch unverletzte Pulpa Bakterien hindurchtreten können[1]). Sollten hierfür aber auch stets eine Freilegung der Pulpa und direkte Pulpitis notwendig sein, wer steht dafür, daß der kariöse Zahn nicht jeden Augenblick pulpitische Symptome zeitigt? Immer wieder auftretende, aber schnell zurück sich bildende akute Pulpitiden sind nur allzuhäufig.

In einem nun schon einige Jahre zurückliegenden Vortrag hat PONFICK hingewiesen auf den Zusammenhang von Panaritien und ähnlicher, wenig gewürdigter Eiterungen mit Nierenerkrankungen. Wenn kein anderer, wenn kein chirurgischer Grund vorliege, um jede noch so unbedeutende Eiterung so rasch wie nur immer möglich zum Abschluß zu bringen, so müßte uns hierzu sicherlich schon das Bewußtsein drängen, daß wir selbst bei diesen so geringfügigen Lokalherden stets Ge-

[1]) Im Original nicht gesperrt gedruckt.

Digitized by Google

ahr laufen, ein so wichtiges Organ, wie die Niere, alsbald in Mitleidenschaft ge-ogen zu sehen. PONFICK lenkt weiter die Aufmerksamkeit auf bislang nicht ge-leutete Knochenveränderungen und leitet sie ab von Mischinfektionen, wie sie den Abdominaltyphus, die Tuberkulose und andere infektiöse Krankheiten begleiten. Im Zusammenhang mit PONFICKS Anschauungen sei hier nochmals der Bedeutung der Jauche herde im Munde gedacht!

Bei den aufgezählten Beispielen, welchen noch ungezählte sich hinzugesellen könnten, will ich mich bescheiden.

Wenn die staatlichen Krankenanstalten angehalten würden, Zahnärzte anzu-stellen, so wäre das zugleich der geeignete Weg, um das große Publikum in die hygienische Bedeutung einer rationellen Zahnpflege sich einleben zu lassen. In der Privatklientel würde der Hausarzt seine Patienten zum Zahnarzt drängen. Den großen staatlichen Polikliniken müßten zahnärztliche Polikliniken angegliedert werden. Welcher Schatz von Gesundheit würde verbürgt mit solchen Einrichtungen! Die vielgestaltigen sozialen Folgen sind kaum auszudenken. In welchem Umfang wird heute nicht die staatliche Hilfe auf dem Gebiet der Krankenpflege verlangt und welche umfänglichen Mittel werden nicht bewilligt! Die Kosten, welche mit der Anstellung von Zahnärzten in unseren Krankenanstalten verknüpft wären, stehen in gar keinem Verhältnis zu dem Segen, welcher dem durch lange Krankheit ge-schwächten Patienten in prophylaktischem Sinne gespendet wird. Und das käme in materieller Hinsicht dem Staat wieder zehnfach zugute.

Der Zahnarzt wird durch das tägliche Zusammenarbeiten mit Ärzten an be-vorzugter Stelle den Wert einer tüchtigen klinischen Durchbildung auch für sein Fach immer mehr einsehen lernen. Andererseits werden immer mehr Ärzte nach be-endigtem Staatsexamen dem speziellen Studium der Zahnheilkunde sich widmen. Das Standesbewußtsein eines ganzen Standes würde mit einem Male mit all seinen heil-samen und ideellen Folgen gehoben werden. Wie jeder, der den Vorzug genießt, an einem reich dotierten Krankenhause als Arzt tätig sein zu können, meines Erachtens die Pflicht hat, nach Kräften an dem Ausbau seines Faches beizutragen, so wird der Zahnarzt wieder mehr in wissenschaftliche Arbeit eintreten, als es zur Zeit durch-schnittlich der Fall ist. Und dann noch eins. Viele Zahnärzte sehen sich von den ärztlichen Idealen weit abgedrängt, weil sie unter der Verquickung ihres Standes mit den Zahntechnikern leiden. Sogar in den Köpfen vieler Ärzte lebt diese Ver-quickung fort. So nur vermag ich es zu begreifen, daß Ärzte, welche so strebsam für Standesehre das Wort zu nehmen wissen, zur Stelle sind, um eine Narkose für den Techniker zu leiten. Nichts liegt mir ferner, als nur die leiseste Herabsetzung des ehrenwerten Standes der Zahntechniker. Zu individualisieren aber und den In-tentionen des Arztes zu folgen, vermag in ärztlichem Sinne nur der Zahnarzt. Da-her kann nur er der tägliche Gehilfe des Krankenhausarztes werden. Man denke an die vielen Beziehungen, welche die konstitutionellen Krankheiten zu den Zähnen haben, welche ja auch jeden Einzelfall für den Zahnarzt anders gestalten.

Meine Ansicht ist, daß wir Ärzte allen Grund haben, das energische Streben zu unterstützen, welches die Zahnärzte — von deutschen Zahnärzten nenne ich die Doktoren JESSEN, RITTER, RÖSE, WANGEMANN — betätigen, um der Zahnheil-kunde die ihr gebührende weitgehende Beachtung zu sichern.

Die letzte Schrift des verstorbenen LEUDESDORF in Hamburg „Aus der Praxis eines alten Arztes (Einiges über Syphilis)" beschäftigt sich auch mit der Prophylaxe der Syphilis. Der warmherzige Menschenfreund möchte eine Art von „Enthusiasmus für Gesundheit" erweckt sehen. „Die Völker müssen von Widerwillen und Ekel gegen die Syphilis ergriffen werden, um sie energisch bekämpfen zu können." LEUDESDORF sehnt eine Zeit herbei, „wo alle Völker leidenschaftlich nach Ge-sundheit verlangten!" „Wenn das aus den Völkern selbst hervorwüchse, würde es am besten und erfolgreichsten sein!"

Erreichbarer dünkt mich die Zeit, in der alle Menschen bis zum ärmsten Tage-löhner herab es als unanständig und gefahrvoll empfinden werden, faulende Zahn-stummel im Munde zu tragen."

In dem vorstehenden, 1900 publizierten, Aufsatz liegt das ganze Problem aus-gesprochen, welches neuerdings unter der anfechtbaren Bezeichnung der „Oral-sepsis", unter der annehmbaren Bezeichnung der „Fokalen Infektion" von den Ver-einigten Staaten aus über die Weltliteratur vielseitige Beachtung und eine schon fast unübersehbare Bearbeitung gefunden hat. Der Titel meines Aufsatzes und der

Digitized by Google

Ort seiner Publikation sowie die einsame Arbeitsstätte, aus welcher er hervorg[ing] waren wohl schuld, daß die grundsätzlich neuen Anregungen, welche er brac[hte] einfach übersehen wurden. Allerdings hatte ich die Freude, daß kurze Zeit n[ach] seinem Erscheinen Prof. MENDELSOHN mich um die Erlaubnis eines Vollabdr[uckes] in der „Krankenpflege", einer inzwischen eingegangenen Zeitschrift, bat, welch[er] Bitte der Verlag der (nun auch schon nicht mehr existierenden) „Medizinalzeitung" gern nachgab. Der Chefarzt der Hamburger Tuberkuloseheilstätte Edmundthal – Siemerswalde in Geesthacht, der weithin bekannte Tuberkuloseforscher Dr. J[o]HANNES RITTER, trat auf Grund meiner Ausführungen sofort einer planmäßig[en] Zahnpflege in der Heilstätte näher. In einem Schreiben vom Juni 1929 bittet mich RITTER, mitzuteilen, daß seine Bemühungen, einen Zahnarzt nach Geesthacht zu ziehen, vor dem Kriege ohne Erfolg geblieben waren. Erst seit einigen Jahren habe er solche planmäßige Behandlung erreicht. So wenig es für ihn einem Zweifel unterliege, daß die möglich ausgiebige Sanierung des Gebisses sowohl vor wie während der Kur seine Erfolge verbessert habe, insofern der Appetit sich hob, so sehr habe er auch den Eindruck gehabt, daß subfebrile Temperaturen verschwanden und daß Zahnkaries, Alveolarpyorrhoe u. a. die Blutkörperchensenkung erheblich beschleunigen. Die Beachtung durch RITTER war mir damals eine kleine Entschädigung dafür, daß ich bei zwei großen deutschen medizinischen Wochenschriften schon 6 Jahre vorauf mit gleichen Ideen kein Gehör gefunden hatte. Besonders dankbar bin ich aber Dr. WALTHER LEHMANN, einem Schüler SCHOTTMÜLLERS, dafür, daß er im nächsten Band der Ergebnisse der Immunitätsforschung von WEICHARDT hervorhebt, wie wichtig von DELBANCO schon damals bakteriologische Untersuchungen infizierter Zähne eingeschätzt wurden, und daß von Interesse die Tatsache ist, daß von DELBANCO schon vor 30 Jahren Fragestellungen aufgeworfen wurden, die noch jetzt von grundlegender Bedeutung für das Problem der Fokalen Infektion sind.

So habe ich allen Grund zu der Behauptung, als einer der allerersten die „Fokale Infektion" aufgestellt zu haben. Den Dermatologen ist die Fokale Infektion durch eine Arbeit von MEMMESHEIMER (1929) aus der HOFFMANNschen Klinik in Bonn in Erinnerung gebracht worden. In seiner gründlichen und übersichtlichen Art veröffentlicht der Autor experimentelle und klinische Untersuchungen über die Beziehungen zwischen Fokaler Infektion und Hautkrankheiten mit besonderer Berücksichtigung des chronischen Ekzems. Wer sich über die Geschichte der Fokalen Infektion unterrichten will, muß diese Arbeit lesen, unabhängig von den im Sinne der Amerikaner ermutigenden Resultaten des Autors.

In der Geschichte der Fokalen Infektion spielt der Dresdner Kliniker PAESSLER eine Rolle, der 1909 auf die Beziehungen septischer Krankheiten zu chronischen Infektionen der Mundhöhle und der Zähne hingewiesen hatte. Nach Vorträgen von SCHOTTMÜLLER auf zahnärztlichen Kongressen in Dresden und in Marburg 1927 hatte als erster v. KACZOROWSKY 1885 auf den ätiologischen Zusammenhang zwischen Entzündungen des Zahnfleisches und anderweitigen Erkrankungen auf Grund klinischer Erfahrungen aufmerksam gemacht. In diesen Vorträgen hatte SCHOTTMÜLLER übrigens in den wesentlichen Punkten sich gegen die therapeutischen Forderungen der amerikanischen Gelehrten entschieden.

In der Arbeit von MEMMESHEIMER vermisse ich einen Hinweis auf die Arbeiten des Königsberger Odontologen PRECHT, der am Institut für experimentelle Medizin der Mayo Klinik unter E. C. ROSENOW gearbeitet hat. Vor 15 Jahren hatten die Amerikaner FRANK BILLINGS und E. C. ROSENOW das Problem der Fokalen Infektion, deren „größte Komponente" die orale Sepsis ist, in Angriff genommen. Unter „Fokalinfektion" habe man einen Komplex von Krankheitsbildern zu verstehen, die hervorgerufen werden durch Mikroorganismen bzw. deren Toxine, die aus einem oder mehreren Infektionsherden (foci of infektion) stammen. Ein Focus ist nach BILLINGS ein umschriebener Gewebsabschnitt, der pathogene Mikroorganismen enthält. Solche Infektionsherde können an vielen Stellen des menschlichen Körpers auftreten. Die bekanntesten sind Tonsillen, Nebenhöhlen, Kieferknochen (einschließlich Zähne), Zahnfleisch, Gallenblase, Appendix, Prostata, Uretra, Cervix uteri u. a., neben denen aber sicherlich noch andere bestehen, die wegen diagnostischer Schwierigkeiten bisher nicht auffindbar sind[1]).

[1]) In der Aprilnummer 1926 der Fortschritte der Zahnheilkunde definiert GINS die „oral sepsis" der Amerikaner so: „Als Fokale Infektion ist jede Ansiedlung von pathogenen Keimen in oder an den Zähnen zu betrachten, welche mehr oder

Digitized by Google

Die Infektionsfoci können akut oder chronisch sein. Ihnen entsprechen die n Körper hervorgerufenen Folgeerscheinungen. Überaus weit ziehen BILLINGS nd ROSENOW auf Grund ihrer Experimente den Kreis der Erkrankungen nach Zahl nd Art. Die ROSENOWschen Arbeiten im besonderen haben noch eine Bedeutung ewonnen durch die Aufstellung bzw. Wiederbelebung der Lehre von der elektiven okalisation der Bakterien. Nach ihr haben die Bakterien der Foci eine Affinität u bestimmten Organen. Die Bakterien des chronischen Infektionsherdes haben gewöhnlich einen stärker ausgeprägten Organotropismus als solche des akuten Herdes, lie meist polytrop sind. Bei geeigneter Züchtung behaupten die Bakterien ihren Organotropismus, soweit im Tierexperiment die Krankheit der Patienten reproduziert verden kann (PRECHT).

Die amerikanischen Forschungen haben wohl ihr Stichwort erhalten durch die Bemerkung des berühmten CHARLES MAYO: „Die Chirurgie der Magen- und Darmgeschwüre beginnt an den Zähnen." Nach dieser Bemerkung mag aus Gründen der Objektivität an dieser Stelle der Schlußsatz der Vorträge des Hamburger Klinikers SCHOTTMÜLLER zitiert werden: „Die Worte des Amerikaners OSBORNE: ‚Die Entscheidung eines Zahnarztes bedeutet für seine Patienten entweder ein langes Leben oder ein baldiges Grab' sind als maßlose Übertreibung anzusehen."

In der Bearbeitung des Erysipels, im Rahmen des Handbuches der Hautkrankheiten, haben CALLOMON und ich uns voll und ganz auf den Boden der Sepsislehre von SCHOTTMÜLLER gestellt. Nicht so ganz vermag ich SCHOTTMÜLLERS Gedankengängen in den oben erwähnten Vorträgen zu folgen, in welchen er die Wahrheit bezüglich der biologischen Zusammenhänge zwischen Dentalinfektion und anderen bzw. allgemeinen Erkrankungen nicht in der Mitte, sondern mehr auf der Negativseite liegen sieht. Eine reaktionslose tote Pulpa und ein okultes reaktionsloses Zahnwurzelgranulom hält er nicht für Objekte, welche entfernt werden müssen, nur weil sie vorhanden sind. Er sieht hier „eine ruhende Infektion". Er tritt in starken Gegensatz zu ROSENOW. Die Kontroverse haben wir an dieser Stelle nicht zu entwickeln. PRECHT schließt sich in maßvoller Weise den Amerikanern an, wenn er hervorhebt, daß auch bei den gut abgekapselten Granulomen sich meistens Bezirke mit kleinzelligen Infektionen in der Peripherie der Kapsel finden, die von akuten Prozessen bzw. floriden Prozessen im Sinne von ROSENOW zeugen. Es handelt sich also keineswegs um eine ruhende Infektion, sondern um eine Subinfektion, wie dieser Infektionstyp bezeichnet wird, bei der es dauernd zu Abgaben kleiner und kleinster Bakterienmengen in den Kreislauf kommt.

Unser eigener Standpunkt ändert sich nicht, so sehr wir auch die SCHOTTMÜLLERsche Behauptung unterstreichen, daß eine Vermehrung der Keime, zumal bei dem Fehlen eines Sepsisherdes, im Blutstrom niemals statthat. Neueste Untersuchungen aus der SCHOTTMÜLLERschen Klinik beleuchten die „desinfizierende Kraft" des Blutes in ganz neuer Art. Auf diese hier einzugehen, würde uns zu weit von dem Ziele entfernen, welchem diese Zeilen dienen. Mein jetziges großes Arbeitsfeld läßt mich, weil es ein eigenes therapeutisches Gebiet berührt, auf die Arbeit von KNACK und SIMON über die Bedeutung der chronischen Prostatitis vom Standpunkte der inneren Medizin hinweisen. Auf der Leipziger Naturforscher- und Ärzteversammlung hatten LORENTZ und ich die Forderung einer Genokokkenkultur zur Stützung der Heilung gestellt. Ich selbst hatte — KNACK und SIMON erwähnen mich im Literaturverzeichnis — die latenten Prostatitiden bzw. Eiterretentionen in der Prostata einschließlich der verschiedenen Kulturergebnisse (gramnegativer und grampositiver Diplokokken, Staphylokokken) in Beziehungen gebracht zu schleichenden, schwer zu klärenden, rheumatoiden und andere Beschwerden.

Auf die Untersuchung der Prostata wollen KNACK und SIMON den gleichen Wert gelegt haben wie auf die heute schon „zur Selbstverständlichkeit gewordene" Untersuchung des lymphatischen Rachenringes; fügen wir ergänzend hinzu: des gesamten Gebisses.

Literatur

MEMMESHEIMER, Arch. f. Derm., Bd. 157, H. 1. — KNACK u. SIMON, Kl. W., 1928, Nr. 29. — PRECHT, D. m. W., 1927, Nr. 27, 1929, Nr. 25. Ther. d. Gegenw., April 1928.

weniger abgeschlossen längere Zeit persistiert, und welche als Ausdruck der Pathogenität der in ihr vorhandenen Mikroben zur Bildung anatomischer Gewebsveränderungen Anlaß gibt."

Digitized by Google

Versammlungen

Bulgarische Dermatologische Gesellschaft

Sitzung vom 14. März 1929

Vorsitzender: Koeff Schriftführer: Toschkoff

Schauloff: Die Goldbehandlung des Lupus erythematodes (erscheint ausführlich).

Toschkoff: Arsenbehandlung bei Dermatitis herpetiformis Duhring (erscheint ausführlich).

Popoff: 1. Lues congenita ulcero-gummosa tarda et Tabes dorsalis incipiens. 38jähr. Mann. Anamnese spricht nicht für familiäre Lues. Im 10. Lebensjahr Nasenzerstörungen und entzündlicher Ohrprozeß, nach Quecksilberbehandlung Besserung, seit 1924 lanzinierende Schmerzen. Jetzt Sattelnase, schlecht implantierte kariöse Zähne. Septum nasi zerstört. Pupillen schwach reagierend, Anisokorie, schwach ausgeprägter Romberg, gesteigerte Patellarreflexe, besonders linke, Achillesreflexe nur links, schwache Analgesie der Extremitäten; Lumbalpunktion: Pandy schwach +, Globulinreaktion und WR —, B. C. 000000, 0,7 Zellen im Kubikmillimeter. Der Fall ist von Interesse als beginnende Tabes oder Radikulitis bei kongenitaler Infektion und als ulzero-gummöser Prozeß in Zusammenhang mit Nervenerscheinungen.

2. Lichen planus disseminatus.

An den oberen Extremitäten, am Rücken und an den Schenkeln ein lichenoider, teils typischer, teils atypischer Ausschlag, welcher an Glans, Penis und Skrotum wie syphilitische Papeln aussieht. Keine Schleimhautveränderungen, keine Adenopathie. Spirochaeta pallida —, WR —. Lumbalpunktion normal (Pandy, Nonne-Apelt, WR —, B. C. 000000 WR [—]), 0,4 Zellen im Kubikzentimeter. Der Fall ist von Interesse wegen vor 12 Jahren vorhanden gewesenen syphilitischen Primäraffektes.

3. Erythema multiforme et nodosum.

17jähr. Frau von phthisischem Habitus zeigt schweres multiformes Erythem und hat schon zweimal in der Klinik gelegen (vom 12. IX. bis 17. X. 1928 und seit 25. II. 1929 bis jetzt). Die Veränderungen bestehen aus 2—3 cm im Durchmesser haltenden ödematös-erythematösen Effloreszenzen an den Armen sowie Hand- und Fußrücken, ferner erythematös-nodösen, kontusiformen Hautveränderungen über der Knie- und Tibialregion beiderseits; klagt über Arthralgien; Temperatur 38,5°. Radioskopisch: Lungenspitze und Hilus verdunkelt.

Toschkoff: Psoriasis vulgaris mit Veränderungen an Glans und Penis sowie pseudoatrophischen Zonen um die Effloreszenzen (Woronoffsches Symptom).

Letzteres Symptom ist nicht zu verwechseln mit der rings um entzündliche Effloreszenzen (Urtikaria, Erythema multiforme, Psoriasis u. a.) vorkommenden weißen Hofbildung, die durch Gefäßkontraktion oder durch eine reflektorische Anämie bedingt ist. Die von Woronoff beschriebene Reliefveränderung, welche er „pseudoatrophische Zone" nennt, sieht man besonders gut an der Brust von Frauen und an der Greisenhaut; sie umkreist die psoriatischen Plaques in Form einer 2—5 mm breiten Rosette, die die Farbe der normalen Haut hat oder blässer, etwas glänzend und leicht deprimiert erscheint wie zerknittertes Zigarettenpapier; bei seitlicher Beleuchtung bemerkt man polygonale Felderung. Bei frischen Effloreszenzen ist diese Zone nicht zu sehen, nur bei älteren Plaques; sie kann sich zurückbilden oder bleibt stationär. Mikroskopisch: Das Stratum corneum enthält keine parakeratotischen Zellen, ist breiter und kompakter als in normaler Haut; das Stratum granulosum enthält mehr Zellen und ist daher gleichfalls verbreitert; die Blutgefäße sind nicht erweitert; in der Kutis sind die Bindegewebszellen vermehrt. Bei Chrysarobinbehandlung entzündet sich diese Zone und die Psoriasisplaques nicht und hyperpigmentiert sich auch nicht. Bereits 1883 sprach Weyl von einer blässeren Zone in der Umgebung der papulösen Effloreszenzen nach Gebrauch irritierender Salben.

Digitized by Google

Sitzung vom 28. März 1929

Vorsitzender: Koeff Schriftführer: Geserowa

Beron: Fall von **Cutis verticis gyrata** (erschienen in Clinica bulgara, 1929, Nr. 2).

Popoff: Fall von **Hydroa vacciniformis** (siehe Clinica bulgara, 1929, S. 62).

Popoff: Fall von **Lymphangiom und Karzinom.**

30jähr. Mann, seit Kindheit an der linken Thoraxhälfte in Höhe der Mamilla eine Gruppe transparenter, stecknadelkopfgroßer und größerer Knötchen von halbharter Konsistenz, beim Anstechen klare Flüssigkeit entleerend. Darunter eine bis zum Unterhautzellgewebe reichende Tumormasse von Hühnereigröße, auf der Skelettmuskulatur leicht verschieblich, nicht schmerzhaft. Die im übrigen normale Haut zeigt oberflächliche Venektasien. Bei Betastung der teigigen Geschwulst hat man deutlich das Gefühl kavernöser Räume.

Toschkoff: Drei Fälle von **Ichthyosis serpentina.**

1. Ein 18jähr. Bursche mit nach dem 1. Lebensjahre aufgetretener, in der Aszendenz nicht vorhandener, im Sommer weitgehend sich rückbildender Erkrankung an den bekannten Prädilektionsstellen. 2. Zwei Brüder von 11 und 9 Jahren mit Befallensein des Gesichts und der Gelenkbeugen. Bei dem ersteren am 15. Lebenstage, beim zweiten bereits wenige Tage nach der Geburt aufgetreten.

Koschucharoff: Fall von **Lues congenita, Osteoperiostitis femoris utriusque** bei einer 27jähr. Frau, charakteristischer Röntgenbefund.

Korueff: Fall von **Condylomata acuminata** bei 15jähr. passiver Päderastin.

Sitzung vom 20. April 1929

Beron: 1. Congelatio auriculae.

23jähr., sonst gesunder Landwirt. Vor 10 Jahren an Nase und Wangen 1 Jahr hindurch rote nässende Flecke, die weiße Narben hinterlassen haben. Vor 3 Jahren im Herbst Schwellung der Ohren und Bläschenbildung, im Winter schmerzhafte Wunden; Zunahme der Erscheinungen insbesondere bei Temperaturänderung. Jetzt Akroasphyxie der Hände, an Nase und Wangen bis linsengroße, scharf umschriebene weißliche Narben; umgebende Haut normal. Ohrmuschelrand geschwollen, gerötet, mit Krusten und Schuppen bedeckt. Unter den festhaftenden Krusten die Haut rosafarbig, atrophisch, an manchen Stellen schartige Defekte. Innere Ohrmuschelhaut normal, keine erweiterten Talgdrüsenöffnungen und perifollikuläre Hyperkeratose. Hydroa vacciniformis, Lupus erythematodes und pernio sind auszuschließen, Ursache der Affektion ist Erfrierung.

2. Prämykotisches Ekzem und Cutis rhomboidalis nuchae.

83jähr. Landwirt, nie krank gewesen. Seit 3 Jahren starkes Jucken. An der Körperhaut verschieden große, ziemlich scharf umschriebene, verschiedentlich konfigurierte Herde, blaßrosafarbig und mit Schüppchen bedeckt, etwas infiltriert, nicht nässend; in der Glutäalregion stärkere Infiltration. Drüsen mäßig vergrößert, Schleimhäute frei. Trotz des nicht sicheren histologischen Bildes ist prämykotischer Zustand anzunehmen. Außerdem im Nacken tiefe Furchen, welche sich in Winkeln durchschneiden und 2 bis 3 cm große Felder bilden, innerhalb der letzteren kleinere Felder, die von seichteren Furchen begrenzt sind. Follikelmündungen deutlich, Haare normal.

3. Pellagroide Hautveränderung durch Carcinoma ventriculi verursacht.

42jähr. kachektische Frau mit Magenbeschwerden. Vor 1 Monat begann die Nackenhaut schwarz zu werden und abzuschuppen, ebenso am Halsrücken, den oberen Brustpartien und am Rücken. Jucken und Nervenstörungen fehlen; in der Magenregion ein harter Tumor. Nase, Stirn und ein Teil der Wangen etwas pigmentiert, hyperkeratotisch, besonders um die Follikelmündungen. Vordere Halsgegend, Brust, Handrücken, Ellenbogen, Rücken und Schultern pigmentiert, stellenweise dunkelbraun, Pigmentationsgrenze scharf gezeichnet. Über den pigmentierten Hautstellen größere und kleinere mit der Haut verlötete Schuppen, kein Nässen, keine warzenartigen Auswüchse oder kammartige Erhöhungen wie bei Acanthosis nigricans. Achselhöhlenhaut normal in Farbe wie Relief, Mundschleimhaut normal.

4. Erythrokeratodermie symétrique (Brocq und Dubreuilh) und Keratoma palmare et plantare hereditarium.

23jähr. Frau. Hautveränderungen seit Kindheit. An derselben Krankheit leiden der Großvater, dessen Mutter und Bruder, ferner der Vater, ein Bruder und eine Schwester. Vor 2 Jahren hysterische Psychose, jetzt Schlaflosigkeit und Unruhe. Haut-

Digitized by Google

veränderungen streng symmetrisch, an Handtellern, Fußsohlen, Hand- und Fußrücken, Ellenbogen und am Gesäß. Haut der Handteller und Fußsohlen wachsartig-gelblich verdickt, glatt, hart und feucht anzufühlen. Furchen und Linien stark vertieft. An den übrigen Stellen die Haut blaßrosa, leicht erythematös, teilweise pigmentiert, glatt und etwas gröber verdickt, am Gesäß mit schmutzig grauen, fest anhaftenden Schuppen bedeckt und infiltriert. Offenbar ist Pat. mit einer erworbenen gutartigen Hyperkeratose vom Typus der Erythrokeratodermie symétrique behaftet, die mit einer hereditären Hyperkeratose der Handteller und Fußsohlen kombiniert ist.

Popoff: Tuberkulose der äußeren Genitalien.

17jähr. Mädchen, mit tracheobronchialer Adenopathie und früher durchgemachter Pleuritis sicca. Das histologische Bild ergibt einen knotenförmigen, tuberkulösen Prozeß mit massenhaften Riesenzellen, auch bei Ziehlscher Färbung Kochsche Bazillen. Inokulation auf Meerschweinchen positiv.

Toschkoff: 1. Lues secundaria papulosa primitiva.

Inguinaldrüsen rechts zu einem faustgroßen schmerzlosen Tumor verschmolzen. Die Drüsenveränderung entspricht dem strumösen Bubo infolge Ulcus molle.

2. Pemphigus?

50jähr. Bauer. 1918 Peniswunde, wahrscheinlich Ulcus molle. Vor 25 Tagen nach Genuß spirituöser Getränke, Zungen- und Halsschmerzen sowie Blutung am Zahnfleisch, an der Glans oberflächliche Wunden, besonders schmerzhaft bei Urinbenetzung. An der rechten Hälfte des harten Gaumens eine flache Ulzeration von unregelmäßig ellipsoider Form, leicht vertiefter Basis und mit gelblich-eitrigem Belag versehen, ebenso die Zungenspitze, in pfennigstückgroßer Ausdehnung affiziert. Die untere Zungenfläche zeigt linkerseits eine erodierte eitrig belegte, bei Berührung leicht blutende Oberfläche. WR —, Spirochaeta pallida —.

Sitzung vom 4. Oktober 1929

Vorsitzender: Slawtscheff

Rille-Leipzig: Die Hauterscheinungen der Pellagra.

Vorausgehen allgemeiner Symptome; schon Dezember oder Januar Wechsel der Gemütsstimmung, Parästhesien, Schwindel. Im März oder April meist 24 Stunden nach Einwirkung der Sonne Erythem, bei Zunahme der gastro-intestinalen und nervösen Zustände; Juli oder August Zurückgehen der Beschwerden, nächsten Winter noch schwerere Erscheinungen. Erytheme meist diffus, flächenhaft, fast stets bilateral symmetrisch (ausgenommen die atypischen Lokalisationen), anfänglich hellrot, bisweilen stark entzündlich (Bläschen, Blasen), später dunkler, mahagonibraun, sehr bald bis zu Hyperkeratose sich steigernde Abschilferung, hernach Abstoßung der Hornmassen und zentrale zwiebelschalenfarbige Aufhellung bei Zurückbleiben eines hyperkeratotischen, meist dunkelfarbigen Saumes. Weitaus häufigste Lokalisation die Handrücken, seitliche Begrenzung der Volarrand, nach oben bisweilen verschieden weit auf Unterarmstreckfläche reichend, von hier manchmal wie eine Handschuhstulpe 2—3 Querfinger breit auf die Beugefläche am Handgelenk sich fortsetzend — letzteres diagnostisch sehr bedeutungsvoll. Dorsalseite der Finger bald vollständig, bald nur auf Grundphalange befallen; Palma, wenn überhaupt affiziert, bloß unregelmäßig schilfernd. Auf den Fußrücken reicht das Erythem vom Sprunggelenk bis zu den Zehen, die selten vollständig befallen werden, am ehesten die große Zehe; es ist diffus oder mehr differenziert. Das Gesicht wird ebenso häufig diffus wie fleckförmig affiziert, besonders die vorspringenden Partien; wenn diffus, dann erstreckt es sich von Stirnhaargrenze bis Kieferrand und Kinn. Der Hals wird entweder vollständig zirkulär (Casalsches Halsband, fasciola), bald breit, bald schmal befallen — oberer Rand etwas unter der Nackenhaargrenze und dem horizontalen Kieferast, unterer vom 7. Halswirbel längs unterer Halslinie zum Manubrium sterni ziehend — oder unvollständig in Form von abgerundeten oder eckigen Flecken und Streifen. Das Halsband hat manchmal einen dem Sternum bis in Brustwarzenhöhe entlang ziehenden, sich nach abwärts nur wenig verschmächtigenden Fortsatz (Appendix fasciolae). Füße, Gesicht, Hals usw. werden nie isoliert befallen, sondern nur neben gleichzeitiger Affektion der Handrücken. Gesichtserythem findet sich hauptsächlich bei Frauen und Kindern, das Halsband bei beiden Geschlechtern; daß die Appendix bei Frauen nicht vorkomme (Merk), ist unrichtig. Von den erst in neuerer Zeit bekannt gewordenen atypischen Lokalisationen sind zu nennen die laterale Fläche der Oberarme, Schulter, Ellenbogenhöcker, Perineum, Skrotum, Augenlider usw. Rille selbst hat

Digitized by Google

chselhöhlen, Rücken, Ellenbeuge und Olekranon affiziert gesehen. Auch in Zeiten der ıtermission finden sich zuweilen deutlichere Erythemreste, runzelige Beschaffenheit ›er den Fingergelenken, Rauhigkeit der Vorderarmstreckfläche und Ellenbogen, Abhilferung der Hohlhände und eine eigenartige rosige Beschaffenheit der Fingerspitzen, owie bei Frauen eine dem Chloasma uterinum vergleichbare Verfärbung. Im Anschluß n wiederholte Erythemattacken entwickelt sich an den Handrücken eine die Streckehnen durchscheinen lassende Hautatrophie, die aber der Rückbildung fähig ist. Bemerkenswert ist die von Rille zuerst erwähnte Seborrhoe des Gesichts, besonders bei Frauen, die auf diätetische Behandlung des Grundleidens zu schwinden pflegt. Geradezu pezifischen Charakter hat die pellagröse Glossitis, wobei die brennend schmerzhafte ebhaft rote Zunge besonders an der Spitze des Epithels entblößt ist und die Papillen tark hervortreten läßt, desgleichen eine eigenartige Vulvitis, wobei Vulva und kleine Labien leicht geschwellt, gerötet und mit weißlichen schleimigen Massen bedeckt erscheinen. Demonstration von 80 zum Teil farbigen Lichtbildern.

M. Kazarowa-T. Pasardschik.

Referatenteil

Fachzeitschriften

The Urologic and Cutaneous Review

Juli 1929, Bd. 33, Nr. 7

Sibley, W. K.-London: Local Treatment and Physicotherapy in Diseases of the Skin (Örtliche und physikalische Behandlung von Hautkrankheiten). S. 433.

Nichts Besonderes.

Hutton, J. H.-Chicago (Ill.): Endocrine Disorders and the Dermatologist (Endokrine Störungen und Dermatologe). S. 439.

Es gibt keinen bestimmten Zustand der Haut, der für eine bestimmte endokrine Störung pathognomonisch ist. Zu den Hautkrankheiten, bei denen endokrine Störungen eine Rolle spielen können, gehören Entzündungen, Ekzem, Akne; Pigmentierungen; Veränderungen in der Hauttextur (Sklerodermie, Keratosis); abnorme Verhältnisse der Haare; Pruritus, Urtikaria, angio-neurotisches Ödem; Furunkel, Karbunkel. Die Drüsen, die dabei in Betracht kommen, sind ihrer Häufigkeit nach Thyreoidea, Parathyreoidea, Pituitaria, Geschlechtsdrüsen, Pankreas, Nebennieren, Leber. Die Beziehungen der einzelnen Drüsen zu bestimmten Hautaffektionen werden näher ausgeführt.

Aronstam, N. E.-Detroit (Michigan): Molluscum Contagiosum (With Case Report) (Molluscum contagiosum mit Bericht eines Falles). S. 442.

Es wird ein kontagiöser Charakter der Krankheit angenommen. Zur Behandlung wird Ausdrücken und Kauterisieren der Höhle mit 20%iger Argent.-nitr.-Lösung oder Jod empfohlen.

Blum, V.-Wien: Ureterectomy. S. 442.

Die Ausführungen des Verf. beschäftigen sich mit der Indikation für die (primäre oder sekundäre) Ureterektomie und deren Technik. Besonderer Nachdruck wird darauf gelegt, daß bei allen papillären Tumoren des Nierenbeckens die primäre totale Nephroureterektomie ausgeführt werden soll, weil die benignen Tumoren des Nierenbeckens eine sehr zweifelhafte Prognose geben.

Stapler, A. L.-Chicago (Ill.): Embryonal Carcinoma of the Testicle with Report of Cases and Review of Literature (Embryonales Karzinom des Hodens mit Bericht von Fällen und Überblick über die Literatur). S. 447.

Die Hodentumoren sind überwiegend maligne, so daß es vom therapeutischen Standpunkt besser ist, bei Ausschluß von Tuberkulose, Syphilis und Hämatozele operativ vorzugehen. Es genügt beim Karzinom jedoch nicht die einfache Kastration, vielmehr müssen alle damit in Verbindung stehenden Lymphstränge, Drüsen und Metastasen entfernt werden. Die unmittelbare Mortalität bei der Operation ist eine verhältnismäßig hohe. Im Gegensatz zu der früheren Anschauung, daß es sich meist um Sarkome handele, hat sich gezeigt, daß es viel häufiger Karzinome sind, und zwar wesentlich embryonale, d. h. Teratome. Drei eigene operierte Fälle.

Digitized by Google

Simpson, M.-London: The Treatment of Gonococcal Cervicitis (Die Behandlung der gonorrhoischen Zervizitis). S. 451.

Es werden vier Typen unterschieden: akute Infektion bei Nulliparen, akute Infektion bei Multiparen, chronische Entzündung mit Erosion und Eitersekretion, chronische Entzündung mit oder ohne Erosion, nur schleimiger Absonderung. Bei Mitbeteiligung der Adnexe ist absolute Bettruhe, strenge Diät erforderlich. Im übrigen je nach Art des Falles modifizierte örtliche Behandlung der Zervix, die im einzelnen beschrieben wird.

Timberlake, G.-St. Petersburg (Florida): Diagnostic and Operative Cystoskopy (Diagnostische und operative Zystoskopie). S. 454.

Erfahrungen mit verschiedenen neueren Instrumenten.

Maher, J. J. E.-New York (City): Acute Vaginocervicitis. A new Disease of the Vagina. (Derived from the Male but Non-Microbic) (Akute Vaginozervizitis. Eine neue Krankheit der Vagina. Vom Manne herrührend, jedoch nicht mikrobieller Natur). S. 458.

Es bestand eine intensive Vaginitis mit reichlicher Eitersekretion, Zeichen von Vaginismus; Zervix im Zustande reaktiver Entzündung, nur schleimige Absonderung. Portio um den Muttermund herum polsterartig geschwollen. Gonokokken oder sonstige Keime waren bei mehrfachen Untersuchungen nicht nachweisbar. Die Erkrankung war nach Verkehr mit einem Manne aufgetreten, der, früher tripperkrank, seit Jahren an rezidivierender Phosphaturie litt, infolge deren zeitweise bei ihm eine Urethritis bestand. Er war schon vorher von einer anderen weiblichen Person angeschuldigt worden, sie mit Blennorrhoe infiziert zu haben. Der Fall ist so zu erklären, daß es sich um eine Reizung chemischer Natur der Vagina handelte, die infolge mangelnder Säuberung des geschlechtlich noch sehr unerfahrenen Mädchens einen höheren Grad annahm und zu Abwehrerscheinungen seitens der Zervix führte.

Murchison, St. J. R.-Fort Worth (Texas): A Method of Attaching Indwelling Ureteral Catheters to Drainage Receptacle (Eine Methode zum Zusammenhalten eingeführter Ureterkatheter zur Drainage). S. 460.

Die Vorrichtung ist aus der beigegebenen Abbildung ersichtlich.

Boretti, C.-Mailand: Bilateral Renal Calculi (Doppelseitige Nierensteine). S. 460.

Die doppelseitige Steinerkrankung der Nieren ist immer eine ernste Erkrankung, bei der jedoch bei frühzeitig gestellter Diagnose (Radiographie, Pyelographie) die chirurgische Behandlung gute Resultate gibt. Die Funktion beider Nieren muß einzeln genau festgestellt werden. Behandlung möglichst konservativ, an beiden Nieren getrennt, beginnend mit der besser funktionierenden. In Frage kommt Pyelolithotomie oder einfache Nephrotomie; eventuell, wenn die Funktion der anderen Niere nicht sicher ist, permanente Nephrostomie, nur ausnahmsweise Nephrektomie als sekundäre Operation.

E. Levin-Berlin.

Proceedings of the Royal Society of Medicine

Bd. 22, Nr. 8

Section of Dermatology

Sitzung vom 21. Februar 1929

Wigley, J. E. M.: Urticaria Pigmentosa in an Adult (Urticaria pigmentosa bei einem Erwachsenen). S. 1011.

29jähr. Mann, seit 4 Jahren erkrankt. Kleine rote und bläuliche Effloreszenzen, bei Reibung anschwellend. Histologisch geringe Pigmentierung der Basalzellen, mäßige Zahl von Mastzellen.

Wigley, J. E. M.: Pityriasis Rubra Pilaris Followed by Psoriasis (Pityriasis rubra pilaris mit nachfolgender Psoriasis). S. 1011.

Vor 4 Jahren wegen Pityriasis rubra pilaris vorgestellt, jetzt typische Psoriasis. Das Alternieren dieser beiden Krankheiten ist schon öfters beschrieben.

Wigley, J. E. M.: Infection of Tongue and Lips (?) Monilia (Infektion von Zunge und Lippen; Monilia [?]). S. 1011.

10jähr. Knabe, seit frühester Kindheit Erkrankung der Zunge, die groß, blaß ist, trockene Oberfläche mit verschieden großen grau-gelben Flecken zeigt, einige auch am harten Gaumen. Tiefe Rhagaden an den Mundwinkeln. Es wird chronische Monilia- oder Streptokokken-Infektion angenommen.

Digitized by Google

Sibley, K.: Monilethrix. S. 1012.

Bei im ganzen dünnen Haaren zeigen einige den Monilethrixtypus. Schneide- und ckzähne schmal und weit auseinanderstehend, Fingernägel streifig. Der Zustand besteht on Geburt an, nichts Ähnliches in der Familie. Wenn es sich bei Monilethrix um ngenitale Entwicklungsstörung handelt, sollte man in derartigen Fällen regelmäßig auch eränderungen an Zähnen und Nägeln erwarten, was aber nicht der Fall ist.

Sibley, K.: Dermatitis Repens. S. 1012.

Seit 1 Jahr ständig fortschreitende, oberflächliche, schmerzhafte Ulzeration am berschenkel. Keine Pilze gefunden.

Sibley, K.: Lupus Erythematosus Diffusus. S. 1013.

Seit 12 Jahren bestehende, weit ausgebreitete Eruption. Röntgen scheint günstig u wirken.

Little, E. G. G.: Erythema ab Igne, or, Alternatively, Lichen Planus (Hitzerythem oder Lichen planus). S. 1013.

Die noduläre Infiltration läßt die Erwägung machen, ob es sich um ein in seinem Aussehen ungewöhnliches Hitzeerythem oder um einen auf ein solches folgenden Lichen planus handelt. Die Besprechung klärt die Frage nicht. E. Levin-Berlin.

Annales de Dermatologie et de Syphiligraphie

1929, Bd. 10, Nr. 5

Fouquet, C. L.: Nachruf auf Félix Balzer. S. 457.

Bloch, B., u. J. A. Gay Prieto: A propos d'un cas d'idiosyncrasie à l'œuf (Über einen Fall von Idiosynkrasie gegen Hühnerei). (Hautkl. Zürich.) S. 461.

Bei einem 10 Monate alten Knaben, der von ausgedehntem Ekzem befallen ist, entsteht bald nach Genuß von einem Viertel eines Hühnereies ein starker Urtikariaausbruch und 6 Tage später, ohne daß nochmals Ei verabreicht wurde, Fieber (38°), Diarrhoe und ein stark juckendes makulo-papulöses Exanthem. Die funktionelle Hautprüfung ergab nach kutaner Applikation von Hühnerei auf skarifizierter Haut nach etwa 10 Min. eine starke urtikarielle Reaktion. Nach 24stündigem Auflegen von Hühnerei auf intakte Haut entsteht eine epidermo-vaskuläre Reaktion von klinischem und histologischem Charakter eines Ekzems. Die Idiosynkrasie besteht gegen Hühnerei, Hühnerfleisch und Gänseei. Das Antigen ist dialysierbar, es ist kein Protein. Die urtikarielle idiosynkrasische Reaktion ist durch den Prausnitz-Küstnerschen Versuch auf eine gesunde Testperson übertragbar. Im beschriebenen Fall ist erwiesen, daß die Idiosynkrasie auf einer Reaktion zwischen Antigen und Antikörpern beruht. Es handelt sich um eine allergische Reaktion. Die Auffassung, wonach dem Ekzem ähnlich wie Asthma, Serumkrankheit, Urtikaria usw. der Wert einer allergischen Reaktion beizumessen sei, hat manches an Wahrscheinlichkeit für sich, kann aber noch nicht als sicher für die meisten Ekzeme betrachtet werden. (4 Abbildungen.)

Sabouraud, R.: Généralités concernant les dermatophytes. Le problème du pléomorphisme des cultures des dermatophytes (Allgemeines über Dermatophyten. Das Problem des Pleomorphismus der Dermatophytenkulturen). S. 481.

Bei zwei Drittel aller Dermatophytenkulturen entsteht, wenn sie auf zuckerhaltigem Nährboden wachsen, zunächst isoliert ein flaumiges Luftmyzel, das nach und nach die ganze Kultur bedeckt. Diese flaumige Kultur nimmt niemals mehr den Charakter ihrer Ursprungskultur an. Inokulation ist immer möglich. Im Peptonmilieu entsteht die duvetöse Kultur nicht. Pleomorphismus ist im allgemeinen bei den Endothrixformen nicht nachzuweisen. Tierisches Mikrosporon, Mikroïdes und Epidermophyton inguinale zeigen reichlich weißen Flaum. Der Pleomorphismus ist keine Alterserscheinung, sondern das Phänomen einer beständigen Mutation.

Mrongovius, W. J.: Contribution à l'étude du diagnostic et du traitement du rhinosclérome (Beitrag zur Diagnose und Therapie des Rhinoskleroms. (Hautkl. Minsk.) S. 487.

Bakteriologische, serologische und histologische Untersuchung ermöglichen die einwandfreie Stellung der Diagnose Rhinosklerom. Durch die Komplementbindungs- und die Agglutinationsmethode sind auch die latenten Fälle zu erfassen. Die skleromatöse Infiltration kann ausnahmsweise weich bleiben, ohne Spur von Verhärtung. Der skleromatöse Prozeß kann in Ausnahmefällen auf eine Perforation der Nasenscheidenwand

Digitized by Google

mit Zerstörung des knorpligen Teils und Einsinken der Nase ähnlich wie bei der Syp... beschränkt bleiben. Im Anfangsstadium des Rhinoskleroms kann eine Heilung d... Röntgentherapie versucht werden, in späteren Stadien erzielen sämtliche Methoden n... Besserung, niemals Heilung. Bei der Röntgenbehandlung muß immer alles zur Opera... bereit sein, um einen Erstickungstod infolge narbiger Verlegung des Kehlkopfes verhi... zu können. Manche Fälle werden durch Auto- oder Heterovakzine gebessert; Antiv... behandlung ist ohne jeden Einfluß auf den rhinoskleromatösen Prozeß. Es sollte imm... ein Versuch mit Malariaüberimpfung und intravenösen Tartarus-stibiatus-Injekti... gemacht werden. — Bei dem ersten beschriebenen Fall blieb das Rhinosklerom dur... Autovakzine und Antivirus unbeeinflußt. Im zweiten Fall war durch Auto-, Hete... vakzine und Milchinjektionen Besserung zu verzeichnen. Die Stimme wurde klarer, d... Atmung leichter, die skleromatöse Infiltration wurde weicher und kleiner. Bei d... dritten Beobachtung wurde durch Röntgentherapie und Arseninjektionen vorübergeh... der Zustand etwas gebessert; alsbald trat wieder Verschlimmerung ein. Nach Röntg... behandlung entstand bedrohliche Dyspnoe, die sofortige chirurgische Therapie verlang... (3 Abbildungen.)

Sézary, A., u. R. Worms: Sur le mode d'action des topiques dits réducteurs dans les dermatoses (traitement local et crise leucopénique) (Über die Wirkungsweise der reduzierenden Heilmittel bei Dermatosen [Lokalbehandlung und Leukozytensturz]). S. 502.

18 Ekzemkranke (Berufsekzem, akutes und lichenifiziertes Ekzem) wurden mit einer stark reduzierenden Salbe (5% Goudroline enthaltend) behandelt. Bei 14 Kranken hatte diese Salbenapplikation einen Leukozytensturz zur Folge. Nur bei 4 Pat. war keine zahlenmäßige Änderung der Leukozytenformel zu finden, 2 Pat. hatten kurz vorher eine desensibilisierende Behandlung durchgemacht. Weitere Versuche bei 4 Ekzemfällen mit „glycérolé cadique 50%" bewirkten nur einen mäßigen Leukozytensturz bei 3 Fällen; in 1 Fall trat Leukozytenvermehrung ein. Bei Applikation von Teersalbe auf normale Haut (3 Fälle) war ebenfalls Leukozytensturz zu beobachten. Die Anwendung einer einfachen, kein reduzierendes Mittel enthaltenden Salbe hat keinen Leukozytensturz zur Folge. Der Leukozytensturz, der nach Anwendung eines reduzierenden Heilmittels auf der Haut eintritt, wird mit dem gleichen Phänomen verglichen, das sich bei der sog. desensibilisierenden Therapie einstellt. Die Heilwirkung der reduzierenden Mittel beruht nicht nur auf einer rein lokalen Wirkung, wie sie P. G. Unna als erster beschrieb, sondern auch auf einer allgemeinen, wie Verff. durch den Nachweis des Leukozytensturzes darzustellen versuchen.

Gregorio, Edouardo: Contribution à l'étude des épidermomycoses (Beitrag zum Studium der Epidermomykosen). (Labor. Dr. Sabouraud, Hospital St. Louis.) S. 512.

Die Epidermomykosen der Hände und Füße werden durch Pilze aus der Gruppe Epidermophyton und Trichophyton hervorgerufen. Das Bestehen von durch Hefepilze verursachten Epidermomykosen wird nicht abgestritten; Verf. hat aber diese Pilze als ätiologische Ursache an seinem Krankenmaterial niemals nachweisen können. Die gefundenen Hefepilze werden als Hautsaprophyten gedeutet, sie sind nicht fähig, die betreffende Hautveränderung von sich aus hervorzurufen. Die Mehrzahl der ekzematoiden und intertriginösen Veränderungen in den Zwischenzehenräumen sind durch Epidermophyten bedingt. Es gibt reine Dysidrosisfälle, wie sie Tilbury Fox beschrieben hat, und durch Epidermophyton hervorgerufene dysidrosiforme Epidermomykosen der Hände. Die reinen Dysidrosisfälle der Hände kommen am häufigsten vor. Trichophytonpilze rufen an Händen und Füßen das bekannte Krankheitsbild der palmaren und plantaren Trichophytien hervor. Ausführliche Anführung der zugehörigen Literatur im Text. (2 Abbildungen.)

A. Holländer-Bielefeld.

Mitteilungen aus der Literatur

Urogenitalapparat

Hoden, Samenbläschen, Prostata

Peterson, Anders-Los Angeles: Prostatic Abscess (Prostataabszesse). J. Am. m. Ass., Bd. 92, Nr. 2. S. 130.

Verf. führt 7 Fälle von Abszeßbildung in der Prostata an. Prostataabszesse können durch direkte Weiterleitung einer Blennorrhoe der Urethra posterior ent-

Digitized by Google

tehen, oder sie sind Metastasen aus anderen Eiterherden. Tuberkulöse Infektionen verden in diesem Berichte nicht behandelt. Die Diagnose ist nur in den Fällen chwierig, bei denen man keine Erweichung und Fluktuation der Prostata feststellen ann. Die Behandlung besteht in Inzision und Drainage vom Perineum aus.

P. Seier-Heidelberg.

Lickint, F.-Zwickau: Über den Gehalt des Serums an stickstoffhaltigen Bestandteilen und Kochsalz bei der Prostatahypertrophie zugleich unter Betrachtung der Funktion der hydronephrotischen Schrumpfniere. (Inn. Abt. d. staatl. Krankenstifts.) D. Arch. f. kl. Med., Bd. 163, H. 1/2, S. 51.

Verf. hat in 150 Fällen von Prostatahypertrophie chemische Blutanalysen vorgenommen und festgestellt, daß bei weit vorgeschrittener Zerstörung von Nierengewebe die Erschwerung des Harnabflusses auf dem Wege über die Harnstauungsniere zur Retention von harnfähigen Substanzen im Blutserum führt. Meistens leidet dabei das Konzentrationsvermögen der Niere eher als das Ausscheidungsvermögen für N-haltige Substanzen. Außerdem ist die Störung im Ausscheidungsvermögen nicht für alle Substanzen gleich, sondern am stärksten für Harnsäure und Harnstoff und am geringsten für Kreatinin. Hieraus zieht Verf. den Schluß, daß der Ausscheidungsort für die verschiedenen N-haltigen Substanzen verschieden sein müsse. Er nimmt an, daß das Kreatinin durch die Glomeruli ausgeschieden wird, die bei der Harnstauungsniere am wenigsten leiden, während er die Ausscheidung der übrigen Substanzen in den Tubuli lokalisiert, die von vornherein schwerer geschädigt werden. Durch die Bestimmung der N-haltigen Substanzen im Serum wird insofern eine gewisse Operationsindikation gegeben, als es unratsam ist, Patienten mit einem Serum-R-N-Gehalt von mehr als 40 mg% zu operieren. Immerhin muß hervorgehoben werden, daß allerdings auch eine normale Ausscheidung der Niere für Kochsalz und N-haltige Substanzen nicht vor einer postoperativen Urämie schützt. Sicher spielen neben dieser Funktion der Niere noch gewisse andere Momente (Allgemeinzustand, Infektion usw.) eine wesentliche Rolle.

E. Langer-Berlin.

Kreibig, W.-Wien: Über Konkremente im unterentwickelten Hoden. (II. Chir. Univ.-Kl.) W. kl. W., 1929, Nr. 14, S. 436.

An dem exstirpierten Leistenhoden eines 6jähr. gesunden Knaben fanden sich im mikroskopischen Bild neben Kanälchen ohne Lumen solche, die ein Lumen haben, die erstgenannten um ein Mehrfaches an Größe übertreffen und von einem zweischichtigen Zylinderepithelbelag umgeben sind. In diesem Lumen ist ein homogenes oder geschichtliches Konkrement. Ersteres färbt sich mit Hämalaun-Eosin hellrot, mit van Gieson leuchtend rot, letzteres färbt sich in den äußeren Schichten ebenso, in den inneren mit Hämalaun blau, mit Eisenhämatoxilin schwarzblau. Lapisreaktion zeigt Kalkgehalt an, bei Salzsäure Gasbildung, Amyloid negativ, ebenso Fett und Lipoide. Weitere Untersuchungen ergaben nun, daß diese Konkrementbildungen nur bei besonders unterentwickelten Hoden zu finden sind. Da wo bereits eine Differenzierung des Epithels besteht und sich Ursamenzellen nachweisen lassen, vermißt man regelmäßig Konkrementbildung. H. Colman-Berlin.

Brunzema, D.-Kiel: Über den Kryptorchismus und seine Behandlung. (Chir. Univ.-Kl.) Arch. f. kl. Chir., Bd. 154, H. 4. S. 754.

Eine sehr ausführliche Arbeit, in der Entwicklung, Art des Deszensus und seiner Störungen, Pathologie, Begleiterscheinungen und die Folgezustände besprochen werden. Von letzteren erwähnt Verf. Atrophie, abnorme Beweglichkeit, Torsion, Entzündungen, Neubildungen des nicht deszendierten Hodens, Azoospermie, Schmerzen und nervöse Störungen. Diagnostisch wichtig ist die Schlaffheit und der übliche Druckschmerz des verlagerten Hodens, ferner besonders differentialdiagnostisch gegenüber einer Hernie die abnorme Verschieblichkeit. Bei Torsion und Entzündung Verwechslung mit eingeklemmtem Bruch möglich. Verf. beobachtete an eigenem großem Material in 20 Jahren noch folgendes: von 104 operierten Patienten standen 78 im Vorpubertätsalter, Erblichkeit ließ sich in 4 Fällen nachweisen, als beste Operationszeit kommt die Zeit nach dem 2. Lebensjahr in Betracht, wenn die Kinder schon sauber geworden sind. Verf. hat nach 7 verschiedenen Methoden operiert und erzielte mit der von Beule die besten Erfolge. Die präperitoneale Verlagerung verwirft er. Wenn die Verlagerung in das Skrotum nicht möglich ist, wird bei Einseitigkeit die Exstirpation, bei Doppelseitigkeit die abdominale Verlagerung gewählt.

H. Colman-Berlin.

Digitized by Google

Windholz, F.-Wien: Verdopplung des Samenleiters. (Path.-anat. u. ... Inst. d. Krankenanst. Rudolfsstiftung.) W. kl. W., 1929. Nr. 14, S. 447.

Der vom Verf. beschriebene Fall rechtsseitiger Samenleiterverdopplung ... ohne die sonst hierbei häufige Hodenverdopplung einher. Sie fand sich ... einem 54jähr. Mann, der an Ca. ventr. starb. Der rechte Samenleiter bis dahin 5 ... dick, spaltet sich 7 cm oberhalb der Prostata in zwei 3 mm dicke Stränge, die ... benachbart und parallel zum Leistenkanal verlaufen. Der laterale Strang ... normal im Nebenhoden, der mediale in einem 2 cm langen, zurückgeschlagen... Endstück. Arteria sperm. verläuft zwischen den Strängen, der Venenplexus vorüb... gehend unter ihnen. Außerhalb des Leistenkanals am Samenstrang ein 2 ... langer, 1 cm dicker derber Fettgewebskörper. Rechte Samenblase verdoppelt. ... genanntem Fettgewebskörper Ductuli aberrantes. Die Lumina der beiden Samen... stränge vereinigen sich bei deren Zusammentreffen zu einem ungetrennten Lum... Die Muskelmäntel sind normal. Entwicklungsgeschichtlich hält Verf. eine doppe... Anlage des Wolffschen Ganges für wenig wahrscheinlich. Eventuell käme ... Zurückverlegung der Entwicklungsstörung in die Zeit der Trennung von Wolff... schem und Müllerschem Gang in Frage. H. Colman-Berlin.

Karo, W.-Berlin: Sarkom des Samenstranges. M. m. W., 1929, Nr. 9. S. 37... Mitteilung eines Falles bei einem 44jährigen Mann, bei dem sich die G... schwulst innerhalb von 10 Jahren zu etwa Faustgröße entwickelt hatte. Die his... logische Untersuchung ergab ein von dem Funiculus spermaticus ausgehendes pol... morphzelliges bis spindelzelliges Sarkom. Der Tumor zeigte kaum Verwachsung... mit der Umgebung und ließ sich ohne Schwierigkeiten herausschälen. Es bestan... keine Störung des Allgemeinbefindens; Drüsenschwellungen waren nicht vorhande... Bisher ist es zu keinem Rezidiv gekommen. B. Peiser-Berlin.

Suren, E.-Ludwigshafen: Über chronische, nichtspezifische Nebenhodenaffe... tionen unter dem klinischen Bilde der Epididymitis tuberculosa. (Urol. Abt. ... Allg. Wiener Poliklinik.) Zschr. f. urol. Chir., Bd. 27, H. 3, S. 304.

Verf. berichtet über 6 Fälle von chronischen Nebenhodenentzündungen, d... unter dem klinischen Bilde der Epididymitis tuberculosa verliefen und als sol... auch operiert wurden, bei denen man aber auf dem histologischen Bilde keine An... zeichen einer Tuberkulose feststellen konnte. Unbedingt freilich ist ein frühzeitig... Erkennen der Erkrankung notwendig, da gerade die tuberkulöse Epididymitis nic... selten zu einer miliaren Aussaat in die Meningen und ins Gehirn führt. Differe... tialdiagnostisch kommen neben der Epididymitis tuberculosa die postgonorrhoisc... Epididymitis und die chronische nichtspezifische Epididymitis, sowie die Epid... dymitis erotica, in Betracht; außerdem noch die Tumoren des Hodens und Nebe... hodens. Die Differentialdiagnose ist deshalb so schwer, weil man selbst intr... operationem bei unspezifischen Epididymitiden im Schnitt makroskopisch an ... Tuberkulose gemahnende Bilder findet. Auch die vom Verf. operierten Fäl... wurden zuerst eine ganze Zeitlang konservativ, d. h. mit Ruhigstellung, Aolan... injektionen und lokaler Wärmeapplikation behandelt. Erst als alles nicht vor... wärts brachte, wurde operiert, und zwar wurde möglichst nur der Nebenhode... unter größter Schonung des Hodens exstirpiert. Nur in den Fällen, wo Fisteln und... Verwachsungen mit der Skrotalhaut und dem Testikel die Isolierung des Nebe... hodens unmöglich machten, wurde zur Semikastration geschritten. Zu erwäh... nen ist, daß auch die Lues, entgegen der Schulregel, den Nebenhoden befall... kann. Es ist deshalb die WR durchzuführen oder noch besser eine kräftige antil... luetische Kur vorzunehmen, um ex juvantibus die Diagnose zu sichern. So fand sic... bei dem ersten Falle ein derber Tumor, der Hoden und Nebenhoden einschlo... Die Semikastration wurde unter der Diagnose einer tuberkulösen Erkrankung... durchgeführt, dann konnte histologisch nur entschieden werden, daß sicher kei... Tuberkulose vorlag. Ob aber nicht eine Lues vorlag, war nicht zu entscheiden. D... Probeexzision vor der Operation muß prinzipiell abgelehnt werden, da bei wirklich... Tuberkulose diese „anoperierten" Tuberkulosen zu sehr zu einer miliaren Aussa... neigen. Beim zweiten Pat. ging auf Wärmeapplikation zwar die Schwellung... zurück, aber es blieben im Kopf und Schwanz des Nebenhodens je ein harter Knote... bestehen, wobei von dem Knoten im Schwanz eine Fistel nach außen führte... Epididymektomie. Die Knoten erschienen auf dem Durchschnitt käsig verände... erwiesen sich aber bei der histologischen Untersuchung nicht als eine tuberkulö... Entzündung. Bei dem dritten Falle, einem 42jährigen Schlosser, ist der Nebe...

Digitized by Google

oden in seinem mittleren Anteil stark verdickt, während Kopf und Schwanz des Nebenhodens gut abgrenzbar sind. Epididymektomie. Histologisch: chronische Entzündung mit massenhaft Plasmazellen. Im vierten Falle, bei einem 19jährigen Pferdehalter, trat nach Hufschlag gegen die linke Leiste 5 Tage später, eine Hodenentzündung links, dann eine Hodenentzündung rechts auf. Nach konservativer Behandlung nußgroße Schwellung, wenig schmerzhaft im Bereich des linken Nebenhodenschwanzes, rechter Nebenhoden besonders im kausalen Teile vergrößert und schmerzhaft. Rechte Samenblase vergrößert, derb infiltriert, schmerzhaft. Epididymektomie beiderseits. Histologisch: chronische nicht spezifische Entzündung mit viel Plasmazellen, Leukozytenhaufen, kleine Abszesse. Alle 3 Patienten hatten eine Gonorrhoe, früher oder später akquiriert. Verf. glaubt, daß es sich bei diesen nicht spezifischen chronischen Infektionen um leichte Staphylokokkeninfektionen handelt, deren Verwechseln mit Tuberkulose durch das Gemeinsame der geringen Temperaturen, der Nachtschweiße und Abmagerung, des Zerschlagenseins um so leichter zu verstehen ist. In den beiden folgenden Fällen, bei einem 29jährigen Manne und einem 20jährigen Beamten, handelte es sich im ersteren Falle sowohl um eine unspezifische Urethritis als auch um Grippe, die als primäre Infektionsquellen in Betracht kommen. Es bestand eine Fistelbildung, die auf konservative stationäre Behandlung nicht ansprach. Trotz Fisteln wird beiderseits nur der Nebenhoden exstirpiert, was gut gelingt. Im sechsten Falle bestand eine Malaria, eine andere Allgemeininfektion ist nicht nachzuweisen. Es kann aber durch die vor 9 Jahren durchgeführte Leistenbruchoperation eine Schädigung entstanden sein. Da dieselbe rechtsseitig war und der rechte Nebenhoden und Hoden schon exstirpiert wurde, die unter denselben Erscheinungen wie jetzt an der linken Seite beobachtet, erkrankt waren. (Nach Ansicht des Ref. ist die Malaria wahrscheinlicher als Ursache anzusprechen als die 9 Jahre zurückliegende Leistenbruchoperation.) Links bestand jetzt bei normalem Hoden eine derbe Infiltration im Kopf und Schwanz. Funikulus ist nicht tastbar. Epididymektomie führt zur Heilung. Histologisch: im Nebenhoden stellenweise gelblich verfärbte Einschlüsse sichtbar. So erklärt sich aus den wechselnden Bildern, die alle klinisch sehr den Erscheinungen einer Epididymitis tuberculosa ähneln, die große Reihe von Fehldiagnosen, um so mehr, als bei Verdacht einer tuberkulösen Erkrankung des Nebenhodens wegen der großen Gefahr der miliaren Ausbreitung, die gerade gern von der tuberkulösen Erkrankung der Nebenhoden ausgeht, eine Probeexzision zur histologischen Sicherung der Diagnose verpönt ist. A. Rosenburg-Mannheim.

Wolff, K.-Chemnitz: Die histologischen Veränderungen der hypertrophischen Prostata nach Behandlung mit Röntgenstrahlen. (Path.-hyg. Inst. d. Stadt Chemnitz.) Zschr. f. urol. Chir., Bd. 27, H. 1/2, S. 138.

Verf. hat einen Fall von Prostatahypertrophie, der eine Röntgenbestrahlung überstanden hatte, beobachten können und gefunden, daß, von einigen geringen Resten unveränderten Drüsengewebes abgesehen, eine hochgradige Umwandlung in dem Gewebe der Prostata festzustellen war. Fast jeder Drüsenschlauch zeigte ein völlig gefülltes Lumen. Von dem hochzylindrischen Epithelzellenbelag des Drüsenschlauches war nichts mehr zu erkennen. In den Alveolen sind weder Epithel noch basale Zellschicht mehr festzustellen. Beide Zellschichten liegen abgestoßen und degeneriert im Drüsenlumen. Andererseits scheinen die basalen Zellen vermehrt, die zu einem synzytialen Zellband führten. Ob sich hier eine Vernarbung oder eine Regeneration vorbereitet, war nicht zu entscheiden, da eine zu kurze Zeit zwischen Bestrahlung und Tod lag. Daß eine einmalige Bestrahlung nicht alle Partien der Prostata trifft, haben wir gesehen. Es erscheint so mehrmalige Bestrahlungen notwendig zu sein. Andererseits hat aber nach den Befunden des Verf. die Röntgenbestrahlung eine gewisse Berechtigung. A. Rosenburg-Mannheim.

Birkenfeld, W.-Berlin: Kryptorchismus und Leistenbruch bei eineiigen Zwillingen. (1. Chir. Abt. d. Städt. Krankenhauses Friedrichshain.) D. m. W., 1929, Nr. 25, S. 1043.

Kasuistische Mitteilung. Die Eineiigkeit wird durch die „dermatologische Ähnlichkeitsprüfung" nach Siemens bewiesen. F. Harry-Wiesbaden.

Erlach, E.-Wien: Über Amyloidablagerung in den Samenblasen. (Path.-anat. u. bakt. Inst. d. Krankenanstalt Rudolfstiftung.) Virch. Arch., Bd. 272, H. 2, S. 418.

Amyloiderkrankung der Samenblasen ist bisher nur von Winklmann bei 2 Karzinomfällen beschrieben worden. Verf. hat 3 einschlägige Fälle beobachtet, die

Digitized by Google

den Ablauf der Affektion gut verfolgen lassen. Die Ablagerung erfolgt zuerst subepithelial und betrifft anfangs nur umschriebene Abschnitte der Wand. Allmählich entwickelt sich eine dem Innenrelief der Organe folgende bandförmige homogene Zone; das Lumen ist jetzt schon stark eingeengt. Schließlich ist dieses überhaupt nicht mehr erkennbar, und die Massen scheinen im Lumen selbst zu liegen. Einige Schleimhautsepten lassen sich dann noch mit der Elastinmethode nachweisen. Ursächlich kam im ersten Fall eine Osteomyelitis in Betracht, die sich am Becken, aber nicht in unmittelbarer Nachbarschaft der Samenblasen lokalisiert hatte. Im zweiten lag ein Pankreaskrebs, im dritten eine Tuberkulose der serösen Häute vor. Nur im ersten war noch ein weiteres Organ erkrankt, und zwar bestand eine Amyloidschrumpfniere; in den beiden andern handelte es sich um eine auf die Samenblasen beschränkte Affektion. Makroskopisch ist diese Amyloidose leicht mit Tuberkulose zu verwechseln. Fr. Wohlwill-Hamburg.

Nieren, Ureteren, Harn

Levy, S.-Hamburg: Die Krankheiten des uropoetischen Systems im frühen Kindesalter. (Hamburger Säuglingsheim.) Med. Welt, 1929. Nr. 7. S. 225.

Die feineren Methoden der Diagnostik der Nierenerkrankungen sind im Säuglings- und Kindesalter nicht anwendbar. Dadurch ergibt sich leicht eine Überschätzung der mikroskopischen und bakteriologischen Untersuchung, vor der Verf. nachdrücklich warnt. Die Übergänge der verschiedenen Erkrankungen des uropoetischen Apparates sind fließend. Das klinische Bild muß bei der Diagnose den Ausschlag geben, nicht der Urinbefund. Wie häufig ein pathologischer Urinbefund ohne sonstige klinische Symptome auftritt, zeigt die Prozentzahl von 5,9 % der Gesamtsäuglingsaufnahmen des Hamburger Heimes. Dieser Zustand einer funktionellen Nierenschwäche ist nur als ein Zeichen einer Allgemeinerkrankung des Organismus zu werten. Interessant ist das seltene Befallensein der Ekzemkinder, größer die Zahlen bei Erkrankungen des Respirationstraktus, auffallend häufig das Auftreten bei Tetanie. Unter den eigentlichen Nierenerkrankungen führt Verf. 18 Fälle von Nephritis an. Fünfmal trat die Nephritis im Verlauf einer Erythrodermia desquamativa, siebenmal im Verlauf der Lues congenita auf. Das klinische Bild ist charakterisiert durch Ödeme, die grau-gelbliche Farbe der Kinder, das Verhalten der Gewichtskurve und die beschleunigte Herzaktion. Die mikroskopisch-chemische Untersuchung entspricht meist nicht der Schwere des klinischen Bildes. Die Prognose ist sehr ernst. In einem schweren Falle wurde erstmalig die Dekapsulation bei einem Säugling ausgeführt, die schlagartige Besserung brachte.

H. Ress-Dessau.

Levy, S.-Hamburg: Die Krankheiten des uropoetischen Systems im frühen Kindesalter, Schluß. (Hamburger Säuglingsheim.) Med. Welt, 1929. Nr. 8. S. 263.

Unter Pyurie werden die verschiedenen Formen der Zystitis, Zystopyelitis und Pyelonephritis zusammengefaßt, da eine Differentialdiagnose im frühen Kindesalter nicht möglich ist. Die Pyurie findet sich 4mal so oft wie die eigentliche Nierenentzündung, die funktionelle Nierenschwäche 2½mal so oft wie die Pyurie. In März/April und September/Oktober tritt die Pyurie am häufigsten auf, in 55 % in Komplikation mit anderen Erkrankungen, insbesondere des Respirationstraktus. Das Krankheitsbild ist gekennzeichnet durch die bekannte Pyurie-Fieber-Kurve, die graugelbliche Hautfarbe und die Appetitlosigkeit. Während sich im klinischen Verhalten der Kinder oft eine Besserung zeigte, trat keine Änderung des Urinbefundes ein, der namentlich hier nicht überschätzt werden darf. Zur Behandlung wird neben der einfachen Talol-Urotropin-Medikation vor allem Elektrokollargol empfohlen. Die beste Therapie wird in der Ernährung mit Frauenmilch gesehen. Die Pyurie befällt nur ein dystrophisches Kind. Den Dystrophiker in einen Eutrophiker umzuwandeln, ist das Endziel der Behandlung. H. Ress-Dessau.

Boddin, M.-Berlin: Kasuistischer Beitrag zur Pyuriefrage im Säuglingsalter (Univ.-Kinderklin.) M. Kl., 1929. Nr. 10.

Infolge des Harnbefundes (Alb., Sediment massenhaft Leukozyten, keine Zylinder) war bei dem schnell zugrunde gegangenen Säugling trotz starker Ödeme an eine Pyurie, nicht an Nephritis gedacht worden, während die Sektion eine hochgradige interstitielle hämorrhagisch-eitrige Nephritis ergab. Diese hatte sich also nur durch Leukozytenausscheidung kundgegeben. E. Levin-Berlin.

Digitized by Google

Schulten, H.-Hamburg: Zur Bestimmung des Eiweißgehaltes des Urins nach ›bach. Kl. W., 1929, Nr. 10, S. 446.

Die Essbachsche Probe hat 4 Fehlerquellen: Einmal kann das Eiweiß nicht ›llig ausflocken, der Niederschlag zu kompakt oder zu locker sein, die Ablesung ırch Trübung erschwert werden und andere Stoffe mit ausflocken. Verfasser ›weist durch hier beschriebene Versuche, daß die Reaktion eben nur etwa in 50% ler Fälle genaue Werte gibt, daß aber durch richtige Temperatur von etwa 15 Grad ıd eine vorherige Ansäuerung des Urins höhere Fehlprozente vermieden werden ›nnen. Der praktische Arzt muß sich eben bewußt bleiben, daß sich mit der eaktion nur ungefähre Werte erzielen lassen. Im Laboratorium ist durch minutiöse rreichung optimaler Reaktionsbedingungen eine größere Genauigkeit zu erzielen.

H. Colman-Berlin.

Bauer, Th.-Wien: Über die Anpassungsfähigkeit des Epithels der ableitenden .arnwege. (Inst. f. path. Histol., Kater. u. Serol.) W. m. W., 1929, Nr. 14, S. 429.

Im Bereich der ableitenden Harnwege kommen Umformungen des Epithels vor, › daß wir an ein und derselben Stelle nacheinander reines Plattenepithel, reines ylinderepithel, verhorntes Plattenepithel und sezernierendes Zylinderepithel vor- inden. Diese verschiedenartigen Formen sind der Ausdruck verschiedenartiger Reize auf die Schleimhäute. Sie sind als Bereitschaftszustand anzusehen. Versuche, ie Verf. an Meerschweinchen machte, indem er die Blase einmal ansäuerte, das ndere Mal alkalisch machte, bewiesen die weitgehende Fähigkeit der Schleimhäute, ich den jeweiligen Bedürfnissen anzupassen. Künstlich gesetzte Blasenulzera heilten rompt in saurem Urin, verschlimmerten sich in alkalisch gemachter Blase.

H. Lippert-Köln.

Baensch, W.-Leipzig: Zur Röntgendiagnostik der Harnkonkremente. (Chir. Univ.-Kl.) Zbl. f. Chir., 1929, Nr. 14, S. 879.

Bei unklaren Baucherkrankungen muß an Harnkonkremente gedacht werden. Unsichere Schattenbildungen und kontrastarme Steine aus Harnsäure, Xanthin oder Zystin können durch eine zweite Aufnahme mit Kontrastfüllung sichtbar gemacht werden.

F. Rosenthal-Berlin.

Mettenheim, H. v.-Frankfurt a. M.: Therapie der Pyurie im Kindesalter. (Univ.-Kinderkl.) Med. Welt, 1929, Nr. 13, S. 450.

Die Therapie hat sich nach der verschiedenen Ätiologie zu richten und muß demnach verschiedene Wege einschlagen. Die Allgemeinbehandlung steht im Vordergrund. Von den antibakteriell wirkenden Mitteln werden Salol oder Urotropin in sehr hohen Dosen empfohlen. Bei Kolibazillen scheint Salol, bei Kokken Urotropin besser zu wirken. Zur örtlichen Behandlung haben sich Einspritzungen von ¼—1%iger Arg. nitric.-Lösung (Salzwasser nachspülen!) bewährt, die in Abständen von 3 Tagen 4—5mal angewandt werden. Im übrigen werden Darmeinläufe und Wärme empfohlen, in hartnäckigen Fällen Vakzinebehandlung. Von den intravenösen Mitteln ist Cylotropin nicht ganz ungefährlich, Neosalvarsan, namentlich bei Staphylokokkeninfektion, oft von guter Wirkung. Man gibt es in drei Portionen in zweitägigen Abständen zu 0,15.

H. Ress-Dessau.

Freund, J.-Wolmirstedt: Zur Ätiologie der Enuresis nocturna. (Kreiskrkhs.) Zbl. f. Gyn., 1929, Nr. 9, S. 546.

Verf. beschreibt einen Fall von Enuresis nocturna infolge kongenitaler Lues bei einem 16jährigen Mädchen, das schon seit Kindheit mit diesem Übel behaftet war und das auf spezifische Behandlung vollkommen verschwand, und erinnert im Anschluß daran, daß man bei Enuresis nocturna außer nach Tuberkulose und endokrinen Störungen unbedingt auch nach Lues fahnden müsse.

H. Albert-Ludwigshafen a. Rh.

Illés, G.-Budapest: Nierengeschwulst von seltener Form und Pyelographie. Verhandl. der ungar. ärztl. Gesellsch., 1929, Nr. 7, S. 106.

Bei dem 58jährigen Mann wurde auf der linken Seite eine kindfaustgroße Geschwulst palpiert. Bei der Pyelographie war an Stelle des Pyelums eine apfelgroße Einbuchtung sichtbar, diese zweiteilte und verlängerte die Nierenkelche. Am unteren Pol der herausgenommenen Niere fand sich ein dünnwandiger, mit Blutkoagula gefüllter Sack, und es ließ sich nur aus einzelnen verstreuten linsen- und hanfsamengroßen, schwefelgelben Knötchen das typische Hypernephrom feststellen, das mit ungewöhnlich profusen Blutungen einherging, und an Stelle der bei Ge-

Digitized by Google

schwülsten sonst vorhandenen Stoffvermehrung fand sich vielmehr eine sicher Höhlenbildung am unteren Nierenpol. M. Kazarowa-T. Pasardschik.

Noszkay, A.-Budapest: Der diagnostische Wert der Gasfüllung des Nierbettes. Pneumoradiographie. Verhandl. der ungar. ärztl. Gesellsch., 1929. N. S. 143.

Der Vortragende schildert Technik, Gefahren und Verwendbarkeit der Rosenstein empfohlenen Gasfüllung des Nierenbettes. Diese wurde in 32 Fä angewendet, zum Teil einseitig, zum Teil beiderseitig, hauptsächlich dann, wo nicht gelang, mit den bisher verwendeten Blutuntersuchungsmethoden die Diag festzustellen. Im Anschluß an die Füllung ist keinerlei Komplikation aufgetre Auf den Aufnahmen war die Niere und ihre Umgebung gut sichtbar, aus die Grund ist die Füllung auch in der chirurgischen und internen Diagnostik verwert Jene unangenehmen Komplikationen, die von mehreren Autoren mitgeteilt wur (mediastinales Emphysem, Chok, Luftembolie), beschränken die Indikation der A wendung dieser Methode, eben deshalb ist die Gasfüllung nur bei Erfolglosig der bisher verwendeten Untersuchungsmethoden berechtigt. Es ist empfehlenswe zwei Aufnahmen zu machen, die eine mit einfacher Gasfüllung, die andere n Pyelographie kombiniert. Zur Füllung empfiehlt er, um die Gefahr der Lu embolie zu vermeiden, Oxygen. M. Kazarowa-T. Pasardschik.

Adant, M.: Un bacille de pyélo-cystite (Ein Bazillus der Pyelo-Zystit Compt. rend. Soc. Biol., Bd. 101, Nr. 20, S. 505.

Bei Fällen von Pyelo-Zystitis kann die Bestimmung des in dem betreffen Falle vorliegenden, ätiologisch bedeutsamen Keimes für die Therapie von Wi keit sein. In einem Falle konnte ein Bazillus nachgewiesen werden, der sich seinen kulturellen und bakteriologischen Eigenschaften von allen bisher beschrieb Keimen unterschied. Durch seine Kapsel, seine Unbeweglichkeit und sonstige m phologische Eigenschaften nähert er sich zwar den Kapselbazillen der Gruppe d Bazillus Friedländer, von denen er sich aber durch einige Eigenschaften sow Kultur und besonders dadurch unterscheidet, daß er Indol bildet.

E. Levin-Berlin.

Kollert, V.: Oxalurie und Phosphaturie. W. m. W., 1929, Nr. 26, S. 837.

Beide Zustände haben gemeinsam, daß dabei ein Ausfallen von Salzen noch i Bereich der Harnwege erfolgt. Oxalurie ist kristallinisch ausgefallenes Kalzium oxalat im frisch gelassenen Urin. Die Oxalsäure stammt entweder aus der Nahrun oder wird im Darm gebildet oder ist das Ergebnis intermediärer Stoffwechselvorgäng Die Aufnahme von Oxalsäure aus dem Magendarmkanal erfolgt um so eher, je sä säurereicher der Mageninhalt ist. Das pathologische Freiwerden von Oxalsäure en steht durch Einwirkung bestimmter Keime auf die Nahrung. Zu diesen bisher wen bekannten Erregern gehören z. B. ein bestimmter Typ des Bact. coli, eine Aspe gillusart, ein Saccharomyzes. Yoghurt wirkt in diesen bakteriellen Fällen heilsa Ablagerung von Oxalsäure in den Geweben ist nicht bekannt, die Oxalsäure wird vielmehr von Nieren und Galle ausgeschieden. Therapie ist bei Oxalurie nic leicht wegen der vielfachen Entstehungsmöglichkeiten der Oxalsäure, praktisch au ist meist ein Vorgehen wegen der Harmlosigkeit des Leidens nicht erforderlich. De klinischen Erscheinungen stellen sich dar als Folgen des immerwährenden mech nischen Reizes, den die scharfen Ecken der Kalziumoxalatkristallchen auf di Schleimhaut des Nierenbeckens und der unteren Harnwege ausüben. Die Patient klagen über ein unbestimmtes Drücken, auch Brennen, im Harn finden sich mehr oder weniger zahlreiche Erythrozyten. Als innere Ursache für das Ausfallen de Oxalate kommt die nachgewiesene Verminderung der Schutzkolloide des Harns i Betracht. Die Phosphaturie ist eine Störung, der noch weit kompliziertere Verhält nisse zugrunde liegen. Es wird hierbei ein milchig weißer Urin entleert, dess Trübung größtenteils auf dem Ausfallen von phosphorsauren Salzen beruht. Phos phaturie und Karbonaturie sind oft gesellschaftet. Klarer, erst beim Erhitzen nach sich trübender Urin kennzeichnet die latente Phosphaturie. Calcarurie steht gleich falls oft in inniger Beziehung mit ihr. Auch hierbei sind die verminderten Schutz kolloide ursächlich verantwortlich zu machen. Die Beziehungen zwischen patholo gischer Sedimentbildung und dem Auftreten von Nierensteinen sind vorhanden, aber die Verhältnisse sind ungemein kompliziert. H. Lippert-Köln.

Digitized by Google

Meyer, F. G.-Berlin-Schöneberg: Hexamethylentetraminwirkung und -therapie. [od. Welt, 1929, Nr. 25, S. 893.

Hexamethylentetramin wird unter gewissen Bedingungen in Formaldehyd und mmoniak gespalten. Die Zersetzung geht am energischsten bei saurer Reaktion vor ch. Ob allein auf der bakteriziden Eigenschaft des Formaldehyd die Wirkung im rganismus beruht, ist ungewiß. Wegen der oft unangenehmen Nebenerscheinungen, ie das H. verursachen kann, wendet Verf. eine Verbindung des H. mit Natriumzetat an, das Zystopurin. Das Natriumazetat trägt dazu bei, durch Beeinflussung er Diurese eine potenzierte H.-Wirkung herbeizuführen. Verfasser hat das Zystourin bei allen Modifikationen von Zystitis und Pyelitis angewandt und hält es allen hnlichen Verbindungen für überlegen. H. Reß-Dessau.

Kleeberg, J.-Frankfurt a. M.: Über physikalisch-chemische Bedingungen zur Harndesinfektion. (Med. Klin. d. Univ.) Zbl. f. Bakt., Bd. 112. H. 5, S. 382.

Während Urotropin nur in saurem Milieu Formaldehyd abspaltet, entfaltet Helmitol, ein anhydromethylen-zitronsaures Hexamethylentetramin, sowohl in saurem wie in alkalischem Medium antiseptische Wirkung. Es kann daher bei Kolizysto-Pyelitis an sauren Tagen, an denen der Patient Hafer, Brot, Fleisch, Phosphorsäure erhält, und an alkalischen Tagen mit Kartoffeln, Gemüse, Milch und Na. bicarbonic. verabreicht werden. F. Harry-Wiesbaden.

Weibliches Genitale

Walter, A.-Breslau: Gibt es zyklische Veränderungen in der Vaginalschleimhaut? (Univ.-Frauenklin.) Zbl. f. Gyn., 1929, Nr. 8, S. 459.

Die Vorgänge im Vaginalepithel des Menschen sind kein zyklisches Geschehen, sondern exogenen Einflüssen unterworfen. Eventuell geringfügige zyklische Umbauten werden dadurch so verdeckt, daß man aus der Untersuchung exzidierter Scheidenstückchen die Menstruationsphase oder deren Fehlen (Gravidität) nicht ablesen kann. Fr. Ortmann-Magdeburg.

Davis, C. H. u. Charlotte Colwell-Milwaukee: Trichomonas Vaginalis, Donné: Preliminary Report on an Experimental and Clinical Study (Trichomonas vaginalis, Donné: Vorläufiger Bericht über experimentelle und klinische Studien). J. Am. m. Ass., 1929, Bd. 92, Nr. 4. S. 306.

Die Untersuchungen ergaben als günstige Nährböden: 1. Lockesche Lösung mit 5% menschlichem Serum, 2. Dextrose mit 5% menschlichem Serum bei pH 5,1—8,5. Bei pH 9,5 sterben die Trichomonas vaginalis ab. Die Behandlung der Trichomonasinfektion der Vagina erfordert zunächst eine Reinigung der Vaginalschleimhaut mit milder Seife oder Kresollösung. Dann erfolgt gründliche Trocknung. Darauf wird ein alkalischer Puder in die Schleimhaut eingerieben. Bei starker Schleimhautreizung Pinselung mit 5%iger Chromquecksilberlösung. In resistenten Fällen empfiehlt sich 2mal wöchentliche Pinselung mit schwacher Jodlösung. Daneben 2mal täglich Waschungen der äußeren Genitalien. Die Behandlung dauert solange, bis Blut und Eiter aus dem Sekret verschwinden. Erst nach wiederholten, negativ ausfallenden Kontrolluntersuchungen nach jeder Menstruation über mehrere Monate soll die Patientin als geheilt entlassen werden.

P. Seier-Heidelberg.

Hinselmann, H.-Altona/Elbe: Karzinomatöse Portioleukoplakie. Mschr. f. Geburtsh., Bd. 80, H. 1, S. 23.

Sämtliche Leukoplakien an der Portio, die konservativ behandelt worden sind, sind nach wenigen Jahren in Karzinom übergegangen. Die Portioleukoplakie muß als Beginn der Karzinomentwicklung aufgefaßt werden (Portioleukoplakie = nichtinvasives Stadium des Karzinoms). Die Behandlung kann nur eine chirurgische sein.

Karl Linser-Dresden.

Gellhorn, G.-St. Louis: Hypernephrommetastasen in der Vagina. Zbl. f. Gyn., 1929, Nr. 9, S. 527.

Verf. macht im Anschluß an einen selbst beobachteten Fall von Hypernephrom der linken Niere bei einer 55jährigen Frau mit vaginalen Metastasen, welche sich als warzige, graurötliche Gebilde von Himbeergröße (mit alveolärer und angiomatöser Struktur) zeigten, darauf aufmerksam, daß man bei Geschwülsten der Scheide neben Karzinom und Sarkom auch an Metastasen eines vorhandenen Hypernephroms denken muß, besonders wenn nach vorausgegangener Nephrektomie Blutungen oder blutiger Ausfluß besteht. Der histologische Befund der

Digitized by Google

vaginalen Metastasen ist so typisch und ahmt das Muttergewebe derartig nach, daß man von ihnen den Primärtumor diagnostizieren kann, der oft vollkommen symptomlos ist, während die Metastasen Beschwerden machen können. Die Metastasen sind größtenteils multipel, selten solitär, und kommen außer in der Vagina in Lungen, Knochen, Gehirn, Leber usw. und auch in der Haut vor.

H. Albert-Ludwigshafen a. Rh.

Fleischmann, C.-Wien: Hypernephrommetastasen in der Vagina. Zbl. f. Gyn. 1929, Nr. 23, S. 1458.

Ein echter Grawitztumor der linken Nebenniere führte u. a. zu knotigen Metastasen der Scheidenwand, welche das erste Zeichen der malignen Erkrankung war. Der Exitus erfolgte nach 5½ Jahren an den verschiedensten Metastasen.

E. Lippert-Köln.

Flusser, E.-Budweis: Vulvitis aphthosa. Mschr. f. Kindhlk., Bd. 43, H. 2, S. 1.

Bei einem 6jährigen Mädchen traten mit einer schweren Stomatitis aphthosa zahlreiche aphthöse Geschwüre am Genitale auf, deren Entwicklungsstadien gleichzeitig ihre Höhe erreichten. Auch die verschiedenen Phasen des Heilungsprozesses verliefen gleichzeitig. Die Effloreszenzen glichen jenen der Mundschleimhaut, jedenen in der Umgebung des Mundes. Der Allgemeinzustand war recht schwer. Die übliche Behandlung mit intrakutanen Aolanquaddeln versagte. Erst durch kleine Gaben von Neosalvarsan intravenös wurde eine langsame Besserung angebahnt.

R. Ley-Kreuznach.

Graves, W. P., u. G. v. S. Smith-Boston: Kraurosis vulvae. J. Am. m. Ass. Bd. 92, Nr. 15, S. 1244.

Nach einer historischen Einleitung, die sich vor allem mit dem Begriff der Kraurosis vulvae auseinandersetzt, berichten die Verff. über die verschiedenen Ansichten, welche heute bezüglich des Zusammenhanges zwischen Kraurosis und Leukoplakie bestehen. Sie führen die in der Literatur niedergelegten klinischen, histologischen Befunde auf, betonen, daß in jüngster Zeit die Frage wenig Beachtung gefunden habe. Dabei sind ihnen die neueren wertvollen Beiträge deutscher Forscher (Delbanco u. a.) unbekannt geblieben. Auf Grund von 15 klinisch beobachteten Fällen und 18 histologisch untersuchten glauben die Verff. einer Trennung der beiden Veränderungen das Wort reden zu dürfen, betrachten sie jedoch als zwei verschiedene Entwicklungsphasen eines identischen Prozesses. Histologisch ist die Kraurosis durch charakteristische Veränderungen im Corium gekennzeichnet, die Leukoplakie hingegen durch Veränderungen der Stachelzellschicht, die eine starke Hypertrophie und Hyperkeratose aufweist. Zwischen Kraurosis, Leukoplakie und Krebs bestehen enge Zusammenhänge.

P. Seier-Heidelberg.

Rogge, H.-Lübeck: Leukoplakie — Karzinom der Portio. Med. Welt. 1929, Nr. 19, S. 685.

Im Gegensatz zur Leukoplakie der Zunge und am Penis, die immer als disponierend für Karzinom angesehen wurden, wird der Leukoplakie der Portio nach Ansicht des Verf. nicht die nötige Bedeutung beigelegt. Verf. beschreibt einen Fall, bei dem durch Serienschnitte mitten in einer ausgedehnten Leukoplakie erster Ordnung eine kleine Stelle dritter Ordnung, d. h. mit karzinomatösem Charakter festgestellt wurde. Er erhebt deshalb die Forderung, daß jede Leukoplakie als zum mindesten karzinomverdächtig entfernt werden muß.

H. Ress-Dessau.

Leibholz, E.-Berlin: Zur Behandlung der Erkrankungen der Portio bei Kindern und Virgines. D. m. W., 1929, Nr. 23, S. 962.

Man stellt mittels des weitesten Tubus des Valentineschen Anterior-Urethroskops die Portio ein und fixiert das Urethroskop. Hernach kann die Behandlung (Ätzung oder Kaustik) ohne Schwierigkeit vorgenommen werden. Auf diese Weise vermeidet man die immerhin etwas peinliche Durchschneidung des Hymens.

F. Harry-Wiesbaden.

Nachdruck (auch des Abschnittes „Tagesg. Nachr.") ist ohne Genehmigung des Verlegers nicht erlaubt

Verantwortlich für die Redaktion: für Originalabhandlungen und T. N.: Prof. Dr. J. H. Ruß, Leipzig, Johannisplatz 1. Für den Referatenteil: Dr. Fritz Callomon, Dessau

Digitized by Google

Dermatologische Wochenschrift

Nr. 52 (Bd. 89) 28. Dezember 1929

Aus der dermatologischen Klinik der Universität Leipzig (Direktor: Prof. Dr. Rille)

Beitrag zur Kenntnis des syphilitischen Primäraffektes an der Vaginalportion

Von

Dr. Milana Kazarowa in Tatar-Pasardschik (Bulgarien)

Mit 1 mehrfarbigen und 1 schwarzen Abbildung im Text

Wenngleich das Verdienst, die Lehre vom syphilitischen Primäraffekt der Vaginalportion weitgehend ausgebaut zu haben, A. Fournier zukommt, so hat bereits der Begründer der neuzeitlichen Venereologie Ph. Ricord einwandfreie Beobachtungen dieser Art gemacht. Gegenüber so manchen diagnostisch anfechtbaren Fällen anderer Autoren der unitaristischen Epoche lassen seine Mitteilungen keinen Zweifel, daß er es mit wirklicher Primärsyphilis und nicht etwa mit weichen Schankern oder pseudovenerischen Affektionen zu tun gehabt habe, denn er verzeichnet bei seinen (Clinique iconographique 1850) durch kolorierte Abbildungen belegten Fällen von Portiosklerose auch sekundär-syphilitische Begleitsymptome. Zur Auffindung der Portioschanker war natürlich die Benutzung des Vaginalspekulums unerläßlich. Dieses 1801 von J. C. A. Récamier erfundene und 1816 von ihm bekanntgegebene Instrument hat Ricord 1832 für die venereologische Untersuchungstechnik nutzbar gemacht, und von da ab datiert die neue Ära in der Erforschung der vordem nahezu unbekannten Portio- und Scheidenprimäraffekte. Nichtsdestoweniger war es aber gleichfalls Ricord als erstem gelungen, auch ohne Inanspruchnahme des Scheidenspiegels einen Primäraffekt der Vaginalportion zu Gesicht zu bekommen, da ihm der Zufall eine Kranke mit Prolapsus uteri und gleichzeitiger Primärsklerose des Ostium cervicale zugeführt hatte. Leider ist es — meines Wissens wenigstens — nicht überliefert in welchem Jahre diese Beobachtung gemacht wurde, ob vor oder nach der Einführung des Récamierschen Spekulums. Bekanntlich hat Ricord seine allerersten Beobachtungen über venerische Affektionen der Zervix in dem berühmten „Mémoire sur quelques faits observés à l'hôpital des vénériens" von 1832 niedergelegt, wogegen die Mitteilung des Prolapsfalles erst in den „Leçons sur le chancre" (1858) sich verzeichnet findet: J'ai eu l'occasion d'observer un chancre du museau de tanche, sur und femme affectée de prolapsus utérin; le col pouvait dans ces conditions, être aussi facilement saisi entre les doigts et aussi délicatement exploré que l'extrémité d'une verge . . .

Digitized by Google

Seit dieser denkwürdigen Mitteilung von Ricord findet sich in d Literatur kein weiterer Fall mehr von mit Descensus uteri kombinier Portiosklerose. Eine solche Beobachtung wurde erst wieder von Ri gemacht, deren Krankengeschichte ich [1]) vor kurzem ausführlich m geteilt habe. Die photographische Naturaufnahme eines Prolapsfalles v Primärsyphilis [2]) hat natürlich keine Schwierigkeit. Dahingegen sind d bisher vorliegenden Atlanten der Spiegelbilder von krankhaften Verän rungen der Vaginalportion (Després 1870, J. Heitzmann 1884, Oppe heim 1908) ausschließlich nach Aquarellen und Zeichnungen hergeste Wirklich naturgetreue Abbildungen, wie sie einzig und allein dur Photographie sich erzielen lassen, sind vorläufig nicht vorhanden, de sie sind technisch nicht minder schwer ausführbar wie solche der tiefer Rachengebilde. Immer mag es unter besonder Voraussetzungen mögli werden, solche zu erha ten, wenn die Portio, ohn gerade prolabiert zu sei etwas tiefer steht w unter normalen Verhäl nissen. Diese Möglichkei besteht einerseits bei pa thologischer Massen- un Gewichtszunahme de Portio, andererseits bei anfänglichen Tieferrücken der Portio und Weiterwerden der Scheide im 2.—4. Monate der Schwangerschaft, wobei bekanntlich auch bei Nulliparen die Digitaluntersuchung von der Vagina aus leichter tunlich ist.

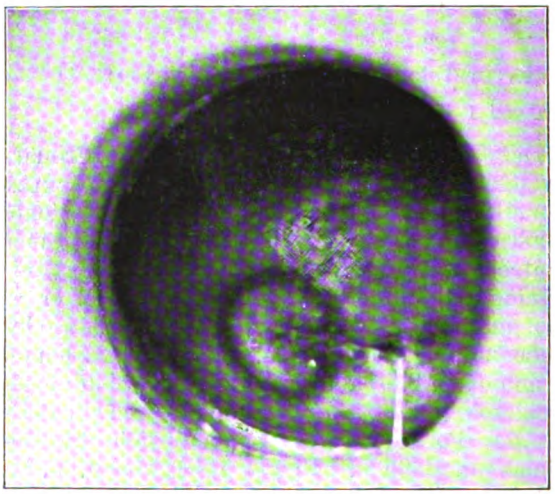

Abb. 1. Syphilitischer Primäraffekt und Oedema indurativum der Vaginalportion

Das erstere Vorkommnis ist mitunter durch den an der Portio selbst lokalisierten syphilitischen Primäraffekt gegeben. Genau so wie infolge umfangreicherer Primäraffekte insbesondere die Labia majora gelegentlich eine ansehnliche Vergrößerung — das sogenannte Oedema indurativum oder scleroticum — erfahren, kann dies auch bei der Portio vaginalis der Fall werden. Hier kommt dann eine ganz beträchtliche Hypertrophie der in toto hart und derb sich anfühlenden Portio zustande, welche wegen ihrer Schwere nicht bloß tiefer in den Scheidenkanal hinabsinkt, sondern auch beim Einführen eines Blattspekulums in charakteristischer Weise in dasselbe einschnellt.

Die hier mitgeteilte Abbildung (Abb. 1), wohl die erste photographische Aufnahme, die überhaupt von der kranken Portio existiert, zeigt

[1]) Kazarowa, Über syphilitischen Primäraffekt an Vagina und Vaginalportion insbesondere bei Prolapsus uteri. Diss., Leipzig 1928. — [2]) Abbildung, D. m. W., 1904 Bd. 30, S. 624 u. 626.

Digitized by Google

ne Volumszunahme bis zu Apfelgröße sowie eine gewisse fast knollige Unrmlichkeit derselben. Bemerkenswert ist ferner die ganz besonders scharfe reisförmige Konfiguration des mehr seitlich vom Muttermunde gelegenen rimäraffektes, welcher sich hier genau so charakteristisch präsentiert wie gend ein kutaner Schanker und ohne weiteres die klinische Diagnose gestattet.

In dem anderen, anschließend näher zu beschreibenden Falle war ie Aufnahme — zweifellos die allererste Buntphotographie (Abb. 2) dieser rt — infolge des oben erwähnten Tiefertretens der Portio im Beginne er Gravidität unschwer gelungen.

L. Q., 22 Jahre, ledig, Dienstmädchen. Aufgenommen 3. VIII. 1926. Diagnose: clerosis ad port. vagin. uteri et ad genitale et ad anum.

Bisher keine Geschlechtskrankheit, Ausfluß nicht bemerkt. Kein Brennen beim rinieren. Seit 14 Tagen Geschwür am Genitale. Kein Kopfschmerz. Letzter Verkehr or 14 Tagen und mehrere Wochen vorher. Menses mit 17 Jahren, regelmäßig, zuletzt nfang April. Bisher kein Partus, kein Abortus. ravid im 4. Monat.

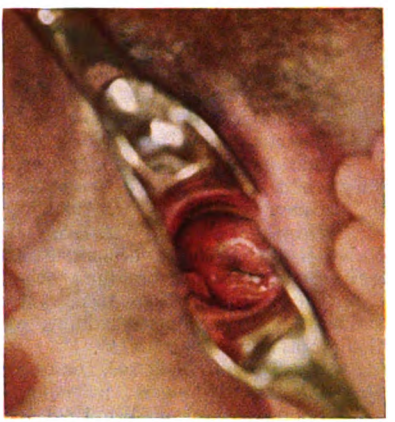

Abb. 2. Syphilitischer Primäraffekt der Vaginalportion bei Gravidität im 4. Mon.

Klein, mäßig kräftig. In halber Länge les linken großen Labium ein kreisrunder derer braunroter, serös glänzender Substanzverust, zentralwärts mit grauweißem festhaftendem Belag versehen. Das rechte große Labium m unteren Drittel ödematös, derb elastisch, leicht entzündlich gerötet, ebenso der untere Anteil des rechten kleinen Labiums. Im oberen Drittel des rechten kleinen Labiums ein ebensolcher fast pfennigstückgroßer Substanzverlust mit schwärzlichem Belag bedeckt, der sich bis auf den Urethralwulst erstreckt. Ein analoger linsengroßer Substanzverlust am inneren unteren Drittel des rechten kleinen Labiums und ein ebenso großer an der hinteren Kommissur. Beiderseits neben der Analöffnung je ein linsengroßer, faserstoffig belegt, nässend.

Vagina aufgelockert, leicht bläulich-rot, zeigt reichlich eitriges Sekret.

Portio: Etwas vergrößert, derb. Rings um den grübchenförmigen Muttermund ein markstückgroßer, mehr länglicher, zarter Schleimhautdefekt, braunrot glänzend, scharf umschrieben. Derselbe zeigt an der vorderen Zervikallippe links wie rechts je eine bogenförmig begrenzte Ausbuchtung von etwa Linsengröße. Der Rand des Substanzverlustes ist etwas infiltriert und mehr dunkelrot. Im Zentrum besteht oberflächlicher geschwüriger Zerfall mit festhaftendem grauweißem Belag. Spir. pall. +.

Urethra: wenig Eiter, Gc. +. Aus dem Zervikalkanal entleert sich wenig gelber Eiter, Gc. +. Drüsen in inguine beiderseits multipel geschwollen, bohnen- bis kirschgroß, derb, verschieblich, druckempfindlich.

8. VIII. Geschwüre beginnen sich zu verringern.

11. VIII. Geschwüre nicht mehr braunrot, mehr hellrot, faserstoffiger Belag meist entfernt. Portiogeschwür gereinigt, frischrot.

14. VIII. Geschwüre an der Portio randwärts mit zartem Epithelsaum versehen.

18. VIII. Die übrigen Sklerosen zur Hälfte verkleinert. 25. VIII. Sklerosen verheilt, zeigen zarte, leicht gerötete, nicht mehr infiltrierte Stellen. An Stelle der Portiosklerose eine umschriebene, zart gerötete Schleimhautpartie. Drüsenschwellung geringer, kein Druckschmerz. 9. IX. Sklerosen restlos verheilt. 20. X. Drüsen in inguine zur Hälfte verkleinert, noch etwas derb. Entlassen.

Therapie: 1 Spritze Bismogenol 2.0; 11 Spritzen 0,45 Neosalvarsan + 0,02 Sublimat. WR am 20. VIII. und 20. X. 1926 negativ.

Patientin wurde am 26. XI. 1926 in der Frauenklinik entbunden, Geburt ohne Besonderheiten. Das Kind hatte keine Zeichen von Lues, war um 4 Wochen zu früh geboren, WR —.

Digitized by Google

Salizylsäurebornylester in der Psoriasistherapie

Von

Dr. med. Paul Mitschke, Facharzt für Hautkrankheiten in Dresden

Überblickt man die Referate über Psoriasistherapie der letzten 2—3 Jahre, tritt einem eine solche Mannigfaltigkeit der Therapeutischen Maßnahmen sowie der Anschauungen über die Entstehungsursache dieses hartnäckigen Leidens entgegen, daß es davon Abstand nehmen muß, kausale Therapie zu treiben. Es soll nicht meine Aufgabe sein, im Vorliegenden das Gebiet der möglichen Ätiologie zu streifen, noch auch auf die pathologisch-anatomischen Veränderungen der Haut einzugehen; dazu ist das Wesen dieses Leidens noch zu umstritten und zu wenig aufgeklärt. Psoriasistherapie trotz liegt meiner Ansicht nach mehr auf intuitivem, empirischem Gebiet und ist mehr Angelegenheit der Begabung, als daß es eine strikte These für den Intellekt gäbe, in jedem Falle so und so zu handeln.

Es sei mir gestattet, einen kurzen Überblick über die angewandte Therapie während der letzten Vergangenheit zu geben:

Liebner berichtet (Zbl. f. Haut- u. Geschlechtskrkh., 1927, Bd. 21): Stellenweise Heilung, oder weitgehende Rückbildung nach Injektion mit 10%iger Kochsalzlösung.

Nardelli: Gute Wirkung von Organtherapie.

Truffi: Emetininjektion.

Meiner: Abwechselnde Kuren mit aus dem Stuhl gewonnenen Vakzin- und Thyreoideapräparaten erzielten Besserung.

Gent, W. (M. m. W., 1926, S. 1033): Anwendung des Triphals. Kein Erfolg.

Nobl, G. (W. m. W., 1926, Jahrg. 76): Innerliche und äußerliche Behandlung Schwefel- und Teerverbindungen und Medikamente der Chrysarobinreihe. Röntgen- und Radiumbestrahlung, ebenso Organotherapie.

Chargin (New York Acad. of Med. Sect. on Derm. Syph., 5. I. 1926) warnt vor Chrysarobin- und Pyrogallusbehandlung, wenn Erfolg nicht in kurzer Zeit sichtbar ist. Empfiehlt Natrium thiosulfat.

Huet (Bull. de la soc. franç. de derm. et de syph., 1928, Nr. 2. S. 120): Auf Quarzlichtbestrahlungen Anwendung des Antigens von Nègre und Boquet.

Sochatzky (M. m. W., 1928, Jahrg. 75): Sistomensinbehandlung.

Veybières (Rev. franç. de derm., 1927, Bd. 90): Salbe mit 10% Hg and 5% Salizylsäure, Teersalbe.

Downing (Arch. of Derm. and Syph., 1927, Bd. 15): Schwefel- und Borsalbe.

Holländer: Hebrasalbe mit 10%igen acid. u. Hydrarg. salicyl. und Guttaperchapapier.

Bourniet und Lotte (Soc. franç. de derm. et de syph., 12. VII. 1928): Psorbandbehandlung. 72 Fälle von Psoriasis, davon 21% totale Heilung, 44% bedeutende Besserung, 23% leichte Besserung, 12% ohne Erfolg.

Margarot, P., Goudard und P. Dufoix: Elektrokoagulation, nach P. Ravaut. Arch. de la soc. des sciences med. et biol. de Montpellier et du Languedoc médit., 1928, Jahrg. 9, S. 107.

Clark (Arch. of Derm. and Syph., 1927, Bd. 15): Behandlung mit spezifischer Vakzine.

Wallen, E. (Bull. de la soc. franç. de derm. et de syph., 1928, Jahrg. 35): Radiumapplikation auf die Milzgegend.

Jadassohn (Fortschr. d. Ther., 1926, Jahrg. 2): Kein absolut sicher wirkendes Mittel spezifischer Natur, bevorzugt Chrysarobin, jedoch kein Dauererfolg.

Herxheimer (M. m. W., 1927, Jahrg. 74): Gute Wirkung auf Schuppen und Infiltrate mit Psorigallum spissum.

Marcus (Soc. derm. de Stockholm. 20. X. 1927): Milchinjektion.

Löhe (Zbl. f. Haut- u. Geschlechtskrkh., 1927, Bd. 24): Neopyrintabletten. Bäder und 2%ige Salizylvaseline.

Werther (Vortrag im Verein Dresdner Dermatologen, 7. XII. 1927): Behandlung mit Sol. natr. sal. 20%ig intravenös, in einem Falle von atypischer Psoriasis unter dem Bilde einer Infektionskrankheit.

Digitized by Google

DOCZY, GEDEON (Derm. W., 1927, Bd. 85): Innersekretorische Präparate (Thymus, Thyroidea, Ovarium und Hypophyse).

GORDON, SAMUEL (Med. J. and record, 1927, Bd. 125): Salizyl-, Wismut- und Goldpräparate, besonders Krysolgan.

BRUHNS (Ther. d. Gegenw., 1927, Jahrg. 68, S. 166): Verweisung auf Doramadbehandlung.

OPPENHEIM (W. Derm. Ges., 17. XI. 1927): Sensibilisierung durch Vorbehandlung mit Trypaflavin und dann Quarzlichtbestrahlung.

Aus dem oben Angeführten ersehen wir, daß, trotz der Reichhaltigkeit und Mannigfaltigkeit der Anwendung verschiedenster therapeutischer Mittel, die Salizylsäure in der konzentrierten Form, wie wir sie in dem Präparat Salit (Salizylsäurebornylester) von der Chemischen Fabrik von Heyden kennen, noch nicht zur Anwendung gekommen ist.

Ich habe nun dieses Salit. purum bei 22 Fällen angewandt und kann aus meiner Versuchsreihe folgendes berichten:

In 6 Fällen wurde Salit. purum angewendet bei ausgedehnten Effloreszenzen der unteren und oberen Extremitäten. Es zeigte sich in überraschender Weise eine Heilung in 4—6 Wochen (teilweise sehr lange erfolglos vorbehandelt zu mir gekommen).

In 5 Fällen mit ausgebreiteter Psoriasis (auch am Rumpf) wurde mit Salit. purum behandelt: die Schuppenbildung schwand, es blieben nur noch gerötete Stellen, die mit Quarzlichtbestrahlung vollends beseitigt wurden.

In weiteren 5 Fällen von zirkumskripten, stark indurierten Herden wurde mit Salit. purum die Induration und die restliche Röte mit Röntgenbestrahlungen beseitigt.

In 6 Fällen wurde die Psoriasis gebessert und nachträglich mit milder Schwefelsalbe zur Abheilung gebracht.

Die Behandlung mit Salit ist eine äußerliche, sie geschieht durch Einreibung des flüssigen Mittels auf die erkrankten Stellen, und zwar zweimal täglich, früh und abends. Sollte in einzelnen Fällen Idiosynkrasie gegen Salizylsäure bestehen oder erhebliche Reizerscheinungen auftreten, so empfiehlt es sich, an Stelle von Salit. purum entweder Salitöl, das nur 35% Salizylsäurebornylester enthält, oder eine Mischung von Salit. purum mit fetten Ölen zu applizieren. Man kann gegebenenfalls mit einer 20%igen Salit. purum enthaltenden Mischung beginnen und den Gehalt an Salizylsäurebornylester allmählich steigern.

Die günstigen Resultate bei der Anwendung des Salits beruhen auf der mazerierenden und resorbierenden Wirkung, die in der Psoriasistherapie von grundlegender Bedeutung ist.

Wenn auch, wie aus der Beschreibung hervorgeht, das Salit-Heyden nicht in allen Fällen absolute Heilung brachte, so wurde durch seine Anwendung der Boden für die Heilung so günstig vorbereitet, daß es nur noch kurzer Anwendung weiterer Mittel (Höhensonne, Röntgen, Schwefelsalbe) bedurfte, um die Psoriasis ganz zur Abheilung zu bringen.

Es wäre also sehr zu empfehlen, das Salit-Heyden in der Psoriasistherapie weiter anzuwenden und die Erfahrung zu erweitern.

Aus der dermatologischen Abteilung des Rudolf-Virchow-Krankenhauses
(Dirig. Arzt: Prof. Dr. A. BUSCHKE)

Echte und falsche Blastomykosen

Bemerkungen zu der Arbeit von Dr. WALTER TREUHERZ in Nr. 27 dieser Wochenschrift

Von

Prof. Dr. A. BUSCHKE und Dr. A. JOSEPH

In seiner Veröffentlichung, deren Verdienst es ist, eine klare und eingehende Darstellung der HABERFELDschen südamerikanischen Lymphdrüsengranulome zu geben, bemängelt TREUHERZ die von uns im „Handbuch der pathogenen Mikroorganismen" gebrachte Einteilung der Blastomykoseerreger. Diese Einwände sind aber teils von uns vorweg-

Digitized by Google

genommen, teils nicht gut aufrechtzuhalten. Es ist nun einmal das Schicksal medizinischer Sammelnamen[1]), daß ihre ursprüngliche Gültigkeit sich durch die Aufnahme von Grenzformen erweitert.

Bei den Sproßpilzerkrankungen liegen die Klassifikationsverhältnisse besonders schwierig. Gegen die zusammenfassende Bezeichnung Blastomykose läßt sich hauptsächlich geltend machen, daß das zur Namengebung führende Merkmal — die Sproßung im Gewebe — nicht bei allen Erregern dieser Krankheitsformen anzutreffen ist. Diesen haben wir Rechnung getragen durch den Vorschlag, die botanisch zutreffendere Bezeichnung Askomykose einzuführen. Damit wäre das gemeinsame und als Fruktifikationserscheinung wichtigste Kennzeichen dieser Pilze — die Bildung endogener Sporen — zum Ausdruck gemacht. (Unter Askomyzeten versteht man bekanntlich höhere Pilze, die besondere Fruchtkörper — Asci, Schläuche — hervorbringen, in denen sich die Sporen — Askosporen — entwickeln; nach der Reife werden diese durch Platzen des Askus in Freiheit gesetzt.) Bei den niederen Sproßpilzen ist die einzelne Zelle selbst als Dauerform — Spore — aufzufassen, in der Endosporen entstehen können.

Auch gegen diese Bezeichnung sind Einwände möglich, so daß wir bezweifeln, ob sie sich durchsetzen wird. So läßt sich bei bestimmten Arten, wie bei der Kryptokokkengruppe, die Askenbildung nur unter gewissen künstlichen Bedingungen nachweisen. Andererseits gehören zu den Askomyzeten ein Teil der Schimmelpilze, in weiterem Sinne auch die pathogenen Fadenpilze, bei denen rudimentäre Askenbildung vorhanden ist. Allerdings bestehen bei den letzteren Gruppen so weitgehende biologische und morphologische Unterschiede, daß ihre Abtrennung von den askenbildenden Sproßpilzen wie keiner Begründung bedarf.

Wir waren bemüht, die vorgezeichnete bakteriologische Betrachtungsweise in Einklang mit den klinischen Erfordernissen zu bringen, ein Bestreben, das wir in unserer späteren Darstellung („Blastomykose" in Bd. 9 des „Handbuches der Haut- und Geschlechtskrankheiten") besser verwirklichen konnten. Als Hauptgruppen der Erreger haben wir unterschieden: 1. eigentliche Hefen, 2. hefenähnliche Mikroorganismen, wozu als 3. Gruppe die Erreger der Soormykosen kommen. Gegen diese Einteilung dürfte vom praktisch-medizinischen Standpunkt, d. h. im wesentlichen als Verständigungsgrundlage — kaum etwas vorzubringen sein[2]). Zu der 2. Gruppe wurden der Cryptococcus Gilchrist und die Erreger der tropischen Blastomykosen gerechnet.

Wir kommen damit zu der besonderen Stellung der südamerikanischen Blastomykose (wir haben übrigens an keiner Stelle besonderen Wert auf eine geographische Einteilung gelegt). Auch wir sind der Ansicht, daß es angebracht wäre, irreführende Namen wie Granuloma coccidioides aus dem Sprachgebrauch auszumerzen, aber es widerspricht der gerade in der Dermatologie herrschenden Gepflogenheit, gewissermaßen klassisch gewordene Bezeichnungen zugunsten besser passender zu beseitigen.

Die von Treuherz empfohlene Unterscheidung von Sproßpilzen und endogen sporulierenden Pilzen vermögen wir keinesfalls anzuerkennen. Ganz abgesehen davon, daß die Schaffung eines neuen künstlichen Begriffs — Sporozytose — nicht wünschenswert ist, handelt es sich bei dieser Gegenüberstellung überhaupt nicht um grundsätzliche und phylogenetisch begründete Unterschiede. Wir verweisen auch darauf, daß ein so vortrefflicher Kenner der tropischen Mykosen wie Rocha Lima beim Coccidioides immitis wiederholt Sprossung im Gewebe festgestellt hat, womit die Einreihung dieses Erregers unter die Sproßpilze berechtigt erscheint. Wenn Treuherz mit Haberfeld die Wahrscheinlichkeit annimmt, daß „der Erreger" der vier wichtigsten tropischen Blastomykosen — Granuloma coccidioides, malignes Lymphdrüsengranulom, Dermatitis verrucosa und Zymonematosis acrothecagenes — „im Grunde derselbe" sei, so wäre erst recht nicht zu beanstanden, daß wir die Haberfeldsche Krankheit als Abart des Granuloma coccidioides bezeichnet haben. Jedenfalls halten wir es für weit weniger berechtigt, die Chromoblastomykose, die doch durch starke Unterschiede sowohl im klinischen Bilde als auch in der Biologie der Erreger gekennzeichnet ist, an das Granuloma coccidioides anzugliedern.

---

[1]) Als Beispiel führen wir den Gattungsnamen Spirochäte an, der ja auch nicht für alle dazu gerechneten Mikroorganismen „richtig" ist. — [2]) Die Unstimmigkeit der bisherigen Klassifikationsversuche auf diesem schwierigen Gebiet geht auch daraus hervor, daß die letzte Gruppe, die wohl zu den Blastomykosen zu rechnen ist, im Handbuch der pathogenen Mikroorganismen (Kolle-Wassermann) in dem Kapitel „Hyphomyzeten" bearbeitet worden ist.

Digitized by Google

Zum Schluß möchten wir nochmals hervorheben, daß es das Ziel der medizinischen ykologie bleiben muß, die botanisch festgelegten Formbildungen zur Grundlage er ätiologischen Einteilung zu machen. Einstweilen halten wir es jedenfalls für zweck- äßig, an der einmal eingebürgerten Bezeichnung Blastomykose (diese ist abgeleitet von em von Naegeli geprägten Begriff Blastomyzeten) festzuhalten oder aber sie allmählich urch die treffendere und umfassendere Askomykose zu ersetzen.

Zur granulären Form der Syphilisspirochäte

Von

Prof. Dr. Erich Hoffmann in Bonn

In einer Arbeit in dieser Wochenschrift (Bd. 88, Nr. 22, S. 765) bringt Meirowsky nochmals eine lange polemische Erörterung, die darin gipfelt, daß er unter allen Umständen in der Frage der granulären Form der Spir. pall. recht behalten will. Zu seinen Ausführungen habe ich zu bemerken: 1. Es ist eine Tatsache, daß Schaudinn und seine Schüler, z. B. v. Prowazek, Ruheformen bei Spirochäten angenommen haben; ja Schaudinn hat uns bestimmt erklärt, daß er bei Spir. recurrens Dauerformen kenne, hat aber diese Erkenntnis mit ins frühe Grab genommen und auch seinen Vertrautesten nichts Näheres offenbart. Ich selbst habe in meinen Referaten diese Ansicht zum Ausdruck gebracht, ja ganze Entwicklungszyklen objektiv und mit Abbildungen berücksichtigt. 2. Granuläre Formen der Syphilisspirochäte finden sich in meinem Atlas an verschiedenen Stellen (Taf. 18_1, Taf. 22_1 bis $_4$, Taf. 24_2, Taf. 25_2 u. a.) aufs deutlichste abgebildet und beschrieben „isolierte kleine Kügelchen" und „hantelartige Spirochäten" (S. 35). Ihre Existenz ist von mir also ausdrücklich betont worden. 3. Lediglich bezüglich der Deutung dieser granulären Gebilde (und auch eingerollten Ruheformen — den Vorgang der Einrollung habe ich z. B. im Blut von Kindern mit angeborener Syphilis sowie im Organ- und Lymphdrüsensaft beobachtet und beschrieben —) habe ich mich allerdings kritisch und vorsichtig ausgedrückt, was um so mehr geboten war, als die Siegelschen „Cytorrhycten" seiner Zeit zu größter Vorsicht veranlassen mußten; aber auch heute bin ich noch der Ansicht, daß die Unterscheidung körniger Degenerationsformen von granulären Entwicklungsformen nicht genügend sicher möglich ist, besonders nicht in überfärbten und im Schnitt versilberten Präparaten.

4. Dazu kommt, daß z. B. von Jahnel, dem wir ja sehr saubere Versilberungsmethoden verdanken, auch bei der Maus nun Spir. pall. nachgewiesen worden sind an Stellen, wo man bis dahin körnige Formen annahm. In gewissen Lymphdrüsen des Kaninchens ist uns (Navarro-Martin, Strempel, Zurhelle) und anderen dieser Nachweis freilich noch nicht geglückt, aber auch unzweideutige granuläre Entwicklungsformen ließen sich nicht klar nachweisen.

5. Wegen dieser Unsicherheit habe ich meinen Schülern seit längerer Zeit vorgeschlagen, Material, in dem es bisher nicht gelang, ausgebildete Spirochäten nachzuweisen, in Deckglaskultur oder mit einem sonstigen Züchtungsverfahren frisch fortlaufend zu beobachten und festzustellen,

Digitized by Google

ob nach einiger Zeit Spirochäten auftreten, wo vorher keine oder nur körnige Formen vorhanden waren.

6. Von einer Polemik darüber, wer in dieser Frage recht behält, verspreche ich mir keine Förderung der Forschung; diese Frage wird vielmehr lediglich durch neue Untersuchungsmethoden und unzweideutige Befunde zu entscheiden sein.

Zur granulären Form der Syphilisspirochäte

Schlußwort

Von

Prof. Dr. Meirowsky in Köln

Die Tatsache, daß Schaudinn und seine Schüler Ruheformen bei Spirochäten angenommen, aber nicht veröffentlicht haben, bedingt keine Prioritätsansprüche, spricht für die Richtigkeit des von mir beschrittenen Weges, und hätte E. Hoffmann in der Deutung aller Befunde vorsichtiger machen müssen. Ich muß leider bestreiten, daß Hoffmann „ganze Entwicklungszyklen objektiv und mit Abbildungen" veröffentlicht habe. Die als Beweis für diese Behauptung herangezogenen Tafeln XVIII, Fig. 1 Tafel XXII, Fig. 4, Tafel XXIV, Fig. 2, Tafel XXV, Fig. 2 enthalten im Text überhaupt keinerlei Erwähnungen von Entwicklungsformen; was in den Abbildungen zu sehen ist, sind Spirochäten, die quergetroffen sind und deshalb als Spirochäten mit kurzen Windungen und als Klumpen erscheinen müssen. Schnittpräparate und Versilberungsmethoden können überhaupt nicht allein zur Entscheidung dieser Frage herangezogen werden, da die beste Versilberung die Formen vergröbert und ein Schnittpräparat den ganzen Verlauf einer Spirochäte nicht erkennen läßt, wenn sie quergetroffen ist. Die in Tafel XXII, Fig. 1 erwähnten „kugeligen Endknöspchen" werden schon hier als „Aufrollungen" angesehen und was E. Hoffmann als hantelartige Spirochäte S. 35 seines Atlas beschrieben hat, ist von ihm immer wieder, wie ich in meiner letzten Arbeit (diese Wochenschrift, 1929, Nr. 22) gezeigt habe, „als Anlagerungen, Verklumpungen, als sicher degenerierte Exemplare" angesehen. Also hat E. Hoffmann keine „Entwicklungszyklen objektiv und mit Abbildungen" veröffentlicht, sondern nur Formen, die er als degenerierte Exemplare angesehen hat und aus denen auch die kühnste Phantasie keine Entwicklungsstadien herauslesen konnte und durfte, weil für die Entscheidung dieser wichtigen Frage erst besonders geeignete Methoden geschaffen werden mußten. Daß E. Hoffmann nunmehr den Weg der objektiven Forschung beschreiten will, ist sehr zu begrüßen. Dieser Entschluß scheint doch das Ergebnis der bestätigenden Befunde von Berger, Oppenheim, Farrell und Balfour, Saphier, Antoni, Lewin, Szilvasi-Fehér, Geistefeld, Kermorgan, Mühlpfordt, Inada, Ida, Hoki, Kaneko und Ito, Fontana und Levaditi, Schoen und Santos-Bayarri zu sein.

Referatenteil

Fachzeitschriften

Bulletin de la Société Française de Dermatologie et de Syphiligraphie

1929, Nr. 6. Sitzung vom 13. Juni 1929

Montlaur: A propos du procès-verbal. A propos de la communication de MM. Jausion et Sohier. Essai de Vaccinothérapie des mycoses. Claso-vaccin et filtrat-toxine (Zum Protokoll. Zur Mitteilung der Herren Jausion und Sohier. Versuch einer Vakzinebehandlung der Pilzkrankheiten. Bruch-Vakzine und Filtrat-Toxin. S. 565

Bezüglich der in der vorigen Sitzung berichteten auf besondere Weise aus Pilzkulturen gewonnenen Vakzine bezweifelt M., ob es sich wirklich um eine solche, oder

Digitized by Google

ei der weitgehenden Zerstörung nicht vielmehr um einen chemischen Komplex handelt. ie bei den Kranken vorher vorgenommene Intrakutanreaktion mit Trichoepidermophytin ann mit diesem zusammen therapeutisch gewirkt haben. Jausion gibt zu, daß es sich m eine Chemotherapie, allerdings mit minimalen Dosen, handelt.

Gougerot, Eliascheff u. P. Blum: A propos du procès-verbal. Biopsie de la ermatite lichénoide et purpurique (Zum Protokoll. Biopsie der lichenoiden und urpuraartigen Dermatitis). S. 570.

Es fand sich in der Epidermis stellenweise leichte Parakeratose mit ausgesprochener trophie, interzelluläres Ödem. Papillarkörper leicht sklerotisch, von zahlreichen Blutefäßen mit verdickten Wandungen durchzogen, einige von ihnen fast vollkommen durch roliferation ihrer Endothelien obliteriert; umgeben sind sie von geringem Infiltrat aus unden Zellen, spärlichen Plasmozyten. In der ödematösen Kutis Gefäße mit verdickten Wandungen, umgeben von leichtem Infiltrat; in ganzer Ausdehnung der Kutis Chromatophoren und Haufen von intrazellulärem Pigment. Elastisches Gewebe zum Teil erhalten, in der Tiefe zerbröckelt.

Hufnagel, L.: Atrophie de la peau et de la graisse de la partie supérieure du corps (dermo-lipodystrophie) et peau citréine (Atrophie der Haut und des Fettes im oberen Körperabschnitt [Dermo-Lipodystrophie] und Zitronenhaut). S. 571.

H. kann die in der vorigen Sitzung von Milian ausgesprochene Anschauung, daß der von ihm früher vorgestellte Fall von Dermo-Lipodystrophie mit der syphilitischen Zitronenhaut identisch ist, nicht teilen. Letztere stellt eine senile oder präsenile, auf Infektionen, besonders auf Syphilis beruhende Affektion des Gesichts dar, bei der außerdem persönliche Veranlagung, erbliche Einflüsse, äußere Momente, Intoxikationen, Dysfunktionen der interstitiellen Drüsen eine Rolle spielen. Bei der von H. vorgestellten Krankheit findet sich der Charakter der Zitronenhaut nur an einzelnen Stellen, im übrigen ist die Haut verdünnt, runzlig, grau oder rötlich. Bemerkenswert ist auch die Beschränkung auf die obere Körperhälfte. Syphilis kann bei diesen Fällen unter Umständen in Frage kommen, aber keinesfalls regelmäßig.

Périn, L.: Eczéma marginé des régions inguino-crurales chez un nourrisson (Eczema marginatum der Inguino-Kruralgegenden bei einem Säugling). S. 580.

Ausgedehnte schuppende Effloreszenz mit polyzyklischem Rande, umsäumt von feinen, eingetrockneten Bläschen. In der Umgebung einzelne isolierte Bläschen. In den Schuppen zahlreiche Myzelfäden, die durch Kultur näher identifiziert werden sollen.

Milian, G.: Recherches expérimentales sur l'impétigo herpétiforme (Experimentelle Untersuchungen über Impetigo herpetiformis). S. 580.

Von dem Eiter der Blasen einer an Impetigo contagiosa leidenden Kranken wurde an der Hornhaut eines Kaninchens eine linsengroße Pustel, umgeben von einer Zone interstitieller Keratitis, erzeugt, durch äußere Reizungen zwei Pusteln an einer epilierten Hautstelle. Übertragung von Kaninchen auf Kaninchen gelang, doch schien eine allmähliche Abschwächung einzutreten.

Milian, G., Nativelle u. Caroli: Impétigo rodens et endocardite (Impetigo rodens und Endokarditis). S. 582.

Nachdem bei einem früher vorgestellten Kranken tiefe, im Anschluß an eine Verletzung aufgetretene Ulzerationen großenteils geheilt waren, ging der Pat. an einer Herzaffektion zugrunde. Die Sektion ergab eine Endokarditis mit Wucherungen, in denen sich, ebenso wie in der Milz, Streptokokken fanden. Bei derartigen Herzerkrankungen kommen entzündliche Hautknoten infolge mikrobieller Hautembolien vor, ungewöhnlich sind jedoch die hier beobachteten Ulzerationen. Vielleicht waren diese durch neben den Streptokokken gefundene, dem Bazillus der Hautgangrän vergleichbare Bazillen bewirkt.

Milian, G., u. Nativelle: Syphilis maligne précoce (Syphilis maligna praecox). S. 583.

Bei einem Kranken mit wuchernden, impetiginösen Effloreszenzen, starker Dyspnoë mit inspiratorischem Typus, starken Inguinaldrüsenschwellungen, negativer WR wurde an die Möglichkeit einer malignen Syphilis gedacht und eine intravenöse Salvarsaneinspritzung verabfolgt. In der darauffolgenden Nacht entwickelten sich bei Besserung der vorher festgestellten Erscheinungen Phlyktänen an Fingern und Knien, krustöse Ulzerationen an den Beinen, in deren Flüssigkeit Streptokokken. Es handelt sich hierbei sicher um einen Biotropismus durch Salvarsan. Es ist die Frage, ob wirklich eine maligne Syphilis oder eine Streptokokkenerkrankung, analog der vorhergehenden Beobachtung vorlag.

Digitized by Google

Caroli, J.: Paralysie faciale et hydrarthrose syphilitique. Effect de l'ouaba au cours d'une crise nitritoide (Syphilitische Fazialisparese und Hydrarthrose. Wirkung des Ouabains bei einer nitritoiden Krise). S. 584.

Alter Syphilitiker mit Fazialisparese und Hydrarthrose bei im übrigen vollkommen negativer WR und normalem Liquor. In der Gelenkflüssigkeit WR negativ, starke Lymphozytose. Kombinierte Behandlung bewirkte schnelles Schwinden der Erscheinungen, doch trat nach Quecksilber starke Stomatitis auf; erste Salvarsaneinspritzung schlecht vertragen, zweite besser nach vorhergehender Adrenalineinspritzung, nach der dritten heftige nitritoide Krise mit Kollapserscheinungen, die nach intravenöser Adrenalinspritzung von Ouabaine schnell schwand. Trotzdem dürfen die Erscheinungen nicht als vom Herzen abhängig betrachtet werden.

Gougerot, Burnier u. Uhry: Erythéme pellagroide (Pellagroides Erythem). S. 586.

Erscheint in der nächsten Nummer.

Gougerot, J. Meyer u. R. Cohen: Tuberculide érythémato-papuleuse en nappe et à bords nets du nez et de la joue. Intradermo-réaction à la tuberculine semblable à la lésion (Erythematös-papulöses flächenhaftes Tuberkulid mit scharfen Rändern an der Nase und der Wange. Intrakutanreaktion auf Tuberkulin vom Aussehen der Läsion). S. 587.

An Nase und Wange je ein runder, glatter, glänzender Plaque ohne Schuppen, leicht erhaben, infiltriert, mit scharfem Rande, undeutlich polyzyklisch. Lebhafte allgemeine und örtliche Reaktion auf intrakutane Einspritzung, letztere zeigt ganz das Bild der Affektion im Gesicht. Vollkommene Heilung durch Goldbehandlung. Der Fall steht zwischen Lupus pernio und papulösem, nicht nekrotischem Tuberkulid.

Gougerot u. P. Blum: Tuberculides papulo-squameuses atrophiques et lupus érythémateux (Papulo-squamöses atrophisches Tuberkulid und Lupus erythematosus). S. 587.

Der 27jähr. Kranke zeigt einen ziemlich rasch innerhalb weniger Wochen aufgetretenen Lupus erythematosus in Verbindung mit psoriasiformen, makulösen und papulösen erythematös-schuppenden, rundlichen Effloreszenzen an Stirn, Armen, Brust, die zum Teil im Zentrum atrophisch, deprimiert, etwas geblich sind, ohne die punktförmige Hyperkeratose des Lupus erythematosus. Histologisch zeigen sie jedoch dessen Struktur. Intrakutanreaktion sehr stark. Infektion anscheinend durch an akuter Lungentuberkulose leidende Ehefrau. Milian findet an den Effloreszenzen am Arm eine große Ähnlichkeit mit Psoriasis, was vielleicht für den tuberkulösen Ursprung dieser verwertet werden könnte.

Gougerot, P. Uhry u. O. Eliascheff: Epithélioma sclérodermiforme au début. Epithélioma baso-cellulaire scléreux (Beginnendes sklerodermiformes Epitheliom. Sklerotisches baso-zelluläres Epitheliom). S. 588.

Hinter dem Ohr rundliche Läsion von 20 mm Durchmesser, von fast normaler weißer, sklerodermiformer, infiltrierter Haut bedeckt, im Zentrum kleine Kruste, die einen kleinen, rötlich granitfarbenen Fleck bedeckt. Histologisch zeigt sich ein Basalzellenepitheliom mit Neigung zu Mischung mit intensiver Sklerose.

Blum, P.: De l'érythéme infectieux du 9e jour. Forme érythémato-purpurique (Infektiöses Erythem des 9. Tages. Erythematös-purpuraartige Form). S. 588.

Unter intensiver Frühbehandlung eines an seropositivem Primäraffekt leidenden Kranken entwickelte sich ungefähr am 9. Tage der Behandlung, nachdem bereits 2 Tage lang Unbehagen, Mattigkeit, Temperatursteigerung, Rötung im Halse voraufgegangen war, besonders an den Armen ein purpuraartiges Exanthem, das nach zwei weiteren, gut vertragenen Salvarsaneinspritzungen schwand. In Verbindung mit der Zeit des Auftretens der Erscheinungen, den anderen für eine Infektion sprechenden Symptomen, dem Fehlen von Jucken und von Schleimhautblutungen wurde das Vorliegen eines toxischen Exanthems abgelehnt und ein biotropisches infektiöses Erythem angenommen, das hier einen Übergang zu purpuraartigem Charakter zeigte.

Gougerot, Barthélemy u. P. Uhry: Un cas d'agranulocytose post-arsénobenzolique sans angine et sans hémorragies (Ein Fall von Agranulozytose ohne Angina und ohne Hämorrhagien). S. 590.

4 Wochen nach Beendigung einer im allgemeinen gut vertragenen Salvarsanbehandlung wegen sekundärer Syphilis trat ein Zustand hochgradiger Anämie und Schwäche auf. Rote Blutkörperchen 1800000, weiße 2600, Hämoglobin 65%. Unter den weißen neutrophile Polynukleäre 17%, keine Basophilen, keine Eosinophilen, mittlere Mono-

Digitized by Google

ıkleäre 62%, große 6%, Lymphozyten 15%. Keine Angina, keine Hämorrhagien. der Besprechung wird betont, daß Angina nicht als Hauptsymptom der Agranulo-tose betrachtet werden darf; übrigens werden hierunter anscheinend verschiedenartige ıstände verstanden. Fälle wie der vorgestellte brauchen nicht durch Salvarsan ver-huldet zu sein, es kann sich um infektiösen Biotropismus handeln.

Gougerot u. Burnier: Un cas de maladie de Bowen (Ein Fall von Bowenscher rankheit). S. 594.

Bei einer 54jähr. Frau seit 15 Jahren bestehende, allmählich an Umfang ge-achsene Affektion an der Außenfläche des Beins. Frankstückgroßer, regelmäßig rund-cher Plaque, bestehend aus zentraler warzenförmiger, krustöser Masse, die von einer ıfiltrierten, rot gefärbten Scheibe mit scharfen Rändern und Schuppen umgeben ist. Histologische Untersuchung des zentralen Abschnittes ergibt typisches Bild der Bowen-chen Krankheit mit starker Hyperkeratose und reichlichen dyskeratotischen Zellen. Chirurgische Exzision, da Radium bei diesen Formen keine guten Erfolge gibt.

Pinard u. Rabut: Syphilides atrophiantes (Atrophierende Syphilide). S. 595. Erscheint in der nächsten Nummer.

Lortat-Jacob u. Solente: Kératoses arsenicales imputables à un traitement par acétylarsan (Arsenkeratosen infolge von Behandlung mit Azetylarsan). S. 595.

Da bei den pentavalenten Arsenpräparaten der Körper sehr lange in einem Zu-tande starker Imprägnierung mit dem Medikament bleibt, wäre eine gute Gelegenheit zur Bildung von Arsenkeratosen gegeben, trotzdem sind diese hierbei nur selten be-schrieben. Hier waren nach Azetylarsanbehandlung mehrere harte gelbgefärbte hanf-korngroße keratotische Verrukositäten aufgetreten, die sich mit der Kurette leicht ent-fernen und unter sich ein miliares Bläschen sehen ließen. Milian sieht in den Keratosen auf Grund einer daneben liegenden Narbe Erscheinungen der Syphilis; die Arsenkeratosen sind nicht wie die vorliegenden lokalisiert, sondern diffus.

Sézary, A. u. M. Poumalloux: Tuberculeuse verruqueuse disséminée consécutive à une rougeole (Disseminierte Tuberculosis verrucosa im Gefolge von Masern). S. 597.

In dem Falle ist zunächst die große Zahl der Läsionen von Tuberculosis verrucosa zu bemerken, die ungewöhnlich ist und dafür spricht, daß sie nicht wie sonst auf dem Wege exogener Inokulation, sondern auf dem Blutwege entstanden sind; das ist hier wie auch in anderen Fällen im Gefolge von Masern geschehen. Ferner fanden sich außerdem verschiedene Plaques lupöser Natur. Nach einer Tuberkulineinspritzung traten starke allgemeine, örtliche und Herdreaktionen auf, bei denen die verrukösen Läsionen ihre hyperkeratotische Bedeckung verloren und lupösen ulzerierten ähnlich wurden, auch die kleinen Lupusherde ulzerierten und zeigten einen entzündlichen Hof. Allmälich nahmen die Effloreszenzen wieder ihren früheren Charakter an, einige Herde der Tuberculosis verrucosa erschienen wesentlich gebessert.

Weißenbach: Urticaire et oedème aigu circonscrit purpurique récidivant chez un homme atteint de leucémie à monocytes (Urtikaria und akutes, zirkumskriptes, purpuraartiges, rezidivierendes Ödem bei einem Manne mit monozytärer Leukämie). S. 599.

Erscheint in der nächsten Nummer.

Bory, L.: Existe-t-il des pelades contagieuses (Gibt es kontagiöse Alopezien?). S. 599.

Es werden mehrere Fälle angeführt, die sicher für Kontagiosität zu sprechen scheinen. Die Gründe, die gegen mögliche Kontagiosität angeführt werden, noch nicht nachgewiesener Keim, nicht gelungene experimentelle Inokulationen, gewöhnlich nachzuweisende Immunität von Personen, die in der Umgebung von Alopeziekranken leben, sind nicht stichhaltig, die für die tropho-neurotische Theorie angeführten Gründe schließen die infektiöse Hypothese nicht aus. Man kann die Alopezie durch Lokalisation eines Trauma oder eines Virus in Zonen von Ganglien oder sympathischen Nerven erklären. Sabouraud und Milian sehen in den vorgestellten Fällen und Erwägungen keinen Beweis für Kontagiosität; das Ergriffensein mehrerer Mitglieder einer Familie ist gut mit der syphilitischen Theorie vereinbar.

Bory, L.: Premiers essais d'étude étiologique expérimentale du psoriasis par la thérapeutique vaccinale (Erste Versuche eines experimentellen Studiums der Ätiologie der Psoriasis auf dem Wege der Vakzinebehandlung). S. 603.

Es handelt sich um einen ersten Versuch, der weitere Bedeutung und Erfolg nur durch Mitarbeit weiterer Kreise gewinnen kann. Es wird vorausgesetzt, daß die Psoriasis

Digitized by Google

eine parasitäre Krankheit ist und versucht durch Behandlung mit verschiedenen mikrobiellen Vakzinen einen Einfluß auszuüben. Würde es gelingen, mit einer von einem einzigen Mikroben stammenden Vakzine regelmäßig die Psoriasis zu beeinflussen, könnte man annehmen, daß dieser Keim entweder die Ursache der Affektion ist oder die Entwicklung eines unbekannten Virus begünstigt. Bisher wurden, nachdem Enterovakzinen ein gewisser Erfolg erzielt worden zu sein schien, einer ihrer Bestandteile, der Enterokokkus versucht, der bei innerlicher Darreichung gleichfalls eine langsam eintretende Wirkung zeigte, Einspritzungen hatten keinen Erfolg. Jausion berichtet über entsprechende frühere Versuche, die ganz unsichere Erfolge gaben; wo solche vorhanden, handelte es sich um Chokerscheinungen.

Ravaut, P., Rabeau, Longhin u. Sloimovici: Recherches microbiologiques et humerales concernant les levures chez 137 malades atteints de divers dermatoses (Mikrobiologische und serologische Untersuchungen über Hefen bei 137 Kranken mit verschiedenen Dermatosen). S. 607.

Es war früher gezeigt worden, daß gewisse Ekzematide sekundäre Hautreaktionen allergischer Natur als Komplikation auf Hefe beruhender Intertrigo darstellen, sie wurden daher als Levuride bezeichnet worden. Diese Untersuchungen wurden durch serologische Untersuchungen bei den betreffenden und anderen Kranken ergänzt, die zwar unvollkommen sind, da nur ein Hefestamm und ein Antigen benutzt wurde. Es ergab sich zunächst, daß die Hefen keine banalen Parasiten sind. Das Studium der Intrakutanreaktion sowie der Fixations- und Präzipitationsreaktion mit von Hefen vom Typ Kryptokokkus stammenden Antigenen zeigte, daß sie Serumveränderungen hervorrufen können, woraus ihre pathogenetische Stellung hervorgeht und die bei manchen Kranken zu beobachtenden Sensibilisations- und allergischen Phänomene zu erklären sind. Bei zahlreichen, an anderen Dermatosen leidenden Kranken fielen die Untersuchungen auf Hefen negativ aus und waren auch die Serumreaktionen fast regelmäßig negativ.

Dracoulides: Observations dermatologiques au cours de la dengue (pendant la pandémie d'Athènes, en 1928) (Dermatologische Beobachtungen im Verlaufe der Dengue [während der Pandemie in Athen 1928]). S. 612.

Die ausgedehnte schwere Dengue-Epidemie gab Gelegenheit zur Beobachtung besonderer Hauterscheinungen. Es fanden sich 2 Fälle von Purpura, Miliaria crystallina alba in Begleitung tiefer Abszesse, Pyodermien nach der Dengue-Erkrankung (Follikulitiden, Anthrax, Hidrosadenitis, Ekthyma, Furunkel), Alopezie; es lag hier stets eine Herabschwächung der Abwehrkräfte des Organismus vor. Zwei in voller Entwicklung stehende Ekzemfälle gingen sehr schnell zurück.

Uruena, J. G.: Un cas d'érythéme annulaire centrifuge pemphigoide (Ein Fall von pemphigoidem Erythema annulare centrifugum). S. 615.

Bei dem an deutlichem Erythema annulare centrifugum leidenden Kranken traten mehrfache Schübe von Blasenbildung unter Temperatursteigerung auf, während dessen Abmagerung und Anämie eintrat. Nach einiger Zeit stellte sich der ursprüngliche Zustand der Dermatose wieder her. Ein zufälliges Zusammentreffen mit einer anderen blasenbildenden Dermatose wird für nicht wahrscheinlich gehalten.

Marchoux: La lèpre maculeuse chez des noirs (Lepra maculosa bei Farbigen). S. 619.

Die Erscheinungen einer abortiven Lepra bei einem Neger können der Feststellung leicht entgehen, wenn man mit den durch sie bewirkten Farbdifferenzen an der Haut nicht Bescheid weiß. Es entsteht dadurch eine große Gefahr der Weiterverbreitung. Eine frühzeitige Diagnose könnte durch Drüsenpunktion gestellt werden, da die Drüsenerkrankung das Primäre ist, die Haut erst sekundär ergriffen wird. E. Levin-Berlin.

Mitteilungen aus der Literatur

Urogenitalapparat

Weibliches Genitale

Isbruch, F.-Nürnberg: Ein „teleangiektatisches Granulom" der Vulva. (Frauenklin. d. Städt. Krankenanstalten.) Zbl. f. Gyn., 1929, Nr. 25, S. 1579.

Bei einer 41jährigen Mehrgebärenden kam am rechten großen Labium eine haselnußgroße, pilzförmige Geschwulst zur Beobachtung. An der Oberfläche war

Digitized by Google

ser Tumor gerötet; er blutete bei Berührungen leicht. Auf Befragen gab die ıtientin auf das bestimmteste an, daß diese Wucherung erst seit 8 Tagen auftreten wäre. Auf Grund der Anamnese, der guten Verschieblichkeit auf der ıterlage und des klinischen Bildes wurde an eine entzündliche Wucherung gedacht ıd diese vollständig exzidiert. Im histologischen Präparat ließen sich drei Partien ı der Geschwulst unterscheiden: die Wurzel, der Stiel des Tumors und die Kappe. ie Wurzel bestand aus fibrillärem Bindegewebe, in das kleinere und größere Zellıufen eingelagert waren. Die Zellen hatten spindelförmige Gestalt und wurden als ewucherte Endothelien aufgefaßt. Das Bindegewebe verzweigte sich gerüstartig ich in den Stiel hinauf. Hier nahmen die Kapillaren an Zahl zu, bekamen auch hon etwas mehr Struktur, und man konnte sie schon etwas besser einzeln identizieren. Zellhaufen waren im Stiel ebenfalls vorhanden, doch trat hier ihre Zahl hon bedeutend zurück. Ganz besonders traten die Kapillaren zahlenmäßig in den ordergrund in der Tumorkappe. Das Bindegewebe war nur in geringer Menge vorıanden. Stellenweise fanden sich ähnliche Bilder, wie man sie beim echten Granuıtionsgewebe findet. Wegen dieses histologischen Aufbaues wurde der Tumor als eleangiektatisches Granulom identifiziert. Ungewöhnlich war die Lokalisation dieses umors. Bisher sind ähnliche Beobachtungen an der Vulva nicht gemacht worden.

Sprafke-Chemnitz.

Lahm, W.-Chemnitz: Zur Pathologie der basalen Schicht der Uterusschleimhaut. (Labor. d. Staatl. Frauenklin.) Mschr. f. Geburtsh., Bd. 82, H. 3. S. 157.

Die basale Schicht der Uterusschleimhaut, die bei der Menstruation nicht abgestoßen wird und von der die Regeneration der Funktionalis ausgeht, ist normalerweise schmal und dünn; sie ist dadurch, daß aus der Muskularis kleine Bündel in sie hineinragen, in dieser verankert. Ihre Pathologie erstreckt sich vor allem auf 1. die basale Hyperplasie, 2. die Adenomayosis interna und 3. die lymphadenoide Umwandlung. Verf. erörtert hier nur die erstgenannte Affektion. Sie tritt auf in Form 1. umschriebener Hyperplasie ohne nennenswerte Tumorbildung, 2. als umschriebene, über die Oberfläche emporragende polypöse, tumorartige Hyperplasie, 3. als difuse Hyperplasie mit Entwicklung einer ungewöhnlich mächtigen Schleimhaut und 4. als einfache oder multiple Korpusadenome. Die basale Hyperplasie kann zu Menorrhagie und Dysmenorrhoe führen; Placenta accreta kann ihre Folge sein. Es handelt sich um eine Affektion des höheren Alters, meist, aber nicht immer, bei Multiparae auftretend. Fr. Wohlwill-Hamburg.

Kienlein, H.-Hamburg-Eppendorf: Gibt es entzündliche Adnextumoren ohne Gonorrhoe, Gestationsvorgänge und zerfallende Tumoren? (Univ.-Frauenklin.) Zbl f. Gyn., 1929, Nr. 28, S. 1775.

K. versucht die in der Überschrift gestellte Frage durch Untersuchungen des Keimgehaltes steril exstirpierter Uteri zu beantworten. An 60 Fällen hat er diese Untersuchungen durchgeführt und besonders die Anaerobier, die in ähnlichen Untersuchungsreihen bisher wenig berücksichtigt wurden, herangezogen. In der überwiegenden Mehrzahl der Fälle wurde das Cavum uteri frei von Keimen gefunden. Einige Male jedoch fanden sich auch pyogene Erreger. Damit ist die Möglichkeit eines Überwanderns dieser Keime in die Tuben gegeben. Mit Wahrscheinlichkeit wird man daher eine Entstehung von Adnextumoren ohne Gonorrhoe, Gestationsvorgänge und zerfallende Tumoren in einzelnen seltenen Fällen annehmen müssen.

Sprafke-Chemnitz.

Rektum und Anus

Le Clerc, R.: Les ulcérations anales de l'oxyurase (Die Analgeschwüre bei Oxyuriasis). Presse méd., 1929, Nr. 16, S. 260.

Außer den bekannten durch Kratzen hervorgerufenen Ulzerationen in der Analgegend kommen solche zur Beobachtung, die ihre Ursache unmittelbar in der Oxyuriasis finden. Eine Umwandlung in Abszesse und langwierige Fisteln ist möglich. Sie sind klinisch leicht mit Ulcera mollia, selbst mit syphilitischen Erscheinungen zu verwechseln. Auf die übliche Ulc. molle-Behandlung sprechen sie nicht an, im Vordergrund der Behandlung steht die Beseitigung der Oxyuren und peinlichste Sauberkeit in der Analgegend. H. Th. Hinrichs-Halberstadt.

Vermehren, W.-Berlin: Beitrag zur konservativen Hämorrhoidalbehandlung mit Rectoserol. Zbl. f. inn. Med., 1929, Nr. 13, S. 289.

Verf. berichtet über günstige Erfolge mit einem neuen Hämorrhoidalmittel,

Digitized by Google

Rectoserol (Fa. Merz, Frankfurt a. M.), das als Grundlage Milchserum enthält, dem sich in gelöstem Zustande organisch gebunden Formaldehyd als Desinfiziens, Alumin. acet. tartar. als Adstringens, ferner das anästhesierende p-Amidobenzoesäurediätylaminoäthanol hydrochlor. und Extract. Hamamelid. befinden. Infolge der Löslichkeit des Serols ist die Resorption der Medikamente eine besonders gute, und es kommt daher zu einer besonders wirksamen Beeinflussung der Hämorrhoidalknoten. Die Anwendung erfolgt mittels eines leicht gebogenen Afterrohres, durch das aus der Tube das Mittel eingebracht wird. P. Peiser-Berlin.

Barber, T. H. T.: Local Anaesthesia in Operations for Haemorrhoids and Fissure of the Anus (Lokalanästhesie bei der Operation von Hämorrhoiden und Analfissur). Brit. m. J., 1929, Nr. 3556, S. 396.

Als Anästhetikum dient eine sterilisierte Lösung von Novokain (0,5 g) und Adrenalin (gutt. XXIV der Lösung 1:1000) in physiologischer Kochsalzlösung (100 ccm). Man richtet sich etwa 6 kleinfingerdicke, 2—3 cm lange Wattetampons, die man mit einem 10—12 cm langen Faden versieht. Dieselben werden mit der Lösung getränkt ins Rektum eingeführt. Darauf Einpinselung des Anus und dessen Umgebung mit Jodtinktur und Injektion von etwa 6—8 Portionen der anästhesierenden Lösung in Mengen von je 5 ccm mit einer Ganzglasspritze im Umkreis um den Anus an der Übergangsstelle von Haut auf Schleimhaut. Nunmehr werden die Wattebäuschchen herausgezogen. Mit dem linken Zeigefinger umfaßt man den Sphincter ani internus und injiziert mit einer langen Hohlnadel denselben in seinem ganzen Umkreis mit 6—7 Spritzen (30—35 ccm der Lösung). Nach etwa 5 Minuten ist dann das ganze Operationsgebiet vollkommen anästhetisch, und es kann namentlich das Dehnen des Sphinkters schmerzlos und ohne Chokwirkung ausgeführt werden. A. Philippi-Bad Salzschlirf.

Sexual-Pathologie und -Hygiene

Wachholtz, L.-Krakau: Über die Feststellung der Jungfernschaft. Dtsch. Z. f. gerichtl. Med., Bd. 13, H. 1, S. 43.

Der Nachweis des Hymen und die Feststellung seines Zustandes, ob unversehrt oder defloriert, ist nicht nur für Allgemeinpraktiker, sondern auch oft für Fachgynäkologen nicht einfach. Das beweisen die Prozesse, aus deren Sachverständigengutachten selten ein einwandfreies Zeugnis über Form, Konsistenz und sonstige Beschaffenheit des Hymen hervorgeht. Es genügt nicht, daß geäußert wird: Hymen zerrissen, oder unversehrt, oder fetzenartig zerrissen oder fehlend; genaue Angaben über Dehnbarkeit, Form usw. müssen außerdem angegeben werden. Daß der Allgemeinpraktiker dieser Aufgabe nicht immer gewachsen ist, liegt nicht nur an der Mangelhaftigkeit der Ausbildung, sondern an der Seltenheit solcher Begutachtungen. Darum wird gefordert, daß nur erfahrene Gerichtsärzte diese Feststellungen machen sollen. D. Simons-Berlin.

Wollstein, H.-Berlin: Zur Einteilung und Behandlung der Potenzstörungen. M. Kl., 1929, Nr. 8, S. 309.

Die Potenzstörungen werden am besten eingeteilt in solche aus Störungen der Ladung (der Erotisierung der Sexualzentren durch die Keimdrüsenhormone) und des Widerstandes (der den Verlauf der Sexualvorgänge hindernden Momente); meist handelt es sich um Kombinationen von psychischen, nervösen und innersekretorischen Störungen. Deshalb ist am geeignetsten ein kombiniertes Präparat wie das „Testifortan", das neben sichertem Testishormon wirksame Bestandteile der Synergisten der Keimdrüse, vor allem der Prähypophyse, der Nebennierenrinde, der Schilddrüse sowie widerstandsherabsetzende Pharmaka (Yohimbin, Strychnin) enthält. Es wurden in einer Reihe von Fällen (steigend bis 4mal täglich 2 Tabletten und 3—6mal wöchentlich 2 ccm Testifortanlösung intramuskulär oder subkutan, durchschnittlich 6 Wochen lang) gute Erfolge erzielt, und zwar nicht nur bei Impotenz, sondern auch bei allgemeiner Neurasthenie und Depressionsstörungen des männlichen Klimakteriums. E. Levin-Berlin.

Loewenstein, J.-Hannover: Homosexualität und Strafrecht. Dtsch. Z. f. gerichtl. Med., Bd. 13, H. 1, S. 59.

Verf. hat an 95 deutsche Universitätslehrer, Anstaltsdirektoren, hervorragende Vertreter der Neurologie und Psychiatrie eine Rundfrage gerichtet folgenden Inhalts: „Sind Sie für Beibehaltung der strafgesetzlichen Bedrohung gleichgeschlechtlichen Verkehrs zwischen erwachsenen Männern — auch unter der Voraussetzung, daß aus-

Digitized by Google

chender strafgesetzlicher Schutz vorgesehen ist: gegen die Verführung Jugendher, gegen die männliche Prostitution, gegen die Erregung öffentlichen Ärgerses, gegen die öffentliche Propaganda, gegen den Mißbrauch von Abhängigkeitsrhältnissen und gegen die Anwendung von Gewalt und Betäubungsmitteln?" Auf ese präzise Frage, auf die Verf. nur Ja oder Nein wünschte, liefen 60 Antworten n, 5 unentschiedene, 42 erklärten sich für Abschaffung des § 175 und 13 verlangen eibehaltung des § 175. Die Motive der Befürworter des § 175 sind im wesentlichen der amtlichen Begründung des Strafgesetzentwurfs enthalten; im übrigen werden e von den Gegnern des § 175 widerlegt wie folgt: ein großer Teil der Homosexuellen ndelt nicht schuldhaft, da seine Triebumkehr, konstitutionell bedingt, auf dem au der endokrinen Drüsen oder der Grundlage schwerer Psychopathie beruht. inge also, die nicht unter Strafe gestellt werden dürfen, weil der Täter nicht dafür erantwortlich ist. Da die endogene Homosexualität für den Träger ebenso normal t wie die Heterosexualität für den Durchschnittsmenschen, kann man sie nicht urch Strafen verhindern. Der Nachweis echter Homosexualität läßt sich nur schwer ühren, dadurch müßten auch Unschuldige leiden. Die Entscheidung über Strafbarkeit oder über Straffreiheit ist oft willkürlich, weil die Definition des Tatbestandes chwierig ist, dabei die Handlung keinen Unterschied aufweist. Weiterhin hat isher der § 175 bezüglich der Verhütung der Homosexualität keine Wirkung gehabt, wie der Vergleich mit anderen den Paragraph nicht kennenden Ländern ergibt. Statistisch ist erwiesen, daß nur ein kaum nennenswerter Teil der homosexuellen Handlungen zur Aburteilung kommt. Die Polizei handhabt in ganz richtiger Auffassung der Situation die homosexuellen Beziehungen sehr lax, auch ein Zeichen für die Widersinnigkeit des § 175. Daß die Volksvermehrung durch Ausbreitung der Homosexualität leide, kann den § 175 nicht rechtfertigen, da sonst auch Masturbation bestraft werden müßte. Für den Schutz Minderjähriger und Abhängiger wäre ein besonderer Paragraph nötig. Erwachsene dürfen untereinander, wenn es unauffällig und freiwillig geschieht, tun was sie wollen, das darf den Staat nichts angehen. Der Verkehr zwischen zwei Männern verletzt niemandes Rechte. Die Ahndung sittlicher Verfehlungen ist nicht Sache des Strafgesetzes. Ethische oder religiöse Motive oder ästhetische Instinkte des „Volks" können keinen Ausschlag geben, die letzteren könnten nur durch Volksabstimmung bewiesen werden. Letzten Endes züchtet der § 175 das Erpressertum. So motivieren die Gegner des Paragraphen die Abschaffungsforderung. Wenn die Wissenschaft den Standpunkt vertritt, daß Homosexualität angeboren und nicht erworben ist, so muß sie dieser Meinung beipflichten und verlangen, daß § 175 fällt und die §§ 296/297 des neuen Gesetzentwurfs nochmal einer erheblichen Kontrolle unterworfen werden. (Die Schriftleitung obengenannter Zeitschrift stimmt dem Aufsatz nicht voll zu.)

D. Simons-Berlin.

Juliusberger, O. u. Leibbrand, W.: Ein Fall von polymorpher Perversion. Dtsch. Z. f. gerichtl. Med., Bd. 13, H. 1, S. 69.

Verff. berichten unter obiger Überschrift über einen Fall eines 32jährigen Mannes, der wegen Exhibitionismus nach polizeilicher Anzeige in die Anstalt aufgenommen wurde, transvestitische Neigungen besaß, schriftstellerisch und zeichnerisch ausgesprochen koprophage Sexualwünsche zeigte, auch tatsächlich keinerlei Ekelschranke hatte und Sodomieversuche zugab. Streitsüchtiger, zänkischer Mann, stark ichbezogen, lügnerisch, körperlich feminin wirkend mit breitem Becken ohne Anomalie der Genitalien. Der Fall eignet sich wegen seiner Kompliziertheit nicht zu kurzem Referat. Verff. können ihn nicht unter eine bestimmte scharf umschriebene Rubrik bringen, weder psychoanalytisch, noch individualpsychologisch; ein ausgesprochen paranoider Typ ohne höhere Sublimierungstendenzen, „eine Rückschlagsstörung infantil-primitiver Art". (Der Artikel enthält ausgezeichnete historische Literatur über koprophage Neigungen.) D. Simons-Berlin.

Moskowicz, L.-Wien: Intersexualitätslehre und Hermaphroditismus und ihre Bedeutung für die Klinik. Kl. W., 1929, Nr. 7, S. 289 u. Nr. 8, S. 337.

Verf. gibt einen ausführlichen Überblick über die Forschungsergebnisse, die sich mit der Genese der sexuellen Zwischenstufen beschäftigen. Es unterliegt keinem Zweifel, daß die Geschlechtlichkeit im Soma, in jeder einzelnen Zelle verankert ist. Es ist also nicht die Keimdrüse das allein ausschlaggebende Organ, das die Geschlechtlichkeit bestimmt, sondern dieselbe nimmt wie jedes andere Organ an der Geschlechtlichkeit teil. Die geschlechtliche Determinierung ist an das Vorhandensein

Digitized by Google

der Geschlechtschromosomen geknüpft, die die ursprünglich bisexuellen Zellen Organismus in bestimmter Richtung beeinflussen. Die Differenzierung eines Orga mus in der Richtung eines Geschlechtes erfolgt dann, wenn im befruchteten E demgemäß in allen Zellen, die davon abstammen, die eine Geschlechtlichkeit Übergewicht hat. Ist dieses Übergewicht nicht genügend groß (epistatisches M mum), so kann im Laufe der Entwicklung ein Geschlechtsumschlag erfolgen. menschlichen Hermaphroditen sind wohl solche Individuen, welche in ihrer e bryonalen Entwicklung einen Geschlechtsumschlag durchgemacht haben (Inters Die Kombination der verschiedenen Geschlechtsmerkmale beim Intersexuellen er sich vollkommen abhängig vom Zeitpunkt des Geschlechtsumschlages. So bes durchaus keine Regellosigkeit in der Ausbildung der Intersexualität, sondern dies läßt sich mit der Zeit, in der der Geschlechtsumschlag stattgefunden hat (D punkt), in direkte Beziehung bringen. Eine Gruppierung nach Erscheinungsfor der menschlichen Intersexualität führt, ausgehend vom wirklichen Mann, zum U wandlungsmann und weiter zu den verschiedenen Graden abnehmender weiblic Intersexualität, welche bisher als männliche Pseudohermaphroditen bezeichnet wur Dann kommen die sogenannten wahren Hermaphroditen und die verschiedenen F men der männlichen Intersexualität, die endlich zum Umwandlungsweib führen, d nur schwer von dem wahren genetischen Weib zu unterscheiden ist. Als Ursache d Intersexualität sind in erster Linie Rassenvermischungen anzusehen, die Unstimmig keiten in den Valenzen der väterlichen und mütterlichen Erbfaktoren herbeiführe womit sich die Genese der Intersexualität, vielleicht auch mancher Mißbildungen erklärt. P. Peiser-Berlin.

Lewi, H.-Prag: Heilung weiblicher Geschlechtskälte und Unfruchtbarkeit durch Zufuhr ovo-sexualer Hormone. Zbl. f. Gyn., 1929, Nr. 27, S. 1700.

L. hat, veranlaßt durch die Publikationen des Leipziger Sexuologen Rohleder in seiner Praxis Ovo-Sexhormone zur Bekämpfung der Geschlechtskälte und Sterilität der Frauen verwandt. Als Hormonpräparat benutzte er das Präparat Ovo-Sex der Firma Omni-Ges. in Blasewitz-Dresden. Verabfolgt wurde es in Injektions- und Tablettenform. Die mitgeteilten Krankengeschichtsauszüge lassen einen deutlichen Erfolg dieser Organotherapie erkennen. Die Frigidität verschwand völlig, und in einer Reihe von Fällen trat Gravidität ein. Verf. empfiehlt daher in ähnlichen Fällen die Ovo-Sexhormontherapie anzuwenden. Sprafke-Chemnitz.

Paul-Boncour: Sur l'homosexualité juvénile. Ses types, sa genèse (Typen und Genese der juvenilen Homosexualität). (Progr. méd., 1929. Nr. 16, S. 685.

Die Päderastie ist bei jungen Leuten im Zunehmen begriffen, sie stellt nie eine Form der homosexuellen Betätigung dar. Zu unterscheiden ist der vollkommen ausgebildete, ausschließlich Homosexuelle, der Bisexuelle (häufigster Typus), Pseudo-Homosexuelle (ohne spez. Veranlagung, nur aus Nachahmung, zufälligen Umständen). Bezüglich der Genese werden die verschiedenen Theorien wiedergegeben und die Homosexualität schließlich als Degenerationserscheinung bezeichnet.

E. Levin-Berlin.

Tagesgeschichtliche Nachrichten

Der Ehrendoktortitel wurde verliehen dem Leiter des Seruminstitutes in Kopenhagen Dr. Madsen von der Universität Frankfurt a. M. und dem Vorsteher der bakteriologischen Abteilung am Institut für Schiffs- und Tropenkrankheiten in Hamburg Prof. Martin Mayer von der Veterinärmedizinischen Fakultät in Gießen; auch erhielt letzterer die Bernhard-Nocht-Medaille.

Dr. Victor Lion-Mannheim wurde mit Abhaltung von Vorträgen über Geschlechtskrankheiten für die Studierenden der Handelshochschule betraut. K.

Nachdruck (auch des Abschnittes „Tagesg. Nachr.") ist ohne Genehmigung des Verlegers nicht erlaubt

Verantwortlich für die Redaktion: für Originalabhandlungen und T. N.: Prof. Dr. J. H. Kiel. Leipzig. Für den Referatenteil: Dr. Fritz Callomon, Dessau

Digitized by Google

Sachverzeichnis

* bedeutet Originalarbeit

Abszesse, Streptothrix aus Eiter, chronischer, Le Baron u. Patay 1650.
Acanthosis nigricans, Knowles, Sidlick u. Ludy 1138.
— — drei Fälle, Perman 1706.
— — und Magenkarzinom, Rille 1193.
Achorion gypseum, Einfluß des pH des Nährbodens, Bodin u. Cormier 1923.
— — Kulturen auf Leder, Seide, Stroh, Torf, Erde usw., Bruhns u. Kadisch 1106.
— Schoenleinii, Aleurien aus einer Kultur von, Sabouraud u. Negroni 1919.
Acne, Behandlung mit Bakteriophagen, Blum u. Peyre 1004.
— conglobata, Klinik und Pathogenese, Tschernogubow u. Pelevina 1552.
— — von eigenartigem Charakter (?), Fuhs 1217.
— durch Schmieröl, Balban 1776.
— necrotica, Finsen 1109.
— — und Lichtreiz, Bettmann 1696.
— rosacea mit endokrinen Störungen, Bory 1693.
— — Therapie, Stauffer 1698.
— varioliformis und Hyperthyreoidismus, Sainz de Aja 1785.
— vermoulante, Haxthausen 1110.
— vulgaris, Subkutane Schlitzung der Talgdrüsen bei, Moncorps 1727.
Acrodermatitis atrophicans, Baer 1280.
— — Briel 1285.
— — Dufke 1445.
— — Fuss 1280, 1285.
— — incipiens, Baer 1281.
— — mit Aussparung der Acra und fibromatösen Knoten, Schmidt-Labaume 1282.
— chronica atrophicans, Jessner 1042.
— — progressiva atrophicans, Wirbeltumor bei, Herman 1919.
— continua Hallopeau, Finsen 1111.
— — suppurativa, Naegeli 1993.
Acrodynie, juvenile, Wyckoff 1695.
Adenokarzinom, Metastasen in der Haut, Arzt 1782.
Adenoma sebaceum, Knossow 1813.
— — mit Recklinghausenscher Krankheit, Beron 1847.
— — Székely 1631.
— — verschiedene histologische Typen, Tsukada 1387.
Adiplantin in der Beinheilkunde, Brann 1682.
Adnextumoren, gibt es entzündliche — ohne Gonorrhoe, Gestationsvorgänge und zerfallende Tumoren? Kienlein 2047.
*Agranulozytose, Haut- und Schleimhautveränderungen, Reye 1895.
— ohne Angina und Hämorrhagien, Gougerot, Barthélemy u. Uhry 2044.
Akneiforme Läsionen ohne Lues und Tuberkulose, Gastou 1640.
Akro-Erythroödem der Säuglinge, Caillard u. Terrien 1225.
Aktiniengift, Wirkung auf die Haut, Pawlowsky u. Stein 1957.
Aktinomykom der Wange, sogenanntes, Dobrzaniecki 1298.
Aktinomykose, Fischer 1224.
— Behandlung, Chitty 1699.
— der Hand, Galli-Valerio u. Ribordy-Riddes 1456.
Albinismus partialis bei Lues congenita, Habermann 1242.
Albinos, Fehlen der Pigmentierung bei ultravioletten Strahlen ausgesetzten tierischen, Pachon u. Orenstein 1710.
Aleurien aus einer Achorionkultur, Sabouraud u. Negroni 1919.
Alimentär-idiosynkrasische Dermatosen, orale Desensibilisierung mit nicht vollständig abgebauten spezifischen Peptonen, Urbach 1780.
Allergenfreie Kammer, Rost 1990.
— — Grundumsatzbestimmungen, Herrmann 1852.

Digitized by Google

Allergenfrei belüftete Zimmer, Wohnungsklimatische Untersuchungen, Küster 1278.
Allergie des Lebensalters, Pirquet 1420.
— Diagnostik und Therapie, Fränkel u. Levy 1555.
Allergielehre, Rankes, Rieckenberg 1420.
Allergiker, Bluteosinophilie, Storm van Leeuwen u. van Niekerk 1085.
Allergische Dermatosen, Biberstein 1956.
— — Jessner 1646, 1648.
— Entzündung, Rondoni 1959.
— Hautmanifestationen und Asthma, Farmer Loeb 1648.
— Krankheiten, Therapie, Storm van Leeuwen 1420.
Alopecia areata, Ätiologie, Wright 1138.
— — mit eigentümlichen Pigmentveränderungen an den Haaren, Genner 1110.
— atrophicans, Brauer 1619.
— diffusa durch hypophysär-zerebrale Störung, Urbach 1815.
— gradus, Aramaki 1385.
— totalis bei Basedow, Winkler 1990.
*— — und Psoriasis arthropathica, Vohwinkel 1236.
Alopezie und Poliosis bei Uveitis, Koyanagi 1727.
— Ätiologie, Komaya 1386.
Alopezien, gibt es kontagiöse? Bory 2045.
Altersfalten im Gesicht. Beseitigung, Wundheilung ohne Wundnaht, Kromayer 1676.
Amalgamplomben, Intoxikation durch, Müller 1422.
Amyloidablagerungen, ungewöhnliche, Lubarsch 1712.
Amyloidose der Haut, Fürst 1285.
— — — Lilienstein 1243.
*— — — örtliche, neuer Beitrag, Gutmann 1255.
— — — primäre, Truffi 1076.
Anaërobe Bazillen, Kohlehydratspaltung durch, Zeissler u. Rassfeld 1082.
Analgeschwüre durch Oxyuriasis, Le Clerc 2047.
Anaphylaktischer Chok, Schutz gegen, Lumière 1653.
— — und Magnesiumhyposulfid, Lumière u. Malespine 1555.
Anaphylaxie, hereditäre Übertragung, Nattan-Larrier u. Richard 1555.
— und Serumkrankheit, Buschke und Joseph 1653.
Anetodermia circumscripta der Kniegegend, Lutz 1995.
Anilinvergiftung beim Kinde, seltene, Ochsenius 1658.
Angina agranulacytotica, Batten 1724.
Angina mit lymphozytärer Reaktion, infektiöse Mononukleose, Drüsenfieber, Schwarz 1724.
— Plaut-Vincent, Altmann u. Martin 1223.
Anginen, die, Elkeles 1724.
Angiokeratom, zur Frage des, Golschmid 1077.
Angiokeratoma acroasphycticum digitorum, Fuhs 1135.
— naeviforme, Fuhs 1135.
Angiom der Zunge, hyperplastisches, Iliescou u. Popescou 1341.
— Plastik des Gesichts bei hypertrophischem, Weichert 1458.
*Angioma cavernosum linguae, Klinik und Diagnostik, Derbandiker 1395.
Angiome, multiple, Kunewälder 1776.
— Radiumbehandlung, Wallon 1713.
Angioneurotisches Ödem, erbliches, Bulmer 1684.
— — Fall von, Stolz 1320.
— — hereditärer Typ, Dunlap u. Lemon 1683.
Anilinstift, aseptische Nekrose durch, Wilmoth 1665.
Ankylostoma s. Hakenwurm.
Anthrax, Hermann 1283.
— s. Milzbrand.
Antigangränserum s. Gangrän.
Antiphotokatalyse, klinische Bedeutung in der Lichttherapie, Hufnagel 1674.
Antipyrinexanthem, Dillmann 1131.
Antivirus, Besredka 1418.
Aphthen, Stomatitis aphthosa endemica, Jacoby 1045.
— Vulvitis und, Flusser 2034.
*Arndt, Georg, Löhe 1986.
Aromatische Öle, Pigmentation durch, Szántó 1820.
Arsenbehandlung, Lebererscheinungen bei, Behandlung in Vichy, Vanthey 1683.
Arsen, Stoffwechselwirkungen, Beziehungen zum Wachstum, Bickel 1056.
Arsenikkeratose, Finsen 1108.
— der Fußsohlen, Haxthausen 1111.
Arsenzoster bei Lichen planus, Konrad 1377.
Artefakte, hysterische, Hval 1952.
Arthropathia ovaripriva, Lauber 1532.
Artin, Exanthem durch, Balassa 1625.
Arzneimittel, Nebenwirkungen der modernen, Seifert 1010.
Askaridenallergie, Hegglin 1420.
Askaridenüberempfindlichkeit, Jadassohn 1992.
Askaristrockensubstanz, Hautreaktionen bei Impfung mit, Khaw 1084.
Aspergillose, Kerl 1376.
Asphyxie, lokale, bei einem kleinen Kinde, Wheeler 1225.

Digitized by Google

Asthma, Bekämpfung, Gutmann 1652.
— Hausstaub als Ursache, Storm van Leeuwen u. Brutel de la Rivière 1652.
— Hautprüfung mit Skarifikation, Peshkin u. Fineman 1654.
— neue Forschungen über, Samson 1652.
Atrophia cutis striata, Maschkilleisson u. Benjamowitsch 1636.
Atrophie der Haut, allgemeine angeborene, Antoine 1713.
— — — progressive chronische, Jodresorptionsversuch, Oppenheim 1214.
— — — — mit Sklerodermie, Melanodermie u. Kalkkonkrementen, Lortat-Jacob, Fernet u. Bureau 1246.
— — — — idiopathische, mit sklerodermieartigen und trophischen Veränderungen, Lipp 1815, 1816.
— — — — und des Fettes (Dermo-Lipodystrophie) am Oberkörper und Lymphogranulomatose im Verlaufe einer in Entwicklung befindlichen Syphilis, Hufnagel 1244.
*— — — — — Muskel, angeborene, Lippitz 1182.
— — — — s. auch Acrodermatitis.
— idiopathische progressive, Berson u. Korolkowa 1714.
Atrophodermia vermicularis, Oppenheim 1779.
Autonome Funktionen, Störungen, Brack 1995.

Bakterien in vitro, Antagonismus, Zavagli 1641.
— Länge der, Trotzky 1650.
— Wandelbarkeit der, Sobernheim u. Judin 1650.
Bakterienanalyse, chemische, Loewy 1652.
*Balzer, Félix, Fouquet 1037, 2025.
Bancrofti-Invasion mit Chylozele und Periorchitis, Delbanco, Mühlens u. Vogel 1701.
Bang-Bacillus, Hauterkrankung durch, Urbach 1699.
*Barduzzi, Domenico, Bertaccini 1073.
Bartholinsche Drüse, Tuberkulose der, Fullerton 1016.
— — funktioneller Mangel, Condamin 1532.
*Bartflechte, eitrige, Behandlung mit Jodisan, Fidanza 1239.
Basalzellenepitheliom s. Karzinom.
Basedowsche Krankheit, Alopecia totalis bei, Winkler 1990.
Bauchwandgeschwülste, interessante, Adam 1711.
Bayer 205, Dermatitis durch, Maclean 1388.
BCG, durch wiederholte Einverleibung von — beim Meerschweinchen hervorgerufene Empfindlichkeit gegen Tukulin, Valtis u. Saenz 1750.
— ist der Stamm — ein Virus fixe? Schweinburg 1745.
— Tuberkulinreaktion bei mit — geimpften Kindern, Bernard, Debré u. Lelong 1753.
Becherelektrode zur Anästhesie der Glans, Stein 1853.
Beinphlebektasien, hereditäre Ätiologie der, Curtius 1198.
Benzin, Todesfall nach intravesikaler Injektion, Merkel 1661.
Besredka-Reaktion bei Tuberkulose der Haut, Blumenthal u. Reiss 1891.
Besredkasches Antivirus, Aldershoff 1651.
— Fixationsreaktion und Messung der Serumflockung mit Resorzin nach Vernes bei Tuberkulose, Hélouin 1748.
— Komplementablenkungsreaktion bei Beurteilung allergischer Zustände, Loben u. Glaum 1747.
Bestrahlte Salbe gegen Ulcus cruris, Urbach 1813.
Bestrahlung des Augenlides, Zweckmäßigkeit des Augenschutzes, den Hoed, Stoel u. de Vries 1667.
Bettnässen, Ursachen und Vorschläge zu seiner Behandlung, Dietel 1056.
Bilharziose der Blase im Irak, Neveu-Lemaire 1456.
Bilharziosis, Pathologie und Therapie, Goldie 1702.
— venezuelanische, Benchetrit 1703.
Bindegewebe und Fremdkörper, Meyer 1698.
Bindehautschrumpfung, essentielle, und Pemphigus vulgaris, Rille 1194.
Bismoterran, Vas 1422.
Bisulfat und Dinitrochlorbenzol, professionelle Dermatitis durch, Ljublinskij 1665.
Blase s. Harnblase.
Blastomycosis, Michelson 1461.
— superficialis capillitii, Urbach 1215.
Blastomykose der Haut, Schlossmann 1858.
— — Mundschleimhaut, Banciu 1342.
— geschwürige — der Wade, Planner 1133.
*Blastomykosen, echte und falsche, Buschke u. Joseph 2039.
*— — — — — Treuherz 984.
Blau- und Rotlicht in der Dermatologie, Schubert 1560.
— — Weißlichtbestrahlung, Wirkung auf Geschlechtsdrüsen der weißen Ratten, Falin 1671.

Digitized by Google

Blei- und Zinkverbindungen, metallorganiche, in der Therapie der Tumoren, Collier 1722.
Blutgruppe, Pigment und Kopfform, Beziehungen zwischen, Steffan 1081.
Blutgruppenbestimmung bei Hautkrankheiten, Engelbrecht 1619.
Blutgruppen, Vererbung der, Wellisch 1081.
Blutprobe, Hellersche, Becker 1530.
Blutungen an den Fingern Neugeborener, Drossel 1561.
Blutzucker und Haut, Rost 1421.
Blutzuckerwerte bei Hautkrankheiten, Müller 1957.
Botryomykom, sogenanntes, Jäger 1991.
Botryomykose, unechte humane, Casazza 1074.
Bowensche Erkrankung, Gougerot u. Burnier 2045.
— — Kreibisch 1047.
— — Maierano 1054.
— — an der Vulva, Arzt 1131.
— — mikroskopische Präparate, Jacoby 1103.
— — mit multiplen Herden, Babes 1342.
Brocq, Louis, Hudelo 1384.
— — Nachruf, Pautrier 1220.
— und die „Dermatologia", Justus 1384.
Bromanschlag, Fall von, Caroli u. Kiamil 1247.
Bromkaliexanthem bei einem 7 Wochen alten Brustkind, Nander 1111.
— hypertrophisches, Genner 1108.
Bromnatrium, Injektionen von — bei Ekzem, Lichen planus und juckenden Hautkrankheiten, Hübschmann 1383.
Brustdrüsen, männliche, histologische Untersuchungen als Grundlage zur Erklärung pathologischer Veränderungen der Mamma, v. Gusnar 1082.
Bubo s. auch Ulcus molle.
Buckysche Weichstrahlen in der Dermatologie, Indikationen und Dosierung, Spiethoff 1141.
Bullöse Dermatosen, Eosinophilie, Eliascheff 1695.
Butesin-Picrat, Dermatitis durch, Pusey 1996.

Caruncula urethrae, mikroskopischer Bau, Schroeder 1015.
Celsus, Aulus Cornelius, die Dermatologie in „de medicina" des, Meineri 1053.
Chemie der Haut, zur physiologischen und pathologischen, Urbach 1820.
Chirurgie, Kleine, Kurtzahn 1080.
Chlorakne, Fall von, Nicolas u. Lacassagne 1292.
Chromatophoren, blaue, in der Froschhaut, Hadjioloff 1709.
Chromoblastomykose, russische 1104.
Chrysarobin und Chrysophansäure, Huerre 1523.
Chylurie, Filariabefund, Minami u. Ehara 1386.
Clavi, unerträgliche, operative Therapie Lorenz 1695.
Coccygealgrübchen, Touraine u. Marceron 1791.
Condyloma acuminatum, Korueff 2021.
— — der äußeren Genitalien als Indikation zum Kaiserschnitt, Prochorow 1711.
— — und Verruca vulgaris, Ledo 1787.
Congelatio auriculae, Beron 2021.
Cornu cutaneum auf Schweiß- und Talgdrüsennaevis, Kristjansen 1112.
— — und Naevus sebaceus, Germer 1109.
— — s. auch Hauthorn.
Cryptococcus farciminosus, Kultur auf Getreidehalmen, Velu 1298.
Culex hortensis, Mykose einer Larve von — auf Korsika, Langeron 1730.
Cutis gyrata der Regio glutaealis bei Lues congenita, Schmidt-Labaume 1283.
— marmorata, pigmentosa et hyperplastica, Ledermann 1104.
— rhomboidalis nuchae, Beron 2021.
— — — Landmannshaut, Epitheliome, Oppenheim 1131.
— verticis gyrata, Beron 1846, 2021.
Cylindrom, Erbgang, Gans 1845.

Dariersche Krankheit, Archangelskij 1349.
— — Klebanow 1646.
— — Fuhs 1815.
— — Németh 1629.
— — behandelt mit Buckyschen Grenzstrahlen, Toyama 1910.
Darmbad, subaquales, Urbach 1852.
Dauerkatheter, Befestigung, Edelmann 1509.
*Decubitus, Epithelintherapie, Sellei 1911.
Deidier, Antoine, Becson 1139.
Dengue, dermatologische Betrachtungen über, Dracoulides 2046.
Dercumsche Erkrankung, noduläre Form, Mühlpfordt 1621.
Dermatitis durch Butesin-Pikrat, Pusey u. Rattner 1996.
— exfoliativa (Ritter) und Erythrodermia desquamativa (Leiner), Leiner 1694.
— — neonatorum (Ritter), Taya 1410.
— — — (Rittersche Krankheit), Guy u. Cohen 1138.

Digitized by Google

Dermatitis herpetiformis, Briel 1917.
— — Dufke 1445.
— — Rusch 1131.
— — Schmidt-Labaume 1282.
— — Uhlmann 1284.
— — Waltscheff 1626.
— — Arsenbehandlung, Toschkoff 2020.
— — Eosinophilie, Eliascheff 1695.
— — Brocq-Duhring, atypische Formen, Gougerot, Barthélemy u. Uhry 1245.
— — — — atypische syphiloide bei einem seit 10 Jahren Syphilitischen, Massia u. Pétourand 1292.
— — — — Fall von, Nicolas u. Rousset 1292.
— — — — prämykotisches Erythem mit zeitweiligen Blaseneruptionen, Gougerot u. Cohen 1245.
*— — Jodempfindlichkeit, Nachweis durch passive Übertragung, Lehner u. Rajka 1545.
— — Urbach 1377.
*— — Duhring, Therapie, Kryński 1480.
— repens, Sibley 2025.
— linearis pruriens und Naevus linearis, Zoon 1552.
— papillaris capillitii, Fürst 1285.
— — nuchae, Löwenberg 1313.
*Dermatologen, Schicksalsfragen für deutsche, Meirowsky 1097.
Dermatologie, mechanistische Ära in der, Highman 1449.
Dermatologische Gesellschaft, Deutsche, Kongreß in Königsberg in Pr. 1114.
— — — XVI. Tagung 4.—10. August in Königsberg in Pr. 1017.
— Klinik in München, Eröffnung 1058.
Dermatomykosen bei Kindern, Griff u. Itkin 1349.
— und Sabourauds kritische Bemerkungen, Grigorakis 1524.
— Ursachen der speziellen Lokalisation, Bloch 1460.
Dermatomyositis, Wassiljew u. Eitwied 1707.
— Fall von, Lehmkuhl 1708.
Dermatophyten, allgemeine Bemerkungen, 4. Mitteilung, Sabouraud 1919.
— hyphenlose Kulturen, Sabouraud 1523.
Dermatophytenkulturen, Pleomorphismus, Sabouraud 2025.
Dermatosen, kinematographische Aufnahmen von, Höfer 1854.
— und Mode, Levy-Franckel u. Juster 1197.
Dermatosyphilographie, praktische, klinische Mitteilungen, Portilla 1786.
Dermographismus, durch histaminähnliche Substanz, Kalk 1422.
Dermographismus, schwarzer, Breitmann 1655.
— und Inkretion, Nothaas 1707.
— — innere Sekretion, Sanna 1655.
— zur Frage des, Samarajew 1656.
Dermo-Lipodystrophie, Hufnagel 2043.
— s. Atrophie.
Dermopathische Konstitutionen, Jausion, Gauch u. Goldberg 1655.
Dermoreaktionen, Beeinflussung entzündlicher — durch simultan und lokal applizierte phormakodynamische Wirkungen, Progulski u. Hescheles 1662.
Desensibilisation (Antiphotokatalyse) in der Lichttherapie, klinische Bedeutung, Hufnagel 1674.
Deutsche Dermatologische Gesellschaft, XVI. Tagung, Königsberg in Pr. 1490.
Diagnose, Fall zur, Herrmann 1917.
— — — Knossow 1779.
— — — Kren 1778.
— — — Riehl jun. 1379.
— — — Sternberg 1626.
Diätbehandlung bei Hauttuberkulose, Engelhardt 1848.
Diätkuren, Sind — bei Hautleiden gerechtfertigt? Stern 1140, 1249.
Diathermie des Kapillitium, Stein 1853.
— Elektroden für Finger und Penis, Halla 1663.
— Nebenwirkungen, Hombria u. Soto 1786.
— Rektum- und Vaginal-Elektroden, Korsche 1816.
Diathermieschlinge, Schneiden mit, Wucherpfennig 1853.
— elektrisches Schneiden mit, Wucherpfennig 1662.
Dilatationsmethode, Le Fortsche, Kinzel 1508.
Dinitrochlorbenzol und Bisulfat, Dermatitis durch, Ljublinsky 1665.
Diphtherie am Penis und Hodensack, Wund-, Schmidt 1964.
— der Haut, Biberstein 1223.
— perkutane Immunisierung nach Löwenstein, Baar u. Grabenhofer 1739.
— und Pseudodiphtheriebazillen bei menschlichen Erkrankungen, ätiologische Bedeutung von atypischen, Grilichess 1082.
Diphtherieanatoxin, kutane Allergie nach, Compton 1084.
Diphtheriebazillen, zur Morphologie und Biologie der, Gins u. Jermoljewa 1554.
Diphtheriebazillenträger, Kollmann 1735.
Diphtheriebekämpfung in Anstalten (aktive Immunisierung), Knoller 1324.

Digitized by Google

Diphtherieschutzimpfung mit der Löwensteinschen Toxoidsalbe, Löwy 1738.
Diphtheroide Hautgeschwüre, Erreger, Mrongowius 1651.
Diurese und Hypnotika, Kugel 1657.
— — Schlafmittel, Epstein 1658.
Drüsenfieber, Angina mit lymphozytärer Reaktion, Schwarz 1724.
Dupuytrensche Kontraktur, Iklé 1012.
— — mit derben Knoten der Hohlhand, Kreibich 1445.
— — neben Induratio penis plastica, Genner 1108.
Dyshidrosis, Taniguchi 1460.
— Ätiologie der, Kémeri 1385.
Dyshormonale Dermatosen, Bloch 1991.
Dysthyreose der Hand, Glaubersohn 1635.
Dystrophia adiposo-genitalis, Hartoch 1391.
— cachectico-genitalis mit Augenbefunden, Colden 1962.
— unguium mediana canaliformis, Ledo 1787.

Eczema marginatum bei einem Säugling, Périn 2043.
— scrofulosorum, Kren 1214.
— seborrhoicum, Gütig-Schweder 1444.
— — oder Schizosaccharomycosis? Engelhardt u. Nikolai 1957.
Eierstockverpflanzung bei der Frau, Sippel 1011.
Eigenblutbehandlung, Mühsam 1661.
Ekzem, akutes, Strahlenbehandlung, Kirschmann 1693.
— Ätiologie und Pathogenese, Darier 1086.
— — — — Jadassohn 1086.
— Anschauungen über, Lain 1635.
— Behandlung mit Röntgenstrahlen, Gurewitsch 1692.
— beim Erwachsenen, Behandlung, Meyer 1691.
— durch Persil, Stern 1994.
— — Pyokokken und Pilze, Jausion, Cot u. Sohier 1689.
— Eigenharnbehandlung, Jausion u. Paléologue 1003.
— Heilung durch Vigantol, Jacobsen 1692.
*— Hirisanpasta gegen, Hildebrandt 1879.
— intravenöse Injektionen von Bromnatrium, Hübschmann 1383.
— kindliches, Behandlung durch Veränderung der Milch, Variot 1691.
— — Ultravioletttherapie, Huldschinsky 1455.
— Nickelekzem, W. Jadassohn u. Schaaf 1956.
Ekzem, prämykotisches, Beron 2021.
— Reaktionen des Organismus bei, Jausion u. Cot 1691.
— Sollen die Gewebeekzeme in die Unfallversicherung einbezogen werden? Fuss 1454.
— Teerbehandlung, Blut u. Hajos 1694.
— und Dermatitis, Philippson 1693.
— — Eitererreger, Krzysztalowicz 1859.
— — Neurodermitis vegetans, Hermann 1284.
— — Persil, Bernstein 1281.
— vererbtes, Jordan 1844.
Ekzematide, Parakeratosen, Seborrhoide, Veyrières 1692.
— (Levuride), Ravaut 1693.
Ekzematiforme Parakeratosen, provoziert durch Levurin, Ravaut u. Rabeau 1692.
Ekzematoid, spätexsudatives, Rost 1990.
Ekzematöse Säuglinge, Kachexie infolge Behandlung, Mouriquaud 1692.
*Ekzeme und Ekzempathogenese, über, Scholtz 1143.
Ekzemlehre, Theoretisches und Praktisches zur, Jadassohn 1690.
Elastometrische Messungen am Gelatineschichtmodell, ballistische, Schmidt-Labaume u. Fourobert 1854.
Eleidom, Klinik und Histologie, Peyri u. Cardenal 1711.
Elektrische Potentiale der Haut, biologische Grundlagen, Keller 1852.
Elektrotherapeutische Methoden, Wichmann 1788.
Elephantiasis ano-rectalis, Jersild 1111.
— der Unterextremität auf trophoneurotischer Basis, Genner 1110.
— — Vulva, Gaté u. Rousset 1523.
— neuromatosa, Spittel u. Fernando 1711.
— vulvae, Geserowa 1625.
— — und Esthiomène, zur Frage, Tarsis 1348.
Embryonen, örtliche Verschiedenheiten des Aufbaues der Hautanlage junger menschlicher, Steiner 1820.
Emetineinspritzung, Tod nach — bei einem Kinde, Stern 1112.
Endokrine Drüsen und Verjüngungsmethoden, Niehaus 1935.
— Störungen und Dermatologe, Hutton 2023.
Endoskop für zwei Beobachter, Langer 1634.
Endotheliom der Mundhöhle, Falta 1721.
Endotheliome, Spieglersche, Kerl 1780.
*Endotheliosis im Kindesalter, Fall von, Dörffel 1178.
Enterokokken, Dimtza 1417.

Digitized by Google

Entwicklungsgeschichtliche Fragen, zwei, Triepel 1961.
Entzündliche Reaktion, Histogenese, Maximow 1656.
Entzündung, allergische, Rondoni 1959.
Entzündungszellen, Herkunft, Karmally 1656.
Enuresis diurna, seltener Fall von, Ohno 1412.
— nocturna, Ätiologie, Freund 2031.
— — bei einem jungen Manne, Cutler 1321.
Eosinophilie bei Allergikern, Storm van Leeuwen u. van Niekerk 1085.
Epidermolysis bullosa dystrophicans, Napp 1315.
— — hereditaria, Finsen 1109.
— — — Itzig 1621.
— — — Spät 1043.
— — — dystrophica, Uhlmann 1284.
— — — mit Atrophia unguium, Genner 1109.
— — — — typischer familiärer Ausbreitung, Lomholt 1109.
Epidermomykosen, Gregorio 2026.
— zum Studium der, Gregoria 1784.
Epidermophytie, Fürst 1285.
— Pilzkulturen, Bruhns u. Kadisch 1105.
*Epidermophytosis durch den Kaufmann-Wolfschen Pilz, Szathmary 1769.
Epididymitis colica, Finsen 1110.
Epilation, Röntgenstrahlenempfindlichkeit bei, Holthusen 1557.
*Epithelintherapie der Hautulzera, Sellei 1911.
Epitheliom der Haut, intratumorale Thorium-X-Stäbchenbehandlung bei, Kuznitzky 1045.
— — Nase auf Lupus erythematodes, Burnier 1004.
— des Penis, Louste, Cailliau u. Vannier 1922.
— Erythema induratum und Behandlung mit ultravioletten Strahlen, Tomkinson 1197.
— in röntgenatrophischer Haut, Konrad 1377.
— Landmannshaut, Cutis rhomboidalis nuchae, Oppenheim 1131.
— Myxochondroepitheliom, Picard 1285.
— nach Röntgenbestrahlung, de la Portilla 1004.
— s. auch Karzinom, Krebs.
Epitheliome des Gesichts, 11 Fälle, Strahlenbehandlung, Coste 1294.
— multiple, Kindler 1782.
Epithelwucherungen, atypische, Garschin 1715.
Epithelzysten der Ohren, Cederkreutz 1952.
Erbsen-, Ei- und Ziegenantigen, Überempfindlichkeit gegen, Biberstein 1956.
Erntekrätze in Deutschland, v. Mallinckrodt-Haupt 1891.
Eros im Zuchthaus, Plättner 1297.
Erosio interdigitalis blastomycetica bei Papierarbeitern, Terniguchi 1461.
Erysipel mit Lymphangitis, Spitzer 1776.
Erythem durch Heizkissen an den Waden, netzförmiges pigmentiertes papulo-squamöses, Gougerot u. Burnier 1246.
*— fixes, Wohlstein u. Schmidt 1766.
— prämykotisches, mit Schwellung der Axillar- und Inguinaldrüsen, Gaté, Bosonnet u. Michel 1293.
Erythema ab igne, Little 2025.
— anulare, Liebner 1627.
— — centrifugum, pemphigoides, Uruena 2046.
— chronicum migrans (Lipschütz), Matras 1135.
— elevatum et diutinum und Granuloma anulare, Bogdanowitsch 1346.
— exsudativum multiforme, chronisches ringförmiges und zentrifuges, Cerdicai 1076.
— gyratum recidivans, Lewith 1048.
— induratum, Ephraim 1105.
— — Löwenberg 1314.
— — Naegeli 1994.
— — Epitheliom und Behandlung mit ultravioletten Strahlen, Tomkinson 1197.
— infectiosum, Fuhs 1217.
— multiforme, Ullmann 1777.
— — als Lichtdermatose (Porphyrinurie), Urbach 1215.
— — Ätiologie, Ramel 1992.
— — ausgedehntes, Bory 1684.
— — et nodosum, Popoff 2020.
— — grave, Fischer 1049.
— — mit Mundlokalisation, Waltscheff 1626.
— pernio, Behandlung, Grøn 1953.
— — recidivans, Fischer 1446.
— — — Schnabl 1446.
*— — Typus inversus, Obermeyer 1584.
— — und Herpes zoster als Folge der Grippe, Joseph 1686.
— nodosum, Kasztor 1447.
— — neun Fälle, Parry 1684.
— — syphiliticum, Ischikawa 1498.
— papulosum extensum dolorosum der Autointoxizierten, Gougerot 1384.
Erytheme, anuläre infiltrierte medikamentöse, Lortat-Jacob u. Bureaux 1665.
Erythrasma mit multiplen und ungewöhnlichen Lokalisationen, Balduzzo 1053.

Digitized by Google

Erythrocyanosis crurum, Heidenfeld 1680.
— — Moeller 1678.
— — kapillarmikroskopische Befunde, Nielsen 1683.
Erythrodermia desquamativa (Leiner) und Dermatitis exfoliativa (Ritter), Leiner 1694.
— — (Leiner), Abgrenzbarkeit von der exsudativen Diathese, Ruthardt 1249.
— exfoliativa idiopathica Brocq, Lilienstein 1243.
— maculosa perstans (Brocq), Hesse 1314.
Erythrodermie bei lymphatischer Leukämie, Oppenheim 1776.
— durch Zyanamid-Kalzium, Louste u. Pinoche 1639.
— nach Psoriasis, Uhlmann 1284.
— pityriasique en plaques disséminées, Keining 1241.
— universelle, Arzt 1380.
Erythrokeratodermie symétrique (Brocq u. Dubreuilh), Beron 2021.
Erythromelie Pick-Herxheimer, Nicolas u. Pétouraud 1292.
— — Pinard, Gautier u. Rabut 1247.
Erythroplasie des Penis, Louste, Cailliau u. Vannier 1922.
Erythrozyanogenie, Juster 1638.
Erysipel, Delbanco u. Callomon 1222.
— des Penis, Milian 1221.
Erysipeloid, Callomon 1223.
Erysipeloide menstruelle Dermatitis, Bludowa 1078.
Erythrozyanose, symmetrische submalleoläre, Ullmo 1412.
Esophylaxie, Bedeutung der Lichtforschung, Memmesheimer 1558.
Eunuchoidie und Zwergwuchs, Pappenheim 1935.
Exotische Krankheiten, Lehrbuch, Mayer 1140.
Exsudative Diathese und Erythrodermia desquamativa (Leiner), Ruthardt 1249.

Fadenpilzkolonien und Licht, Berde 1633.
Favus, Katona 1630.
— alter, Gaté u. Bosonnet 1642.
— Kopf- und Nagel-, Brauer 1619.
Febris herpetica, zur Frage, Pette 1688.
Feersche Krankheit, Haarausfall, Stein 1848.
Fettbestimmung der Hautoberfläche, quantitative, Pachur 1853.
Fettgewebsnekrosen nach Einspritzung von Radiumemanationen in die Venen, Thrombosen vortäuschende, Askanazy u. Jentzer 1225.
Fettsklerose, symmetrische (sog. Säuglingssklerodermie), Keining 1241.
Fibrochondrom der Hohlhand, Hammann 1712.
Fibroma lymphangiectaticum, Nande 1111.
Fibromatosis des Zahnfleisches, Begelmann 1726.
Fibrosarkom der Bauchgegend, Nicolai 1342.
Fibroxanthom, Dreyer 1316.
Fièvre boutonneuse von Tunis, Conseil 1703.
— — — — Identität mit Denguefieber. Trabant 1705.
Filarialymphangitis des Samenstranges. Watanabe 1411.
Filaria-Periodizität, Mechanismus der. Lane 1704.
Filaria sanguinis hominis, Neuber 1704.
Finsenlampe, neue, Lomholt 1954.
Fissura ani, Behandlung mit Jodakes, Orbach 1016.
Fluor, Normolactol gegen, Malfatti 1507.
— vaginalis, Meyer 1016.
— — Behandlung mit Antivirus Beredka, Köhler u. Porges 1016.
Foetor ex ore, Behandlung, Boas 1724.
Folliculitis, agminierte, der Handrücken. Pillon 1641.
— decalvans des Hinterkopfes, Buschke 1104.
Follikularzysten mit Riesenzellen, multiple, Masuda 1551.
Follikulin, Joseph u. Raschkes 1963.
Fordycesche Krankheit an der Oberlippe, Hermann 1284.
— — — — — und Lupus vulgaris der Nase, Hermann 1284.
— — zur Frage der, Irger 1346.
Fox-Fordycesche Erkrankung, Brauer 1620.
— — — Schönstein 1627.
— — — Pautrier 1289.
— — Krankheit, Kitamura 1410.
Framboësie, Behandlung, Puff 1704.
— Syphilisfrage, zur, Manteufel u. Herzberg 1316.
Framboësiefrage zur Syphilis-, Manteufel u. Herzberg 1701.
Fremdkörpergeschwulst in der Nase. Vorslund-Kjaer 1110.
Frost am Oberschenkel, Zadik 1680.
Frostschäden, Dittrich 1243.
— Langer 1689.
*— über atypische, Beck 1119.
*— und ihre Komplikation mit Tuberkulose, Dittrich 1059.
Fürsorge, Entwicklung der sozialen, Meirowsky 1316.

Digitized by Google

urunculosis pruriginosa, Sainz de Aja 1786.
urunkel, Behandlung mit d'Herelleschen Bakteriophagen, Raiga 1456.
— — — Fächerschnitt, Thilenius 1698.
— — — Kammerpflaster, Mayer 1697.
— Eigenblut gegen, Babikow 1697.
— Gesichts-, konservative Behandlung, Saudek 1699.
— und Karbunkel, Bessesen 1635.
— Lippen-, Therapie, Knoflach 1699.
— und Wundgranulationen, Meyer 1698.
urunkulose, Hyperglykämie bei rezidivierender, Binet u. Nepveux 1696.
usospirillose der Zunge, ulzerös-membranöse — im vorderen Drittel, Gaté, Bosonnet u. Michel 1293.
usiforme Bazillen aus dem Zahnbelag, Reinzüchtung, Fortner 1726.

angrän, Antigangränseren, Weinberg u. Barotte 1418.
— der Extremitäten Jugendlicher, Handwerck 1248.
— der Genitalien, Gaté u. Rousset 1220.
— — — foudroyante, Milian 1920.
— des Penis, Nativelle 1920.
— — — Antigangränserum von Weinberg, Lortat-Jacob u. Bureau 1921.
— — Skrotums, vollkommene, Pugh 1320.
— durch hämolytische Streptokokken, Meleney 1701.
— foudroyante, der weiblichen Genitalien, Bodin 1414.
— genitale, Louste u. Pinoche 1639.
— nach intramuskulären Hg-Injektionen, Liebermann 1079.
— Schwanz- und Fußgangrän bei Ratten, Rost 1680.
— spontane, anatomische Grundlagen, Sponheimer 1683.
— — der Extremitäten Jugendlicher, Becker 1560.
— — — männlichen Geschlechtsteile, Simnitzkij 1011.
— und Mutterkornpräparate, Spiro 1248.
— Verwendung von mit Formol behandelten Toxinen bei Herstellung von Antigangränserum, Weinberg u. Barotte 1083.
Gaumentonsillen und Scharlachinfektion, Jordanoff 1323.
Geflügeltuberkulose der Haut beim Menschen und beim Tier, Krankheitsbild der, Urbach 1819.
*Gefrorene Leiche, eigentümliche Hautveränderungen beim Auftauen, Staemmler 975.
Geistige Gesundheit, Grenzen, Bumke 1553.
Genitaldrüsen und Nervensystem, strukturelle und funktionelle Beziehungen, Retterer 1549.
Genitale, weibliches, und Hyphophyse, Wagner 1961.
Genitalerkrankungen, nichtvenerische, Semon 1998.
Geschlechtlich Infizierte, wie ist die Ansteckungsgefahr zu beurteilen? Scholtz 1621.
Geschlechtsbeziehungen, moderne Gedanken, Sellheim 1496.
Geschlechts-, Harn- und Hautkrankheiten, moderne Behandlungsmethoden, Colman 1296.
Geschlechtskälte, weibliche, ovosexuale Hormone, gegen, Lewi 2050.
Geschlechtskrankheiten, Deutsche Gesellschaft zur Bekämpfung der, Jahresversammlung in Bad Kösen 1142.
— Differentialdiagnostik der, Tachau 1224.
— in der Besserungsanstalt zu Pensa, Kljatschin 1349.
— Gesetz zur Bekämpfung der, Langer 1534.
— — — — Berliner Erfahrungen, Funk 1534.
— Gesetzliche Maßnahmen, Finger 1533.
— in der bildenden Kunst, Heller 1510.
— — — Kunst, Heller 1848.
— Lehrbuch der, Mulzer 1008.
— Organisation der Statistik, Atarow 1078.
— persönliche Prophylaxe, Klebanow 1349.
— Statistik über 18 Jahre, Sainz de Aja u. Forns 1005.
— unter den Bergwerksarbeitern im Leninschen Bezirk, Uimanow u. Alfimow 1079.
Geschlechtsleben und Alkoholismus unter den neueinberufenen Matrosen der Schwarzmeerflotte, Liebermann u. Pankratow 1078.
— — Vererbung, Forel u. Dennow 1893.
Geschlechtsnot und Seelsorge, Haeberlin 1893.
Geschlechtsorgane, weibliche, Erkrankungen infolge Berufsarbeit, v. Fekete 1016.
*Geschoß, seltsame Wanderung — zugleich Beitrag zur Entstehung der Nebenhodenentzündung, Mühlpfordt 1169.
Geschwülste, bösartige, histologische Schnellerkennung, Dengler 1716.

Digitized by Google

Geschwülste, bösartige, Kahnsche Albumin-A-Reaktion bei Erkennung, Fleck 1716.
— — mikroskopische Erkennbarkeit, Maresch 1716.
— — parasitäre Genese, Schmidt 1721.
— — Radikalheilung und Rezidive, Pupovac 1720.
— differenter Art, gleichzeitiges Vorkommen, Jolkwer 1720.
— chronische trophische, experimentelle Untersuchungen über, Wischnewsky 1458.
— durch Kalilauge, Oppenheim 1776.
— kraterartige, auf dem Handrücken, Drescher 1281.
Geschwulstbildung, Beziehung des Geschlechts zur, Günther 1722.
Gesichtsdiathermie, Technik und Durchführung, Fasal 1380.
Gewebskulturen und Strahlenwirkung, Schubert 1286.
Gewerbliche Hautaffektionen, Dyson 1997.
— — Overton 1997.
Gicht, Behandlung durch überschüssige Basen, Goldberger 1449.
Gifte, vegetative, klinische Erscheinungen, Ostrowski 1858.
Gingkofrucht, Dermatitis durch, Saito 1550.
Gitterfasern beim Embryo, Kolmer 1648.
Glossite losangique Brocq et Pautrier, Kristjansen 1107.
*Glossitis papulosa acuta (Michelson), Gottron 1967.
Glykämie, Cholesterinämie und Blutdruck bei Hautkranken, Kurven bei, Arroyave u. Roldau 1006.
Glykämiereaktion, alimentäre, bei Hautkrankheiten, Lojander 1953.
Glykoside, Versuche, Klausner 1046.
Gold, Anaphylaxie bei, Gougerot, Cohen u. Uhry 1638.
Goldbehandlung, Erythem durch, Gougerot, Burnier u. Uhry 1638.
— Goldbehandlung, lichenoide Eruption und Stomatitis mit Leukokeratosen und Ulzerationen nach, Gougerot, Burnier u. Photinos 1245.
— Pigmentierung nach, Zimmerli u. Lutz 1955.
Gold-Erythrodermie, Eigenblutbehandlung, Gougerot u. Burnier 1245.
Goldsalze, keratotische Erythrodermie der Handflächen durch, Gougerot u. Burnier 1001.
Goldschädigungen, zur Frage der, Knosp 1556.
Gommes scrofuleuses, Hirschbüchler 1778.

Gonorrhoe

1. Allgemeines

Gonokokkus, Veränderungen in vi... Milochevitch 1389.
— Biologie im Organismus. Porc... minskij 1079.
— zur Biologie des, Nagel u. Dan... sen 1448.
Jaroslaw, Gonorrhoe in, Poswolski 1...
Kaninchenblennorrhoe, experimentelle Schereschewsky 1891.
Kokkenbefunde bei Urethritiden, B... tung, Flesch 1928.
*Konstitution bei Gonorrhoe. „Milde G... norrhoebehandlung", Hecht 1337.
Oxydasereaktion bei Gonorrhoe, O... wood Price 1505.
Pseudogonokokkus und Spermakul... Barbellion 1930.
Röntgenstrahlenreizung zum Nachw... der männlichen Gonorrhoe, Deut... 1630.

2. Ätiologie und Serologie der Gonorrhoe

Amor lesbicus, kann eine Frau durch — infiziert werden? Heller 1081.
*Gonokokkennachweis in gerichtlich-medizinischer Beziehung auf Grund der Untersuchung von Sekretflecken. Lorch 1358.
Intradermoreaktion, Strempel u. Lo... 1890.
Komplementablenkung bei Gonorrhoe. Dörffel 1622.
Komplementbindung, Oppenheim 18...
— Grenzen ihrer Verwertbarkeit, Mü... 1886.
— Technik von Margarethe Stern, Fre... denthal u. Fischer 1929.
Komplementbindungsreaktion, Dörffe... 1890.
— Kristjansen u. Kristensen 19...
— Kwiatkowski u. Legeżiński 19...
Komplementbindungsverfahren bei Diagnose der weiblichen Gonorrhoe. Kunewälder u. Schwarz 1929.
Komplementfixationsmethode bei Gonorrhoe, Scholtz u. Dörffel 1505.
*Serodiagnose der Gonorrhoe, gegenwärtiger Stand, Cohn 1370.

3. Pathologie und Klinik der Gonorrhoe

Blutveränderungen, morphologische — nach Anwendung immuntherapeutischer Präparate, Marjassin u. Petscherski 1136.

Digitized by Google

Endocarditis, verruköse, der Pulmonalklappe, Johnston 1930.
Epididymitis duplex, temporäre Azoospermie nach, Jensen 1107.
Epithelgang an der unteren Seite des Präputium, Gonorrhoe, Pontoppidan 1109.
Exanthem bei altem Gonorrhoiker, Allgemein-, Ritter 1243.
Gonorrhoe, latente, Kasuistik, Finkenrath 1389.
Gonotoxämie, Fall von, Chrypow u. Ettingow 1078.
Harnröhrenstriktur mit Abszeß- und Fistelbildung im Perineum, Röntgenogramm, Kristjansen 1108.
Hyperkeratosenbildung bei Gonorrhoe und Psoriasis pustulosa arthropathica, klinische und physiologisch-chemische Untersuchungen, Löhe u. Rosenfeld 1317.
Iritis gonorrhoica, Zusammenhang der Samendrüsen, Tschutschelow 1347.
Ischias, gonorrhoische, Gaté u. Bosonnet 1642.
Kindesalter, Verbesserung der Untersuchungmethode bei Gonorrhoe im, Haskin 1930.
Mädchen, Gonorrhoe bei, Kuschelewski 1348.
*Meningitis gonorrhoica, Lorentz 1305.
Nachbarorgane der männlichen Harnröhre bei Tripper und Behandlung, Birnbaum u. Voigt 1929.
Nebenhodenentzündung, Beitrag zur Entstehung der —, seltsame Wanderung eines Geschosses, Mühlpfordt 1169.
*— Entstehung von — durch Samenleiterbewegungen, Frey 1175.
Paraurethraler Gang, isolierte gonorrhoische Infektion, Hoffmann 1376.
Prostata und Samenblasen, Ätiologie entzündlicher Erkrankungen der, Wohlstein 1889.
Prostatitis gonorrhoica, Diagnose, Schorno 1078.
Rektalgonorrhoe bei Frauen, Häufigkeit und Diagnostik, Schiftan 1929.
Retroflexio uteri und Gonorrhoe, Liegner 1930.
Urethralgonorrhoe der Frau, isolierte, Jacobsohn 1929.
Urethritis gonorrhoica bei 2½jährigem Knaben, Theodoroff 1625.

4. Therapie der Gonorrhoe

Akridinpräparate auf endovenösem Wege bei Gonorrhoe, Pierangeli 1054.
*Akridintherapie, maximale „kombinierte" intravenöse, lokale und orale, Vonkennel 1835.
*Arthigoninjektion, Exitus letalis nach, Lilienstein 1985.
Autovakzinebehandlung, Memmesheimer u. Dieckmann 1888.
Bakteriophagen gegen Gonokokken, Schmidt-Labaume u. Fonrobert 1934.
Bartholinitis, Infiltrationstherapie mit Akridinpräparaten, Schmidt-Labaume 1390.
— Therapie, Loeb 1932.
Citragan, Kissmeyer 1998.
Diathermie bei Gonorrhoe der Frau, Kolischer 1493.
Elektrische Behandlung, Marcel 1506.
Epididymitis, intravenöse Injektion von Kalziumchlorid bei, Zung-Dau Zau 1390.
Farbstoffbehandlung (mit Pyridium) bei Gonorrhoe und Ulcus molle, Bernhardt 1317.
Fluor, spezifischer und unspezifischer, Gaschke 1932.
Gelenkgonorrhoe, funktionelle Behandlung, Hubmann 1932.
Goniontophorese im Tierversuch, Caesar 1932.
Gonoflavinbehandlung, Burmeister 1506.
— Karrenberg 1506.
Gonokokkenvakzine, intern verabreichbare, Platzer 1934.
— neue Packung des Wiener Staatlichen Serotherapeutischen Instituts, Neuer 1506.
*— über Gefahren bei der intravenösen Anwendung der, Blümmers 1125.
Gonokokkenvakzinetherapie, Schmidt-La Baume 1892.
Gonovitan eine Lebendvakzine? Nagell 1389, 1931.
— — — Reichert 1931.
— — — Wolff u. Blut 1931.
— Erfahrungen mit, Kübelstein 1934.
— zur Spezifizität, Cohn 1505.
Gyneclorina, Behandlung der Urethritis simplex und postgonorrhoica mit, Trost 1011.
Harnröhrengonorrhoe, weibliche, neue Behandlung, Stern 1390.
Hefepräparate, Saprophytenflora, Weichardt 1935.
Heilung der Gonorrhoe, Jadassohn 1887.
— des Trippers, Feststellung, Zieler u. Geyler 1886.
Hilfsinstrument zur Gonorrhoebehandlung, Badrian 1931.
Intraurethrale Gänge, gonorrhoische, endoskopische Ausspülung, v. Veress 1890.

Digitized by Google

Kindesalter, Feststellung der Heilung der Gonorrhoe im, Ridler 1887.
Lebendvakzine bei chronischer Gonorrhoe der Frau, Loeser 1390.
— zur praktischen Verwendung der, Langer 997.
*Milde Gonorrhoebehandlung, Hecht 1337.
*Prostatamassage, über den Mißbrauch der, Stutzin 1029.
*Provokationsprobe bei Urethritis anterior, pharmakologische, Klein 1094.
Pyoklastin bei Gonorrhoe, Epstein 1348.
Tampovagan in der Praxis, Bömer 1933.
Trypaflavinbehandlung, Prinzipielles, Skutezky 1933.
*Trypaflavininjektionen, intravenöse, Kombinationsbehandlung mit Diathermie, Philipsen 1916.
*Typhus recurrens, Behandlung der Gonorrhoe mit, Batunin, Wainstein u. Dertschinski 1518.
*Ultimatum-Urethroskop, ein praktisches und billiges Instrument für die Gonorrhoetherapie, Bruck 1032.
Urethritis gonorrhoica acuta anterior, zur Behandlung, Tyless 1347.
Urethroskop, einfaches, Bruck 1243.
Uterusexstirpation wegen chronischer Gonorrhoe, Sieber 1931.
Vakzinebehandlung, Mulzer u. Keining 1888.
Vakzinetherapie und Serodiagnose, Bucura 1933.
Vulvovaginitis gonorrhoica, Malariabehandlung, Courtin 1507.
Wasserstoffionen und des Salzes in antiseptischen Medien für die Tiefenwirkung der bakteriziden Stoffe mit Rücksicht auf Gonorrhoebehandlung, Konzentration der, Kissmeyer 1112.
Weibliche Gonorrhoe, frische, Behandlung, Stein 1934.
— — prolongierte Silbereiweißpräparate 1889.
— — Therapie, Fessler 1932.
Zervizitis, Behandlung, Simpson 2024.

Gramsche Färbung, Schumacher 1553.
Granulom, venerisches, Fischer u. v. Gusnar 1389.
Granuloma anulare. Briel 1285.
— — Liebner 1627.
— — Pachur 1623.
— — Riehl jun. 1378.
— — Schnabl 1049.
— — Behandlung mit Vakzine Vandremer, Sézary u. Duruy 1247.
— — und Erythema elevatum et diutinum, Bogdanowitsch 1346.
Granuloma inguinale, Gage 1856.
— Küttner, Kreibich 1444.
— teleangiectaticum, H. Hoffmann 1223.
— — Kerl 1780.
— — pediculatum, Jäger 1991.
Graviditätsdermatosen und künstliche Unterbrechung der Schwangerschaft, Buschke u. Curth 1696.
Grenzstrahlen, biologische Untersuchungen über, Gabriel 1558.
— Erfahrungen mit, Vogt u. Görl 159
— Wirkung auf die Haut, histologische Untersuchung, Herxheimer u. Uhlmann 1955.
Grippe, epidemisches Auftreten von Kieferwinkeldrüsenschwellungen, Plate 1324.
Grippe, Exanthem, Fessler 1779.
Grundumsatz und Hautkrankheiten, Puyon 1005.
— — — Sainz de Aja u. Puyon 10
Guttadiaphot, Parl 1850.

Haaransatz, behauptete sexuelle Bedeutung, Prieto 1784.
Haarausfall bei Feerscher Krankheit, Stein 1848.
Haare, angeborene Hypo- und Aplasie Lutz 1994.
Haar- und Nagelschwund, allgemeiner Tangl 1444.
Haartyp, männlicher, Ramond 1729.
Hämangiom der linken Kopfhälfte, durch ein wanderndes Ulcus spontan verschwunden, Schreus 1315.
*Hämangiome, Klinik und Behandlung, Fabry 1906.
Hämatom am Gesäß, rezidivierendes, Milian u. Nativelle 1638.
Haematoporphyria congenita, Kitagawa 1404.
— — Matsuoka 1387.
Hämaturie, makroskopische — als Symptom von eitrigen Entzündungen der Niere und des Nierenbeckens, Kairis u. Perlmann 1015.
— ungewöhnlicher Ursache, Oudard 1549.
Hämophile, Hämorrhagien, Emile-Weil 1561.
Hämophilie und ihre Behandlung, Llopis 1552.
Hämorrhagie, beim Neugeborenen, idiopathische, Geary 1454.
— — — — Roberts 1248.
Hämorrhagische Erkrankungen Neugeborener, Vorbeugung, Newton Kugelmass u. Fritsch 1561.

Digitized by Google

ämorrhoiden, Behandlung entzündeter, Boar 1415.
- Chininharnstoff-Hydrochlorid bei, Howard 1415.
- Diathermie und Diathermo-Koagulation, Cotte 1676.
- Galvanokaustik bei, Whitcombe 1415.
- Injektionsbehandlung bei, Meisen 1057.
- konservative Behandlung, Vermehren 2047.
ämorrhoidenoperation, Lokalanästhesie, Barber 2048.
ämosiderosen, lokalisierte und progrediente, Sellei 1955.
ämostyl, Intradermoreaktion, Lacroix u. Abulker 1641.
ändedesinfektion mit Vasoform, Süssbach 1534.
akenwurminfektion, Epidemiologisches, Fülleborn 1707.
allux valgus, operative Therapie, Lorenz 1695.
alsdrüsentumoren, tuberkulöse, akutes Auftreten, Fernbach 1743.
arn-, Geschlechts- und Hautkrankheiten, moderne Behandlungsmethoden, Colman 1296.
arn schwangerer Frauen, Wirkung auf den männlichen Genitalapparat, Brouha u. Simmonet 1962.
arnblase, Absorption aus der — bei Prüfung des Blasen-Ureteren-Rückflusses, Lundberg 2004.
— als Ausdrucksgebiet für neuropsychische Vorgänge, Vulpius 1012.
— Ausstülpung, Burgoyne Pasley 1508.
— Bilharziose der — im Irak, Neveu-Lemaire 1456.
— Drainage durch das Perineum nach suprapubischer Prostatektomie, Fullerton 1343.
— Fremdkörper bei einem Kinde, Kingreen 2003.
— Hefesaprophytie, Weiss 2005.
— Malakoplakie und inkrustierte Zystitis, Redewill 1965.
— maligne Tumoren, Behandlung, Hunt 1392.
— nicht spezifische chronische Geschwüre der, Paschkis 1320.
— Operationen in der —, technische Bemerkungen, Chetwood 1320.
— perivesikale Phlegmone, Fall von, Meyer 1549.
— Permeabilität, Fumiyo So 1509.
— Schließmuskel, Funktion des, Brenner 2003.
— Spätschädigung durch Radium, Rulle 1453.
Harnblase und Niere, funktionelle Zusammenhänge, Boeminghaus 1508.
— vesiko-intestinale Fisteln, Bailey 2000.
— Vorblase infolge tuberkulöser Sequestrierung der Prostata, Boeminghaus 2004.
Harnblasendivertikel, Schmidt 1965.
— chirurgische Pathologie und Therapie, Blum 1009.
— sogenannte echte, Lex 1012.
Harnblasendysfunktion infolge Prostataabszeß, Cumming 1965.
Harnblasenhals, Hypertrophie, Bouillié 1549.
Harnblasenkrebs, beiderseitige Ureterostomia lumbalis bei, Takahashi u. Namiki 1411.
Harnblasenleiden, organische und funktionelle, Fürbringer 1965.
Harnblasen- oder tiefe Urethralverletzung Einleitung von Luft als frühe diagnostische Maßnahme, Eisendrath u. Rolnick 1012.
Harnblasenresektion wegen Karzinom, Adler-Racz 2005.
Harnblasenruptur und Zystoskopie, Minder 1448.
Harnblasen-Scheidenfisteln, verbesserte Operation, Seifert 1493.
Harnblasenspülung, Marion 1509.
Harnblasenstein um einen Fremdkörper, Dózsa 2005.
Harnblasensteine, Behandlung, Cabot 1509.
Harnblasentumoren, Pathologie, Aschner 1392.
Harndesinfektion, physikalisch-chemische Bedingungen, Kleeberg 2033.
Harngeschlechtsorgane, verwickelte Mißbildungen der, Lentze 1962.
Harnkonkremente, Röntgendiagnostik, Baensch 2031.
— Untersuchung der, Mir-Kassimoff 1530.
Harnleiter und Nierenbecken, Verdoppelung, Harris 1493.
Harnleiterveränderungen, symmetrische, Einzig 1529.
*Harnreaktion von Hautkranken und ihre Beeinflussung durch Alkaligaben, Scholtz jr. 1066.
Harnröhre, Defekt, Fraenkel 1508.
— Karzinom der männlichen, Flamm 2003.
— männliche, Diphtheriebazillen, Wendlberger 1966.
— Strikturen, Janssen 2002.
— traumatische Ruptur, Ireland de Coucy Wheeler 1999.
— vernachlässigte vordere, Steiner 1493.

Digitized by Google

Harnröhre, weibliche, Abschürfungen der — und ihre Vermeidung, Scherbak 1966.
— — großer Stein, Garofolo 1448.
— — Hernie der, Lange 1965.
— — Striktur, Farbach 1494.
— — Zerreißung, Lee 1414.
— s. Urethra.
Harnröhrendivertikel, Simon 1508.
Harnröhren-Knopfsonden mit abschraubbarem filiformem Leitfaden, Schlagintweit 2002.
Harnröhren- und Blasenmißbildungen, Langer 1448.
Harnröhrenverengerung, Gelenkerscheinungen bei, Müller 1508.
Harnsteine bei Kindern, Smith 1014.
— im frühesten Kindesalter, Ulmer 1014.
Harnsteinbildung, sonderbare, Kaiser 1529.
Harnstoffbelastung als Nierenfunktionsprüfung, Köhler 1136.
Harntrakt, Einfluß des Gebärmutter- und Scheidenvorfalles auf den, Schmitz u. Laibe 1493.
Harnverhaltung, erstmalige Behandlung hochgradiger, Praetorius 2004.
Harnwege, Anpassungsfähigkeit des Epithels der ableitenden, Bauer 2031.
— Salvarsan bei Erkrankungen der, Loeb 1855.
— Sekundärinfektionen, Lautman 1645.
Haut als Abwehrorgan, Memmesheimer 1959.
— Empfindlichkeit gegen äußere Reize, Hayashi 1451.
— elektrische Potentiale, Keller 1852.
Hautanlage, örtliche Verschiedenheiten des Aufbaues der — junger menschlicher Embryonen, Steiner 1820.
Hautanomalien mit Mißbildungen des Knochengerüstes, Fuss 1286.
Hauteigenschaften, Versuche latente — mittels zwei- und dreizeitiger Reaktionen zu bestimmen, Lesczyński u. Blatt 1817.
*Hauterscheinungen, postskarlatinöse, Rosenthal 1469.
Hautextrakt, Einwirkung von frischem — auf das Froschherz, Enkvist 1958.
Hautgefäße, Reaktionsmechanismus der, Bettmann 1647.
Haut-, Harn- und Geschlechtskrankheiten, moderne Behandlungsmethoden, Colman 1296.
Hauthorn, klinische und experimentelle Studien, Nakamura 1386.
Hautknötchen durch einen mit einem Pilz verunreinigten Pflanzenstachel, Montpellier, Cattanei u. Cattoir 1729.
Hautkranke, Stoffwechseluntersuchungen, Lippitz 1853.
Hautkrankheiten, biochemische Untersuchungen bei, Stümpke u. So... 1654.
— örtliche und physikalische Behandl... Sibley 2023.
— praktische Differentialdiagnose, Tachau 1008.
— und Stoffwechsel, Scholtz u. L... pitz 1617.
— übersetzt von Conte, Rost 1055.
Hautoberfläche, quantitative Fettbes... mung, Pachur 1853.
Hautpilze, Einfluß der Züchtungstemp... ratur, Kadisch 1852.
*— Fortkommen der pathogenen — außerhalb des Körpers, Kadisch 1...
Hautprüfung mittels Läppchenpro... Steiner 1957.
Hautreaktion mit Blut, Teichmann 1...
Hautreaktionen vom Typus der Pa... keratose und des Ekzems nach E... spritzungen von Levurine bei In... trigo und Ekzem, Ravaut u. R... beau 1290.
Hautregionen, reaktive Empfindlichk... verschiedener — gegen pharmakod... namische Agentien, Gröbel 1662.
Hautschrift, schwarze, Hauck u. Die... 1846.
Haut- und Geschlechtskrankheiten. Ha... buch, hrsg. v. Jadassohn 1222, I...
Hefe, Blutzuckerspiegel nach peroral... Gaben von, Bickel u. Nigma... 1664.
— Vitamingehalt, Maurer 1662.
— Zuckerarten der, Watanabe 1387.
Hefen bei Hautkrankheiten, Ravaut Rabeau, Longhin u. Sloimovi... 2046.
Heißlufttrocknung bei Hautkrankheit... Boerner 1662.
Heizkissen, netzförmiges pigmentiert... papulosquamöses Erythem an den W... den durch, Gougerot u. Burn... 1246.
— ringförmige Pigmentierung mit Hyperkeratose vom Typus der durch — hervorgerufenen neben endokrinen Störungen, Louste u. Lévy-Franck... 1246.
Hemiatrophia systematisata cruris dext... et abdominis, Pollak 1046.
Hermaphroditismus, Bedeutung, Moskowicz 2049.
— und Intersexualitätslehre, Moskowicz 1533.
Herpes, experimenteller — und Immunität, Nicolau u. Kopciowska 16...
— generalisierter, Experimentelles. L... Fevre de Arric u. Cohen 168...
— gestationis, Nander 1110.

Digitized by Google

erpes im Kindesalter, Eliasberg 1685.
- recidivans digiti, Samek 1445.
- rezidivierender, des Gesichts, wahrscheinlich anaphylaktischer Natur, Ciambellotti 1050.
- tonsurans capillitii durch Trichophyton violaceum, Matras 1217.
- und Vakzine, Experimentelles über, Zurukzoglu 1687.
- zoster, Behandlung, Milian 1685.
— — Beiträge zur Frage, Glaubersohn u. Melnik 1301.
— — — — — — Glaubersohn u. Willfand 1299.
- — durch Arsen bei Lichen planus, Konrad 1377.
- — in Beziehung zu Varizella, Koschucharoff 1686.
- — im Verlaufe einer Salvarsanbehandlung, Riehl jr. 1218.
- — physikalische Behandlung, Vignal 1686.
- — und Erythema multiforme als Folge der Grippe, Joseph 1686.
- — — Lichen ruber planus (Lichenifikation?), Schallinger 1046.
- — — Varizellen, Michaud 1685.
- — Varizellen-Problem, Freund 1685.
Herpesvirus im Blute infizierter Kaninchen, Gildemeister u. Heuer 1687.
— marokkanisches, Remlinger u. Bailly 1688.
— (Marokkostamm), Urbain u. Schaeffer 1686.
— septische Neuritis beim Kaninchen durch, Kopciowska u. Stroian 1685.
Herpetische Trigeminusneuralgie, Peet 1687.
Heufieber, Behandlung, Storm van Leeuwen 1651.
— Prognose, Rackemann 1654.
— Salvamin bei, Poras 1652.
— Statistik über Behandlung, Ràmirez 1085.
Heufieberbehandlung, Hamm 1556.
— Hansen 1556.
Heuschnupfen, Heufieber, Heuasthma, Pollenallergie, Gutmann 1295.
Hexamethylentetramin, Dermatitis in der Gummiindustrie durch, Burrage 1668.
— Wirkung, Meyer 2033.
*Hirsanpasta gegen Ekzeme, Hildebrandt 1879.
Hirnrückenmarksflüssigkeit in der Dermatologie, Schönfeld 1824.
Histologie und mikroskopische Anatomie, Lehrbuch und Atlas, Sobotta 1224.
Hoden, Anwachsen von unentwickeltem — nach Einimpfung von einem Reifehormon aus dem vorderen Hypophysenlappen, Leitch Wilson 2001.
Hoden, traumatische Verlagerung, Huddy 2001.
— Konkremente im unterentwickelten, Kreibig 2027.
Hodenanheftung an einen Leistenhoden, Roche 2001.
Hodenentzündung ohne nachweisbaren Infektionsherd, Eddleman 1493.
Hodengeschwülste, Weichert 1527.
Hodenkrebs, tuberkulös infizierter, Klink 1013.
Hodentransplantate beim Ziegenbock und Widder, Retterer 1533.
Hodgkinscher Drüsentumor, toxische Hautveränderungen bei, Hachez 1314.
Hohlhandtumoren, Hammann 1712.
Homosexualität, juvenile, Boncour 2050.
— und Strafrecht, Loewenstein 2048.
Hôpital Saint-Louis, Archives Dermato-Syphiligraphiques 1058.
Hormonabsonderung, Weg der, Muto 1390.
Hormone und Immunkörper, Yun 1419.
*— endermatische Einführung von, Winkler 1483.
*Hosal und (koch)salzfreie Ernährung, Delbanco 1115.
Hospitalbrand, Altmann u. Martin 1223.
Hühnerei, Idiosynkrasie gegen, Bloch u. Gay Prieto 2025.
Hydroa vacciniformis, Popoff 2021.
— — mutilans, Schmidt-Labaume 1283.
— vacciniforme, Vitiligo, Toschkoff 1625.
Hydronephrose im Kindesalter, Mac Myn 2000.
— Resorption bei, Morison 1344.
— zur Klinik der, Hofmann 1449.
Hydrozelenflüssigkeit, Tuberkelbazillen in, Saenz 2005.
Hyperkeratosen s. auch Keratosen.
Hyperkeratosis congenita, Lutz 1994.
Hypernephrommetastasen in der Vagina, Fleischmann 2034.
— — — — Gellhorn 2033.
Hypertrichose, strichförmige, über nach sklerosierender Einspritzung entstandenem Venenstrang, Louste u. Levy-Franckel 1002.
Hypertrichosis, Hautanomalien und Mißbildungen des Knochengerüstes, Fuss 1286.
*Hyper- und Dysidrosis manuum, Einfluß der Rückenmarksdurchwärmungen auf, v. Leszczyński 1473.
Hypogenitalismus, Serdukoff 1962.
Hypophyse und weibliches Genitale, Wagner 1961.
Hypophysenanteile, funktionelle Bedeutung einzelner, Biedl 1936.

Digitized by Google

Hypophysenhormone und Pubertät, Lipschütz u. Kallas 1391.
Hypophysenvorderlappen, Antagonismus von Wachstum und Sexualhormon, Evans u. Simpson 1011.
Hypophysenvorderlappenhormon, Biologie und Klinik, Zondek 1936.
— Wirkung, Reiss u. Langendorf 1936.
Hypophysenvorderlappenimplantation bei Rhesusaffen, Ehrhardt, Wiesabder u. Focsaneanu 1963.
Hydrargyrum oxydatum flavum, Dermatitis nach, Gougerot, Barthélemy u. Uhry 1922.
Hysterische Artefakte, Hval 1952.

Ichthyosiforme Erythrodermie, Brauer 1619.
Ichthyosis congenita, Fischer 1050.
— — zur Frage, Caffier 1695.
— netzförmige Melanodermie durch Bonnet 1458.
— palmaris et plantaris, Konrad 1782.
— serpentina, Hecht-Eleda 1782.
— — drei Fälle, Toschkoff 2021.
— und Lichen planus, Rusch 1131.
— — Pityriasis rubra pilaris, Rasch 1108.
Iconographia, Dermatologica, Syphilidologica et Urologica, Kyoto (Japan) 1894.
Idiosynkrasie, ein Kapitel von körperlicher Einstellung und Umstellung, Much 1139.
Ikterus, Hautjucken bei, Rosenthal 1708.
— Verteilung des, Bienenfeld 1250.
— 2 Monate nach Psothanolbehandlung ohne hepatische oder syphilitische Antezedentien, Gaté, Bosonnet u. Michel 1293.
Immunisierung, neue, Poincloux 1650.
— perkutane, Löwenstein 1554.
Impetigo des Gesichts, konfluierende hartnäckige, spezifische Reaktionen, Prurigo der benachbarten Partien, Milian 1221.
— generalisiertes nesselartiges münzenförmiges Erythem, Milian 1221.
— herpetiformis, Popoff 1626.
— — Werthemann 1817, 1990.
— — bei einer Nichtgraviden, geheilt durch Follikulin, Migge 1855.
— — — — Virgo und Dysplasie der inneren Geschlechtsorgane, Beron 1847.
— — experimentelle Untersuchungen, Milian 2043.
— rodens und Endokarditis, Milian, Nativelle u. Caroli 2043.
Impotenz der Frau, Condamin 1532.
— epidurale Yohimbinbehandlung, Lismann 1533.
Induratio penis plastica, Loewenste 1280.
— — — Uhlmann 1284.
— — — mit Dupuytrenscher Kontraktur, Genner 1108.
*Infektion, fokale, zur Geschichte, Debanco 2014.
Infektionskranke Kinder, Versorgung Schlossmann 1736.
Infektionskrankheiten, akute, gegenseitige Beeinflussung, Ochsenius 1461.
Inflammatio cutis racemosa calorica Lehner 1631.
Injektionen, intraglutäale, Technik, Mathé 1196.
— — Schaffer 1137.
— intravenöse, einfache Stauungsmethode, Fischer 1925.
Inkontinenz, Joseph 1198.
— v. Mikulicz-Radecki 1198.
— Rosenow 1198.
— Schramm 1198.
— Spiegel 1198.
Innersekretorische Störungen, Röntgentherapie, Fleischner u. Sack 1712.
Insekten, Stiche blutsaugender, Hase 1454.
Interdigitale Erosionen, Trichophytie und Blastomykosis vortäuschend, Mitchell 1450.
Ipecacuanha, Hautfunktionsprüfung mit Stauffer 1992.

Jacquetsche Dermatitis, Nast 1620.
Japanlack, Empfindlichkeit der Haut gegen, Hayashi 1452.
Jod, Einfluß auf die Kapillaren, Semerau-Siemianowski, Rachon u. Mancewicz 1661.
— in den Körpersäften, Barkan u. Leistner 1422.
— Vorkommen in der Natur, Meinel 1294.
Jodid, innerer Kreislauf, Berger 1422.
— wucherndes, Louste, Lévy-Franckel u. Thibaut 1639.
Jodismus mit Blasen- und Pustelbildung Pagniez u. Ravina 1663.
Jodkaliumdermatitis, hypertrophierende Kristjansen 1107.
Jodüberempfindlichkeit, Fall von, Brac 1448.
Jod s. auch Syphilis 18.
*Joël, Franciscus, ein Greifswalder Professor der Medizin, Stadtphysikus und Apotheker, sein Leben und seine Werke, Schönfeld 1265.

Digitized by Google

Juckende Dermatosen, Natriumbikarbonat bei, Godinho 1994.
— — Simultanbehandlung, Mohrmann 1659.
— Hautkrankheiten, intravenöse Injektionen von Bromnatrium, Hübschmann 1383.
Jungfernschaft, Feststellung, Wachholtz 2048.

Kalilauge, Verätzungsgeschwüre durch — und braunschwarze Hyperkeratose des Handtellers, Oppenheim 1776.
*Kaliumchromatgeschwüre, Dewirtz 1801.
Kalkablagerungen, Naegeli 1993.
— in den Ohren, Dörffel 1622.
Kalkdarreichung, neue Form, Dienemann 1663.
Kalkkonkremente mit Atrophie der Haut, Sklerodermie und Melanodermie, Lortat-Jacob, Fernet u. Bureau 1246.
Kalkwirkung, Dermatosen durch, Muskatblüt 1665.
Kalzämie bei Hautkrankheiten, Covisa u. de la Cuesta 1785.
Kalziuminjektion, Medianuslähmung nach, Frankl 1556.
Kammerpflaster, Erfahrungen mit, Krafft 1697.
— — — Ruf 1697.
Kankroid s. Karzinom.
Kapillarphotographie speziell der Lippenschleimhaut, Bettmann 1847.
Karbunkel, konservative Behandlung, Grusdow 1698.
Karzinoide, multiple, und Basalzellenepitheliom, Stein 1814.
Karzinom, Adenokarzinom der Mamma bei einem Manne, Ramel 1992.
— Adenokarzinommetastasen in der Haut, Arzt 1723.
— am Auge in Bulgarien, Pascheff 1723.
— am Unterschenkel mit Drüsenmetastasen, Ritter 1243.
— Basalzellenepitheliom, Nicod 1990.
— — P. Unna jr. 1846.
— — multiples, Lutz 1994.
— Blasenresektion wegen, Adler-Rácz 2005.
— Behandlung nach Salzborn, Neumann 1720.
— chemische Diagnose, Freund 1716.
— der Haut, Löwenberg 1314.
— — — gewerbliches, O'Donovan 1449.
— — Kopfhaut, Perforation des Schädels, Sukigara 1551.
— — Mamma, Rezidiv, Bernstein 1281.
— — männlichen Harnröhre, Flamm 2003.
— — Mundhöhle, Radiumbehandlung, Cade 1253.
Karzinom der Portio, Rogge 2034.
— — Wangenschleimhaut, Uhlmann 1917.
— — — mit Übergang auf Ober- und Unterkiefer, Uhlmann 1284.
— — Hodens, embryonales, Stapler 2023.
— — inneren Vorhautblattes, Stein 1814.
— — Penis, Fessler 1133.
— durch Teer, Doleschall 1628.
— Einfluß von Vitaminschäden auf die Entstehung von, Erdmann u. Hagen 1715.
— Epitheliom, sklerodermiformes, Gougerot, Uhry u. Eliascheff 2044.
— Epithelregeneration und Krebsbildung, histologische Übereinstimmung, Müller 1721.
— Gedanken über die Natur des, Ballance 1715.
— ist lokale Immunisierung gegen — durch Bestrahlung möglich? Sokoloff 1717.
— knötchenförmige Infiltration der Kopfhaut, Wangen und des Nackens, Goldsmith 1494.
— Krebsgenese und Krebstherapie, Hochenegg 1720.
— Lippen- und Mundhöhlenbehandlung, Quick 1722.
— Lupuskarzinom, Beretvás 1820.
— — Pathogenese, Mrongovius 1221.
— Mäusekarzinom, chemotherapeutische Versuche gegen das übertragbare, Stickl 1459.
— multiples disseminiertes basozelluläres, Lomholt 1111.
— nach Brandverletzung, Stauffer 1720.
— oder Gumma der Lippe, Freud 1814.
— Pechkrebs der Brikettarbeiter in Baden und Südwales, Teutschländer 1716.
— Peniskarzinom, Pfahler u. Widmann 1966.
— Plattenepithel- des inneren Präputialblattes bei Jugendlichen, Stein 1853.
— Radiumbehandlung, Regaud 1667.
— Röntgenkarzinom der Bauchdecken mit Durchbruch in die Blase, Polano 1672.
— Rolle der Nebennierenwinde bei Entwicklung von, Sokoloff 1721.
— Skirrhus des behaarten Kopfes, Goldsmith 1998.
— Spontantumoren bei Mäusen und Krebsproblem, Heidenhain 1722.
— strahlenempfindliche Deckepithelkarzinome, Erving 1722.
— und Lymphangiom, Popoff 2021.
— X-Strahlenkarzinom auf Lupus vulgaris, Wigley u. Broster 1858.

Digitized by Google

Karzinom, Zungenkrebs, Du Bois 1993.
— zytologische Studien an oberflächlichem und tiefgreifendem, Seulberger, Schmidt u. Kröning 1717.
— s. auch Teerkarzinom.
Karzinomatöse Portioleukoplakie, Hinselmann 2033.
Kastration bei Sexualabnormitäten, Quervain 2006.
— Einfluß auf die Nasenmuscheln, Champy u. Kritch 2006.
— in der Schwangerschaft, Früh-, Waldstein 1938.
— morphologische Veränderungen bei experimenteller, Werner 1393.
— psychiatrische Indikationsstellung, Kartal 1938.
— Röntgen-, Runge 2006.
— Zucker-, Kalk- und Harnstoffgehalt im Blut nach experimenteller, Werner 1393.
Keimdrüsen niederer Wirbeltiere, therapeutische Eigenschaften, Ceni 1935.
Keloid, Kémeri 1629.
Keratodermie, Vererbung bei, Hecht 1844.
Keratolyse, Untersuchungen über, Pulewka 1658.
Keratoma dissipatum hereditarium, Fuhs 1378.
— palmare et plantare hereditarium, Beron 2021.
— — — — — Brauer 1619.
— — — — — Fürst 1284.
— — — — — mehrerer Familienmitglieder, Uhlmann 1284.
Keratosen, follikuläre, Wienert 1621.
— s. auch Hyperkeratosen.
Keratosis follicularis in cutem penetrans, Bartos 1628.
— palmaris und plantaris mit Ainhumähnlicher Zusammenziehung, Wigley 1450.
— palmo-plantaris papulosa, Erbgang bei, Fuhs 1844.
— — striata, Siemens 1819.
— spinulosa im Anschluß an Thalliumbestrahlung, Ferrari 1076.
Kerion Celsi und Lichen trichophyticus, Fuhs 1135.
Kinematographische Aufnahmen von Dermatosen, Höfer 1844.
Klitoris, Paraphimose der, Willan 1414.
Klopstock-Neuberg-Reaktion bei Tuberkulose der Haut, Blumenthal u. Reiss 1891.
Knochendystrophie, Gaté, Bosonnet u. Michel 1644.
Kochsalzarme Diät, Hosal bei, Löhr 1664.
Kochsalzinjektionen, Anwendung intrakutaner — in der Dermatologie, Sikrepa 1113.
Kohabitationsverletzungen, Falk 1532.
Kohlenbogen- und Quecksilberlicht, physikalische Untersuchungen, Griffith 1674.
Kohlenstaubtätowierung durch Unfall, Scholtz 1622.
Kokzidien-Granulom, Burgess 1137.
Komplementablenkungsreaktionen nach Besredka und Klopstock-Neuberg, Loben u. Glaum 1747.
— — Klopstock-Neuberg bei Beurteilung allergischer Zustände, Loben u. Glaum 1747.
Kondylom, spitzes s. Condyloma acuminatum.
Kondylome, spitze, karzinomähnliche, Frei 1848.
Kongelationen und Pernionen, Spitzer 1376.
Kongreß für Dermatologie und Syphilis, VIII. internationaler — in Kopenhagen 1930 1086.
Konstitutionsforschung, Grundprobleme der, Günther 1412.
Kolibazillen, Dermatose durch, de Morera 1222.
Kosmetik, moderne — unter Berücksichtigung der chirurgischen Kosmetik, Bab 1055.
Kosmetische Hautleiden, Behandlung unter besonderer Berücksichtigung der physikalischen Heilmethode und der narbenlosen Operationsweisen, Kromayer 1008.
Krätze, Bekämpfung, Poscu 1731.
— in der Ukraine, Marsejew 1321.
— komplizierte, Behandlung, Brocq 1461.
— praktische Notizen, Broco 1322.
— wirtschaftliche Behandlung, Nottebaum 1731.
Krampfadern, Zustandekommen, Gutknecht 1198.
— s. Varizen.
Krampfaderverödung, Indikation, Kazda 1681.
— mit Varicophtin, Nekrose nach, Hesse 1682.
Krankheitsbereitschaft und vegetatives Nervensystem, Müller, E. F. u. Petersen 1085.
Kraurosis vulvae, Frieboes 1317.
— — Graves u. Smith 2034.
Krebs der Haut, Kongreß über — in Barcelona 1018.
Krebskrankheit, die Lehre von der — von den ältesten Zeiten bis zur Gegenwart, Wolff 1056.
Krebsproblem, zum, Brüda 1715.

Digitized by Google

Krebs s. auch Epitheliom, Karzinom.
Kryptorchismus und Leistenbruch bei eineiigen Zwillingen, Birkenfeld 2029.
— Behandlung, Brunzema 2027.
Kuhhaarabszesse und Melkerschwielen, Oppenheim 1214.

La-li-to, eine infektiöse Erkrankung des Kopfes in China, Moriyama 1409.
Landmannshaut, Epitheliome, Cutis rhomboidalis nuchae, Oppenheim 1131.
Langerhanssche Zellen, historische Entwicklung der Lehre, Bloch 1992.
* Laporteadermatitis. Experimentelle Untersuchungen, Imschenetzky 1087.
Läppchenprobe, Hautprüfung mittels, Steiner 1957.
Lebertherapie bei Intoxikationszuständen, Infektionen und Psoriasis, Spiethoff 1864.
Leichenblut, Hautreaktion mit, Rössle 1990.
Leinersche Erkrankung s. Erythrodermia desquamativa.
Leishmania bei Eidechsen, David 1704.
— tropica, Virulenz der Kulturen für die weiße Maus, Parrot 1457.
— Übertragung durch Biß, Adler und Theodor 1703.
Leishmaniasis in Palästina, Syrien und Mesopotamien, Adler u. Theodor 1704.
Leishmaniavakzine, Buss 1457.
Leishmaniosis cutis, zur Kasuistik, Chrystin 1347.
— der Haut in Rußland, Agronik 1851.
Leistenbruch bei Zwillingen, Birkenfeld 2029.
Leistenhoden, Operation, Schloessmann 1393.
Lepra, Abnahme in Norwegen, Lie 1952.
— Archivos de, 1086.
— bakteriologische Diagnose, Leger 1324.
— Bedeutung des Insults für die Ätiologie, Braul 1741.
— bei einem Säugling, Crozier 1741.
— der Nasenschleimhaut, Behandlung, Rose 1463.
— Erforschung der Schweißdrüsenfunktion an Hautmanifestationen der — durch die Ionisationsmethode mit Pilokarpin, Jeanselme, Giraudeau u. Bureau 1289.
— Fall von, Pinard, Rabut u. Apricosoff 1638.
— gemischte, Naegeli 1994.
— Heilerfolge bei, Olpp 1325.
— in den Vereinigten Staaten, Hopkins u. Denney 1740.
— Isolagglutination, Omichi 1386.
— maculosa bei Negern, Marchoux 2046.
Lepra maculosa der Schwarzen, Marchoux 1921.
— Lungenveränderungen, Soto u. Enterria 1786.
— Senkungsgeschwindigkeit der roten Blutkörperchen bei, Hayashi 1409.
— Sichtbarkeit der leprösen Nervenerkrankung in der Kornea an der Spaltlampe, Minder 1741.
— Spirochätenantigen, von Klopstock bei Lepra und Syphilis, Martin 1788.
— tuberosa in Ägypten erworben, Nicolas u. Dacassagne 1292.
— unbedeutende Anzeichen der beginnenden, Leger 1741.
— Veränderungen des behaarten Kopfes, Davison 1741.
— WR im Serum und Liquoruntersuchungen, Salminen 1056.
— zwei Fälle, Schwierigkeit der Diagnose, Barbier 1291.
Lepraantigen zur Diagnose, Bejarano u. Enterria 1783.
Lepratuberkuloide der Haut und der Dermoidzysten, Hamdi 1740.
Leprazelle, Ursprung der — in Gewebskulturen, Friedheim 1463.
Leucoderma colli, axillae et abdominis in den Headschen Zonen, Jersild 1111.
— reticulare, Dohi 1550.
Leukämid, fleckförmiges, Genner 1108.
Leukämie, Erythrodermie bei lymphatischer, Oppenheim 1776.
— kleinzellige lymphatische, Geiger 1816.
— Priapismus bei, Stern 2004.
— Urtikaria bei, Weissenbach 2045.
Leukämische Erythrodermie, Theodorescu 1343.
Leukämischer Priapismus, Röntgentherapie, Krause 1964.
Leukoplakia oris, Lilienstein 1243.
— — Lutz 1994.
Leukoplakie — Karzinom der Portio, Rogge 2034.
Levurine, Hautreaktionen vom Typus der Parakeratose und des Ekzems nach Einspritzungen von, Ravaut und Rabeau 1290.
Lichen acuminatus et planus, Briel 1285.
— — und planus, kombiniert, Vohwinkel 1313.
— nitidus, Brauer 1619.
— — Watanabe 1410.
— — generalisatus, Fischer 1049.
— — und Lichen planus, Vereinigung von, Rabut u. Guex 1246.
— obtusus, Kasztor 1050.
— — Vohwinkel 1955.
— planus, Buschke 1104.
— — Little 2025.
— — acutus und Arsenobenzol, Dogali 1052.

Digitized by Google

Lichen planus, akuter, Little 1495.
— — ähnlich Lichen acuminatus, Freud 1814.
— — am Hinterkopf, Schumacher 1623.
— — auf Grund der Daten der Poliklinik G. W. J. (Moskau), Gorbulew 1078.
— — corneus, Kristjansen 1109.
— — der Mundschleimhaut, Balban 1214.
— — — — isolierter, Hitschmann 1776.
— — — Wangen- und Zungenschleimhaut, Dufke 1044.
— — disseminatus, Popoff 2020.
— — generalisierter, geheilt durch Röntgenbestrahlung der Achselhöhle (Sympathikus), Gouin u. Bienvenue 1002.
— — intravenöse Injektionen von Bromnatrium, Hübschmann 1383.
— — isolierter — der Mundschleimhaut, Koschucharoff 1626.
— — oder Mycosis fungoides? Hermann 1283.
— — Röntgenbehandlung der Wirbelsäule, Driver 1449.
— — Röntgendorsalbestrahlung, Hugo Müller 1279.
— — und Herpes zoster, Schallinger 1046.
— — — Ichthyosis, Rusch 1131.
— — — Lichen nitidus, Vereinigung von, Rabut u. Guex 1246.
— ruber, Theorie über die Pathogenese, Šamberger 1381.
— — Gottron 997.
— —? Ritter 1243.
— — hypertrophicus, Pemphigus vulgaris mit Beginn auf einem alten Fleck von, Lomholt 1111.
— scrofulosorum, Blumenthal 1103.
— — Samek 1445.
— — und Lupus erythematodes, Koschucharoff 1625.
— spinulosus und Pseudo-Pelade Brocq, Photinos 1247.
— tumidus, Bartos 1628.
— Vidal s. auch Neurodermitis.
Lichenifikation géante, Zoon 1552.
— unter dem Bilde des Lichen ruber acuminatus, Kreibich 1047.
Lichenoide Dermatitis mit Pagetschem Knochenleiden, Gougerot u. Blum 1637.
— Dermatose, strichförmige, Brauer 1620.
— Eruption durch Gold, Gougerot, Burnier u. Photinos 1637.
— — und Stomatitis mit Leukokeratosen und Ulzerationen nach Goldbehandlung, Gougerot, Burnier u. Photinos 1245.
Lichenoide und purpuraartige Dermatitis, Gougerot, Eliascheff u. Blum 2045.
Licht als Krankheitsursache, Hausmann 1666.
— und Immunität, Holthusen 1558.
Lichtbiologie, Probleme, Kollath 1555.
Lichtdermatose (Prurigo aestivalis) durch den langwelligen Anteil des Sonnenspektrums; lichtschützende Wirkung des Resorzins, Urbach u. Konrad 1670.
— — — — gelbroten Anteil des Spektrums, Urbach 1781.
Lichtdurchlässigkeit neuer ultraviolettdurchlässiger Fenstergläser durch Sonnenbestrahlung und Atmosphärilien, Beeinflussung der, Suhrmann 1675.
Lichtforschung, Bedeutung für die Eosphylaxie, Memmesheimer 1558.
Lichtquellen, Kreislaufveränderungen in der Haut nach Bestrahlungen mit verschiedenen Lichtquellen, Haxthausen 1142.
Lichttherapie, klinische Bedeutung der Desensibilisation (Antiphotokatalyse) in der, Hufnagel 1674.
— Physikalische und biologische Probleme in der, Pohle u. Sawyer 1141.
Lichtschutz, Miescher 1851.
Licht, Wirkungen auf gesunde und kranke Haut, Rost u. Keller 1788.
Lineäre Dermatitis, lichenoide, Brack 1995.
— Hautveränderung ähnlich Berlock-Dermatitis, Dombrowski 1957.
Lipodystrophia progressiva am Oberkörper, Hufnagel 1001.
Lipogranulomatosis subcutanea, Makai 1248.
Lipoidimmunisierung, experimentelle Untersuchungen über die, Nakamura 1411.
Lipoidlösliche Stoffe, Hautveränderungen durch, Jorstad u. Laue 1996.
Lipoidose der Haut und Schleimhaut, Trachealstenose, Tracheotomie, Urbach 1134.
— familiäre, durch Diabetes, Urbach 1820.
Lipomatose, symmetrische, Gaté, Bosonnet u. Michel 1643.
Lipomatosis, regionäre, nichtsymmetrische der Unterextremität eines kleinen Kindes, Gougerot, Cohen u. Thiroloix 1001.
Lipomwanderung, eine, Osterland 1713.
Lippenschleimhaut, Kapillarphotographie an der, Bettmann 1847.
Livedo calorica, Fuhs 1378.
— ex frigore, Kunewälder 1778.

Digitized by Google

Livedo racemosa, Rusch 1131.
Lumbalpunktion, Apparat zur, Nemenow 1673.
Lupöses Gewebe, Eigentümlichkeiten der pathologischen Anatomie der Tuberkulose bei durch — infizierten Meerschweinchen, Wail 1748.
Lupoid Boeck, Briel 1285.
*— — Fall von disseminiertem, Briel 1233.
— Boecksches, Schallinger 1046.
— — im Anfangsstadium, Arzt 1782.
Lupus erythematodes? Bloch 1991.
— — Gougerot u. Blum 2044.
— — Kropatsch 1375.
— — Lutz 1994.
— — Naegeli 1993.
— — Samek 1445.
— — Schauloff 1714.
— — Soll 1281.
— — Volk 1777.
— — acutus, Gawalowski 1384.
— — — Gawalowsky 1635.
— — akuter, mit Goldsalzen behandelt, Hudelo, Rabut u. Guex 1003.
— — Amophos bei, Fuss 1280.
— — auf Drüsennarbe, Freund 1104.
— — behandelt mit Goldchlorid, Haxthausen 1109.
— — diffusus, Sibley 2025.
— — Goldbehandlung, Schauloff 2020.
— — Goldchlorid bei, Haxthausen 1953.
— — behandelt mit Goldchlorid, kokardenförmiges schuppendes Erythem an den Oberschenkeln, Haxthausen 1111.
— — Behandlung mit Goldpräparaten, Davies 1251.
— — — — — Flarer u. Peracchia 1075.
— — disseminatus subacutus, Matras 1379.
— — der Lippen, Fürst 1285.
— — — Mundschleimhaut, isolierter, Fuhs 1214.
— — — Nase, Epitheliom auf, Burnier 1004.
— — des Gesichts und des behaarten Kopfes, Fuss 1286.
— — disseminatus, Matras 1815.
— — Hyperkeratose der Schweißdrüsenmündungen, Wakamatsu 1458.
*— — inwiefern ist — von allgemeinen Faktoren abhängig? Freund 1939.
— — Krysolgan bei, Schreus 1314.
— — mit Lichtüberempfindlichkeit, Samek 1445.
— — Triphal bei, Junkermann 1313.
— — mit Lokalisation an der Volarfläche der Finger und Hände, Lomholt 1111.
— — Spirobismolbehandlung, Hugo Müller 1279.
Lupus erythematodes und Lichen scrofulosorum, Koschucharoff 1625.
— — Wismutbehandlung, Nicolas, Lacassagne u. Rousset 1644.
— — Wismut bei, Ledo 1785.
— — — — Sainz de Aja 1783.
— — Wismutinjektionen, Nicolas, Lacassagne u. Rousset 1713.
— follicularis Kaposi, Wiedmann 1378.
Lupuskarzinom, Beitrag zur Frage der multiplen Tumoren und Röntgenbehandlung des Lupus, Beretvás 1820.
Lupus pernio, Dufke 1047.
— — (Sarkoid Boeck), Genner 1112.
— — zur Lehre, Olessow u. Lewin 1646.
— vulgaris, Behandlung mit Goldpräparaten, Flarer u. Peracchia 1075.
— — — — Splenotrat, Mahlo 1753.
— — bei einem Hereditärluetischen, Deshayes 1645.
— — follicularis, Wiedmann 1815.
— — der Nase und Fordyceesche Krankheit an der Oberlippe, Hermann 1284.
— — — Schleimhäute, Arawiskij 1349.
— — eczematisatus, Fischer 1050.
— — exulcerans, Baer 1280.
— — follicularis durch Kohlenbogenlichtbad geheilt, Lomholt 1111.
— — Intensivbestrahlung mit ultraviolettem Licht, Bloch 1992.
— — Karzinom, Pathogenese, Mrongovius 1221.
— — kultureller Nachweis von Tuberkelbazillen bei, Keil 1854.
— — miliaris explosivus disseminatus, Lewith 1048.
— — — disseminatus, Cisowsky 1814.
— — neues kombiniertes Verfahren zur Behandlung, Demuth 1855.
— — örtliche Antigenbehandlung, Hufschmidt 1748.
— — papillomatosus der Zunge, Volk 1777.
— — serpiginosus mutilans et elephantiasticus, Riehl jr. 1782.
*— — Sonderstellung der Oberlippe bei Ausbreitung des, Rothman u. Klebe 1019.
— — und erythematosus, Hugo Müller 1279.
— — — Syphilis, Hudelo u. Rabut 1748.
— — verrucosus, Spitzer 1814.
— — von kolossaler Ausdehnung, Lomholt 1111.
— — wechselndes Aussehen und Menge der Zellreaktion bei, Heiberg 1753.
— — X-Strahlenkarzinom auf, Wigley u. Broster 1858.

Digitized by Google

Lymphadenose der Haut, Rössle 1990.
Lymphangiektatische Zyste der kleinen Schamlippe, Lunsford u. Schauffler 1996.
Lymphangiom und Karzinom, Popoff 2021.
Lymphangioma circumscriptum, Haxthausen 1109.
— cutis colli, Lomholt 1111.
— multiplex cysticum, Dufke 1048.
Lymphangitis, chronische knötchenförmige, Ramel 1993.
Lymphknoten, Reaktion der — bei Reinfektion, Meyenburg 1656.
Lymphoblastome, Keim 1449.
Lymphogranuloma inguinale, Fischer 1446.
— — Hellerström 1080.
— — 5 Fälle, Samek 1048.
— — und seine Beziehungen zum Syphilôme anorectale, Koppel 1928.
— — — klimatische Bubonen, Hermans 1505.
Lymphogranulomatose, Michael 1104.
— Pruritus bei, Arzt 1216.
Lymphogranulomatosis, bösartiges Wachstum bei, Freifeld 1253.
— Drüsenschmelzung bei, Mascher 1745.
— Eintrittspforte des Virus der, Paltauf 1749.
— Erkrankung der kleinen Gefäße bei, Dell'Acqua 1749.
— inguinalis, Gaté u. Michel 1641.
— — Ätiologie, Musger 1388.
— — Nicolas, Favre u. Lebeuf 1641.
— — de la Portilla 1785.
— — im Gefolge eines mit Dmelcos geheilten Schankerbubo, Mischinfektion, Gaté, Bosonnet u. Michel 1293.
— — intravenöse Einspritzungen von Kupfer-Ammoniumsulfat, G. u. A. Petges u. David-Chaussée 1290.
— — Pseudoimpfschanker, Nicolas, Lebeuf u. Rousset 1642.
— — Reinfektion oder Superinfektion bei, Kitchevatz 1290.
— maligna, lange Remissionen durch Röntgentherapie, Roch, Gilbert u. Babaiantz 1745.
— und andere verallgemeinerte Granulome der Lymphknoten, Terplan u. Mittelbach 1751.
— und Dermolipodystrophie im Verlaufe einer in Entwicklung begriffenen Syphilis, Hufnagel 1244.
— zur pathologischen Anatomie, Brandt 1754.
Lymphosarcomatosis cutis, Naegeli 1993.
Lymphosklerose und Myelose, Exantheme bei, Arzt 1847.
Lymphskrotum, Weinberger 1049.
Lymphstauung der Penishaut als Folge gonorrhoischer Lymphadenitis, Samek 1048.
Lymphzysten des Nackens bei Kindern, Radium bei, Figi 1673.

Magnesiumchlorat in der Urologie. Phélip 1550.
Magnesiumpräparat, wertvolles — in der Dermatologie, Trýb 1819.
Majocchische Krankheit s. Purpura anularis telangiectodes 1856.
Malakoplakie s. Harnblase.
Malaria, Behandlung und Diagnose, Lee 1733.
— tertiana, Übertragung von latenter — durch Bluttransfusion, Schnitzler 1738.
— Veränderungen in der Milz, Photakis 1739.
— zur Frage der kongenitalen, Machwiladse 1324.
Mamilla, lymphatisches Gewebe in der, Kengyel 1648.
Masern, disseminierte verruköse Tuberkulose nach, Sézary u. Poumalloux 2045.
— Enzephalitis nach, Bregman u. Poncz 1732.
— und Scharlach, kutane Adrenalinempfindlichkeit, Rueff 1462.
Medikamentöse Dermatitis auf früherem Erythema solare, Simon u. Coignerai 1002.
Melanodermie mit Atrophie der Haut, Sklerodermie und Kalkkonkrementen, Lortat-Jacob, Fernet u. Bureau 1246.
— netzförmige, durch Ichthyosis, Bonnet 1458.
— punktförmige, Corsi 1494.
— von der Milz ausgehend, Loeper, Ravier u. Lesure 1710.
Melanom, Miescher 1992.
— gestieltes, mit Achromie, Ramel 1989.
*Melanosarkom der Mundschleimhaut, * Fuhs u. Kumer 1867.
Melanosen, Dermatosen und Toxikodermien der Schwangerschaft, Selitzkij 1707.
Melanosis corii degenerativa, eine neue Pigmentdermatose, Siemens 1819.
Melanotischer Tumor der Leistendrüsen, Lacassagne u. Rousset 1642.
Melkerknoten, Betz 1285.
Melkerschwielen und Kuhhaarabsence, Oppenheim 1214.
*Melorheostose Léri in Kombination mit Trophödem Meige, Goldschlag 1761.

Digitized by Google

Menstruelle erysipeloide Dermatitis, Bludowa 1078.
Mesothorium und Radium, Kuznitzky Guhrauer 1788.
Mikroben, Veränderlichkeit der, Melnyk 1416.
Mikroskopische Demonstrationen, Herxheimer 1286.
Mikrosporie der Haut, Barbier 1291, 1921.
*— — Kinder, Werther 2007.
— Thalliumsalze gegen, Pardo-Castello, Mestre u. Rio 1138.
Miktion, Physiologie, Redewill 1508.
Milbenerkrankungen beim Menschen, Mallinckrodt-Haupt 1855.
Milchinjektion, Technik, Liebermann 1662, 1664.
Miliarlupoid Boeck, Ätiologie des, Watanabe u. Moriyama 1411.
Milium und Hornzyste, Pathogenese, Fujiwara 1412.
Milzbrand, Sobernheim 1223.
— Behandlung, Djatschenko 1700.
— — auf dem Lande, Momtschenko 1697.
— — mit d'Herelleschen Bakteriophagen, Raiga 1456.
— multipler, Aschtschenlow 1697.
— Neosalvarsantherapie, Ermilow u. Golotina 1697.
— Rolle der Haut bei Gewinnung von Antianthraxseren, Kudrjawzew u. Romanow 1456.
— — — Wanzen und Zecken bei Übertragung, Rosenholz u. Owsjannikowa 1456.
Milzbrandähnlicher Bazillenbefund bei einer Hauterkrankung, Richter u. Walther 1700.
Milzbrandbazillus, Veränderung der Kolonien, Sordelli u. Harispe 1417.
Milzbrandseren, Wertbestimmung, Sordelli, Ferrari u. Mayer 1418.
Milzbrandserum, neue Gewinnungsmethode von hochwertigem und spezifischem präzipitierendem, Rosenberg u. Romanow 1083.
— Reinigung, Wernicke u. Modern 1418.
Mode und Dermatosen, Levy-Franckel u. Juster 1197.
Möbelpolierer, Dermatosen der, Wedrow 1664.
Molluscum contagiosum, Aronstam 2023.
— — giganteum, Riehl jr. 1378.
— — solitäres exulzeriertes der Oberlippe, ein Lippenkarzinom vortäuschend, Sklawunos 1251.
— — und türkische Bäder, Crowley 1451.
Monilethrix, Sibley 2025.
Monilia der Zunge und Lippen, Wigley 2024.
— ähnlicher Pilz, neuer, Thienes 1857.
Moniliasis der Lunge, Allergie der Haut bei, Balog u. Grossi 1956.
Mononukleose, infektiöse, Drüsenfieber, Angina mit lymphozytärer Reaktion, Schwarz 1724.
Morbus maculosus Werlhofii in der Gravidität, Hammerschlag 1677.
Morgagnische Hydatide, Abdrehung, Broster u. Coyte 1510.
— — Torsion, Abernethy 1510.
Morphaea, klinische, mit tuberkulös-histologischem Befund, Goldsmith 1857.
— 2 Fälle, Freund 1104.
Moulagen, interessante, Mulzer 1846.
Mund, Fötor, Behandlung, Boas 1724.
Mundhöhle, bösartige Neubildungen, Behandlung, Morgan 1253.
— Karzinom der, Radiumbehandlung, Cade 1253.
Mundschleimhaut bei Japanern, Pigmentation, Mine 1387.
Mutterkornpräparate und Gangrän, Spiro 1248.
Mycetom des Fußes mit weißen Körnern, Delamare u. Gatti 1730.
Mycosis fungoides, Brauer 1619.
— — Geiger 1134.
— — Genner 1112.
— — Jacobs 1313.
— — Kerl 1132.
— — Liebner 1627.
— —? Lutz 1995.
— — d'emblée, Kerl 1780.
— — Metastasenbildung bei, Moncorps 1852.
— — oder Lichen planus, Hermann 1283.
— — prämykotische Erythrodermie mit Pigmentierung, Gougerot u. Burnier 1001.
— — zu Bodins und Mme Chevrels Untersuchungen über die Ätiologie der, Hissard 1002.
Mykologie, Bedeutung der Nährbodenalkalität in der, Kadisch 1317.
Mykosen, Vakzinebehandlung, Jausion u. Sohier 1922, 1923.
Mykotische Affektion, Haslund 1107.
Myomatosis cutis, Fischer 1050.
Myositis, Dermato-, Lehmkuhl 1708.
— — Wassiljew u. Eitwied 1707.
Myxochondroepitheliom, Picard 1285.
Myxödem, ein mit synthetisch dargestelltem Thyroxin behandelter Fall, Holboll 1251.
Myxoedema tuberosum Jadassohn-Doesseker, erster französischer Fall, Gougerot u. Eliascheff 1289.

Digitized by Google

Nachkommenschaft, Fürth 1497.
Nägel, Atrophie der — bei Epidermolysis bullosa hereditaria, Genner 1109.
— Dystrophia unguium mediana canaliformis, Ledo 1787.
— erbliche Dystrophie der, Thompson 1298.
— gesteigertes Wachstum in der Schwangerschaft, Halban u. Spitzer 1728.
Nagelerkrankung bei Metallarbeitern, Matussow 1729.
— Brinitzer 1243.
— Veress 1853.
— berufliche, Oppenheim 1130.
Nagelerkrankungen, Behandlung der häufigsten, Fabry 1297.
Nagelfalzkapillaren bei Schülern, Schmidt 1416.
Nagelkrankheiten, Röntgenbehandlung, Uhlmann 1729.
Nagelschwund, allgemeiner, Tangl 1444.
Nagelveränderung bei Filzarbeiterin, Oppenheim 1813.
— — eineiigen Zwillingen, symmetrische, Scholtz 1622.
Narbenkeloid, Engelbrecht 1623.
Nasenplastik und Mammaplastik, Joseph 1055.
Natriumthiosulfat, Giftwirkung und Blutveränderungen bei intravenöser Anwendung, Goldblatt u. Deunie 1197.
Naevi, Bindegewebs-, Talalow 1346.
Naevokarzinom der Schläfe, Nicolas, Coste u. Rousset 1644.
Naevus anaemicus, Muskatblüt 1345.
— — Voerner, Untersuchung eines Falles von, Meineri 1502.
— angiokeratosus, Fuhs 1815.
*— aplasticus, hereditärer symmetrischer systematisierter — bei 38 Personen, Brauer 1163.
— — — Brauer 1619.
— atrophicans unilateralis mit Komedonen, Bolle 1818.
— atrophique comédonien, Bloch 1991.
— blauer, Bloch 1991.
*— — zur Histologie, Fischer 1755.
— brauner behaarter, Bloch 1991.
— fibromatosus, Haber 1049.
— flammeus und Hydrophthalmus, Safar 1779.
— in Gestalt von Cutis verticis gyrata, Brauer 1620.
— kapillärer hämangiektatischer, und Naevus anaemicus, Beziehung zum Nervensystem, Weber 1857.
— lymph- et haemangiomatosus, Matras 1217.
— pilosus et pigmentosus, Lutz 1994.
— — — — Stein 1719.
Naevus Pringle, gehäuftes Vorkommen in einer Familie, Kerl 1845.
— sebaceus mit Hauthorn, Genner 1109.
— tuberopigmentosus, Popoff 1625.
— unius lateris, Fessler 1813.
Naevuskarzinom, Kreibich 1047.
*Naevuszellen, Schwierigkeiten der histogenetischen Ableitung, Kaiserling 1153.
Nebenhodenaffektionen, nichtspezifische, Suren 2028.
Nebenhodenentzündung, Beitrag zur Entstehung der — seltsame Wanderung eines Geschosses, Mühlpfordt 1168.
*— Entstehung von — durch Samenleiterbewegungen, Frey 1175.
Nebenscheiden, rudimentäre, Ottow 1413.
Nephritis, Hautempfindlichkeit bei experimenteller toxischer, Matsumoto 1387.
Nephrolithiasis, Beiträge zur modernen Diagnostik und Therapie, Kairis u. Zeiss 1136.
Nervensystem, vegetatives, und Krankheitsbereitschaft, Müller u. Petersen 1085.
Neubildungen, bösartige, der Mundhöhle, Behandlung, Morgan 1253.
Neurinom, multiples, Balban 1375.
Neurodermitis circumscripta, Geschichte, Klinik und pathologische Anatomie der, Maschkilleison u. Jukeliss 1347.
— disseminata und Prurigo, Hermann 1284.
— nodularis, Liebner 1627.
— und Dermatitis e radiis, Baer 1281.
— vegetans nach Ekzem, Hermann 1284.
— s. auch Lichen Vidal.
Neurome, unausgereifte multiple, Matras 1782.
Nickelkrätze, Riehl jun. 1815.
Nickelekzem, Jadassohn u. Schaaf 1956.
Nicolas-Durand-Favresche Erkrankung, Urbach 1133.
— — Ätiologie, Musger 1388, 1847.
Nicolas-Favresche Erkrankung behandelt mit intravenösen Einspritzungen von Kupfer-Ammoniumsulfat, G. u. A. Petges u. David-Chaussée 1290.
— — im Gefolge eines mit Dmelcos geheilten Schankerbubo, Mischinfektion, Gaté, Bosonnet u. Michel 1293.
— — Reinfektion oder Superinfektion, G. u. A. Petges u. David-Chaussée 1290.
Niere des Lungentuberkulösen, funktionelle Beurteilung, Deist 1136.
— kongenitale Dystopie, Talmann 1013.

Digitized by Google

iere, Nierenbecken und Ureter bei akuten Stauungszuständen, röntgenologische Untersuchungen über Resorption schattengebender Lösungen in Hohlorganen besonders, Boeminghaus 1673.
- Phenolsulfophthaleinprobe bei experimenteller Tuberkulose bei nur einer, de Rom 1549.
- Pyelogramm einer Doppelniere, Llewellyn Davies 2002.
- und Harnleiter, klinische Bilder von Mißbildungen an, Grauhan 1493.
- zystische Erkrankung der, Meltzer 1344.
Nierenbecken, Hörbarmachung peristaltischer Bewegungen, Haebler 1136.
- und Ureterverdoppelung, Takahashi u. Ichikawa 1409.
Nierenbett, Gasfüllung, diagnostischer Wert, Noszkay 2032.
Nierenfunktionsprüfung, Harnstoffbelastung als, Köhler 1136.
Nierengeschwulst von seltener Form, Illés 2031.
Nierenhilus, abnorme Lage, Priman 1394.
Niereninfektion, aszendierende, Nichtvorkommen, Grasso 1546.
Niereninsuffizienz, Busch 1198.
— v. Lichtenberg 1198.
— Necker 1198.
Nierenpathologie, Ferdinand Widal und die, Lemierre 1546.
Nierensteine, doppelseitige, Boretti 2024.
Nierentumoren, pyelographische Diagnose, Craig u. Lee-Brown 1344.
Nieren- und Harnleitersteine, doppelseitige, Reuter 1529.
Nierenzysten, solitäre, Krogius 1528.
Noma, Altmann u. Martin 1223.
Novokain-Adrenalin, Tod nach Injektion in die Mandelgegend 1112.
Novokaindermatitis, Smelow 1665.
Novoprotin, Erfahrungen und Erfolge mit, Gaschke 1113.
Nucplascoll, Färbung mit, Herxheimer 1286.

Ödem, angioneurotisches, Fall von, Stolz 1320.
— Salyrgan bei, Barker u. O'hare 1454.
Ölakne, Balban 1776.
Ölgeschwulst, Klinik und Histologie, Peyri u. Cardenal 1711.
Oidiomykose der Haut in Japan, kausale Forschung, Hasegawa 1411.
— interdigitale, Truffi 1051.
Onanie im Kindesalter, zur Frage der, Boenheim 1058.
Onychogryphosis, Fischer 1050.
— Schmidt 1110.
Onychoschisis, Lutz 1994.
Orchitis, traumatische, Wesson 1510.
Organhormone und Organtherapie, Bier 1962.
Orientbeule, direkte Übertragbarkeit, Parrot 1702.
— Konservierung des Virus, Parrot 1457.
— Vakzination gegen, Parrot 1701.
Orientbeulen, 102 — bei einem Kranken, Doucas 1924.
Ovarialhormon, Lahm 1935.
— Bildungsstätte, Lahm 1507.
— „Follikulin", Joseph u. Raschkes 1963.
— Stellung in der Hormonreihe, Csépai, Fornet u. Pellathy 1960.
*Ovarialhormonwirkung auf einige Hauterkrankungen, Bormann 1441.
Ovarialpräparate des Handels, Prüfung, Kochmann 1114.
— — — — Kochmann 1963.
Ovarienextrakte, Einfluß auf Blut-pH, Imparato 1507.
Ovarium, Adenoma tubulare testiculare, ovotestis, Neumann 1414.
— der Henne, Zufuhr auf Kaulquappen, Moschini 1507.
— Hiluszellen, Pawlowski 1960.
— Hormone des, Probstner 1961.
Oxalurie u. Phosphaturie, Kollert 2032.
Oxyuriasis, Analgeschwüre, Le Clerc 2047.

Pagetsche Erkrankung, Schumacher 1623.
— — Uhlmann 1284.
— — der Vulva, Drake 1450.
— — oder Melanom, Miescher 1992.
Panaritium, Behandlung mit d'Herelleschen Bakteriophagen, Raiga 1699.
— gangraenosum, Honigmann 1700.
Papeln, pseudosyphilitische, Kristjansen 1110.
Papillomatöse Affektion am Kinn, Gougerot u. Burnier 1001.
Papillomatose, Behandlung mit Thuja, Coutinho 1702.
Paracelsus-Gesellschaft 1142.
Paraffininjektion, Fremdkörpertumoren nach, Spitzmüller 1657.
Paraffinome, Fuhs 1778.
Parakeratose in Medaillonform nach Art der Pityriasis rosea auf dem Boden einer infizierten Wunde, Milian u. Launay 1221.
Parakeratosis variegata, Gottron 997.
Parapsoriasis, Fessler 1133.
— Flamm 1627.
— Kristjansen 1110.
— en plaques, Haller 1627.
— mit Leukoderma, Kristjansen 1109.
—? Lomholt 1112.

Digitized by Google

Parasiten der Haut, Pick 1224.
— tierische, des Menschen und der Haustiere, Reichenow u. Wülker 1079.
— und Wirtzelle, Dufrenoy 1649.
Pasten, Wirkung, Percival 1858.
Pathologische Anatomie, Taschenbuch, v. Gierke 1010.
Pathomimia cutanea, Rasch 1952.
Pathomimie der Haut, Fall von, Gaté, Bosonnet u. Michel 1293.
Pellagra, Fall von, Popel 1346.
— Hauterscheinungen der, Rille 2022.
— in Georgien, Endemie der, Machwiladse 1250.
— morphologische Veränderungen des Blutes, Machwiladse 1709.
— Pathogenese der, Said Djemil 1250.
— Rattenpellagra, über den verhütenden Faktor der, Kollath 1705.
Pellagroide Hautveränderung durch Carcinoma ventriculi, Beron 2021.
Pellagroides Erythem, Gougerot, Burnier u. Uhry 2044.
Pemphigoide Dermatitis, septische, Popoff 1625.
Pemphigus, Itzig 1621.
— Toschkoff 2022.
— Behandlung, Davis 1139.
— Dermatitis vom Typus eines, Corsi 1495.
— foliaceus, Lipp 1380.
— gangraenosus, Urbach 1134.
— hereditarius, Krankheitsbild, Kuse 1695.
— in Schüben mit Zysten in der Epidermis, Motta 1696.
— neonatorum, Benians u. Jones 1455.
— — Collins u. Campbell 1455.
*— neuroticus, Fall, Wendlberger 1799.
— vegetans, Brack 1995.
— — Rille 1194.
— — benignus, Gjelberg-Hansen 1109.
— — Urbach 1377.
— vulgaris, Spitzer 1814.
— — Theodoroff 1625.
— — Tsurni 1410.
— — atypische Formen, Urbach 1377.
— — vom Typus einer Dermatitis herpetiformis, Fuhs 1816.
— — benignus, Kerl 1377.
*— — et vegetans, Untersuchungsergebnisse am Nervensystem, Riehl jun. 1327.
— — gebessert durch Hodenbestrahlung, Schreus 1315.
— — geheilt durch Spirozid, Kromayer 1455.
*— — histopathologische Veränderungen am Zentralnervensystem, Urbach u. Uiberall 1227.
Pemphigus vulgaris mit Beginn an einem Fe... von altem Lichen ruber hypertroph... Lomholt 1111.
— — phytopharmakologische Prüfung des Blutes bei, Pels u. Macht 1...
— — seit 15 Jahren bestehend, Sch... macher 1623.
— — und „essentielle Bindehautschrumpfung", Rille 1194.
Penis, Erysipel des, Milian 1221.
— Induratio penis plastica. Loewenstein 1280.
— — — — Uhlmann 1284.
— Karzinom, Fessler 1133.
— Wunddiphtherie am — und Hodensack, Schmidt 1964.
Peniskarzinom, Strahlentherapie und Elektrokoagulation, Pfahler u. Widmar... 1966.
Penisverletzungen, Kasuistik, Borkowski 1964.
Periarteriitis nodosa und innere Sekretion, Balo u. Nachtnebel 1705.
Periurethritis chronica fibrosa der Fr... Nürnberger 1531.
— fibrosa, Sectio caesarea bei, Stiglbauer 2003.
Perkutanbehandlung, Ausgestaltung d... Petruschky 1554.
Perkutane Therapie, Kionka 1659.
Pernionen und Kongelationen. Spitz... 1376.
Persil, Ekzem durch, Bernstein 12...
— — — Stern 1994.
Perversion, polymorphe, Juliusberg... u. Leibbrand 2049.
Perversitäten, sexuelle, Bourdon 19...
Petroleumdermatitis mit tödlichem Ausgange, Fellner 1375.
Pflanzenstachel, Hautknötchen durch ... mit einem Pilz verunreinigten, Montpellier, Catanei u. Cattoir 17...
Pfriemoperation, Boyd 1634.
Pharmakologie, theoretische und klinische v. Hoesslin u. Müller 1009.
Phenolsulphonphthalein-Ausscheidung nach Unterbindung der Vena cava und Nierenvenen, Polkey 1493.
Phlebektasie, an Unterarm und Hand, genuine diffuse, Sonntag 1225.
Phlebitis der Unterextremität, operative Behandlung der akuten, Eisenklamm 1677.
Phosphaturie, Kollert 2032.
Phosphorexanthem, aus neuer äußerer Ursache, Nicolas, Gaté u. Rousset 1292.
Physikalische Therapie der Hautkrankheiten, Fuhs 1659.
Piedra von Paraguay, Neoendothrix-Charakter, Delamare u. Gatti 1460.

Digitized by Google

igmentation durch aromatische Öle, Szantó 1820.
igmentatrophie der Schultergegend neben Muskelatrophie, Sézary u. Duruy 1000.
igmentbildung, Abhängigkeit von der Wellenlänge der Strahlung, Uhlmann 1851.
- Problem der, Bloch 1710.
igmente, melanotische, Mayer 1457.
igmentgenese in Haut und Haaren von Kaninchen, Peck 1817.
igmentierung im Gesicht, Nacken und den Unterarmen, Davies 1495.
- nach Vigantol, Bernheim-Karzer u. Zaruski 1710.
- ringförmige — der Schenkel bei Lungentuberkulose, Roubier u. Michel 1643.
- — mit Hyperkeratose (vom Typus der durch Heizkissen hervorgerufenen) neben endokrinen Störungen, Louste u. Lévy-Franckel 1246.
'igment, melanotisches, Zusammensetzung, Schaaf 1710.
'igmentstoffwechsel, Einfluß von Salvarsaninfusionen auf den, Kassatkin, Grubina u. Melbart 1710.
'ilze, parasitäre, Ota 1386.
'ilzkrankheiten, Vakzinetherapie, Montlaur 2042.
'ilzkulturen, pH-Messungen bei, v. Mallinckrodt-Haupt 1317.
— Kadisch 1106.
Pilzprobleme, medizinisch-botanische, Weidman 1995.
Pityriasis lichenoides acuta et varioliformis, Bruhns 1105.
— — chronica, Lipp 1218.
— — et varioliformis acuta, Haldin-Davis 1495.
— — — — Buckybestrahlung, Konrad 1816.
— — — — Sézary u. Lefèvre 1639.
— — mit akuten Nachschüben und ulzerierenden Knoten, Pick 1133.
— rosea, auf dem Boden einer infizierten Wunde, Parakeratose in Medaillonform nach Art der, Milian 1221.
— — intradermale Streptokokkenreaktionen, Perin, Michaud u. Cottet 1221.
— — mit impetigoartigen Krusten, Milian 1221.
— — — Primärplaques am Penis, Matras 1135.
— rubra pilaris mit Psoriasis, Wigley 2024.
— — — und Ichthyosis, Rasch 1108.
Plaut-Vincentsche Angina, Altmann u. Martin 1223.
Plaut-Vincentsche Angina und phagedänischer Schanker, Nast 1621.
— Symbiose, Altmann u. Martin 1223.
Pneumoradiographie, Noszkay 2032.
Pocken s. auch Variola.
Pockenepidemie, Lehren einer kürzlich aufgetretenen, Levent 1737.
Pocken-Revakzination, meningeale Reaktion nach, Camus 1739.
Pockenschutzimpfung, intrakutane — in der Praxis, Gierthmühlen 1734.
Poikilodermia atrophicans, Lutz 1994.
— — vascularis, Pinter 1629.
*— — — Jacobi eine selbständige Krankheit oder nicht? Jordan 1827.
— — — guter Erfolg mit Buckys Grenzstrahlentherapie bei, Konrad 1216.
— vascularis atrophicans, Ritter 1243.
Poikilodermie, atypische, Gaté, Bosonnet u. Michel 1643.
— im Beginn „Parapsoriasis", Gougerot u. Burnier 1001.
— pigmentaire reticulée Civatte, Beron 1709.
Poliosis und Alopezia bei Uveitis, Koyanagi 1727.
Pollenallergie, Heuschnupfen, Heufieber, Heuasthma, Gutmann 1295.
Pollengehalt der unbewegten Luft, Duke 1085.
Polycythaemia rubra, durch Röntgenbestrahlung gebessert, Hofmann 1282.
Porokeratosis, Haxthausen 1108.
— Schnabl 1049, 1816.
— Schumacher 1623.
— einseitige, Nicolau 1525.
— systematisierte und einseitige, Nicolau 1341.
— zur Kasuistik der, Aljawdin 1347.
Porphyria congenita, Borst u. Königsdörfer jr. 1413.
Portio bei Kindern und Virgines, Behandlung der Erkrankungen der, Leibholz 2034.
— karzinomatöse Leukoplakie, Hinselmann 2033.
— Leukoplakiekarzinom der, Rogge 2034.
*Potenz, über, Riebes 1171.
Potenzstörungen, Wollstein 2048.
Prämykose, fieberhafte, Gougerot, Gautrier u. Uhry 1637.
Präputium, Sebumzyste am, Gallvis 1297.
Priapismus, leukämischer, Behandlung, Stern 2004.
— — Röntgentherapie, Krause 1964.
Pringlesche Erkrankung, Kristjansen 1109.
— Krankheit, Nicoletti 1074.
Prolan, Biologie und Klinik, Zondek 1936.

Digitized by Google

Prostata, Sarkom der, Paul 1494.
— tuberkulöse Sequestrierung der — und Vorblase, Boeminghaus 2004.
— und Samenblasen als Infektionsherde, Hoffmann 1320.
— ungewöhnliche Vergrößerung, Grey Turner 1528.
— Verlegung der, Williams 1394.
— Vibrationsmassage der, Wolbarst 1013.
Prostataabszeß, Blasendysfunktion infolge, Cumming 1965.
— Peterson 2026.
Prostatahypertrophie, akuter Prostatismus bei, Hirt 1528.
— Histogenese, Grassmann 1394.
— Radiumtherapie bei, Takeichi 1412.
— Röntgenstrahlen bei, Wolff 2029.
— stickstoffhaltige Bestandteile und Kochsalz im Serum bei, Lickint 2027.
Prostatakarzinom, Häufigkeit und Metastasen; Fall von gigantischer osteoplastischer Karzinose des Skeletts bei Prostatakarzinom, Pürckhauer 1013.
Prostatastein, Fall von, Komaya u. Shinogi 1385.
Prostatektomie, Drainage der Harnblase durch das Perineum nach subpubischer, Fullerton 1343.
Prostatitis durch Kolibazillen, chronische, Gayet 1528.
Prostituierten, die heutigen, Fedorowsky, 1416.
Prurigo aestivalis durch gelbroten Anteil des Spektrums, Urbach 1781.
— furunculoides, Sainz de Aja 1786.
— gestationis mit Brominjektionen behandelt, Giacardy u. Betbeze 1003.
— in der Nachbarschaft von konfluierender hartnäckiger Impetigo des Gesichts, spezifische Reaktionen, Milian 1221.
— nodularis (Hyde), Jersild 1110.
— und Neurodermitis disseminata, Hermann 1284.
Pruritus vulvae, Hinselmann 1688.
— — Lathardt 1454.
Pseudoanthrax beim Menschen, Matschan 1700.
Pseudoleukämie, aleukämische, Naegeli 1993.
— als Lupus pernio auftretend, Brauer 1620.
— vom Typus Erythrodermia exfoliativa, Jersild 1108.
Pseudopelade Brocq, Photinos 1639.
— — Weinberger 1447.
— — und Lichen spinulosus, Photinos 1247.
— — Fall von, Nagakawa 1410.
Pseudoxanthoma elasticum, Haxthausen 1107.
Pseudoerysipel, Callomon 1223.
Pseudoxanthoma elasticum, mikroskopische Untersuchung, Haxthausen 11
Pseudosyphilitische Papeln, Kristjan 1110.
Psoriasis an Glans und Penis, mit pseudoatrophischen Zonen, Toschkoff 2
*— arthropathica und Alopecia to Vohwinkel 1236.
— atypische, Hecht-Eleda 1816.
— — suppurative, Fall von, Jakus 1249.
— behandelt mit Thymusbestrahlung u. Myosalvarsan, Buschke 1104.
— Behandlung mit Traubenzucker, B nusowicz 1552.
— Erblichkeit der, Zieler 1845.
— Erythrodermie nach, Uhlmann 1
— in den Headschen Zonen, Jers 1111.
— Lebertherapie bei, Spiethoff 184
— mit Beteiligung der Lippen, Schmid Labaume 1282.
— Monilia bei, Wachowiak, Strykе Marr, Bock u. Fleisher 1856.
— nach Pityriasis rubra pilaris, Wigle 2024.
— nässende, Nast 1621.
— Pathogenese und Therapie, Pul 1694.
— pathologische Anatomie, Vignale u Malet 1958.
— pustulosa, Ramel 1992.
— — arthropathica, klinische und physiologisch-chemische Untersuchungen über die Hyperkeratosenbildung bei Gonorrhoe und, Löhe u. Rosenfeld 131
*— Salizylsäurebornylester bei, Mitsch 2038.
*— Symptom von Chvostek bei, v. Leszczyński 1535.
— Theorie über die Pathogenese, Samberger 1381.
— und Ovarialfunktion, Vogt 1694.
— universalis mit Gelenkerscheinungen Sézary u. Durny 1003.
— Vakzinebehandlung, Bory 2045.
— Vererbung bei, Hecht 1844.
— vulgaris, Toyama 1410.
— Wismut bei, Ledo 1785.
— Wismut-Arsen-Pyridin gegen, Jas sion, Debucquet u. Pecker 18
— zosteriforme pustulöse, Margaro Lonjon 1291.
Psychogene Dermatosen, Werther 15
Purpura anularis telangiectodes, Per 1813.
— — — Scholtz 1856.
— fulminans nach milder Skarlati Pratt u. Frew 1677.
— — zur Kasuistik, Boettiger 12

Digitized by Google

rpura. Milzexstirpation bei, Landow 1678.
senilis Bateman? Simon u. Bralez 1002.
Vorlesung über, Hunter 1226.
ıstula maligna s. Milzbrand.
relitis caseosa bei einem Säugling, Duken 1394.
sogenannte chronische im Kindesalter, Harnuntersuchung bei, Campbell 1320.
reloskopie, Wert der, Peristaltik und Entleerung des Nierenbeckens und Ureters während der Gestation, Kamniker 1014.
yelovenöser Reflex, Takahashi u. Ichikawa 1551.
yelovenous Backflow Hinman und Lee-Frown, Shiga u. Uchida 1410.
yocyaneuserkrankungen der Haut, Bruck 1223.
yodermia chronica vegetans, Ritter 1243.
- — verrucosa vegetans, durch Staphylococcus pyogenes aureus verursacht, Tsukada 1411.
'yodermie, chronische, Smith 1137.
'yodermitis vegetans am Präputium, Gougerot u. Blum 1001.
'yelographie, Illés 2031.
'yelozystitis, Bazillus bei, Adant 2032.
'yurie im Kindesalter, Therapie, Mettenheim 2031.
- — Säuglingsalter, Boddin 2030.

Quarzlampe ohne Vakuum, Bach 1559.
- — — Uhlmann 1559.
- „Künstliche Höhensonne", Anleitung, Basch 1495.
Quarzlichtbestrahlung, durch — erzwungene Pigmentveränderungen bei Schlupfwespen, Hase 1820.
Quecksilberdermatitis, akute vesikulöse einer Tätowierung, Unna jr. 1853.
Quecksilberquarzlicht, Tiefenwirkung, Lomholt 1851.
Quecksilber- und Kohlenbogenlicht, physikalische Untersuchungen, Griffith 1674.
Quecksilberverbindungen, organische, diuretische Wirkung, v. Issekutz u. v. Végh 1113.
Quecksilbervergiftung, chronische, Hertz 1658.

Radium und dessen Wirkung, Dixon 1453.
— — Mesothorium, Kuznitzky u. Guhrauer 1788.
Radiumstrahlen, chemische Wirkungen, Lind 1673.
Radiumtherapie, Gudzent 1958.
— zur, Gries 1667.
Ratanhiatinktur, Überempfindlichkeit gegen, Lewith 1444.
Raynaudsche Krankheit, Fall, Nicolas, Lacassagne u. Rousset 1644.
— — Behandlung durch Resektion am Grenzstrang, Adson u. Brown 1560.
— — Radiotherapie, Monier-Vinard, Delherm u. Beau 1678.
— — Röntgenbehandlung, Borak 1678.
Recklinghausensche Krankheit, endokrine Störungen, Freund 1891.
— Erkrankung, abortive Form, Pachur 1623.
— Krankheit mit Adenoma sebaceum, Beron 1847.
Reduzierende Heilmittel, Sézary u. Worms 2026.
R-Einheit und Sabouraud-Dosen, Neeff u. Reisner 1669.
Rekurrens, experimentelle, Goldpräparate gegen, Steiner u. Fischl 1797.
Rekurrensinfektion, experimentelle, Hartoch u. Rothermund 1352.
Reservezellen, Miescher 1992.
Rheumatische Knoten, Freund 1813.
Rhinosklerom, Kerl 1133.
— Agglutinabilität des Bazillus, Elbert 1725.
— Diagnose und Therapie, Mrongovius 2025.
— in Mittelamerika, Chavarria u. Nauck 1254.
— pathologische Morphologie, Machulko-Horbatzewitsch 1725.
— spezifische lösliche Substanz der Bazillen, Mikulaszek 1725.
— s. auch Sklerom.
Rhus, Hautreaktionen bei Applikation von verschiedenem, Biberstein 1451.
Riehlsche Melanose, Wienert 1621.
— — Fall von, Burnier u. Eliascheff 1004.
Riesenzellen, Entstehung bei der experimentellen Tuberkulose des Kaninchens und Meerschweinchens, Hollande u. Crémieux 1744.
Rittersche Krankheit (Dermatitis exfoliativa neonatorum), Guy u. Cohen 1138.
Röntgenbehandlung, indirekte — der Hautkrankheiten, Schoenhof 1040.
Röntgenbestrahlte Gewebe, postoperativer Heilungsverlauf, Frey 1141.
Röntgenbestrahlung, Verlaufsänderung akuter Entzündungen nach, Pordes 1673.
— Wachstumschädigung nach therapeutischer, Beck 1672.
— Wachstumstörungen durch, Försterling 1669.

Digitized by Google

Röntgenbestrahlung, Wachstumstörungen durch, Krukenberg 1557.
— — nach — jugendlicher Knochen- und Gelenktuberkulose, Anschütz u. Beck 1669.
Röntgendermatitis mit Karzinom, Fuhs 1815.
— bei Neurodermitis, Baer 1281.
Röntgendiagnostik, Apparat zur Herstellung von künstlichen Kontrasten, Nemenow 1673.
— Fortschritte der, Lazarus 1453.
Röntgendosis, starke Wirkung auf eine den Kern nicht enthaltende Stelle der Zelle, Vintemberger 1140.
Röntgengeschädigtes Gewebe, operativer Eingriff in, Reimer 1666.
Röntgengeschwulst in pflanzlichen Organen (Pisum sativum), Ko Muro 1666.
Röntgenkarzinom der Bauchdecken mit Durchbruch in die Blase, Polano 1672.
Röntgenkastration, Indikationen und Erfolge, Runge 2006.
Röntgenkater, Bekämpfung, Waegner 1558.
Röntgenlicht, therapeutische Wirkung kleiner und kleinster Mengen, Pordes 1671.
Röntgenoberflächentherapie, erste Jahre der, Köhler 1557.
Röntgenologische Untersuchungen über Resorption schattengebender Lösungen in Hohlorganen insbesondere Niere und Ureter bei Stauungszuständen, Boeminghaus 1673.
Röntgenphysik, Liechti 1788.
Röntgenschädigung der Frucht durch wiederholte Durchleuchtungen während der Schwangerschaft, Unterberger 1141.
— mit Knochennekrose, Tièche 1991.
Röntgenstrahlen, allgemeine, biologische und schädigende Wirkungen, Halberstädter 1788.
— Dosimetrie, Schreus 1788.
*— eine bisher nicht beachtete Fehlerquelle bei der Dosierung, Stern 1433.
— Hautveränderungen durch, Jorstad u. Laue 1996.
— und Radiumgammastrahlung, Wirkung auf die Gefäße und bei Rückbildung der Krebse, Lacassagne 1671.
— Wirkung auf gesunde und kranke Haut, Linser 1557.
— — — spezifische Immunkörper, Lusztig 1666.
— — von teils auf das Protoplasma, teils auf die Kerngegend der Zelle lokalisierten, Vintemberger 1141.
Röntgenstrahlenempfindlichkeit bei Epilation, Holthusen 1557.
Röntgentherapie bei Hautkrankheiten Fuhs 1452.
— Dosierung und Technik, Schnei 1672.
— in der Dermatologie, Guarini 1
Röntgenulzera, Engelbrecht 162
Röntgenulkus, behandelt mit Zink therapie, Wolow 1346.
Röntgen- und Radiumstrahlen, neue P these zum Schutze des Auges, R schneider 1667.
Röntgenverbrennung im Gesicht, B 1280.
Röntgenverbrennungen, durch Kulmi tion und Kombination, Groedel Lossen 1453.
Röteln, Morbus maculosus Werlhofii na Pitten 1732.
Rot- und Blaulicht in der Dermatolo Schubert 1560.
Rotz, Bierbaum u. Gottron 1223.
— beim Menschen, Schusterow 1
*— Fall von, Busch 1467.
Rückfallfieberspirochäten, neurotropis Eigenschaften, Rosenholz, Owsja nikowa u. Trefilow 1388.

Sabouraudtablette, exakte Dosierung. Neeff 1672.
Salben, Pharmakologie und Pharmakodynamik, Moncorps 1659.
Säuglingssklerodermie, sogenannte (sy metrische Fettsklerose), Keining 1241.
Salizylsäure, Resorption der salbeninkorporierten, Moncorps 1660.
Salvysat gegen übermäßige Schweißbildung, Ziemann 1726.
*Salzfreie Ernährung und Hosal, Delbanco 1115.
Samenblase, Entzündung der, Pugh 1
— vielkernige Ganglienzellen in der Wutzka 1393.
Samenblasen, Amyloidablagerung in d Erlach 2029.
— und Prostata als Infektionsherde. Hoffman 1320.
Samenblasenentzündung, Mc Cahey 16
— und Harnleiterverschluß, Pugh 1
Samenbläschensekret, Laboratoriumsun suchungen, Segal u. Grünblat 1
Samenepithel, Veränderungen durch β-Strahlen des Uran X, Lacassagne Lattès u. Fournier 1013.
Samenleiter, Verdoppelung, Windholz 2028.
Samenstrang, Sarkom, Karo 202
Sarcoma cutis, Arzt 1132.
— Kaposi, Kenedy 1628.
Sarcomatosis der Haut, primäre multip Hueper u. Beeson 1857.

Digitized by Google

arcomatosis multiplex haemorrhagica Kaposi, Vigne u. Fournier 1291.
Sarkoid Boeck bei einem Säugling, Türk 1756.
- — Willms 1315.
- — der Wange, Lomholt 1108.
- — (Lupus pernio), Germer 1112.
- — mit Symptomen im Knochensystem (Schaumannsches Lymphogranuloma benignum), Lomholt 1108.
- Boecksches, Winternitz 1443.
- Darier-Roussy, Konrad 1134.
- — Volk 1777.
- Ergebnisse der Inokulation beim Meerschweinchen, Ravaut, Valtis u. Nélis 1753.
arkoide Darier-Roussy, subkutane, Nicolau 1341.
arkom bei Kaninchen durch Streptobacillus caviae, Lacassagne u. Vinzent 1459.
- Fibro-, der Bauchgegend, Nicolau 1342.
- Kaposi, Vigne u. Fournier 1642.
— Melanosarkom der Mundschleimhaut, Fuhs u. Kumer 1867.
- multiples — der Haut, Uhlmann 1284.
- — hämorrhagisches, Dörffel 1618.
Sarkome, Histologie, Scherber 1460.
Sattelnase, Paraffineinspritzung bei, Hesse 1314.
Sattelnasenplastik, neue Modifikation, Simont 1676.
*Scabies norvegica, Fall von, Sprafke 1021.
— und Ulcus molle, epidemiologischer Gegensatz, Buschke u. Spanier 1928.
Scarlatina s. Scharlach.
Schambergsche Krankheit, Bruhns 1105.
Schanker, weicher s. Ulcus molle.
Scharlach, aktive Immunisierung, Kiefer 1462.
Scharlachantitoxin, Anwendung, Toomey u. Dolch 1462.
Scharlach, Behandlung durch spezifische Antitoxine und Sera, Toomey 1323.
— — mit konzentriertem Serum der Behringwerke, Stoltenberg 1735.
— Epidemiologie, Schütz 1322.
— das wesentliche Moment in der Pathogenese, Szontagh 1322.
— Dicksche Probe bei, Brown 1322.
— gibt es ein filtrierbares Virus bei —?, Zlatogoroff 1738.
— intravenös gegebenes Antitoxin bei, Banks u. Mackenzie 1733.
— Juckreiz bei, Lortat-Jacob 1732.
— passive Immunisierung, Joe u. Swyer 1462.
— Purpura fulminans nach, Pratt u. Frew 1677.
Scharlach, Serumtherapie, Hartwich 1733.
— — Taneff 1738.
Scharlach-Streptokokkenserum, Empfindlichkeit von Pferden gegen, Celarek u. Porebski 1462.
Scharlach, stumme Infektion und Immunität, Reiter 1417.
— und Tonsillektomie, Zikowsky 1461.
— Verhalten der Streptokokken, Tobler, Tomarkin u. Hauswirth 1732.
— zur Geschichte, Rolleston 1322.
Scharlachantitoxin, Welford 1735.
Scharlachepidemie in einer Schule, intravenös gegebenes Antitoxin bei einer, Stanley Banks 1738.
Scharlachexanthem, Verhinderung und Auslöschung durch Streptokokkentoxin, Zoeller 1323.
Scharlachinfektion und Gaumentonsillen, Jordanoff 1323.
Scharlachkranke, Ernährung, Kissoff u. Fikoff 1737.
Scharlachproblem, Bürgens 1735.
— Friedemann 1735.
— Mommsen 1736.
Scharlachprophylaxe, hämolytische Streptokokken und ihre Bedeutung für die, Meyer u. Löwenberg 1323.
Scharlachrekonvaleszente, Streptokokkenkontrolle, Seligmann 1738.
— soll die Entlassung vom bakteriologischen Befund abhängig gemacht werden? Klotz 1737.
Scharlachserum, Gewinnung durch Immunisierung mit virulenten Streptokokken, Darzin 1733.
Schiefnasenplastiken, Eitner 1676.
Schistosomiasis, Behandlung mit Fuadin-Injektionen, Khalil, Nazmi, Peter, Salah el Din u. el Betash 1705.
Schizosaccharomyces hominis, Blutkulturen des, Benedek 1848.
*Schizosaccharomyeosis pompholiciformis, Benedek 1355.
Schizosaccharomykose oder Eczema seborrhoicum? Engelhardt u. Nikolai 1957.
— Übertragungsversuche, Benedek 1955.
Schlupfwespen, durch Quarzlichtbestrahlung erzwungene Pigmentveränderungen bei, Hase 1820.
Schmierölakne, Balban 1776.
Schrumpfniere, hydronephrotische, Funktion, Lickint 2027.
Schulen, Sittlichkeit und Erziehung an höheren, Schulte-Hubbert 1297.
Schwangere Frauen, Wirkung des Harns auf den männlichen Genitalapparat, Brouha u. Simmonet 1962.

Digitized by Google

Schwangerschaft, Dermatosen, Toxikodermien und Melanosen der, Selitzkij 1707.
— gesteigertes Wachstum der Nägel in der, Halban u. Spitzer 1728.
— Röntgenschädigung der Frucht durch wiederholte Durchleuchtungen während der, Unterberger 1141.
— und Hypophyse, Wagner 1961.
Schwarze Haarzunge, Lutier 1726.
— Hautschrift, Hauck u. Dietel 1846.
Schwefel, Resorption von salbeninkorporierten, Moncorps 1660.
*— von verschiedener Dispersität, Reaktionsfähigkeit von, Bechhold, Ornstein u. Silbereisen 1539.
— Schwefel, Wirkungen, Bürgi 1663.
Schwefelhaushalt des Menschen nach Schwefelsalbenanwendung, Moncorps 1660.
Schweinerotlaufbazillus, Variabilität, Spryszak u. Szymanowski 1649.
Schweiß, ekkriner und apokriner, Marchionini 1990.
Schweißabsonderung, Röntgenbestrahlung des Sympathikus, Valentová 1383.
Schweißdrüsen, Hypo- und Aplasie, Lutz 1994.
Schweißdrüsengeschwülste im Bereich der Milchleiste, Risak 1727.
Schweißbildung, übermäßige, Salvysat gegen, Ziemann 1726.
Sclerema neonatorum, Skeer 1856.
— — mit polymyositischer Form, Demel 1075.
Sclerödem Buschke bei einem 3½jähr. Kinde, Keining 1241.
Scleroedema adultorum Buschke, Krankheitsbild, Mayr 1852.
*— — zur Kenntnis, Rummert 1563.
Sclerodermia circumscripta mit White Spot Disease ähnlichen Flecken, Fuhs 1135.
— totalis, Bardach 1313.
Sclerodermie en bande, Bandler 1444.
— — bandes, Fischer 1446.
— — — Vohwinkel 1313.
— — plaques, Balban 1214.
— — — Brack 1995.
— — — Konrad 1778.
Sexualhormone, weibliche — in der Dermatologie, de Medina 1787.
Seborrhoe, Behandlung mit Schwefel und Sodawaschungen, Nyfeldt 1107.
Sebumzyste am Präputium, Gallvis 1297.
Seelenkunde, ärztliche, Haeberlin 1893.
Selbstbeschädigung der Haut, Fall von, Gaté, Bosonnet u. Michel 1293.
Septisches Exanthem bei Tuberkulose, Ritter 1243.
Serpiginöse Läsion allen spezifischen Behandlungen widerstehend bei einer alten Syphilitikerin, Louste, Tribaut u. Cailliau 1246.
Serumanaphylaxie, Untersuchungen über 2. und 3. Mitteilung, Suarez Schäfer 1084.
Seruminjektionen, Zwischenfälle durch sollen sie durch Blutentziehung behandelt werden, Roden 1084.
Sexualdiagnostik und Sexualberatung. Schulz 1415.
Sexualforschung, II. internationaler Kongreß für — in London 1018.
Sexualhormon, weibliches, Einfluß auf die männliche Zeugungsfähigkeit, Beuthner u. Fels 1391.
Sexualhormone, Beziehungen von Erkrankungen von Drüsen mit innerer Sekretion, Heilmann 1010.
Sexualhormonpräparate, Anwendungsgebiete, Schröder 1391.
— Brauchbarkeit, v. Jaschke 1935.
— weibliche, Standardisierung, Laqueur u. de Jongh 1011.
Sexualproportion bei Kindern und Sexualdrüsen der Eltern, Verschiebung der, Pfister 1415.
Sexualverbrechen und Trunksucht, Mol 1415.
Sexuelle Disharmonien in der Ehe und Kameradschaftsehe Lindseys, Peters 1080.
— — — — — — — — — Ude 1081.
— Perversitäten, Bourdon 1080.
Simmondsche Krankheit mit Augenbefunden, Colden 1962.
Sittliche Verfehlungen im höheren Lebensalter, Strassmann 1081.
Sittlichkeit und Erziehung und höhere Schulen, Schulte-Hutbert 1297.
Skirrhus s. Karzinom.
Sklerodermie, Lippitz 1623.
— Naegeli 1993.
— am Unterschenkel, Ritter 1243.
— familiäre, Louste, Juster u. Michelet 1922.
— in den Headschen Zonen, Jersild 1111.
— mit Atrophie der Haut, Melanodermie und Kalkkonkrementen, Lortat-Jacob, Fernet u. Bureau 1246.
— — Raynaudscher Krankheit, vergleichende Wirkung von Pilokarpin und Azetylcholin, Gauch, Sohier u. de Courrèges 1002.
— sog. Säuglings-, Keining 1241.
— und Sklerodaktylie, Riehl jun. 1782.
— — — diffuse, Konrad 1781.
— Ursache und Behandlung, Boardman 1996.

Digitized by Google

Sklerom, Kraus u. Streit 1223.
— der Gesichtshaut und oberen Luftwege, Dobrzański u. Goldschlag 1981.
— im Woroneschschen Gebiet und in SSSR., Waloschien 1254.
— s. auch Rhinosklerom.
Sklerotische Prozesse, ultraviolette Strahlen und Einspritzungen von salizylsaurem Natron gegen, Janischewsky 1714.
Skrofulose, Gommes scrofuleuses, Samek 1446.
— — — Hirschbüchler 1778.
Skrotum, Gangrän des, vollkommene, Pugh 1320.
Sobotka, P., Nachruf, Kreibich 1044.
Sommerausschlag, bullöser, Genner 1920.
Sommerpurigo, Brauer 1620.
*— und Vitiligo, Weinberger 1322.
Sonnenbrand, Gefahr von, Bangs 1321.
Sonnenstrahlen, eigenartiger Fall von Hautveränderungen durch, Elfond 1077.
Sonnen- und Himmelsstrahlung, Forschungsmethoden, Sühring 1675.
Soorkrankheit, Pathogenese, Okabe 1730.
Soorpilz, Eigenschaften und systematische Stellung, Okabe 1730.
Soorpilze, Astra-Phloxinfärbung, Herxheimer 1287.
Spargelidiosynkrasie, Hajos u. Mohrmann 1668.
Spermatozoen, Beweglichkeit, Popa 1393.
— mikrochirurgische Experimente, Moensch u. Holt 1937.
Spieglersche Endotheliome, Kerl 1780, 1845.
— Tumoren, Kerl 1215.
— — Stern 1315.
Spinnenbiß, Schmaus 1669.
Spirochäten, Bedeutung in der menschlichen Pathologie, Bacigalupo 1011.
— Kernreaktion nach Feulgen, da Cunha u. Muniz 1649.
Spirochätose, hereditäre, und sichtbare Hautgebilde beim Kaninchen, Barthélemy 1294.
Spirozid bei Infektionen der Harnwege, Stöhr 1531.
— — Nichtluetischen, Niederwieser 1925.
Splenotrat bei Lupus vulgaris, Mahlo 1753.
Sporotrichose beim Tier durch ein in der Natur gefundenes Sporotrichon, Catanei 1731.
Staphylokokken, kalter Abszeß durch, Milian u. Nativelle 1638.
Staphylokokkenserum, Auswertung, Gross 1651.
Staphylokokkentoxin, Nachweis, Gross 1651.
Staphylokokkus, Steigerung der Wirkungsfähigkeit durch Hodenextrakte, Durand-Reynals u. Suner Pi 1083.
Stoffwechsel und Hautkrankheiten, Scholtz u. Lippitz 1617.
Stoffwechseluntersuchungen bei Hautkranken, Lippitz 1853.
Strahlenheilkunde, Handbuch, Lazarus 1958.
Strahlenmengen, gibt es eine Reizwirkung geringer? Seide 1672.
Strahlenwirkung und Gewebskulturen, Schubert 1286.
Strahlung, Abhängigkeit der Pigmentbildung von der Wellenlänge der, Uhlmann 1851.
Strahlungsmessungen des elektrischen Lichtbogens und anderer Lichtquellen, Coblentz, Dorcas u. Hughes 1452.
Streichholzdermatitis, Scholtz 1621.
Streptococcus haemolyticus, Schleimbildung bei, Oppenheim 1554.
Streptokokken, Einfluß des Mediums auf die Kettenbildung, Hucker 1648.
— Hämolyse, Dold u. Joachimsen 1650.
— im Rachen der Kinder, Herzberg 1725.
— lokale Immunisierung von Füllen gegen, Kandiba u. Sadovski 1554.
Streptokokkenimmunisierung bei der Ziege, Jaubert 1083.
Streptokokkenträger, Mayer, Bey Effendi 1732.
*Striae cutis distensae, zur Pathogenese, Lasch 978.
— distensae des Wachstums, Oppenheim 1774.
— — toxischer Natur, Gerbel 1781.
Strichförmige Dermatosen, Lewith 1958.
Strikturen s. auch Harnröhre.
Strikturdehnung, elektrolytische, Koller-Aeby 2005.
*Strontiuran in der Dermatologie, Schubert 1028.
— lokale Therapie, Gabriel 1113.
Sulfide, kolloidale, einiger Schwermetalle, Giftigkeit für Kaninchen, Wakerlin u. Eiseman 1197.
Sulfoderm, Zippert 1658.
Sycosis parasitaria, Popoff 1626.
— s. Bartflechte.
Sympathektomie, Dauerresultate nach periarterieller, Raess 1677.

Syphilis

1. Allgemeines

Aktuelle syphilidologische Fragen, Jadassohn 1039.

Digitized by Google

Akute fieberhafte Krankheiten und Hauterscheinungen der Syphilis, Scolari 1076.
Bluttransfusion, Syphilis d'emblée durch, Constantinescu u. Vatamanu 1342.
Burjäten, Syphilis und Tuberkulose bei, Perewodtschikow 1350.
Deidier, Antoine, Becson 1139.
d'emblée, Syphilis — infolge Bluttransfusion, Constantinescu u. Vatamanu 1294.
Dorf, Hausepidemien von Syphilis im, Bogomasow 1349.
Familiensyphilis in Usbekistan, Nemez 1349.
Fernelius und die Erwähnung der Lues venerea in seinen kleineren Werken, Riddell 1321.
Frische Syphilis, Zunahme in Bern, Naegeli 1994.
Gebärmutterkrebs und Syphilis, Gellhorn 1319.
Geschlechtsdifferenzen in dem pathologischen Bilde der Syphilis, Warthin 1195.
Ignorée, Syphilis, Boas 1110.
Immunität bei Syphilis, gibt es eine echte aktive, Kolle u. Prigge 1798.
— Experimente zur Syphilis-, Kolle 1278.
— Reinfektion, Superinfektion, Truffi 1086.
— — — Wade Brown 1086.
Immunitätsvorgänge bei Syphilis, Kroó, Schulze u. Zander 1821.
*Latente Lues, Nast 1160.
— — durch Infektiosität und serologisches Verhalten beachtenswerter Fall, Klütz 1498.
Literarische Erwähnung der Syphilis, frühzeitige, Riddell 1494.
Reizung und Syphilis, Feldmann u. Feingold 1552.
Sektionsmaterial, Syphilis im, Hansteen 1954.
Symptomlose Infektionen, ihre Bedeutung für Epidemiologie, Pathologie und Immunität, besonders der Syphilis, Kolle 1798.
Veränderung des klinischen Bildes der Syphilis 1878/99 und 1921/26, Epstein 1957.

2. Ätiologie der Syphilis

*Granuläre Form der Spirochäte, E. Hoffmann 2041.
*— — — — Meirowsky 2042.
Mühlpfordtsche Spirochätenfärbung, Modifikation, Keil 1886.
Spirochaeta pallida, Biologie und Färbung, Bergel 1501.
Spirochaeta pallida, Biologie und Färbung, Stern 1501.
— — Wert der verschiedenen Färbungsmethoden, Juchnewitz u. Skrotzki 1078.
Spirochätenextrakte, diagnostische Untersuchungen, Joseph 1105.
*Spirochätenkulturen und ihre Anwendung, Reiter 1401.
Syphilis-Framboësiefrage, Manteufel u. Herzberg 1316.
*Syphilisspirochäte, Vereinfachung des färberischen Nachweises, Keil 1398.
Treponema pallidum Aristowsky-Hoeltzer, Bessemans u. de Geest 1351, 1501.
— — gefärbt nach Levaditi und mit Astra-Phloxin, Herxheimer 1287.

3. Experimentelle Syphilis

*Angeborene durch ein in die vordere Augenkammer infiziertes Kaninchen übertragene Syphilis, Grigoriew 1122.
Chinin und Schwefel in der Primärlaesion der experimentellen Kaninchensyphilis, Wagner 1043.
Diagnose der kongenitalen Syphilis, zur, Manteufel u. Herzberg 1316.
Experimentelle Untersuchungen zur Frage der Heilbarkeit der Syphilis, Zieler u. Hämel 1882.
Gehirninfektion und metastatische Erkrankung von Hoden und Skrotalhaut nach intrazisternaler Impfung von Kaninchen, Hoffmann u. Strempel 1447.
Hautsyphilis bei Kaninchen, experimentelle, Uhlenhuth u. Grossmann 1821.
Hodensyphilome des Kaninchens, Heilluftbehandlung, Bessemans, de Potter u. Hacquaert 1796.
Kaninchenauge, Syphilis am, Grigorieff u. Jarycheff 1294.
Leber bei Kaninchensyphilis, Senin 1646.
Liquorveränderungen, experimentelle Erzeugung, Blumenthal 1822.
Lymphknoten, Übertragung der Spirochaeta pallida aus — eines latent syphilitischen Säuglings auf Kaninchen, Hamburger 1796.
Mäuse, Mikro-Meinicke-Reaktion syphilisinfizierter, Zih 1824.
Mäuseorganismus, Verhalten der Spirochäten im — bei Passagen, Schloßberger 1796.
*Osteochondritis bei experimenteller Kongenitallues, Perkel u. Pankow 1888.
Prophylaxe der experimentellen Syphilis durch warme Bäder, Bessemans, de Potter u. Hacquaert 1822.

Digitized by Google

Quecksilbersulfid, kolloidales, bei Kaninchensyphilis, Wakerlin 1995.
Schutzstoffe bei experimenteller Syphilis, Cohn 1822.
Spirochätenhaltige ulzeropustulöse Veränderungen bei der weißen Maus durch Kulturimpfungen, Schereschewsky 1351.
*Primäraffekte an der Rückenhaut des Kaninchens und des Meerschweinchens, Erzeugung von experimentell-luetischen, Schumacher 1186.
Sulfide, kolloidale, einiger Schwermetalle, Giftigkeit für Kaninchen, Wakerlin u. Eiseman 1197.
Zentralnervensystem, experimentelle Syphilis, Kritschewski 1822.

4. Serologie der Syphilis, Liquor, Luetin

Aktives Serum, Luesreaktionen, Sümegi u. Szalay 1825.
Ballungsreaktion, Müllersche, Boas 1110.
— — Laubenheimer 1285.
— vereinfachte, Müller 1885.
Ballungs- und Flockungsreaktion, Krieger 1885.
Blutveränderungen, Entstehung der syphitischen, Torii 1387.
Blutveränderung, syphilitische, Kroó, Schulze u. Zander 1821.
Boltz-Reaktion bei Syphilis, Schreus u. Willms 1448.
Cholämische Zustände, Serologie, Bory 1639.
Citochol-Reaktion, Witebsky 1285.
*— zur Kenntnis der, Klopstock 1334.
Eiweißrelation in der Liquordiagnostik, Kafka u. Samson 1861.
Flockungsreaktion, Hecht 1885.
— mit präzipitiertem Kadmiumchlorat, Scaltritti 1824.
Gefahren „partieller" Seroreaktionen, Sowade 1501.
Glyzerol-Cholesterol-Fällungsreaktion, Hintonsche, Smith 1139.
Goldsolreaktion, C. Langesche, heutiger Stand, Einstein 1881.
— in Theorie und Praxis, Iljina, Poroikowa u. Michalewskaja 1348.
Guttadiaphotmethode, Wesen und praktische Bedeutung, Schilling 1106.
Guttadiaphotverfahren, Vergleich mit WR und MTR, Doctor 1352.
Hintonsche Reaktion, Wert, Ferguson u. Grunfield 1825.
Hirnrückenmarksflüssigkeit in der Dermatologie, Schönfeld 1824.
Indikationen zur Blutreaktion auf Syphilis, Stühmer 1501.
Intradermoreaktionen unspezifischer Proteine, prognostischer und therapeutischer Wert, Gougerot 1318.
Kadisch, Reaktion von, Israelsohn u. Korol 1352.
Kahn-Präzipitinreaktion und WR, Vergleich, Thjotta u. Blix 1492.
Kahnsche Reaktion, Kahn 1008.
— — Antigen der —, Titrierung, Verbesserung, Demanche 1222.
— — beschleunigte, Finkelstein, Aristow u. Kazin 1349.
— — Wert, Demanche u. Guénot 1640.
— — Salamon 1860.
— — Töpfer 1860.
— — mit syphilitischen Gewebssäften, Masuda 1412.
— und Meinickesche Flockungsreaktion bei Syphilis und tropischen Erkrankungen, vergleichende Studie, Gasser 1197.
Kahn- und Bruck-Reaktion als Schnelluntersuchungsmethoden, Vergleiche, Gross 1824.
Klärungsreaktion von Meinicke, Laubenheimer 1285.
— auf Syphilis, meine, Meinicke 1823.
Kolmer-WR, Empfindlichkeit und der praktische Wert der, Kolmer 1492.
Komplement, Methode von Ginzburg-Kalinin zur Konservierung von, Nachimson 1078.
Lipoid-Proteinverbindungen bei Behandlung der Syphilis und als WR-Antigen, Hardesty 1492.
Liquorbefunde bei tertiärer Haut- und Schleimhautlues, Arzt u. Fuhs 1818.
Liquordiagnostikum, einfaches, Mosbacher 1860.
Liquorreaktionen, neuere, diagnostische Bedeutung, Francovič 1383.
Lumbalflüssigkeit, Syphilisdiagnose mit Trübungsreaktionen, Schnitzer 1502.
*Mastix-Lumbotest-Reaktion nach Emanuel und Rosenfeld, Emanuel u. Rosenfeld 1035.
Meinicke-Reaktion, Ablesung, Bodin u. Chevrel 1924.
Meinickesche Mikroreaktion zur orientierenden Auslese bei Massenuntersuchungen, Sabello 1823.
— Reaktion, syphilimetrische Reaktion, Le Chuiton 1352.
Mikro-Meinicke-Reaktion syphilisinfizierter Mäuse, Zih 1824.
MKR als Mikro- und Schnellreaktion, Meinicke 1825.
— eine neue Syphilisreaktion, Meinicke 1502.

Digitized by Google

MTR-Extrakt, Auswertung, neue Technik, Hecht 1824.
Müllersche Ballungsreaktion, Zollschan 1861.
Murata-Masataka, Reaktion von, Zuckermann 1078.
Muttermilch- und Kauppsche Reaktion, Fischer, Bunte u. Grossmann 1860.
Pallidaantigen, wässeriges karbolisiertes, Gaehtgens u. Otto 1825.
Reaktionen von Meinicke, Wassermann und Kahn, Garcia 1784.
*Schnell-Mikro-Mastixreaktion von Melczer und Dahmen, Riebe 1406.
Serologische Betrachtungen zur Syphilisbehandlung, Swan 1492.
— Syphilisreaktionen, Bewertung und Bedeutung, Sachs 1352.
Serumeiweiß bei Syphilis, Zusammensetzung von, Hashimoto 1411.
Spirochaeta pallida, antigene Wirkung von Suspensionen der — in karbolisierter Kochsalzlösung, Gaehtgens 1796.
Spirochätenantigen von Klopstock bei Syphilis und Lepra, Martin 1788.
Subokzipital- und Zisternenpunktion, Technik und Anwendung, Memmesheimer 1296.
Trübungsreaktion, Ablesung, Herxheimer 1884.
— in der Praxis, Stern 1859.
Vernes, Methode von — zur Schätzung der Ausflockung syphilitischer Sera, Bayly 1823.
WR aus Nabelschnurblut von Neugeborenen, positive, Funkhouser u. Dickson 1318.
— bei Kindern mit Syphilis congenita, und deren Müttern, Raitz 1825.
— Besonderheiten in einem Fall mit Syphilis und Ulcus molle, Lortat-Jacob u. Bureau 1922.
— biologische Inaktivierung der Seren bei der, Banciu 1341.
— — Reaktivierung, Tonijan 1825.
— — — bei Neurolues, Wolochow 1825.
— einheitliche Resultate bei der, Ruediger 1318.
WR-feste Syphilis, Tobias 1197.
WR, Gibt es die Gennerich-Miliansche Reaktivierung der, Boas u. Portmann 1112.
— Kaupsche Methode, Vereinfachung, Benjasch u. Fraenkel 1824.
— Kolmersche Modifikation und Kahnsche Reaktion, McIntry, Mary u. Gilman 1352.
— mit aktivem Serum und Möglichkeit der Standardisierung, Martin 1005.
WR mit aktivem Serum, Peregrin 17[illegible]
— — getrocknetem 5 Jahre altem menschlichem Serum, Ruediger 1492.
— nicht beeinflußbare, wie zu behandeln? Galliot 1247.
— Nickson u. Leibly 1856.
— Präzipitations- und Kolloidreaktionen bei Liquoruntersuchung, Schirwindt, Moskowkin u. Alexejewa 1348.
— Reaktion von Muttermilch und Kahn, Isabolinskij u. Podwalnaja 1[illegible]
— sekundäre Syphilis mit negativer, Pinard, Vernier u. Abricosoff 19[illegible]
— Standardisierung der, Gilbert u. Langworthy 1319.
— technische Einzelheiten der Methode des Medical Research Council, Wyler 1079.
— Unbeeinflußbarkeit der, Schulmann u. Lévy 1291.
— und Kahn-Reaktion, Vergleich des praktischen Wertes, Craig 1492.
— — — — Figueira u. Trincao 18[illegible]
— — — — Thjotta u. Blix 1953.
— veränderte Eisbadfixation bei der, Ewing u. Buck 1319.
— Wert, Gougerot 1860.
Zisternenpunktion, Jakobi 1450.
— Weshalb soll die — im Liegen vorgenommen werden? Hoffmann u. Memmesheimer 1316.

5. Primäre Syphilis am Genitale und Reinfektion

Bauersmann, Ulcus durum bei einem, Beron 1626.
Gangränöser Primäraffekt am Penis, Lacassagne, Lebeuf u. Rousset 164[illegible]
Reinfektion, Hirschbüchler 1813.
— zweimalige, Oppenheim 1130.
Ulcera mixta mit pustulösem Syphilid, Oppenheim 1130.
*Vagina, Primäraffekt, Rudloff 1951.
*Vaginalportion, Primäraffekt, Kazarowa 2035.
Zervixschanker, harter, mit Leistendrüsenadenitis, Belachow 1077.

6. Extragenitale Syphilisinfektion

Ärzte, Syphilis der, Olessoff 1634.
Augenlid, oberes, Hecht-Eleda 1816.
Axilla, Primärsklerose der, Dainow 149[illegible]
Bluttransfusion, Syphilis d'emblée, Constantinescou u. Vatamanu 12[illegible] 1342.
Kinn, Fessler 1813.
Mund, drei Fälle von Primäraffekt im, Ribollet 1292.

Digitized by Google

Professionelle Erkrankung des medizinischen Personals, Dshentschelsko u. Slinko 1792.
Selbstüberimpfung vom Genitale, extragenitaler Primäraffekt durch, Ramel 1992.
Wange, Fessler 1813.
Zungenspitze, Herrmann 1918.

7. Sekundäre und tertiäre Syphilis der Haut und der Schleimhäute

Anorektales Syphilom und Lymphogranuloma inguinale, Koppel 1044.
— — — — — Samek 1045.
Atrophierende Syphilide, Pinard u. Rabut 2045.
Cornu syphiliticum der Ferse, Milian u. Périn 1921.
Epiglottis und Stimmbänder, Lues III, Heim 1279.
Epitheliom syphilitischen Ursprungs? Duarte 1789.
Erythema nodosum syphiliticum, Ishikawa 1498.
Gangrän des Fußes und Syphilis maligna praecox, Pinard, Vernier u. Abricosoff 1001.
Framboësiforme Syphilis, Nast 1621.
Gaumen und Genitalien, ulzerierte Gummen an, Haxthausen 1107.
Gumma nasi, Dufke 1445.
— oder Karzinom der Lippe, Freud 1814.
— palati, Weinberger 1447.
Gummata cutanea, Stein 1376.
Gummen, miliare, Haber 1446.
Herxheimersche Reaktion, Bettmann 1793.
Infiltrate, diffuse, bei erworbener Syphilis, Bernstein 1316.
Juxtaartikuläre Knoten, zur Frage der, Prokoptschuk 1077.
— — zwei Fälle, Petruschkin 1077.
Keratose, luetische, Milian 1636.
Lichen syphiliticus, Löwenberg 1314.
Lues gummosa, Beron 1626.
— secundaria papulosa primitiva, Toschkoff 2022.
Lues III, Dörffel 1623.
Lupus vulgaris und Syphilis, Hudelo u. Rabut 1748.
Maligne Syphilis, Buschke 1104.
— — Preininger 1626.
— — praecox, Milian und Nativelle 2043.
— — — Amputation des Zäpfchens, Zerstörung des oberen Augenlides und des Auges zwei Monate nach dem Schanker, Milian, Perin u. Michaux 1222.
Onychie und Perionychie bei älterer Syphilis, Kostoulas 1003.
Papulöses Exanthem über Varizen, Buschke 1104.
Papulo-erosive Syphilis, Milian 1636.
Papulopustulöses Syphilid, Wertheimer 1282.
Pigmentsyphilid (Syphilis nigricans Fournier), Per 1348.
Pigmentsyphilis, Per 1859.
Pruritus cutaneus syphiliticus, Schamuilow 1347.
Roseola ohne Primäraffekt, aber mit Drüsenschwellung, Gougerot, Blum u. Garnier 1291.
Rupia syphilitica, Geiger 1813.
— — Schmidt-La Baume 1918.
— — Weinberger 1447.
Serpiginöse Läsion allen spezifischen Behandlungen widerstehend bei einer alten Syphilitikerin, Louste, Thibaut u. Cailliau 1246.
— ulzeröse Syphilis, Laubál 1633.
Sklerose der Zunge, tertiär-syphilitische, neben tuberkulösem Geschwür der Zunge und Lungentuberkulose, Louste u. Thibaut 1246.
Spätsekundäre Lues, Naegeli 1994.
Syphilome anorectale, Fischer 1446.
Syphilôme anorectale, Beziehungen zum Lymphogranuloma inguinale, Koppel 1928.
Tertiärsyphilid unter Form eines Sarkoids, Gaté u. Rousset 1645.
Tertiärsyphilitisches Erythem, Finsen 1112.
Tracheitis ulcerosa, Belinoff 1625.
Tubercula cutanea, Stein 1779.
Tuberoserpiginöse Syphilis, Toschkoff 1624.
Tuberoserpiginöses Syphilid als Rezidiv 3½ Jahre nach kombinierter Neosalvarsan-Malariakur, Mulzer 1240.
Tuberoulzeröse Lues, Nebenführer 1627.
Tubero-ulzero-serpiginöses Syphilid, Herrmann 1917, 1918.
Ulzeröses Syphilid, Oppenheim 1814.
— — großes, Lomholt 1108.
Ulzerös-gummöses Syphilid des Knies, geheilt mit Jodkali, erste Syphiliserscheinung bei einer 56jährigen Frau. Spezifische Fieberreaktion auf Jodkali, Milian 1222.
Ulzerokrustöses Syphilid, malignes, Geiger 1380.
Variolaartiges Syphilid, Garnier 1524.
Zitronenartige Haut bei Syphilis, Milian 1921.
Zungensklerose, tertiäre, Bruhns 997.

Digitized by Google

8. Syphilis des Bewegungsapparates

Arthritis sacroiliaca bilateralis, Stanojevic 1754.
Bruchheilung, verzögerte, infolge nicht erkannter Syphilis, Bory 1754.
Hygrom am Olecranon, bilaterales, Gaté, Bosonnet u. Michel 1292.
Knochensyphilis, röntgenologische Feststellung, Sante 1318.
Nodosités juxtaarticulaires, Rossow 1958.
— — Tièche 1990.
Ostitis und Periostitis gummosa der Halswirbelsäule, Wulfsohn 1498.
Sattelnase, Paraffineinspritzung bei, Hesse 1314.
Spondylitis der Halswirbelsäule, Ingman 1954.

9. Syphilis des Nervensystems und der Sinnesorgane

Amyotrophische spinale Syphilis, Minz 1789.
Auge, Syphilitische Erkrankungen am, Cohen 1318.
Dementia praecox und Lues, Jacobsohn u. Grinewitz 1796.
Fazialislähmung, periphere beiderseitige, Frankl 1791.
Fazialisparese, Caroli 2044.
Hypophysäres System und akromegalische Symptome, Syphilis, Dolin 1789.
Meningeale Lues, Prophylaxe, Nast 1618.
Meningitis, akute, de Oliveira Ponce 1791.
— — frühzeitige — und Behandlung mit Malaria, Cattaneo 1076.
Meningitiden, syphilitische — und spezifische Behandlung, Bejarano u. Medina 1004.
Metalues, Therapie, Fischer 1863.
Nervensyphilis, verlängerte Behandlung bei, Solomon u. Berk 1318.
— während 10 Jahren, Stoner 1196.
Neurolues, Behandlung in Kurorten, Efron 1862.
— Pyrifer bei, Dielmann 1866.
— und Metalues, Behandlung der, Zweifel und Ungewißheiten, Mingazzini 1862.
— Wismut im Blut und im Liquor cerebrospinalis, Emdin u. Dynkina 1863.
Paralyse der unteren Extremitäten bei Kindern, Dennie 1491.
— progressive, Epilepsie nach Heilung, Gougerot 1791.
— — Malaria- und Chemotherapie, de la Postilla u. Tapia 1005.
— — Stovarsol bei, Sézary u. Barbé 1354.
— — tertiäre Hauterscheinungen, Santalow 1646.
Parasyphilis, experimentelles Studium, Levaditi, Lépine u. Sanchis-Bayarri 1797.
Plautsche „syphilitische Halluzinose" Wimmer 1500.
Pupillensymptome, isolierte, Luria 17[illegible]
Rückenmark, Gefäßveränderungen bei Greisen infolge Syphilis, Roger, Antonin u. Poinso 1351.
Schwefel in der Behandlung metaluetischer Erkrankungen, Pollak 1044.
Sedimentierungsgeschwindigkeit der roten Blutkörperchen bei Nervenlues, Fraulini 1074.
Tabes dorsalis, Bismarsen bei, Tobias 1318.
— — incipiens und Lues ulcerogummosa tarda, Popoff 2020.
— und Paralyse, zur Frage der Vermehrung durch die moderne Frühbehandlung, Jadassohn 1039.
Traumatisch-syphilitische Störungen des zentralen Nervensystems, Rossolimo 1789.
Zentralnervensystem, experimentelle Syphilis des, Kritschewski u. Heronimus 1500.

10. Syphilis der inneren Organe, der Brust- und Lymphdrüsen

Achylia gastrica vergesellschaftet mit Syphilis, Undine 1319.
Addisonsche Krankheit luetischen Ursprungs, Zerkowitz 1795.
Anämie, verbunden mit Syphilis, Behandlung mit einer hohen kalorischen Diät mit Leberextrakten und Vitaminen, Maurer, Richter u. Koessler 1196.
Aortenaffektionen, syphilitische, Sitermann 1793.
Aortitis, thromboulzerative Mitralendokarditis mit Pseudoaneurysma des vorderen Mitralsegels, Steinberg 1195.
Aortenlues, Behandlung, Hift 1499.
Arteritis der Finger, Milian u. Caroli 1247.
Atrophie der Haut und des Fettes am Oberkörper (Dermolipodystrophie) und Lymphogranulomatose im Verlaufe einer in Entwicklung begriffenen Syphilis, Hufnagel 1244.
Cholecystitis luetica, Strausz 1754.
Diabetes, Beziehungen zwischen Syphilis und, Lemann 1319.
Diagnose der Syphilis vom Standpunkt des Internisten, Stoner 1196.
Drüsenaffektion vom Typus eines Sarkoms, syphilitische, Nicolas, Massia u. Rousset 1634.
Eingeweidelues nach Wiener Erfahrungen, Stausz 1794.

Digitized by Google

Endarteritis, peripherische, Enterria 1787.
Endokrine Syphilis, Beron 1790.
Hepatitis, geschwulstförmige gummöse, Pschenitschnikow 1790.
Gangrän durch syphilitische Arteritis, Milian u. Nativelle 1246.
Herz-Gefäßsystem, erworbene Syphilis, Simpson 1492.
Ikterus bei der gesunden Frau eines syphilitischen Mannes, Milian 1636.
Kardiovaskuläres System in den Frühstadien der Syphilis, Lukomski 1498.
Kardiovaskuläre Syphilis, Tytler 1999.
Leber und Niere, Kollert 1498.
Leberlues, chyliformer Aszites bei, Steinitz u. Lewin 1351.
Luftwege, Lues-Fehldiagnosen, Zange 1790.
Lunge, erworbene knotige Syphilis, Windholz 1793.
Lungensyphilis, Diagnose und Behandlung, Skavlem 1196.
Lymphome, luetische, Kren 1214.
Magendarmkrankheiten vergesellschaftet mit Syphilis, Bockus u. Bank 1315.
Magenerkrankungen, syphilitische und syphilogene, Luris 1295.
Magenfunktion, Störungen infolge Syphilis, Cheney 1319.
Magensyphilis, Diagnose, Welch 1196.
— jüngste Erfahrungen, Schlesinger 1794.
Mesaortitis syphilitica, Syphilistherapie und Zunahme der, Müller-Deham 1353.
Milzschwellung, primäre — bei Syphilis, Louste u. Cohen 1290.
Nephritis der sekundären Syphilis, Quecksilberzyanür bei, Petges, Jouha u. David-Chaussé 1790.
— tertiäre, Sainz de Aja 1788.
Pneumonie, interstitielle syphilitische, Vogelsang 1551.
Schilddrüse, Syphilis der, Henry 1196.
— — — Sirota 1350.
— syphilitische Erkrankungen, Anserow 1350.
Viszerale Syphilis, narbige Residuen nach, Gougerot 1791.

11. Syphilis des Urogenitalapparates

Cavernitis gummosa, strikturierende, Buschke u. Loewenstein 1964.
Harnblase, Diagnose der Syphilis der, Nikitin 1795.
Prostata, Syphilis der, Fall von, Riba 1318.
Urethra, gummöse Affektionen, Chassin 1347.
Zervix, frühsyphilitische Veränderungen, Macdonald 1790.
— Syphilis der, Ustinowsky 1793.

12. Hereditäre Syphilis; erworbene Syphilis im Kindesalter; Syphilis und Ehe

Achillessehne, Knoten in der, Pinard, Vernier u. Abricosoff 1923.
Aktive kongenitale Syphilis mit konstant negativer WR, Jersild 1110.
Angeborene Syphilis, Pathologie und Therapie, Hochsinger 1499, 1500.
— — Problemfrage, Hochsinger 1499.
Antenatale Behandlung, Marcus 1883, 1952.
Aufflackern der Lues latens bei Kindern, Mikulowski 1791.
Ballungsreaktion bei Lues congenita, Lipp u. Riehl 1885.
Behandlung der Syphilis congenita, Lass 1348.
Coccygealgrübchen, eine kongenital-syphilitische Dystrophie, Touraine u. Marceron 1791.
Cutis gyrata der Regio glutaealis bei Lues congenita, Schmidt-Labaume 1283.
Diagnose der kongenitalen Syphilis, zur, Manteufel u. Herzberg 1316.
*Ehe, sterile, und Syphilis, Rozsavölgyi 1199.
Einfluß der kongenitalen Syphilis auf Schwangerschaft, Geburt, Wochenbett und Nachkommenschaft, Boas u. Sodemann 1883.
Eklampsie post partum, Kind hereditärluetisch, Milian 1222.
Entstehung, Wesen, Erkennung, Verhütung und Frühbehandlung der angeborenen Syphilis, Hoffmann 1881.
Erfahrungen über kongenitale Syphilis, Kerl 1883.
Erfassung der Lues congenita, vollständige frühzeitige, Heine 1791.
Experimentelle Beiträge zur Lues congenita, Mulzer u. Hahn 1882.
Frauen, Malariabehandlung schwangerer syphilitischer, Klaften 1877.
„Gummöse" Veränderungen bei kongenitaler Lues, Matras 1885.
Hoden, Syphilis hereditaria tarda, Berardinelli 1792.
Infektionen, kongenitale, Stransky 1794.
Innere Organe, hereditäre Syphilis, Groedel 1634.
Keratitis parenchymatosa und Anaphylaxie, Riehm 1795.
Kinderabteilung, syphilitische, Ustinowskij 1350.
Lues congenita, Toschkoff 1624.

Digitized by Google

Luetinreaktion, Kindler 1884.
Malariabehandlung, Ahmann 1953.
— kongenitalluetischer Kinder, Weitz 1925.
Malariatherapie der kongenitalen Lues, Kundratitz 1864.
Meningitis mit Schwindel und Schweißen, Eschbach 1792.
Merkurosal und Neosalvarsan, intraperineale Injektionen bei kongenitaler Lues, Yampolsky 1319.
Nabelschnurblut von Neugeborenen, positive WR aus, Funkhouser u. Dickson 1318.
Osteoperiostitis femoris, Koschucharoff 2021.
Ovarium, kongenitale Syphilis des, Menninger 1318.
Pachymeningitis haemorrhagica interna, Guldenberg 1954.
— — — bei Lues congenita, Guldberg 1820.
Prophylaxe der hereditären Syphilis, Laurent 1321.
— — kongenitalen Lues, Rossiansky u. Pelewina 1884.
— Umfrage, Feldmann 1920.
Pseudoparalyse, Parrotsche, Péhu u. Mestrallet 1796.
Retikuläres Syphilid, Ungewöhnliche Eruption von kongenitaler Syphilis, Rasch 1137.
Schilddrüse, kongenitale Syphilis, Menninger 1491.
Schwangere und Brustkinder, syphilitische, Behandlung, Birger 1894.
— — Neugeborene, antisyphilitische Behandlung, Klaften 1503, 1866.
— — Syphilis, Gammeltoft 1492.
Sperma, Infektiosität bei Lues latens, Kertész 1630.
Stillen eines erscheinungsfreien Kindes durch die luetische Mutter, Berechtigung, Hecht 1884.
Superinfektion bei einem kongenital Syphilitischen, Jersild 1107.
Syphilimetrie, Anwendung auf hereditäre Syphilis, Even 1794.
Syphilis hereditaria tarda, Fall mit Haut- und Viszeralmanifestationen, Leighel 1077.
Tabes beim Sohne einer tabischen Mutter und eines Vaters mit progressiver Paralyse, Roger, Aubaret u. Crémieux 1792.
— dorsalis incipien und Lues congenita ulcero-gummosa tarda, Popoff 2020.
Ulzera der Mundschleimhaut, miliäre, mit Albinismus partialis und Hyperpigmentierungen, Habermann 1242.
Vater, ist die Unmöglichkeit der Übertragung vom — auf den Fötus erwiesen, Almkvist 1500.
Vererbung der Syphilis, zur Frage, Matzenauer 1500.
Verhütung der angeborenen Syphilis, Zieler u. Hämel 1882.
WR bei Kindern mit Syphilis congenita deren Müttern und bei schwangeren Syphilitikerinnen, Raitz 1825.

13. Allgemeine Therapie und Prophylaxe der Syphilis

Abortivbehandlung, Umfrage, Feldmann 1920.
Ansteckung mit Syphilis während Salvarsanbehandlung, Pinard, Vernier u. Abricosoff 1923.
Behandlung der Syphilis, Harrison 1139.
— einige wichtige Tatsachen in der, Sanders 1196.
Behandlungszwang, ist — bei latenter Syphilis möglich? Hellwig 1864.
Frühzeitige Behandlung der Syphilis, Rossijanskij u. Gitmann 1926.
Heiratserlaubnis eines Syphilitikers, Bory 1925.
Injektionen, intraglutäale, Technik, Mathé 1196.
Italien, Prophylaxe der Syphilis in, de Napoli 1051.
Konstitution, Bedeutung für die Behandlung der Syphilis, Jadassohn 1038.
Latente Syphilis, Behandlung, Naegeli 1926.
Luesprophylaxe, Bedeutung der, Hecht 1040.
— persönliche, Jadassohn 1040.
Menschenverstand, Behandlung der Syphilis mit dem gesunden, Schalek 1321.
Methoden bei der Behandlung der Syphilis, moderne, Jones 1197.
Monozytose und neutrophiler Leukopenie nach, antisyphilitische Behandlung. Wilson 1503.
Präventive Behandlung zwecks Vorbeugung extragenitaler Syphilis, Furmanow u. Frolow 1346.
Prognose der Lues vom Standpunkte der Therapie, Tièche 1353.
Prophylaxe gegen Syphilis, Experimentelles, Hoffmann u. Strempel 1884.
Schicksal der nichtspezifisch behandelten Luetiker, Bruusgaard 1818, 1934.
Spätformen der Syphilis, Therapie, Kramer 1504.
Spätsyphilis, Betrachtungen über — mit dem Gedanken eine stabilisierte Theorie ihrer Behandlung aufzustellen, Moore 1318.
WR, nicht beeinflußbare, wie zu behandeln? Galliot 1247.

Digitized by Google

14. Quecksilberbehandlung der Syphilis

lut und Urin, Quecksilbergehalt bei Hg-Behandlung, Schirjaew 1926.
uecksilberbenzoat, Gangrän am Gesäß nach, Lomholt 1112.
uecksilbervergiftung, zur Geschichte der, Almkvist 1926.
karlatiniforme Dermatitis durch Platzen eines Hg-Depots, Genner 1108.

15. Salvarsanbehandlung einschließlich kombinierte Salvarsanbehandlung) der Syphilis

cetarson s. Stovarsol.
rsenkeratose durch Azetylarsan, Lortat-Jacob u. Solente 2045.
rsenresistente Syphilis, Hufschmitt 1640.
rsenresistenz, Milian 1636.
rsen-, Wismut- und Hg-Resistenz, Garcia 1786.
rsphenamin, Wirkung therapeutischer Dosen auf die erkrankte Leber, Mc Junkin 1196.
Azetylarsan, Frühbehandlung mit, Barthélemy 1291.
Diagnostische Salvarsaninjektion, Levy-Lenz 1925.
Erythem, purpuraartiges, Blum 2044.
Erythrodermie durch 914, Milian 1524, 1636.
Frühsyphilis, Behandlung, Chargin u. Stone 1856.
Hämorrhagien nach Novarsenobenzol, Gaté u. Rousset 1641.
Hämorrhagische Nebenwirkungen nach Salvarsaninjektionen, Guth 1353.
Hautprüfung, funktionelle prognostische mit Neosalvarsan, zur Frage der Verwertbarkeit, Riehl jr. 1218.
Herpes zoster im Verlaufe einer Salvarsanbehandlung, Riehl jr. 1218.
Hyperkeratose durch Salvarsan, Gottron 997.
Ikterus nach Salvarsan, Simon 1000.
Leben, Wirkung auf, Lewin 1956.
Lebererscheinungen bei Arsenbehandlung, Behandlung in Vichy, Vanthey 1663.
Lebertherapie bei Salvarsanintoxikation, Spiethoff 1864.
Lichen-planus-artiges Salvarsanexanthem, Kreibich 1444.
Mikroskopische Veränderungen nach antisyphilitischen Mitteln, Gruhzit 1997.
Mischspritzentherapie, ist — noch zu empfehlen? Oelze 1503.
Mitralinsuffizienz, provoziert durch Salvarsan, Gougerot, Barthélemy u. Thiroloix 1001.
Monorezidiv, Fessler 1771.
Myosalvarsan, Oelze 1634.
— Schumacher 1618.
— klinische Erfahrungen, Monacelli 1502.
*Myosalvarsanausscheidung nach subkutaner und intravenöser Injektion, Hopf 1276.
— klinische Bedeutung, Obermayer 1354.
— Waldemar-Kertész 1864.
— Todesfall nach, Haslund 1112.
Myosalvarsanwirkung, Schumacher 1623.
Natriumthiosulfat, Giftwirkung aus Blutveränderungen bei intravenöser Anwendung, Goldblatt u. Deunie 1197.
— bei Salvarsanschädigung, Riehl jr. 1135.
— praktische Erfahrungen mit, Tréger 1384.
Neosalutan, Zemplényi 1647.
Neuntageerythem, Gjessing 1954.
Osarsol, Babadshan, Juchnewitsch u. Jakuner 1646.
— Syphilisbehandlung mit, Krol u. Tichwinskij 1077.
Pigmentstoffwechsel, Einfluß von Salvarsaninfusionen, Kassatkin, Grubina u. Melbart 1710.
Russische und deutsche Salvarsanpräparate, vergleichende Untersuchungen über Nebenerscheinungen nach, Kessel 1347.
Russisches Salvarsan, Ergebnisse in der Smolensker Hautklinik, Berson u. Klebanow 1349.
Salvarsan, Hautinfektionsprüfung mit, Stauffer 1992.
— neue histochemische Methode zur biologischen Methode, Schumacher 1353.
Salvarsanexantheme, Pathogenese, Covisa u. Prieto 1783.
— zur Frage, Stutz-Katz 1347.
Salvarsandermatitis, Popoff 1624.
— Rajka 1631.
Salvarsanpräparate, Wirkungsweise, Szentkirályi 1855.
Salvarsanrefraktäre Lues mit Plaques muqueuses, Psoriasis palmaris et plantaris, krustösen Papeln und Paronychie, Lilienstein 1243.
Salvarsanresistente Lues, Bernstein 1281.
— — Jessner 1042.
Salvarsantoxikose, komplexe, Wölz 1862.
Salvarsanüberempfindlichkeit beim Menschen, experimentelle Erzeugung von, Nathan 1287.
— experimentelle, Sulzberger 1502.
*— 16 Jahre lang erhaltene, Birke 1357.
Salvarsanvergiftung, Stämmler 1862.

Digitized by Google

Sensibilisierung gegen Salvarsan, experimentelle, Kaplun 1346.
Septojod-Salvarsanbehandlung, kombinierte, Leschke 1862.
Spirozid bei kongenitaler Lues, Oppenheim 1884.
— — Nichtluetischen, Niederwiesen 1925.
— — Säuglingslues, Danzer 1503.
Statistik über Neosalvarsan, Fuss 1645.
Stovarsol (Acetarson). Dermatitis exfoliativa nach, Michael 1864.
— bei Paralyse, Sézary u. Barbé 1354.
Sulfarsenol, Nitritoide Krise und Purpura nach, Saidac 1342.
Tod durch 914, Laurent 1641.
Todesfall durch Treparsol, Meyer 1640.
— nach Myosalvarsan, Haslund 1112.
Treparsol bei Syphilis, Popoff u. Toschkoff 1624.
Unbeeinflußbare Syphilis, Laurent 1644.
Unzureichend behandelte Syphilis, Oppenheim 1814.
Urtikaria durch 914, Milian 1637.
Urtikarielles Erythem nach Arsenobenzolbehandlung, Milian u. Lotte 1222.

16. Wismutbehandlung der Syphilis

Abszeß durch ein öllösliches kampferkohlensaures Wismut, Gougerot u. Drujon 1290.
Arterielle Wismutembolie mit schweren Hauterscheinungen, Martins de Castro 1220.
Ausscheidung von Wismutpräparaten, röntgenologische Studie, Montlaur 1920.
Bijochinol bei Nervensyphilis, Barkowskaja 1927.
Bismarsen bei Tabes dorsalis, Tobias 1318.
Bismut oxychlorid., Verweilen von Wismut nach, Lomholt 1953.
Bismutum subnitricum bei Syphilis, Hetagurow 1354.
Erythrodermie, Louste u. Pinoche 1639.
Hämatom der Sakralgegend nach Wismutinjektion, Milian u. Nativelle 1524.
Intramuskuläre Anwendung an anderen Körperstellen, Larsen 1491.
Lebertherapie bei Wismutintoxikation, Spiethoff 1864.
Nebennieren-Wismut, Fournier, Guénot, Schwartz u. Jowanowitsch 1865.
Speicherung von Wismut im Organismus, Lomholt 1996.
Spirobismol solubile, Resorption, Dörffel 1622.
Wismut bei kongenitaler Syphilis, Bronson 1503.
Wismutbehandlung und Wismutschädigungen, Scholtz 1503.
Wismutverbindungen, lipoidlösliche, Leviditi, Sanchis-Bayarri, Schoen Manin 1864.

17. Malariabehandlung der Syphilis (einschl. Fieberbehandlung)

Blutgruppen, Bedeutung für Impfmalaria Wagner-Jauregg 1504.
Frühlues, Malariabehandlung, Kerl 1[illegible]
Impfmalaria, Almkvist 1954.
— Mayr 1354.
— bei Luetikern, Berücksichtigung der Zahlenverhältnisse bei den Plasmodien Koiko 1410.
— biologische Studien, Keining u. Serefis 1504.
— Einfluß auf WR, SGR, MTR und Reaktion von Vernes, Schoch 19[illegible]
Impfmalariatherapie, rationelle, Schellworth 1863.
Malariabehandlung kongenitaler Syphilis Koch 1865.
Malariatherapie der Lues, Minami u. Ehara 1411.
— Indikationen, Stümpke 1925.
Neurolues, Malariabehandlung, Bantschkoff u. Bortnaeff 1927.
Paralyse, progressive, Fiebertherapie, Mackenzie 1998.
— — Malariabehandlung, Arias u. Pons 1864.
— — — Marie 1865.
— — psychologische Kontrolle der Malariabehandlung, Kaufmann 192[illegible]
Paralytikerliquor, Wirkung der Malariatherapie auf Stickstoff- und Eiweißverhältnisse im, Halpern 1927.
Tuberoserpiginöses Syphilid 3½ Jahre nach Neosalvarsan-Malariakur, Muir 1240.

18. Jodbehandlung der Syphilis

Jod, Einfluß auf die Kapillaren, Semerau-Siemianowski, Rachon u. Mancewicz 1661.
— Erythrema fixatum nach, Iwanow 107[illegible]
— Vorkommen in der Natur, Meirel 1294.

19. Sonstige Heilmittel bei Syphilis

Hitzeeinwirkungen, lokale, auf primäre und sekundäre Syphilis, Bessemans-Vercoullie u. Hacquaert 1926.
Schwefelbäder, weshalb soll man Syphilitiker in — schicken? Pelon 18[illegible]
Tellur bei Syphilis, Guénot 1865.

Digitized by Google

hiosinamin bei Syphilis, Nedumow 1924.
Ultraviolette Strahlen, Wirkung auf die spezifische Behandlung der Lues, Richter 1861.

yringom, Freund 1104.
– Haxthausen 1109.
yringomyelie mit ekzematösen Veränderungen, Genner 1109.
yringozystadenome, Kristjansen 1111.
– Brauer 1620.
– Geiger 1777.

Tabak, Hautschädigungen durch, Lickint 1596.
Tätowierung, akute vesikulöse Quecksilberdermatitis einer, Unna jun. 1853.
– Entfernung von, Hirsch 1676.
– mit entzündlicher Reaktion, Goldsmith 1495.
– therapeutische, Lacassagne u. Rousset 1641.
– ulzerierte Knoten in einer, Haxthausen 1107.
Teakholz, Liderkrankung durch, Reuscher 1665.
Teer, geschwulsterzeugende Fernwirkung von, Koose u. Cordes 1459.
– gewächsbildende Wirkung und Gewächsimmunität, Bisceglie 1252.
Teergeschwülste, vorausgehende Epithelveränderungen, Babes 1721.
Teerkarzinom, Mechanismus der Entstehung, Pigalew 1252.
– mit langer Latenzzeit, Zenker 1252.
Teerpinselung der Kaninchenhaut, Gaucherähnliche Milzveränderungen bei, Babes 1722.
– Hautveränderung durch – ähnlich der Darierschen Krankheit, Babes 1957.
Teerpinselungsversuche auf mit Trypanblau gespeicherte Mäuse, Kreuzwendedich von dem Borne 1253.
Telangiektasien en plaques, Sezary u. Schulmann 1921.
– essentielle, Lutz 1994.
– symmetrische punkt- und netzförmige – an Rumpf und Extremitäten, Haxthausen 1111.
Telangiektatisches Granulom der Vulva, Isbruch 2046.
Thallium aceticum, Intoxikationen nach, Prokoptschuk u. Schamschin 1345.
– – klinische Anwendung, Aramaki 1386.
– Beziehung zum Lipoidstoffwechsel, Buschke u. Markus 1728.
– das Komma am falschen Platz, Buschke 1728.
Thallium, Homologie zwischen mit – vergifteten Ratten und natürlich vorkommenden alopezischen Mäusen, Buschke u. Joseph 1727.
– oder Röntgenepilation der Kopfmykosen? Heuck u. Vonkennel 1729.
– spezifische und unspezifische Wirkungen, Buschke, Loewenstein u. Joel 1727.
*Thalliumanwendung, lokalisierte Epilation durch örtliche, Tschernogouboff u. Montreil 1487.
Thalliumazetat bei Haarpilzerkrankungen der Kinder, Arijewitsch 1818.
– Dosierungstabelle, Caro 1729.
– drei tödliche Vergiftungen, Merkel 1661.
– epileptiforme Psychose nach, Bachkewitsch u. Prokoptchouk 1524.
– Salben, Gefahren der, Louste u. Juster 1000.
Thalliumbehandlung, Keratosis spinulosa im Anschluß an, Ferrari 1076.
*Thalliumepilation, Katzenellenbogen 1947.
– kindlicher Kopfmykosen, Strempel u. Schmitz 1890.
*Thallium-Röntgenepilation, Dóczy 1806.
Thelygan, Hormonbehandlung mit – in der Frauenheilkunde, Graff 1937.
Therapeutische Technizismen, Stein 1853.
Thorium X, Kuznitzky u. Jacoby 1788.
Thromboangitis obliterans, frühe Diagnose, Samuels 1683.
Thrombophlebitis migrans, Lipschütz 1679.
Thrombose, Blockierung durch künstliche Thrombenbildung, Schaefer 1679.
– und Endothelreaktion, Dietrich 1561.
Thrombosen und Embolien, Zunahme der, Singer 1657.
– vortäuschende Fettgewebsnekrosen nach Einspritzung von Radiumemanationen in die Venen, Askanazy u. Jentzer 1225.
Thyreoidea, Glandula, Tuberkulose der, Frassi 1743.
Titan, therapeutische Verwendung, Metadier 1556.
Treponema Duttoni, experimentelle Infektion, Gray 1705.
Trichomanie, Genner 1107.
Trichomonas vaginalis, Davis u. Colwell 2033.
Trichomycosis palmellina, Exanthem bei, Takahashi 1385.
– – Genese, Koyama 1386.
Trichophytia endothrix durch Trichophyton sulfureum, Bloch 1991.
– superficialis, atypische Formen, Chalipskij 1731.

Digitized by Google

Trichophytie, bullöse, durch Trichophyton gypseum asteroides, Milian, Relias u. Kiamil 1247.
— der Füße, Legge, Lee Bonar u. Templeton 1731.
— — Kopfhaut bei Erwachsenen im Kiewschen Dispansär 1924—27, Lurje u. Rabinowitsch 1347.
— — Nägel, Brauer 1619.
— — — Naegeli 1993.
— des Kopfes, enthaarende Wirkung des Thalliumazetats, Foong u. Mu 1297.
— — Nagels, Brinitzer 1243.
— in der Sapporo-Gegend, Takahashi 1387.
— — Perugia, Cortella 1054.
— Kerion Celsi und Lichen trichophyticus, Fuhs 1135.
— Pilzkulturen, Bruhns u. Kadisch 1105.
— Schreus 1315.
Trichophytin, Sensibilisierung gegen, Ebert 1854.
Trichophyton, biologische Studien über, Takahashi 1551.
— fumatum, Kadisch 1106.
— gypseum, Dauer der Lebensfähigkeit und Virulenz auf Streu, Urbain 1298.
— — und cerebriforme, Kulturen auf Leder, Seide, Stroh, Torf, Erde usw., Bruhns u. Kadisch 1106.
Tropen, Krankheiten der Kinder in den, Nocht 1703.
Tropenkrankheiten, Handbuch der, Bd. 5, Teil 2, Mense 1006.
Tropenmedizinische Gesellschaft, Deutsche, Jahresversammlung in Tübingen 1226.
Trophische Geschwüre, Umspritzung der Gefäße mit Alkohol, Mc Clintic 1679.
*Trophödem Meige, Kombination mit Melorheostose Léri, Goldschlag 1761.
Trypanosomen und Spirochäten, Momente, welche die Mischinfektion beeinflussen, Galliard 1501.
Tuberculosis colliquativa, Baer 1281.
— verrucosa, atypische, Ballagi 1632.
Tuberkelbazillen, Anfärbung, Wachstumshemmung und Bakterizidie der — durch Farbstoffe, Meissner 1742.
— aus Meerschweinchenlunge gewonnenes fettspaltendes Ferment und dessen Wirkung auf, Kanocz 1742.
— Ausgangsmaterial, Filtrate aus, Weichardt 1746.
— des Typus humanus und bovinus, Einwirkung keimtötender Stoffe auf, Hailer 1750.
— filtrierbare Formen der, Selter u. Blumenberg 1742.
Tuberkelbazillen, kultureller Nachweis [illegible] Hauttuberkulose und Lupus, Keil 1[illegible]
— Widerstandsfähigkeit gegen äuß[illegible] Schädigungen, Bieling 1749.
— — — der Haut gegen — im Exp[illegible]ment, Podwyssotzkaja u. Lin[illegible]kowa 1466.
— Wirkung methylalkoholischer Extr[illegible] bei Meerschweinchen, Magat 1464.
Tuberkelbazillennachweis mit Berücksichtigung der Kulturmethode, Breelmann 1742.
Tuberkelbazillus, durch sukzessive Passagen beim Meerschweinchen tuberkulösen gewordenen filtrierbaren Elemente des, van Deinse 1751.
— Erfahrung mit der Kultur des — [illegible] Diagnose der Tuberkulose, Hohn 17[illegible]
— Filtrierbarkeit, Lange u. Clauberg 1746.
— im Lichte einer neuen Färbungsmethode, Kast 1325.
— Lebensfähigkeit in den Präparaten, Trinss 1464.
— neue Färbungsmethode, Kast 1463.
— Streptothrix durch Umwandlung des Karwacki 1464.
— Vakzination mit BCG-Virus, Wallgren 1464.
— Widerstandsfähigkeit gegen Hitze in der Milch, Katrandjieff 1325.
— Zeitpunkt des Eindringens in die Lymphdrüsen und Blutbahn bei Meerschweinchen, Martenstein 1464.
— zur Biologie, Masur 1749.
Tuberkulid, akneförmiges, Finsen 110[illegible]
— diskoides telangiektatisches, Audry 1924.
— erythematös-papulöses — an Nase und Wange, Gougerot, Meyer u. Cohen 2044.
— miliäres, Bloch 1991.
— papulonekrotisches, Inokulation auf Meerschweinchen, Ravaut, Valtis u. Nélis 1753.
— papulonekrotisches, Kropatsch 137[illegible]
— — Matras 1379.
— — bei jungem Mädchen an den Unterschenkeln, Bruhns 997.
— papulosquamönes atrophisches und Lupus erythematodes, Gougerot u. Blum 2044.
Tuberkulide, Kälte-, Briel 1285.
— papulonekrotische, Cisowsky 1813.
Tuberkulin, Empfindlichkeit gegen — hervorgerufen durch wiederholte Einverleibung von BCG beim Meerschweinchen, Valtis u. Saenz 175[illegible]
— Sensibilisierung gegen, Ebert 1854.
Tuberkulinallergie und Tuberkuloseimmunität, Calmette 1747.

Digitized by Google

uberkulinempfindlichkeit des Meerschweinchens, Wirkung der ultravioletten Strahlen auf, Nasta u. Blechmann 1465.
uberkulinisierung beim Meerschweinchen, atypische, Laurent 1643.
uberkulinmenge, quantitative Bestimmung der perkutan wirksamen, Stejskal 1751.
uberkulinreaktion bei mit BCG geimpften Kindern, Bernard, Debré u. Lelong 1753.
— Einfluß der Röntgenbestrahlung, Abramowitsch u. Rabuchin 1465.
— Wiederaufflammen durch Serumexanthem, Maendl u. Blaschke 1466.
uberkulinreaktionen, intrakutane, Lyle Cummins 1747.
uberkulintherapie, intrakutane, Covisa u. de la Cuesta 1787.
uberkulinüberempfindlichkeit bei Greisen, Troisier, Develay u. Weiss-Roudinesco 1465.
uberkulose, Antitoxinbehandlung, Jousset 1747.
— äußere, Kupferbehandlung, Strauss 1466.
— Behandlung mit lebenden Tuberkelbazillen, Kutschera-Aichbergen 1744.
— Chemotherapie der, Hesse 1350.
— der äußeren Genitalien, Popoff 2022.
— — Glandula thyreoidea, Frassi 1743.
— — Haut, aktive Reaktion der Gewebsflüssigkeit bei — und Veränderungen durch ultraviolette Strahlen, Kaplanskij 1744.
— — — atypische, Gaté u. Rousset 1642.
— — — Benzyl-Zimtsäureäther bei, Lucas 1321.
— — — Besredka- und Klopstock-Neuberg-Reaktion, Blumenthal u. Reiss 1891.
— — — Beziehungen zur Lungentuberkulose, Keller u. Schilling 1748.
— — — Diätbehandlung, Engelhardt 1848.
— — — — Jesionek 1751.
— — — mykosiforme bzw. syphiloide, Bloch 1991.
— — — primäre, Klinik und Pathologie, Dittrich 1751.
— — — Senkungsreaktion, nach Fabraeus, Hedén 1953.
— — — und ihre Behandlung, Adamson 1086.
— — — — — — Reyn 1086.
— — Unterlippenschleimhaut, schankriforme, Löwenberg 1314.
Tuberkulose, Diagnose der — im ersten Lebensjahre, Bernard 1326.
— des Kaninchens und Meerschweinchens, Entstehung der Riesenzellen bei experimenteller, Hollande u. Crémieux 1744.
— disseminierte verruköse, nach Masern, Sézary u. Poumalloux 2045.
— Eigentümlichkeiten der pathologischen Anatomie der — bei mit lupösem Gewebe infizierten Meerschweinchen, Wail 1748.
*— Frostschäden und ihre Komplikation mit, Dittrich 1059.
— Geflügeltuberkulose beim Menschen und beim Tier, Krankheitsbild, Urbach 1819.
*— Hautveränderungen bei Lungen-, Szántó 1899.
— Immunisierung gegen — mittels BCG, Belonowski 1745.
— Immunisierungsversuche gegen, Beck 1753.
— ist die Calmettesche Schutzimpfung ganz gefahrlos? Bernheim-Karrer 1465.
— Komplementbindungsreaktion, Thjotta u. Gundersen 1953.
— — bei, Stengel 1750.
— Messung der Serumflockung mit Resorzin nach Vernes und Fixationsreaktion nach Besredka bei, Hélouin 1748.
— Nachweis durch die Tuberkelbazillen, Dimtza 1325.
— neueste Ätiologie und Prophylaxe, Ferran 1139.
*— rituelle Zirkumzisionstuberkulose, Zarubin 995.
— Studien zur tuberkulösen Verkäsung, Schleussing 1743.
— Toxi-, disseminierte, Kren 1778.
— transplazentare Infektion mit dem tuberkulösen Ultravirus, Calmette, Valtis u. Lacomme 1497.
— und Tuberkulide, Behandlung mit Ektebin, Hecht 1444.
Tuberkuloseallergie und Bazillenstamm, Pagel 1464.
— — Serumanaphylaxie, Pagel 1747.
*Tuberkuloseimmunität und Hauttuberkulose, Krantz 1588.
Tuberkuloseinfektion des Internisten, Jaquerod 1497.
— und Tuberkulosevakzination, Heimbeck 1325.
Tuberkulosevirus, filtrierbare Elemente, Keller u. Wethmar 1749.
— — — Umwandlung des nichtvirulenten Ultravirus in virulente Tuberkelbazillen, Saenz 1746.

Digitized by Google

Tuberkulosevirus, Mutation, Felsenfest 1750.
Tuberkulöse Geschwüre der Haut und Schleimhäute, White u. Sullivan 1494.
— Halsdrüsentumoren, akutes Auftreten, Fernbach 1743.
— lymphoglanduläre Exazerbation in Lymphknotengruppen ohne unmittelbare Verbindung miteinander, Ghon u. Kudlich 1325.
— Superinfektion der Haut, Rochat 1523.
Tuberkulöser Symptomenkomplex, primärer, Haxthausen 1107.
Tuberkulöses Geschwür der Vulva, Beron 1846.
— — — Zunge bei einem Patienten mit Lungentuberkulose und tertiär-syphilitischer Sklerose der Zunge, Louste u. Thibaut 1246.
— Sputum, Bazillennachweis mittels Dunkelfeldmethode, v. Stubenrauch 1742.
— Ultravirus, Verhalten im Meerschweinchenkörper, Sanctis Monaldi 1747.
Tuberkulotoxische Fernwirkungen an Fettgewebe und Haut, Guillery 1326.
Tularämie, Miller u. Taussig 1138.
— der Sporotrichose gleichend, Shelmire 1996.
Tumoren, kutane, Fischer 1104.
— maligne, zellfreie Übertragung und parasitärer Ursprung, Bleyer 1459.
Tumorzellen, das Ruhestadium bestrahlter, Chambers u. Russ 1140.
Tunica vaginalis testis, Pseudogeschwülste der, Wollheim 1527.
*Typhöse Erkrankungen zur Kenntnis seltener Hauteruptionen, Rosenthal 981.
Tyroglyphus siro, Hautaffektion durch, Szántó 1820.

Überempfindlichkeitserkrankungen der Haut, Frei 1419.
Ulcus corneae rodens, Junius 1688.
— cruris, Adiplantin bei, Brann 1813.
— — bestrahlte Salbe bei, Urbach 1813.
— — Diathermie bei, Baradulin 1682.
*— — Epithelintherapie, Sellei 1911.
— — Zinkleimverband, Sooy 1682.
— molle, Little 1495.
— — Behandlung mit fettsaurem Kupfer, Gudelis 1348.
— — — nach Rosewald, Gordon 1321.
— — — von Filtraten von mit ihm vergesellschafteten Bakterien, Fraga 1928.
— — Bubo inguinalis, Eigenblutunterspritzung bei, Burmeister 1388.
— — fieberhaftes mit Hämaturie, Gougerot, Barthélemy u. Garnier 1291.
Ulcus molle, Intradermoreaktion, mit Pyrazine, Bratzlawsky u. Moreinis 1346.
— — neue Farbstoffbehandlung (mit Pyridium) bei Gonorrhoe und, Bernhardt 1317.
— — phagedaenicum, Salvarsanbehandlung, Milian 1524.
— — Serologie, Lortat-Jacob u. Bureau 1922.
— — serpiginosum, Little 1289, 14[illegible]
— — und Bubo, Auftreten eines gangränösen Schankers nach spezifischer Vakzination, Garriga 1785.
— — — Skabies, epidemiologischer Gegensatz, Buschke u. Spanier 19[illegible]
*— — zur Epidemiologie, Buschke. Lewdermann u. Loewenstein 165.
— — — Kasuistik, Batunin 1346.
— rodens, Haber 1447.
— — Kasztor 1447.
— venereum s. Ulcus molle.
— ventriculi bei Verbrennung, Riehl jun. 1852.
— vulvae, Kristjansen 1110.
— — acutum, Gougerot, Burnier u. Uhry 1923.
— — — Kumer 1847.
— — — Matras 1217.
— — — Monacelli 1531.
— — chronicum, Fischer 1446.
Ulerythema sycosiforme, Alexander 99[illegible]
Ultraviolette Strahlen, Lichttherapie durch, Salomon 1142.
— — serochemische Veränderungen durch, Shozo 1385.
— — Zufälle, Delaplace 1670.
Ultraviolettes Licht, Hornhauterkrankungen durch, Gasteiger 1666.
— — praktisches Messen der Dosierung, Lane u. Rockwood 1139.
Ultraviolettempfindlichkeit der Vagina, Guthmann u. Weichsel 1560.
Ultravioletterythem, Kirschmann 1559.
Ultraviolett- (Osram-Vitalux-) Lampe, Rüttenauer 1670.
Ultraviolettherapie, gegenwärtiger Stand der, Heald 1452.
Umbrenal, Jodintoxikation nach Pyelographie mit, Joseph 1556.
Unguis incarnatus, Operation, Hilse 170[illegible]
Unna, P. G., Darier 1524.
— — — Delbanco 1646.
— — — Nachruf, Herxheimer 1917.
— — — — auf, Pinkus 997.
— — — Schröpl 1044.
Untersuchungsmethoden, klinische chemische, mikroskopische und bakteriologische, Klopstock u. Kowarsch 1789.

Digitized by Google

ızucht zwischen Männern? Linsert 1057.
ämische Dermatitis, Rössle 1706, 1990.
an, Verwendung in der Dermatologie, Truttwin 1851.
reter, endovesikaler Prolaps mit Harnleiterstein, Strominger u. Schapira 1550.
- Erweiterung im Kindesalter, Mac Myn 2000.
- fissus, Hessler 1015.
reterektomie, Blum 2023.
reterexstirpation wegen Papillome, Thomson-Walker 1999.
reterkatheter zur Drainage, Murchison 2024.
reterknotung, Maluschew 1529.
reterpyelogramme, diagnostische Bedeutung beiderseitiger, White 1320.
Ureterverdoppelung, abnorm endende, Adler-Racz 1015.
Urethra, Caruncula urethrae des Weibes, mikroskopischer Bau, Schroeder 1015.
Urethra s. auch Harnröhre.
Urethralstein von ungewöhnlicher Größe, Hull u. Parnell 1012.
Urethritis, nichtgonorrhoische, Petscherskij 1349.
Urethrointestinale Fisteln, Bailey 2000.
Urethroskop, einfaches, Bruck 1243.
— mit direkter Sicht und unabhängiger Optik, Perrin 1549.
Urin, Eiweißgehalt nach Esbach, Schulten 2031.
— s. auch Harn.
Urintrübungen, quantitative Beurteilung, Steininger u. Heuer 1530.
Urologie als Spezialfach, v. Lichtenberg 1634.
— Association française d', Kongreß in Paris 1226.
— Deutsche Gesellschaft für, Tagung in München 1198.
— in ihren Beziehungen zur Gynäkologie, Bonney 1343.
Urologische Diagnose, exakte, Dorsey 1634.
Uropoëtisches System im Kindesalter, Krankheiten, Levy 2030.
Urotropin, experimentelle Beobachtungen, Porudominsky 1531.
Ursolanaphylaxie, gibt es eine, Bock 1668.
Ursol-Bronchialasthma, Pathogenese, Genkin u. Owtschinski 1668.
Urticaria bei monozytärer Leukämie, Weissenbach 2045.
— chronica cum pigmentatione? Geiger 1216.
— der Mundschleimhaut, Gougerot 1684.
Urticaria durch Kälte, Dillmann 1131.
— e frigore, Liebner 1631.
— — — rezidivierende, Sarateanu 1342.
— generalisierte, Herz 1684.
— Kälte-, Lehner 1684.
— nach Wespenstich, Mühlpfordt 1454.
— Natriumbikarbonat bei, Godinbo 1994.
— pigmentosa, Cisowsky 1814.
— — Földvari 1632.
— — bei einem Erwachsenen, Wigley 2024.
— psychische, Liebner 1647.
— Serum-, Behandlung mit Pankreatin, Legrand 1555.
— und Zwischenfälle nach Seruminjektionen, sollen — durch Blutentziehung behandelt werden? Roden 1084.
— weinsteinsaures Ergotamin bei, Babalian 1640.
Uterus unicorporeus bicollis cum vagina septa, Ottow 1016.
Uteruskarzinom bei einem Kinde, Kehrer u. Neumann 1532.
Uteruskrebs und Syphilis, Gellhorn 1319.
Uterusschleimhaut, Pathologie der basalen Schicht der, Lahm 2047.
UV-Glas, Peemöller u. Dannmeyer 1675.

Vagina, Hypernephrommetastasen in der, Fleischmann 2034.
— — — — Gellhorn 2033.
— Ultraviolettempfindlichkeit der, Guthmann u. Weichsel 1560.
Vaginalschleimhaut, gibt es zyklische Veränderungen, Walter 2033.
Vaginozervizitis, akute, Maher 2024.
*Vakzination, postvakzinale Exantheme, Ätiologie und Pathogenese, Seier 1511.
— Enzephalitis nach, Fulgham u. Beykirch 1739.
— — — Gildemeister 1734.
— — — Levent 1736.
— — — Walenta 1734.
— — — Diskussion in der Völkerbundkommission, Camus 1739.
— — — Stellung in der Reihe infektiöser Erkrankungen des Zentralnervensystems, Pette 1734.
— — — tödliche, Taylor 1740.
— subkutane und intrakutane, Knöpfelmacher 1734.
— zerebrale Symptome nach, Horder 1740.
— s. auch Pockenschutzimpfung.
Vakzine, generalisierte, Milian 1524.
— und Herpes, Experimentelles über, Zurukzogln 1687.
*Vakzineerkrankung der Zunge, akzidentelle, Gottron 1967.

Digitized by Google

Vakzineinfektion, experimentelle, Gins 1737.
Vakzinevirus, Generalisierung, Gins, Hackenthal u. Kamentzewa 1734.
Vakzinose, akzidentelle, einige Fälle, Venturi 1052.
Variköse Venen, Folgen, Takats 1678.
Varikozele, Entstehung und Behandlung, Surraco 1549.
Variola, Versuche Neurovariola zu erzeugen, Teissier, Rivalier u. Reilly 1463.
— s. auch Pocken.
Variolainfektion des Hundes, Teissier, Rivalier u. Beilly 1737.
Variolavirus, Einimpfung in den Hoden bei Affen, Teissier, Rivalier u. Reilly 1463.
Varizella, Fall von — in Beziehung zu Herpes zoster, Koschucharoff 1686.
— und Herpes zoster, Michaud 1685.
— Prophylaxe, Bäumler 1736.
— s. auch Windpocken.
Varizen, Ätiologie und Behandlung, Millet 1683.
— Behandlung, Baetzner 1561.
— Kilbourne 1681.
— des Armes und Vorderarmes, Monjardino 1682.
— Injektionsbehandlung, Bosch 1679.
— — Stolz 1635.
— — mit Karbolsäure, Dalton 1226.
— Injektionstherapie, Isaak 1681.
— mit eigentümlichen Hautveränderungen, Kristjansen 1110.
— prophylaktische Thrombosierung von, Vogt 1225.
— sklerosierende Behandlung, Logefeil u. Dahlstrom 1681.
— — — der, Vacheron 1226.
— — Injektionen gegen, Murphy 1453.
— s. auch Krampfadern.
— Umstechung nach Schede-Kocher, Siebner 1562.
— Verödung mit sklerosierenden Injektionen, Wreszynski 1679.
— Verödungsbehandlung, Baetzner 1679.
Varizenbehandlung und Emboliegefahr, Müller 1562.
Vaudremer, Vakzine von, Behandlung von Granuloma anulare, Sézary u. Durny 1247.
Venen, Einführen von Luft in die, Barry 1657.
— künstliche Verödung, Schwarz u. Ratschow 1681.
Venenerweiterungen im Bereiche der Vena saphena magna (Krampfadern), Zustandekommen der, Gutknecht 1198.
Venensystem, Untersuchungen über d menschliche, I.: die hereditäre A logie der Beinphlebektasien, Curt 1198.
— — — — — II.: die allgemeine erbte Venenwanddysplasie (Status ricosus), Curtius 1198.
Venenverödung, Dörffel 1618.
Venöse Schwäche, Gaugier 1680.
Verbrennung, lokale Behandlung, Mai 1689.
— Ulcus ventriculi und duodeni b Riehl jr. 1852.
Verbrennungen, Behandlung mit Na thalinsalbe, Gillerson u. Epste 1249.
— schwere, durch Dampfstrahl od Kesselexplosion verursacht, Behan lung 1249.
Verbrennungstod, kann der primäre durch medikamentöse Behandlung ve hütet werden? Schreiner 1689.
Vererbungsforschung in der Dermatolog Koehler 1842.
— — — — Siemens 1843.
Vererbung und Geschlechtsleben, Fore u. Dennow 1893.
Verjüngungsmethoden und endokrine Drüsen, Niehaus 1935.
Vernes, Messung der Serumflockung m Resorzin nach — und die Fixation reaktion nach Besredka bei Tuberkulose, Hélouin 1748.
Veronalvergiftung, Fall von. Schröder 1
Verruca plantaris, Röntgen- und Radiumbehandlung, Taussig u. Miller 17
— vulgaris, geheilt durch partielle Behandlung, Csillag 1629.
— — Mesothoriumbestrahlung. Lomholt 1954.
— — und venerische Vegetationen, Led 1787.
Verrukom, durch Salvarsan geheilt. Gougerot, Burnier, Eliascheff u Blum 1637.
— von epitheliomartiger Struktur m Drüsenschwellung unbestimmten Ursprungs, geheilt durch 914, Gougerot, Blum u. Cousin 1245.
Vincentsche Angina, Infektion durch F Fuller u. Cottrell 1726.
Violinspieler, Veränderungen bei ein Lipp 1380.
Vipernbisse, Serumtherapie, Kraus 16
Vitiligo in Umgebung der Naevi, Mc brow u. Brodsky 1645.
— und Hydroa vacciniforme, Toschkoff 1625.
*— — Sommerprurigo, Weinberger 1
— — tertiäre Syphilis, Lacassagne Rousset 1644.

Digitized by Google

itiligorand, Lichenifikation, Fischer 1956.
ulva, telangiektatisches Granulom, Isbruch 2046.
- tuberkulöses Geschwür, Beron 1846.
- und ihre Erkrankungen, Kehrer u. v. Jaschke 1495.
ulvitis aphthosa, Flusser 2034.

Valdessenzen, Trias von Hauterscheinungen durch, Longin 1220.
Vangenwandung, Schlaffheit der, Lacassagne 1293.
Vanze und Hautarzt, Michon 1731.
Varze, senile, pigmentierte, Kreibich 1444.
Warzen am Zungenrücken, Audry 1919.
— Behandlung, Langer 1711.
Warzenheilung, zum Wesen der suggestiven, Samek 1045.
Waschmittelallergie, Bernstein 1281.
Werlhof, Morbus maculosus, in der Gravidität, Hammerschlag 1677.
— — — nach Röteln, Pitten 1732.
White Spot Disease ähnliche Flecke bei Sclerodermia circumscripta, Fuhs 1135.
Widal, Ferdinand, und die Nierenpathologie, Lemierre 1550.
Wiesenpflanzendermatitis, strichförmige bullöse, Siemens 1664.
Windpockenprophylaxe, Finkelstein, Wilfand u. Chochol 1324.
Wundheilung und Regeneration, Leupold 1421.

Xanthom, Fibro-, Dreyer 1316.
Xanthoma diabeticum tuberosum, Hillger 1279.
— tuberosum, Volk 1814.
*Xanthomatosis, tumorartige, Chalipsky u. Weger 1972.
Xanthosis diabetica, Insulinwirkung, Elmer u. Scheps 1709.
Xeroderma pigmentosum, abortiver Fall, Stephanescu 1343.
— — Németh 1632.
— — Schumacher 1623.
— — Toschkoff 1625.
— — Radiumbehandlung der Epitheliome, Desensibilisierungsversuche gegen Licht mit Pyrokatechin, Bertaccini 1075.

Zähne, Hypoplasie, Lutz 1994.
Zahnbelag, Reinzüchtung der fusiformen Bazillen, Fortner 1726.
Zahnfleischfibromatosis, Begelmann 1726.
Zehen, hartnäckige Ulzera der, Behandlung, Maass 1703.
Zellen, Azidität der, Petow u. Wittkower 1647.
Zellformen bei Hautkrankheiten, charakteristische, Dörffel 1622.
Zellkerne, Lebendfärbung der, Paltauf 1007.
Zentrodermosen, Lipschütz 1958.
Zephalosporionerkrankung, Kerl 1132.
Zerebrospinalflüssigkeit, bakterizide Kräfte der, v. Gara 1419.
Zinkoxyd, bakterientötende Eigenschaften, Haxthausen 1954.
Zirkumzision mit dem Kauter, Duncan 1634.
Zonenbegrenzte Hautkrankheiten, Jersild 1111.
Zuchthaus, Eros im, Plättner 1297.
Zucker, Methode zum Titrieren im Urin und Blut, Cammidge u. Howard 1343.
Zunge, hyperplastisches Angiom, Iliescu u. Popescu 1341.
— schwarze Haar-, Lutier 1726.
— Tuberkulose, Jacobs 1313.
— tuberkulöses Geschwür und tertiärsyphilitische Sklerose neben Lungentuberkulose, Louste u. Thibaut 1246.
— ulzerös-membranöse Fusospirillose im vorderen Drittel, Gaté, Bosonnet u. Michel 1293.
Zungenkrebs mit Hautmetastasen, Du Bois 1993.
Zwischenzellen des Katerhodens, Kraus 1392.
Zystenniere, Nephrektomie wegen, Mursell 1345.
Zystitis, hämatogene, Desmoulins, Misrachi u. Simard 1392.
— s. Harnblase.
Zystopyelitis, ätherische Öle bei, Stern 1509.
Zystoradiographie, Bemerkungen zur, Raffo u. Vallebona 1550.
Zystoskopie, Timberlake 2024.
— Stromquellen für, Maier 1448.

Digitized by Google

Namenverzeichnis

* bedeutet Originalarbeit

Abernethy, D. A., Torsion der Morgagnischen Hydatide 1510.
Abramowitsch, Th. u. Rabuchin, I., Tuberkulinreaktion und Röntgenbestrahlung 1465.
Abricosoff s. Pinard.
Abulker s. Lacroix 1641.
Adam, L., zwei interessante Bauchwandgeschwülste 1711.
Adamson, Tuberkulose der Haut und ihre Behandlung 1086.
Adant, M., Bazillus bei Pyelozystitis 2032.
Adler-Racz, A. v., Abnorm endende Ureterverdoppelung 1015.
*— Blasenresektion wegen Karzinom 2005.
Adler, S. u. Theodor, O., Leishmaniasis in Palästina, Syrien und Mesopotamien 1704.
— — — — — Übertragung der Leishmania durch Biß 1703.
Adson, A. W. u. Brown, G. E., Raynaudsche Krankheit, behandelt durch Resektion am Grenzstrang 1560.
Agronik, Leishmaniosis der Haut in Rußland 1851.
Aja de s. Sainz de Aja.
Ahmann, Malariabehandlung der angeborenen Syphilis 1953.
Aldenhoff, H., Besredkasches Antivirus 1651.
Alexander, Ulerythema sycosiforme 997.
Alexejewa s. Schirwindt.
Alfimow s. Uimanow.
Aljawdin, Kasuistik der Porokeratosis Mibelli 1347.
Almkvist, Impfmalaria 1954.
— J., Ist die Unmöglichkeit der Übertragung direkt vom Vater auf den Fötus erwiesen 1500.
— — Zur Geschichte der Quecksilbervergiftung 1926.
Altmann, K. u. Martin, H., Plaut-Vincentsche Symbiose 1223.
Anschütz, W. u. Beck, A., Wachstumstörungen nach Röntgenbestrahlung jugendlicher Knochen- und Gelenktuberkulose 1669.
Anserow, Syphilitische Erkrankungen der Schilddrüse 1350.
Antoine, T., Allgemeine angeborene Hautatrophie 1713.
Antoni 1243.
Antonin s. Roger, H.
Antonoff 1626.
Aramaki, Y., Alopecia gradus 1385.
— — Klinische Anwendung des Thalliumsalzes 1386.
Arawiskij, Lupus der Schleimhäute 1349.
Archangelskij, S., Dariersche Krankheit 1349.
Arias, R. R. u. Pons, Malariatherapie der progressiven Paralyse 1864.
Arijewitsch, A., Thalliumazetat bei Haarpilzerkrankungen der Kinder 1815.
Aristow s. Finkelstein, J.
Arndt, Georg 1298.
— 1986.
Arning 1241, 1243.
Aronstam, N. E., Molluscum contagiosum 2023.
Arroyave, E. u. Roldau, Kurven der Glykämie, Cholesterinämie und des Blutdruckes bei Hautkrankheiten 1006.
Arzt, Exantheme bei Lymphosklerose und Myelose 1847.
— Morbus Bowen an der Vulva 1131.
— Pruritus bei Lymphogranulomatosis (Paltauf-Sternberg) 1216.
— Sarcoma cutis 1132.
— 1058, 1086.
— L. u. Fuhs, H., Liquorbefunde bei tertiärer Haut- und Schleimhautlues 1818.
Aschner, P. W., Harnblasentumoren 1392.

Digitized by Google

Aschtschenlow, Multiple Pustulae malignae 1697.
Askanazy, M. u. Jentzer, A., Über Thrombosen vortäuschende Fettgewebsnekrosen nach Einspritzung von Radiumemanationen in die Venen 1225.
Aubaret s. Roger.
Audry, Ch., Diskoides telangiektatisches Tuberkulid 1924.
— — Warzen am Zungenrücken 1919.

Baar, H. u. Grabenhofer, A., Perkutane Immunisierung gegen Diphtherie nach Löwenstein 1739.
Bab, M., Moderne Kosmetik unter Berücksichtigung der chirurgischen Kosmetik 1055.
Babadshan, Juchnewitsch u. Jakuner, Osarsol 1646.
Babaiantz, L. s. Roch.
Babalian, Weinsteinsaures Ergotamin bei Urtikaria 1640.
Babes, Bowensche Erkrankung mit multiplen Herden 1342.
— A., Epithelveränderungen, welche den Teergeschwülsten vorausgehen 1721.
— — Gaucherähnliche Milzveränderungen bei Teerpinselung der Kaninchenhaut 1722.
— — Hautveränderung durch Teerpinselung, ähnlich der Darierschen Krankheit 1957.
Babikow, Behandlung entzündlicher Prozesse mit Eigenblut 1697.
Bach, H., Quarzlampe ohne Vakuum 1559.
Bachkevitch, M. und Prokoptchouk, A., Epileptiforme Psychose nach Thalliumazetat 1524.
Bacigalupo, J., Bedeutung der Spirochäten in der menschlichen Pathologie 1011.
Badrian, M., Hilfsinstrument zur Gonorrhoebehandlung 1931.
Baensch, W., Röntgendiagnostik der Harnkonkremente 2031.
Baer, Th., Acrodermatitis atrophicans 1280.
— — — — incipiens 1281.
— — Lupus vulgaris exulcerans 1280.
— — Neurodermitis und Dermatitis e radiis 1281.
— — Röntgenverbrennung im Gesicht 1280.
— — Tuberculosis colliquativa 1281.
— — 1918.
Baetzner, Verödungsbehandlung der Varizen 1679.
— W., Behandlung der Krampfadern 1561.
Bäumler, Zur Varizellenprophylaxe 1736.
Baily, H., Vesikointestinale und urethrointestinale Fisteln 2000.
Bailly, J. s. Remlinger.
Balassa, Artinexanthem 1628.
Balban, Lichen planus der Mundschleimhaut 1214.
— Schmierölakne 1776.
— Sclerodermie en plaques 1214.
Ballagi, Atypische Tuberculosis verrucosa 1632.
Ballance, Ch. A., Gedanken über die Natur des Karzinoms 1715.
Balo, J. u. Nachtnebel, E., Periarteriitis nodosa und innere Sekretion 1708.
Balog, Paul u. Grossi, Gino, Hautallergie bei Lungenmoniliasis 1956.
Balzer, Félix 2025.
Banciu, Biologische Inaktivierung der Seren bei der WR 1341.
— Blastomykose der Mundschleimhaut 1342.
Bandler, Sclerodermie en bande 1444.
— 1446.
Bangs, Ch. H., Gefahr des Sonnenbrandes 1321.
Bank, J. s. Bockus, H. L.
Banks, St. H. u. Mackenzie, I. H. C., Intravenös gegebenes Antitoxin bei Scharlach 1733.
Bantschikoff u. Bortnaeff, Malariabehandlung der Neurolues 1927.
Baradulin, Diathermie bei Ulcus cruris 1682.
Barbé, A. s. Sézary.
Barbellion, P., Spermakultur und Pseudogonokokkus 1930.
Barber, T. H. T., Lokalanästhesie bei Hämorrhoidenoperation 2048.
Barbier, G., Mikrosporie der Haut 1291, 1921.
— — Zwei Leprafälle, Schwierigkeit der Diagnose 1291.
Barkan, G. u. Leistner, W., Jod in den Körpersäften 1422.
Barker, M. H. u. O'hare, J. P., Salyrgan bei Ödemen 1454.
Barkowskaja, Behandlung der Nervensyphilis mit Bijochinol 1927.
Barotte s. Weinberg.
Barry, D. T., Einführen von Luft in die Venen 1657.
Barthélemy, Frühbehandlung mit Azetylarsan 1291.
— R., hereditäre Spirochätose und sichtbare Hautgebilde beim Kaninchen 1294.
— s. Gougerot.
Bartos, Lichen tumidus 1628.
— Keratosis follicularis in cutem penetrans 1628.

Digitized by Google

Basch, H., Quarzlampe „Künstliche Höhensonne“ 1995.
Batten, L. W., Angina angranulocytotica 1724.
Batunin, Kasuistik des weichen Schankers 1346.
— M., Wainstein, A. u. Dertschinski, G., Behandlung der Gonorrhoe mit Typhus recurrens 1518.
Bauer, Th., Anpassungsfähigkeit des Epithels der ableitenden Harnwege 2031.
Baum 999.
Baylay, H. W., Methode von Vernes zur Schätzung der Ausflockung syphilitischer Sera 1823.
Beau s. Monier-Vinard.
*Bechhold, H., Ornstein, S. u. Silbereisen, K., Reaktionsfähigkeit von Schwefel verschiedener Dispersität 1539.
Beck, A., Wachstumschädigungen nach therapeutischer Röntgenbestrahlung 1672.
— — s. Anschütz.
— M., Immunisierungsversuche gegen Tuberkulose 1753.
*— S. C., Über atypische Frostschäden 1119.
Becker, Hellersche Blutprobe 1530.
— J., Spontangangrän der Extremitäten Jugendlicher 1560.
Becson, B. B., Antoine Deidier 1139.
— — — s. Hueper.
Begelmann, J. A., Zahnfleischfibromatosis 1726.
Bejarano, J. u. Enterria, E., Lepraantigen bei Diagnose der Lepra 1783.
— — — Medina, R. G., Syphilitische Meningitiden und spezifische Behandlung 1004.
Beilly, J. s. Teissier.
Belachow, Harter Zervixschanker mit spezifischer Leistendrüsenadenitis 1077.
Belfield, William Thomas 1894.
Belinoff, Tracheitis ulcerosa luetica 1625.
Belonowski, Immunisierung gegen Tuberkulose mittels BCG 1745.
Beltrami, P. s. Sordelli.
Benchetrit, A., Venezuelanische Bilharziosis 1703.
— 1086.
Benedek, Blutkulturen des Schizosaccharomyces hominis 1848.
*— T., Schizosaccharomycosis pompholiciformis 1355.
— — Schizosaccharomykose, Übertragungsversuche 1955.
Benjamowitsch, E. u. Maschkilleison, L. N., Atrophia cutis striata 1637.
Benians, T. H. C. u. Jones, B. E. Pemphigus neonatorum 1455.
Benjasch, M. u. Fraenkel, G. M. Vereinfachung der Kaupschen Methode der WR 1824.
Berardinelli, W., Syphilis hereditaria tarda der Hoden 1792.
Berde, Fadenpilzkolonien und Lich 1633.
Beretvás, L., Lupuskarzinom, Beitrag zur Frage der multiplen Tumoren und Röntgenbehandlung des Lupus 1820.
Bergel, S., Biologie und Färbung der Spirochaeta pallida 1501.
Berger, F., Innerer Kreislauf des Jodes 1422.
Bering 1313.
Berk, A. s. Solomon.
Bernard, L., Diagnose der Tuberkulose im ersten Lebensjahre 1326.
— — Debrè, R. u. Lelong, M., Tuberkulinreaktion bei mit BCG geimpften Kindern 1753.
Bernheim-Karrer, J. u. Zaruski, G., Pigmentierung nach Vigantol 1710.
Bernhardt, E., Neue Farbstoffbehandlung (mit Pyridium) bei Ulcus molle und Gonorrhoe 1317.
Bernheim-Karrer, J., Ist die Calmettesche Schutzimpfung ganz gefahrlos? 1465.
Bernstein, Carcinoma mammae (Rezidiv) 1281.
— Fall zur Diagnose 1316.
— Salvarsanresistente Lues 1281.
— 1280, 1281.
Beron, Adenoma sebaceum mit Recklinghausenscher Krankheit 1847.
— Congelatio auriculae 2021.
— Cutis rhomboidalis nuchae 2021.
— — verticis gyrata 1846, 2021.
— B., Endokrine Syphilis 1790.
— Erythrokeratodermie symétrique 2021.
— Impetigo herpetiformis bei einer Virgo 1847.
— Keratoma palmare et plantare hereditarium 2021.
— Lues gummosa 1626.
— Pellagroide Hautveränderung durch Carcinoma ventriculi 2021.
— Poikilodermie pigmentaire réticulée Civatte 1709.
— Prämykotisches Ekzem 2021.
— Tuberkulöses Geschwür der Vulva 1846.
— Ulcus durum bei einem Bauersmann 1626.
Berson u. Klebanow, Russisches Salvarsan und Nebenerscheinungen 1349.
— — Korolkowa, Atrophia cutis idiopathica 1714.

Digitized by Google

Bertaccini, G., Xeroderma pigmentosum, Versuche von Radiumbehandlung der Epitheliome, Desensibilisierungsversuche gegen Licht mit Pyrokatechin 1075.
*— — Domenico Barduzzi 1073.
Besredka, A., Antivirus 1419.
Bessemans, A., de Potter, F. u. Hacquaert, R., Heißluftbehandlung primärer Hodensyphilome des Kaninchens 1796.
— — — — — — — — Prophylaxe der experimentellen Syphilis durch warme Bäder 1822.
— — — Geest, B. de, Treponema pallidum Aristowsky-Hoeltzer 1351, 1501.
— — Vercoullie, J. u. Hacquaert, R., Örtliche Hitzeeinwirkungen auf primäre und sekundäre Syphilis 1926.
Bessesen, D. H., Furunkel und Karbunkel 1635.
Betash, M. H. el s. Khalil.
Betbeze s. Giacardy.
Bettmann, Kapillarphotographie speziell der Lippenschleimhaut 1847.
— Reaktionsmechanismus der Hautgefäße 1647.
— 1281.
Betz, Melkerknoten 1285.
Beuthner, B. u. Fels, E., Einfluß des männlichen Sexualhormons auf die männliche Zeugungsfähigkeit 1391.
Beykirch, J. G. s. Fulgham.
Biberstein, H., Allergische Dermatosen 1956.
— — Diphtherie der Haut 1223.
— — Hautreaktionen durch Rhusarten
— 1849.
Bickel, A., Stoffwechselwirkungen des Arsens. Beziehungen zum Wachstum 1086.
— — u. Nigmann, G., Blutzuckerspiegel nach peroraler Hefegabe 1664.
Biedl, A., Funktionelle Bedeutung der einzelnen Hypophysenanteile 1936.
Bieling, R., Widerstandsfähigkeit von Tuberkelbazillen gegen äußere Schädigungen 1749.
Bienenfeld, B., Verteilung des Hautikterus 1250.
Binet, M. E. u. Nepveux, F., Hyperglykämie bei rezidivierender Furunkulose 1696.
Bienvenue, A. s. Gouin.
Bier, A., Organhormone und Organtherapie 1962.
Bierbaum, H. u. Gottron, H., Rotz 1223.
*Birke, Richard, Fall von 16 Jahre lang erhaltener Salvarsanüberempfindlichkeit 1357.
Birkenfeld, W., Kryptorchismus und Leistenbruch bei Zwillingen 2029.
Birnbaum 1283.
— G. u. Voigt, W., Nachbarorgane der männlichen Harnröhre bei Tripper 1929.
Bisceglie, V., Gewächsbildende Wirkung des Teers und Gewächsimmunität 1252.
Blaschke, K. s. Maendl.
Blatt, O. s. v. Lesczyński.
Blechmann, M. s. Nasta.
Bleyer, L., Zellfreie Übertragung maligner Tumoren 1459.
Blix, A. Sch. s. Thjotta, Th.
Bloch, Blaue Naevi kombiniert mit braunen behaarten 1991.
— Dyshormonale Dermatosen 1991.
— Langerhanssche Zellen 1992.
— Lupus erythematodes 1991.
— — vulgaris behandelt mit ultravioletem Licht 1992.
— Miliäres Tuberkulid 1991.
— Mykosiforme bzw. syphiloide Tuberkulose 1991.
— Naevus atrophique comédonien 1991.
— B., Problem der Organotropie 1460.
— — Problem der Pigmentbildung 1710.
— Trichophyton sulfureum 1991.
— 1085, 1990, 1992.
— B. u. Gay Prieto, J. A., Idiosynkrasie gegen Hühnerei 2025.
Bludowa, Erysipeloide menstruelle Dermatitis 1078.
Blum, P., Infektiöses Erythem 2044.
— — s. Gougerot.
— — u. Peyre, Ed., Behandlung der Akne mit Bakteriophagen 1004.
— V., Chirurgische Pathologie und Therapie der Harnblasendivertikel 1009.
— — Ureterektomie 2023.
Blumenberg s. Selter.
Blumenthal, Lichen scrofulosorum 1103.
— 1106.
— F. u. Reiss, F., Besredka- und Klopstock-Neuberg-Reaktion bei Tuberkulose der Haut 1891.
— G., experimentelle Erzeugung syphilitischer Liquorveränderungen 1822.
*Blümmers, Über Gefahren bei der intravenösen Anwendung der Gonokokkenvakzine 1125.
Blut, F. u. Hajos, B., Teerbehandlung des Ekzems 1690.
Boar, J., Behandlung entzündeter Hämorrhoiden 1415.
Boardman, W. O., Sklerodermie, Ursache und Behandlung 1996.
Boas, Die Müllersche Ballungsreaktion 1110.
— Syphilis ignorée 1110.

Digitized by Google

Boas J., Foetor ex ore und dessen Behandlung 1724.
— u. Portmann, A., Gibt es die Gennerich-Miliansche Reaktivierung der WR? 1112.
— — Sodemann, Einfluß der kongenitalen Syphilis auf Schwangerschaft, Geburt, Wochenbett und Nachkommenschaft 1883.
Bock, G., Gibt es eine Ursolanaphylaxie? 1668.
— H. s. Wachowiak.
Bockus, H. L. u. Bank, J., Magen-Darmkrankheiten und Syphilis 1319.
Boddin, M., Pyurie im Säuglingsalter 2030.
Bodin, E., Gangrän der weiblichen Genitalien 1414.
— — u. Chevrel, M. L., Ablesung bei der Meinicke-Reaktion 1924.
— — — Cormier, Einfluß des pH des Nährbodens auf Achorion gypseum 1923.
Bömer, W., Tampovagan in der Praxis 1933.
Boeminghaus, H., Funktionelle Zusammenhänge zwischen Harnblase und Niere 1508.
— — Röntgenologische Untersuchungen über Resorption schattengebender Lösungen in Hohlorganen, besonders Niere und Ureter bei akuten Stauungszuständen 1673.
— — Vorblase durch tuberkulöse Sequestrierung der Prostata 2004.
Boenheim, C., Zur Frage der Onanie im Kindesalter 1058.
Boerner, R., Heißlufttrocknung bei Hautkrankheiten 1662.
Boettiger, K., Zur Kasuistik der Purpura fulminans 1248.
Bogdanowitsch, Erythema elevatum diutinum und Granuloma anulare 1346.
Bogomasow, Hausepidemien von Syphilis im Dorf 1349.
Bolle, L., Naevus atrophicans unilateralis mit Komedonen 1818.
Boncour, Paul, Juvenile Homosexualität 2050.
Bonnet, L. M., Netzförmige Melanodermie durch Ichthyosis 1458.
Bonney, V., Urologie in ihren Beziehungen zur Gynäkologie 1343.
Borak, J., Röntgenbehandlung der Raynaudschen Krankheit 1678.
Boretti, C., Doppelseitige Nierensteine 2024.
Borkowski, J., Penisverletzungen 1964.
*Bormann, Ssergei, Ovarialhormonwirkung auf einige Hauterkrankungen 1441.
Borst, M. u. Königsdörfer, H., Porphyria congenita 1413.
Bortnaeff u. Bantschikoff.
Bory, L., Acne rosacea mit endokrine Störungen 1693.
— — Ausgedehntes Erythema multiforme 1684.
— — Gibt es kontagiöse Alopezien? 2045.
— — Serologie cholämischer Zustände 1639.
— — Vakzinebehandlung der Psoriasis 2045.
— — Verzögerte Bruchheilung infolge nicht erkannter Syphilis 1754.
— S., Heiratserlaubnis eines Syphilitikers 1925.
Bosch, E., Injektionsbehandlung der Varizen 1679.
Bosonnet, G. s. Gaté.
Bouillié, M., Hypertrophie des Blasenhalses 1549.
Bourdon, J. R., Sexuelle Perversitäten 1080.
Boyd, M. L., Pfriemoperation 1634.
Brack, Autonome Funktionen 1995.
— Dermatitis linearis lichenoides 1995.
— Pemphigus vegetans 1995.
— Sclerodermie en plaques 1995.
Bralez, J. s. Simon.
Brandt, M., Zur pathologischen Anatomie der Lymphogranulomatosis 1754.
Brandweiner, Alfred 1018.
Brann, Adiplantin in der Beinheilkunde 1682.
Bratzlawsky u. Moreinis, Intradermoreaktion beim weichen Schanker mit Pus-Vakzine 1346.
Brauer, Alopecia atrophicans 1619.
— Fox-Fordycesche Krankheit 1620.
— Keratoma palmare et plantare 1619.
— Kopf- und Nagelfavus 1619.
— Lichen nitidus 1619.
— Mycosis fungoides 1619.
— Naevus aplasticus 1619.
— — in Gestalt von Cutis verticis gyrata 1620.
— Nageltrichophytie 1619.
— Pseudoleukämie als Lupus pernio auftretend 1620.
— Sommerprurigo 1620.
— Strichförmige lichenoide Dermatose 1620.
— 1618.
*— A., Hereditärer symmetrischer systematisierter Naevus aplasticus bei 38 Personen 1163.
Braul, Bedeutung des Insults für die Ätiologie und den Verlauf der Lepra 1741.
Brechmann, H. J., Tuberkelbazillennachweis mit Berücksichtigung der Kulturmethode 1742.

Digitized by Google

Bregman, L. E. u. Poncz, K., Enzephalitis nach Masern 1732.
Breitmann, M., Schwarzer Dermographismus 1655.
Brenner, A., Funktion des Blasenschließmuskels 2003.
Brezovsky 1629.
Briel, Dermatitis herpetiformis 1917.
— Jean, Acrodermatitis chronica atrophicans 1285.
— — — Fall von disseminiertem Lupoid Boeck 1233.
— Granuloma anulare 1285.
— Kältetuberkulide 1285.
— Lichen planus et acuminatus 1285.
— Lupoid Boeck 1285.
Brinitzer, Nagelerkrankung 1243.
— Nageltrichophytie 1243.
Broco, L., Praktische Notizen betreffend Krätze 1322.
Brocq, L., Behandlung der komplizierten Krätze 1461.
— — 1220.
Brodsky s. Mgebrow.
Bronson, M. L., Wismut bei kongenitaler Syphilis 1503.
Broster, L. R. s. Wigley.
— — — u. Coyte, R., Abdrehung der Morgagnischen Hydatide 1510.
Brouha, L. u. Simmonet, H., Wirkung des Harns schwangerer Frauen auf den männlichen Genitalapparat 1962.
Brown, G. E. s. Adson.
— W., Dicksche Probe beim Scharlach 1323.
Bruck, Neues Urethroskop 1243.
— 1243.
— C., Pyozyanceuserkrankungen der Haut 1223.
*— — Ultimatum-Urethroskop, ein praktisches und billiges Instrument für die Gonorrhoetherapie 1032.
Brüda, E. B., Zum Krebsproblem 1715.
Bruusgaard, E., Schicksal der nichtspezifisch behandelten Luetiker 1818.
Bruhns, Papulonekrotisches Tuberkulid an den Unterschenkeln 997.
— Pityriasis lichenoides acuta et varioliformis 1105.
— Schambergsche Krankheit 1105.
— Tertiäre Zungensklerose 997.
— 1105.
— C., 1938.
— u. Kadisch, Kulturen von Achorion gypseum, Trichophyton gypseum und cerebriforme auf Leder, Seide, Stroh, Torf, Erde usw. 1106.
— — — Pilzkulturen 1105.
Brunzema, D., Kryptorchismus und Behandlung 2027.
Brutel de la Rivière, J. J. s. Storm van Leeuwen.
Bruusgaard, Schicksal nichtspezifisch behandelter Luetiker 1954.
— 1086.
Buck, T. C. jun. s. Ewing.
Bucura, C., Serodiagnose und Vakzinetherapie 1933.
Bulmer, E., Hereditäres angioneurotisches Ödem 1684.
Bürgers, Zum Scharlachproblem 1735.
Bürgi, E., Wirkungen des Schwefels 1663.
Bumke, O., Grenzen geistiger Gesundheit 1553.
Bunte s. Fischer.
Bureau, Y. s. Jeanselme.
— — s. Lortat-Jacob.
Bureaux s. Lortat-Jacob.
Burgess, J. F., Kokzidiengranulom 1137.
Burgoyne Pasley, C., Ausstülpung der Harnblase 1508.
Buri, Th. 1894.
Burmeister, E. A., Eigenblutunterspritzung bei Bubo inguinalis 1388.
— — — Gonoflavinbehandlung der Gonorrhoe 1506.
Burnier s. Gougerot.
— Epitheliom der Nase auf Lupus erythematodes 1004.
— u. Eliascheff, Riehlsche Melanose 1004.
Burrage, W. S., Dermatitis in der Gummiindustrie durch Hexamethylentetramin 1668.
Busch, Niereninsuffizienz 1198.
*— N., Fall von Rotz beim Menschen 1467.
Buschke, A., Das Komma am falschen Platz 1728.
— Folliculitis decalvans des Hinterkopfes 1104.
— Lichen planus 1104.
— Maligne Lues 1104.
— Papulöses Syphilid über Varizen 1104.
— Psoriasis, universelle, behandelt mit Thymusbestrahlung und Myosalvarsan 1104.
— 1104, 1106, 1298.
— A. 1510.
*— — Ledermann, R. u. Loewenstein, L., Zur Epidemiologie des Ulcus molle 1605.
— — Loewenstein, L. u. Joel, W., Spezifische und unspezifische Wirkungen des Thalliums 1727.
— — u. Curth, W., Graviditätsdermatosen und künstliche Unterbrechung der Schwangerschaft 1696.
— — — Loewenstein, L., Cavernitis gummosa 1964.

Digitized by Google

*Buschke, A., u. Joseph, A., Echte und falsche Blastomykosen 2039.
— — — — — — Homologie zwischen natürlich vorkommenden alopezischen Mäusen und mit Thallium vergifteten Ratten 1727.
— — — — — — Serumkrankheit und Anaphylaxie 1653.
— — — — Markus, A., Beziehungen des Thalliums zum Lipoidstoffwechsel 1728.
— — — Spanier, F., Epidemiologischer Gegensatz zwischen Ulcus molle und Skabies 1928.
— u. Joseph, Russische Chromoblastomykose 1104.
Buss, G., Leishmaniavakzine 1457.

Cabot, H., Harnblasensteine 1509.
Cade, St., Radiumbehandlung des Karzinoms der Mundhöhle 1253.
Caesar, V., Gonoiontophorese im Tierversuch 1932.
Caffier, P., Zur Frage der Ichthyosis congenita 1695.
Caillard u. Terrien, Akro-Erythroödem der Säuglinge 1225.
Cailliau s. Louste.
Callomon, F., Pseudoerysipel oder Erysipeloid 1223.
— — s. Delbanco.
Calmette, A., Tuberkulinallergie und Tuberkuloseimmunität 1747.
— — Valtis, J. u. Lacomme, M., Transplazentare Infektion mit dem tuberkulösen Ultravirus 1497.
Cammidge, P. J. u. Howard, H. A. H., Titrieren des Zuckers im Urin und im Blut 1343.
Campbell, Harnuntersuchung bei der sogenannten chronischen Pyelitis im Kindesalter 1320.
— H. s. Collins.
Camus, L., Diskussion über postvakzinale Enzephalitis in der Völkerbundkommission für Pocken und Impfung 1739.
— — Meningeale Reaktion nach Pockenrevakzination 1739.
Cardenal, C. s. Peyri.
Caro, M. R., Dosierungstabelle für Thalliumazetat 1729.
Caroli, J., Syphilitische Fazialisparese 2044.
— u. Kiamil, O., Fall von Bromausschlag 1247.
— s. Milian.
Casazza, R., Unechte humane Botryomykose 1074.
Casper 998.
— L., 1894.
Castro, M. de, Arterielle Wismutembolie mit schweren Hauterscheinungen 12[illegible]
Catanei, A., Sporotrichose beim Te[illegible] durch ein in der Natur gefundenes Sporotrichon 1731.
— — s. Montpellier.
Cattanco, L., Akute luetische frühsyphilitige Meningitis und Behandlung mit Malaria 1076.
Cattoir s. Montpellier.
Cederkreutz, Epithelzysten der Ohr[illegible] 1952.
Celarek, J. u. Porebski, W., Empfindlichkeit von Pferden gegen Scharlach-Streptokokkenserum 1462.
Colden, C., Simmondsche Krankheit mit Augenbefunden 1962.
Ceni, C., Therapeutische Eigenschaften der Keimdrüsen niederer Wirbeltiere 195[illegible]
Cerdicai, U., Chronische ringförmige und zentrifuge exsudative Erytheme 107[illegible]
Chagas, C. 1254.
Chalipskij, Atypische Formen der Trichophytia superficialis 1731.
*Chalipsky, A. L. u. Weger, A. W., Tumorartige Xanthomatosis 1972.
Chambers, H. u. Russ, S., Das Ruhestadium bestrahlter Tumorzellen 119[illegible]
Champy, Ch. u. Kritch, N., Einfluß der Kastration auf die Nasenmuscheln 2006.
Chargin, L. u. Stone, A., Frühsyphilis 1856.
Chassin, Klinik und Pathogenese der gummösen Affektionen der Urethra 1347.
Chavarria, A. P. u. Nauck, E. G., Zur Rhinoskleromverbreitung in Mittelamerika 1254.
Cheney, W. F., Störungen der Magenfunktion infolge Syphilis 1319.
Chetwood, Ch. H., Operationen in der Harnblase, technische Bemerkungen 132[illegible]
Chevrel, M. L. s. Bodin.
Chitty, H., Behandlung der Aktinomykose 1699.
Chochol, E. N. s. Finkelstein.
Chrypow u. Ettingow, Fall von Gonotoxämie 1078.
Chrystin, Kasuistik der Leishmaniosis cutis 1347.
Chuiton, Le, F., Möglichkeit einer syphilitischen Skala mit Hilfe der Meinickeschen Reaktion 1352.
Ciambellotti, E., Rezidivierender Herpes des Gesichts, wahrscheinlich anaphylaktischer Natur 1050.
Cisowsky, Lupus miliaris disseminatus 1814.
— papulonekrotische Tuberkulide 1813.
— Urticaria pigmentosa 1814.

Digitized by Google

Lauberg, K. W. s. Lange.
Loblentz, W. W., Dorcas, M. J. u. Hughes, C. W., Strahlungsmessungen des elektrischen Lichtbogens und anderer Lichtquellen 1452.
Lohen, M. s. Guy.
— R. s. Gougerot.
— — — Louste.
Lohn, A., Gegenwärtiger Stand der Serodiagnose der Gonorrhoe 1370.
— — Schutzstoffe bei experimenteller Syphilis 1822.
— — Spezifizität des Gonovitans 1505.
— — 999.
Loignerai s. Simon, Cl. 1002.
Lollier, W. A., Metallorganische Blei- und Zinkverbindungen in der Therapie der Tumoren 1722.
Lollins, F. G. u. Campbell, H., Pemphigus neonatorum 1455.
Lolman, H., Haut-, Harn- und Geschlechtskrankheiten, moderne Behandlungsmethoden 1296.
Colwell, Ch. s. Davis.
Compton, A., Kutane Allergie nach Diphtherieanatoxin 1084.
Condamin, R., Impotenz der Frau 1532.
Conseil, E., Fièvre boutonneuse in Tunis 1703.
Constantinescu, E. u. Vatamanu, N., Fall von Syphilis d'emblée durch Bluttransfusion 1294.
— u. Vatamanu, Syphilis d'emblée durch Bluttransfusion 1342.
Cordes, E. s. Koose.
Cormier s. Bodin.
Corsi, H., Dermatitis vom Typus eines Pemphigus 1495.
— — Punktförmige Melanodermie am Bein 1494.
Cortellà, E., Die Trichophytien in Perugia 1054.
Coste, J., Epitheliome des Gesichts, Strahlenbehandlung 1294.
— — s. Nicolas.
Cot, P. s. Jausion.
Cotte, G., Behandlung der Hämorrhoiden mit Diathermie und Diathermokoagulation 1676.
Cottet s. Perin.
Cottrell, J. C. s. Fuller.
Courrèges, de s. Gauch.
Courtin, W., Malariabehandlung der Vulvovaginitis gonorrhoica 1507.
Cousin s. Gougerot.
Coutinho, A., Behandlung der Papillomatose mit Thuja 1702.
Covisa 1086.
— J. S. u. de la Cuesta, L., Intrakutane Tuberkulintherapie 1787.
Covisa, J. S. u. de la Cuesta, L., Kalzämie bei Hautkrankheiten 1785.
— — — — Prieto, F. G., Pathogenese der Salvarsanexantheme 1783.
Coyte, R. s. Broster.
Craig, Ch. F., WR und Kahn-Reaktion für die Diagnose der Syphilis 1492.
— G. u. Lee-Brown, R. K., Pyelographische Diagnosenstellung der Nierentumoren 1344.
Crémieux, G. s. Hollande.
— A. s. Roger.
Crowsley, C. G., Molluscum contagiosum und türkische Bäder 1451.
Crozier, G. G., Lepra bei einem Säugling 1741.
Csépai, K., Fornet, A. u. Pelláthy, St., Stellung des Ovarialhormons in der Hormonreihe 1960.
Csillág, Verruca vulgaris geheilt durch partielle Behandlung 1629.
— 1628.
Cuesta, L. de la s. Covisa.
Cunha, A. M. da u. Muniz, J., Kernreaktion nach Feulgen bei Spirochäten 1649.
Curth, W. s. Buschke.
Curtius, F., Untersuchungen über das menschliche Venensystem I: Die hereditäre Ätiologie der Beinphlebektasien. — II. Die allgemeine, ererbte Venenwanddysplasie (Status varicosus) 1198.
Cutler, J. H., Enuresis nocturna bei einem jungen Manne 1321.

Dahlstrom, A. W. s. Logefeil.
Dainow, J., Primär-Sklerose in der Axilla 1497.
Dalton, P. P., Injektionsbehandlung von Varizen mit Karbolsäure 1226.
Danielsen, E. s. Nagel.
Dannmeyer, F. s. Peemöller.
Danzer, M., Behandlung der Säuglingslues mit Spirozid 1503.
Darier, Ätiologie und Pathogenese des Ekzems 1086.
— J., P. G. Unna 1524.
Darzin, E., Gewinnung von Scharlachserum durch Immunisierung mit virulenten Streptokokken 1733.
David-Chaussée, R. s. Petges.
David, A., Leishmania bei Eidechsen 1704.
Davies, J. H., Behandlung von Lupus erythematosus mit Goldpräparaten 1251.
— — — J., Pigmentierung im Gesicht, Nacken und den Unterarmen 1495.
Davis, C. H. u. Colwell, Charlotte, Trichomonas vaginalis 2033.
— R. H., Behandlung des Pemphigus 1139.

Digitized by Google

Davison, A. R., Lepröse Veränderungen des behaarten Kopfes 1741.
Debré, R. s. Bernard.
Debucquet s. Jausion.
Deinse, van, F., Durch sukzessive Passagen beim Meerschweinchen tuberkuligen gewordene filtrierbare Elemente des Tuberkelbazillus 1751.
Deist, H., Funktionelle Beurteilung der Niere des Lungentuberkulösen 1136.
Delamare, G. u. Gatti, C., Neoendothrix-Charakter der Piedra von Paraguay 1460.
— — — — — Mycetom des Fußes mit weißen Körnern 1730.
Delaplace, S., Zufälle durch ultraviolette Strahlen 1670.
Delbanco, P. G. Unna 1646.
*— E., Hosal und (Koch)salzfreie Ernährung 1115.
*— — Zur Geschichte der fokalen Infektion 2014.
— 1241, 1242, 1243, 1254.
— E., Mühlens, P. u. Vogel, H., Bancrofti-Invasion mit Chylozele und Periorchitis 1701.
— — u. Callomon, F., Erysipel 1222.
Delherm, L. s. Monier-Vinard.
Dell'Acqua, G., Erkrankung der kleinen Gefäße bei Lymphogranulomatose 1749.
Demanche, R. u. Guénot, L., Kahnsche Reaktion 1640.
Demel, V. C., Sclerema neonatorum mit polymyositischer Form 1075.
Demuth, Fr., Neues kombiniertes Verfahren zur Lupusbehandlung 1855.
Dengler, R., Histologische Schnellerkennung bösartiger Geschwülste 1716.
Denney, O. E. s. Hopkins.
Dennie, Ch. C., Partielle Paralyse der unteren Extremitäten bei Kindern 1491.
Dennow, F. s. Forel.
*Derbandiker, M. O., Angioma cavernosum linguae 1395.
Dertschinski, G. s. Batunin.
Deshayes, Lupus bei einem Hereditärsyphilitischen 1645.
Desmoulins, Misrachi u. Simard, Hämatogene Zystitis 1392.
Deunie, Ch. C. s. Goldblatt.
Deutsch, Röntgenstrahlenreizung zum Nachweis der Gonorrhoe 1630.
Develay, S. s. Troisier.
*Dewirtz, A. P., Kaliumchromatgeschwüre 1801.
Djatschenko, S. S., Behandlung des Milzbrandes 1700.
Dickson, R. W. s. Funkhouser.
Dieckmann s. Memmesheimer.
Dielmann, H., Pyrifer bei Neur... 1866.
Dienemann, Neue Form der Kalk... reichung 1663.
Djemil s. Said Djemil.
Dietel s. Hauck.
— F., Das Bettnässen und seine Be... lung 1058.
Dietrich, A., Endothelreaktion u... Thrombose 1561.
Dillmann, Antipyrinexanthem 1131.
— Kälteurtikaria 1131.
Dimtza, A., Enterokokken 1417.
— — Nachweis der Tuberkulose d... die Tuberkelbazillen 1325.
Dittrich, Frostschäden 1243.
*— O., Frostschäden und ihre Kom... kation mit Tuberkulose 1059.
— — Klinik und Pathologie der pri... ren Hauttuberkulose 1751.
Dixon, W. E., Radium und dessen W... kung 1453.
Dobrzaniecki, W., Über das sogenann... Aktinomykom der Wange 129...
Doctor, R., Luesdiagnostik nach d... Guttadiaphotverfahren im Verg... zur WR und Meinicke-Reaktion 1...
*Dóczy, Gedeon, Kombinierte Thallium-Röntgenepilation 1806.
Dörffel, Drei Jahre Komplementbindungsreaktion 1890.
*— J., Fall von Endotheliosis im Kindesalter 1178.
— Kalkablagerung in den Ohren 16...
— Komplementablenkung bei Gonorrhoe 1622.
— Lues III 1623.
— Multiples hämorrhagisches Hautsarkom 1618.
— Venenverödung 1618.
— Zellformen bei Hautkrankheiten 16...
— J. s. Scholtz, W.
Dogali, M., Lichen ruber planus u... Arsenobenzol 1052.
Dohi, S., Leucoderma reticulare 155...
Dolch, E. G. s. Toomey.
Dold, H. u. Joachimsen, E., Hämolyse der Streptokokken 1650.
Doleschall, Karzinom durch Teer 16...
Dolin, Syphilis des intermediär-hypophysären Systems mit akromegalischen Symptomen 1789.
Dombrowski, F., Lineäre Hautveränderung ähnlich Berlockdermatitis 19...
Dorcas, M. J. s. Coblentz.
Dorsey, T. M., Exakte urologische Diagnose 1634.
Doucas, Chr., 102 Orientbeulen bei einem Kranken 1924.
Dózsa, J., Harnblasenstein um ein Fremdkörper 2005.

Digitized by Google

·acoulides, Dermatologische Beobachtungen über Dengue 2046.
·ake, J. A., Pagetsche Erkrankung der Vulva 1450.
·escher, Kraterartige Geschwüre auf dem Handrücken 1281.
·eyer, Fibroxanthom 1316.
1315.
river, J. R., Röntgenstrahlenbehandlung der Wirbelsäule 1449.
rossel, Hautblutungen der Finger Neugeborener 1561.
rujon, P. s. Gougerot.
shentschelsko u. Slinko, Professionelle Erkrankung an Syphilis des medizinischen Personals 1792.
uarte, M., Epitheliom syphilitischen Ursprungs? 1789.
u Bois, Zungenkrebs mit Hautmetastasen 1993.
ufke, Acrodermatitis atrophicans 1445.
- Gumma nasi 1445.
- Lupus pernio 1047.
- Lymphangioma multiplex cysticum 1048.
Dufrenoy, J., Parasiten und Wirtzelle 1649.
Duke, W. W., Pollengehalt der unbewegten Luft 1085.
Duken, J., Pyelitis caseosa bei einem Säugling 1394.
Duncan, J. G., Zirkumzision mit dem Kauter 1634.
Dunlop, H. F. u. Lemon, W. S., Hereditärer Typ des angioneurotischen Ödems 1683.
Duruy, A. s. Sézary.
Durand-Reynals, F. u. Suner Pi, J., Steigerung der Wirkungsfähigkeit des Staphylokokkus durch Hodenextrakte 1083.
Dynkina s. Emdin.
Dyson, W., Gewerbliche Hautaffektionen 1997.

Ebert, M. H., Sensibilisierung gegen Trichophytin und Tuberkulin 1854.
Eddleman, C. S., Hodenentzündung ohne nachweisbaren Infektionsherd 1493.
Edelmann, H., Befestigung von Dauerkathetern 1509.
Efron, Behandlung von Neurolues in Kurorten 1862.
Ehara, J. s. Minami.
Ehrhardt, K., Wiesabder, H. u. Focsaneanu, L., Hypophysenvorderlappen-Implantation bei Rhesusaffen 1963.
Einstein, O., C. Langesche Goldsolreaktion 1861.
Einzig, O., Symmetrische Harnleiterveränderungen 1529.
Eiseman, Ch. s. Wakerlin.
Eisendraht, D. N. u. Rolnick, H. C., Blasen- oder Urethralverletzung: Einleitung von Luft als frühe diagnostische Maßnahme 1012.
Eisenklamm, J., Operative Behandlung der akuten Phlebitis der Unterextremität 1677.
Eitner, E., Schiefnasenplastiken 1676.
Eitwied s. Wassiljew.
Elbert, B. J., Agglutinabilität des Rhinosklerombazillus 1725.
Elfond, Eigenartige Hautveränderungen durch Sonnenstrahlen 1077.
Eliasberg, H., Herpes im Kindesalter 1685.
Eliascheff s. Burnier.
— O. s. Gougerot.
Elkeles, A., Die Anginen 1724.
Elmer, A. W. u. Scheps, M., Insulin bei Xanthosis diabetica 1709.
*Emanuel, G. u. Rosenfeld, H., Entgegnung auf die Arbeit von W. Riebe über die Mastix-Lumbotest-Reaktion 1035.
Emdin u. Dynkina, Wismut im Blut und Liquor bei Neurolues 1863.
Emile-Weil, P., Hämorrhagien der Hämophilen 1561.
Engelbrecht, Blutgruppenbestimmung bei Hautkrankheiten 1619.
— Narbenkeloid 1623.
— Röntgenulzera 1623.
Engelhardt, Diätbehandlung bei Hauttuberkulose 1848.
Enkvist, O., Einwirkung von frischem Hautextrakt auf das Froschherz 1958.
Enterria, E., Peripherische syphilitische Endarteritis 1787.
— — s. Bejarano.
— — — Soto.
Ephraim, Erythema induratum 1105.
Epstein 1849.
— E. Z., Diurese und Schlafmittel 1658.
— G., Pyoklastin bei der Gonorrhoetherapie 1348.
Erdmann, Rh. u. Hagen, E., Einfluß von Vitaminschäden auf die Krebsentstehung 1715.
Ermilow, A. P. u. Golotina, Z. S., Milzbrandneosalvarsantherapie 1697.
Eschbach, H., Kongenital-syphilitische Meningitis 1792.
Eschweiler 1279, 1314.
Ettingow s. Chrypow.
Evans, H. M. u. Simpson, M. E., Antagonismus von Wachstum und Sexualhormon des Hypophysenvorderlappens 1011.

Digitized by Google

Even, P., Syphilimetrie bei hereditärer Syphilis 1794.
Ewing, C. L. u. Buck, T. C., Veränderte Eisbadfixation bei der WR 1319.
— J., Strahlenempfindliche Deckepithelkarzinome 1772.

Fabry, J., Behandlung der häufigsten Nagelerkrankungen 1297.
*— Joh., Klinik und Behandlung der Hämangiome 1906.
Falin, L., Wirkung der Weiß- und Blaulichtbestrahlung auf die Geschlechtsdrüsen der weißen Ratten 1671.
Falk, R., Kohabitationsverletzungen 1532.
Falkenstein 1288.
Falta, L., Endotheliome der Mundhöhle 1724.
Farbach, H. J., Striktur der Harnröhre 1494.
Farmer Loeb, L., Asthma und allergische Hautmanifestationen 1648.
Fasal, Technik der Gesichtsdiathermie 1380.
— 1218.
Fedorowsky, Die heutigen Prostituierten 1416.
Fekete, A. v., Erkrankungen der weiblichen Geschlechtsorgane infolge Berufsarbeit 1016.
Feldmann, A. A. u. Feingold, J. F., Reizung und Syphilis 1552.
— W., Abortivbehandlung der Syphilis und Prophylaxe der Kongenitalen 1920.
Fellner, Petroleum-Dermatitis mit tödlichem Ausgange 1375.
Fels, E. s. Beuthner.
Felsenfeld, O., Mutation des Tuberkulosevirus 1750.
Ferguson, J. H. u. Grunfield, E. C., Wert der Hintonschen Reaktion bei Syphilis 1825.
Fernando, S. E. s. Spittel.
Fernbach, H., Über akutes Auftreten tuberkulöser Halsdrüsentumoren 1743.
Fernet s. Lortat-Jacob.
Ferrari, A. V., Keratosis spinulosa im Anschluß an Thalliumbehandlung 1076.
Ferran, J., Neueste Ätiologie und Prophylaxe der Tuberkulose 1139.
Ferrari, J. s. Sordelli.
Fessler, Carcinoma penis 1133.
— Grippeexanthem 1779.
— Monorezidiv 1777.
— Naevus unius lateris 1813.
— Parapsoriasis 1133.
— Zwei extragenitale Sklerosen 1813.
Figi, F. A., Radium bei Lymphzysten des Nackens bei Kindern 1673.
Figueira, L. u. Trincao, C., Reaktionen von Kahn und Wassermann 1823.
Fikoff, A. s. Kissoff.
Fineman, A. H. s. Peshkin.
Finkenrath, K., Latente Gonorrhoe 1389.
Finkelstein, J., Aristow u. Kahn, Beschleunigte Kahnsche Reaktion 1[illegible]
— L. O., Wilfand, R. A. u. Choch[illegible] E. N., Zur Windpockenprophylaxe 1324.
Finsen, F. C. H., Acrodermatitis continua Hallopeau 1111.
— H. C. S., Acne necrotica 1109.
— — — — Akneförmiges Tuberkulid 1108.
— — — — Arsenikkeratose 1108.
— — — — Epidermolysis bullosa hereditaria 1109.
— — — — Epididymitis colica 1110.
— — — — Tertiärsyphilitisches Erythem 1112.
Fischer, E., Erythema exsudativum multiforme grave 1049.
*— — Histologie des blauen Naevus 1755.
— — Lichenifikation des Vitiligorandes 1956.
— — Lichen nitidus generalisatus 1[illegible]
— — Lymphogranuloma inguinale 1[illegible]
— — Syphilome anorectale 1446.
— — Ulcus vulvae chronicum 1446.
— H., Aktinomykose 1224.
— K., Erythema multiforme recidivans 1446.
— — Sclerodermie en bandes 1446.
— Klara, Ichthyosis congenita 1050.
— — Lupus vulgaris eczematisatus 1[illegible]
— — Myomatosis cutis 1050.
— — Onychogryphosis 1050.
— — 1444.
— M. s. Freudenthal.
— — Bunte u. Großmann, J., Reaktionen von Muttermilch und Kamp 1860.
— O., Stauungsmethode für intravenöse Injektionen 1925.
— — Therapie der Metalues 1863.
— W., Fall zur Diagnose 1104.
— — u. v. Gusnar, K., Venerisches Granulom 1389.
Fischl, V. s. Steiner.
Flamm, L., Karzinom der männlichen Harnröhre 2003.
— Parapsoriasis 1627.
Flarer, F. u. Peracchia, L., Behandlung des Lupus erythematosus und Lupus vulgaris mit Goldpräparaten 105[illegible]
Fleck, M., Bedeutung der Kahnschen Albumin-A-Reaktion für die Diagnostik bösartiger Geschwülste 1716.
Fleischmann, C., Hypernephrommetastasen in der Vagina 2034.

Digitized by Google

eischner, F. u. Sack, Fr., Röntgentherapie innersekretorischer Störungen 1712.
eisher, M. S. s. Wachowiak.
lusser, E., Vulvitis aphthosa 2034.
ocsaneanu s. Ehrhardt.
öldvari, Urticaria pigmentosa 1632.
onrobert, H. s. Schmidt-Labaume.
oong, K. Chen u. Mu, Jui-Wu, Die enthaarende Wirkung des Thalliumazetats bei Kopftrichophytie 1297.
orel, A. u. Dennow, F., Vererbung und Geschlechtsleben 1893.
ornet, A. s. Csépai.
orns, M. s. Sainz de Aja.
örsterling, K., Wachstumstörungen durch Bestrahlung 1669.
'ortner, J., Reinzüchtung der fusiformen Bazillen aus dem Zahnbelag 1726.
'ouquet, C. L., Nachruf auf Balzer 2025.
— Ch., Félix Balzer 1037.
'ournier, A. s. Vigne.
— G.
— L., Guenot, L., Schwartz, A. u. Jowanowitsch, M., Nebennieren-Wismut 1865.
Fourobert, H. s. Schmidt-Labaume.
Fraga, A., Behandlung des weichen Schankers mit Filtraten von mit ihm vergesellschafteten Bakterien 1928.
Fränkel, E. u. Levy, Else, Allergische Krankheiten 1555.
Fraenkel, G. M. s. Benjasch.
— L., Defekt der Harnröhre 1508.
Frankl, S., Beiderseitige periphere luetische Gesichtslähmung 1791.
— — Medianuslähmung nach Kalziuminjektion 1556.
François 1086.
Francović, Diagnostische Bedeutung einiger neuerer Liquorreaktionen 1383.
Frassi, L., Tuberkulose der Glandula thyreoidea 1743.
Fraulini, M., Sedimentierungsgeschwindigkeit der roten Blutkörperchen bei Nervenlues 1074.
Frei, W., Karzinomähnliche spitze Kondylome 1848.
— — Überempfindlichkeitserkrankungen der Haut 1419.
Freifeld, H., Bösartiges Wachstum bei Lymphogranulomatose 1253.
Freud, Karzinom oder Gumma der Lippe 1814.
— Lichen planus, ähnlich Lichen acuminatus 1814.
Freund, E., Chemische Diagnose des Karzinoms 1716.
— — Rheumatische Knoten 1813.
Freund, Ferd. 1219.
— H., Herpes zoster-Varizellen-Problem 1685.
— — Lupus erythematodes auf Drüsennarbe 1104.
— — Syringome 1104.
— — Zwei Fälle von Morphaea 1104.
*— Helmuth, Inwiefern ist Lupus erythematodes von allgemeinen Faktoren abhängig? 1939.
— J., Ätiologie der Enuresis nocturna 2031.
— Leopold 1781.
Freudenthal, W. u. Fischer, M., Technik der Komplementbindung bei Gonorrhoe von Margarethe Stern 1929.
Frew, H. W. O. s. Pratt.
Frey, S., Weitere Untersuchungen über den postoperativen Heilungsverlauf in röntgenbestrahlten Geweben 1141.
*— Sigurd, Entstehung von Nebenhodenentzündungen durch Samenleiterbewegungen 1175.
Frieboes, W., Kraurosis vulvae 1317.
— 999, 1000, 1241, 1242, 1243.
Friedemann, U., Scharlachproblem 1735.
Friedheim, E. A. H., Ursprung der Leprazelle in Gewebskulturen 1463.
Frolow s. Furmanow.
Fülleborn, F., Epidemiologisches über Hakenwurminfektion 1707.
Fürbringer, Organische und funktionelle Blasenleiden 1965.
— Paul 1298.
Fürst, Amyloide Degeneration der Haut 1285.
— Dermatitis papillaris capillitii 1285.
— Epidermophytie 1285.
— Keratoma palmare et plantare hereditarium 1284.
Fürth, H., Regelung der Nachkommenschaft 1497.
Fuhs, Acne conglobata von eigenartigem Charakter (?) 1217.
— Angiokeratoma digitorum acroasphycticum 1135.
— — naeviforme 1135.
— Dariersche Krankheit 1815.
— Erythema infectiosum 1217.
— Isolierter Lupus erythematodes der Mundschleimhaut 1214.
— Kerion Celsi und Lichen trichophyticus 1135.
— Livedo caloriae 1378.
— Naevus angiokeratosus 1815.
— Paraffinome 1778.
— Pemphigus vom Typus einer Dermatitis herpetiformis 1816.
— Röntgendermatitis mit Karzinom 1815.
— Sclerodermia circumscripta mit White Spot Disease ähnlichen Flecken 1135.

Digitized by Google

Fuhs 1814.
— H., Physikalische Therapie der Hautkrankheiten 1659.
— — Röntgentherapie bei Hautkrankheiten 1452.
— — s. Arzt, L.
*— — u. Kumer, L., Melanosarkome der Mundschleimhaut 1867.
Fujiwara, A., Pathogenese des Miliums und die Hornzyste 1412.
Fulgham, J. H. u. Beykirch, J. G., Postvakzinale Enzephalitis 1739.
Fuller, C. R. u. Cottrell, J. C., Infektion mit Vincentscher Angina durch Biß 1726.
Fullerton, A., Drainage der Blase durch das Perineum nach suprapubischer Prostatektomie 1343.
— W. D., Tuberkulose der Bartholinschen Drüse 1016.
Fumiyo, So, Permeabilität der Harnblase 1509.
Funk, K., Gesetz zur Bekämpfung der Geschlechtskrankheiten 1534.
Funkhouser, W. L. u. Dickson, R. W., Positive WR aus Nabelschnurblut
Furmanow u. Frolow, Präventive Behandlung zwecks Vorbeugung extragenitaler Syphilis 1346.
Fuss, Acrodermatitis atrophicans 1280, 1285.
— Hautanomalien verbunden mit Mißbildungen des Knochengerüstes 1286.
— Lupus erythematodes des Gesichts und des behaarten Kopfes 1286.
— F., Statistik über Neosalvarsan 1645.
— S., Sollen Gewerbeekzeme in die Unfallversicherung einbezogen werden? 1454.

Gabriel, G., Lokale Strontiurantherapie 1113.
— — Untersuchungen über Grenzstrahlen 1558.
Gaehtgens, W., Antigene Wirkung von Pallidasuspensionen 1796.
— — u. Otto, A., Brauchbarkeit eines wäßrigen karbolisierten Pallidaantigens für die serologische Syphilisdiagnose 1825.
Gage, J. M., Granuloma inguinale 1856.
Galewsky 1280, 1283.
Galliard, H., Momente, welche die Mischinfektion von Trypanosomen und Spirochäten beeinflussen 1501.
Galliot, Wie soll man Syphilisfälle mit nicht beeinflußbarer WR behandeln? 1247.
Galli-Valerio, B. u. Ribordy-Riddes, L., Hautaktinomykose der Hand 1456.
Gallvis, P., Sebumzyste am Präpu... 1297.
Gammeltoft, S. A., Syphilis u... Schwangerschaft 1492.
Gans, Erbgang des Cylindroms 1845 — 1279.
*Gara, P. v., Bakterizide Kräfte i... Zerebrospinalflüssigkeit 1419.
Garcia, A. P., Reaktionen von Meini... Wassermann und Kahn 1784.
— M., Arsen-, Wismut- und Hg-Re... stenz 1786.
Garnier, G., Variolaartiges Syph... 1524.
— — s. Gougerot.
Garriga, M., Auftreten eines neu... gangränösen Schankers nach spe... fischer Vakzination bei Ulcus mo... 1785.
Garschin, W., Bedeutung der at... pischen Epithelwucherungen 1715.
Gaschke, R., Erfahrungen und Erfo... mit Novoprotin 1113.
— — Spezifischer und unspezifisch... Fluor 1932.
Gasser, R. R., Vergleichende Studie d... Meinickeschen und Kahnschen Flo... kungsreaktion bei Syphilis und t... pischen Erkrankungen 1197.
Gastou, Akneiforme Läsionen ohne Syphilis und Tuberkulose 1640.
Gaté, J., Bosonnet, G. u. Michel, P., Atypische Poikilodermie 1643.
— — — — — — — — Bilaterales Hygro... am Olekranon bei sekundärer Syphi... 1292.
— — — — — — — — — Erythematös schuppende, juckende Dermatose m... Schwellung der Axillar- und Inguinaldrüsen vom Typus eines prämykotischen Erythems 1293.
— — — — — — — — — Fall von pathologischer Selbstbeschädigung der Ha... 1293.
— — — — — — — — — Ikterus ohne hepatische oder syphilitische Antezedenzien nach Psothanolbehandlung 1293.
— — — — — — — — — Lymphogranulomatosis inguinalis im Gefolge ein... mit Dmelcos geheilten Schankerbub... Mischinfektion 1293.
— — — — — — — — — Knochendystrophien 1644.
— — — — — — — — — Symmetrische Lipomatose 1643.
— — — — — — — — — Ulzerös-membranöse und wuchernde Glossitis, Fusospirillose 1293.
— — u. Bosonnet, G., Gonorrhoische Ischias 1642.
— — — — — Alter Favus 1642.

Digitized by Google

até, J. u. Michel, P., Lymphogranulomatosis inguinalis 1641.
— — s. Nicolas.
— — u. Rousset, J., Atypische Hauttuberkulose 1642.
— — — — — — Elephantiasis der Vulva 1523.
— — — — — — Gangrän der Genitalien 1220.
— — — — — — Hämorrhagien nach Novarsenobenzol 1641.
— — — — — — Syphilid unter Form eines Sarkoids 1645.
atti, C. s. Delamare.
auch, M. s. Jausion.
— Sohier u. de Courrèges, Vergleichende Wirkung von Pilokarpin und Azetylcholin bei zwei Fällen von Sklerodermie mit Raynaudscher Krankheit 1002.
augier, L., Venöse Schwäche 1680.
autier, Cl. s. Pinard.
autrier s. Gougerot.
awalowski, Lupus erythematodes acutus 1384.
— K., Lupus erythematodes acutus 1635.
ayet, G., Prostatitis durch Colibazillen 1528.
ay Prieto, J. A. s. Bloch.
eest, B. s. Bessemans, A.
eiger, Kleinzellige lymphatische Leukämie 1816.
— Malignes ulzerokrustöses Syphilid 1380.
— Mycosis fungoides? 1134.
— Rupia syphilitica 1813.
— Syringozystadenom 1777.
— Urticaria chronica cum pigmentatione? 1216.
ellhorn, G., Hypernephrommetastasen in der Vagina 2033.
— — Syphilis und Gebärmutterkrebs 1319.
enkin, S. u. Owtschinski, M., Pathogenese des Ursolbronchialasthmas 1668.
enner, V., Alopecia areata mit eigentümlichen Pigmentveränderungen an den Haaren 1110.
— — Atrophia unguium, Komplikation mit Epidermolysis bullosa hereditaria 1109.
— — Boecksches Sarkoid (Lupus pernio) 1112.
— — Bullöser Sommerausschlag 1920.
— — Elephantiasis der Unterextremität auf trophoneurotischer Basis 1110.
— — Fleckförmiges Leukämid 1108.
— — Hypertrophischer Bromkaliausschlag 1108.
— — Induratio penis plastica mit Dupuytrenscher Kontraktur 1108.
Genner, V., Mycosis fungoides 1112.
— — Skarlatiniforme Dermatitis durch Platzen eines Hg-Depots 1108.
— — Syringomyelie mit ekzematösen Veränderungen 1109.
— — Trichomanie 1107.
Gerbel, Striae distensae toxischer Natur 1781.
Gesenius 1106.
Geserowa, Elephantiasis vulvae 1625.
Geyer s. Zieler.
Ghon, A. u. Kudlich, H., Gibt es eine tuberkulöse lymphoglanduläre Exazerbation in Lymphknotengruppen ohne unmittelbare Verbindung miteinander? 1325.
Giacardy u. Betbeze, Prurigo gestationis mit Brominjektionen behandelt 1003.
Gjelberg-Hansen, Pemphigus vegetans benignus 1109.
Gierke, E. v., Taschenbuch der pathologischen Anatomie 1010.
Gierthmühlen, F., Die intrakutane Pockenschutzimpfung in der Praxis 1734.
Gjessing, Salvarsandermatitis, Neuntageerythem 1954.
Gilbert, R. s. Roch.
— — u. Langworthy, V., Standardisierung der WR 1319.
Gildemeister, E., Enzephalitis nach Vakzination 1734.
— — u. Heuer, G., Herpesvirus im Blute infizierter Kaninchen 1687.
Gillerson u. Epstein, Behandlung von Verbrennungen mit Naphthalinsalbe 1249.
Gilman, R. L. s. McIntry.
Gins, H. A., Experimentelle Vakzineinfektion 1737.
— — — Hackenthal, H. u. Kamentzewa, N., Generalisierung des Vakzinevirus 1734.
— — — — Jermoljewa, Z., Zur Morphologie und Biologie der Diphtheriebazillen 1554.
Giraudeau, R. s. Jeanselme.
Gitman s. Rossijanskij.
Glaubersohn, S. A., Dysthyreose der Haut 1635.
— — — u. Melnik, M. J., Beiträge zur Zosterfrage 1301.
*— — — — Willfand, R. A., Beiträge zur Zosterfrage 1299.
Glaum, K. s. Loben.
Godinko, Juckende Dermatosen behandelt mit Natriumbikarbonat 1994.
Görl s. Vogt.
Goldberg s. Jausion.

Digitized by Google

Goldberger, J., Behandlung der Gicht durch überschüssige Basen 1449.
Goldblatt, S. u. Deunie, Ch. C., Natriumthiosulfat, Giftwirkung und Blutveränderungen bei intravenöser Anwendung 1197.
Goldie, H., Pathologie und Therapie der Bilharziosis 1702.
Goldschlag, F. s. Dobrzanski.
*— — Trophödem Meige in Kombination mit Melorheostose Léri 1761.
Goldsmith, W. N., Fall klinischer Morphaea mit tuberkulös-histologischem Befund 1857.
— — — Knötchenförmige Infiltration der Kopfhaut, Wangen und des Nackens 1494.
— — — Skirrhus der Kopfhaut 1998.
— — — Tätowierung mit entzündlicher Reaktion 1495.
Golotina, Z. S. s. Ermilow.
Golschmid, Zur Frage des Angiokeratoms 1077.
Gorbulew, Lichen planus auf Grund der Daten der Poliklinik G. W. J. (Moskau) 1078.
Gordon, H. J., Behandlung des Ulcus molle nach Rosewald 1321.
*Gottron, H., Akzidentelle knotige Vakzineerkrankung der Zunge 1967.
— Lichen ruber 997.
— Parakeratosis variegata 997.
— Salvarsanhyperkeratose 997.
— H. s. Bierbaum.
Gougerot, Erythema papulosum extensum dolorosum der Autointoxizierten 1384.
— Narbige Residuen der viszeralen Syphilis 1791.
— H., Urtikaria der Mundschleimhaut 1684.
— Wert der WR 1860.
— H., Der prognostische und therapeutische Wert von Intradermoreaktionen unspezifischer Proteine bei Syphilis 1318.
— 1058.
— Barthélemy u. Garnier, G., Fieberhafter weicher Schanker mit Hämaturie 1291.
— — — Thiroloix, Mitralinsuffizienz provoziert durch Salvarsan 1001.
— — — Uhry, Agranulozytose ohne Angina und Hämorrhagien 2044.
— — — — Dermatitis durch Hydragyrum oxydatum flavum 1922.
— — — — Die atypischen Formen der Dermatitis herpetiformis von Brocq-Duhring 1245.
— Burnier u. Uhry, P., Ulcus vulvae acutum 1923.
Gougerot u. Blum, P., Papulosquamöse atrophisches Tuberkulid und Lupus erythematodes 2044.
— — — Pyodermitis vegetans am Praeputium 1001.
— Blum u. Cousin, Verrukom von epitheliomartiger Struktur unbestimmten Ursprungs mit Drüsenschwellung, geheilt durch 914 1245.
— — P. u. Garnier, G., syphilitische Roseola ohne Schanker, aber mit Drüsenschwellung 1291.
— Burnier, Eliascheff u. Blum, Verrukom durch Salvarsan geheilt 1[illegible]
— — u. Photinos, Lichenoide Eruption und Stomatitis mit Leukokeratose und Ulzerationen nach Goldbehandlung 1245.
— — — — Lichenoide Eruption durch Gold 1637.
— — — Uhry, Pellagroides Erythem 2044
— — — — Erythem durch Gold 163[illegible]
— Cohen, R. u. Thiroloix, P., Regionäre, nicht symmetrische Lipomatose der Unterextremität eines kleinen Kindes 1001.
— — u. Uhry, Anaphylaxie bei Gold 163[illegible]
— Eliascheff u. Blum, Lichenoide und purpuraartige Dermatitis 2043.
— Gautrier u. Uhry, Prämykose 163[illegible]
— u. Blum, Lichenoide Dermatitis mit Pagetschem Knochenleiden 1638.
— — Burnier, Bowensche Krankheit 2045.
— — — Gold-Erythrodermie; Eigenblutbehandlung 1245.
— — — Netzförmiges papulosquamöses pigmentiertes Erythem durch Heizkissen an den Waden 1246.
— — — Keratotische Erythrodermie der Handflächen durch Goldsalze 1001.
— — — Papillomatöse Affektionen am Kinn 1001.
— — — Poikilodermie im Beginn „Parapsoriasis“ 1001.
— — — — Prämykotische Erythrodermie 1001.
— — Cohen, R., Prämykotisches Erythem mit zeitweiligen Blasenerupt[illegible] der Dermatitis herpetiformis Brocq-Duhring 1245.
— — Drujon, P., Abszeß durch örtliches kampfer-kohlensaures Wismut 1290.
— — Eliascheff, O., Erster französischer Fall von Myxoedema tuberosum Jadassohn-Doesseker 1289.
Gouin, J. u. Bienvenue, A., Generalisierter Lichen planus geheilt durch Röntgenbestrahlung der Achselhöhle (Sympathikus) 1002.

Digitized by Google

Grabenhofer, A. s. Baar.
Graff, E., Hormonbehandlung mit Thelygan 1937.
Grassmann, W., Histogenese der Prostatahypertrophie 1394.
Grasso, F. M., Nichtvorkommen aszendierender Niereninfektion 1550.
Grauhan, M., Klinische Bilder von Mißbildungen an Niere und Harnleiter 1493.
Graves, W. P. u. Smith, G. v. S., Kraurosis vulvae 2034.
Gray, J. D. Allan, Experimentelle Infektion mit Treponema Duttoni 1705.
Gregoria, E., Zum Studium der Epidermomykosen 1784.
Gregorio, Edouardo, Epidermomykosen 2026.
Grey Turner, G., Vergrößerung der Prostata 1528.
Gries, K., Zur Radiumtherapie 1667.
Griff u. Itkin, Dermatomykosen bei Kindern 1349.
Griffith, H. D., Physikalische Untersuchungen über Quecksilber- und Kohlenbogenlicht 1674.
Grigorakis, L., Mykosen der Haut und Sabourauds Kritik 1524.
Grigorieff, P. u. Jarycheff, K., Syphilis am Kaninchenauge 1294.
*Grigoriew, Paul, Angeborene durch ein in die vordere Augenkammer infiziertes Kaninchen übertragene Syphilis 1122.
Grilichess, K. B., Ätiologische Bedeutung von atypischen Diphtherie- und Pseudodiphtheriebazillen 1082.
Grinewitz s. Jacobsohn.
Gröbel, A., Reaktive Empfindlichkeit verschiedener Hautregionen gegenüber pharmakodynamischen Agentien 1662.
Groedel, F. M., Hereditäre Syphilis innerer Organe 1634.
— — — u. Lossen, H., Indirekte Röntgenverbrennungen 1453.
Grøn. Behandlung von Erythema pernio 1953.
Gross, H., Ausweitung des Staphylokokkenserums 1651.
— — Nachweis des Staphylokokkentoxins 1651.
— M., Vergleich zwischen Kahn- und Bruck-Reaktion als Schnelluntersuchungsmethode 1824.
Grossi, Gino s. Balog.
Großmann, J. s. Fischer.
— H. s. Uhlenhuth.
Grubina, A. J. s. Kassatkin.
Grünblat s. Segal.
Grunfield, E. C. s. Ferguson.
Grusdow, Konservative Behandlung des Karbunkels 1698.
Grütz 1313, 1314, 1315.
Grutzit, O. M., Mikroskopische Veränderungen nach antisyphilitischen Mitteln 1997.
Guarini, C., Die Röntgentherapie in der Dermatologie 1296.
Gudelis, Fettsaures Kupfer zur Behandlung des Ulcus molle 1348.
Gudzent, F., Radiumtherapie 1958.
Guénot, Tellur bei Syphilis 1865.
— L. s. Demanche.
— — — Fournier.
Günther, H., Beziehung des Geschlechts zur Geschwulstbildung 1722.
— — Grundprobleme der Konstitutionsforschung 1412.
Gütig-Schweder, Eczema seborrhoicum 1444.
Guex s. Hudelo.
— — Rabut.
Guhrauer, H. s. Kuznitzky.
Guillery, H., Tuberkulotoxische Fernwirkungen an Fettgewebe und Haut 1326.
Guldenberg, Pachymeningitis haemorrhagica interna bei Lues congenita 1820, 1954.
Gundersen 1954.
— s. Thjotta.
Gusnar, K. v., Histologische Untersuchungen an männlichen Brustdrüsen als Grundlage zur Erklärung pathologischer Veränderungen der Mamma 1082.
— — — s. Fischer.
Guszman 1627.
Guth, A., Hämorrhagische Nebenwirkungen nach Salvarsan-Injektionen 1353.
Guthmann, H. u. Weichsel, M., Ultravioletempfindlichkeit der Vagina 1560.
Gutknecht, O., Zustandekommen der Venenerweiterungen im Bereiche der Vena saphena magna (Krampfadern) 1198.
*Gutmann, C., Zur Frage der örtlichen Amyloidosis der Haut 1255.
— M. J., Bekämpfung des asthmatischen Anfalls 1652.
— — — Pollenallergie, Heuschnupfen, Heufieber, Heuasthma 1295.
Guy, W. H. u. Cohen, M., Dermatitis exfoliativa neonatorum (Rittersche Krankheit) 1138.

Haber, Miliare Gummen 1446.
— Naevus fibromatosus 1049.
— Ulcus rodens 1447.

Digitized by Google

Habermann, Lues congenita mit Ulzera der Mundschleimhaut nebst Albinismus partialis und multiplen Hyperpigmentierungen 1242.
— 1244.
Hachez, Toxische Hautveränderungen bei Hodgkinschem Drüsentumor 1314.
Hackenthal, H. s. Gins 1734.
Hacquaert, R. s. Bessemans.
Hadjioloff, A., Blaue Chromatophoren in der Froschhaut 1709.
Haeberlin, C., Ärztliche Seelenkunde 1893.
— — Geschlechtsnot und Seelsorge 1893.
Hämel, J. 1226.
— s. Zieler.
Haebler, H., Hörbarmachung peristaltischer Bewegungen des Nierenbeckens 1136.
Hagen, E. s. Erdmann.
Hahn s. Mulzer.
Hailer, E., Einwirkung keimtötender Stoffe auf Tuberkelbazillen des Typus humanus und bovinus 1750.
Hajos, B. u. Mohrmann, B. H. U., Spargelidiosynkrasie 1668.
— — — s. Blut.
Halban, J. u. Spitzer, M. Z., Gesteigertes Wachstum der Nägel in der Schwangerschaft 1728.
Halberstädter, L., Allgemeine biologische und schädigende Wirkungen 1788.
Haldin-Davis, H., Pityriasis lichenoides et varioliformis acuta 1495.
Halla, F., Elektroden für Finger- und Penisdiathermie 1663.
Haller, Parapsoriasis en plaques 1627.
Halpern, F., Wirkung der Malariatherapie auf Stickstoff- und Eiweißverhältnisse im Paralytikerliquor 1927.
Hamburger, R., Übertragung von Spirochaete pallida aus Lymphknoten eines latent syphilitischen Säuglings auf Kaninchen 1796.
Hamm, Heufieberbehandlung 1556.
Hammann, W., Hohlhandtumoren und Fall von Fibrochondrom der Hohlhand 1712.
Hammer 1281, 1846.
Hammerschlag, Morbus maculosus Werlhofii in der Gravidität 1677.
Handwerck, C., Extremitätengangrän Jugendlicher 1248.
Hamdi, H., Lepratuberkuloide der Haut und Dermoidzysten 1740.
Hanusowicz, B., Behandlung der Psoriasis mit Traubenzucker 1552.
Hansen, Heufieberbehandlung 1556.
Hansteen, Syphilis im Sektionsmaterial 1954.
Hardesty, W. L., Lipoid-Proteinverbindungen bei Behandlung der Syphilis und als WR-Antigen 1492.
Harispe, C. s. Sordelli.
Harris, A., Vollkommene Verdoppelung der Harnleiter und der Nierenbecken 1493.
Harrison, L. W., Behandlung der Syphilis 1139.
Hartmann 1313, 1315.
Hartoch, O. u. Rothermund, M., Experimentelle Studien mit Syphilis und Rekurrensspirochätose 1352.
— W., Dystrophia adiposogenitalis 1391.
Hartwich, A., Zur Serumtherapie des Scharlachs 1733.
Hase, A., Durch Quarzlichtbestrahlung erzwungene Pigmentveränderungen bei Schlupfwespen 1820.
— — Stiche blutsaugender Insekten 1454.
Hasegawa, M., Oidiomykose der Haut in Japan 1411.
Hashimoto, M., Zusammensetzung von Serumeiweiß bei Syphilis 1411.
Haskin, S., Verbesserung der Untersuchungsmethode bei Gonorrhoe im Kindesalter 1930.
Haslund, O., Exitus letalis nach Myosalvarsan 1112.
— — Mykotische Affektion 1107.
Hauck 1280.
— u. Dietel, Schwarze Hautschrift 1846.
Hausmann, W., Licht als Krankheitsursache 1666.
Hauswirth, P. s. Tobler.
Haxthausen, Bakterientötende Eigenschaften des Zinkoxyd 1954.
— H., Acne vermoulante 1110.
— — Arsenikkeratose der Fußsohlen 1111.
— — Kreislaufveränderungen nach Bestrahlungen mit verschiedenen Lichtquellen 1142.
— — Lupus erythematosus behandelt mit Goldchlorid 1109.
— — Lupus erythematodes behandelt mit Goldchlorid, kokardenförmiges schuppendes Erythem an den Oberschenkeln 1111.
— — Lymphangioma circumscriptum 1109.
— — Porokeratosis 1108.
— — Primärer tuberkulöser Symptomenkomplex 1107.
— — Pseudoxanthoma elasticum 1107.
— — Pseudoxanthoma elasticum, mikroskopische Untersuchung 1108.
— — Symmetrische punkt- und netzförmige Telangiektasien an Rumpf und Extremitäten 111.
— — Syringom 1109.

Digitized by Google

Haxthausen, Ulzerierte Gummen an Gaumen und Genitalien 1107.
— — Ulzerierte Knoten in einer Tätowierung 1107.
Hayashi, F., Senkungsgeschwindigkeit der roten Blutkörperchen bei Lepra 1409.
Hayashi, H., Empfindlichkeit der Haut gegen äußere Reize 1451.
— — Empfindlichkeit der Haut gegen Japanlack 1452.
Heald, C. B., Gegenwärtiger Stand der Ultravioletttherapie 1452.
Hecht, Bedeutung der Luesprophylaxe 1040.
— Berechtigung des Stillens eines erscheinungsfreien Kindes durch die luetische Mutter 1884.
— Ektebin bei Tuberkulose 1444.
— Flockungsreaktion 1885.
— Vererbung bei Psoriasis und Keratodermie 1844.
— H., Auswertung des MTR-Extraktes 1824.
*— — Konstitution bei Gonorrhoe. „Milde" Gonorrhoebehandlung 1337.
Hecht-Eleda, Ichthyosis serpentina 1782.
— Primäraffekt am oberen Augenlid 1816.
— Psoriasis 1816.
Hedén, Senkungsreaktion nach Fabraeus bei Tuberkulose 1953.
— 1953.
Hegglin, O., Askaridenallergie 1420.
Heiberg, K. A., Wechselndes Aussehen und Menge der Zellreaktion bei Lupus vulgaris 1753.
Heidenfeld, G., Erythrocyanosis crurum 1680.
Heidenhain, L., Spontantumoren bei Mäusen und Krebsproblem 1722.
Heilmann, F., Beziehungen von Erkrankungen der Drüsen mit innerer Sekretion zu den Sexualhormonen 1010.
Heim, Lues III der Epiglottis und der Stimmbänder 1279.
Heimbeck, J., Tuberkuloseinfektion und Tuberkulosevakzination 1325.
Heine, P. E., Erfassung der Lues congenita 1791.
Heller 1000.
— Julius, Geschlechtskrankheiten in der Kunst 1848.
— — Geschlechtskrankheiten in der bildenden Kunst 1510.
— J., Kann eine Frau durch Amor lesbicus gonorrhoisch infiziert werden? 1081.
Hellerström, S., Lymphogranuloma inguinale 1080.
Hellwig, A., Ist Behandlungszwang bei latenter Syphilis möglich? 1864.
Hélouin, Messung der Serumflockung mit Resorzin nach Vernes und Fixationsreaktion nach Besredka bei Tuberkulose 1748.
Henry, C. E., Syphilis der Schilddrüse 1196.
Herman, E., Wirbeltumor bei Acrodermatitis chronica progressiva atrophicans 1919.
Hermann, Anthrax 1283.
— Fordycesche Krankheit an der Oberlippe 1284.
— Lichen planus 1283.
— Neurodermitis disseminata 1284.
— Neurodermitis vegetans nach Ekzem 1284.
Herrmann, Fall zur Diagnose 1917.
— Grundumsatzbestimmungen in der allergenfreien Kammer 1852.
— Primäraffekt der Zungenspitze 1918.
— Tubero-ulzero-serpiginöses Syphilid 1917, 1918.
— 1279, 1280, 1918.
Hermans, E., Klimatische Bubonen und Lymphogranuloma inguinale 1505.
Heronimus, E. S. s. Kritschewski, J. L.
Hertz, A., Chronische Quecksilbervergiftung 1658.
Herxheimer, Ablesung der Trübungsreaktion 1884.
— Nachruf auf P. G. Unna 1917.
— 1917, 1918.
— K., Mikroskopische Demonstrationen 1286.
— — Nucplascoll-Färbung 1286.
— — Präparat von Treponema pallidum 1287.
— — Soorpilzfärbung 1287.
— Karl, 1279, 1280, 1282, 1283.
— K. u. Uhlmann, E., Grenzstrahlen 1955.
Herz, Generalisierte Urtikaria 1684.
Herzberg s. Manteufel.
— H., Streptokokken im Rachen von Kindern 1725.
— K. s. Manteufel.
Hescheles, J. s. Progulski.
Hesse, Chemotherapie der Tuberkulose 1350.
— Erythrodermia maculosa perstans (Brocq) 1314.
— K., Nekrose nach Krampfaderverödung mit Varicophtin 1682.
Hessler, A., Ureter fissus 1015.
Hetagurow, Wirkung des Bismutum subnitricum auf die syphilitischen Erscheinungen 1354.
Heuck 1279.
— W. u. Vonkennel, J., Thallium oder Röntgenepilation der Kopfmykosen? 1729.

Digitized by Google

Heuer, G. s. Gildemeister.
— W. s. Steininger.
Hift, R., Behandlung der Aortenlues 1499.
Highman, W. J., Mechanistische Ära in der Dermatologie 1449.
Hillger, Xanthoma diabeticum tuberosum 1279.
Hilse, A., Operation des Unguis incarnatus 1700.
Hinselmann, H., Karzinomatöse Portioleukoplakie 2033.
— — Pruritus vulvae 1688.
Hirsch, M., Verfahren zum Entfernen von Tätowierungen 1676.
Hirschbüchler, Gommes scrofuleuses 1778.
— Luetische Reinfektion 1813.
Hirt, W., Akuter Prostatismus bei Prostatahypertrophie 1528.
Hissard, Zu Bodins und Mme. Chevrels Untersuchungen über die Ätiologie der Mycosis fungoides 1002.
Hitschmann, Isolierter Lichen planus der Mundschleimhaut 1776.
Hlatky 1627.
Hochenegg, J., Krebsgenese und Krebstherapie 1720.
Hochsinger, K., Angeborene Syphilis, Pathologie und Therapie 1499, 1500.
Hoed, den, Stoel, G. u. de Vries, S., Zweckmäßigkeit des Augenschutzes bei Bestrahlung des Augenlides 1667.
Höfer, Kinematographische Aufnahmen von Dermatosen 1854.
Hohn, J., Erfahrung mit der Kultur des Tuberkelbazillus zur Diagnose der Tuberkulose 1752.
Hoesslin, H. v. u. Müller, F., Theoretische und klinische Pharmakologie 1009.
Hoffman, C. G., Prostata und Samenblasen als Infektionsherde 1320.
Hoffmann, Isolierte gonorrhoische Infektion eines paraurethralen Ganges 1376.
— E., Entstehung, Wesen, Erkennung, Verhütung und Frühbehandlung der angeborenen Syphilis 1881.
— — 1086, 1313, 1314, 1315, 1894.
— — u. Memmesheimer, A. M., Weshalb soll die Zisternenpunktion im Liegen vorgenommen werden? 1316.
— — — Strempel, Experimentelles über Prophylaxe gegen Syphilis 1884.
— — — — Gehirninfektion und metastatische Erkrankung von Hoden und Skrotalhaut nach intrazisternaler Impfung des Kaninchens 1447.
*— Erich, Granuläre Form der Syphilisspirochäte 2041.
Hoffmann, Erich 1226.
— H., Granuloma telangiectaticum 1223.
Hofmann, Edm., Polycythaemia rubra durch Röntgenbestrahlung gebessert 1282.
— — 1918.
— W., Zur Klinik der Hydronephrose 1449.
Holboll, S. A., Ein mit synthetisch dargestelltem Thyroxin behandelter Fall von Myxödem 1251.
Holländer 1314.
Hollande, A. Ch. u. Crémieux, G., Entstehung von Riesenzellen bei der experimentellen Tuberkulose des Kaninchens und Meerschweinchens 1744.
Holt, H. s. Moench.
Holthusen, H., Licht und Immunität 1558.
— — Röntgenstrahlenempfindlichkeit bei Epilation 1557.
Hombria, R. u. Soto, J., Nebenwirkungen der Diathermie 1786.
*Hopf, Gustav, Weitere Untersuchungen über die Myosalvarsanausscheidung nach subkutaner und intravenöser Injektion 1276.
Hopkins, R. u. Denney, O. E., Lepra in den Vereinigten Staaten 1740.
Horder, Zerebrale Symptome nach Vakzination 1740.
Honigmann, F., Panaritium gangraenosum 1700.
Howard, C., Chinin-Harnstoff-Hydrochlorid bei Hämorrhoiden 1415.
— H. A. H. s. Cammidge, P. J.
Hubmann, P., Funktionelle Behandlung der Gelenkgonorrhoe 1932.
Hucker, G. J., Einfluß des Mediums auf die Kettenbildung der Streptokokken 1648.
Huddy, G. P. B., Traumatische Hodenverlagerung 2001.
Hudelo, Louis Brocq 1384.
— Lucien 1254.
— Rabut u. Guex, Akuter Lupus erythematodes mit Goldsalzen behandelt 1003.
— u. Rabut, Lupus vulgaris und Syphilis 1748.
Hübschmann, Intravenöse Injektionen von Bromnatrium bei Ekzem, Lichen planus und anderen juckenden Hautkrankheiten 1383.
Hueper, W. C. u. Beeson, B. B., Primäre multiple Hautsarkome 1857.
Huerre, R., Chrysophansäure und Chrysarobin 1523.
Hufnagel, Lipodystrophia progressiva am Oberkörper 1001.

Digitized by Google

Hufnagel, L., Atrophie der Haut und des Fettes am Oberkörper (Dermo-Lipodystrophie) und Lymphogranulomatose im Verlauf einer in Entwicklung begriffenen Syphilis 1244.
— — Dermo-Lipodystrophie 2043.
— V., Klinische Bedeutung der Desensibilisation (Antiphotokatalyse) in der Lichttherapie 1674.
Hufschmidt, G., Örtliche Antigenbehandlung des Lupus vulgaris 1748.
Hufschmitt, Arsenresistente Syphilis 1640.
Hughes, C. W. s. Coblentz.
Huldschinsky, K., Ultravioletttherapie des kindlichen Ekzems 1455.
Hull, H. R. B. u. Parnell, R. J. G., Urethralstein von ungewöhnlicher Größe 1012.
Hunt, V. C., Behandlung der malignen Blasentumoren 1392.
Hunter, W. K., Vorlesung über Purpura 1226.
Hutton, J. H., Endokrine Störungen und Dermatologe 1223.

Ichikawa, T., Pyelovenöser Reflex 1551.
— — s. Takahashi, A.
Iklé, C., Dupuytrensche Kontraktur 1012.
Iliescu u. Popescu, Hyperplastisches Angiom der Zunge 1341.
Iljina, Poroikowa u. Michalewskaja, Goldsolreaktion in der Theorie und Praxis 1348.
Illés, G., Nierengeschwulst von seltener Form und Pyelographie 2032.
Imparato, E., Ovarienextrakte 1507.
*Imschenetzky, A., Laporteadermatitis, experimentelle Untersuchungen 1087.
Ingman, Syphilitische Spondylitis der Halswirbelsäule 1954.
Ireland de Courcy Wheeler, W., Traumatische Ruptur der Harnröhre 1999.
Irger, Fordycesche Krankheit 1346.
Isaak, L., Injektionstherapie der Varizen 1681.
Isabolinskij u. Podwalnaja, WR, Reaktionen von Kahn und Muttermilch 1860.
Isbruch, F., Telangiektatisches Granulom der Vulva 2046.
Ishikawa, Shin-ichi, Erythema nodosum syphiliticum 1498.
Israelsohn u. Korol, Reaktion zum Nachweis von Syphilis in 5 Minuten 1352.
Issekutz, B. v. u. Végh, F. v., Diuretische Wirkung organischer Quecksilberverbindungen 1113.
Itkin s. Griff.
Itzig, Epidermolysis bullosa hereditaria 1621.
— Pemphigus 1621.
Iwanow, N., Erythema fixatum nach Jodgebrauch 1079.

Jacobs, Mycosis fungoides 1313.
— Zungentuberkulose 1313.
Jacobsen, Chr., Ekzemheilung durch Vigantol 1692.
Jacobsohn, A. u. Grinewitz, Dementia praecox und Lues 1796.
— F., Isolierte Urethralgonorrhoe der Frau 1929.
Jacoby, Mikroskopische Präparate von Bowenscher Erkrankung 1103.
— Stomatitis aphthosa endemica 1045.
— H. s. Kuznitzky.
Jadassohn, J., Ätiologie und Pathogenese des Ekzems 1086.
— — Bedeutung der Konstitution für die Behandlung der Syphilis 1039.
— — Gonorrhoeheilung 1887.
— Handbuch der Haut- und Geschlechtskrankheiten 1788.
— J., Theoretisches und Praktisches zur Ekzemlehre 1690.
— — Zur Frage der Vermehrung von Tabes und Paralyse durch die moderne Frühbehandlung 1039.
— — Zur persönlichen Luesprophylaxe 1040.
— — 1298, 1990, 1992, 1994.
— W., Askaridenüberempfindlichkeit 1992.
— — u. Schaaf, F., Nickelekzem 1956.
Jäger, Granuloma pediculatum teleangiectaticum 1991.
Jaffé 1105.
Jakobi, L., Zisternenpunktion 1450.
Jakowlew, S. S. 1894.
Jakuner, Fall von atypischer suppurativer Psoriasis 1249.
— s. Babadshan.
Janischewsky, A. E., Ultraviolette Strahlen und salizylsaures Natron gegen sklerotische Prozesse 1714.
Janssen, P., Strikturen der Harnröhre 2002.
Jaquerod, Tuberkuloseinfektion des Internisten 1497.
Jarycheff, K. s. Grigorieff.
Jaschke, R. Th. v. s. Kehrer, E.
— Th. v., Brauchbarkeit der neuen Sexualhormonpräparate 1935.
Jaubert, A., Streptokokkenimmunisierung bei der Ziege 1083.
Jausion, H. u. Cot, P., Reaktionen des Organismus bei Ekzem 1691.
— — Cot, P. u. Sohier, Ekzeme durch Pyokokken und Pilze 1689.

Digitized by Google

Jausion, Debucquet u. Pecker, Psoriasisbehandlung mit Wismut-Arsen-Pyridin 1694.
— H., Gauch, M. u. Goldberg, Dermopathische Konstitutionen 1655.
— u. Paléologue, Eigenharnbehandlung des Ekzems 1003.
— H. u. Sohier, R., Vakzinebehandlung der Mykosen 1922, 1923.
Jeanselme, E., Giraudeau, R. u. Bureau, Y., Erforschung der Schweißdrüsenfunktion an Hautmanifestationen der Lepra durch die Ionisationsmethode mit Pilokarpin 1289.
Jensen, C. E., Temporäre Azoospermie nach Epididymitis duplex 1107.
Jentzer, A. s. Askanazy.
Jermoljewa, Z. s. Gins.
Jersild, O., Aktive kongenitale Syphilis mit konstant negativer WR 1110.
— — Elephantiasis anorectalis 1111.
— — Pseudoleukämie vom Typus Erythrodermia exfoliativa 1108.
— — Superinfektion bei einem kongenital Syphilitischen 1107.
— — Zonenbegrenzte Hautkrankheiten 1111.
Jesionek, A., Zur Diätbehandlung der Hauttuberkulose 1751.
Jessner, M., Acrodermatitis chronica atrophicans 1042.
— S., Allergische Dermatosen 1646, 1648.
Joachimsen, E. s. Dold.
Joe, A. u. Swyer, R., Passive Immunisierung bei Scharlach 1462.
Joël, Franciscus 1265.
Joel, W. s. Buschke.
Johnston, J. J. u. J. M., Gonorrhoische Endokarditis der Pulmonalklappe 1930.
Jolkwer, W. E., Gleichzeitiges Vorkommen von Geschwülsten differenter Art 1720.
Jones, A. E., Moderne Methoden in der Syphilisbehandlung 1197.
— B. H. s. Benians.
Jong, de, S. E. s. Laqueur.
*Jordan, Arthur, Ist die Poikilodermia atrophicans vascularis Jacobi eine selbständige Krankheit oder nicht? 1827.
— — Vererbtes Ekzem 1844.
— — 1018, 2006.
Jordanoff, K., Gaumentonsillen und Scharlachinfektion 1323.
Jorstad, L. H. u. Laue, Cl. W., Hautveränderungen durch Röntgenstrahlen und lipoidlösliche Stoffe 1996.
Joseph, Diagnostische Untersuchungen mit Spirochätenextrakten 1105.
— 1106.
— A. s. Buschke 1653.
— E., Inkontinenz 1198.
Joseph, E., Jodintoxikation durch Umbrella 1556.
— J., Nasenplastik, Gesichtsplastik und Mammaplastik 1055.
— S. u. Raschkes, J., Ovarialhormon „Follikulin" 1963.
Jouha, P. s. Petges.
Jousset, A., Antitoxinbehandlung der Tuberkulose 1747.
Jowanowitsch, M. s. Levaditi.
Juchnewitsch s. Babadshan.
Juchnewitz u. Skrotzki, Wert der verschiedenen Färbemethoden der Spirochaete pallida 1078.
Judin, M. s. Sobernheim.
Jukeliss s. Maschkilleison.
Juliusberger, O. u. Leibbrand, W., Polymorphe Perversion 2049.
Junius, Ulcus corneae rodens 1688.
Junkermann, Lupus erythematosus 1313.
— 1315.
Juster s. Louste.
— E., Erythrozyanogenie 1638.
— — s. Levy-Franckel.
Justus, J., Brocq und die Dermatologie 1384.
— 1628.

Kadisch, E., Bedeutung der Nährbodenalkalität in der Mykologie 1317.
— Einfluß der Züchtungstemperatur auf das Wachstum der Hautpilze 1852.
*— E., Fortkommen der pathogenen Hautpilze außerhalb des Körpers 1423.
— Pilzkulturen 1106.
— Trichophyton fumatum 1106.
— 1850.
— s. Bruhns.
Kästenbaum 1381.
Kafka, V. u. Samson, K., Bedeutung der Eiweißrelation in der Liquordiagnostik 1861.
Kahn, R. L., Die Kahnsche Reaktion 1008.
Kairis, Z. u. Perlmann, S., Makroskopische Hämaturie als Symptom eitriger Entzündungen der Niere und des Nierenbeckens 1015.
— — — Zeiss, L., Beiträge zur modernen Diagnostik und Therapie der Nephrolithiasis 1136.
Kaiser, K., Sonderbare Harnsteinbildung 1529.
*Kaiserling, C., Über die Schwierigkeiten der histogenetischen Ableitung der Naevuszellen 1153.
Kalk, H., Dermographismus 1422.
Kallas, H. s. Lipschütz.
Kamentzewa, N. s. Gins.

Digitized by Google

Kandiba, L. u. Sadovski, E., Örtliche Immunisierung von Füllen gegen Streptokokken 1554.
Kamniker, H., Zum Wert der Pyeloskopie; Beitrag zur Peristaltik und Entleerung des Nierenbeckens und Ureters während der Gestation 1014.
Kanocz, D., Aus Meerschweinchenlunge gewonnenes fettspaltendes Ferment und dessen Wirkung auf den Tuberkelbazillus 1742.
Kaplanskij, Aktive Reaktion der Gewebsflüssigkeit bei Hauttuberkulose u. Veränderungen durch ultraviolette Strahlen 1744.
Kaplein, Experimentelle Sensibilisierung gegen Salvarsan 1346.
Karmally, A., Herkunft der Entzündungszellen 1656.
Karo, W., Sarkom des Samenstranges 2028.
Karrenberg, C. L., Gonoflavinbehandlung der Gonorrhoe 1506.
— 1243.
Kartal, St., Kastration aus psychiatrischer Indikationsstellung 1938.
Karwacki, L., Streptothrix durch Umwandlung des Tuberkelbazillus 1464.
Kassatkin, E. W., Grubina, A. J. u. Melbart, S. M., Einfluß von Salvarsaninfusionen auf den Pigmentstoffwechsel 1710.
Kast, Der Tuberkelbazillus im Lichte einer neuen Färbungsmethode 1325.
— Neue Färbungsmethode des Tuberkelbazillus 1463.
Kasztor, Erythema nodosum 1447.
— Lichen obtusus 1050.
Katona, Favus 1630.
Katrandjieff, K., Widerstandsfähigkeit des Tuberkelbazillus gegen Hitze in der Milch 1325.
*Katzenellenbogen, J., Thalliumepilation 1947.
Kaufmann, J. W., Psychologische Kontrolle der Malariabehandlung bei Paralyse 1928.
— R., 1918.
*Kazarowa, Milana, Syphilitischer Primäraffekt der Vaginalportion 2035.
Kazda, F., Zur Indikation der Krampfaderverödung 1681.
Kazin s. Finkelstein, J.
Kehrer, E. u. Jaschke, R. Th. v., Vulva und ihre Erkrankungen 1495.
— — — Neumann, H. O., Uteruskarzinom bei einem Kinde 1532.
Keil, Kultureller Nachweis von Tuberkelbazillen bei Hauttuberkulose und Lupus 1854.
*Keil, E., Vereinfachung des färberischen Nachweises der Syphilisspirochäten 1398.
— Modifikation der Mühlpfordtschen Spirochätenfärbung 1886.
— W., Malariabehandlung der Frühlues 1818.
Keim, H. L., Lymphoblastome 1449.
Keining s. Mulzer.
— E., Erythrodermie pityriasique en plaques disséminées 1241.
— — Sklerödem Buschke bei einem 3½-jährigen Kinde 1241.
— — Symmetrische Fettsklerose (sog. Säuglingssklerodermie) 1241.
— — 1242, 1243.
— — u. Serefis, S., Biologische Studien bei Impfmalaria 1504.
Keller, F. u. Wethmar, R., Filtrierbare Elemente des Tuberkulosevirus 1749.
— Ph. s. Rost.
— — u. Schilling, Beziehungen der Lungentuberkulose zur Hauttuberkulose 1748.
Kémeri, D., Ätiologie der Dysidrose 1385.
— Keloid 1629.
— 1630.
Kenedy, Sarcoma Kaposi 1628.
Kengyel, H., Lymphatisches Gewebe in der Mamilla 1648.
Kerl, Aspergillose 1376.
— Erfahrungen über kongenitale Syphilis 1883.
— Granuloma telangiectaticum 1780.
— Mycosis fungoides 1132.
— Mycosis fungoides d'emblée 1780.
— Rhinosklerom 1133.
— Spieglersche Endotheliome 1780.
— Spieglersche Tumoren 1215, 1845.
— 1219, 1377, 1379, 1776.
Kertész, Infektiosität des Sperma bei Lues latens 1630.
Kessel, Nebenerscheinungen nach russischen und deutschen Salvarsanpräparaten 1347.
Khalil, M., Nazmi, M., Peter, F. M., Salah el Din, M. u. el Betash, M. H., Behandlung der Schistosomiasis mit Fuadininjektionen 1705.
Khaw, O. K., Hautreaktionen bei Impfung mit Askaristrockensubstanz 1084.
Kiamil, O. s. Caroli.
— s. Milian.
Kiefer, G. L., Aktive Immunisierung gegen Scharlach 1462.
Kielleuthner 1198.
Kienlein, H., Gibt es entzündliche Adnextumoren ohne Gonorrhoe, Gestationsvorgänge und zerfallende Tumoren? 2047.

Digitized by Google

Kilbourne, N. J., Behandlung der Varizen 1681.
Kindler, Luetinreaktion bei kongenitaler Syphilis 1884.
— Multiple Epitheliome 1782.
Kingreen, O., Fremdkörper in der Harnblase eines Kindes 2003.
Kinzel, H., Le Fortsche Dilatationsmethode 1508.
Kionka, H., Perkutane Therapie 1659.
Kirschmann, K., Strahlenbehandlung des akuten Ekzems 1693.
— — Ultravioletterythem 1559.
Kissmeyer, A., Bedeutung der Konzentration der Wasserstoffionen und des Salzes in antiseptischen Medien für die Tiefenwirkung der bakteriziden Stoffe besonders mit Rücksicht auf die Gonorrhoebehandlung 1112.
— — Citragan bei Gonorrhoe 1998.
Kissoff, F. u. Fikoff, A., Ernährung der Scharlachkranken 1737.
Kitagawa, K., Haematoporphyria congenita 1409.
Kitamura, S., Fox-Fordycesche Krankheit 1410.
Kitchevatz, M., Fall wahrscheinlicher Reinfektion oder Superinfektion der Lymphogranulomatosis inguinalis 1290.
Klaften, E., Antisyphilitische Behandlung der Schwangeren und Neugeborenen 1503, 1866.
— — Malariabehandlung schwangerer syphilitischer Frauen 1817.
Klausner, Versuche mit Glykosiden 1046.
Klebanow, Dariersche Krankheit 1646.
— Prophylaxe gegen Geschlechtskrankheiten 1348.
— s. Berson.
Klebe, W. s. Rothman.
Kleeberg, J., Physikalisch-chemische Bedingungen zur Harndesinfektion 2033.
— 1105, 1106.
*Klein, Otto, Pharmakologische Provokationsprobe bei der Urethritis anterior 1094.
Kljatschkin, Geschlechtsleben und Geschlechtskrankheiten in Pensa 1349.
Klingmüller 1241, 1242, 1243.
— Victor 1894.
Klink, F., Tuberkulös infizierter Hodenkrebs 1013.
*Klopstock, E., Zur Kenntnis der Citocholreaktion 1334.
— M. u. Kowarski, A., Klinische Untersuchungsmethoden 1789.
Klotz, L., Soll die Entlassung eines Scharlachrekonvaleszenten vom bakteriologischen Befund abhängig gemacht werden? 1737.
Klütz, Durch Infektiosität und serologisches Verhalten beachtenswerter Fall von Lues latens 1498.
Knöpfelmacher, W., Subkutane und intrakutane Impfung 1734.
Knoller, G., Zur Kasuistik der Diphtheriebekämpfung in Anstalten (aktive Immunisierung) 1324.
Knosp, Zur Frage der Goldschädigungen 1556.
Knossow, Adenoma sebaceum 1813.
— Fall zur Diagnose 1779.
Knowles, F. C., Sidlick, D. M. u. Ludy, J. B., Acanthosis nigricans 1138.
Koch, H., Malariabehandlung kongenitaler Syphilis 1865.
Kochmann, M., Prüfung von Ovarialpräparaten des Handels 1963.
Koehler, O., Vererbungsforschung in der Dermatologie 1842.
Kochmann, M., Prüfung von Ovarialpräparaten des Handels 1114.
Köhler, A., Erste Jahre der Röntgenoberflächentherapie 1557.
— R. u. Porges, H., Behandlung des Fluors mit Antivirus Besredka 1016.
Königsdörfer, H. jr. s. Borst, M.
Königstein 1377.
Koessler, K. K. s. Maurer.
Koiko, T., Impfmalaria bei Luetikern, mit besonderer Berücksichtigung der Zahlenverhältnisse bei den Plasmodien 1410.
Kolischer, G., Diathermie bei der Gonorrhoe der Frau 1493.
Kollath, W., Probleme der Lichtbiologie 1558.
— — Über den verhütenden Faktor der Rattenpellagra 1705.
Kolle, Experimente zur Syphilisimmunität 1278.
— 1058, 1298.
— W., Symptomlose Infektionen und ihre Bedeutung für Epidemiologie, Pathologie und Immunität besonders der Syphilis 1798.
— — u. Prigge, R., Gibt es eine echte aktive Immunität bei Syphilis? 1798.
Kollert, V., Erkrankungen der Leber und Niere 1498.
— — Oxalurie und Phosphaturie 2032.
Kollmann, A., Diphtheriebazillenträger 1735.
Kolmer, J. A., Empfindlichkeit und der praktische Wert der Kolmer-WR 1492.
— W., Gitterfasern beim Embryo 1648.
Komaya, G., Ätiologie der Alopecie 1386.
— — u. Shinogi, J., Prostatastein 1385.

Digitized by Google

onrad, Diffuse Sklerodermie und Sklerodaktylie 1781.
- Epitheliome in röntgenatrophischer Haut 1377.
- Guter Erfolg mit Buckys Grenzstrahlentherapie bei Poikilodermia atrophicans vascularis Jacobi 1216.
- Ichthyosis palmaris et plantaris 1782.
- Pityriasis lichenoides et varioliformis 1816.
- Sarkoid Darier-Roussy 1134.
- Sclerodermie en plaques 1778.
- J. s. Urbach.
- 1215.
Coose, W. u. Cordes, E., Geschwulsterzeugende Fernwirkung von Teer 1459.
Copciowska, L. u. Stroian, N., Septische Neuritis beim Kaninchen durch Herpesvirus 1685.
- — s. Nicolau.
Coppel, A., Lymphogranuloma inguinale und seine Beziehungen zum Syphilôme anorectal 1928.
- Alice, Syphilôme anorectal und Lymphogranuloma inguinale 1044.
Corol s. Israelsohn.
Corolkowa s. Berson.
Corsche, Rectum- und Vaginal-Diathermie-Elektroden 1816.
Coschucharoff, B., Fall von Varizella in Beziehung zu Herpes zoster 1686.
— Isolierter Lichen planus des Mundes 1626.
— Lues congenita, Osteoperiostitis femoris 2021.
— Lupus erythematodes und Lichen scrofulosorum 1625.
Kostoulas, A., Onychie und Perionychie bei einem alten Syphilitiker 1003.
Kowarski, A. s. Klopstock.
Koyama, M., Genese der Trichomycosis palmellina 1386.
Koyanagi, Y., Alopecie und Poliosis bei Uveitis 1727.
Ko Muro, Röntgengeschwulst in pflanzlichen Organen (Pisum sativum) 1666.
Krafft, K., Kammerpflaster 1697.
Krantz 1313.
*— Walther, Tuberkuloseimmunität und Hauttuberkulose 1588.
Krasso 1813.
Kraus, A. u. Streit, H., Sklerom 1223.
— E. J., Zwischenzellen des Katerhodens 1392.
— R., Serumtherapie der Vipernbisse 1648.
Krause, P., Röntgentherapie des leukämischen Priapismus 1964.
Kreibich, Granuloma Küttner 1444.
Kreibich, Lichenifikation unter dem Bilde des Lichen ruber acuminatus 1047.
— Lichen-planus-artiges Salvarsanexanthem 1444.
— Morbus Bowen 1047.
— Nachruf auf P. Sobotka 1044.
— Naevuskarzinom 1047.
— Pigmentierte senile Warze 1444.
— 1042, 1047.
Kreibig, W., Konkremente im unterentwickelten Hoden 2027.
Kren, Disseminierte Toxituberkulose 1778.
— Eczema scrofulosorum 1214.
— Fall zur Diagnose 1778 (bis).
— Lymphomata luetica 1214.
— 1132, 1214, 1219.
Kreuzwendedich von dem Borne, G. A., Teerpinselungsversuche auf mit Trypanblau gespeicherte Mäuse 1253.
Krieger, E., Ballungs- und Flockungsreaktion bei Syphilis 1885.
Kristensen s. Kristjansen.
Kristjansen, Aa., Glossite losangique Brocq et Pautrier 1107.
— — Hypertrophierende Jodkaliumdermatitis 1107.
— — Lichen planus corneus 1109.
— — Parapsoriasis 1110.
— — Parapsoriasis mit Leukoderma 1109.
— — Pringlesche Krankheit 1109.
— — Pseudosyphilitische Papeln 1110.
— — Röntgenogramm einer gonorrhoischen Harnröhrenstriktur mit Abszeß- und Fistelbildung im Perineum 1108.
— — Syringozystadenome 1111.
— — Ulcus vulvae 1110.
— — Varizen mit eigentümlichen Hautveränderungen 1110.
— u. Kristensen, Komplementbindungsreaktion bei Gonorrhoe 1954.
Kritch, N. s. Champy.
Kritschewski, J. L., Experimentelle Syphilis des Zentralnervensystems 1822.
— — — u. Heronimus, E. S., Experimentelle Syphilis des Zentralnervensystems 1500.
Kröning, F. s. Seulberger.
Krogius, Ali, Solitäre Nierenzysten 1528.
Krol, S. u. Tichwinskij, Syphilisbehandlung mit Osarsol 1077.
Kromayer, Beseitigung der Altersfalten im Gesicht, Wundheilung ohne Wundnaht 1676.
— — Behandlung der kosmetischen Hautleiden 1008.
— Sechs durch Spirozid geheilte Pemphigusfälle 1455.
Kroó, H., Schulze, F. O. u. Zander, Ilse, Die syphilitische Blutveränderung 1821.

Digitized by Google

Kropatsch, Lupus erythematodes 1375.
— Papulonekrotisches Tuberkulid 1375.
Krukenberg, H., Wachstumstörungen durch Röntgenstrahlen 1557.
*Krynski, A., Dermatitis herpetiformis Duhring 1480.
Krzysztalowicz 1086.
— Fr., Ekzem und Eitererreger 1859.
Kübelstein, W., Erfahrungen mit Gonovitan 1934.
Kudlich, H. s. Ghon.
Kudrjawzew, G. u. Romanow, D., Rolle der Haut bei Gewinnung von spezifischen Antianthraxseren 1456.
Küster, Wohnungsklimatische Untersuchungen im allergenfrei belüfteten Zimmer 1278.
Kugel, M. A., Hypnotica und Diurese 1657.
Kumer, L., Therapie der Spätformen der Syphilis 1504.
— — s. Fuhs.
Kundratitz, K., Malariatherapie der kongenitalen Lues 1864.
Kunnewälder, Livedo ex frigore 1778.
— — Multiple Angiome 1776.
— — u. Schwarz, J., Komplementbindungsverfahren bei Diagnose der weiblichen Gonorrhoe 1929.
Kurtzahn, H., Kleine Chirurgie 1080.
Kuse, K. H., Krankheitsbild des Pemphigus hereditarius 1695.
Kuschelewski, Zur Frage der Gonorrhoe bei den Mädchen 1348.
Kutschera-Aichbergen, Behandlung der Tuberkulose mit lebenden Tuberkelbazillen 1744.
Kuznitzky, Intratumorale Thorium-X-Stäbchenbehandlung bei Epitheliomen der Haut 1045.
— E. u. Guhrauer, H., Radium und Mesothorium 1788.
— — — Jacoby, H., Thorium X 1788.
Kwiatkowski, St. L. u. Legežinski, St., Komplementbindungsreaktion bei Gonorrhoe 1156.

Labhardt, A., Pruritus vulvae 1454.
Lacassagne, A., Wirkung der Röntgenstrahlen und Radiumgammastrahlung auf die Gefäße und bei Rückbildung der Krebse 1671.
— — Lattès, J. u. Fournier, G., Veränderungen im Samenepithel durch die β-Strahlen des Uran X 1013.
— — u. Vinzent, R., Sarkom bei Kaninchen durch Streptobacillus caviae 1459.
— J., Schlaffheit der Wangenwandung 1293.
— — s. Nicolas.
Lacassagne, A. u. Rousset, J., Melanotischer Tumor der Leistendrüsen 16[illegible]
— — — — — Therapeutische Tätowierung 1641.
— — Lebeuf, F. u. Rousset, J., Gangränöser Primäraffekt 1643.
Lacomme, M. s. Calmette, A.
Lacroix u. Abulker, Intradermoreaktion mit Hämostyl 1641.
Lahm, W., Ovarialhormon 1507, 1935.
— — Pathologie der basalen Schicht der Uterusschleimhaut 2047.
Laibe, J. E. F. s. Schmitz, H.
Lain, E. S., Ekzem 1635.
Landow, Milzexstirpation bei Purpura 1678.
Lane, Cl., Mechanismus der Filaria-Periodizität 1704.
— C. G. u. Rockwood, E. M., Ultraviolettes Licht, praktisches Messen der Dosierung 1139.
Lange, L. u. Clauberg, K. W., Filtrierbarkeit des Tuberkelbazillus 17[illegible]
Langendorf, Käte s. Reiss.
Langer, Zur praktischen Verwendung der Lebendvakzine 997.
— E., Endoskop für zwei Beobachter 163[illegible]
— — Frostschäden 1689.
— — Gesetz zur Bekämpfung der Geschlechtskrankheiten 1534.
— — Harnröhren- und Blasenmißbildungen 1448.
— — Warzenbehandlung 1711.
— — 1058.
Langeron, M., Mykose einer Larve von Culex hortensis auf Korsika 1730.
Langworthy, V. s. Gilbert.
Laqueur, E. u. de Jongh, S. E., Standardisierung der weiblichen Sexualhormonpräparate 1011.
Larsen, R. L., Intramuskuläre Anwendung des Wismuts an anderen Stellen als an der Glutäalgegend 1491.
*Lasch, Fritz, Zur Pathogenese der Striae cutis distensae 978.
Lass, Therapie der Syphilis congenita 1348.
Lattès, J. s. Lacassagne.
Laubal, Syphilis serpiginosa ulcerosa 1633.
Laubenheimer, Demonstration der Müller-Ballungsreaktion und der Meinicke-Klärungsreaktion 1285.
Lauber, H. J., Arthropathia ovaripriva 1532.
Laue, Cl. W. s. Jorstad.
Launay s. Milian.
Laurent, Ch., Atypische Tuberkulinisierung beim Meerschweinchen 1643.
— — Prophylaxe der hereditären Syphilis 1321.

Digitized by Google

urent, Ch., Tod durch 914, 1641.
— Unbeeinflußbare Syphilis 1644.
utmann, Sekundärinfektionen der Harnwege 1645.
zarus, P., Fortschritte der praktischen Röntgendiagnostik 1453.
— Handbuch der Strahlenheilkunde 1958.
Baron, M. u. Patay, R., Ein Streptothrix aus chronischen Abszessen 1650.
ebeuf s. Nicolas.
e Clerc, R., Analgeschwüre bei Oxyuriasis 2047.
edermann, Cutis marmorata pigmentosa et hyperplastica 1104.
R. s. Buschke.
edo, E., Dystrophia unguium mediana canaliformis 1787.
— Verrucae vulgares und venerische Vegetationen 1787.
— Wismut bei Lupus erythematodes und Psoriasis 1785.
ee, C. U., Behandlung und Diagnose der Malaria 1733.
ee Bonar s. Legge.
ee-Brown, R. K. s. Craig, G.
ee, W., Zerreißung der weiblichen Harnröhre 1414.
eeuwen, Storm van, Behandlung des Heufiebers 1651.
— — — u. Brutel de la Rivière, J. J., Hausstaub als Asthmaursache 1652.
efèvre s. Sézary.
e Fevre de Arric, M. u. Cohen, Ch., Herpes generalisatus 1688.
eger, M., Die unbedeutenden Anzeichen der beginnenden Lepra 1741.
— — Lepra und ihre bakteriologische Diagnose 1324.
Legeżinski, St. s. Kwiatkowski.
Legge, R. T., Lee Bonar u. Templeton, H. J., Trichophytie der Füße 1731.
Legrand, A., Behandlung der Serumurtikaria mit Pankreatin 1555.
Lehmkuhl, H., Dermatomyositis 1708.
Lehner 1628.
— E., Inflammatio cutis racemosa calorica 1631.
— — Kälteurtikaria 1684.
*— — u. Rajka, E., Nachweis der Jodempfindlichkeit bei Dermatitis herpetiformis durch passive Übertragung 1545.
Leibbrand, W. s. Juliusberger.
Leibholz, E., Behandlung der Erkrankungen der Portio bei Kindern und Virgines 2034.
— 1000, 1106.
Leibly, F. L. s. Nickson.
Leigheb, V., Fall von Syphilis hereditaria tarda mit Haut- und Viszeralerscheinungen 1077.
Leistner, W. s. Barkan 1422.
Leitch Wilson, J., Anwachsen von unentwickeltem Hoden nach Einimpfung von einem Reifehormon aus dem vorderen Hypophysenlappen 2001.
Lelong, M. s. Bernard.
Lemann, J. J., Beziehungen zwischen Syphilis und Diabetes 1319.
Lemierre, A., Widal und die Nierenpathologie 1550.
Lemon, W. S. s. Dunlop.
Lentze, F. A., Verwickelte Mißbildungen der Harngeschlechtsorgane 1962.
Lépine, P. s. Levaditi.
Leschke, E., Kombinierte Salvarsan-Septojodbehandlung 1862.
*Leszczynski, R. v., Rückenmarksdurchwärmung auf die Hyper- und Dysidrosis manuum 1473.
— — — u. Blatt, O., Versuche latente Hauteigenschaften mittels zwei- und dreizeitiger Reaktionen zu bestimmen 1817.
*— Roman v., Symptom von Chvostek bei Psoriasis 1535.
Lesure, A. s. Loeper.
Leupold, E., Wundheilung 1421.
Levaditi, C., Lépine, P. u. Sanchis-Bayarri, Zum pathogenetischen Mechanismus der Parasyphilis 1797.
— — Sanchis-Bayarri, M. V., Schoen, R. u. Manin, S., Lipoidlösliche Wismutverbindungen 1865.
Leven 1314.
Levent, R., Postvakzinale Enzephalitis 1736.
Levy, Else s. Fränkel.
Lévy, G. s. Schulmann.
Levy, S., Krankheiten des uropoëtischen Systems im Kindesalter 2030.
Lévy-Franckel s. Louste.
— A. u. Juster, E., Mode und Dermatosen 1197.
Levy-Lenz, Diagnostische Salvarsaninjektion 1925.
Lewi, H., Ovosexuale Hormone gegen weibliche Geschlechtskälte 2050.
Lewin, A. s. Olessow.
— — s. Steinitz, H.
— E. M., Wirkung der Arsenobenzolpräparate auf die Leber 1956.
Lewith, R., Erythema gyratum recidivans 1048.
— — Lupus miliaris explosivus disseminatus 1048.
— — Strichförmige Dermatosen 1958.
— — Überempfindlichkeit gegen Tinctura Ratanhiae 1444.
Lex, E., Sogenannte echte Harnblasendivertikel 1012.

Digitized by Google

Lichtenberg, v., Niereninsuffizienz 1198.
— A. v., Urologie als Spezialfach 1634.
Lickint, F., Gehalt des Serums an stickstoffhaltigen Bestandteilen und Kochsalz bei Prostatahypertrophie 2027.
*— Fritz, Hautschädigungen durch Tabak 1596.
Lie, Warum nimmt die Lepra in Norwegen ab? 1952.
Liebermann, L. v., Technik der Milchinjektion 1662, 1664.
— M., Gangrän nach intramuskulären Hg-Injektionen 1079.
— S. u. Pankratow, M., Alkoholismus und Geschlechtsleben unter den neueinberufenen Matrosen der Schwarzmeerflotte 1925/26 1078.
Liebner, Erythema anulare 1627.
— Granuloma anulare 1627.
— Mycosis fungoides 1627.
— Neurodermitis nodularis 1627.
— E., Psychische Urtikaria 1647.
— 1628.
Liechti, A., Röntgenphysik 1788.
Liegner, B., Gonorrhoe und Retroflexio uteri 1930.
Lilienstein, Casus pro diagnosi 1243.
— Erythrodermia exfoliativa idiopathica Brocq 1243.
*— Exitus nach Arthigoninjektion 1985.
— Leukoplakia oris 1243.
— Salvarsanrefraktäre Lues mit Plaques muqueuses, Psoriasis palmaris et plantaris, Paronychie und krustösen Papeln 1243.
— 1241.
Lind, S. C., Chemische Wirkungen der Radiumstrahlen 1673.
Linnikowa, M. A. s. Podwyssotzkaja.
Linser, K., Wirkung der Röntgenstrahlen auf gesunde und kranke Haut 1557.
Linsert, R., Unzucht zwischen Männern? 1057.
Lion, Victor 2040.
Lipp, Atrophia cutis idiopathica mit sklerodermieartigen und trophischen Veränderungen 1815, 1816.
— Pemphigus foliaceus 1380.
— Pityriasis lichenoides chronica 1218.
— Veränderungen bei einem Violinspieler 1380.
— u. Riehl, Ballungsreaktion bei Lues congenita 1885.
*Lippitz, Angeborene Haut- und Muskelatrophie 1182.
— Sklerodermie 1623.
— Stoffwechseluntersuchungen bei Hautkranken 1853.
— s. Scholtz.
Lipschitz, M., Thrombophlebitis [illegible] grans 1679.
Lipschütz, A. u. Kallas, H., H[illegible] physenhormone und Pubertät 15[illegible]
— B., Zentrodermosen 1958.
Lissmann, Epidurale Yohimbinbehandlung der Impotenz 1533.
Little, G. E. G., Akuter Lichen pla[illegible] 1495.
— E. G. G., Erythema ab igne [illegible] Lichen planus 2025.
— G. E. G., Ulcus molle 1495.
— — — — Ulcus molle serpiginos[illegible] 1495.
— Gr., Ulcus molle serpiginosum 1[illegible]
Ljublinskij, Professionelle Derma[illegible] durch Bisulfat, welches Dinitrochlorbenzol enthält 1665.
Llewellyn, Davies, J., Pyelogra[illegible] einer Doppelniere 2002.
Llopis, F., Hämophilie und ihre Behandlung 1552.
Loben, F. u. Glaum, K., Komplementablenkungsreaktionen nach Besredka und Glaum 1747.
Loeb, H., Salvarsan bei Erkrankungen der Harnwege 1855.
— — Therapie der Bartholinitis 19[illegible]
*Löhe, H., Georg Arndt 1986.
— — u. Rosenfeld, H., Klinische und physiologisch-chemische Untersuchungen über die Hyperkeratosenbildung bei Gonorrhoe und Psoriasis pustulosa arthropathica 1317.
Löhr, L., Ein neues Mittel bei kochsalzarmer Diät 1664.
Loeper, M., Ravier, J. u. Lesure, A. Melanodermie von der Milz ausgehend 1710.
Loeser 999.
— A., Lebendvakzine bei chronischer Gonorrhoe der Frau 1390.
Löwenberg, Dermatitis papillaris nuchae 1315.
— Erythema induratum 1314.
— Hautkarzinom 1314.
— Schankriforme Tuberkulose der Unterlippenschleimhaut 1314.
— 1314.
— W. s. Meyer.
Löwenstein, E., Perkutane Immunisierung 1554.
— J., Homosexualität und Strafrecht [illegible]
— L. s. Buschke.
Loewy, G., Chemische Bakterienanalyse 1652.
— L., Diphtherieschutzimpfung mit der Löwensteinschen Toxoidsalbe 1738.
Logefeil, R. C. u. Dahlstrom, A. W., Sklerosierende Behandlung varikö[illegible] Venen 1682.

Digitized by Google

jander, Alimentäre Glykämiereaktion bei Hautkrankheiten 1953.
mholt, Mesothoriumbestrahlung von Verrucae vulgares 1954.
Neue Finsenlampe 1954.
Verweilen von Wismut im Organismus 1953.
S., Wismutspeicherung im Organismus 1996.
— Boecksches Sarkoid mit Symptomen im Knochensystem (Schaumannsches Lymphogranuloma benignum) 1108.
— Epidermolysis bullosa mit typischer familiärer Ausbreitung 1109.
— Gangrän am Gesäß nach Quecksilberbenzoat 1112.
— Großes ulzeröses Syphilid 1108.
— Lupus erythematodes mit Lokalisation an der Volarfläche der Finger und Hände 1111.
— Lupus vulgaris follicularis disseminatus durch Kohlenbogenlichtbad geheilt 1111.
— Lupus vulgaris von kolossaler Ausdehnung 1111.
— Lymphangioma cutis colli 1111.
— Multiple disseminierte basozelluläre Karzinome der Haut 1111.
— Parapsoriasis? 1112.
— Sarkoid der Wange 1108.
Wirksamste Tiefenwirkung im Quecksilberquarzlicht 1851.
Svend 1086.
ongin, L. A., Eine durch Waldessenzen hervorgerufene Trias von Hauterscheinungen 1220.
onghin s. Ravaut.
ongjon s. Margarot.
Lorch, Helmut, Gonokokkennachweis in gerichtlich-medizinischer Beziehung auf Grund der Untersuchung von Sekretflecken 1358.
Lorentz, Karl, Über Meningitis gonorrhoica 1305.
ortat-Jacob, L., Juckreiz bei Scharlach 1732.
— u. Bureau, Y., Besonderheiten des serologischen Zustandes 1922.
— — — — Gangrän des Gliedes 1921.
— L. u. Bureaux, Infiltrierte anuläre medikamentöse Erytheme 1665.
— Fernet u. Bureau, Hautatrophie mit Sklerodermie, Melanodermie und Kalkkonkrementen 1246.
— u. Solente, Arsenkeratosen durch Azetylarsen 2045.
Lossen, H. s. Groedel.
Lotte s. Milian.
Louis s. Strempel.
Louste, Cailliau u. Vannier, Erythroplasie des Penis und Epitheliom 1922.
— Juster u. Michelet, Familiäre Sklerodermie 1922.
— Lévy-Franckel u. Thibaut, Wuchernde Jodide 1639.
— u. Cohen, R., Primäre Milzschwellung bei Syphilis 1290.
— u. Juster, Gefahren der Thalliumazetatsalben 1000.
— u. Lévy-Franckel, Ringförmige Pigmentierung mit Hyperkeratose vom Typus der durch Heizkissen hervorgerufenen bei einer Kranken mit endokrinen Störungen 1246.
— — — Strichförmige Hypertrichosis über einem nach sklerosierender Einspritzung entstandenen Venenstrang 1002.
— u. Pinoche, Genitalgangrän 1639.
— — — Wismuterythrodermie 1639.
Louste u. Thibaut, Tuberkulöses Geschwür der Zunge neben Lungentuberkulose und tertiär-syphilitischer Sklerose 1246.
— Thibaut u. Cailliau, Serpiginöse Läsion allen spezifischen Behandlungen widerstehend bei einer alten Syphilitikerin 1246.
Lubarsch, O., Ungewöhnliche Amyloidablagerungen 1712.
Lucas, J., Benzyl-Zimtsäureäther gegen Hauttuberkulose 1321.
Ludy, J. B. s. Knowles.
Lukomski, P., Kardiovaskuläres System in den Frühstadien der Syphilis 1498.
Lumière, A., Schutz gegen anaphylaktischen Chok 1653.
— — u. Malespine, Magnesiumhyposulfid und anaphylaktischer Chok 1555.
Lundberg, S., Absorption aus der Blase bei Prüfung des Blasen-Ureteren-Rückflusses 2004.
Lunsford, C. J. u. Schauffler, G. C., Lymphangiektatische Zyste der kleinen Schamlippe 1996.
Luria, R. A., Isolierte Pupillensymptome bei viszeraler Syphilis 1795.
— — Syphilitische und syphilogene Magenerkrankungen 1295.
Lurje, A. u. Rabinowitsch, A., Trichophytia capillitii bei Erwachsenen nach den Ergebnissn des Kiewschen Dispansärs 1347.
Lusztig, A., Wirkung der Röntgenstrahlen auf die spezifischen Immunkörper 1666.
Lutz, Anetodermia circumscripta 1995.
— Essentielle Telangiektasien 1994.

Digitized by Google

Lutz, Hyperkeratosis congenita 1994.
— Hypo- und Aplasie der Haare und Schweißdrüsen 1994.
— Mycosis fungoides? 1995.
— Naevus pilosus et pigmentosus 1994.
— Onychoschisis und Leukoplakia oris 1994.
— Poikilodermia atrophicans 1994.
— W. s. Zimmerli.
Lyle Cummins, S., Intrakutane Tuberkulinreaktionen 1747.

Maass, E., Behandlung hartnäckiger Ulzera der Zehen 1703.
Macdonald, C. N., Frühsyphilitische Veränderungen der Zervix 1790.
Macht, D. J. s. Pels.
Machulko-Horbatzewitsch, G. S., Pathologische Morphologie des Rhinoskleroms 1725.
Machwiladse, N., Die Endemie der Pellagra in Georgien 1250.
— — Morphologische Veränderungen des Blutes bei Pellagra 1709.
— — Zur Frage der kongenitalen Malaria 1324.
Mackenzie, J. H. C. s. Banks.
— — M., Fiebertherapie bei Paralyse 1998.
Maclean, G., Dermatitis durch Bayer 205 1388.
MacMyn, D. J., Erweiterung des Ureters und Hydronephrose im Kindesalter 2000.
Madsen 2050.
Maendl, H. u. Blaschke, K., Wiederaufflammen von Tuberkulinreaktionen durch Serumexanthem 1466.
Magat, J., Wirkung methylalkoholischer Extrakte aus Tuberkelbazillen von Meerschweinchen 1464.
Maher, J. J. E., Akute Vaginozervizitis 2024.
Mahlo, A., Splenotrat bei Lupus vulgaris 1754.
Maier, O., Stromquellen für Zystoskopie 1448.
Maierano, M., Bowensche Erkrankung 1054.
Majocchi, Domenico 1894.
Makai, E., Lokale Behandlung der Verbrennungen 1689.
— — Lipogranulomatosis subcutanae 1248.
Malespine s. Lumière.
Malet, J. s. Vignale.
Malfatti, J., Normolactol gegen Fluor 1507.
Mallinckrodt-Haupt, v., Erntekrätze in Deutschland 1891.
— A. v., Milbenerkrankungen beim Menschen 1854.
Mallinckrodt-Haupt, v., pH-Messung bei Pilzkulturen 1317.
Maluschew, Duschan, Ureterkatheterismus 1529.
Mamtschenko, Behandlung der Fistula maligna auf dem Lande 1697.
Mancewicz, M. s. Semerau-Siemianowski.
Manin, S. s. Levaditi.
Manteufel u. Herzberg, Zur Diagnose der kongenitalen Syphilis 1316.
— — — Zur Syphilis-Framboësiefrage 1316.
— P. u. Herzberg, K., Zur Syphilis-Framboësiefrage 1701.
Marcel, J. G., Elektrische Behandlung des Trippers 1506.
Marceron, L. s. Touraine.
Marchionini, Ekkriner und apokriner Schweiß 1990.
Marchoux, Lepra maculosa bei Neger 2046.
— E., Lepra maculosa der Schwarzen 1921.
Marcus, Antenatale Behandlung der kongenitalen Syphilis 1883.
— Antenatale Behandlung der Syphilis 1952.
— 1953.
Maresch, R., Mikroskopische Erkennbarkeit bösartiger Geschwülste 1711.
Margarot, J. u. Lonjon, Pustulose zosteriforme Psoriasis 1291.
Marjassin, S. u. Petscherski, B., Morphologische Blutveränderungen bei der Gonorrhoe nach Anwendung immuntherapeutischer Präparate 1156.
Marie, A., Malariabehandlung der progressiven Paralyse 1865.
Marion, Harnblasenspülung 1509.
Markus, A. s. Buschke.
Marr, J. s. Wachowiak.
Marsejew, Krätze in der Ukraine 1811.
Martenstein, H., Zeitpunkt des Eindringens der Tuberkelbazillen in die Lymphdrüsen und Blutbahn bei Meerschweinchen 1464.
Martin, N. A., Spirochätenantigen von Klopstock bei Syphilis und Lepra 1788.
— K. s. Altmann 1223.
Martins de Castro s. Castro.
Mary, C. s. McIntry.
Mascher, W., Drüsenschmelzung bei Lymphogranulomatose 1745.
Maschkilleisson, L. N. s. Benjamowitsch.
— u. Jukellis, Geschichte, Klinik und pathologische Anatomie der Neurodermatitis circumscripta 1348.

Digitized by Google

assia u. Pétouraud, Atypische syphilisähnliche Duhring-Brocqsche Krankheit bei einem seit 10 Jahren Syphiliskranken 1292.
asuda, R., Modifizierte Kahnsche Reaktion mit syphilitischen Gewebssäften 1412.
- — Multiple Follikularzysten mit Riesenzellen 1551.
lasur, B. L., Zur Biologie des Tuberkelbazillus 1749.
lathé, C. P., Technik von intraglutaealen Injektionen 1196.
latras, Erythema chronicum migrans 1135.
– „Gummöse" Veränderungen bei kongenitaler Lues 1885.
– Herpes tonsurans capillitii durch Trichophyton violaceum 1217.
– Lupus erythematodes disseminatus 1815.
– Lupus erythematodes disseminatus subacutus 1379.
– Naevus lymph- et haemangiomatosus 1217.
– Pityriasis rosea mit Primärplaques am Penis 1135.
– Ulcus vulvae acutum 1217.
– 1375.
Matschan, W. J., Pseudoanthrax 1700.
Matsumoto 1086.
Matsuoka, K., Haematoporphyria congenita 1387.
Matussow, Nagelerkrankungen bei Metallarbeitern 1729.
Matzenauer, R., Zur Frage der Vererbung der Syphilis 1500.
Maurer, E., Vitamingehalt der Hefe 1662.
— S., Richter, O. u. Koessler, K. K., Behandlung einer schweren Anämie, verbunden mit Syphilis mit einer hohen kalorischen Diät mit Leberextrakten und Vitaminen 1196.
Maximow, A. A., Histogenese der entzündlichen Reaktion 1656.
Mayer, E. s. Sordelli.
Mayer, G. Effendi Bey, Streptokokkenkeimträger 1732.
— M., Exotische Krankheiten, Lehrbuch 1140.
— Martin 2050.
— R. L., Die melanotischen Pigmente 1458.
— W., Behandlung des Furunkels mit Kammerpflaster 1697.
Mayr, Krankheitsbild des Scleroedema adultorum 1852.
— J. K., Pathogenese der Impfmalaria 1354.
McCahey, Samenblasenentzündung 1634.
McClintic, Umspritzung der Gefäße mit Alkohol bei trophischen Geschwüren 1679.
McIntry, Mary, C. u. Gilman, R. L., Kolmer-Modifikation der WR und Kahnsche Präzipitationsprobe 1352.
McJunkin, F. A., Wirkung therapeutischer Dosen von Arsphenamin auf die erkrankte Leber 1196.
Medina, B. de, Die weiblichen Sexualhormone in der Dermatologie 1787.
— R. G. s. Bejarano.
Meinck, F., Vorkommen von Jod in der Natur 1294.
Meiner, Arthur 1018.
Meineri, P., Die Dermatologie in „de Medicina" des Aulus Cornelius Celsus 1053.
— — Untersuchung eines Falles von Naevus anaemicus Voerner 1052.
Meinicke, E., Die MKR als Mikro- und Schnellreaktion 1825.
— — Eine neue Syphilisreaktion (MKR) 1502.
— — Meine Klärungsreaktion auf Syphilis 1823.
Meirowsky, Entwicklung der sozialen Fürsorge 1316.
*— Granuläre Form der Syphilisspirochäte 2042.
*— Schicksalsfragen für den deutschen Dermatologen 1097.
Meisen, V., Injektionsbehandlung der Hämorrhoiden 1057.
Meissner, G., Anfärbung, Wachstumshemmung und Bakterizidie der Tuberkelbazillen durch Farbstoffe 1742.
Melbart, S. M. s. Kassatkin.
Meleney, F. L., Gangrän durch hämolytische Streptokokken 1701.
Melnik, M. J. s. Glaubersohn.
Meltzer, M., Chirurgische Behandlung der polyzystischen Erkrankung der Nieren 1344.
Memmesheimer, A. M., Bedeutung der Lichtforschung für die Hautesophylaxie 1558.
— — — Haut als Abwehrorgan 1959.
— — — Technik und Anwendung der Subokzipital- und Zisternenpunktion 1296.
— 1058.
— A. M. s. Hoffmann.
— u. Dieckmann, Autovakzinebehandlung der Gonorrhoe 1888.
Menninger, W. C., Kongenitale Syphilis des Ovariums 1318.
— — — Kongenitale Syphilis der Schilddrüse 1491.
Mense, C., Handbuch der Tropenkrankheiten Bd. 5, Teil II 1006.

Digitized by Google

Merkel, H., Todesfälle durch Thalliumazetat und intravesikale Benzininjektion 1661.
Mestrallet, A. s. Péhu.
Mestre, J. J. s. Pardo-Castello 1138.
Mestscherski 1086.
Metadier, J., Therapeutische Verwendung des Titans 1556.
Mettenheim, H. v., Therapie der Pyurie im Kindesalter 2031.
Meyenburg, H. v., Reaktion der Lymphknoten bei Reinfektion 1656.
Meyer, F. G., Hexamethylentetraminwirkung 2033.
— J., Ekzem beim Erwachsenen 1691.
— — Tod durch Treparsol 1640.
— P., Fluor vaginalis 1016.
— K. u. Löwenberg, W., Vorkommen hämolytischer Streptokokken bei Gesunden und seine Bedeutung für die Scharlachprophylaxe 1323.
— S., Perivesikale Phlegmone 1549.
— J. s. Gougerot.
Mgebrow u. Brodsky, Vitiligo in Umgebung von Naevi 1645.
Michael, Lymphogranulomatose 1104.
Michael 1104.
— J. C., Exfoliative Dermatitis nach Acetarsol (Stovarsol) 1864.
Michalewskaja s. Iljina.
Michaud, L. s. Perin.
— — s. Milian.
Michel, P. s. Gaté.
— — s. Roubier.
Michelet s. Louste.
Michelson, J. D., Blastomykosis 1461.
Michon, P., Bettwanze und Hautarzt 1731.
Miescher, Zur Frage des Lichtschutzes 1851.
— Melanom oder Pagets Disease 1992.
— Reservezellen 1992.
Migge, M., Mit Follikulin geheilter Fall von Impetigo herpetiformis bei einer Nichtgraviden 1855.
Mikulaszek, E., Lösliche spezifische Substanz der Rhinosklerombazillen 1725.
Mikulicz-Radecki, v., Inkontinenz 1198.
Mikulowski, Vl., Aufflackern der Lues latens bei Kindern 1791.
Milian, G., Arsenresistenz 1636.
— — Behandlung des Herpes zoster 1685.
— — Eklampsie post partum, Kind hereditärluetisch 1222.
— — Erysipel des Penis 1227.
— — Erythrodermie durch 914 1636.
— — Erythrodermie nach 914 1524.
— — Experimentelles über Impetigo herpetiformis 2043.
Milian, G., Foudroyante Gangrän des Genitale 1920.
— — Generalisierte Vakzine 1524.
— — Ikterus bei der gesunden Frau eines syphilitischen Mannes 1636.
— — Impetigo, generalisiertes nesselartiges münzenförmiges Erythem 1221.
— — Konfluierende hartnäckige Impetigo des Gesichtes, ihre spezifischen Reaktionen, Prurigo der benachbarten Partien 1221.
— — Luetische Keratose 1636.
— — Papuloerosive Syphilis 1636.
— — Pityriasis rosea Gibert mit impetigoartigen Krusten 1221.
— — Ulcus molle phagedaenicum 152[illegible]
— — Ulzerös-gummöses Syphilid des Knies, geheilt mit Jodkali, erste Syphiliserscheinung bei einer 56jährigen Frau. Spezifische Fieberreaktion auf Jodkali 1222.
— — Urtikaria durch 914 1637.
— — Gaston 1254.
— — Perin u. Michaux, Maligne Syphilis praecox, Amputation des Zäpfchens, Zerstörung des oberen Augenlides und des Auges zwei Monate nach dem Schanker 1222.
— Relias u. Kiamil, Bullöse Trichophytie durch Trichophyton gypseum asteroides 1247.
— u. Caroli, Syphilitische Arteritis der Finger 1247.
— G. u. Launay, Parakeratose in Medaillonform nach Art der Pityriasis rosea auf dem Boden einer infizierten Wunde 1221.
— — u. Lotte, Urtikarielles Erythem nach Arsenobenzolbehandlung 1222.
— u. Nativelle, Gangrän durch syphilitische Arteriitis 1246.
— — — Kalter Abszeß durch Staphylokokken 1638.
— — — Hämatom am Gefäß 1638.
— — — Hämatom nach Wismutinjektion 1524.
— — — Syphilis maligna praecox 204[illegible]
— Nativelle u. Caroli, Impetigo rodens und Endokarditis 2043.
— u. Périn, L., Cornu syphiliticum der Ferse 1921.
Miller, H. E. s. Taussig.
— — — u. Taussig, L. R., Tularämie 1138.
Millet, C., Ätiologie und Behandlung der Varizen 1683.
Minami, S. u. Ehara, J., Filarienbefund bei Chylurie 1386.
— — — — — Malariatherapie der Lues 1411.

Digitized by Google

Linder, F., Sichtbarkeit der leprösen Nervenerkrankung in der Kornea an der Spaltlampe 1741.
— J., Blasenruptur und Zystoskopie 1448.
Line, M., Pigmentation der Mundschleimhaut bei Japanern 1387.
Lingazzini, G., Behandlung der Neurolues und Metalues, Zweifel und Ungewißheiten 1862.
Linz, J., Lues amyotrophica spinalis 1789.
Lir-Kassimoff, M. A., Untersuchung der Harnkonkremente 1530.
Lisrachi s. Desmoulins.
Litchell, J. H., Interdigitale Erosionen, Trichophytie und Blastomykosis vortäuschend 1450.
*Litschke, Paul, Salizylsäurebornylester in der Psoriasistherapie 2038.
Littelbach, Marie s. Terplan.
Lodern, F. s. Wernicke.
Loeller, A., Erythrocyanosis crurum 1678.
Loench, G. L. u. Holt, Helen, Mikrochirurgische Experimente mit Spermatozoen 1937.
Lohrmann, B. H. U., Simultanbehandlung juckender Dermatosen 1659.
— — — — s. Hajos.
Loll, A., Sexualverbrechen und Trunksucht 1415.
Lommsen, H., Scharlachprobleme 1736.
Lonacelli, M., Klinische Erfahrungen mit Myosalvarsan 1502.
— — Ulcus vulvae acutum 1531.
Loncorps, Metastasenbildung bei Mycosis fungoides 1852.
— C., Pharmakologie und Pharmakodynamik von Salben 1659.
— — Resorption der salbeninkorporierten Salizylsäure 1660.
— — Resorption von salbeninkorporiertem Schwefel 1660.
— — Schwefelhaushalt des Menschen nach Schwefelsalbenanwendung 1660.
— — Subkutane Schlitzung der Talgdrüsen bei Acne vulgaris 1727.
Lonjardino, J., Varizen des Armes 1682.
Lonier-Vinard. Delherm, L. u. Beau, H., Radiotherapie bei Raynaudscher Krankheit 1678.
Lontlaur, H., Röntgenologische Studie der Ausscheidung von Wismutpräparaten 1920.
— Vakzinetherapie der Pilzkrankheiten 2042.
Lontpellier, J., Catanei, A. u. Cattoir, Hautknötchen durch einen mit einem Pilz verunreinigten Pflanzenstachel 1729.
*Lontreil, F. s. Tschernogouboff.
Loore, R., Betrachtungen über Spätsyphilis mit dem Gedanken eine stabilisiertere Theorie ihrer Behandlung aufzustellen 1319.
Lorgan, J. D., Behandlung bösartiger Neubildungen der Mundhöhle 1253.
Loreinis s. Bratzlawsky.
Lorison, D. N., Resorption bei Hydronephrose 1344.
Loriyama, G., La-li-to, infektiöse Erkrankung des Kopfes in China 1409.
— — s. Watanabe, K.
Lorrera, de, M. M. F., Dermatose durch Kolibazillen 1222.
Lorris, Robert Lyman 1058.
Losbacher, F. W., Einfaches Liquordiagnostikum 1860.
Loschini, G., Zufuhr von Ovarium der Henne auf Kaulquappen 1507.
Loskowkin s. Schirwindt.
Loszkowicz, L., Hermaphroditismus 2049.
— — Intersexualitätslehre und Hermaphroditismus 1533.
Lotta, J., Pemphigus in Schüben mit Zysten in der Epidermis 1696.
Louriquaud, G., Kachexie ekzematöser Säuglinge infolge Behandlung 1692.
Lrongovius, W., Erreger diphtheroider Hautgeschwüre 1651.
— — J., Rhinosklerom 2025.
Lu, Jui-Wu s. Foong.
Luch, H., Idiosynkrasie, ein Kapitel von körperlicher Einstellung und Umstellung 1139.
Lucha 1219.
Lühlens, P. s. Delbanco.
Lühlpfordt, H., Morbus Dercum 1621.
— — 1622.
Lühsam, E., Eigenblutbehandlung 1661.
Lüller 1219.
— A., Blutzuckerwerte bei Hautkrankheiten 1957.
Lüller-Deham, A., Syphilistherapie u. Zunahme der Mesaortitis syphilitica 1353.
Lüller, E. F. u. Petersen, W. F., Krankheitsbereitschaft und vegetatives Nervensystem 1085.
— F. s. v. Hoesslin.
— Hugo, Lichen planus 1279.
— — Lupus vulgaris und erythematosus 1279.
— — 1281, 1917, 1918.
— H., Histologische Übereinstimmung zwischen Epithelregeneration und Krebsbildung 1721.
— J., Varizenbehandlung und Emboliegefahr 1562.
— O., Vergiftung durch Amalgamplomben 1422.

Digitized by Google

Müller, P., Gelenkerscheinungen bei Harnröhrenverengerungen 1508.
— R., Komplementbindung bei Gonorrhoe 1886.
— — Vereinfachte Methode der Ballungsreaktion 1885.
Mulzer, Interessante Moulagen 1846.
— 1241, 1242, 1243.
— Paul 1058.
— Tuberoserpiginöses Syphilid 3½ Jahre nach Neosalvarsan-Malariakur 1241.
— P., Lehrbuch der Geschlechtskrankheiten 1008.
— u. Hahn, Experimentelle Beiträge zur Lues congenita 1882.
— u. Keining, Vakzinebehandlung der Gonorrhoe 1888.
Muniz, J. s. da Cunha.
Murchison, St. J. R., Ureterkatheter zur Drainage 2024.
Murphy, Kennedy, Sklerosierende Injektionen gegen Varizen 1453.
Mursell, T., Nephrektomie wegen Zystenniere 1345.
Musger, Ätiologie der Nicolas Durand-Favreschen Krankheit 1847.
Muskatblüt, Dermatosen durch Kalkwirkung 1665.
— Naevus anaemicus 1345.
Muto, Chuji, Weg der Hormonabsonderung 1390.

Nachimson, Methode zur Konservierung des Komplements nach Ginzburg-Kalinin 1078.
Nachtnebel, E. s. Balo.
Naegeli, Acrodermatitis continua suppurativa 1993.
— O., Behandlung der latenten Syphilis 1926.
— Gemischte Lepra 1994.
— Lupus erythematodes, Sklerodermie, Kalkablagerungen 1993.
— Lymphosarkomatosis oder aleukämische Pseudoleukämie 1993.
— Nageltrichophytie 1993.
— Spätsekundäre Lues 1994.
— 1990.
Nagakawa, K., Fall von Pseudopelade (Brocq) 1410.
Nagel, H. u. Danielsen, E., Zur Biologie des Gonokokkus 1448.
Nagell 998, 1000.
— H., Ist Gonovitan eine Lebendvakzine? 1389.
— — Gonovitan eine Lebendvakzine 1931.
Nakamura, K., Klinische und experimentelle Studien über das Hauthorn 1386.
Nakamuta, A., Experimentelle Untersuchungen über die Lipoidimmunisierung 1411.
Namiki, S. s. Takahashi, A.
Nander, Bromkaliausschlag bei einem 7 Wochen alten Brustkind 1111.
— Fibroma lymphangiectaticum 1111.
— Herpes gestationis 1110.
Napoli, de, F., Prophylaxe der Syphilis und der venerischen Erkrankungen in Italien 1051.
Napp, Epidermolysis bullosa dystrophicans 1315.
Nast, Framboësiforme Syphilis 1621.
— Jacquetsche Dermatitis 1620.
— Nässende Psoriasis 1621.
— Plaut-Vincentsche Angina und phagedänischer Schanker 1621.
— 1618.
*— Otto, Über Lues latens 1160.
Nasta, M. u. Blechmann, M., Wirkung der ultravioletten Strahlen auf Tuberkulinempfindlichkeit des tuberkulösen Meerschweinchens 1465.
Nathan, E., Experimentelle Erzeugung von Salvarsanüberempfindlichkeit beim Menschen 1287.
— 1280.
Nativelle s. Milian.
— R., Gangrän des Penis 1920.
Nattan-Larrier, L. u. Richard, L., Hereditäre Übertragung der Anaphylaxie 1555.
Nauck, E. G. s. Chavarria.
Nazmi, M. s. Khalil.
Nebenführer, Tuberoulzeröse Lues 1627.
Necker, Niereninsuffizienz 1198.
Nedumow, Thiosinamin bei Syphilis 1924.
Neeff, Th. C., Exakte Dosierung mit der Sabouraudtablette 1672.
— — — u. Reisner, A., Sabouraud-Dosen und R-Einheit 1669.
Negroni, P. s. Sabouraud.
Nékám 1086, 1630.
Nélis, P. s. Ravaut.
Nemenow, M., Apparat zur Lumbalpunktion und Herstellung von künstlichen Kontrasten für Röntgendiagnostik 1673.
Németh, Dariersche Erkrankung 1629.
— Xeroderma pigmentosum 1632.
Nemez, Familiensyphilis in Usbekistan 1349.
Nepveux, F. s. Binet.
Neuber, E., Filaria sanguinis hominis 1704.
— 1632.
Neuer, J., Packung der Gonokokkenvakzine des Wiener Serotherapeutischen Instituts 1506.
Neumann, A., Krebsbehandlung nach Salzborn 1720.
— H. O., Adenoma tubulare testiculare ovotestis 1414.

Digitized by Google

Neumann, H. O. s. Kehrer.
Neveu-Lemaire, E., Bilharziose der Blase 1456.
Newton Kugelmann, J. u. Tritsch, J. E., Vorbeugung hämorrhagischer Erkrankungen Neugeborener 1561.
Nichols, H. J. 1058.
Nickson, D. H. u. Leibly, F. L., WR 1856.
Nicod, Basalzellenepitheliom 1990.
Nicolas, Favre u. Lebeuf, Lymphogranulomatosis inguinalis 1641.
— J., Coste, J. u. Rousset, J., Naevokarzinom der Schläfe 1644.
— — Gaté, J. u. Rousset, J., Phosphorhautausschlag aus neuer äußerer Ursache 1292.
— — Lacassagne, J. u. Rousset, J., Raynaudsche Krankheit 1644.
— — — — — — — — Lupus erythematodes mit Wismut behandelt 1644.
— — — Jean u. Rousset, J., Wismut bei Lupus erythematodes 1713.
— — Lebeuf, F. u. Rousset, J., Pseudoimpfschanker und Lymphogranulomatosis inguinalis 1642.
— — Massia, G. u. Rousset, J., Syphilitische Drüsenaffektion vom Typus eines Sarkoms 1643.
— — u. Lacassagne, J., Fall von Chloracne 1292.
— — — — — Knotenlepra in Ägypten erworben 1292.
— — u. Pétouraud, Dermatitis chronica atrophicans Herxheimer (Erythromelie Pick) 1292.
— — u. Rousset, J., Fall von Duhring-Brocqscher Krankheit 1292.
Nicolau, Fibrosarkom der Bauchgegend 1342.
— Subkutane Sarkoide Darier-Roussy 1341.
— Systematisierte und einseitige Porokeratosis 1341.
— S. u. Kopciowska, L., Experimenteller Herpes und Immunität 1687.
Nicoletti, V., Fall von Pringlescher Krankheit 1074.
Niederwieser, V., Spirozid bei Nichtluetischen 1925.
Niehaus, P., Endokrine Drüsen und Verjüngungsmethoden 1935.
Niekerk, van, J. s. Storm van Leeuwen.
Nielsen, Lars, Kapillarmikroskopische Befunde bei Erythrocyanosis crurum 1683.
Nigmann, G. s. Bickel.
Nikitin, Diagnose der Syphilis der Harnblase 1795.
Nocht, B., Krankheiten der Kinder in den Tropen 1703.
Noszkay, A., Diagnostischer Wert der Gasfüllung des Nierenbettes 2032.
Nothaas, R., Dermographismus und Inkretion 1707.
Nottebaum, Wirtschaftliche Behandlung der Krätze 1731.
Nürnberger, L., Periurethritis chronica fibrosa der Frau 1531.
Nyfeldt, Behandlung von Seborrhoe mit Schwefel 1107.

Obermayer, M., Klinische Bedeutung des Myosalvarsans 1354.
*Obermeyer, Max E., Erythema multiforme, Typus inversus 1584.
Ochsenius, K., Gegenseitige Beeinflussung akuter Infektionskrankheiten 1461.
— — Seltene Anilinvergiftung beim Kinde 1658.
O'Donovan, W. J., Gewerbliches Hautkarzinom 1449.
Oelze, F. W., Ist Mischspritzentherapie bei Syphilis noch zu empfehlen? 1503.
— — — Myosalvarsan 1634.
O'hare, J. P. s. Barker.
Ohno, T., Seltener Fall von Enuresis diurna 1412.
Okabe, Yozaburo, Eigenschaften und systematische Stellung des Soorpilzes 1730.
— — Pathogenese der Soorkrankheit 1730.
Olessoff, J., Syphilis bei Ärzten 1634.
— u. Lewin, A., Lupus pernio 1646.
Oliveira Ponce, Generoso de, Syphilitische Meningitis 1791.
Olpp, G., Heilerfolge bei Lepra 1325.
Omichi, N., Isolagglutination bei Leprakranken 1386.
Ondard, Hämaturie ungewöhnlicher Ursache 1549.
Oppenheim, Atrophodermie vermiculaire 1779.
— Berufliche Nagelerkrankung 1130.
— Cutis rhomboidalis nuchae, Landmannshaut, Epitheliome 1131.
— Dermatitis atrophicans chronica progressiva, Jodresorptionsversuch 1214.
— Erythrodermie bei lymphatischer Leukämie 1776.
— Komplementbindung bei Gonorrhoe 1886.
— Kuhhaarabszesse und Melkerschwielen 1214.
— Nagelveränderung einer Filzarbeiterin 1813.
— M., Schleimbildung bei Streptococcus haemolyticus 1554.

Digitized by Google

Oppenheim, Spirozid bei kongenitaler Lues 1884.
— Striae distensae des Wachstums 1777.
— Syphilis ulcerosa praecox 1814.
— Ulcera mixta mit pustulösem Syphilid 1130.
— Unzureichend behandelte Syphilis 1814.
— Verätzungsgeschwüre durch Kalilauge 1776.
— Zweimalige syphilitische Reinfektion 1130.
— 1086, 1217, 1219, 1375, 1380, 1776, 1781.
Orbach, E., Eine einfache Behandlungsmethode der Fissura ani mit Jodalcet 1016.
Ornstein, S. s. Bechhold.
Orenstein, J. s. Parhon.
Orpwood Price, J. N., Oxydasereaktion bei Gonorrhoe 1505.
Orsós 1630.
Osterland, Eine Lipomwanderung 1713.
Ostrowski, St., Klinische Erscheinungen unter dem Einfluß der vegetativen Gifte 1858.
Ota, M., Parasitäre Pilze des Menschen 1386.
Otto, A. s. Gaehtgens.
Ottow, B., Rudimentäre Nebenscheiden 1413.
— — Uterus unicorporeus bicollis cum vagina septa 1016.
Overton, S., Gewerbliche Hautaffektionen 1997.
Owsjannikowa, O. W. s. Rosenholz.
Owtschinski, M. s. Genkin.

Pachur, Abortive Form der Recklinghausenschen Erkrankung 1623.
— Granuloma anulare 1623.
— Quantitative Fettbestimmung an der Hautoberfläche 1853.
Pagel, Tuberkuloseallergie und Bazillenstamm 1464.
— W., Tuberkuloseallergie und Serumanaphylaxie 1747.
Pagniez, Ph. u. Ravina, A., Jodismus mit Blasen- und Pustelbildung 1663.
Paléologue s. Jausion.
Paltauf, A., Lebendfärbung von Zellkernen 1006.
— R., Eintrittspforte des Virus der Lymphogranulomatose 1749.
Pankratow, M. s. Liebermann.
Panow, W. P. s. Perkel.
Pappenheim, M., Eunuchoidie und Zwergwuchs 1935.
Pardo-Castello, V., Mestre, J. J. u. Rio, E., Mikrosporie, Behandlung mit Thalliumsalzen 1138.
Parhon, C. J. u. Orenstein, J., Fehlen der Pigmentierung bei ultravioletten Strahlen ausgesetzten tierischen Albinos 1710.
Parisot, Paul 1254.
Parl, Guttadiaphot 1850.
Parnell, R. J. G. s. Hull.
Parrot, L., Direkte Übertragbarkeit der Orientbeule 1702.
— — Impfung gegen Orientbeule 1701
— — Konservierung des Virus der Orientbeule 1457.
— — Virulenz der Kulturen von Leishmania tropica für die weiße Maus 1457.
Parry, H. H. u. E. J., Neun Fälle von Erythema nodosum 1684.
Pascheff, K., Karzinom am Auge in Bulgarien 1723.
Paschkis, R., Nichtspezifische chronische Geschwüre der Harnblase 1531
Patay, R. s. Le Baron.
Paul, H. E., Sarkom der Prostata 1494.
Paulus 1313, 1315.
Pautrier, L. M., Fox-Fordycesche Erkrankung 1289.
Pawlowski, E., Hiluszellen des Ovariums 1960.
— — N. u. Stein, A. K., Wirkung des Aktiniengiftes auf die Haut 1957.
Peck, S. M., Pigmentgenese in Haut und Haaren von Kaninchen 1817.
Pecker s. Jausion.
Peemöller, Fr. u. Dannmeyer, F., Das UV-Glas 1675.
Peet, M. M., Postherpetische Trigeminusneuralgie 1687.
Péhu, M. u. Mestrallet, A., Parrotsche Pseudoparalyse 1796.
Pelevina, A. s. Tschernogubow.
Pelewina s. Rossiansky.
Pelláthy, St. s. Csépai.
Pelon, E., Weshalb soll man Syphilitiker in Schwefelbäder schicken? 1861
Pels, J. R. u. Macht, D. J., Phytopharmakologische Prüfung des Blutes bei Pemphigus 1449.
Per, Seltene klinische Formen der Lues pigmentosa 1348.
— M. J., Pigmentsyphilis 1859.
Peracchia, L. s. Flarer.
Percival, G. H., Wirkung der Pasten 1858.
Peregrin, E. S., WR mit aktivem Serum 1785.
Perewodtschikow, Kombinierte Erkrankung der Burjäten an Syphilis und Tuberkulose 1350.
Périn, Eczema marginatum bei einem Säugling 2043.
— s. Milian.

Digitized by Google

Périn, L., Michaud, L. u. Cottet, Intradermale Streptokokkenreaktionen bei der Pityriasis rosea Gibert 1221.
Perlmann, S. s. Kairis.
Perrin, J., Urethroskop mit direkter Sicht und unabhängiger Optik 1549.
*Perkel, J. D. u. Panow, W. P., Syphilitische Osteochondritis bei experimenteller Kongenitallues 1809.
Perman, B., Acanthosis nigricans 1706.
Perutz, Purpura anularis telangiectodes 1813.
— 1376.
Peshkin, M. Murray u. Fineman, A. H., Asthma, Hautprüfung mit Skarifikation 1654.
Peter, F. M. s. Khalil.
Peters, H., Sexuelle Disharmonien in der Ehe und Kameradschaftsehe Lindseys 1080.
Petersen, W. F. s. Müller.
Peterson, Anders, Prostataabszeß 2026.
Petges, A. s. Petges, G.
— G., David-Chaussée, R. u. Petges, A., Behandlung der Lymphogranulomatosis inguinalis mit intravenösen Einspritzungen von Kupfer-Ammoniumsulfat 1290.
— — Jouha, P. u. David-Chaussée, R., Quecksilberzyanür bei sekundärsyphilitischer Nephritis 1790.
Pétouraud s. Massia.
— s. Nicolas.
Petow, H. u. Wittkower, E., Azidität der Zellen 1647.
Petruschkin, Zwei Fälle von juxtaartikulären Knoten 1077.
Petruschky, J., Ausgestaltung der Perkutanbehandlung 1554.
Petscherski, B. s. Marjassin.
Petscherskij, Nichtgonorrhoische Urethritiden 1349.
Pette, H., Stellung der postvakzinalen Enzephalitis in der Reihe infektiöser Erkrankungen des Zentralnervensystems 1734.
— — Zur Frage der Febris herpetica 1688.
Peyre, Ed. s. Blum.
Peyri, A. u. Cardenal, C., Klinik und Histologie eines Eleidoms (Ölgeschwulst) 1711.
Pfahler, G. E. u. Widmann, B. P., Behandlung des Peniskarzinoms durch Strahlentherapie und Elektrokoagulation 1966.
Pfister, C. R., Verschiebung der Sexualproportion bei Kindern und die Schilddrüsen der Eltern 1415.
Phélip, L., Magnesiumchlorat in der Urologie 1550.
Philippson, A., Ekzem und Dermatitis 1693.
*Philipsen, Kaj, Kombinationsbehandlung gonorrhoischer Komplikationen mit intravenösen Trypaflavininjektionen und Diathermie 1916.
Photakis, B. A., Veränderungen in der Milz bei Malaria 1739.
Photinos, P., Lichen spinulosus und Pseudo-Pelade Brocq 1247.
— — Pseudopelade 1639.
— s. Gougerot.
Picard, Myxochondroepitheliom 1285.
Pick, W., Parasitus der Haut 1224.
— — Pityriasis lichenoides mit akuten Nachschüben und ulzerierenden Knoten 1133.
Pierangeli, W., Akridinpräparate bei Gonorrhoe 1054.
Pigalew, J. A., Mechanismus der Entstehung von Teerkrebs 1252.
Pillon, M., Agminierte Follikulitis 1641.
Pinard, M., Gautier, Cl. u. Rabut, Erythromelie Pick-Herxheimer 1247.
— u. Rabut, Atrophierende Syphilide 2045.
— M. Rabut u. Abricosoff, Fall von Lepra 1638.
— — Vernier, P. u. Abricosoff, Knoten im Bereich der Achillessehne bei kongenitaler Syphilis 1923.
— — — — — — SekundäreSyphilis mit negativer WR 1923.
— — — — — — — Syphilisansteckung während Salvarsanbehandlung 1923.
— — — — — — — Syphilis maligna praecox und Gangrän des Fußes 1001.
Pinkus, F., Nachruf auf P. G. Unna 997.
Pinoche s. Louste.
Pintér, Poikilodermia atrophicans vascularis 1629.
Pirquet, C., Allergie des Lebensalters 1420.
Pitten, Th., Morbus Weilhof nach Röteln 1732.
Planner, Ulcus blastomyceticum der Wade 1133.
Plättner, K., Eros im Zuchthaus 1297.
Plate, A., Epidemisches Auftreten von Kieferwinkeldrüsenschwellungen bei Grippe und ihre Bekämpfung 1324.
Platzer, K., Intern verabreichbare Gonokokkenvakzine 1934.
Podwalnaja s. Isabolinskij.
Podwyssotzkaja, O. N. u. Linnikowa, M. A., Widerstandsfähigkeit der Haut gegen Tuberkelbazillen im Experiment 1466.
Pohle, E. A. u. Sawyer, R. A., Physikalische und biologische Probleme in der Lichttherapie 1141.

Digitized by Google

Poincloux, P., Neue Immunisierung 1650.
Poinso s. Roger, H.
Polano, O., Röntgenkarzinom der Bauchdecken mit Durchbruch in die Blase 1672.
Polkey, H. J., Phenolsulfonphthaleinausscheidung nach Unterbringung der Vena cava und der Nierenvenen 1493.
Pollak, Franz, Hemiatrophia systematisata cruris dextri et abdominis 1046.
— — Schwefel in der Behandlung metaluetischer Erkrankungen 1044.
Poncz, K. s. Bregman.
Pons, J. s. Arias.
Pontoppidan, H., Gonorrhoe in einem Epithelgang am Praeputium 1109.
Popa, Gr. T., Beweglichkeit der Spermatozoen 1393.
Popel, Fall von Pellagra 1346.
Popescu s. Iliescu.
Popoff, Hydroa vacciniformis 2021. 1626.
— Impetigo herpetiformis 1626.
— Lichen planus disseminatus 2020.
— Lymphangiom und Karzinom 2021.
— Naevus tuberopigmentosus 1625.
— Salvarsandermatitis 1624.
— Septische pemphigoide Dermatitis 1625.
— Sycosis parasitaria 1626.
— Tuberkulose der äußeren Genitalien 2022.
— 1616.
— u. Toschkoff, Treparsolbehandlung der Syphilis 1624.
Popper 1376.
Poras, J., Salvamin bei Heufieber 1652.
Pordes, F., Therapeutische Wirkung kleiner und kleinster Mengen Röntgenlicht 1671.
— — Verlaufsänderung akuter Entzündungen nach Röntgenbestrahlung 1673.
Porebski, W. s. Celarek, J.
Porges, H. s. Köhler.
Poroikowa s. Iljina.
Portilla, de la, Fernandez, Epitheliom nach Röntgenbestrahlung 1004.
— J. F. de la, Lymphogranulomatosis inguinalis 1785.
— — — — — Praktische Dermatosyphilographie, klinische Mitteilungen 1786.
— — — — — u. Roldau Tapia, Progressive Paralyse, Malaria- und Chemotherapie 1005.
Portmann, A. s. Boas.
Porudominskij, Biologie des Gonokokkus im Organismus 1079.
Porudominsky, J. M., Wirkung des Urotropins 1531.
Poscu, S., Zur Bekämpfung der Krätze 1731.
Poswolski, Gonorrhoe in Jaroslaw 1414.
Potter, F. de s. Bessemans.
Poumalloux s. Sézary.
Praetorius, G., Erstmalige Behandlung hochgradiger Harnverhaltung 2004.
Pratt, Th. A. u. Frew, H. W. O. Purpura fulminans nach Scharlach 1677.
Prieto, J. G., Behauptete sexuelle Bedeutung des Haaransatzes 1784.
— F. G. s. Covisa.
Prigge, R. s. Kolle.
Priman, J., Abnorme Lage des Nierenhilus 1394.
Probstner, A. v., Hormone des Eierstocks 1961.
Probizer, Guido de 1394.
Prochorow, S. N., Spitze Kondylome der äußeren Genitalien als Indikation zum Kaiserschnitt 1711.
Progulski, St. u. Hescheles, J., Beeinflussung entzündlicher Dermoreaktionen durch simultan und lokal applizierte pharmakodynamische Wirkungen 1662.
Prokoptschuk, Zur Frage der juxtaartikulären Knoten 1077.
— A. s. Bachkevitch.
— u. Schamschin, Intoxikationen nach Thallium aceticum 1345.
Pschenitschnikow, W. J., Geschwulstförmige gummöse Hepatitis 1790.
Pürckhauer, R., Prostatakarzinom, Häufigkeit und Metastasen; Fall von gigantischer osteoplastischer Karzinose des Skeletts bei Prostatakarzinom 1013.
Puff, G., Behandlung der Framboesie 1704.
Pugh, Samenblasenentzündung und Harnleiterverschluß 1013.
— W. S., Entzündung der Samenblasen 1494.
— — — Vollkommene Gangrän des Skrotums 1320.
Pulay, E., Pathogenese und Therapie der Psoriasis 1694.
Pulewka, P., Über Keratolyse 1658.
Pupovac, D., Radikalheilung und Rezidive bei malignen Tumoren 1730.
Pusey 1086.
— W. A. u. Rattner, H., Dermatitis durch Butesin-Pikrat 1996.
Puyon, R., Grundumsatz und Hautkrankheiten 1005.
— — s. Sainz de Aja.

Quick, D., Behandlung des Lippen- und Mundhöhlenkarzinoms 1723.

Digitized by Google

abeau, H. s. Ravaud.
abinowitsch, A. s. Lurje, A.
abuchin, J. s. Abramowitsch.
abut s. Hudelo.
– s. Pinard.
– u. Guex, Lichen ruber und Lichen nitidus in Vereinigung 1246.
achon, C. s. Semerau-Siemianowski.
ackemann, Fr. M., Prognose des Heufiebers 1654.
aess, Dauerresultate nach periarterieller Sympathektomie 1677.
affo, V. u. Vallebona, A., Zur Zystoradiographie 1550.
aiga, A., Behandlung von Furunkeln und Milzbrand mit d'Herelleschen Bakteriophagen 1456.
– – Behandlung der Panaritien mit d'Herelleschen Bakteriophagen 1699.
ajka, Salvarsandermatitis 1631.
– 1628.
– E. s. Lehner.
aitz, WR bei Kindern mit Syphilis congenita, deren Müttern und bei schwangeren Syphilitikerinnen 1825.
amel, Adenokarzinom der Mamma 1992.
– Chronische knötchenförmige Lymphangitis 1993.
– Erythema multiforme 1992.
– Etragenitaler Primäraffekt durch Selbstüberimpfung 1992.
– Psoriasis pustulosa 1992.
– E., Über das gestielte Melanom mit vorwiegender Achromie 1289.
Ràmirez, M. A., Statistischer Bericht über Behandlung des Heufiebers 1085.
Ramond, L., Männlicher Haartyp 1729.
Rasch, Pathomimia cutanea 1952.
– C., Ichthyosis und Pityriasis rubra pilaris 1108.
– – Ungewöhnliche Eruption von kongenitaler Syphilis, „retikuläres Syphilid" 1137.
– – 1086.
Raschkes, J. s. Joseph.
Rassfeld, L. s. Zeissler.
Ratschow, M. s. Schwarz.
Rattner s. Pusey.
Ravaut, P., Ekzematide (Levuride) 1693.
– 1058.
– P. u. Rabeau, H., Ekzematiforme Parakeratosen 1692.
– – – – – Hautreaktionen vom Typus der Parakeratose und des Ekzems nach intrakutanen Einspritzungen von Levurine bei Ekzem und Intertrigo 1290.
– – Rabeau, Longhin u. Sloimovici, Hefen bei Hautkranken 2046.
Ravaut, P., Valtis, J. u. Nélis, P., Inokulation eines Sarkoids und papulonekrotischen Tuberkulids auf Meerschweinchen 1753.
Ravier, J. s. Loeper.
Ravina, A. s. Pagniez.
Redewill, F. H., Leukoplakie, Malakoplakie und inkrustierte Zystitis 1965.
– – – Physiologie der Miktion 1508.
Regaud, Cl., Krebsbehandlung mit Radium 1667.
Reichenow, E. u. Wülker, G., Tierische Parasiten des Menschen und der Haustiere 1079.
Reichert, Ist Gonovitan eine Lebendvakzine? 1931.
– 998, 1000.
Reilly, J. s. Teissier.
Reimer, O., Operativer Eingriff in röntgengeschädigtes Gewebe 1666.
Reisner, A. s. Neeff.
Reiss, Frederick 1058.
– 1850.
– F. s. Blumenthal.
– M. u. Langendorf, K., Wirkung des Hypophysenvorderlappenhormons 1936.
Reissner 1280.
Remlinger, P. u. Bailly, J., Marokkanisches Herpesvirus 1688.
Reiter, H., Stumme Infektion und Immunität bei Scharlach 1417.
*– – Spirochätenkulturen und ihre Anwendung 1401.
Relias s. Milian.
Retterer, E., Hodentransplantate beim Ziegenbock und Widder 1533.
– – Strukturelle und funktionelle Beziehungen zwischen Genitaldrüsen und Nervensystem 1549.
Reuscher, B., Liderkrankung durch Teakholz 1665.
Reuter, E., Doppelseitige Nieren- und Harnleitersteine 1529.
*Reye, Edgar, Haut- und Schleimhautveränderungen bei Agranulozytose 1895.
Reyn, Tuberkulose der Haut und ihre Behandlung 1086.
Riba, L. W., Syphilis der Prostata 1318.
Ribordy-Riddes, L. s. Galli-Valerio.
Richard, L. s. Nattan-Larrier.
Richter, O. s. Maurer.
Richter, W., Wirkung ultravioletter Strahlen auf die spezifische Behandlung der Lues 1861.
– – u. Walther, K., Milzbrandähnlicher Bazillenbefund bei einer Hauterkrankung 1700.
Riddell, W. R., Fernelius und die Erwähnung der Lues venerea in seinen kleineren Werken 1321.

Digitized by Google

Riddell, W. R., Frühzeitige literarische Erwähnung der Syphilis 1494.
Ridler, H., Feststellung der Heilung der Gonorrhoe im Kindesalter 1887.
*Riebe, Schnell-Mikro-Mastixreaktion von Melczer und Dahmen 1406.
*Riebes, Ernst, Über Potenz 1171.
Riecke 1850.
Rieckenberg, H., Rankes Allergielehre lehre 1420.
Riehl jr., Granuloma anulare 1378.
— Herpes zoster im Verlaufe einer Salvarsanbehandlung 1218.
— Lupus serpiginosus mutilans et elephantiasticus 1782.
— Sklerodermie und Sklerodaktylie 1782.
*— Untersuchungsergebnisse am Nervensystem bei Pemphigus vulgaris et vegetans 1327.
— Salvarsanschädigung und Natriumthiosulfat 1135.
— Ulcus ventriculi und duodeni bei Verbrennung 1852.
— Zur Frage der Verwertbarkeit der prognostischen funktionellen Hautprüfung mit Neosalvarsan 1218.
— s. Lipp.
Riehm, W., Anaphylaxie und Keratitis parenchymatosa 1795.
Rille, Acanthosis nigricans und Magenkarzinom 1193.
— Hauterscheinungen der Pellagra 2022.
— Pemphigus vegetans 1194.
— Pemphigus vulgaris und „essentielle Bindehautschrumpfung" 1194.
— 2006.
Roche, A. E., Hodenanheftung an einem Leistenhoden 2001.
Runge, H., Röntgenkastration 2006.
Rio, E. s. Pardo-Castello 1138.
Risak, E., Schweißdrüsengeschwülste im Bereich der Milchleiste 1727.
Ritter, Allgemeinexanthem bei altem Gonorrhoiker 1243.
— Karzinom am Unterschenkel mit Drüsenmetastasen 1243.
— Lichen ruber? 1243.
— Poikilodermia vascularis atrophicans 1243.
— Pyodermia chronica vegetans 1243.
— Septisches Exanthem bei Tuberkulose 1243.
— Sklerodermie am Unterschenkel 1243.
— 1241.
— Hans 1226.
Rivalier, E. s. Teissier.
Rochat, P., Tuberkulöse Superinfektion der Haut 1523.
Rockwood, E. M. s. Lane.
Roberts, G. H., Idiopathische Hämorrhagie beim Neugeborenen 1248.
Roch, M., Gilbert, R. u. Babaiant, L., Lange Remissionen bei Lymphogranulomatosis maligna durch Röntgentherapie 1745.
Roden, A., Sollen Urtikaria und Zwischenfälle nach Seruminjektionen durch Blutentziehung behandelt werden? 1084.
Rössle, Hautreaktion mit Leichenblut 1990.
— Lymphadenose der Haut 1990.
— Urämische Dermatitis 1706, 1990.
Roger, H., Antonin u. Poinso, Gefäßveränderungen am Rückenmark bei Greisen 1351.
— — Aubaret u. Crémieux, A., Tabes beim Sohne einer tabischen Mutter und eines Vaters mit progressiver Paralyse 1792.
Rogge, H., Leukoplakiekarzinom der Portio 2034.
Rohrschneider, W., Prothese zum Augenschutz gegen Röntgen- und Radiumstrahlen 1667.
Roldau s. Arroyava.
— s. de la Portilla.
Rolleston, J. D., Zur Geschichte des Scharlachs 1322.
Rolnick, H. C. s. Eisendrath.
Rom, F. de, Phenolsulfophthaleinprobe bei experimenteller Tuberkulose bei nur einer Niere 1549.
Romanow, D. s. Kudrjawzew.
— — s. Rosenberg.
Rondoni, P., Allergische Entzündung 1959.
Rose, F. G., Behandlung der leprösen Infektion der Nasenschleimhaut 1463.
Rosenberg, R. u. Romanow, D., Neue Gewinnungsmethode von hochwertigem und spezifischem präzipitierendem Milzbrandserum sowie über diagnostische Verwendbarkeit 1083.
Rosenfeld, H. s. Emanuel.
— — s. Löhe.
Rosenholz, H. P., Owsjannikowa, O. W. u. Trefilow, J. A., Neurotropische Eigenschaften der Rückfallfieberspirochäten 1388.
— — — u. Owsjannikowa, O. W., Rolle der Warzen und Zecken bei Übertragung des Milzbrandes 1456.
Rosenow, Inkontinenz 1198.
Rosenthal, F., Hautjucken bei Ikterus 1708.
*— S. K., Zur Kenntnis seltener Hauteruptionen bei typhösen Erkrankungen 981.
*— — — Postskarlatinöse Hauterscheinungen 1469.

Digitized by Google

Kossijanskij u. Gitman, Frühzeitige Behandlung der Syphilis 1926.
Kossiansky u. Pelewina, Prophylaxe der kongenitalen Lues 1884.
Kossolimo, Traumatisch-syphilitische Störungen des zentralen Nervensystems 1789.
Kossow, A. W., Nodosités juxtaarticulaires 1958.
Rost, F., Schwanz- und Fußgangrän bei Ratten 1680.
— Allergenfreie Kammer 1990.
— G. A., Blutzucker und Haut 1421.
— — — Hautkrankheiten, übersetzt von Conte 1055.
— 1279, 1280, 1282, 1991, 1992, 1995.
— G. A. u. Keller, Ph., Wirkungen des Lichtes auf gesunde und kranke Haut 1788.
Rothermund, M. s. Hartoch, O.
Rothman 1632.
*— St. u. Klebe, W., Sonderstellung der Oberlippe bei Ausbreitung des Lupus vulgaris 1019.
Roubier u. Michel, P., Ringförmige Pigmentierung der Schenkel 1643.
Rousset, J. s. Gaté.
— s. Lacassagne.
— J. s. Nicolas.
*Rózsavölgyi, Syphilis und sterile Ehe 1199.
*Rudloff, Erich, Syphilitischer Primäraffekt der Vagina 1951.
Ruediger, E. H., Einheitliche Resultate bei der WR 1318.
— — — WR mit getrocknetem 5 Jahre altem menschlichem Serum 1492.
Rueff, M., Kutane Adrenalinempfindlichkeit bei Masern und Scharlach 1462.
Rüttenauer, A., Ultraviolett- (Osram-Vitalux-) Lampe 1670.
Ruffini, Angelo 1894.
Rulle, P. H., Spätschädigung der Harnblase durch Radium 1453.
Ruf, S., Kammerpflaster 1697.
*Rummert, Otto, Scleroedema adultorum 1563.
Rusch, Lichen planus und Ichthyosis 1131.
— Livedo racemosa 1131.
— Dermatitis herpetiformis 1131.
Russ, S. s. Chambers.
Ruthardt, M., Abgrenzbarkeit der Erythrodermia desquamativa (Leiner) von der exsudativen Diathese 1249.
Saalfeld, E. 1104.
Sabello, Meinickesche Mikroreaktion zur Auslese bei Massenuntersuchungen auf Syphilis 1923.
Sabouraud, R., Allgemeine Bemerkungen über Dermatophyten 1919.
— — Hyphenlose Kulturen 1523.
— — Pleomorphie der Dermatophytenkulturen 2025.
— 1086.
— R. u. Negroni, P., Aleurien aus einer Achorionkultur 1919.
Sachs, H., Bedeutung und Bewertung der serologischen Syphilisreaktionen 1352.
— Th. 1917, 1918.
Sack, Fr. s. Fleischner.
Sadovski, E. s. Kandiba.
Saenz, A., Umwandlung des nichtvirulenten Ultravirus in virulente Tuberkelbazillen 1746.
— — Tuberkelbazillen in Hydrozelenflüssigkeit 2005.
— s. Valtis.
Saethre 1954.
Safar, Naevus flammeus und Hydrophthalmus 1779.
Said Djemil, Pathogenese der Pellagra 1250.
Saidac, Nitritoide Krise und Purpura haemorrhagica nach Sulfarsenol 1342.
Sainz de Aja, E. A., Acne varioliformis und Hyperthyreoidismus 1785.
— — — — — Lupus erythematodes und Wismut 1783.
— — — — — Prurigo furunculoides und Furunculosis pruriginosa 1786.
— — — — — Tertiäre Nephritis 1788.
— — — — — u. Forns, Statistik über Tripper, weichen Schanker und Syphilis über 18 Jahre 1005.
— — — — — u. Puyon, R., Grundumsatz in der Dermatologie 1005.
Saito, J., Dermatitis durch Gingkofrucht 1550.
Sakrepa, Anwendung intrakutaner Kochsalzinjektionen in der Dermatologie 1113.
Salah el Diu, M. s. Khalil.
Salamon, E., Kahnsche Reaktion 1860.
Salminen, Y. W., Über WR im Serum Lepröser und über Liquoruntersuchungen bei Lepra 1056.
Salomon, K., Lichttherapie mit ultravioletten Strahlen 1142.
Samarajew, Zur Frage des Dermographismus 1656.
Samberger, Fr., Neue klinische Beweise für meine Theorie über die Pathogenese der Psoriasis und des Lichen ruber 1381.
— 1086.
Samek, 5 Fälle von Lymphogranuloma inguinale 1048.
— Gommes scrofuleuses 1446.

Digitized by Google

Samek, Lichen scrofulosorum 1445.
— Lupus erythematodes 1445.
— Lupus erythematodes mit Lichtüberempfindlichkeit 1445.
— Lymphstauung der Penishaut als Folge gonorrhoischer Lymphadenitis 1048.
— Syphilôme anorectale und Lymphogranuloma inguinale 1044.
— Zum Wesen der suggestiven Warzenheilung 1045.
Samson, J. W., Neue Forschungen über Asthma 1652.
— K. s. Kafka.
Samuels, S. S., Frühe Diagnose der Thromboangitis obliterans 1683.
Sanchis-Bayarri, M. V. s. Levaditi.
— V. s. Levaditi.
Sanctis Monaldi, T. de, Verhalten des tuberkulösen Ultravirus im Meerschweinchenkörper 1747.
Sanders, C., Einige wichtige Tatsachen in der Behandlung der Syphilis 1196.
Sanna, G. F., Dermographismus und innere Sekretion 1655.
Sante, L. B., Röntgenologische Feststellung der Knochensyphilis 1318.
Sarateanu, Eruption „a frigore" von erythematös-papulösem und urtikariellem Charakter 1342.
Saudek, J., Konservative Behandlung der Gesichtsfurunkel 1699.
Sawyer, R. A. s. Pohle.
Scaltritti, A., Flockungsreaktion mit präzipitiertem Kadmiumchlorat 1824.
Schaefer, Blockierung der echten Thrombose durch künstliche Thrombenbildung 1679.
Schaeffer, W. s. Urbain.
Schaaf, F. s. Jadassohn.
Schaffer, L. W., Das Schicksal intraglutäaler Injektionen 1137.
Schaefer, W. s. Suarez.
Schalek, A., Behandlung der Syphilis mit dem gesunden Menschenverstand 1321.
Schallinger, Boecksches Lupoid 1046.
— Herpes zoster und Lichen ruber planus (Lichenifikation?) 1046.
Schamschin s. Prokoptschuk.
Schamuilow, Pruritus cutaneus syphiliticus 1347.
Schapira, A. s. Strominger.
Schauffler, G. C. s. Lunsford.
Schauloff, J. A., Goldbehandlung des Lupus erythematodes 1714.
— Goldbehandlung des Lupus erythematodes 2020.
Schein, Moritz 1510.
Schellworth, W., Rationelle Impfmalariatherapie 1863.
Scheps, M. s. Elmer.
Scherbak, A. L., Abschürfungen der Harnröhre 1966.
Scherber, G., Histologie menschlicher Sarkome 1460.
Schereschewsky, Experimentelle Kaninchenblennorrhoe 1891.
— J., Spirochätenhaltige ulzeropustulöse Veränderungen bei der weißen Maus hervorgerufen durch Kulturimpfung 1351.
Schiftan, W., Häufigkeit und Diagnostik der Rektalgonorrhoe bei Frauen 1929.
Schiga, A. u. Uchida, J., Pyelonous Backflow Hinman und Le Frown 1410.
Schilling, Wesen und Bedeutung der Guttadiaphotmethode 1106.
— s. Keller.
Schindler 1377.
Schirjaew, Quantitativer Gehalt des Blutes und Urins an Quecksilber 1926.
Schirwindt, Moskowkin u. Alexejewa, A., WR, Präzipitations- und Kolloidreaktionen bei Liquoruntersuchung 1348.
Schlagintweit, F., Harnröhrenknopfsonden 2002.
Schlesinger, H., Magensyphilis nach jüngsten Erfahrungen 1794.
Schleussing, H., Studien zur tuberkulösen Verkäsung 1743.
Schloessmann, H., Operation des Leistenhodens 1393.
Schloßberger, H., Verhalten der Spirochäten im Mäuseorganismus bei Passagen 1796.
Schlossmann, Ch. R., Blastomykose der Haut 1858.
Schloßmann, A., Versorgung infektionskranker Kinder 1736.
Schmaus, L. F., Spinnenbiß 1669.
Schmidt, A., Harnblasendivertikel 1965.
Schmidt-Labaume, Acrodermatitis atrophicans mit Aussparung der Akra und fibromatösen Knoten 1282.
— Cutis gyrata der Regio glutaealis 1283.
— Dermatitis herpetiformis 1282.
— Gonokokken-Vakzinetherapie 1892.
— Hydroa vacciniforme mutilans 1283.
— Infiltrationstherapie der Bartholinitis mit Akridinpräparaten 1390.
— Psoriasis mit Beteiligung der Lippen 1282.
— 1918.
Schmidt-Labaume u. Fonrobert, H. Bakteriophagen gegen Gonokokken 1934.

Digitized by Google

hmidt, F. u. Fourobert, H., Bellistische elastometrische Messungen am Gelatineschichtmodell 1854.
Ladislaus s. Wohlstein.
O., Nagelfalzkapillaren bei Schülern 1416.
W., Parasitäre Genese der bösartigen Gewächse 1721.
— s. Seulberger.
chmitz s. Strempel.
- H. u. Laibe, J. E. F., Einfluß des Gebärmutter- und Scheidenvorfalles auf den Harntrakt 1493.
chnabl, E., Erythema multiforme recidivans 1446.
- — — Fall von Porokeratosis 1816.
- Elly, Granuloma anulare 1049.
- — — Porokeratosis Mibelli 1049.
chneider, G. H., Dosierung und Technik dermatologischer Röntgentherapie 1672.
Schnitzer, R., Syphilisdiagnose in der Lumbalflüssigkeit mit Trübungsreaktionen 1502.
Schnitzler, H., Übertragung von latenter Malaria tertiana durch Bluttransfusion 1738.
Schoen, R. s. Levaditi.
Schoenhof, Indirekte Röntgenbehandlung der Hautkrankheiten 1040.
Schönfeld, W., Franciscus Joël, ein Greifswalder Professor der Medizin, Stadtphysikus und Apotheker, sein Leben und seine Werke 1265.
Schoch, A., Einfluß der Impfmalaria auf die WR, MTR, SGR und Reaktion von Vernes 1003.
Scholtz, Ansteckungsgefahr geschlechtlich Infizierter 1621.
— Kohlenstaubtätowierung 1622.
— Nagelveränderung bei Zwillingen 1622.
— Streichholzdermatitis 1621.
— M., Purpura anularis telangiectodes 1856.
— 1850, 1618, 1619, 1620.
*Scholtz, Hans Georg jr., Reaktion des Harns von Hautkranken und ihre Beeinflussung durch Alkaligaben 1066.
— u. Lippitz, Stoffwechsel und Hautkrankheiten 1617.
*— W., Über Ekzeme und Ekzempathogenese 1143.
— — Wismutbehandlung und Wismutschädigungen 1503.
— — u. Dörffel, J., Komplementfixationsmethode bei Gonorrhoe 1505.
Schönfeld, W., Hirnrückenmarksflüssigkeit in der Dermatologie 1824.
Schönstein, Fox-Fordyceesche Erkrankung 1627.
Schorno, Prostatitis gonorrhoica und Methoden zur Diagnose derselben 1078.
Schramm, Inkontinenz 1198.
Schreiner, K., Kann der primäre Verbrennungstod durch medikamentöse Behandlung verhütet werden? 1689.
Schreus, H. Th. u. Willms, E., Boltz-Reaktion bei Lues 1447.
— Durch ein wanderndes Ulcus spontan verschwundenes Hämangiom der linken Kopfhälfte 1315.
— Lupus erythematodes 1314.
— Pemphigus vulgaris, gebessert durch Hodenbestrahlung 1315.
— Trichophytie 1315.
— 1314.
Schröder, A., Fall von Veronalvergiftung 1664.
— R., Sexualhormonpräparate 1391.
Schroeder, F., Mikroskopischer Bau der sogenannten Caruncula urethrae 1015.
Schröpl, Nachruf auf P. G. Unna 1044.
*Schubert, Ernst, Strontiuran in der Dermatologie 1028.
Schubert, Strahlenwirkung und Gewebskulturen 1286.
Schulmann, E. s. Sézary 1921.
— — u. Lévy, G., Unbeeinflußbarkeit der WR 1291.
Schumacher, Myosalvarsan 1618.
Schütz, F., Epidemiologie des Scharlachs 1322.
Schulte-Hubbert, Sittlichkeit und Erziehung an höheren Schulen 1297.
Schulten, H., Eiweißgehalt des Urins nach Esbach 2031.
Schulz, J. H., Sexualdiagnostik und Sexualberatung 1415.
Schulze, F. O. s. Kroó.
Schumacher, Lichen planus am Hinterkopf 1623.
— Myosalvarsanwirkung 1623.
— Pagetsche Krankheit 1623.
— Pemphigus seit 15 Jahren bestehend 1623.
— Porokeratosis 1623.
— Xeroderma pigmentosum 1623.
*— C., Erzeugung von experimentell-luetischen Primäraffekten an der Rückenhaut des Kaninchens und des Meerschweinchens 1186.
— — 1621.
— J., Neue histochemische Methode zur biologischen Untersuchung des Salvarsans 1353.
— — Zur Gramschen Färbung 1553.
Schusterow, Rotz beim Menschen 1077.
Schwartz, A. s. Guénot.

Digitized by Google

Schwarz, E., Infektiöse Mononukleose, Drüsenfieber, Angina mit lymphozytärer Reaktion 1724.
— — u. Ratschow, M., Künstliche Verödung der Venen 1681.
— J. s. Kunewälder.
Schweinburg, E., Ist der Stamm BCG ein Virus fixe? 1745.
Scolari, E., Akute fieberhafte Krankheiten und Hauterscheinungen der Syphilis 1076.
Segal, M. u. Grünblat, Laboratoriumsuntersuchungen des Samenbläschensekretes 1078.
Seide, J., Gibt es eine Reizwirkung geringer Strahlenmengen? 1672.
*Seier, Paula, Postvakzinale Exantheme 1511.
Seifert, M. J., Verbesserte Operation zur Heilung von Blasen-Scheidenfisteln 1493.
— O., Nebenwirkungen der modernen Arzneimittel 1010.
Seligmann, E., Streptokokkenkontrolle bei Scharlachrekonvaleszenten 1738.
Selitzkij, Dermatosen, Toxikodermien und Melanodermien der Schwangerschaft 1707.
*Sellei, Josef, Epithelintherapie des Ulcus cruris, Dekubitus und anderer Hautulzera 1911.
— J., Hämosiderosen 1955.
Sellheim, H., Moderne Gedanken über Geschlechtsbeziehungen 1496.
Selter u. Blumenberg, Filtrierbare Formen des Tuberkelbazillus 1742.
Semerau-Siemianowski, M., Rachon, C. u. Mancewicz, M., Einfluß des Jods auf die Kapillaren 1661.
Semon, H. C., Nichtvenerische Genitalerkrankungen 1998.
Senin, Leber bei Kaninchensyphilis 1646.
Serdukoff, Hypogenitalismus 1962.
Serefis, S. s. Keining, E.
Seulberger, P., Schmidt, W. u. Krönning, F., Zytologische Studien an oberflächlichen und tiefgreifenden Karzinomen 1717.
Sézary, A. u. Barbé, A., Stovarsoltherapie in 125 Fällen von allgemeiner Paralyse 1354.
— — u. Durny, A., Pigmentatrophie der Schultergegend neben Muskelatrophie 1000.
— — — — — Psoriasis universalis arthropatica 1003.
— — — — — Vakzine Vandremer gegen Granuloma anulare 1247.
— — u. Lefèvre, Pityriasis lichenoides varioliformis 1639.
Sézary, A. u. Poumalloux, M., Disminierte verruköse Tuberkulose in Masern 2045.
— — u. Schulmann, E., Teleangiektasien en plaques 1921.
— — u. Worms, R., Reduzierende Heilmittel 2026.
Shelmire, B., Tularämie der Sporotrichose gleichend 1996.
Shinogi, J. s. Komaya 1385.
Shozo, H., Serochemische Veränderungen durch ultraviolette Strahlen 138
Sibley, K., Dermatitis repens 2025.
— — Lupus erythematosus diffusus 202
— — Monilethrix 2025.
— W. K., Örtliche und physikalische Behandlung der Hautkrankheiten 202
Sidlick, D. M. s. Knowles.
Sieber, F., Uterusexstirpation wegen chronischer Gonorrhoe 1931.
Siebner, M., Behandlung der Varizen nach Schade-Kocher 1562.
Siemens, Hermann Werner 1058.
— Vererbungsforschung in der Dermatologie 1843.
— 1284.
— H. W., Strichförmige bullöse Wiesenpflanzendermatitis 1664.
— — — Keratosis palmoplantaris striata 1819.
— — — Melanosis corii degenerativa eine neue Pigmentdermatose 1819.
Silbereisen, K. s. Bechhold.
Simard s. Desmoulins.
Simmonet, H. s. Brouha.
Simnitzkij, Spontane Gangrän der männlichen Geschlechtsteile 1011.
Simon, Cl. u. Bralez, Purpura senilis Bateman? 1002.
— — u. Coignerai, Medikamentöse Dermatitis auf früherem Erythema solare 1002.
— H., Harnröhrendivertikel 1508.
Simont, D., Neue Modifikation der Sattelnasenplastik 1676.
Simpson, M., Behandlung der gonorrhoischen Zervizitis 2024.
— M. E. s. Evans.
— V. E., Erkrankungen des Herzgefäßsystems durch erworbene Syphilis 148
Singer, B., Zunahme der Thrombose und Embolien 1657.
Sippel, P., Eierstockverpflanzung bei der Frau 1011.
Sirota, Syphilis der Schilddrüse 135
Sitermann, Syphilitische Aortenaffektionen 1793.
Skavlem, V. J. H., Syphilis der Lungen Diagnose und Behandlung 1196.
Skeer, J., Sclerema neonatorum 185
Sklarz 1104.

Digitized by Google

klawunos, Th. G., Über ein solitäres exulzeriertes Molluscum contagiosum, ein Lippenkarzinom vortäuschend 1251.
krotzki s. Juchnewitz.
kutezky, K., Prinzipielles zur Trypaflavinbehandlung der Gonorrhoe 1933.
linko s. Dshentschelsko.
loimovici s. Ravaut.
mith, C. K., Harnsteine bei Kindern, 1014.
— — M., Hintonsche Glyzerol-Cholesterol-Fällungsreaktion bei Syphilis 1139.
— G. v. S. s. Graves.
— J. F., Chronische Pyodermie 1137.
Sobernheim, G., Milzbrand 1223.
— — u. Judin, M., Wandelbarkeit der Bakterien 1650.
Sobotta, J., Histologie und mikroskopische Anatomie, Lehrbuch und Atlas 1224.
Sodemann s. Boas.
Sohier s. Gauch.
— s. Jausion.
Soika, G. s. Stümpke.
Sokoloff, B., Ist lokale Immunisierung gegen Krebs durch Bestrahlung möglich? 1717.
— — Rolle der Nebennierenrinde bei Entwicklung des Krebses 1721.
Solente s. Lortat-Jacob.
Soll, Lupus erythematodes 1281.
— 1283.
Solomon, H. C. u. Berk, A., Verlängerte Behandlung bei Neurosyphilis 1318.
Sonntag, Genuine diffuse Phlebektasie am Unterarm und Hand 1225.
Sooy, J. W., Zinkleimverband bei Ulcus cruris 1682.
Sordelli, A., Ferrari, J. u. Mayer, E., Milzbrandseren 1418.
— — Beltrami, P. u. Harispe, C., Sensibilisatoren des Milzbrandserums 1417.
— — u. Harispe, C., Kolonien des Milzbrandbazillus 1417.
Soto, J. s. Hombria.
— — u. Enterria, E., Lungenveränderungen bei Lepra 1786.
Sowade, H., Gefahren „partieller" Seroreaktionen für Syphilitiker und Gesunde 1501.
Spanier, F. s. Buschke.
Spät, Helene, Epidermolysis bullosa hereditaria 1043.
Spiegel, Inkontinenz 1198.
Spiethoff, B., Indikationen und Dosierung der Buckyschen Weichstrahlen in der Dermatologie 1141.
— — Lebertherapie bei Intoxikationszuständen nach Salvarsan, Wismut bei Infektionen und Psoriasis 1864.
Spittel, R. L. und Fernando, S. E., Elephantiasis neuromatosa 1711.
Spitzer, Erysipel mit Lymphangitis 1776.
— E., Kongelationen und Pernionen 1376.
— — Pemphigus vulgaris und Lupus verrucosus 1814.
— M. Z. s. Halban.
Spitzmüller, W., Fremdkörpertumoren nach Paraffininjektion 1657.
Sponheimer, K., Anatomische Grundlagen der Spontangangrän 1683.
*Sprafke, Hans, Fall von Scabies norvegica 1021.
Spryszak, A. u. Szymanowski, Z., Variabilität des Schweinerotlaufbazillus 1649.
*Staemmler, M., Eigentümliche Hautveränderungen beim Auftauen einer gefrorenen Leiche 975.
Stämmler, M., Salvarsanvergiftung 1862.
Stanley Banks, H., Intravenös gegebenes Antitoxin bei einer Scharlachepidemie in einer Schule 1738.
Stanojević, Bran., Fall von Arthritis sacroiliaca syphilitica bilateralis 1754.
Stapler, A. L., Embryonales Karzinom des Hodens 2023.
Stauffer, H., Acne rosacea 1698.
— Hautfunktionsprüfung mit Salvarsan und Ipecacuanha 1992.
— — Karzinom nach Brandverletzung 1720.
Stausz, L., Eingeweidelues nach Wiener Erfahrungen 1794.
Steffan, P., Beziehungen zwischen Blutruppe, Pigment und Kopfform 1081.
Stein, Epithelialkarzinom des inneren Vorhautblattes 1814.
— Gummata cutanea 1376.
— Hautkarzinoide und Basalzellenepitheliom 1814.
— Naevus pilosus pigmentosus 1779.
— Tubercula cutanea syphilitica 1779.
— 1376.
— A., Behandlung der frischen Gonorrhoe bei der Frau 1934.
— — K. s. Pawlowsky.
— R. O., Haarausfall bei Feerscher Krankheit 1848.
— — — Plattenepithelkarzinom des inneren Präputialblattes bei Jugendlichen 1853.
— — — Therapeutische Technizismen 1853.
Steiner, G. u. Fischl, V., Goldpräparate bei experimenteller Rekurrens 1797.
— K., Hautprüfung mittels Läppchenprobe 1957.
— — Örtliche Verschiedenheiten des Aufbaues der Hautanlage junger menschlicher Embryonen 1820.

Digitized by Google

Steiner, S., Vernachlässigte vordere Harnröhre 1493.
Steinberg, M. J., Aortitis, thromboulzerative Mitralendokarditis mit Pseudoaneurysma des vorderen Mitralsegels 1195.
Steininger, H. u. Heuer, W., Urintrübungen 1530.
Steinitz, H. u. Lewin, A., Chyliformer Aszites bei Leberlues 1351.
Stejskal, K., Quantitative Bestimmung der perkutan wirksamen Tuberkulinmenge 1751.
Stengel, E., Komplementbindungsreaktion bei Tuberkulose 1750.
Stephanescu, Abortiver Fall von Xeroderma pigmentosum 1343.
Stern, A., Neue Behandlung der weiblichen Harnröhrengonorrhoe 1390.
— C., Sind Diätkuren bei Hautleiden gerechtfertigt? 1140, 1249.
— — Biologie und Färbung der Spirochaeta pallida 1501.
— — Trübungsreaktion in der Praxis 1859.
— Spieglersche Tumoren 1315.
— 1313, 1315.
— E., Tod nach intraglutäaler Einspritzung von Emetin bei einem Kinde 1112.
*— Karl, Eine bisher nicht beachtete Fehlerquelle bei der Dosierung der Röntgenstrahlen 1433.
— R., Behandlung des leukämischen Priapismus 2004.
Sternberg, Fall zur Diagnose 1626.
Stickl, O., Chemotherapeutische Versuche gegen das übertragbare Mäusekarzinom 1459.
Stiglbauer, R., Sectio caesarea bei Periurethritis fibrosa 2003.
Stöhr, J., Spirozid bei Infektionen der Harnwege 1531.
Stoel, G. s. den Hoed.
Stokes 1086.
Stoltenberg, W., Behandlung des Scharlachs mit dem konzentrierten Serum der Behringwerke 1735.
Stolz, Ch., Varizen 1635.
Stone, A. s. Chargin.
Stoner, W. C., Diagnose der Syphilis vom Standpunkte des Internisten mit Berücksichtigung der Nervensyphilis während zehn Jahren 1196.
Storm van Leeuwen, W., Therapie allergischer Krankheiten 1420.
— — — — u. van Niekerk, J., Blut-eosinophilie bei Allergikern 1085.
Stransky, E., Kongenitale Infektionen 1794.
Strassmann, G., Sittliche Verfehlungen im höheren Lebensalter 1081.
Strauss, A., Kupferbehandlung der äußeren Tuberkulose 1466.
Strausz, L., Cholecystitis luetica 17[illegible]
Streit, H. s. Kraus.
Strempel, Rudolf 1798.
— R. s. Hoffmann.
— u. Louis, Intradermoreaktion bei Gonorrhoe 1890.
— u. Schmitz, Thalliumepilation bei tiefer Kopfmykosen 1890.
Stroian, N. s. Kopciowska.
Strominger, L. u. Schapira, A., Endovesikaler Prolaps des Ureters mit Harnleiterstein 1550.
Stryker, G. V. s. Wachowiak.
Stühmer 1313, 1314, 1315.
— A., Indikationen zur Blutreaktion bei Syphilis 1501.
Stümpke, G., Indikationen zur Malariatherapie 1925.
— — u. Soika, G., Biochemische Untersuchungen bei Hautkrankheiten 165[illegible]
Stubenrauch, S. v., Bazillennachweis im tuberkulösen Sputum mittels Dunkelfeldmethode 1742.
Stutz-Katz, Salvarsanexantheme 134[illegible]
*Stutzin, J. J., Über den Mißbrauch der Prostatamassage 1029.
Suarez, E. u. Schaefer, W., Untersuchungen über Serumanaphylaxie. 2. u. 3. Mitteilung 1084.
Sühring, R., Forschungsmethoden der Sonnen- und Himmelsstrahlung 167[illegible]
Sümegi, St. u. Szalay, R., Laesreaktionen mit aktivem Serum 1825.
Süssbach, H. E., Händedesinfektion mit Vasoform 1534.
Suhrmann, R., Beeinflussung der Lichtdurchlässigkeit neuer ultraviolettdurchlässiger Fenstergläser durch Sonnenbestrahlung und Atmosphärilien 167[illegible]
Sukigara, F., Karzinom der Kopfhaut mit Schädelperforation 1551.
Sullivan, S. J. s. White, C.
Sulzberger 1279, 1281.
— M. B., Experimentelle Salvarsanüberempfindlichkeit 1502.
Suner Pi, J. s. Durand-Reynals.
Suren, E., Nichtspezifische Nebenhodenaffektionen 2028.
Surraco, L. A., Varikozele, Entstehung und Behandlung 1549.
Swan, M. H., Serologische Betrachtungen zur Syphilisbehandlung 1492.
Swyer, R. s. Joe.
Szalay, R. s. Sümegi.
Szaudics 1375.
Szántó, J., Durch Tyroglyphus siro verursachte Hautaffektion 1820.
— — Pigmentation durch aromatische Öle 1820.

Digitized by Google

Szántó, Jenö, Hautveränderungen bei Lungentuberkulose 1899.
Szathmary, Sebastian, Epidermophytosis durch Kaufmann-Wolfschen Pilz 1769.
Székely, Adenoma sebaceum 1631.
Szentkirályi, S. v., Wirkungsweise der Salvarsanpräparate 1855.
Szontagh, F. v., Über das wesentliche Moment in der Pathogenese des Scharlachfiebers 1322.
Szymanowski, Z. s. Spryszak.

Tachau, P., Differentialdiagnostik der Geschlechtskrankheiten 1224.
— — Praktische Differentialdiagnose der Hautkrankheiten 1008.
Takahashi, A. u. Ichikawa, T., Nierenbecken und Ureterverdopplung 1409.
— — — — — Über pyelovenösen Reflex 1551.
— — u. Namiki, S., Ureterostomia lumbalis bei Blasenkrebs 1411.
— Sh., Biologische Studien über Trichophyton 1551.
— — Exanthem neben Trichomycosis palmellina 1385.
— — Trichophytie in der Sapporogegend 1387.
Takats, Geza de, Folgen variköser Venen 1678.
Takeichi, T., Radiumtherapie bei Prostatahypertrophie 1412.
Talalow, Zur Frage der Bindegewebsnaevi 1346.
Talmann, J. M., Dystopia renis congenita 1013.
Taneff, J., Serumtherapie des Scharlachs 1738.
Tangl, Allgemeiner Haar- und Nagelschwund 1444.
Taniguchi, Y., Dyshidrosis 1460.
— — Erosio interdigitalis blastomycetica bei Papierarbeitern 1461.
Tarsis, Zur Frage der Elephantiasis vulvae und des „Esthiomène" 1348.
Taussig, L. R. s. Miller.
— — — u. Miller, H. E., Röntgen- und Radiumbehandlung der Verruca plantaris 1712.
Taya, T., Dermatitis exfoliativa neonatorum Ritter 1410.
Taylor, J. F., Tödliche postvakzinale Enzephalitis 1740.
Teichmann, J., Hautreaktion mit Blut 1654.
Teissier, P., Reilly, J. u. Rivalier, E., Versuche, eine Neurovariola zu erzeugen 1463.
— — Rivalier, E. u. Reilly, J., Variolainfektion des Hundes 1737.
Teissier, P., Rivalier, E. u. Reilly, J., Einimpfung von Variolavirus in den Affenboden 1463.
Templeton, H. J. s. Legge.
Terplan, K. u. Mittelbach, Marie, Lymphogranulomatose und andere verallgemeinerte Granulome der Lymphknoten 1751.
Terrien s. Caillard.
Teutschländer, Pechkrebs der Brikettarbeiter in Baden und Südwales 1716.
Theodor, O. s. Adler.
Theodorescu, S., Leukämische Erythrodermie 1343.
Theodoroff, Urethritis gonorrhoica bei 2½jährigem Knaben 1625.
Thibaut s. Louste.
Thienes, C. H., Neuer moniliaähnlicher Pilz 1857.
Thjotta, Th. u. Blix, A. Sch., Vergleich der Kahn-Präzipitinreaktion und WR bei Syphilis 1492.
u. Blix, WR und Kahn-Reaktion 1953.
— u. Gundersen, Komplementbindungsreaktion bei Tuberkulose 1953.
Thiroloix, P. s. Gougerot.
Thilenius, Furunkelbehandlung mit Fächerschnitt 1698.
Thompson, H. B., Erbliche Dystrophie der Nägel 1298.
Thomson-Walker, J., Ureterexstirpation wegen Papillome 1999.
Thorndike, Townsend W. 1254.
Tichwinskij s. Krol.
Tièche, Nodosités juxtaarticulaires 1990.
— M., Prognose der Lues vom Standpunkte der antiluetischen Therapie 1353.
— Röntgenschädigung mit Knochennekrose 1990.
Timberlake, G. St., Zystoskopie 2024.
Tobias, N., Bismarsen bei Tabes dorsalis 1318.
— — WR-feste Syphilis 1197.
Tobler, W., Tomarkin, E. u. Hauswirth, P., Verhalten der Streptokokken im Scharlachmilieu 1732.
Töpfer, D., Kahnsche Reaktion 1860.
Tomarkin, E. s. Tobler.
Tomkinson, J. G., Epitheliom, Erythema induratum und Behandlung mit ultravioletten Strahlen 1197.
Tonijan, Biologische Reaktivierung der WR 1825.
Toomey, J. A., Behandlung des Scharlachs durch spezifische Antitoxine und Sera 1323.
— — — u. Dolch, E. G., Scharlach-Antitoxin 1462.
Torii, F., Entstehung der syphilitischen Blutveränderungen 1387.

Digitized by Google

Toschkoff, Arsenbehandlung der Dermatitis herpetiformis 2020.
— Ichthyosis serpentina 2021.
— Lues congenita 1624.
— Lues secundaria papulosa primitiva 2022.
— Lues III 1624.
— Pemphigus 2022.
— Psoriasis an Glans und Penis mit pseudoatrophischen Zonen 2020.
— Xeroderma pigmentosum 1625.
— s. Popoff.
Touraine, A. u. Marceron, L., Das Coccygealgrübchen, eine kongenitalsyphilitische Dystrophie 1791.
Toyama, J., Buckysche Grenzstrahlen bei Darierscher Krankheit 1410.
— — Psoriasis vulgaris 1410.
Trabaut, J., Identität des Fièvre boutonneuse von Tunis mit Denguefieber 1705.
Trefilow, J. A. s. Rosenholz.
Tréger, J., Praktische Erfahrungen mit Natriumthiosulfat 1384.
*Treuherz, Walter, Echte und falsche Blastomykosen 984.
Triepel, H., Zwei entwicklungsgeschichtliche Fragen 1961.
Trincao, C. s. Figueira.
Trinss, M., Lebensfähigkeit des Tuberkelbazillus in den Präparaten 1464.
Tritsch, J. E. s. Newton Kugelmann.
Troisier, J., Develay, S. u. Weiss-Roudinesco, J., Tuberkulinüberempfindlichkeit bei Greisen 1465.
Trost, W., Behandlung der Urethritis simplex und postgonorrhoica mit Gyneclorina 1011.
Trotzky, W. L., Länge der Bakterien 1650.
Truffi, G., Primäre Amyloidose der Haut 1076.
— M., Interdigitale Oidiomykose 1051.
— — Syphilis: Immunität, Reinfektion, Superinfektion 1086.
Truttwin, Uran in der Dermatologie 1851.
Trýb, A., Wertvolles Magnesiumpräparat in der Dermatologie 1819.
*Tschernogouboff, N. u. Montreil, F., Lokalisierte Epilation durch örtliche Thalliumanwendung 1487.
Tschernogubow, N. u. Pelevina, A., Klinik und Pathogenese der Acne conglobata 1552.
Tschutschelow, Zusammenhang der gonorrhoischen Iritis mit Erkrankung der Samendrüsen 1348.
Tsukada, S., Adenoma sebaceum 1387.
— — Pyodermia chronica verrucosa vegetans 1411.
Tsurui, T., Pemphigus vulgaris 1410.
*Türk, Norbert, Sarkoid Boeck bei einem Säugling 1756.
Tyless, Behandlung der Urethritis gonorrhoica acuta auterior 1347.
Tytler, E., Kardiovaskuläre Syphilis 1999.
Uchida, Y. s. Schige, A.
Ude, J., Sexuelle Disharmonien in der Ehe und Kameradschaftsehe Lindsey 1081.
Uhlenhuth, P. u. Großmann, H., Experimentelle Hautsyphilis bei Kaninchen 1821.
Uhlmann, Dermatitis herpetiformis 1284.
— Epidermolysis bullosa hereditaria dystrophica 1284.
— Erythrodermie nach Psoriasis 1284.
— Induratio penis plastica 1284.
— Karzinom der Wangenschleimhaut 1917.
— Karzinom der Wangenschleimhaut mit Übergang auf Ober- und Unterkiefer 1284.
— Multiple Sarkome der Haut 1284.
— Pagets Disease 1284.
— 1280, 1918.
— E., Quarzlampe ohne Vakuum 1554.
— — Röntgenbehandlung der Nagelkrankheiten 1729.
— — s. Herxheimer.
Uhry, P. s. Gougerot.
Uiberall, Heinrich s. Urbach.
Uimanow u. Alfimow, Geschlechtskrankheiten unter den Bergwerksarbeitern im Leninschen Bezirk 1079.
Ullmann, Erythema multiforme 1777.
— 1776, 1777.
Ullmo, A., Symmetrische, submalleolare Erythrozyanose 1412.
Ulmer, O., Lithiasis im frühesten Kindesalter 1014.
Undine, C. A., Achylia gastrica, vergesellschaftet mit Syphilis 1319.
Unna, P. G. 1917, 1938.
— — jr., Akute vesikuläre Quecksilberdermatitis einer Tätowierung 1853.
— — — Basalzellenepitheliom 1846.
— — 1243.
Unterberger, F., Röntgenschädigung der Frucht durch wiederholte Durchleuchtungen während der Schwangerschaft 1141.
Urbach, Alopecia diffusa durch hypophysär zerebrale Störung 1815.
— Bestrahlte Salbe gegen Ulcus cruris 1813.
— Blastomycosis superficialis capillitii 1215.
— Das subaquale Darmbad 1852.

Digitized by Google

Jrbach, Erythema multiforme als Lichtdermatose (Porphyrinurie) 1215.
— Lipoidose der Haut und der Schleimhäute, Trachealstenose, Tracheotomie 1134.
— Nicolas-Durand-Favresche Erkrankung 1133.
— Pemphigus gangraenosus 1134.
— E., Familiäre Lipoidose der Haut durch Diabetes 1820.
— — Hauterkrankung durch Bacillus abortus infectiosi Bang 1699.
— — Krankheitsbild der Geflügeltuberkulose beim Menschen und beim Tier 1819.
— Lichtdermatose (Prurigo aestivalis) durch gelbroten Anteil des Spektrums 1781.
— Orale Desensibilisierung mit nicht vollständig abgebauten spezifischen Peptonen bei alimentär-idiosynkrasischen Dermatosen 1780.
— 1219, 1326, 1375, 1376, 1379, 1815, 1850.
*— Erich u. Uiberall, Heinrich, Histopathologische Veränderungen am Zentralnervensystem beim Pemphigus vulgaris 1227.
— — u. Konrad, J., Eine durch den langwelligen Anteil des Sonnenspektrums erzeugte Lichtdermatose (Prurigo aestivalis) 1670.
Urbain, A., Dauer der Lebensfähigkeit und Virulenz des Trichophyton gypseum auf Streu 1298.
— — u. Schaeffer, W., Herpesvirus (Marokkostamm) 1686.
Uruena, J. G., Erythema anulare centrifugum 2046.
Ustinowskij, Ergebnisse an der syphilitischen Kinderabteilung 1350.
Ustinowsky, Syphilis der Zervix 1793.

Vacheron, Sklerosierende Behandlung der Varizen 1226.
Valentová, O., Röntgenbestrahlung des Sympathikus und Veränderungen der Schweißabsonderung 1383.
Valk, van der 1086.
Vallebona, A. s. Raffo.
Valtis, J. s. Calmette, A.
— — u. Saenz, A., Durch wiederholte Einverleibung von BCG beim Meerschweinchen hervorgerufene Empfindlichkeit gegen Tuberkulin 1750.
— — s. Ravaut.
Vannier s. Louste.
Vanthey, M., Lebererscheinungen bei Arsenbehandlung, Behandlung in Vichy 1663.
Variot, G., Behandlung des kindlichen Ekzems durch Veränderung der Milch 1691.
Vas, St., Bismoterran 1422.
Vatamanu s. Constantinescu.
Végh, F. v. s. v. Issekutz 1113.
Velu, H., Kultur von Cryptococcus farciminosus auf Getreidehalmen 1298.
Venturi, T., Einige Fälle von akzidenteller Vakzinose 1052.
Vercoullie, J. s. Bessemans.
Veress, v., Endoskopische Ausspülung gonorrhoischer intraurethraler Gänge und Littréscher Drüsen 1890.
— — Nagelerkrankung 1853.
Vermehren, W., Konservative Hämorrhoidalbehandlung 2047.
Vernier, P. s. Pinard.
Veyrières, Parakeratosen, Ekzematide, Seborrhoide 1692.
Vignal, Physikalische Behandlung des Herpes zoster 1686.
Vignale, B. u. Malet, J., Pathologische Anatomie der Psoriasis 1958.
Vigne, P. u. Fournier, A., Sarkom Kaposi 1642.
— — u. Fournier, A., Sarcomatosis multiplex haemorrhagica Kaposi 1291.
Vintemberger, P., Einwirkung einer starken Röntgendosis auf eine den Kern nicht enthaltende Stelle der Zelle 1140.
— — Wirkung von teils auf das Protoplasma, teils auf die Kerngegend der Zelle lokalisierten Röntgenstrahlen 1141.
Vinzent, R. s. Lacassagne.
Vogel, H. s. Delbanco.
Vogelsang, Th. M., Interstitielle syphilitische Pneumonie 1551.
Vogt, E., Psoriasis und Ovarialfunktion 1694.
— u. Görl, Erfahrungen mit Grenzstrahlen 1890.
Vohwinkel, Mischform von planem und akuminiertem Lichen ruber 1313.
— K. H., Lichen obtusus 1955.
*— — — Psoriasis arthropathica und Alopecia totalis 1236.
— Sclerodermie en bandes 1313.
Voigt 1846.
— W. s. Birnbaum.
Volk, Lupus erythematodes 1777.
— Lupus vulgaris papillomatosus linguae 1777.
— Sarkoid Darier-Roussy 1777.
— Xanthoma tuberosum 1814.
— 1086, 1215, 1218, 1375.
*Vonkennel, Josef, Maximale „kombinierte" lokale und orale Akridintherapie bei Gonorrhoe 1835.
— J. s. Heuck.
Vorslund-Kjaer, Fremdkörpergeschwulst in der Nase 1110.

Digitized by Google

Vries, S. de s. den Hoed.
Vulpius, Die Harnblase als Ausdrucksgebiet für neuropsychische Vorgänge 1012.

Wachholtz, L., Feststellung der Jungfernschaft 2048.
Wachowiak, M., Stryker, G. V., Marr, J., Bock, H. u. Fleisher, M. S., Monilia bei Psoriasis 1856.
Wade Brown, Syphilis: Immunität, Reinfektion, Superinfektion 1086.
Waegner, A., Bekämpfung des Röntgenkaters 1558.
Wagner, G. A., Hypophyse und weibliches Genitale 1961.
Wagner v. Jauregg, J., Bemerkungen über die Impfmalaria 1504.
— — — 1018, 1298.
— Richard, Wirkung von Chinin und Schwefel in der Primärlatenz der experimentellen Kaninchensyphilis 1043.
— — 1894.
Wail, S. S., Eigentümlichkeiten der pathologischen Anatomie der Tuberkulose bei mit lupösem Gewebe infizierten Meerschweinchen 1748.
Wainstein, A. s. Batunin.
Wakamatsu, M., Hyperkeratose der Schweißdrüsen bei Lupus erythematodes 1458.
Wakerlin, G. E., Kolloidales Quecksilbersulfid bei Kaninchensyphilis 1995.
— — — u. Eiseman, Ch., Giftigkeit kolloidaler Sulfide einiger Schwermetalle für Kaninchen 1197.
Waldemar-Kertész, J., Myosalvarsan 1864.
Waldstein, E., Frühkastration in der Schwangerschaft 1938.
Walenta, E., Encephalitis post vaccinationem 1734.
Wallgren, A., Vakzination mit BCG-Virus 1464.
Wallon, E., Radiumbehandlung der Angiome 1713.
Waloschien, Das Sklerom im Woroneschschen Gebiete 1254.
Walter, A., Gibt es zyklische Veränderungen der Vaginalschleimhaut? 2033.
Walther, K. s. Richter.
Waltscheff, Dermatitis herpetiformis 1626.
Warthin, A. S., Geschlechtsdifferenzen in dem pathologischen Bilde der Syphilis 1195.
Wassiljew, W. u. Eitwied, Dermatomyositis 1707.
Watanabe, K., Filarialymphangitis des Samenstranges 1411.
— — Lichen nitidus 1416.
Watanabe, K., Zuckerarten ... 1387.
— — u. Moriyama, G., ... Miliarlupoids Boeck 1411.
Watzka, M., Vielkernige Ganglien... in der Samenblase 1393.
Weber, P., Beziehungen des ... hämangiektatischen Naevus und ... Naevus anaemicus zum Nervensy... 1857.
Wedrow, Dermatosen der Mädchen... 1664.
Weger, A. W. s. Chalipsky.
Weichardt, W., Filtrate aus Tuberkelbazillenausgangsmaterial 1746.
— — Saprophytenflora in Hühnereiraten 1935.
Weichert, M., Hodengeschwülste ...
— — Plastik des Gesichts bei ... syphilischem Kapillarangiom 149...
Weichsel, M. s. Guthmann.
Weidman, F. D., Medizinisch-bakteriologische Pilzprobleme 1995.
Weinberg, E. u. Barotte, J., ... gränseren 1418.
— M. u. Barotte, J., Verwendung ... mit Formol behandelten Tumoren ... Herstellung von Antigenen ... 1083.
Weinberger, Gumma palati ...
— Lymphskrotum 1049.
— Pseudepelade Brocq 1417.
*— F., Sommerprurigo und Vitiligo ...
Weiss, A., Hefesaprophytie in der Harnblase 2005.
Weiß-Roudinesco, J. s. Troisier.
Weissenbach, Urtikaria bei ... rer Leukämie 2045.
Weitz, S., Malariabehandlung ... talluetischer Kinder 1925.
Welford, N. T., Scharlachantitoxin ...
Wellisch, S., Vererbung der Blut... pen 1081.
Wendlberger, J., Diphtheriebakterien ... der männlichen Urethra 1966.
*— Julius, Fall von Pemphigus ... roticus 1799.
Werner, G., Morphologische Veränderungen bei experimenteller Kastration 1393.
— — Veränderungen des Zucker- und Harnstoffgehaltes im Blut nach experimenteller Kastration 1393.
Wernicke, R. u. Modern, F., ... gung des Milzbrandserums ...
Wertheimer, Papulopustulöses Syphilid 1282.
Werthemann, A., Impetigo herpetiformis 1817.
*Werther, Mikrosporie der Kinder ...
— Psychogene Dermatosen 1650.

Digitized by Google

erthmann, Impetigo herpetiformis 1990.
esson, M. B., Traumatische Orchitis 1510.
ethmar, R. s. Keller.
heeler, F. F., Lokale Asphyxie bei einem kleinen Kinde 1225.
hitcombe, W. G., Galvanokaustik bei Hämorrhoiden 1415.
hite, C. u. Sullivan, S. J., Tuberkulöse Geschwüre der Haut und der Schleimhäute 1494.
H. H., Diagnostische Bedeutung beiderseitiger Ureteropyelogramme 1320.
hitfield 1086.
ichmann, P., Elektrotherapeutische Methoden 1788.
idmann, B. P. s. Pfahler.
iedmann, Lupus follicularis Kaposi 1378.
- Lupus vulgaris follicularis 1815.
ienert, Follikuläre Keratosen 1621.
- Richlsche Melanose 1621.
iethe 1133.
iesabder, H. s. Ehrhardt.
igley, J. E. M., Keratosis palmaris und plantaris mit Ainhum-ähnlicher Zusammenziehung 1450.
- — — — Monilia der Zunge und Lippen 2024.
- — — — Pityriasis rubra pilaris mit Psoriasis 2024.
- — — — Urticaria pigmentosa bei einem Erwachsenen 2024.
- — — — u. Broster, L. R., X-Strahlen-Karzinom auf Lupus vulgaris 1858.
ilfand, R. A. s. Finkelstein.
- — — s. Glaubersohn, S. A.
illan, R. J., Paraphimose der Klitoris 1413.
illiams, H., Verlegung der Prostata 1394.
illms, Boecksches Sarkoid 1315.
- E. s. Schreus.
ilmoth, P., Aseptische Nekrose durch Anilinstift 1665.
ilson, Ch. P., Monozytose und neutrophile Leukopenie nach antisyphilitischer Behandlung 1503.
immer, A., Plautsche „syphilitische Halluzinose" 1500.
indholz, F., Verdopplung des Samenleiters 2028.
inkler, Alopecia totalis bei Basedow 1990.
— F., Endermatische Einführung von Hormonen 1483.
interniz, R., Boecksches Sarkoid 1443.
— — 1894.
Wischnewsky, A., Experimentelle Untersuchungen über chronische trophische Geschwüre 1458.
Witebsky, Demonstration der Citochol-Reaktion 1285.
Wittkower, E. s. Petow.
Wohlstein, Ätiologie entzündlicher Erkrankungen der Prostata und Samenblasen 1889.
*— Emanuel u. Schmidt, Ladislaus, Ein fixes Erythem 1766.
Wolbarst, Vibrationsmassage der Prostata 1013.
Wolff, K., Röntgenstrahlen bei Prostatahypertrophie 2029.
— 998.
— F. u. Blut, Ist Gonovitan eine Lebendvakzine? 1931.
— J., Lehre von der Krebskrankheit von den ältesten Zeiten bis zur Gegenwart 1056.
Wollheim, H. H., Pseudogeschwülste der Tunica vaginalis testis 1527.
Wollstein, H., Potenzstörungen 2048.
Wolochow, Biologische Reaktivierung der WR bei Neurolues 1825.
Wolow, Röntgenulkus, behandelt mit Zinkionotherapie 1346.
Worms, R. s. Sézary.
Wölz, M., Komplexe Salvarsantoxikose 1862.
Wreszynski, E., Verödung der Varizen mit sklerosierenden Injektionen 1679.
Wright, C. S., Ätiologie der Alopecia areata 1138.
Wucherpfennig, V., Elektrisches Schneiden mit der Diathermieschlinge 1662.
Wulfsohn, H., Ostitis und Periostitis gummosa der Halswirbelsäule 1498.
Wülker, G. s. Reichenow.
Wyckoff, C. W., Juvenile Akrodynie 1695.
Wyler, E. J., WR, technische Einzelheiten der Methoden des Medical Research Council 1079.

Yampolsky, J., Intraperitoneale Injektionen von Neosalvarsan und Merkurosal bei kongenitaler Lues von Kindern 1319.
Yun, J., Hormone und Immunkörper 1419.

Zadik, P., Frost am Oberschenkel 1680.
Zander, Ilse s. Kroó.
Zange, J., Lues-Fehldiagnose im Gebiet der Luftwege 1790.
*Zarubin, Valentin, Zur Kenntnis der rituellen Zirkumzisionstuberkulose 995.

Digitized by Google

Zaruski, G. s. Bernheim-Karrer.
Zavagli, V., Antagonismus der Bakterien in vitro 1649.
Zeiss, L. s. Kairis.
Zeissler, J. u. Rassfeld, L., Kohlehydratspaltung durch anaerobe Bazillen 1082.
Zeller, Max 1894.
Zemplényi, B., Neosalutan 1647.
Zenker, R., Teerkarzinom mit langer Latenzzeit 1252.
Zerkowitz, A., Morbus Addisonii luetischen Ursprungs 1795.
Zieler, Erblichkeit der Schuppenflechte 1845.
Zieler 1279, 1280.
— u. Geyer, Feststellung der Heilung des Trippers 1886.
— u. Hämel, Experimentelle Untersuchungen zur Frage der Heilbarkeit der Syphilis 1882.
Ziemann, H., Salvysat gegen übermäßige Schweißbildung 1726.
Zih, A., Mikro-Meinicke-Reaktion syphilis-infizierter Mäuse 1824.
Zikowsky, J., Tonsillektomie und Scharlach 1461.
Zimmerli, E. u. Lutz, W., Pigmentierung nach Goldbehandlung 1955.
Zippert, L., Sulfoderm 1658.
Zoeller, C., Verhinderung und Auslöschung des Scharlachexanthems durch Streptokokkentoxin 1323.
Zollschan, J., Müllersche Ballungsreaktion 1861.
Zondek, B., Hypophysenvorderlappenhormon 1936.
Zoon, J. J., Dermatitis linearis pruriens und Naevus linearis 1552.
Zuckermann, J., Reaktion von Murata-Masataka für Syphilis 1078.
Zumbusch, v. 1058, 1281, 1282, 1283.
Zurhelle 1280, 1285.

Digitized by Google

Digitized by Google

Digitized by Google

Digitized by Google

UNIVERSITY OF CALIFORNIA
Medical Center Library

THIS BOOK IS DUE ON THE LAST DATE STAMPED BELOW

Books not returned on time are subject to a fine of 50c per volume after the third day overdue, increasing to $1.00 per volume after the sixth day. Books not in demand may be renewed if application is made before expiration of loan period.

7 DAY
APR 9 1962
RETURNED
APR 9 1962

5m-3,'47(A2646s2)4128

Digitized by Google

v.89
1929
Dermatologische wochenschrift.
79993
79993
Digitized by Google

Digitized by Google